



GRAY'S

Anatomie pour les étudiants

Richard L. Drake
Wayne Vogl
Adam W.M. Mitchell

Coordination de l'édition française
Pr Jacques Duparc
Collaboration scientifique
Pr Fabrice Duparc

Traduction de l'anglais
Dorothee Coquerel-Béghin
Fabrice Duparc
Jacques Duparc
Jean-Luc Gahdoun
Jean-Michel Muller
Frédéric Sailhan

Table des matières

Editorial review board	XX
Remerciements de l'édition originale	XXIV
Dédicaces de l'édition originale	XXIV
À propos du livre	XXV
Préface à l'édition française	XXIX

1 Anatomie et imagerie

Traduction : Jacques Duparc

Qu'est-ce que l'anatomie ?	2
Comment étudier l'anatomie macroscopique	2
Termes anatomiques importants	3
Position anatomique	3
Plans anatomiques	3
Termes utilisés pour la localisation	3
Imagerie	5
Diagnostic et techniques d'imagerie	5
Radiographie standard	5
Ultrasonographie ou échographie	7
Tomodensitométrie ou scanner	7
Imagerie par résonance magnétique	7
Scintigraphie	9
Tomographie par émission de positron	9
Interprétation des images	9
Radiographie standard	10
Radiographie thoracique	10
Radiographie abdominale	10
Examens intestinaux avec contraste	10
Étude de l'appareil urinaire avec contraste	10
Tomodensitométrie	10
Imagerie par résonance magnétique	11
Scintigraphie	11
Sécurité et imagerie	11

2 Dos

Traduction : Frédéric Sailhan

Vue globale	14
Introduction	14
Fonctions	15
Support mécanique	15
Mouvement	15

Protection du système nerveux central et du système nerveux périphérique	16
Éléments anatomiques	17
Os	17
Vertèbre type	17
Muscles	18
Canal vertébral	20
Nerfs spinaux	21
Dermatomes et myotomes	22
Rapports avec les autres régions	22
Tête	22
Thorax, abdomen et pelvis	23
Membres	24
Points clés	24
Une colonne vertébrale longue contenant une moelle spinale courte	24
Foramens intervertébraux et nerfs spinaux	25
Innervation du dos	25

Anatomie régionale	27
Architecture squelettique	27
Vertèbres	27
Vertèbre typique	27
Vertèbre cervicale	32
Vertèbres thoraciques	35
Vertèbres lombales	35
Sacrum	35
Coccyx	35
Foramen intervertébral	35
Espaces situés entre les arcs vertébraux	35
Articulations	40
Articulations synoviales	40
Description des articulations synoviales selon leur forme et leurs mouvements	41
Articulations à mobilité réduite	42
Articulations entre les vertèbres	43
Symphyses entre les corps vertébraux (disques intervertébraux)	43
Articulations entre les arcs vertébraux (articulations zygapophysaires)	44
Articulations « uncovertébrales »	45
Ligaments	46
Ligaments longitudinaux antérieur et postérieur	46
Ligaments jaunes	46
Ligament supraépineux et ligament nuchal	46
Ligaments interépineux	47

Musculature du dos	47
Muscles du groupe superficiel	48
Trapèze	48
Grand dorsal (latissimus dorsi)	53
Élévateur de la scapula	53
Petit rhomboïde et grand rhomboïde	53
Muscles du dos du groupe intermédiaire	53
Muscles du groupe profond	54
Fascia thoracolombal	55
Muscles splénus	57
Muscles érecteurs du rachis	58
Muscles transversaires épineux	61
Muscles segmentaires	63
Muscles suboccipitaux	64
Introduction au système nerveux	65
Système nerveux central	66
Cerveau	66
Moelle spinale	66
Organisation des différentes structures au sein du canal vertébral	71
Système nerveux périphérique	72
Nerfs spinaux	72
Nomenclature des nerfs spinaux	74
Division fonctionnelle du système nerveux central	76
Partie somatique du système nerveux	76
Dermatomes	79
Myotomes	79
Partie viscérale du système nerveux	80
Système sympathique	83
Innervation sympathique des organes thoraciques et cervicaux	87
Innervation sympathique de l'abdomen, du pelvis et des surrénales	88
Système parasympathique	88
Innervation viscérale sensitive (afférences viscérales)	90
Système entérique	91
Plexus nerveux	91
Plexus somatiques	91
Plexus viscéraux	91
Douleur projetée	91
Anatomie de surface	94
Anatomie de surface du dos	94
Absence de courbures latérales	94
Courbures primaire et secondaire dans le plan sagittal	94
Repères squelettiques extravertébraux utiles	94
Comment identifier les processus épineux	96
Repérage de l'extrémité inférieure de la moelle spinale et de l'espace subarachnoïdien	97
Repérage des principaux muscles	97
Cas cliniques	100
10 questions-réponses	103

3 Thorax

Traduction : Dorothee Coquerel-Béghin, Fabrice Duparc, Jean-Luc Gahdoun

Vue globale	106
Introduction	106
Fonctions	107
Respiration	107
Protection des organes vitaux	107
Conduit médiastinal	107
Éléments anatomiques	107
Paroi thoracique	107
Ouverture thoracique supérieure	108
Ouverture thoracique inférieure	108
Diaphragme	109
Médiastin	110
Cavités pleurales	110
Rapports avec les autres régions	111
Cou	111
Membre supérieur	111
Abdomen	112
Seins	112
Points clés	113
Niveau vertébral TIV-V	113
Communications veineuses entre les côtés gauche et droit	114
Organisation neurovasculaire segmentaire de la paroi thoracique	115
Système sympathique	117
Paroi déformable et ouverture thoracique inférieure	117
Innervation du diaphragme	117
Anatomie régionale	120
Région pectorale	120
Seins	120
Vascularisation artérielle	120
Drainage veineux	121
Innervation	121
Drainage lymphatique	121
Le sein chez l'homme	122
Muscles de la région pectorale	122
Muscle grand pectoral	124
Muscle subclavier et muscle petit pectoral	124
Paroi thoracique	124
Architecture squelettique	124
Vertèbres thoraciques	124
Côtes	125
Sternum	127
Articulations	128
Articulations sternocostales	129
Articulations interchondrales	130

Articulations manubriosternale et xiphosternale	130
Espaces intercostaux	131
Muscles	133
Muscles intercostaux	133
Muscle thoraciques transverse	135
Vascularisation artérielle	136
Artères intercostales postérieurs	137
Artères interscostale antérieures	137
Drainage veineux	137
Drainage lymphatique	138
Innervation	138
Nerfs intercostaux	138
Diaphragme	140
Vascularisation artérielle	142
Drainage veineux	142
Innervation	142
Mouvements de la paroi thoracique et du diaphragme pendant la respiration	142
Cavités pleurales	142
Plèvre	143
Plèvre pariétale	144
Plèvre viscérale	146
Récessus pleuraux	146
Poumons	147
Racine et hile	147
Poumon droit	149
Poumon gauche	149
Arbre bronchique	152
Segments bronchopulmonaires	152
Artères pulmonaires	152
Veines pulmonaires	153
Artères et veines bronchiques	156
Innervation	157
Drainage lymphatique	158
Médiastin	160
Médiastin moyen	161
Péricarde	161
Cœur	164
Innervation cardiaque	185
Tronc pulmonaire	188
Aorte ascendante	189
Autres vaisseaux	189
Médiastin supérieur	189
Thymus	189
Veines brachiocéphaliques droite et gauche	191
Veine intercostale supérieure gauche	192
Veine cave supérieure	192
L'arc de l'aorte et ses branches	194
Ligament artériel	195
Trachée et œsophage	196
Nerfs du médiastin supérieur	197
Conduit thoracique dans le médiastin supérieur	200

Médiastin postérieur	201
Œsophage	201
Aorte thoracique	204
Système veineux azygos	204
Conduit thoracique dans le médiastin postérieur	206
Troncs sympathiques	208
Médiastin antérieur	209

Anatomie de surface 210

Anatomie de surface du thorax	210
Compter les côtes	211
Anatomie de surface des seins chez la femme	212
Situation des structures du niveau vertébral TIV-V	212
Projection des structures du médiastin supérieur	213
Projection des limites du cœur	214
Où ausculter les bruits du cœur ?	214
Projection des cavités pleurales et des poumons, des récessus pleuraux, des lobes pulmonaires et des scissures	215
Où ausculter les bruits pulmonaires ?	216

Cas cliniques 219

10 questions-réponses 227

4 Abdomen

Traduction : Dorothee Coquerel-Béghin

Vue globale 230

Introduction 230

Fonctions 231

Protection des principaux viscères	231
Respiration	233
Variations dans la pression intra-abdominale	233

Éléments anatomiques 234

Paroi	234
Cavité abdominale	235
Limite inférieure du thorax	237
Diaphragme	237
Ouverture supérieure du bassin	238

Rapports avec les autres régions 238

Thorax	238
Pelvis	238
Membre inférieur	239

Points clés 239

Disposition des viscères abdominaux chez l'adulte	239
Développement de l'intestin antérieur	242
Développement de l'intestin moyen	242
Développement de l'intestin postérieur	242

Peau et muscles de la paroi antérolatérale de l'abdomen et nerfs intercostaux thoraciques	243	Voie biliaire	301
La région inguinale est une zone de faiblesse de la paroi abdominale antérieure	243	Rate	301
Niveau vertébral LI	244	Vascularisation artérielle	305
L'appareil gastro-intestinal et ses dérivés sont vascularisés par trois artères principales	246	Branches antérieures de l'aorte abdominale	305
Drainage veineux gauche-droite	246	Drainage veineux	314
La totalité du sang veineux provenant du tractus gastro-intestinal passe à travers le foie	248	Veine porte	315
Anastomoses porto-cave	249	Lymphatiques	319
Blocage de la veine porte ou du réseau vasculaire intrahépatique	250	Innervation	319
Les viscères abdominaux sont innervés par un important plexus prévertébral	250	Troncs sympathiques	320
		Plexus et ganglions prévertébraux abdominaux	321
		Innervation parasymphatique	323
		Système nerveux entérique	325
		Innervation sympathique de l'estomac	326
Anatomie régionale	252	Région postérieure de l'abdomen	326
Anatomie topographique	252	Paroi postérieure de l'abdomen	326
Modèle à quatre quadrants	252	Squelette	326
Modèle d'organisation à neuf régions	253	Viscères	333
Paroi abdominale	254	Reins	333
Fascia superficialis	254	Uretères	338
Feuillet superficiel	254	Glandes surrénales	339
Feuillet profond	255	Vascularisation	342
Paroi musculaire antérolatérale	256	Aorte abdominale	342
Muscles larges	257	Veine cave inférieure	345
Fascia transversalis	258	Système lymphatique	346
Muscles verticaux	259	Vaisseaux lymphatiques	346
Fascia extrapéritonéal	262	Nœuds lymphatiques	348
Péritoine	262	Troncs et canaux lymphatiques	348
Innervation	263	Nœuds préaortiques	348
Vascularisation artérielle et veineuse	265	Système nerveux de la région postérieure de l'abdomen	349
Drainage lymphatique	266	Troncs sympathiques et nerfs splanchniques	349
Région inguinale	266	Plexus et ganglions prévertébraux abdominaux	351
Canal inguinal	268	Plexus lombal	352
Anneau inguinal profond	268		
Anneau inguinal superficiel	269	Anatomie de surface	358
Paroi antérieure	269	Anatomie de surface de l'abdomen	358
Paroi postérieure	270	Définir la surface de projection de l'abdomen	359
Toit	270	Localiser l'anneau inguinal superficiel	359
Plancher	270	Déterminer les niveaux vertébraux	361
Contenu	270	Structures du niveau vertébral LI	362
Cordon spermatique	270	Position des principaux vaisseaux sanguins	363
Hernies inguinales	272	Localiser les principaux viscères en fonction des quadrants abdominaux	363
Viscères abdominaux	277	Définir les régions de projection des douleurs abdominales	364
Péritoine et cavité péritonéale	277	Localiser les reins	365
Omentums, méésentères et ligaments	280	Localiser la rate	365
Organes	283	Cas cliniques	367
Œsophage abdominal	283	10 questions-réponses	375
Estomac	283		
Intestin grêle	284		
Gros intestin	290		
Foie	296		
Vésicule biliaire	298		
Pancréas	299		

5 Pelvis et périnée

Traduction : Jean-Michel Muller

Vue globale 378**Introduction 378****Fonctions 378**

- Contenir et soutenir la vessie, le rectum, le canal anal et les voies de la reproduction 378
- Fixer les racines des organes génitaux externes 380

Éléments anatomiques 380

- Ouverture supérieure du pelvis 380
- Parois pelviennes 381
- Ouverture inférieure du pelvis 381
- Plancher pelvien 381
- Cavité pelvienne 384
- Périnée 384

Rapports avec les autres régions 384

- Abdomen 384
- Membre inférieur 384

Points clés 388

- La cavité pelvienne se projette en arrière 388
- D'importantes structures croisent l'uretère dans la cavité pelvienne 388
- La prostate est en avant du rectum 388
- Le périnée est innervé par les segments sacraux de la moelle spinale 389
- Les nerfs sont en rapport avec le squelette 390
- L'innervation parasymphatique provenant des segments médullaires de S2 à S4 contrôle l'érection 390
- Les muscles et les fascias du plancher pelvien et du périnée s'entrecroisent au niveau du centre tendineux du périnée 390
- Le sexe détermine le trajet de l'urètre 391

Anatomie régionale 394**Pelvis 394**

- Squelette 394
 - Os coxal 394
 - Sacrum 398
 - Coccyx 398
- Articulations 398
- Articulations lombosacrées 398
 - Articulations sacro-iliaques 400
 - Articulation de la symphyse pubienne 401
- Orientation 401
- Différences sexuelles 401
- Vrai pelvis 402
 - Ouverture supérieure du pelvis 402
 - Paroi pelvienne 403

- Ouverture inférieure du pelvis 406
- Plancher pelvien 406
- Centre tendineux du périnée 412

Viscères 413

- Appareil gastro-intestinal 413
- Appareil urinaire 415
- Appareil de la reproduction 423

Fascia 434

- Chez la femme 434
- Chez l'homme 434

Péritoine 434

- Chez la femme 436
- Chez l'homme 437

Nerfs 438

- Plexus somatique 438
- Plexus viscéraux 445

Vaisseaux sanguins 447

- Artère 447
- Veines 450

Lymphatiques 453**Périnée 454**

- Bords et plafond 454
 - Membrane du périnée et espace profond du périnée 454
- Les fosses ischioanales et leurs récessus antérieurs 454
- Triangle anal 457
- Triangle urogénital 458
 - Structures de l'espace superficiel du périnée 458
 - Aspects superficiels des organes génitaux externes 462
 - Fascia superficiel du triangle urogénital 465
- Nerfs somatiques 465
 - Nerf pudendal 465
 - Autres nerfs somatiques 468
- Nerfs viscéraux 468
- Vaisseaux sanguins 468
 - Artères 468
 - Veines 470
 - Lymphatiques 471

Anatomie de surface 473

- Anatomie de surface du pelvis et du périnée 473
- Orientation du pelvis et du périnée en position anatomique 473
- Comment définir les limites du périnée 474
- Identification des structures du triangle anal 474
- Identification des structures du triangle urogénital de la femme 474
- Identification des structures du triangle urogénital de l'homme 478

Cas cliniques 481**10 questions-réponses 486**

6 Membre inférieur

Traduction : Jacques Duparc

Vue globale	490
Introduction	490
Fonctions	491
Support du poids du corps	491
Locomotion	492
Éléments anatomiques	492
Squelette et articulations	492
Muscles	494
Rapports avec les autres régions	496
Abdomen	497
Pelvis	498
Périnée	499
Points clés	499
Innervation par les nerfs spinaux lombaux et sacraux	499
Rapports osseux des nerfs	502
Veines superficielles	502
Anatomie régionale	504
Passage de l'abdomen et du pelvis au membre inférieur	504
Pelvis osseux	505
Ilium	506
Tubérosité ischiatique	507
Branche ischiopubienne et pubis	507
Acétabulum	507
Fémur proximal	507
Grand et petit trochanters	510
Articulation de la hanche	512
Ligaments	514
Accès au membre inférieur	515
Canal obturateur	515
Grande incisure ischiatique	515
Petite incisure ischiatique	516
Espace entre le ligament inguinal et l'os coxal	517
Nerfs	517
Nerf fémoral	519
Nerf obturateur	519
Nerf sciatique	519
Nerfs glutéaux	519
Nerfs ilio-inguinal et génitofémoral	519
Nerf cutané latéral de la cuisse	520
Nerf du carré fémoral et nerf de l'obturateur interne	520
Nerf cutané postérieur de la cuisse	520
Nerf perforant cutané	520
Artères	520
Artère fémorale	520
Artères glutéales supérieure et inférieure et artère obturatrice	520

Veines	521
Lymphatiques	523
Nœuds lymphatiques inguinaux superficiels	523
Nœuds lymphatiques inguinaux profonds	523
Nœuds lymphatiques poplités	523
Fascia profond et orifice saphène	524
Fascia lata	524
Tractus iliotibial	524
Hiatus saphène	525
Trigone fémoral	526
Gaine fémorale	527

Région glutéale	527
Muscles	528
Groupe profond	529
Groupe superficiel	531
Nerfs	532
Nerf glutéal supérieur	532
Nerf sciatique	533
Nerf du carré fémoral	534
Nerf de l'obturateur interne	534
Nerf cutané postérieur de la cuisse	534
Nerf pudendal	534
Nerf glutéal inférieur	535
Nerf perforant cutané	535
Artères	535
Artère glutéale inférieure	535
Artère glutéale supérieure	535
Veines	536
Lymphatiques	536
Cuisse	536
Squelette	537
Diaphyse et extrémité distale du fémur	537
Patella	539
Extrémité proximale du tibia	539
Diaphyse tibiale	541
Extrémité proximale de la fibula	542
Muscles	542
Compartiment antérieur	543
Compartiment médial	546
Compartiment postérieur	550
Artères	552
Artère fémorale	552
Artère obturatrice	555
Veines	555
Grande veine saphène	555
Nerfs	556
Nerf fémoral	556
Nerf obturateur	556
Nerf sciatique	557
Nerf tibial	558
Nerf fibulaire commun	558
Articulation du genou	558
Surfaces articulaires	558
Ménisques	559
Membrane synoviale	560
Capsule	561

Ligaments	562
Mécanisme du verrouillage	564
Vascularisation et innervation	564
Articulation tibiofibulaire	565
Fosse poplitée	566
Contenu	566
Toit de la fosse poplitée	569
Jambe	569
Squelette	570
Diaphyse et extrémité distale du tibia	570
Diaphyse et extrémité distale de la fibula	571
Articulations	571
Membrane interosseuse de la jambe	571
Compartiment postérieur de la jambe	572
Muscles	572
Artères	577
Veines	578
Nerfs	578
Compartiment latéral de la jambe	579
Muscles	579
Artères	580
Veines	580
Nerfs	580
Compartiment antérieur de la jambe	582
Muscles	582
Artères	583
Veines	584
Nerfs	584
Pied	585
Squelette	585
Tarse	585
Métatarsiens	589
Phalanges	589
Articulations	590
Articulation talocrurale	590
Articulations intertarsiennes	592
Articulations tarsométatarsiennes	595
Articulations métatarsophalangiennes	596
Articulations interphalangiennes	597
Canal tarsien, rétinaculums et structures de la cheville	597
Rétinaculum des fléchisseurs	597
Rétinaculum des extenseurs	598
Rétinaculums fibulaires	598
Arches du pied	598
Arche longitudinale	599
Arche transversale	599
Ligament et support musculaire	599
Aponévrose plantaire	600
Gaines fibreuses des orteils	601
Sangle aponévrotique dorsale des extenseurs	601
Muscles intrinsèques	602
Sur le dos du pied	602
À la plante du pied	603

Artères	608
Artère tibiale postérieure et arcade plantaire	608
Artère dorsale du pied	609
Veines	610
Nerfs	610
Nerf tibial	611
Nerf fibulaire profond	613
Nerf fibulaire superficiel	613
Nerf sural	613
Nerf saphène	613

Anatomie de surface 614

Anatomie de surface du membre inférieur	614
Éviter le nerf sciatique	615
Découverte de l'artère fémorale dans le trigone fémoral	615
Identification des structures autour du genou	616
Visualisation du contenu de la fosse poplitée	616
Le canal tarsien, porte d'entrée du pied	618
Identification des tendons autour de la cheville et au niveau du pied	619
Recherche de l'artère dorsale du pied	620
Localisation de l'arcade plantaire artérielle	620
Veines superficielles principales	621
Pouls du membre inférieur	622

Cas cliniques 623

10 questions-réponses 633

7 Membre supérieur

*Traduction : Jacques Duparc,
Jean-Luc Gahdoun*

Vue globale 636

Introduction 636

Fonctions 637

Positionnement de la main	637
La main, outil mécanique	638
La main, outil sensoriel	640

Éléments anatomiques 640

Squelette et articulations	640
Muscles	641

Rapports avec les autres régions 643

Cou	643
Dos et paroi thoracique	644

Points clés 645

Innervation par les nerfs cervicaux et thoraciques supérieurs	645
Rapports os-nerfs	649
Veines superficielles	649
Orientation du pouce	650

Anatomie régionale 651

Épaule 651

- Squelette 651
 - Clavicule 651
 - Scapula 651
 - Partie proximale de l'humérus 653
- Articulations 654
 - Articulation sternoclaviculaire 654
 - Articulation acromioclaviculaire 655
 - Articulation glénohumérale 656
- Muscles 659
 - Trapèze 661
 - Delhoïde 662
 - Élévateur de la scapula 662
 - Petit et grand rhomboïdes 662

Région scapulaire postérieure 663

- Muscles 663
 - Supraépineux et infraépineux 663
 - Petit rond et grand rond 664
 - Chef long du triceps brachial 665
- Accès à la région scapulaire postérieure 666
 - Foramen suprascapulaire 666
 - Espace axillaire latéral (vue postérieure) 666
 - Espace axillaire médial 667
 - Espace axillaire inférieur 668
- Nerfs 668
 - Nerf suprascapulaire 668
 - Nerf axillaire 668
- Artères et veines 668
 - Artère suprascapulaire 668
 - Artère circonflexe postérieure de l'humérus 668
 - Artère circonflexe scapulaire 669
 - Veines 669

Région axillaire 669

- Ouverture axillaire 670
- Paroi antérieure 671
 - Grand pectoral 672
 - Muscle subclavier 672
 - Petit pectoral 673
 - Fascia clavipectoral 673
- Paroi médiale 674
 - Dentelé antérieur 674
- Paroi latérale 675
- Paroi postérieure 676
 - Muscle subscapulaire 676
 - Grand rond et grand dorsal 677
 - Chef long du triceps brachial 677
- Accès à la paroi postérieure 678
 - Espace axillaire latéral 678
 - Espace axillaire médial 678
 - Espace axillaire inférieur 679
- Plancher 679
- Contenu de la fosse axillaire 679
 - Biceps brachial 679
 - Coracobrachial 680
 - Artère axillaire 680

- Veine axillaire 684
- Plexus brachial 684
- Lymphatiques 695
- Processus axillaire de la glande mammaire 695

Bras 696

- Squelette 697
 - Diaphyse et partie distale de l'humérus 697
 - Partie proximale du radius 699
 - Partie proximale de l'ulna 699
 - Coracobrachial 700
 - Biceps brachial 700
 - Muscle brachial 702
 - Compartiment postérieur 702
- Artères et veines 703
 - Artère brachiale 703
 - Artère brachiale profonde 703
 - Veines 704
- Nerfs 705
 - Nerf musculocutané 705
 - Nerf médian 706
 - Nerf ulnaire 706
 - Nerf radial 706

Articulation du coude 710

Le pli du coude 715

Avant-bras 717

- Squelette 718
 - Diaphyse et extrémité distale du radius 718
 - Diaphyse et extrémité distale de l'ulna 719
- Articulations 720
 - Articulation radio-ulnaire distale 720

Compartiment antérieur de l'avant-bras 723

- Muscles 723
 - Couche superficielle 723
 - Couche intermédiaire 726
 - Couche profonde 727
- Artères et veines 728
 - Artère radiale 728
 - Artère ulnaire 729
 - Veines 730
- Nerfs 730
 - Nerf médian 730
 - Nerf ulnaire 731
 - Nerf radial 731

Compartiment postérieur de l'avant-bras 731

- Muscles 731
 - Couche superficielle 732
 - Couche profonde 735
- Artères et veines 737
 - Artères 737
 - Veines 739
- Nerfs 739
 - Nerf radial 739

Main	739
Squelette	740
Os du carpe	740
Métacarpiens	740
Phalanges	742
Articulations	742
Poignet	742
Articulation du carpe	743
Articulations carpométacarpiennes	743
Articulations métacarpophalangiennes	743
Articulations interphalangiennes de la main	744
Canal carpien et structures au poignet	745
Aponévrose palmaire	747
Court palmaire	747
Tabatière anatomique	747
Gaines digitales fibreuses	748
Sangle des extenseurs	748
Muscles	749
Interosseux dorsaux	751
Interosseux palmaires	753
Adducteur du pouce	753
Muscles thénariens	753
Muscles hypothénariens	754
Muscles lombricaux	756
Artères et veines	757
Artère ulnaire et arcade palmaire superficielle	758
Artère radiale et arcade palmaire profonde	759
Veines	759
Nerfs	759
Nerf ulnaire	760
Nerf médian	761
Rameau superficiel du nerf radial	764

Anatomie de surface	765
Anatomie de surface du membre supérieur	765
Repères osseux et muscles de la région scapulaire postérieure	765
Visualisation de l'aisselle et localisation de son contenu et des structures afférentes	766
Localisation de l'artère brachiale du bras	767
Tendon du triceps brachial et position du nerf radial	767
Pli du coude (vue antérieure)	768
Identification des tendons et localisation des principaux vaisseaux et nerfs dans la partie distale de l'avant-bras	770
Aspect normal de la main	772
Positions du rétinaculum des fléchisseurs et du rameau récurrent du nerf médian	773
Fonctions motrices du nerf médian et du nerf ulnaire dans la main	773
Visualisation des positions des arcades palmaires superficielle et profonde	774
Repérage des pouls au membre supérieur	774

Cas cliniques 776

10 questions-réponses 780

8 Tête et cou

Traduction : Fabrice Duparc

Vue globale	784
Introduction	784
Tête	784
Principales régions	784
Autres régions anatomiques	785
Cou	786
Les régions du cou	786
Larynx et pharynx	787
Fonctions	788
Protection	788
Situation des parties supérieures des appareils respiratoire et digestif	788
Communication	788
Orientation de la tête	788
Continuité des tractus digestif et respiratoire supérieurs et inférieurs	788
Éléments anatomiques	788
Crâne	788
Vertèbres cervicales	788
Os hyoïde	789
Palais mou	790
Muscles	790
Dans la tête	790
Dans le cou	791
Rapports avec les autres régions	792
Thorax	792
Membres supérieurs	792
Points clés	794
Niveaux vertébraux CIII-IV et CV-CVI	794
Voie aérienne dans le cou	794
Nerfs crâniens	794
Nerfs cervicaux	795
Séparation fonctionnelle des appareils digestif et respiratoire	795
Triangles du cou	797
Anatomie régionale	800
Squelette de la tête	800
Vue antérieure	800
Os frontal	800
Os zygomatique et os nasal	801
Os maxillaire	802
Mandibule	802
Vue latérale	802
Portion latérale de la calvaria	802
Partie visible du squelette de la face	804
Mandibule	804
Vue postérieure	804
Os occipital	804
Os temporaux	804
Vue supérieure	805

Vue inférieure	806
Étage antérieur	807
Étage moyen	808
Étage postérieur	809
Cavité crânienne	810
Voûte (ou calvaria)	810
Plancher (ou base du crâne)	811
Fosse crânienne antérieure	811
Fosse crânienne moyenne	812
Fosse crânienne postérieure	814
Méninges	817
Dure-mère crânienne	817
Cloisons dure-mériennes	817
Vascularisation artérielle	819
Innervation	820
Arachnoïde	820
Pie-mère	821
Organisation des méninges et des espaces méningés	821
Espace extradural	821
Espace subarachnoïdien	822
Le cerveau et sa vascularisation	823
Cerveau	823
Vascularisation	823
Artères vertébrales	825
Artères carotides internes	827
Cercle artériel	828
Drainage veineux	830
Sinus veineux dure-mériens	831
Nerfs crâniens	836
Nerf olfactif (I)	836
Nerf optique (II)	838
Nerf oculomoteur (III)	840
Nerf trochléaire (IV)	840
Nerf trijumeau (V)	840
Nerf ophtalmique (V1)	840
Nerf maxillaire (V2)	841
Nerf mandibulaire (V3)	841
Nerf abducens (VI)	841
Nerf facial (VII)	841
Nerf cochléovestibulaire (VIII)	842
Nerf glossopharyngien (IX)	842
Nerf tympanique	843
Nerf vague (X)	843
Nerf accessoire (XI)	843
Racine crânienne du nerf accessoire	843
Nerf hypoglosse (XII)	843
Face	845
Muscles	845
Groupe orbitaire	846
Groupe nasal	848
Groupe oral	849
Autres muscles ou groupes de muscles	851
Glande parotide	852
Rapports importants	852

Vascularisation artérielle	853
Innervation	853
Innervation	854
Vaisseaux	858
Artères	858
Veines	860
Drainage lymphatique	861

Scalp	862
Les différentes couches	862
Peau	863
Tissu conjonctif (dense)	863
Couche aponévrotique	863
Tissu conjonctif lâche	864
Périoste (pericranium)	864
Innervation	864
En avant des auricules et du vertex	864
En arrière des auricules et du vertex	865
Vaisseaux	865
Artères	865
Veines	866
Drainage lymphatique	867

Orbite	867
Orbite osseuse	867
Toit	868
Paroi médiale	868
Plancher	868
Paroi latérale	869
Paupières	869
Peau et tissu sous-cutané	869
Muscle orbiculaire de l'œil	869
Septum orbitaire	869
Tarse et muscle releveur de la paupière supérieure	870
Conjonctive	871
Glandes	871
Vaisseaux	871
Innervation	871
Appareil lacrymal	871
Innervation	873
Vaisseaux	874
Fissures et foramens	874
Canal optique	874
Fissure orbitaire supérieure	874
Fissure orbitaire inférieure	875
Foramen infraorbitaire	875
Autres orifices	875
Fascias spécifiques de l'orbite	875
Périoste orbitaire	875
Gaine du globe oculaire	876
Ailerons des muscles droit médial et droit latéral	877
Muscles	877
Muscles extrinsèques	877
Vaisseaux	883
Artères	883
Veines	884

- Innervation 884
 - Nerf optique 884
 - Nerf oculomoteur 885
 - Nerf trochléaire 885
 - Nerf abducens 886
 - Fibres sympathiques postganglionnaires 886
 - Nerf ophtalmique (V1) 886
 - Ganglion ciliaire 888
- Globe oculaire 889
 - Chambres antérieure et postérieure 890
 - Cristallin et corps vitré 890
 - Paroi du globe oculaire 890
 - Vaisseaux 890
 - Tunique fibreuse du globe oculaire 891
 - Tunique vasculaire du globe oculaire 892
 - Tunique interne du globe oculaire 893
- Oreille 893
 - Oreille externe 894
 - Auricule 894
 - Méat acoustique externe 895
 - Membrane tympanique 896
 - Oreille moyenne 898
 - Limites 898
 - Cavités mastoïdiennes 901
 - Trompe auditive 901
 - Osselets de l'ouïe 902
 - Vaisseaux 904
 - Innervation 904
 - Oreille interne 905
 - Labyrinthe osseux 906
 - Labyrinthe membraneux 908
 - Vascularisation 910
 - Innervation 910
 - Transmission d'un son 912
- Fosses temporale et infratemporale 913
 - Architecture osseuse 913
 - Os temporal 913
 - Os sphénoïde 914
 - Os maxillaire 914
 - Os zygomatique 914
 - Branche de la mandibule 914
 - Articulations temporomandibulaires 915
 - Capsule articulaire 916
 - Ligaments extracapsulaires 916
 - Mouvements de la mandibule 916
 - Muscle masséter 917
 - Fosse temporale 917
 - Contenu 918
 - Fosse infratemporale 921
 - Contenu 922
- Fosse ptérygopalatine 933
 - Architecture squelettique 933
 - Os sphénoïde 934
 - Ouvertures 935
 - Contenu 935
 - Nerf maxillaire (V2) 936
- Nerf du canal ptérygoïdien et ganglion ptérygopalatin 938
- Cou 941
 - Fascia 942
 - Lame périphérique 942
 - Lame prévertébrale 943
 - Lame prétrachéale 943
 - Gaine carotidienne 943
 - Compartiments fasciaux 944
 - Espaces fasciaux 944
 - Drainage veineux superficiel 944
 - Veines jugulaires externes 944
 - Veines jugulaires antérieures 945
 - Triangle antérieur du cou 947
 - Muscles 947
 - Vaisseaux 951
 - Nerfs 954
 - Glandes thyroïde et parathyroïdes 957
 - Localisation des structures dans les différentes régions du triangle antérieur du cou 961
 - Triangle postérieur du cou 961
 - Muscles 962
 - Vaisseaux 965
 - Nerfs 967
 - Racine du cou 970
 - Vaisseaux 970
 - Nerfs 972
 - Lymphatiques 975
 - Lymphatiques du cou 977
- Pharynx 978
 - Architecture squelettique 980
 - Ligne d'insertion verticale antérieure pour les parois pharyngiennes 981
 - Paroi pharyngienne 981
 - Muscles 982
 - Fascia 985
 - Déhiscences entre les muscles de la paroi pharyngienne 985
 - Structures traversant les déhiscences 985
 - Nasopharynx 986
 - Oropharynx 986
 - Laryngopharynx 986
 - Tonsilles 988
 - Vaisseaux 988
 - Artères 988
 - Veines 988
 - Lymphatiques 988
 - Nerfs 988
 - Nerf glossopharyngien (IX) 990
- Larynx 991
 - Cartilages du larynx 992
 - Cartilage cricoïde 992
 - Cartilage thyroïde 992
 - Épiglotte 993
 - Cartilages aryténoïdes 994
 - Cartilages corniculés 994
 - Cartilages cunéiformes 995

Table des matières

Ligaments extrinsèques	995
Membrane thyrohyoïdienne	995
Ligament hyoépiglottique	995
Ligament cricotrachéal	996
Ligaments intrinsèques	996
Membrane fibroélastique du larynx	996
Articulations laryngées	997
Articulations cricothyroïdiennes	997
Articulations cricoaryténoïdiennes	997
Cavité du larynx	998
Division en trois régions majeures	998
Ventricules et saccules laryngés	998
Fente vestibulaire et fente glottique	998
Muscles intrinsèques	1000
Muscles cricothyroïdiens	1000
Muscles cricoaryténoïdiens postérieurs	1001
Muscles cricoaryténoïdiens latéraux	1001
Muscle aryténoïdien transverse	1001
Muscles aryténoïdiens obliques	1002
Muscles vocaux	1002
Muscles thyroaryténoïdiens	1002
Fonction du larynx	1002
Respiration	1002
Phonation	1004
Effort à glotte fermée	1004
Déglutition	1004
Vaisseaux	1005
Artères	1005
Veines	1005
Lymphatiques	1005
Nerfs	1006
Nerfs laryngés supérieurs	1006
Nerfs laryngés récurrents	1007
Cavités nasales	1008
Paroi latérale	1009
Régions	1010
Innervation et vascularisation	1010
Architecture squelettique	1011
Os ethmoïde	1011
Nez	1013
Sinus paranasaux	1013
Sinus frontaux	1013
Cellules ethmoïdales	1013
Sinus maxillaires	1015
Sinus sphénoïdaux	1015
Parois, plancher et toit	1015
Paroi médiale	1015
Plancher	1016
Toit	1016
Paroi latérale	1017
Narines	1019
Choanes	1020
Points d'entrée et de passage	1020
Lame criblée	1020
Foramen sphéno palatin	1021
Canal incisif	1021
Petits foramens de la paroi latérale	1021
Vaisseaux	1021
Artères	1021
Veines	1023
Innervation	1023
Nerf olfactif (I)	1024
Rameaux du nerf ophtalmique (V1)	1025
Rameaux du nerf maxillaire (V2)	1025
Innervation parasymphatique	1025
Innervation sympathique	1025
Lymphatiques	1025
Cavité orale	1026
De nombreux nerfs innervent la cavité orale	1027
Architecture squelettique	1027
Os maxillaires	1027
Os palatins	1028
Os sphénoïde	1029
Os temporal	1029
Partie cartilagineuse de la trompe auditive	1029
Mandibule	1030
Os hyoïde	1031
Parois (joues)	1031
Muscle buccinateur	1031
Plancher	1032
Muscles mylohyoïdiens	1032
Muscles géniohyoïdiens	1033
Points de passage dans le plancher de la cavité orale	1033
Langue	1034
Papilles	1034
Face inférieure de la langue	1034
Face pharyngienne	1035
Muscles	1035
Vaisseaux	1039
Innervation	1039
Lymphatiques	1041
Glandes salivaires	1041
Glande parotide	1041
Glandes submandibulaires	1042
Glandes sublinguales	1042
Vaisseaux	1043
Innervation	1044
Toit (palais)	1045
Palais dur	1045
Palais mou	1046
Vaisseaux	1050
Innervation	1051
Fente orale et lèvres	1051
Isthme du gosier	1053
Dents et gencives	1054
Vaisseaux	1055
Innervation	1057
Nerf alvéolaire inférieur	1057

Nerfs alvéolaires supérieurs antérieur,
moyen et postérieur 1057
Innervation des gencives 1058

Anatomie de surface 1059

Anatomie de surface de la tête
et du cou 1059
Position anatomique de la tête et principaux
repères 1060
Repérage et visualisation des structures
aux niveaux vertébraux CIII–CIV et CVI 1061
Comment déterminer les triangles antérieur
et postérieur du cou ? 1061

Comment localiser le ligament
cricothyroïdien ? 1062
Comment trouver la glande thyroïde ? 1063
Estimation de la position de l'artère méningée
moyenne 1064
Principaux reliefs de la face 1065
L'œil et l'appareil lacrymal 1066
Oreille externe 1067
Pouls artériels 1068

Cas cliniques 1069

10 questions-réponses 1078

Index 1081

Editorial review board

Anthony M. Adinolfi, PhD
Adjunct Professor Emeritus,
Department of Pathology
and Laboratory Medicine
UCLA School of Medicine
Los Angeles, California, États-Unis

Kurt H. Albertine, PhD
Professor of Pediatrics
Medicine (Adjunct), Neurobiology
and Anatomy (Adjunct)
The University of Utah School
of Medicine
Salt Lake City, Utah, États-Unis

Gail Amort-Larson, MScOT
Associate Professor, Department
of Occupational Therapy
Faculty of Rehabilitation Medicine
University of Alberta
Edmonton, Alberta, Canada

Judith E. Anderson, PhD
Professor, Department of Human
Anatomy and Cell Sciences
Faculty of Medicine, University
of Manitoba
Winnipeg, Manitoba, Canada

S. P. Banumathy, MS, PhD
Director and Professor, Institute
of Anatomy
Madurai Medical College
Madurai, Inde

David H. Bechhofer, PhD
Associate Professor, Department
of Pharmacology and Biological
Chemistry
Mount Sinai School of Medicine
New York, New York, États-Unis

N. Barry Berg, PhD
Assistant Dean; Director,
Gross Anatomy
Department of Cell and Developmental
Biology
SUNY Upstate Medical University
Syracuse, New York, États-Unis

Raymond L. Bernor, PhD
Professor, Department of Anatomy
Howard University College of Medicine
Washington, D.C., États-Unis

Edward T. Bersu, PhD
Professor of Anatomy
Department of Anatomy
University of Wisconsin Medical
School
Madison, Wisconsin, États-Unis

Homero Felipe Bianchi, MD
Third Chair, Department of Normal
Human Anatomy
Faculty of Medicine
University of Buenos Aires
Buenos Aires, Argentine

David L. Bolender, PhD
Associate Professor, Department
of Cell Biology, Neurobiology
and Anatomy
Medical College of Wisconsin
Milwaukee, Wisconsin, États-Unis

Walter R. Buck, PhD
Dean of Preclinical Education
Professor of Anatomy and Course
Director for Gross Anatomy
Lake Erie College of Osteopathic
Medicine
Erie, Pennsylvania, États-Unis

Stephen W. Carmichael, PhD, DSc
Professor and Chair, Department
of Anatomy
Mayo Clinic College of Medicine
Rochester, Minnesota, États-Unis

Wayne Carver, PhD
Associate Professor, Department
of Cell and Developmental Biology
and Anatomy
University of South Carolina School
of Medicine
Columbia, South Carolina, États-Unis

John Chemnitz, MD
Associate Professor, Department
of Anatomy and Neurobiology
Southern University of Denmark
Odense, Danemark

Shih-Chieh Chen, PhD
Associate Professor, Department
of Anatomy
Kaohsiung Medical University
Kaohsiung, Taiwan

Sou-De Cheng, PhD
Associate Professor and Chairman,
Department of Anatomy
College of Medicine
Chang Gung University
Taoyüan, Taiwan

Hee-Jung Cho, MD, PhD
Professor, Department of Anatomy
School of Medicine
Kyungpook National University
Daegu, Corée-du-Sud

Patricia Collins, BSc, PhD
Associate Professor
Licenced Teacher of Anatomy
Anglo-European College
of Chiropractic
Bournemouth, Royaume-Uni

Maria H. Czuzak, PhD
Academic Specialist – Anatomical
Instructor, Department
of Cell Biology and Anatomy
University of Arizona
Tucson, Arizona, États-Unis

P. H. Dangerfield, MD, ILTM
Senior Lecturer, Department
of Human Anatomy and Cell Biology
University of Liverpool
Liverpool, Royaume-Uni

Jan Drukker, MD, PhD
Emeritus Professor of Anatomy
and Embryology
Department of Anatomy
and Embryology
Faculty of Medicine
University of Maastricht
Maastricht, Pays-Bas

Julian J. Dwornik, BA, MSc, PhD
Professor of Anatomy, Department
of Anatomy
University of South Florida College
of Medicine
Tampa, Florida, États-Unis

John Fitzsimmons, MD
Assistant Professor, Radiology –
Division of Anatomy
Michigan State University
East Lansing, Michigan, États-Unis

Dr Robert T. Gemmell
Associate Professor,
Department of Anatomy
and Developmental Biology
The University of Queensland
St. Lucia, Queensland, Australie

Gene F. Giggelman, DVM
Dean of Academics
Parker College of Chiropractic
Dallas, Texas, États-Unis

Adriana C. Gittenberger-de Groot, PhD
Professor, Head of Department
Department of Anatomy
and Embryology
Leiden University Medical Center
Leiden, Pays-Bas

P. Gopalakrishnakone,
MBBS, PhD, FAMS, DSc
Professor, Department of Anatomy
Faculty of Medicine
National University of Singapore
Singapour

J. R. T. Greene, BSc, MBBS, PhD
Senior Lecturer, Department
of Anatomy
University of Bristol
Bristol, Royaume-Uni

Santos Guzmán Lopez, PhD
Chair, Department of Anatomy
Faculty of Medicine
Autonomous University
of Nueva León
Monterrey, Mexique

Duane E. Haines, PhD
Professor and Chairman; Professor
of Neurosurgery
Department of Anatomy
The University of Mississippi
Medical Center
Jackson, Mississippi, États-Unis

Jostein Halgunset, MD
Assistant Professor of Anatomy,
Department of Laboratory
Medicine, Children's
and Women's Health
Faculty of Medicine, Norwegian
University of Science
and Technology
Trondheim, Norvège

Benedikt Hallgrímsson, PhD
Associate Professor, Department
of Cell Biology and Anatomy
University of Calgary
Calgary, Alberta, Canada

Dr. Jerimiah C. Healy,
MA, MBBChir, MRCP, PFCR
Department of Radiology
Chelsea and Westminster Hospital
Imperial College School of Medicine
Londres, Royaume-Uni

Heikki J. Helminen, MD, PhD
Professor and Chairman
Department of Anatomy
University of Kuopio
Kuopio, Finlande

Louis Hermo, BA, MSc, PhD
Professor, Department of Anatomy
and Cell Biology
McGill University
Montréal, Québec, Canada

Maxwell T. Hincke, PhD(Alberta)
Professor and Director, Anatomy
Program
Department of Cellular
and Molecular Medicine
Faculty of Medicine, University
of Ottawa
Ottawa, Ontario, Canada

J. C. Holstege, MD, PhD
Associate Professor, Department
of Neuroscience
Erasmus Medical Center
Rotterdam, Pays-Bas

Richard F. Hoyt, Jr, PhD
Associate Professor, Department
of Anatomy and Neurobiology
Boston University School of Medicine
Boston, Massachusetts, États-Unis

Alan W. Hrycyshyn, MS, PhD
Professor, Division of Clinical Anatomy
The University of Western Ontario
London, Ontario, Canada

N. Sezgie igi, PhD
Professor, Department of Anatomy
Faculty of Medicine, Hacettepe
University
Ankara, Turquie

Dr Kanak Iyer
Professor, Department of Anatomy
K.J. Somaiya Medical College
Mumbai, Inde

S. Behnamedin Jameie, MSc, PhD
Assistant Professor, Department
of Anatomy and Cellular
and Molecular Research Center
School of Medicine, Basic Science
Center
Téhéran, Iran

Elizabeth O. Johnson, PhD
Assistant Professor, Department of
Anatomy, Histology and Embryology
University of Ioannina
Ioannina, Grèce

Panagiotis Kanavaros, MD, PhD
Department of Anatomy, Histology
and Embryology
University of Ioannina
Ioannina, Grèce

Lars Kayser, MD, PhD
Associate Professor, Department
of Medical Anatomy
University of Copenhagen
Copenhagen, Danemark

Jeffrey Kerr, PhD
Associate Professor, Department
of Anatomy and Cell Biology
Faculty of Medicine, Nursing and
Health Sciences, Monash University
Melbourne, Victoria, Australie

Lars Klimaschewski, MD, PhD
Professor, Department
of Neuroanatomy
Medical University of Innsbruck
Innsbruck, Autriche

Natsis Konstantinos, MD, PhD, BSc
Assistant Professor, Department
of Anatomy
Medical School, Aristotle University
of Thessaloniki
Salonique, Grèce

Rachel Koshi, MBBS, MS, PhD
Professor of Anatomy
Department of Anatomy
Christian Medical College
Vellore, Inde

Jeffrey T. Laitman, PhD
Distinguished Professor of the Mount
Sinai School of Medicine
Professor and Director of Anatomy
and Functional Morphology
Professor of Otolaryngology
Center for Anatomy and Functional
Morphology
Mount Sinai School of Medicine
New York, New York, États-Unis

Alfonso Llamas, MD, PhD
Professor of Anatomy and
Embryology
Department of Anatomy
Medical School, Universidad
Autónoma de Madrid
Madrid, Espagne

Editorial review board

Grahame J. Louw, DVSc
Professor, Department of Human
Biology
Faculty of Health Sciences
University of Cape Town
Le Cap, Afrique du Sud

P.W. Lucas, BSc, PhD
Professor, Department of Anatomy
University of Hong Kong
Hong Kong, Chine

Dra Liliana D. Macchi
Second Chair, Department of Normal
Human Anatomy
Faculty of Medicine, University
of Buenos Aires
Buenos Aires, Argentine

Henk van Mameren, MD, PhD
Professor, Department of Anatomy
and Embryology
Faculty of Medicine University
of Maastricht
Maastricht, Pays-Bas

Dr Francisco Martinez Sandoval
Director, Institute of Biological
Sciences
Universidad Autónoma de Guadalajara
Guadalajara, Mexique

Robert S. McCuskey, PhD
Professor and Head, Department
of Cell Biology and Anatomy
University of Arizona College
of Medicine
Tucson, Arizona, États-Unis

Martha D. McDaniel, MD
Professor of Anatomy, Surgery and
Community and Family Medicine
Chair, Department of Anatomy
Dartmouth Medical School
Hanover, New Hampshire, États-Unis

Dr Lopa A. Mehta, MBBS, MS(Anatomy)
Senior Professor, Department
of Anatomy
Seth G. S. Medical College
Mumbai, Inde

J. H. Meiring, MB, ChB, MpraxMed(Pret)
Professor and Head,
Department of Anatomy
University of Pretoria
Pretoria, Afrique du Sud

Sandra C. Miller, PhD
Professor, Department of Anatomy
and Cell Biology
McGill University
Montréal, Québec, Canada

Ian G. Mobbs, PhD
Associate Professor,
Department of Anatomy
and Neurobiology
Dalhousie Medical School
Halifax, Nouvelle-Écosse, Canada

John F. Morris, MB, ChB, MD
Professor, Department of Human
Anatomy and Genetics
University of Oxford
Oxford, Royaume-Uni

Bernard John Moxham
Professor of Anatomy, Deputy
Director and Head of Teaching
Cardiff School of Biosciences
Cardiff University
Cardiff, Royaume-Uni

Helen D. Nicholson, MB, ChB, BSc, MD
Professor and Chair,
Department of Anatomy
and Structural Biology
University of Otago
Dunedin, Nouvelle Zélande

Dr Mark Nielsen
Biology Department
University of Utah
Salt Lake City, Utah, États-Unis

Wei-Yi Ong, DDS, PhD
Associate Professor, Department
of Anatomy
Faculty of Medicine, National
University of Singapore
Singapour

Gustavo H.R.A. Otegui
Department of Anatomy
University of Buenos Aires
Buenos Aires, Argentine

Prof Dr Reinhard Pabst
Chair, Department of Functional
and Applied Anatomy
Medical School of Hanover
Hanovre, Allemagne

Gigis Panagiotis, MD, PhD
Professor, Department
of Anatomy
Medical School, Aristotle University
of Thessaloniki
Salonique, Grèce

Shipra Paul
Professor, Department
of Anatomy
Maulana Azad Medical College
New Delhi, Inde

Ann Poznanski, PhD
Associate Professor, Department
of Anatomy
Midwestern University
Glendale, Arizona, États-Unis

Dr Francisco A. Prada Elena
Chair, Department of Anatomy
Faculty of Medicine, University
of Sevilla
Séville, Espagne

Matthew A. Pravetz, OFM, PhD
Associate Professor, Department
of Cell Biology and Anatomy
New York Medical College
Valhalla, New York, États-Unis

Prof Dr Reinhard Putz
Professor of Anatomy, Chairman
Institute of Anatomy
Ludwig-Maximilians-University
Munich, Allemagne

Ameed Raouf, MD, PhD
Lecturer, Division of Anatomy and
Department of Medical Education
University of Michigan Medical
School
Ann Arbor, Michigan, États-Unis

James J. Rechten, DO
Professor, Division of Anatomy
and Structural Biology
Department of Radiology
Michigan State University
East Lansing, Michigan, États-Unis

Joy S. Reidenberg, PhD
Associate Professor, Center for
Anatomy and Functional Morphology
Mount Sinai School of Medicine
New York, New York, États-Unis

Rouel S. Roque, MD
Associate Professor, Department
of Cell Biology and Genetics
University of North Texas Health
Sciences Center
Forth Worth, Texas, États-Unis

Dr Domingo Ruano Gil
Director, Department of Anatomy
Faculty of Medicine, University
of Central Barcelona
Barcelone, Espagne

Myra Rufo, PhD
Department of Anatomy and Cellular
Biology
Tufts University
Boston, Massachusetts, États-Unis

Phillip Sambrook, MD, BS, LLB, FRACP
 Professor of Rheumatology
 University of Sidney
 Sydney, Australie

Richard R. Schmidt, PhD
 Professor and Vice Chairman
 Department of Pathology,
 Anatomy and Cell Biology
 Thomas Jefferson University
 Philadelphie, Pennsylvania, États-Unis

Roger Searle, PhD
 Director, Anatomy and Clinical Skills
 School of Medical Education
 Development
 University of Newcastle upon Tyne
 Newcastle upon Tyne, Royaume-Uni

Harumichi Seguchi, MD, PhD
 Professor and Chairman, Department
 of Anatomy and Cell Biology
 Kochi Medical School
 Kochi, Japon

Mark F. Seifert, PhD
 Professor of Anatomy and Cell Biology
 Indiana University School of Medicine
 Indianapolis, Indiana, États-Unis

Sudha Seshayyan, MS
 Professor and Head, Department
 of Anatomy
 Stanley Medical College
 Chennai, Inde

Kohei Shiota, MD, PhD
 Professor and Chairman, Department
 of Anatomy and Developmental
 Biology
 Director, Congenital Anomaly
 Research Center
 Kyoto University Graduate School
 of Medicine
 Kyoto, Japon

Allan R. Sinning, PhD
 Associate Professor, Department
 of Anatomy
 The University of Mississippi
 Medical Center
 Jackson, Mississippi, États-Unis

K. H. Sit, MBBS, MD, PhD
 Professor, Department of Anatomy
 Faculty of Medicine, National
 University of Singapore
 Singapour

Donald F. Siwek, PhD
 Assistant Professor, Department
 of Anatomy and Neurobiology
 Boston University School of Medicine
 Boston, Massachusetts, États-Unis

Dr Panagiotis N. Skandalakis
 Clinical Professor, Department
 of Surgical Anatomy and Technique
 Emory University
 Atlanta, Georgia, États-Unis

Bernard G. Slavin, PhD
 Course Director, Human Gross
 Anatomy
 Keck/University of Southern
 California School of Medicine
 Los Angeles, Californie, États-Unis

Terence K. Smith, PhD
 Professor, Department of Physiology
 and Cell Biology
 University of Nevada School
 of Medicine
 Reno, Nevada, États-Unis

Kwok-Fai So, PhD(MIT)
 Professor and Head, Department
 of Anatomy
 Faculty of Medicine,
 The University of Hong Kong
 Hong Kong, Chine

Roger Soames, BSc, PhD
 Associate Professor and Head
 of Anatomy
 School of Biomedical Sciences
 James Cook University
 Townsville, Australie

Susan M. Standing, PhD, DSc
 Head of the Division of Anatomy
 Guy's, King's and St. Thomas'
 Schools of Medicine
 Londres, Royaume-Uni

Mark F. Teaford, PhD
 Professor of Anatomy, Center
 for Functional Anatomy
 and Evolution
 Johns Hopkins University School
 of Medicine
 Baltimore, Maryland, États-Unis

Don du Toit,
 PPhil(Oxon), PhD, MB.ChB(Stell),
 FCS(SA), FRCS
 Professor and Chairman, Department
 of Anatomy and Histology
 Faculty of Medicine
 University of Stellenbosch
 Bellville, Afrique du Sud

Prof John Varakis
 Anatomy Department
 University of Patras School
 of Medicine
 Patras, Grèce

N. S. Vasan, DVM, PhD
 Associate Professor, Department of
 Cell Biology and Molecular Medicine
 New Jersey Medical School
 Newark, New Jersey, États-Unis

Prof G.H.M. Vawda
 Anatomy Department
 Nelson Mandela Medical School
 Congella, Afrique du Sud

Ismo Virtanen
 Professor, Anatomy Department
 Haartman Institute
 University of Helsinki
 Helsinki, Finlande

Shashi Wadhwa,
 MS(Anatomy), PhD, FASc, FNASc
 Professor, Department of Anatomy
 All India Institute of Medical Sciences
 New Delhi, Inde

Anil H. Walji, MD, PhD
 Chair, Division of Anatomy
 Faculty of Medicine and Dentistry
 University of Alberta
 Edmonton, Alberta, Canada

Simon Wapnik, MD
 Assistant Professor, Department
 of Cell Biology and Anatomy
 New York Medical College
 Valhalla, New York, États-Unis

Dr Joanne Wilton
 Senior Lecturer, Department
 of Anatomy
 The Medical School
 University of Birmingham
 Birmingham, Royaume-Uni

Susanne Wish-Baratz, PhD
 Senior Teacher, Department
 Anatomy and Anthropology
 of Sackler Faculty of Medicine
 Tel Aviv University
 Tel Aviv, Israël

David T. Yew,
 PhD, DSc, DrMed(Habil), CBiol, FIBiol
 Professor and Chairman
 Department of Anatomy
 The Chinese University of Hong Kong
 Hong Kong, Chine

Henry K. Yip, PhD
 Associate Professor
 Department of Anatomy
 Faculty of Medicine
 The University of Hong Kong
 Hong Kong, Chine

Remerciements de l'édition originale

Tout d'abord, nous aimerions rendre un hommage collectif à toutes les personnes ayant accepté de relire les premières moutures du présent ouvrage – les anatomistes, les enseignants et les étudiants du monde entier membres de *l'Editorial Review Board*. Votre participation a été inestimable.

Nous souhaitons également remercier Richard Tibbits et Paul Richardson pour leur talent à transformer nos projections visuelles en illustrations qui ne sont pas seulement la base de l'acquisition du savoir anatomique mais aussi des œuvres à part entière.

Ces remerciements s'adressent aussi à Bill Schmitt, Duncan Fraser, Anne-Marie Shaw et à toute l'équipe d'Elsevier pour leurs conseils tout au long de la réalisation de ce livre, avec une mention particulière à Lindy van den Berghe pour son magnifique travail de préparation des textes.

Nous souhaitons également remercier le Pr Richard A. Buckingham de l'Abraham Lincoln School of Medicine (université de l'Illinois) pour nous avoir fourni la figure 8.108B. Enfin, du fait d'avoir travaillé chacun de notre côté et souvent à des milliers de kilomètres les uns des autres, nous souhaitons remercier à titre individuel chacune des personnes suivantes pour leur soutien sur place :

Le Dr Leonard Epp, les Dr Carl Morgan et Robert Shellhamer ainsi que le Dr Robert Cardell dont l'influence a été immense dans ma carrière de scientifique et d'enseignant.

Richard L. Drake

Aux Dr Sydney Friedman, Dr Elio Raviola et Dr Charles Slonecker pour leur inspiration, leur

soutien et pour m'avoir transmis leur passion pour l'anatomie.

Aux Dr Murray Morrison, Dr Joanne Matsubara, Dr Brian Westerberg ; à Laura Hall et Jing Cui pour leur contribution à l'iconographie du chapitre « Tête et Cou ».

Au Dr Bruce Crawford et à Logan Lee pour l'aide apportée sur les illustrations de l'anatomie de surface du membre supérieur.

Au Pr Elizabeth Akesson et au Dr Donna Ford pour leur enthousiasme et leurs critiques inestimables.

Wayne Vogl

À Anne Gayle, pour son incomparable travail de secrétariat.

Au Pr Philip Gizhen pour son aide dans la recherche iconographique et pour son soutien en général.

Au Dr Dominic Blunt et à Chrissie Hill, pour leur contribution aux illustrations.

Au Dr Mareesh Patel pour sa lecture du manuscrit et son aide sur certains points cliniques.

À Radiology SpRs et aux radiologues du Charing Cross Hospital ; les radiologues du Wellington Hospital ; le Dr Anwar Padhani au Mount Vernon Hospital ; aux Dr Alison Graham et Dr Paul Tait du Hammersmith Hospital et Mr Andrew Williams du Chelsea and Westminster Hospital.

Aux Dr Neil Fraser, Dr Martin Watson, Dr Kim Fox, Dr Jerry Healy et Dr James Jackson ainsi que Ian Franklin qui méritent également mes remerciements.

Adam W. M. Mitchell

Dédicaces de l'édition originale

À ma femme, Cheryl,
qui m'a soutenu
et mes parents, qui m'ont guidé.

Richard L. Drake

À ma famille,
mes collègues,
et mes étudiants –
je vous dédie ce livre.

Wayne Vogl

À Cathy, Max (Adder)
et Elsa (Zaza).

Adam W. M. Mitchell

À propos du livre

L'idée

Au cours des vingt dernières années, de nombreuses modifications sont survenues qui ont changé radicalement la façon d'enseigner l'anatomie humaine dans les écoles de médecine et dentaires, et dans les programmes d'enseignement rattachés à la santé. De plus, il est apparu que l'enseignement magistral ne convenait guère à l'anatomie. Les méthodes pédagogiques se sont donc orientées vers la pratique de petits groupes de travail dans le but d'accroître l'enseignement personnel et l'acquisition des outils pour une connaissance plus approfondie. Une explosion d'information dans chaque discipline de la médecine a aussi été un élément important dans l'évolution de l'enseignement en augmentant la somme des éléments à assimiler, mais sans toutefois augmenter le temps nécessaire à leur appréhension.

Devant ces modifications, nous avons pensé que le moment était venu de publier un nouveau manuel qui permettrait aux étudiants d'apprendre l'anatomie dans le contexte des différentes disciplines en tenant compte des contraintes de temps toujours croissantes.

Nous avons commencé à l'automne 2001 en considérant les différentes approches que nous pourrions adopter en décidant finalement une présentation régionale de l'anatomie avec, pour chaque chapitre, quatre sections. Dès le début, nous avons voulu que le livre soit conçu avec des points d'entrée multiples, qu'il soit destiné en priorité aux étudiants dans un large champ d'exploration et qu'il soit aussi un précis d'anatomie dans l'esprit du classique traité d'anatomie de Gray destiné à un lectorat plus professionnel. Nous avons écrit le texte en premier puis nous l'avons ensuite agrémenté de dessins et d'illustrations pour compléter la rédaction.

Les premières épreuves des chapitres achevés ont été distribuées à un comité international d'enseignants anatomistes et d'étudiants en anatomie (*Editorial review board*) pour évaluation. Leurs commentaires ont été considérés avec beaucoup d'attention pour la rédaction finale de l'ouvrage.

Le texte ne cherche pas à être exhaustif mais à présenter une anatomie suffisante pour permettre aux étudiants une compréhension de l'anatomie à la fois sur un plan structurel et fonctionnel

qu'ils pourront augmenter par la suite au cours du développement de leurs études et de leur carrière. *Gray's Anatomy* a toujours été considérée comme le traité de référence à la fois pour le texte et pour les illustrations au cours de la préparation de ce livre et il reste la source recommandée pour l'acquisition de connaissances supplémentaires.

Le livre

Ce livre est destiné à enseigner l'anatomie aux étudiants dans une perspective clinique. Il a été préparé pour les étudiants avec une grande variété de destinations professionnelles médicales : médecine dentaire, chiropraxie, physiothérapie et médecine physique. Il pourra être utilisé par les étudiants dans une optique traditionnelle, ou être combiné aux implications problématiques selon la spécialisation. Il sera particulièrement utile aux étudiants qui sont peu ou non confrontés aux lectures anatomiques et aux travaux de laboratoires.

La présentation

Utilisant une approche régionale, le livre *Gray's Anatomie pour les étudiants* avance à travers le corps humain de façon logique, présentant les complexités anatomiques au fur et à mesure que le lecteur se familiarise avec le sujet. Chaque chapitre peut être utilisé comme un module indépendant d'enseignement, et les variations dans la séquence des lectures n'affecteront pas la qualité pédagogique. La séquence que nous avons choisie est : dos, thorax, abdomen, pelvis et périnée, membre inférieur, membre supérieur, tête et cou.

Nous commençons par le dos pour deux raisons. D'abord, le dos est la région disséquée en premier par les étudiants et est une région moins difficile pour aborder l'anatomie. Le thorax est le chapitre suivant à cause de sa situation centrale et de son contenu : le cœur, les gros vaisseaux et les poumons. Cette séquence permet une avancée à travers les cavités du corps. L'abdomen, le pelvis et le périnée sont dans le prolongement logique du thorax. Continuant l'étude vers les pieds, le chapitre suivant est consacré au membre inférieur suivi par l'étude du membre supérieur.

La dernière région étudiée est la tête et le cou. Cette région contient quelques-uns des éléments les plus difficiles de l'anatomie. La connaissance des autres régions étudiées préalablement donnera à l'étudiant la possibilité d'une base solide pour comprendre cette région complexe.

Le contenu

Chaque chapitre comporte quatre sections distinctes et consécutives : Vue générale, Anatomie régionale, Anatomie de surface et Cas cliniques.

La vue générale ou globale fournit la base à partir de laquelle les autres sections seront envisagées. Cette section peut être lue indépendamment du reste du texte par les étudiants qui désirent seulement un niveau simple de compréhension ; elle peut aussi être lue comme un résumé des éléments essentiels de l'anatomie de la région.

L'anatomie régionale donne une anatomie plus détaillée, accompagnée de considérations cliniques. Ce n'est pas une présentation exhaustive mais une information à un niveau qui permet une compréhension plus complète de l'anatomie de la région. Dans ce chapitre, les implications cliniques sont délivrées à deux niveaux. Tout d'abord des exemples cliniques, qui sont complètement intégrés au texte anatomique, pour relier l'anatomie décrite directement à un cas clinique sans troubler la réflexion de l'étudiant et sans créer de rupture dans la continuité du texte. Bien que parfaitement intégrés dans le texte anatomique, ces passages sont identifiés du reste du texte par leur mise en italique. Puis des résumés cliniques fournissent aux étudiants des informations montrant comment les connaissances anatomiques permettent de résoudre les problèmes cliniques. Ces faits sont repartis dans le texte au cours de la discussion anatomique.

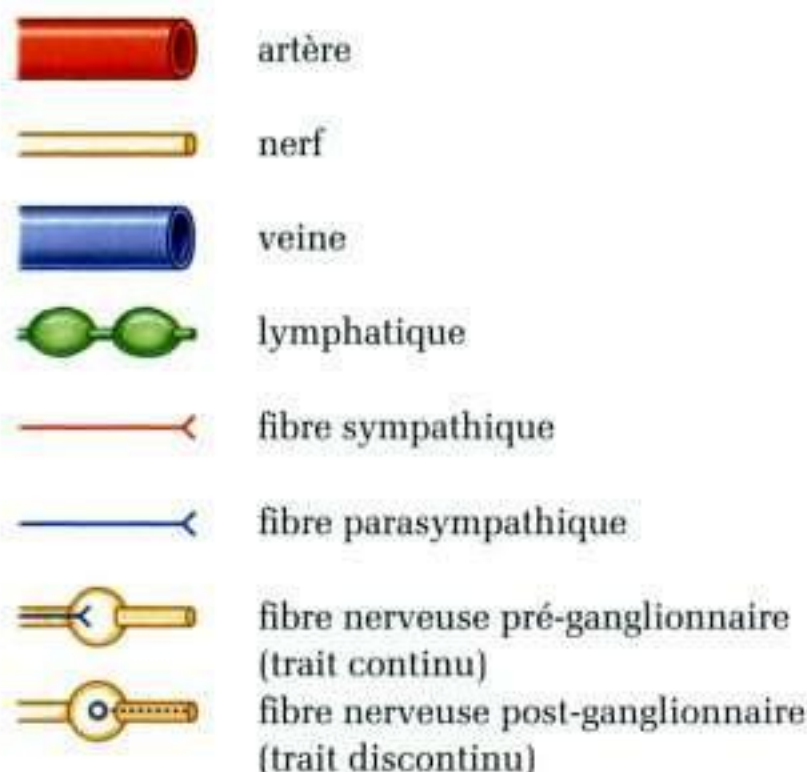L'anatomie de surface aide l'étudiant à voir les relations entre les structures anatomiques et les repères cutanés. Cette section donne aussi aux étudiants les applications pratiques de l'information anatomique combinant inspection et palpation avec les manifestations fonctionnelles notées au cours de tout type d'examen clinique.

La section finale de chaque chapitre est constituée de présentations cliniques sous deux formes.

Des cas cliniques représentent le troisième niveau de connaissance. Tout d'abord une série de cas cliniques sont exposés de façon claire. Dans ces exemples, le problème clinique est décrit ; ensuite des

questions et des réponses permettent au lecteur de résoudre le problème. Ces observations sont suivies par une série de 10 questions illustrées concernant un problème clinique ayant sa racine dans un élément anatomique spécifique. L'inclusion des longs et courts cas cliniques dans chaque chapitre donne aux étudiants l'opportunité d'appliquer leur connaissance de l'anatomie à la résolution d'un problème clinique.

Les illustrations sont une partie intégrante et essentielle de tout traité d'anatomie. Elles doivent fournir au lecteur une image qui donne de la vie au texte en présentant des figures ou des schémas qui aident à la compréhension de l'anatomie. La qualité des illustrations nous a permis d'atteindre ce but. Les illustrations sont originales et beaucoup d'entre elles sont uniques. Elles ont été dessinées pour correspondre au texte présentant l'anatomie et ont pour objet des éléments que les étudiants trouvent généralement difficiles. Leur but est aussi de fournir un cadre pour permettre une plus grande compréhension. Pour nous assurer que les illustrations du livre s'harmonisent bien et permettent aux lecteurs de retrouver le fil de l'anatomie d'une figure à l'autre, nous avons utilisé des couleurs standard dans le livre à l'exception de quelques cas particuliers.



La position et la taille de l'image ont été des paramètres tout au long de l'ouvrage.

Les illustrations cliniques sont aussi très utiles pour la compréhension anatomique et sont abondantes dans le livre. Des exemples de l'imagerie moderne sous la forme d'IRM ou de CT Scans ; de

TEPS et d'ultrasons ainsi que des radiographies de bonne qualité donnent aux étudiants des outils pour accroître leur capacité à visualiser l'anatomie et donc à augmenter leurs connaissances.

Ce que le livre ne présente pas

Le livre *Gray's Anatomie pour les étudiants* est centré sur l'anatomie macroscopique. De nombreux ouvrages publiés à travers le monde ajoutent à l'anatomie l'embryologie, la physiologie et l'histologie. Nous nous sommes limités volontairement à l'anatomie macroscopique. Nous avons pensé qu'il y a de nombreux ouvrages de qualité dans les domaines cités et que l'introduction de ces notions dans cet ouvrage aurait abouti à un livre volumineux nous écartant des buts pédagogiques que nous nous sommes assignés.

La terminologie

Dans tous les textes et atlas concernant l'anatomie, la terminologie est un sujet sensible. En 1989, la FCAT (Federative Committee on Anatomical Terminologie) a été instituée et a été chargée de développer une terminologie officielle des sciences

anatomiques. La *Terminologia Anatomica* (Thieme Stuttgart /New York 1998) est le résultat du travail de ce groupe et des 56 associations membres de la Fédération internationale des associations anatomiques (IFAA). Nous avons choisi d'utiliser la terminologie présentée dans cette publication dans le but d'uniformiser le langage anatomique. Les autres terminologies certes ne sont pas incorrectes mais nous avons pensé que l'utilisation de cette terminologie simple, universellement reconnue, était plus logique.

Les termes anatomiques usuels pour l'orientation des éléments anatomiques dans l'espace sont généralement utilisés mais aussi quelquefois les termes tels que « en arrière » ou « en avant » afin de faciliter la lecture. Dans tous ces cas, le contexte clarifie la signification du texte.

Nous avons été très heureux de réaliser ensemble ce livre. Nous espérons que les lecteurs partageront notre enthousiasme.

Richard L. Drake
Wayne Vogl
Adam W. M. Mitchell
Mai 2004

Préface à l'édition française

La connaissance de l'anatomie humaine est la pierre angulaire de toutes les sciences médicales. L'enseignement de l'anatomie est une priorité absolue.

Au cours de ces dernières décennies, cet apprentissage du corps humain a subi un recul considérable associé paradoxalement au développement de nombreuses disciplines d'une médecine devenue progressivement de plus en plus biologique. Face à cette réduction majeure du temps consacré à l'anatomie, la parade logique qui s'est imposée a été le développement d'un enseignement renouvelé de l'anatomie délibérément clinique, et l'utilisation des outils informatiques est venue compléter les ouvrages classiques et le travail au laboratoire d'anatomie.

Les progrès considérables de l'imagerie médicale ont joué un rôle important en initiant les étudiants à la vision tridimensionnelle. La vidéoscopie et la radiocinématographie ont permis de montrer les structures anatomiques en relation les unes par rapport aux autres. Les acquisitions fournies par la tomodensitométrie et l'imagerie par résonance magnétique apportent des images de l'anatomie du corps humain à la fois dynamiques et fonctionnelles, et de plus en temps réel. Les progrès constants de l'imagerie interventionnelle renforcent encore l'impérieuse nécessité d'une parfaite connaissance anatomique.

C'est à partir de ces constatations que les auteurs RL Drake, W Vogl et AWM Mitchell ont voulu présenter une anatomie modernisée. Ils ont pris comme base de départ le traité d'anatomie de Gray, ouvrage de référence tant pour la clarté et l'exactitude du texte que pour la qualité des illustrations.

Dans leur avant-propos, les auteurs expliquent leur démarche qui traduit une évolution importante de l'enseignement de l'anatomie. Ils ont voulu que cet ouvrage intéresse un large public, et soit accessible non seulement aux étudiants en médecine, mais également aux étudiants de médecine dentaire, de physiothérapie, ou de toute profession de santé. Ils ont opté pour une anatomie clinique, qui soit le support de l'apprentissage de la séméiologie et une introduction logique à l'apprentissage de la pathologie.

Dans cet objectif, ils ont choisi une présentation régionale classique, qui construit le corps humain autour de son axe (le dos), les constituants du tronc (le thorax, l'abdomen, le pelvis et le périnée), les membres supérieur et inférieur, et se termine par l'important chapitre de l'anatomie de la tête et du cou.

Les auteurs ont souhaité que chaque chapitre soit indépendant et puisse être étudié séparément au gré du lecteur. Ils ont organisé l'enseignement de chaque région en quatre modules :

- Le premier module présente une vue globale de la région, qui permet la mise en place des différentes structures, et constitue soit un résumé soit un niveau de connaissance de base, selon le niveau souhaité.
- Le second module propose l'anatomie descriptive détaillée de la région concernée, et peut également être consulté et utilisé de manière autonome. Ainsi, l'étude des éléments (organes, nerfs et vaisseaux qui traversent la région étudiée) est suffisamment détaillée dans leurs parcours et rapports en amont et en aval pour que la lecture du chapitre soit compréhensible sans avoir à se reporter nécessairement aux autres chapitres. Les auteurs proposent un enseignement qui concilie les avantages des descriptions régionales (anatomie topographique et fonctionnelle) et des études classiques (anatomie descriptive) par systèmes (ostéologie, arthrologie, myologie, vaisseaux et nerfs). Certes, cette option est à l'origine de nécessaires répétitions, mais celles-ci prennent toute leur valeur pédagogique sans alourdir l'exposé et pénaliser le lecteur.
- Le troisième module de chaque chapitre est consacré à l'anatomie de surface de la région étudiée, et constitue le fondement de l'apprentissage de l'examen clinique du corps humain et de ses signes, étape incontournable au début de toute formation médicale et paramédicale, et référence indispensable au cours de tout exercice ultérieur.
- Le dernier module de chaque chapitre regroupe des observations cliniques et des questions de

pathologie dans lesquelles l'anatomie régionale décrite auparavant est retrouvée par le lecteur, ce qui lui confère un aspect très concret et pratique, et témoigne de la nécessité d'une bonne connaissance de base de l'anatomie pour tout exercice médical de qualité. Ces éléments de sémiologie et de pathologie s'ajoutent aux nombreux exemples d'anatomie appliquée cités dans le chapitre d'anatomie régionale sous le titre « En clinique », et renforcent les objectifs pédagogiques de l'ouvrage. Cette démarche d'apprentissage est tout à fait adaptée aux techniques d'évaluation par épreuves de dossiers cliniques.

Par ces aspects originaux auxquels il faut ajouter une illustration abondante et de très bonne qualité, cet ouvrage peut être considéré comme un livre de référence pour le premier apprentissage de l'anatomie par le futur praticien, mais aussi tout au long de la formation et de l'exercice des professionnels de santé.

L'utilisation des moyens informatiques modernes apporte des outils importants et rapidement accessibles pour des compléments d'information et pour un travail régulier d'évaluation. Néanmoins, les livres demeurent prioritaires dans le choix des étudiants et des praticiens, et donnent des repères fixes et de consultation facile. Le principe du livre de référence dans l'apprentissage et dans l'entretien des connaissances anatomiques reste plébiscité par la majorité des étudiants et des praticiens, et répond aux exigences d'autonomisation dans l'apprentissage, au cahier des charges d'objectifs pédagogiques, et aux souhaits de formation continue médicale et paramédicale.

Nous avons eu le souci de présenter une version française de l'ouvrage débarrassé de tout terme anglais ou « franglais » qui constituent trop souvent des signes de confusion. Pour les mêmes raisons, nous avons supprimé les éponymes en dépit de leur intérêt historique ou anecdotique.

La nomenclature anatomique internationale francisée a été constamment utilisée.

Le livre comporte un index de tous les mots importants du texte et permet au lecteur une recherche aisée. Nous avons ajouté à l'ouvrage un glossaire anatomique trilingue français – latin – anglais, comprenant le mot en latin tel qu'il apparaît dans la nomenclature internationale dans la *Terminologia Anatomica* élaborée par le *Federative Committee on Anatomical Terminology* en 1998, le mot francisé, et sa traduction anglaise ou habituelle, permettant à tous ceux qui le souhaitent une lecture facile des ouvrages étrangers et des publications internationales accessibles par les banques de données informatisées et les puissants moteurs de recherche, et facilitant la rédaction d'articles scientifiques dans les revues internationales.

En tant que coordinateur de l'ouvrage, je tiens à féliciter l'équipe des traducteurs de leur excellent travail et de leur précieuse collaboration, qui ont abouti à une exacte interprétation du texte suivi d'un travail rigoureux de vérification au prix de nombreuses lectures successives. Le Pr Fabrice Duparc, professeur d'anatomie à la faculté de médecine de Rouen, a participé largement à l'ouvrage en prenant en charge la traduction du difficile chapitre de l'anatomie de la tête et du cou, et en veillant en tant que coordinateur scientifique à l'exactitude de la traduction de l'ensemble de l'ouvrage.

Le travail d'édition a été considérable, et je remercie Gregg Colin en tant qu'éditrice et ses collaboratrices Peggy Lemaire et Rébecca Govin pour leur travail minutieux et leur compétence. Leur rôle a été précieux pour l'achèvement de cet ouvrage. Mes remerciements s'adressent aussi aux éditions Elsevier Masson qui ont accepté de publier le livre et qui nous ont fait confiance.

Professeur Jacques Duparc



Facebook : *La culture ne s'hérite pas elle se conquiert*



Facebook : La culture ne s'hérite pas elle se conquiert



Facebook : La culture ne s'hérite pas elle se conquiert



Facebook : La culture ne s'hérite pas elle se conquiert



Facebook : La culture ne s'hérite pas elle se conquiert



Facebook : *La culture ne s'hérite pas elle se conquiert*

1

Anatomie et imagerie

Qu'est-ce que l'anatomie 2

Imagerie 5

*Traduction
Jacques Duparc*

Qu'est-ce que l'anatomie ?

L'anatomie regroupe l'étude des structures du corps humain qui peuvent être vues à l'œil nu sans grossissement et l'étude des structures nécessitant l'aide du microscope. Habituellement, dans le langage courant, le terme « anatomie » signifie l'anatomie macroscopique dont l'étude ne nécessite pas l'usage du microscope. À l'anatomie microscopique, on réserve le terme « histologie » qui est l'étude des tissus et des cellules.

L'anatomie constitue la base indispensable de la pratique médicale. L'anatomie permet au médecin, après l'examen physique des patients et l'étude des documents d'imagerie les plus avancés, une compréhension de la pathologie. L'anatomie est également importante pour les dentistes, les chiropracteurs, les physiothérapeutes et tous ceux qui sont d'une façon ou d'une autre concernés par le traitement des malades. Le traitement quel qu'il soit commence toujours par une analyse des signes cliniques. La capacité d'interpréter les données de l'examen clinique *correctement* nécessite une solide compréhension de l'anatomie.

L'observation et la visualisation sont les premiers moyens pour l'étudiant d'aborder l'anatomie. L'anatomie est beaucoup plus qu'une simple mémorisation de noms techniques. Bien que le langage de l'anatomie soit nécessaire, la somme d'informations, pour identifier et situer les structures anatomiques d'un patient va bien au-delà de la simple mémorisation. Connaître les noms des différentes branches de l'artère carotide externe n'est pas la même chose que d'être capable de visualiser dans l'espace le trajet de l'artère linguale, de son origine jusqu'à sa terminaison à la langue. De même, la constitution du voile du palais et ses relations avec les cavités buccale et nasale ainsi que son rôle dans la déglutition n'ont rien à voir avec la simple énumération des muscles et des nerfs de la région. Une anatomie intelligente réclame une compréhension du *contexte* dans lequel l'anatomie peut être mémorisée.

Comment étudier l'anatomie macroscopique

Le terme « anatomie » vient du mot grec *teimnein* qui signifie couper. Il est évident que l'étude de l'anatomie a été liée dès ses origines à la dissection cadavérique. Les étudiants pratiquent de plus en plus la dissection anatomique qui est souvent aidée ou remplacée par des projections de pièces anatomiques préparées, par des modèles plastiques, ou encore par des modules d'enseignement sur ordinateur.

L'anatomie peut être étudiée soit par une approche régionale soit par une approche systémique.

- Dans une **approche régionale**, chaque *région* du corps est étudiée séparément et tous les éléments de la région sont étudiés en même temps. Par exemple, s'il s'agit de l'étude du thorax, tous les éléments du thorax seront examinés. Cela inclut la vascularisation, les nerfs, les os, les muscles et toutes les structures et organes situés dans la région du corps définie comme étant le thorax. Après cette région, les autres régions du corps, l'abdomen, le membre inférieur, le membre supérieur, le dos, la tête et le cou, seront étudiées de la même façon.
- Dans une **étude par système** au contraire, chaque *système* est étudié séparément et suivi dans sa totalité à travers le corps. Par exemple, une étude du système cardiovasculaire étudiera le cœur et tous les vaisseaux du corps. Le système nerveux sera étudié à son tour (cerveau, moelle spinale et tous les nerfs en détail). Cette étude couvre la totalité du corps jusqu'à ce que chaque système, incluant le squelette, les muscles, les appareils digestif, respiratoire, lymphatique et réticulo-endothélial, ait été étudié.

Chacune de ces approches a ses avantages et ses inconvénients. L'approche régionale est parfaitement adaptée si l'enseignement de l'anatomie inclut la dissection cadavérique mais se révèle insuffisante quand il s'agit de comprendre la totalité d'un système et ses relations avec le reste de l'anatomie. De façon identique, l'approche par système facilite la compréhension du système

dans sa totalité mais ne permet pas la coordination avec les données de la dissection et l'étude détaillée.

Termes anatomiques importants

Position anatomique

La position anatomique est la position de référence du corps utilisée pour la description « géographique » des éléments anatomiques (figure 1.1). Le corps est dit en position anatomique dans la situation debout, les pieds réunis, les mains sur les côtés du corps, paumes tournées en avant. La bouche doit être fermée et l'expression du visage neutre. Les pommettes sous les yeux sont dans le même plan horizontal, les yeux sont ouverts, le regard est droit et horizontal, fixant un point éloigné. Les paumes des mains sont orientées vers l'avant, les doigts sont étendus et réunis avec la pulpe du pouce à 90° par rapport aux pulpes des autres doigts. Les orteils sont orientés en avant.

Plans anatomiques

On distingue trois groupes de plans dans la position anatomique (figure 1.1).

- Les **plans coronaux** ou frontaux sont orientés verticalement et divisent le corps en deux parties antérieure et postérieure.
- Les **plans sagittaux** sont aussi orientés verticalement mais sont à angle droit avec les plans coronaux et divisent le corps en parties droite et gauche. Le plan qui passe par le centre du corps le divise en deux parties égales droite et gauche est appelé **plan sagittal médian**.
- Les **plans transversaux, horizontaux** ou **axiaux** divisent le corps en parties supérieure et inférieure.

Termes utilisés pour la localisation

Antérieur (ventral) et postérieur (dorsal), médial et latéral, supérieur et inférieur

Trois paires de termes sont utilisées pour décrire la situation des structures anatomiques par rapport au corps considéré comme un ensemble (figure 1.1).

- **Antérieur** (ou **ventral**) et **postérieur** (ou **dorsal**) sont des termes qui décrivent une position relative

à l'avant ou à l'arrière du corps. Par exemple, le nez est antérieur (ou ventral) alors que la colonne vertébrale est une structure postérieure (ou dorsale). De même, le nez est en avant des oreilles et la colonne vertébrale est postérieure au sternum.

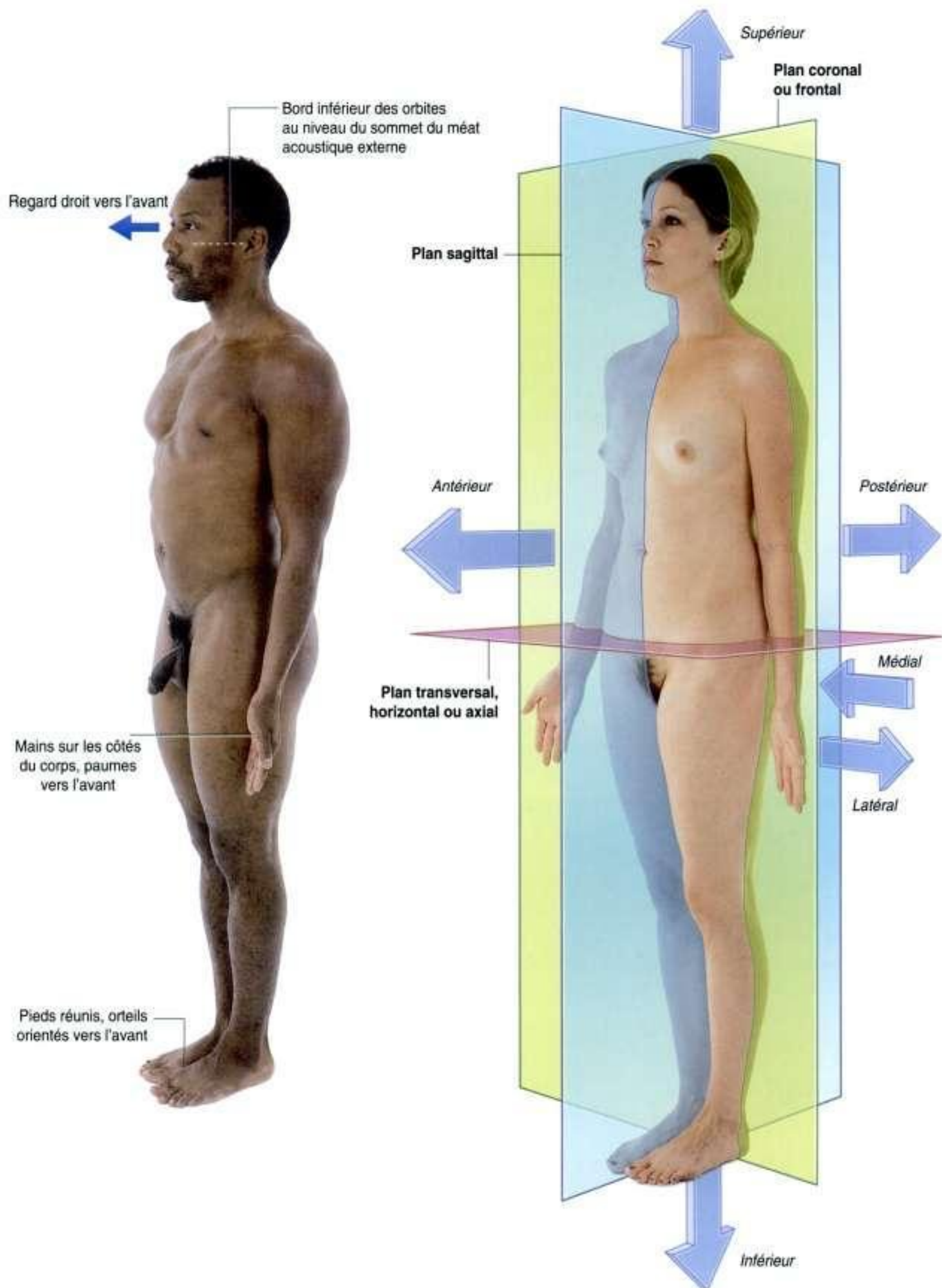
- **Médial** et **latéral** décrivent la situation de structures par rapport au plan sagittal et aux côtés du corps. Par exemple, le pouce est latéral par rapport au petit doigt. Le nez est dans le plan sagittal et est médial par rapport aux yeux qui, à leur tour, sont médiaux par rapport aux oreilles.
- **Supérieur** et **inférieur** indiquent la situation en relation avec l'axe vertical du corps. Par exemple, l'articulation du genou est inférieure à l'articulation de la hanche.

Proximal et distal, crânial et caudal, rostral

- **Proximal** et **distal** sont des termes utilisés pour indiquer que l'élément étudié est plus proche ou plus éloigné de l'élément d'origine, notamment au niveau des membres. Par exemple, la main est distale par rapport au coude et l'épaule est proximale au coude. Ces termes sont aussi utilisés pour décrire la position relative des branches ou rameaux des structures linéaires, telles que les bronches, les vaisseaux et les nerfs, au cours de leur trajet. Par exemple, les branches distales des vaisseaux naissent plus loin vers les extrémités alors que les branches proximales naissent plus près de l'origine du système.
- **Crânial** (vers la tête) et **caudal** (vers la queue) sont quelquefois utilisés pour signifier respectivement supérieur et inférieur, en référence à l'embryon, avant le développement des membres.
- **Rostral** est employé pour localiser la structure étudiée par rapport au nez, particulièrement au niveau de la tête. Par exemple, le cerveau antérieur est rostral par rapport au cerveau postérieur.

Superficiel et profond

Les deux autres termes utilisés pour décrire la position des structures dans le corps sont **superficiel** et **profond**. Ces termes sont employés pour décrire la position relative de deux structures en fonction de la surface du corps. Par exemple, le sternum est superficiel par rapport au cœur et l'estomac est profond par rapport à la paroi abdominale.



4

Figure 1.1. Position anatomique, plans et termes servant à la localisation des éléments.

Imagerie

Diagnostic et techniques d'imagerie

En 1895, Wilhem Roentgen a utilisé les rayons X d'un tube cathodique sur une plaque photographique et a obtenu les premières radiographies de la main de sa femme. Au cours des 30 dernières années, nous avons assisté à une révolution de l'imagerie du corps humain grâce aux développements notamment des techniques informatiques.

Radiographie standard

Les bases physiques de la radiographie n'ont pas changé. Les rayons X sont des photons (type de radiation électromagnétique) et sont générés par un tube cathodique (figure 1.2). Les rayons sont alors collimatés pour éviter leur éparpillement afin d'être dirigés sur un endroit précis déterminé par le radiologue. Lorsque les rayons X traversent le corps, ils sont atténués (réduits en énergie) par la traversée des tissus. Ces rayons qui traversent les tissus vont impressionner la plaque photographique.

Dans le corps :

- l'air atténue modérément les rayons ;
- la graisse atténue les rayons X un peu plus que l'air mais moins que l'eau ;
- l'os atténue nettement l'énergie des rayons.

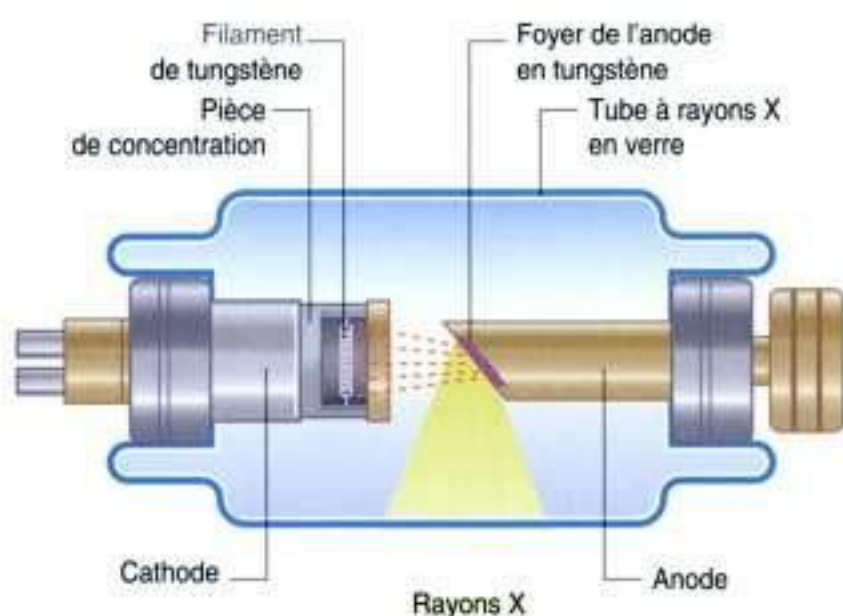


Figure 1.2. Tube cathodique pour l'émission de rayons X.

Ces différences dans l'atténuation se traduisent par des différences dans le niveau d'impression du film. Quand le film photographique est développé, l'os apparaît blanc sur le film parce que cette région du film a reçu une quantité moindre de rayons. L'air apparaît noir sur le film parce que la région a été exposée à un plus grand nombre de rayons. Grâce à la révolution digitale, les images peuvent être obtenues rapidement et apparaître sur les écrans en quelques secondes.

L'évolution des techniques radiologiques permet une émission continue de rayons X par le tube cathodique et leur réception sur un écran (fluoroscopie), donnant une visualisation en temps réel des structures anatomiques en mouvement, des injections de produits opaques, des angiographies (figure 1.3).

Produits de contraste

Pour mettre en évidence des structures spécifiques telles que la torsion d'une anse intestinale ou l'anatomie des artères, il peut être nécessaire d'injecter dans ces structures des matériaux ou des substances qui atténuent les rayons plus que l'anse intestinale ou l'artère ne le font normalement. Il importe que ces substances soient démunies de toute toxicité. Le sulfate de baryum est un sel insoluble non toxique qui a une forte densité. Il est extrêmement utile pour les examens du tractus gastro-intestinal. Quand une **suspension de sulfate de baryum** est ingérée, son opacité peut renseigner sur la lumière intestinale (figure 1.4). Il est habituel d'ajouter de l'air à la suspension de sulfate de baryum soit par ingestion de

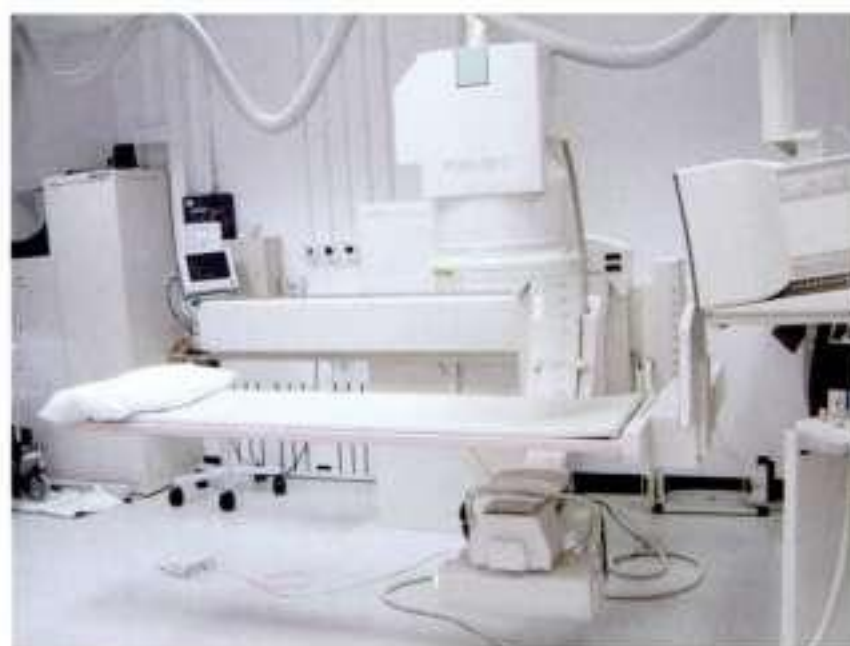

Figure 1.3. Unité de fluoroscopie.

granulés effervescents, soit directement par injection d'air dans la cavité, comme dans le lavement baryté. Le sulfate de baryum est remplacé actuellement par de nouvelles solutions.

Pour certains patients, il peut être nécessaire d'injecter le produit de contraste dans les artères ou les veines. Dans ces cas, on utilise des produits iodés. Les **sels d'iode** sont généralement utilisés car, ayant une masse atomique relativement élevée, ils atténuent de façon nette les rayons X; de plus, ils sont naturellement éliminés par l'appareil urinaire. Les agents de contraste injectés dans les artères et dans les veines sont très sûrs et parfaitement tolérés par la plupart des patients. Rarement, des patients ont des manifestations anaphylactiques imposant de prendre des précautions particulières. Les agents de contraste intra-artériels ou intraveineux non seulement sont utilisés pour opacifier les vaisseaux mais, étant excrétés par l'appareil urinaire, ils permettent aussi l'opacification de l'appareil urinaire (reins, uretère, vessie et urètre) lors d'une **urographie intra-veineuse**.

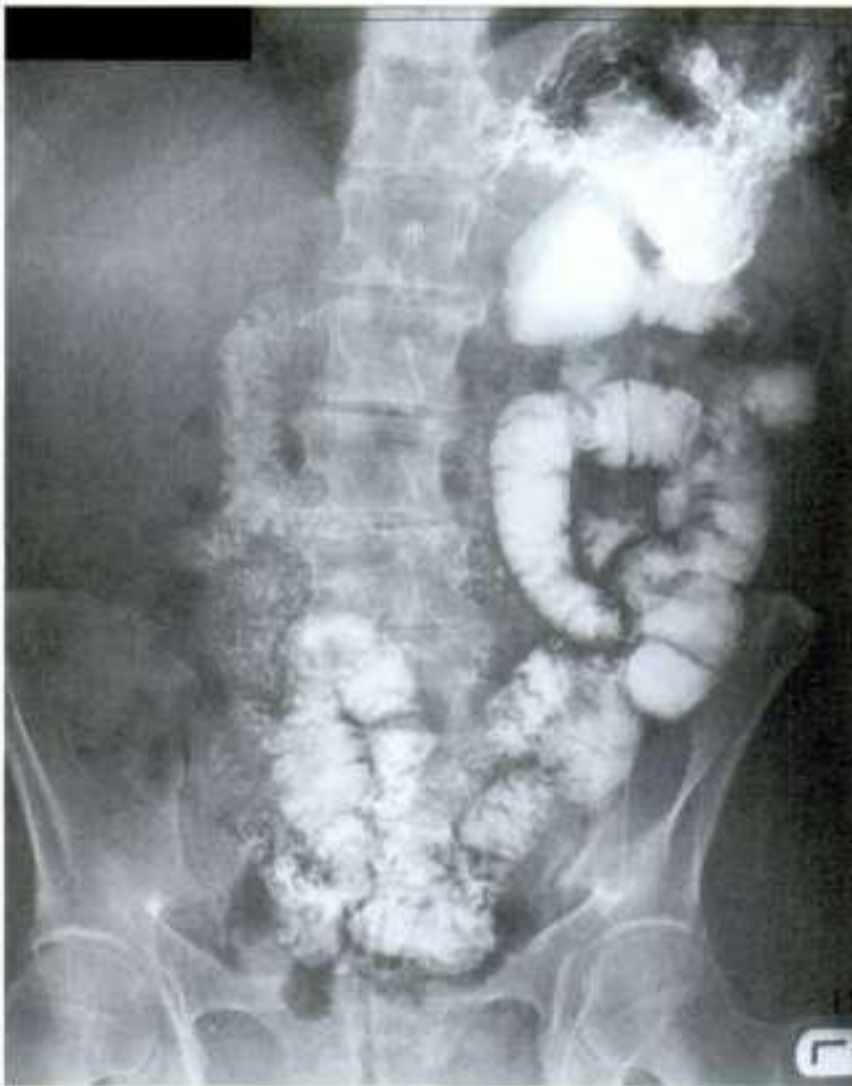

Figure 1.4. Opacification de l'intestin avec le sulfate de baryum.

Angiographie avec soustraction

Durant l'angiographie, il est souvent difficile de visualiser le produit de contraste dans les vaisseaux à cause de la superposition des structures osseuses avoisinantes. Pour contourner cet obstacle, la technique de la soustraction des images a été développée. Une ou deux images sont pratiquées avant l'injection du produit de contraste dans les vaisseaux. Ces images sont inversées de telle sorte qu'une image négative est créée à partir d'une image positive. Après l'injection du produit de contraste dans les vaisseaux, une nouvelle série de clichés sont obtenus, montrant le passage du contraste à travers les artères puis dans les veines et la circulation environnante. En ajoutant l'image négative prise avant contraste aux images positives après contraste, les os et les parties molles sont soustraits, permettant d'obtenir une image isolée du seul produit de contraste. Avant la digitalisation, cette technique était difficile mais, maintenant, l'utilisation de l'informatique permet d'obtenir régulièrement des clichés instantanés (figure 1.5).

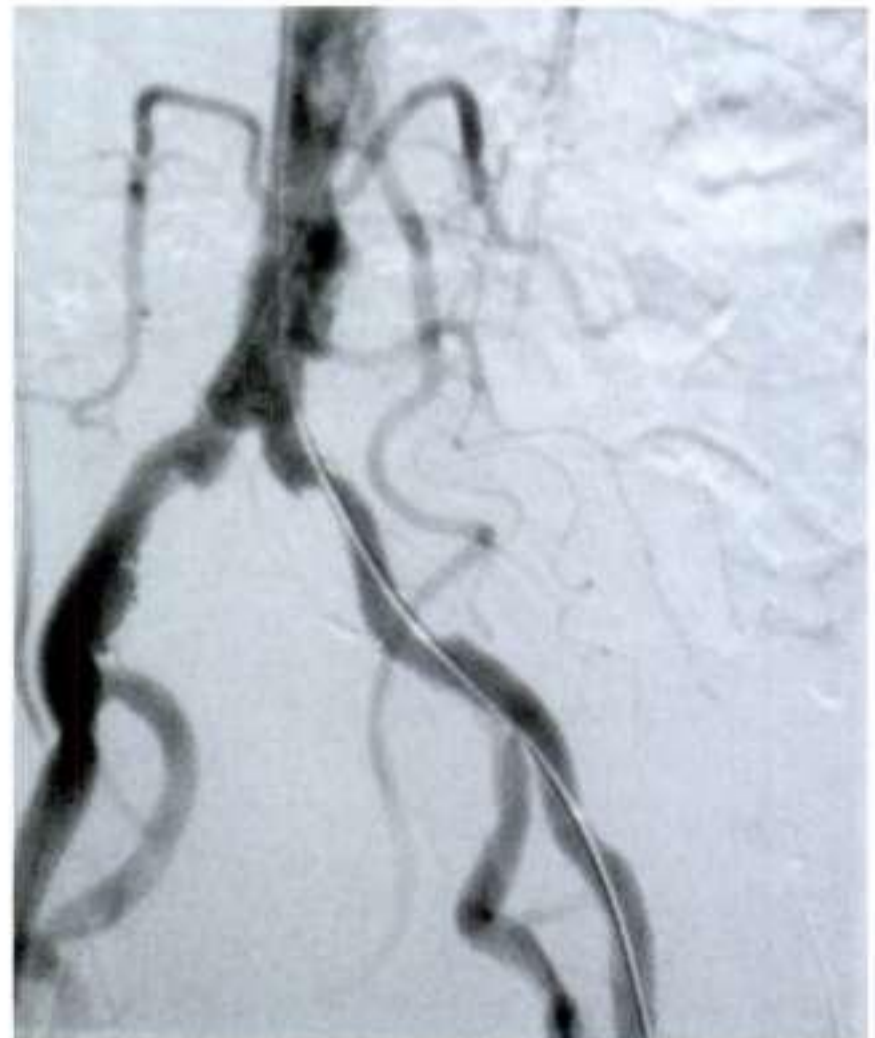

Figure 1.5. Angiographie par soustraction digitale.

Ultrasonographie ou échographie

Les ultrasons sont largement utilisés en médecine.

Les ultrasons sont des sons de haute fréquence (sans rayonnement électromagnétique) générés par des cristaux piézoélectriques. La sonde d'échographie émettrice des ultrasons peut aussi recevoir des ondes de retour venant des structures examinées (ces sondes sont donc à la fois émettrices et réceptrices). Les résultats traités par l'informatique permettent d'obtenir des images en temps réel qui s'inscrivent sur l'écran.

Échographie-doppler

L'échographie-doppler permet d'étudier un flux liquidien, sa direction et son intensité en utilisant les techniques des ultrasons. Les mesures précises du flux sanguin et de sa rapidité peuvent être obtenus. L'examen peut indiquer les sièges éventuels de blocage des vaisseaux.

Les développements des techniques des ultrasons concernant les fréquences des ondes et l'utilisation des sondes ont permis une large extension des indications.

Habituellement, les ultrasons sont utilisés pour examiner l'abdomen (figure 1.6) et plus particulière-

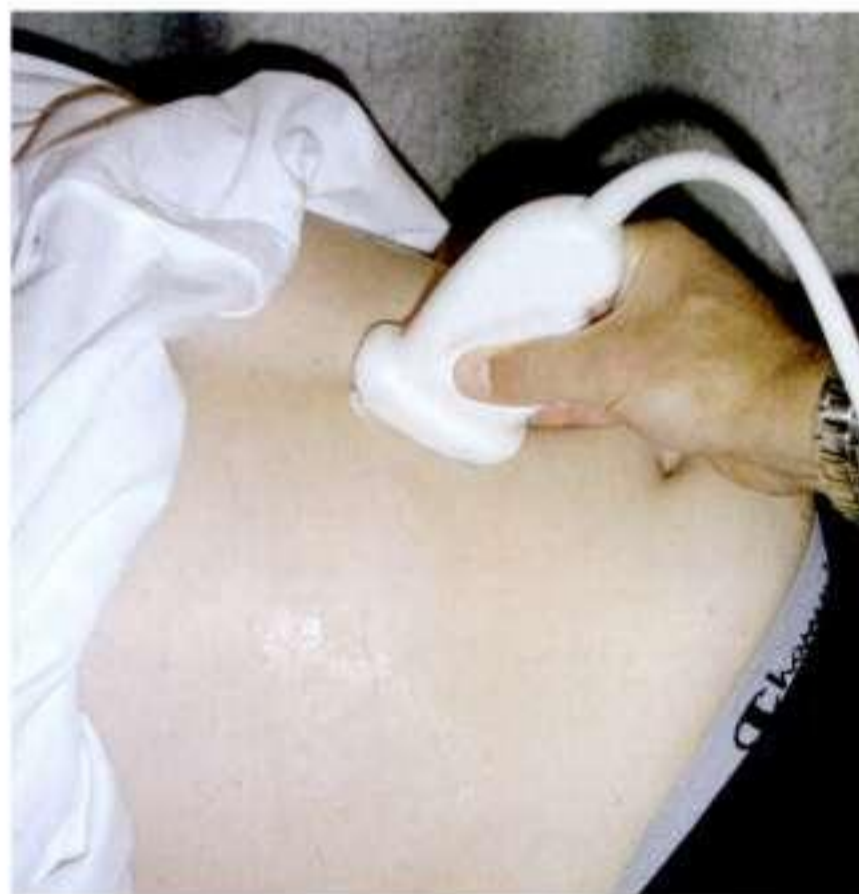

Figure 1.6. Examen de l'abdomen par échographie (ultrasons).

ment le fœtus chez la femme enceinte. Les ultrasons sont aussi largement utilisés pour les examens des yeux, du cou, des tissus mous et du système musculosquelettique périphérique. Des sondes peuvent être placées dans des endoscopes et les examens endoluminaux de l'œsophage, de l'estomac et du duodénum sont maintenant très fréquents. L'examen ultrasonique endocavitaire est régulièrement utilisé pour l'examen du tractus génital chez la femme en utilisant la voie vaginale. Chez les hommes, la voie transrectale est la méthode de choix pour examiner la prostate dans les cas d'hypertrophie prostatique bénigne ou de cancer.

Tomodensitométrie ou scanner

La tomographie axiale informatisée (communément appelée CT scan [*computed tomography*] ou TDM [tomodensitométrie]) a été inventée en 1970 par Sir Godfrey Hounsfield, qui a été récompensé par l'attribution du prix Nobel de médecine en 1979. Depuis cette invention remarquable, sont apparues de nombreuses générations de scanners. Un scanner permet d'obtenir des images du corps en coupes fines dans le plan axial.

Le patient, allongé sur la table d'examen radiologique, est situé au centre d'un tube cathodique (figure 1.7). Une série d'images sont obtenues qui seront traitées par ordinateur. La transformation mathématique complexe de la multitude d'images obtenues produit l'image finale (figure 1.8).

Imagerie par résonance magnétique

L'imagerie par résonance magnétique (IRM) nucléaire a été pour la première fois décrite en 1946 et utilisée pour déterminer les structures de molécules complexes. La complexité technique pour obtenir les images IRM dépasse le cadre de cet ouvrage. Cependant, le lecteur doit savoir comment l'image est obtenue et les types d'images habituellement étudiés en pratique médicale courante.

La technique de l'IRM est fondée sur les mouvements des protons libres des noyaux d'hydrogène des molécules d'eau (H_2O). Comme l'eau est présente dans presque tous les tissus biologiques, le proton d'hydrogène est idéal pour l'étude de la résonance magnétique. Les protons des noyaux d'hydrogène d'un

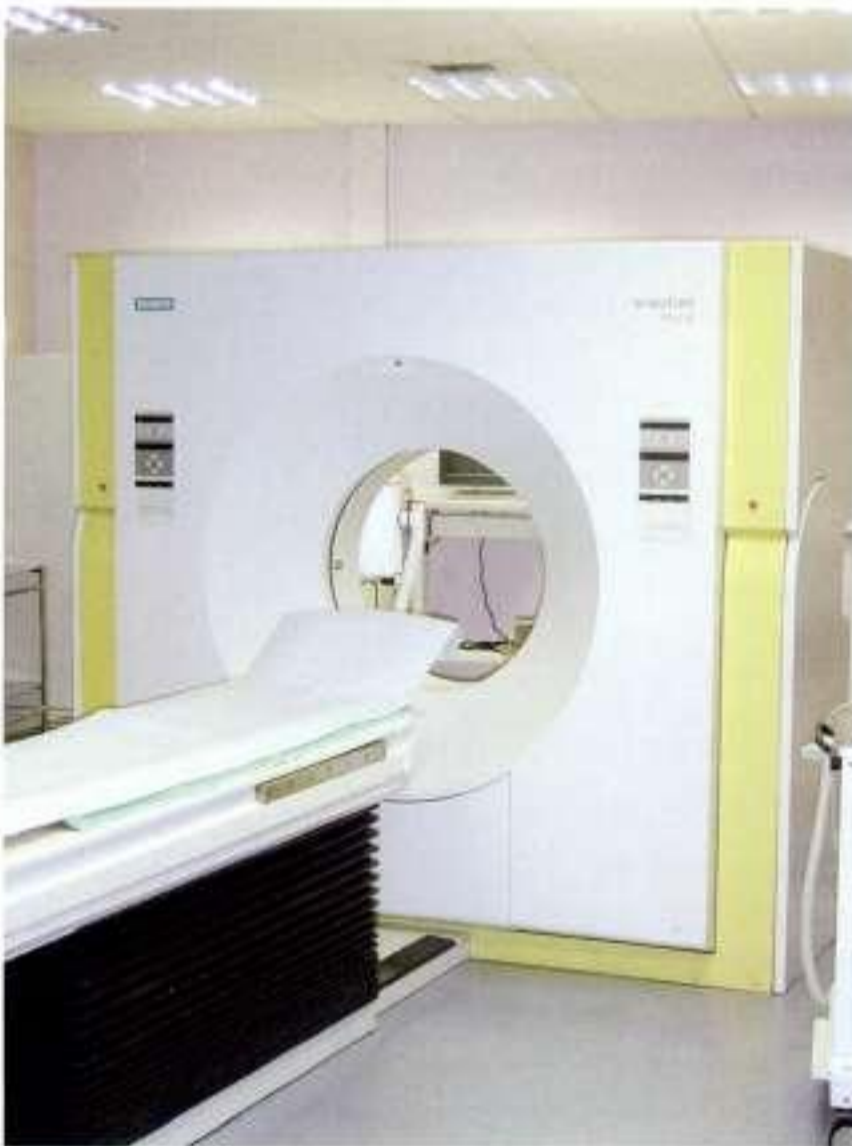

Figure 1.7. Appareil de tomodensitométrie (scanner).

patient peuvent être considérés comme des petites barres magnétiques orientées de façon aléatoire dans l'espace. Le patient est placé dans un champ magnétique puissant qui aligne les barres magnétiques. Une impulsion par des ondes de radiofréquence durant une très courte période provoque une déviation des barres. Pendant le temps nécessaire au retour à leur position d'origine, les protons émettent des petits signaux. La force, la fréquence et le temps mis par les protons pour revenir à leur alignement antérieur produisent un signal. Ces signaux sont analysés par un puissant ordinateur qui crée une image (figure 1.9).

En modifiant par pondération la séquence des impulsions auxquelles les protons sont soumis, différentes propriétés peuvent être étudiées. On peut obtenir des images pondérées en T1 ou en T2. Les différences de contraste obtenues facilitent la caractérisation des tissus.

Du point de vue clinique :

- la plupart des images pondérées en T1 montrent les fluides en noir et la graisse en blanc; par exemple, l'IRM du cerveau montre en noir le liquide cébrospinal;

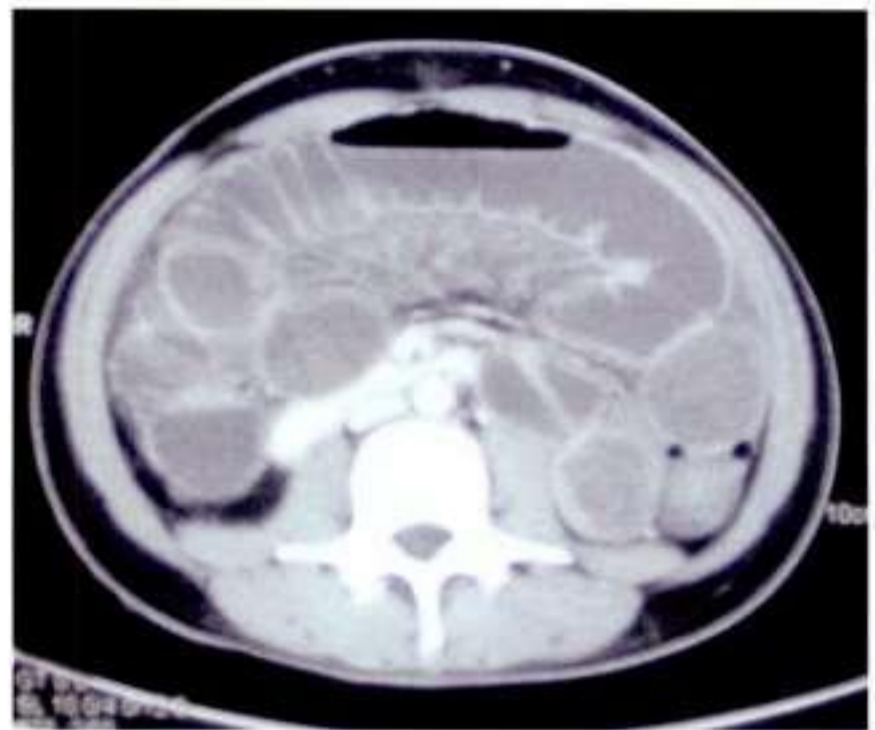


Figure 1.8. Tomodensitométrie de l'abdomen au niveau de la 2^e vertèbre lombale.

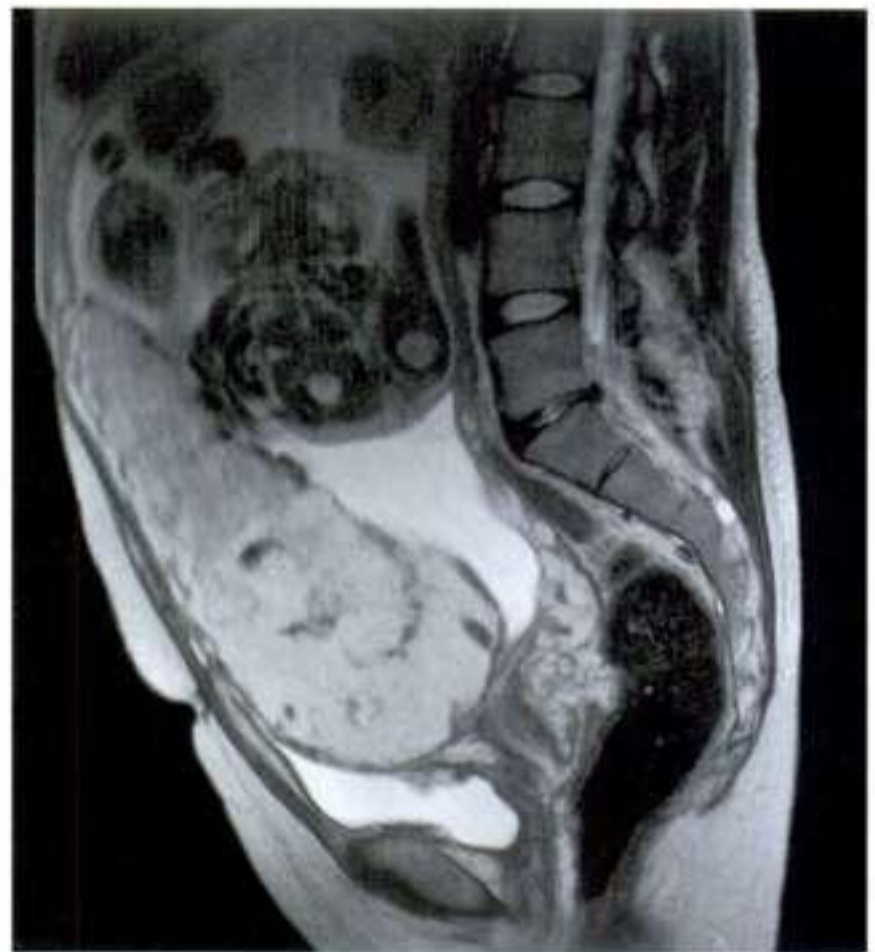

Figure 1.9. IRM dans un plan sagittal de la partie basse de l'abdomen et du pelvis chez une femme enceinte.

- les images pondérées en T2 montrent une image claire brillante pour les fluides et un signal intermédiaire pour la graisse; par exemple, dans le cerveau, le liquide cébrospinal apparaîtra blanc.

L'IRM peut aussi être utilisée pour examiner la circulation des fluides des vaisseaux, et peut donner des angiogrammes de la circulation périphérique et cérébrale.

Scintigraphie

La scintigraphie concerne l'imagerie utilisant les rayons γ qui sont un autre type de radiation électromagnétique. La différence essentielle entre les rayons γ et les rayons X est que les rayons γ sont produits à partir du noyau d'un atome qui est instable, en désintégration, alors que les rayons X sont produits en bombardant un atome avec des électrons.

Pour qu'une région soit visualisée, le patient doit recevoir des rayons γ ayant un certain nombre de propriétés pour être efficaces, incluant :

- une demi-vie raisonnable (6 à 24 h) ;
- un rayonnement facile à mesurer ;
- une dispersion d'énergie aussi basse que possible dans les tissus du patient.

Le radio-isotope le plus habituellement utilisé est un sel de technétium isolé ou combiné avec d'autres molécules complexes. Par exemple, la combinaison du technétium 99 m avec le diphosphonate de méthylène injecté dans le corps, le radio-isotope se fixe spécifiquement sur l'os et permet l'exploration du squelette. De même, le technétium 99 m associé à d'autres composants permet l'exploration d'organes tels que l'appareil urinaire ou la circulation cérébrale.

Après injection, selon l'absorption, la distribution, le métabolisme et l'élimination du radio-isotope, des images pourront être obtenues avec une caméra à rayons γ (figure 1.10).

Tomographie par émission de positron

Le principe physique de la tomographie par émission de positron (TEP) est fondé sur la détection du rayonnement γ issu de la désintégration des particules émises par les isotopes émetteurs de positrons. La quantité de rayonnement γ est proportionnelle à la concentration locale de l'isotope radioactif. La plupart des radionucléides utilisés sont obtenus par cyclotron et ont une demi-vie extrêmement courte.

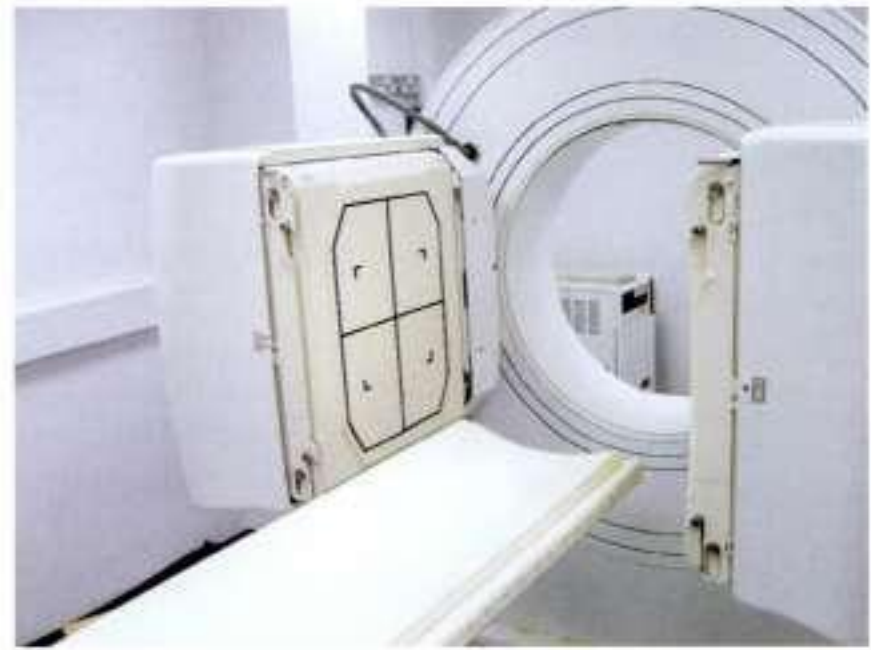

Figure 1.10. Une caméra pour rayons γ .

Le radionucléide le plus communément utilisé pour la TEP est le fluorodésoxyglucose (FDG) marqué au fluor 18 (émetteur de positron). Les tissus qui métabolisent activement le glucose fixent ce composé. La concentration élevée de cette molécule comparée au voisinage est détectée comme un « point chaud ».

La TEP est devenue une technique d'imagerie importante dans la détection du cancer, permettant l'évaluation du traitement et de la survenue des récurrences.

INTERPRÉTATION DES IMAGES

L'imagerie est indispensable dans la plupart des spécialités médicales pour diagnostiquer les modifications pathologiques des tissus. Il est en effet essentiel de pouvoir distinguer ce qui est normal de ce qui ne l'est pas. Les techniques d'imagerie utilisées ainsi que les variations normales des images doivent être connues pour poser un diagnostic radiologique pertinent. Sans la compréhension anatomique de la région étudiée par l'imagerie, il est impossible de se prononcer sur le caractère normal ou anormal de l'image.

Radiographie standard

Les radiographies standard sont sans aucun doute les images les plus habituelles à l'hôpital ou en pratique privée. Avant toute interprétation, il est important de connaître la technique et les incidences utilisées.

Dans la majorité des cas (à part les radiographies du thorax), le tube des rayons X est situé à un mètre du cliché. L'élément en question, par exemple la main ou le pied, est placé sur une cassette contenant le film. Quand la radiographie est étudiée sur un négatoscope, le côté droit du patient correspond au côté gauche de l'observateur. La radiographie est donc vue en position anatomique.

Radiographie thoracique

Les radiographies du thorax sont très fréquemment demandées. Le cliché est pris en général le sujet debout, tournant le dos au tube émetteur de rayons X (radiographie postéro-antérieure [PA] du thorax).

Parfois, lorsque les patients ne peuvent se tenir debout, les clichés sont faits au lit (cliché antéro-postérieur [AP]). Ces clichés sont de pratique moins fréquente. Il faut tenir compte de la position (face, profil, trois quarts) dans l'interprétation des clichés.

Les radiographies thoraciques standard doivent toujours être vérifiées au point de vue de leur qualité. Des marqueurs plombés doivent être placés sur la cassette pour orienter le cliché. Quelques patients peuvent présenter une dextrocardie qui peut être mal interprétée si le marqueur repère n'a pas été correctement placé. Une radiographie thoracique de bonne qualité montre les poumons, la silhouette cardiomédiastinale, le diaphragme, les côtes et les tissus mous avoisinants.

Radiographie abdominale

Les radiographies standard de l'abdomen sont obtenues en incidence AP, le patient couché sur le dos. Parfois, une radiographie en position debout ou en décubitus latéral est demandée lorsqu'une obstruction intestinale est suspectée.

Examens intestinaux avec contraste

Des produits de contraste à haute densité sont ingérés pour opacifier l'œsophage, l'estomac, l'intestin grêle

et le côlon. Comme nous l'avons déjà dit (p. 1-6), l'intestin peut être insufflé avec de l'air ou du dioxyde de carbone pour permettre une étude en double contraste. Dans beaucoup de pays, l'endoscopie a détrôné l'imagerie gastro-intestinale. Cependant, le lavement opaque au sulfate de baryum en double contraste reste un examen courant du gros intestin. Habituellement, le patient doit subir une préparation intestinale qui comprend l'utilisation de puissants purgatifs et laxatifs pour obtenir l'évacuation de l'intestin. Au moment de l'examen, une canule est introduite dans le rectum permettant l'injection de la solution de baryum. Le patient devra faire des contorsions et se mobiliser pour que le contraste injecte la totalité du gros intestin. Le contraste est évacué et, par le même tube, l'air est injecté pour insuffler le gros intestin. Une fine couche de sulfate de baryum tapisse la muqueuse normale, permettant de visualiser d'éventuelles anomalies (voir figure 1.4).

Étude de l'appareil urinaire avec contraste

L'urographie intraveineuse est l'examen standard pour explorer l'appareil urinaire. Le produit radio-opaque est injecté et les images sont obtenues lorsque le produit de contraste est éliminé par les reins. Une série de clichés sont pratiqués durant la période allant de l'injection jusqu'à la 20^e minute, lorsque la vessie contient le produit de contraste.

Cette série de radiographies montrent les reins, les uretères et la vessie, et peuvent mettre en évidence des lésions rétropéritonéales comme des tumeurs comprimant l'appareil urinaire.

Tomodensitométrie

Le terme de tomodensitométrie est couramment utilisé plutôt que celui de tomographie computerisée. Dans le langage quotidien, le terme de scanner est prédominant.

Les principes généraux de la tomodensitométrie ont été décrits p. 2-9. Il est important pour les étudiants de bien comprendre les images. La plupart sont obtenues dans le plan axial et vues de telle sorte que l'observateur voie chaque coupe par sa face inférieure. Les conséquences sont que :

- le côté droit du patient est sur le côté gauche du cliché ;

- la partie la plus haute du cliché (son bord supérieur) correspond à la partie antérieure de l'image.

Cette technique de visualisation des images de scanner s'applique à la totalité du corps. Les modifications à cette règle devront toujours être indiquées.

Beaucoup de patients reçoivent le produit de contraste par voie orale ou par voie veineuse soit pour étudier le tube digestif, soit pour évaluer la vascularisation de structures anatomiques. Quand le contraste est injecté, les images les plus précoces sont celles du temps artériel. Si le délai entre l'injection et le scanner est plus long, on obtient une image du temps veineux ou une image intermédiaire.

Le grand avantage du scanner est la possibilité d'étendre ou de réduire l'échelle des gris pour mieux voir les os, les tissus mous ou les organes viscéraux. En modifiant le niveau et la largeur de la fenêtre, on peut obtenir des renseignements spécifiques de ces différentes structures.

Imagerie par résonance magnétique

Il ne fait aucun doute que l'IRM a révolutionné la compréhension et l'interprétation du cerveau et de ses enveloppes. De plus, l'IRM a considérablement modifié l'imagerie de la médecine. L'IRM présente des avantages considérables en donnant la possibilité d'obtenir des images dans tous les plans et dans de nombreuses séquences. En général, les images sont lues en utilisant les mêmes principes que le scanner. Les produits de contraste peuvent aussi être utilisés

pour rehausser le contraste des images. Habituellement, les agents de contraste pour IRM contiennent des substances paramagnétiques (gadolinium).

Scintigraphie

La plupart des images de médecine nucléaire permettent des études fonctionnelles. Les images sont habituellement interprétées directement par l'ordinateur, et une série de films peuvent être obtenus pour l'usage clinique.

SÉCURITÉ ET IMAGERIE

Qu'il s'agisse d'une simple radiographie, d'un scanner ou d'une scintigraphie, une dose de radiation sera délivrée (tableau 1.1). En principe, on se donne pour but de délivrer une dose de rayonnement aussi faible que possible. De nombreuses lois règlent la quantité d'exposition aux radiations qu'un patient peut recevoir selon la procédure pour écarter le risque de tout excès. Quand un clinicien demande un examen, il doit en évaluer la justification et avoir une connaissance de la dose délivrée au patient pour être sûr que les bénéfices de l'examen dépassent de façon significative les risques.

Les ultrasons et l'IRM sont très appréciés car ils ne font courir aucun risque au patient. L'échographie utilisant les ultrasons est la technique de choix pour la surveillance des grossesses.

Tout matériel d'imagerie est coûteux, les appareils les plus complexes, par exemple l'IRM, étant évidemment les plus chers. Les indications ne doivent pas être posées à la légère mais judicieusement fondées sur un bon examen clinique justifiant la demande de l'examen.

Tableau 1.1 Doses approximatives d'irradiation par ordre croissant d'irradiation naturelle.

Examen	Dose effective moyenne (mSv)	Durée équivalente de l'irradiation naturelle
Cliché thoracique	0,02	3 jours
Abdomen	1,00	6 mois
Urographie intraveineuse	2,50	14 mois
Tomodensitométrie de la tête	2,30	1 an
Tomodensitométrie de l'abdomen et du pelvis	10,00	4,5 ans



Facebook : *La culture ne s'hérite pas elle se conquiert*

2

Dos

Vue globale 14

Anatomie régionale 27

Anatomie de surface 94

Cas cliniques 101

***Traduction
Frédéric Sailhan***

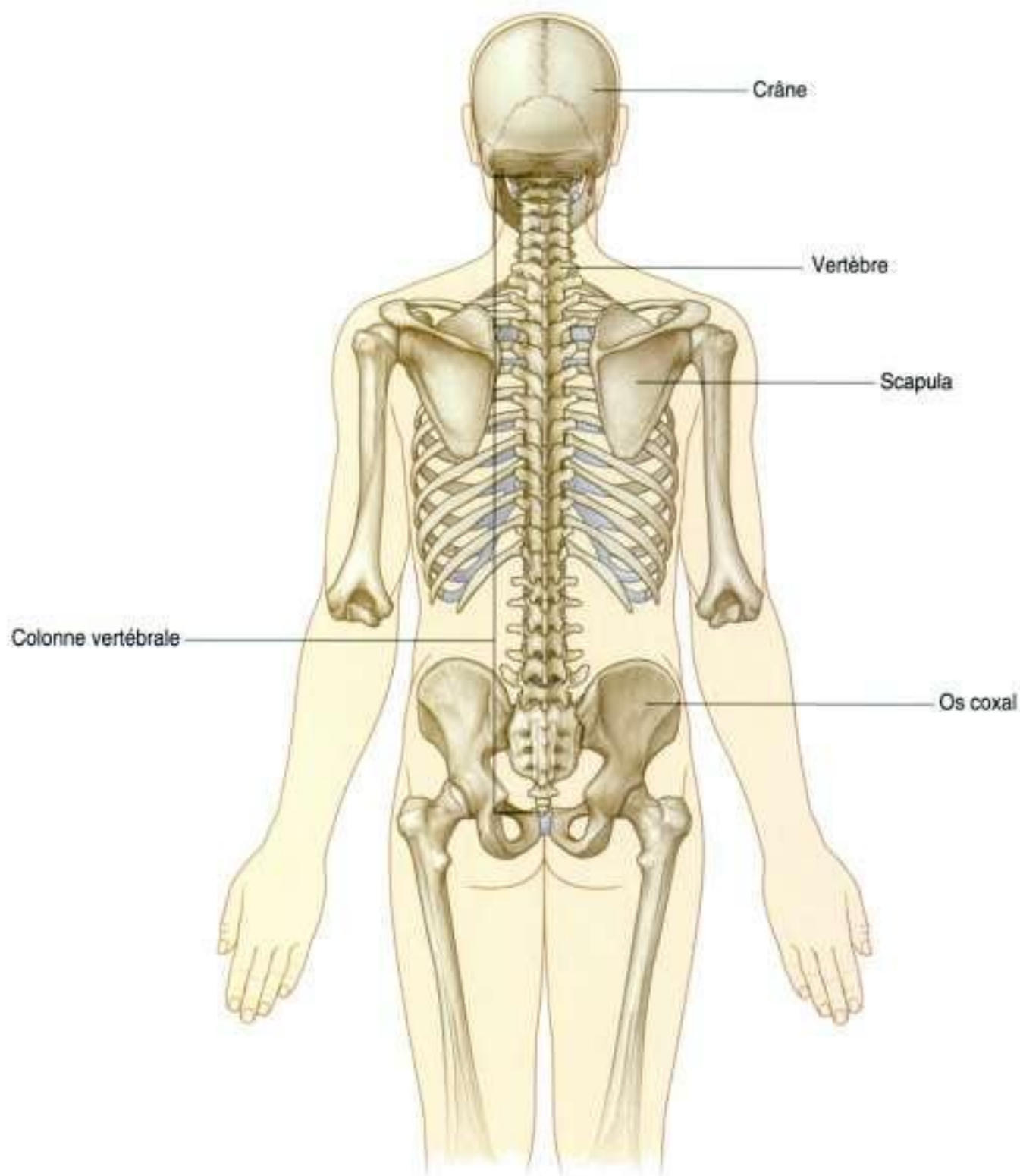
Vue globale

INTRODUCTION

Le dos représente la partie postérieure du corps et constitue l'axe musculosquelettique qui soutient le tronc. Cet axe musculosquelettique est communément appelé la « colonne vertébrale » ou encore le « rachis ». Les vertèbres constituent les éléments osseux principaux du dos, bien que le segment proximal des côtes, la partie supérieure du pelvis

et la base du crâne participent également à l'édifice architectural osseux du dos (figure 2.1).

Les muscles du dos relient les côtes entre elles ainsi que les os coxaux et les os du crâne. Le dos renferme la moelle spinale et la partie initiale des nerfs spinaux qui reçoivent et envoient les informations au reste du corps.



14 **Figure 2.1.** Architecture squelettique du dos.

FONCTIONS

Support mécanique

Le squelette et les muscles du dos soutiennent le poids du corps, transmettent les forces aux membres inférieurs par l'intermédiaire du pelvis, positionnent et soutiennent la tête et, enfin, articulent et relient les membres supérieurs. La colonne vertébrale occupe la partie postérieure du corps, sur sa ligne médiane. De profil, on lui distingue plusieurs courbures (figure 2.2) :

- la courbure primaire de la colonne vertébrale est concave en avant, reproduisant la courbure antérieure initiale de l'embryon ; on la retrouve dans les régions thoracique et sacrale chez l'adulte ;
- les courbures secondaires, concaves en arrière, se développent dans les régions cervicale et lombale, et ramènent ainsi le centre de gravité sur une ligne verticale. Cela permet au poids du corps d'être réparti autour de la colonne vertébrale de telle sorte que les efforts musculaires permettant de maintenir l'équilibre en station verticale bipodale soient les plus économiques possible.

Les contraintes mécaniques augmentent de la région cervicale à la région lombale, où les pathologies sont ainsi plus fréquentes.

Mouvement

Les muscles du dos sont répartis en muscles extrinsèques et intrinsèques :

- les muscles extrinsèques mobilisent les membres supérieurs et les côtes ;
- les muscles intrinsèques maintiennent la posture et mobilisent la colonne vertébrale : mouvements de flexion (inclinaison antérieure), extension, flexion latérale et rotation (figure 2.3).

L'amplitude de mouvement entre deux vertèbres voisines est faible, mais cette amplitude est cumulative entre les segments vertébraux adjacents tout le long de la colonne vertébrale. Enfin, les mobilités, en particulier l'extension, dans le secteur thoracique sont limitées en comparaison des mobilités du secteur lombal. Les muscles antérieurs à la colonne vertébrale permettent la flexion de cette dernière.

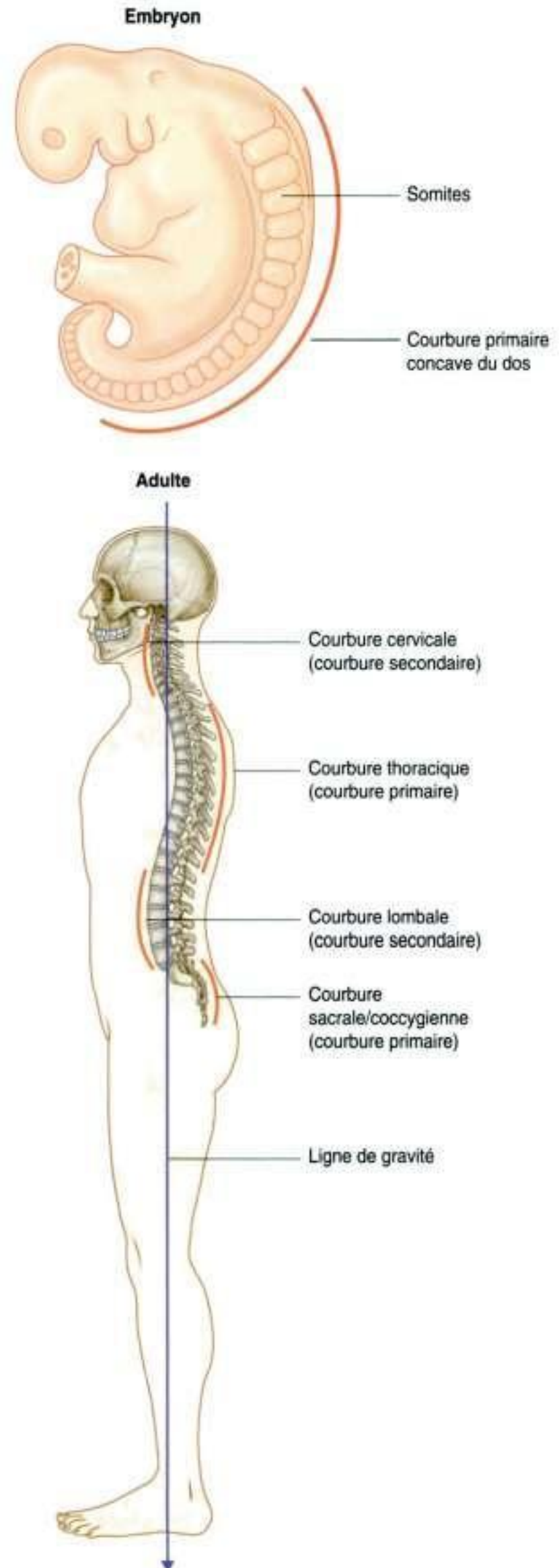


Figure 2.2. Courbures de la colonne vertébrale.

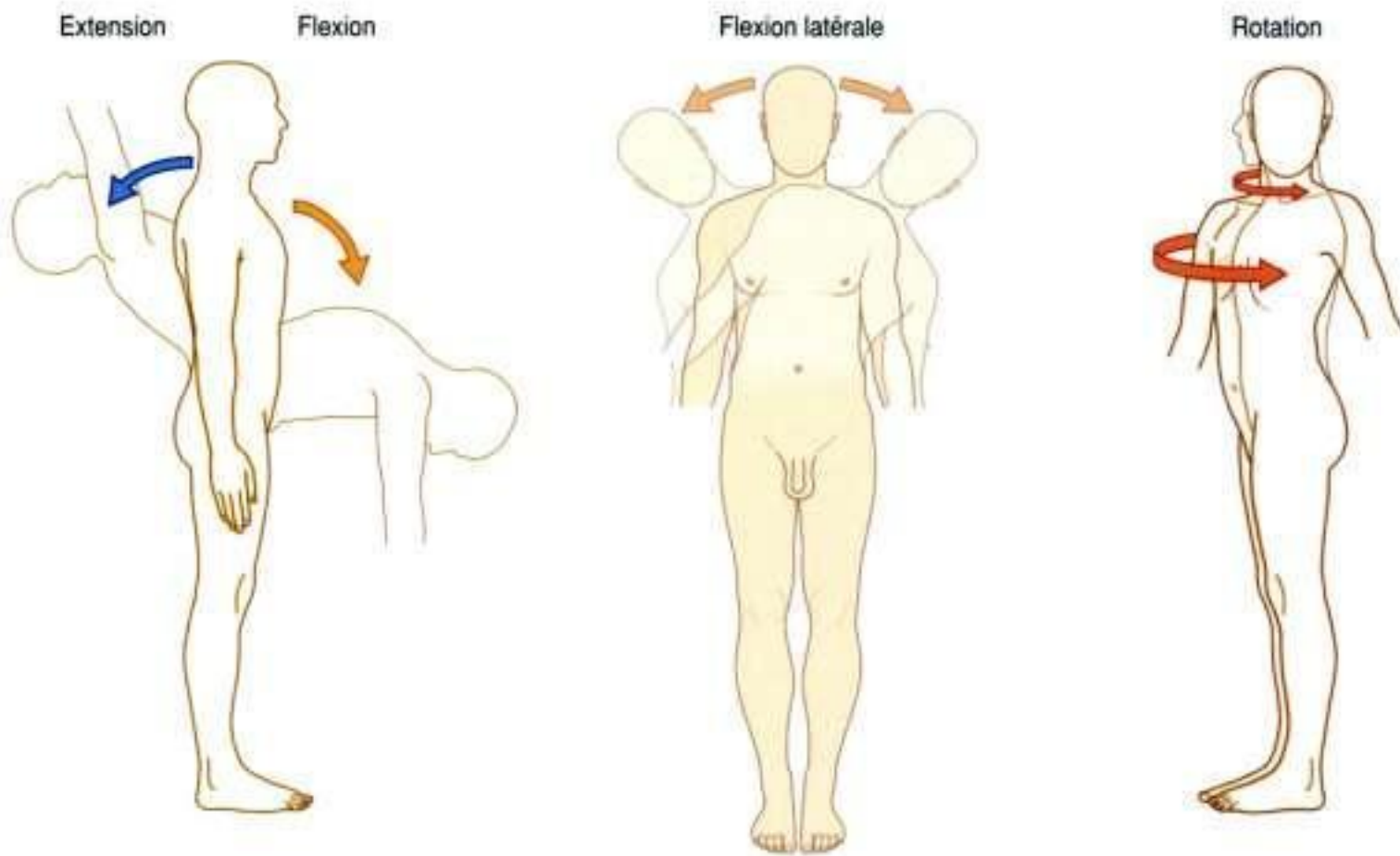


Figure 2.3. Mouvements du dos.

Les deux premières vertèbres de la région cervicale, ainsi que les muscles qui y sont associés, ont une organisation spécifique leur permettant de soutenir et de positionner la tête. La tête se déplace en flexion et en extension sur la vertèbre C1 alors que les mouvements de rotation de la tête se produisent dans l'articulation entre C1 et C2.

Protection du système nerveux central et du système nerveux périphérique

Le cerveau et la moelle spinale constituent le système nerveux central (SNC); les nerfs crâniens et les nerfs spinaux constituent le système nerveux périphérique (SNP).

La colonne vertébrale ainsi que les parties molles de la région du dos renferment la moelle spinale et le segment proximal des nerfs spinaux (figure 2.4). La partie plus distale de ces nerfs spinaux traverse ensuite différentes régions du corps (selon leur destination), dont parfois des régions de la tête.

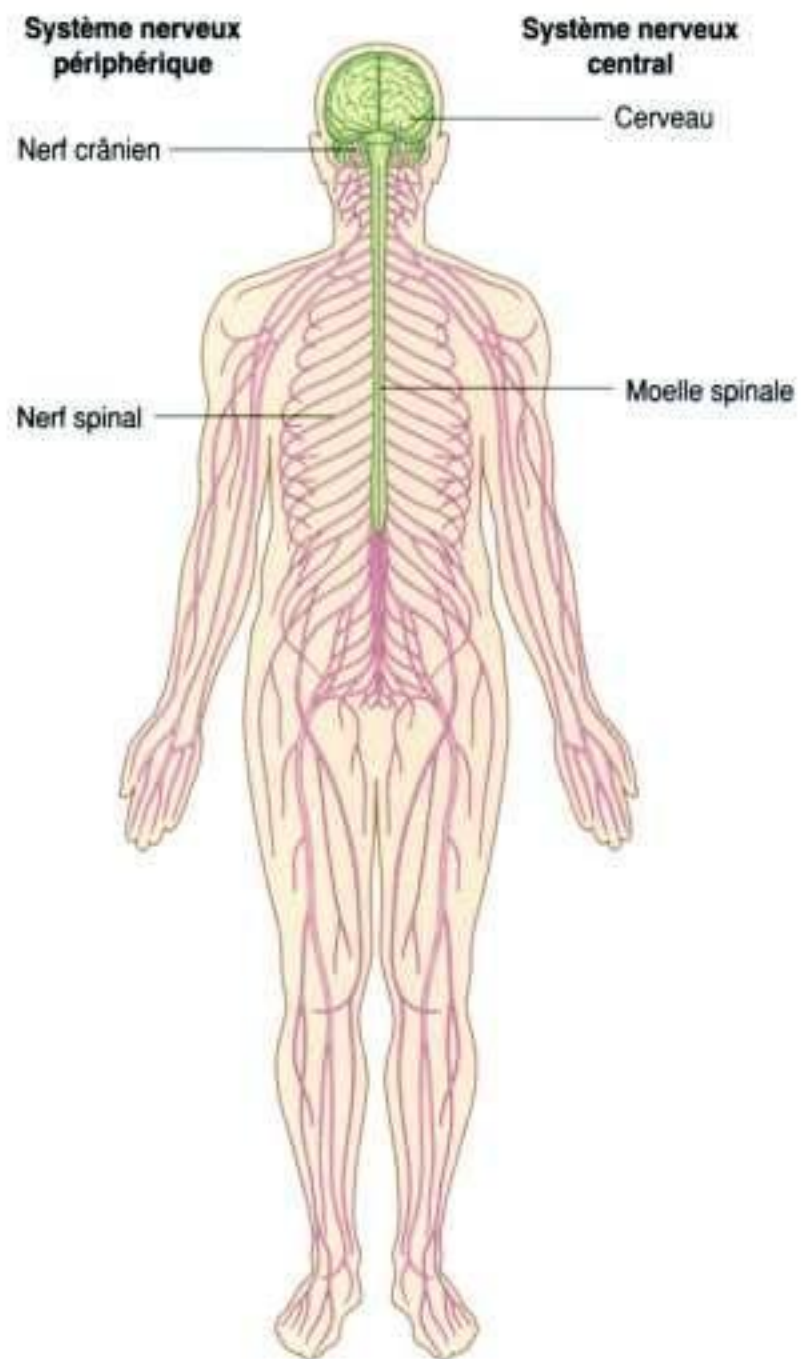


Figure 2.4. Système nerveux.

ÉLÉMENTS ANATOMIQUES

Os

Le dos comporte 33 vertèbres (figure 2.5). Le nombre et les caractéristiques de ces vertèbres varient avec leur position le long de la colonne vertébrale. On compte sept vertèbres cervicales, douze vertèbres thoraciques, cinq vertèbres lombales, cinq sacrales et trois ou quatre vertèbres coccygiennes. Les vertèbres sacrales sont fusionnées pour ne constituer qu'un

seul bloc osseux, le sacrum. Les vertèbres coccygiennes, au nombre de trois ou quatre, ont une structure rudimentaire et sont le plus souvent fusionnées pour ne constituer qu'un seul os, le coccyx.

Vertèbre type

Une vertèbre est composée d'un corps vertébral et d'un arc vertébral (figure 2.6).

Le corps vertébral occupe la partie antérieure de la vertèbre et supporte l'essentiel des contraintes

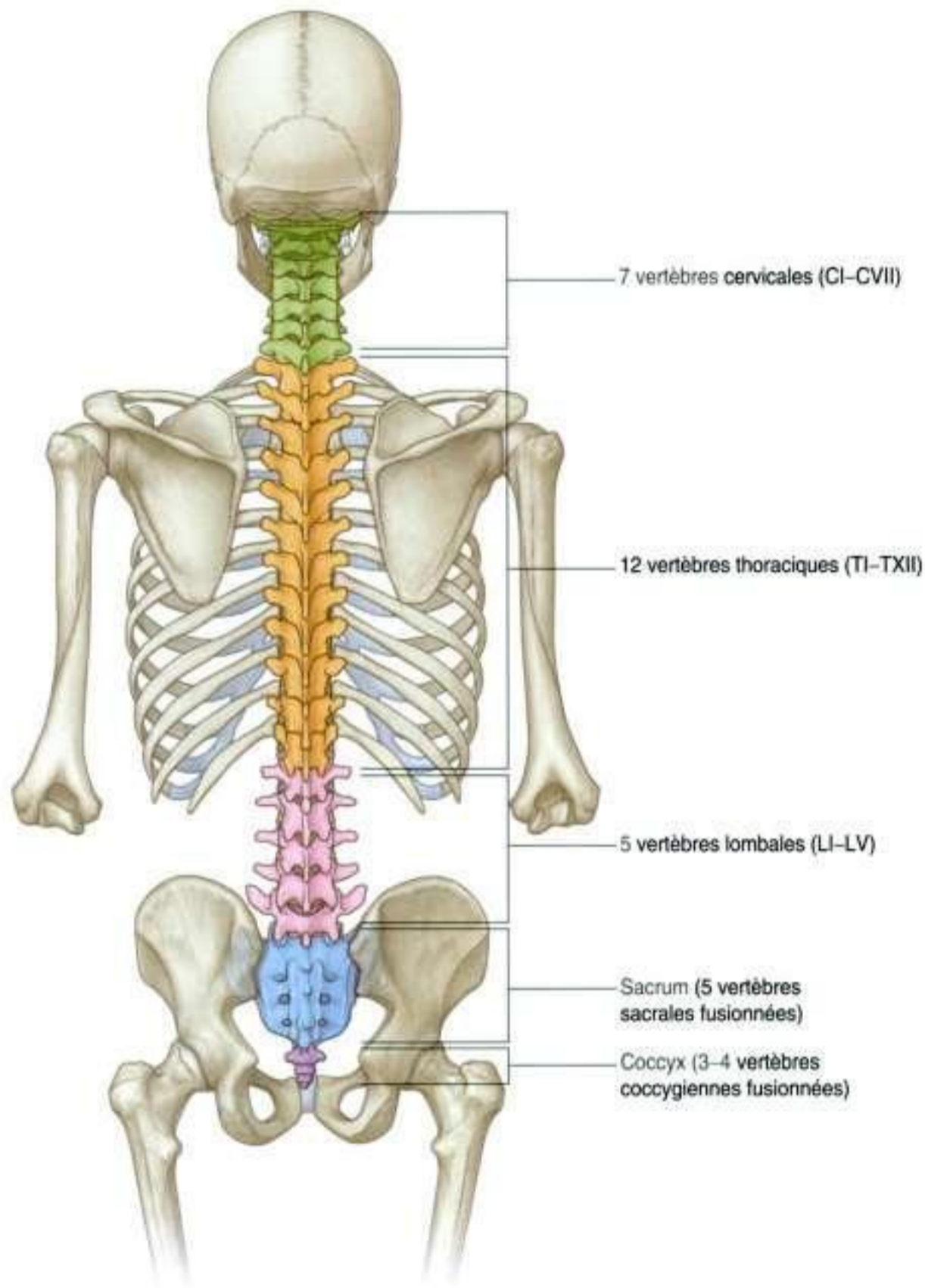


Figure 2.5. Vertèbres.

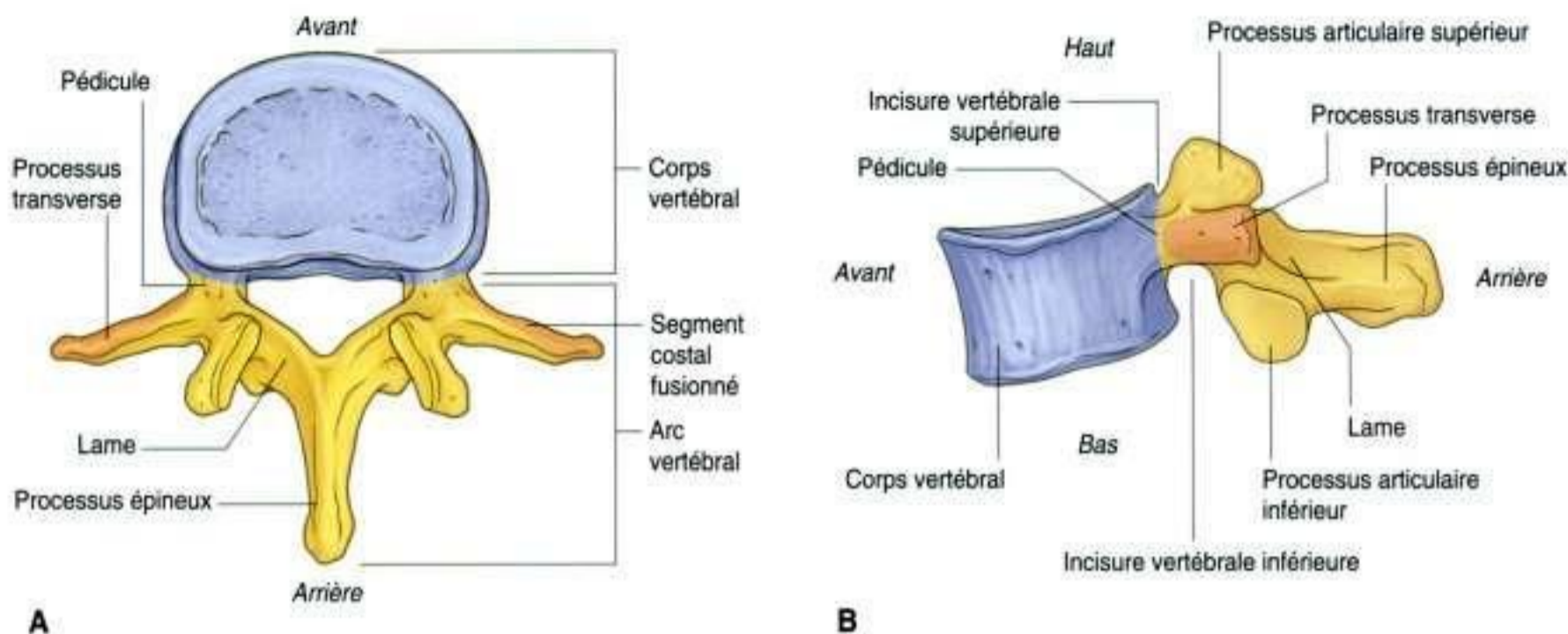


Figure 2.6. Vertèbre type. A. Vue supérieure. B. Vue latérale.

mécaniques de la vertèbre. La taille du corps vertébral augmente de CI à LV. Les disques intervertébraux, de nature fibrocartilagineuse, séparent les corps vertébraux des vertèbres adjacentes.

L'arc vertébral est solidement relié à la face postérieure du corps vertébral par les deux pédicules vertébraux. Les pédicules constituent les piliers latéraux de l'arc vertébral. Le toit de l'arc vertébral est formé par les deux lames (droite et gauche) qui s'unissent sur la ligne médiane.

Les arcs vertébraux des vertèbres sont empilés pour former les murs latéraux et postérieur du canal vertébral qui s'étend de la première vertèbre cervicale (CI) à la dernière vertèbre sacrale (vertèbre sacrale V). Ce canal osseux contient la moelle spinale et ses enveloppes protectrices, les vaisseaux sanguins irriguant la moelle, le tissu fibreux, la graisse et le segment proximal des nerfs spinaux (nerfs rachidiens).

L'arc vertébral d'une vertèbre présente des caractéristiques anatomiques communes à toutes les vertèbres :

- des zones d'insertion pour les muscles et les ligaments ;
- des leviers pour l'action des muscles ;
- des surfaces articulaires pour s'articuler avec les vertèbres adjacentes.

Partant du toit de l'arc vertébral, le processus épineux se projette généralement vers l'arrière et vers le bas.

De part et d'autre de l'arc vertébral, à l'endroit où la lame et le pédicule se rencontrent, un processus

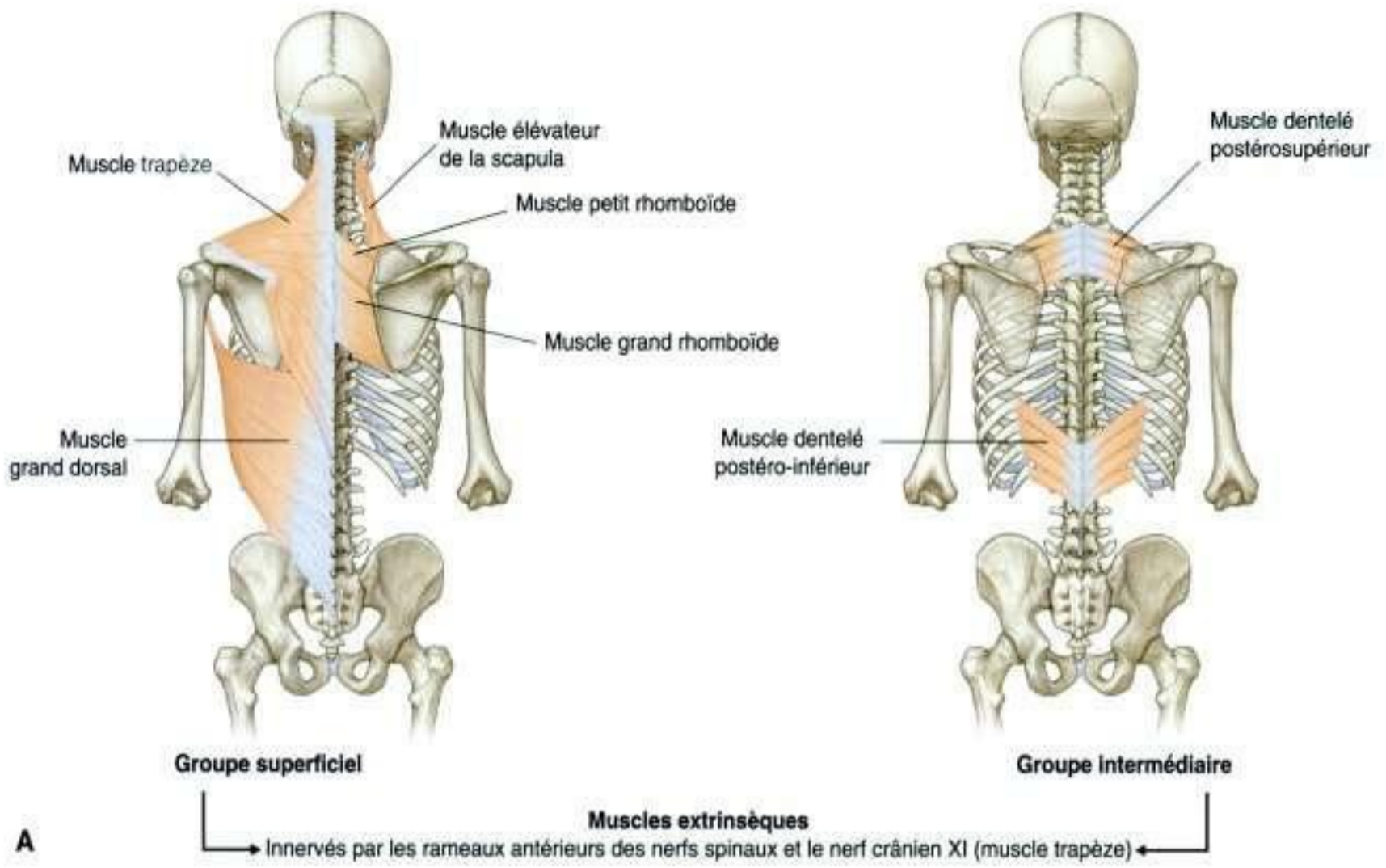
transverse est développé latéralement. Du même endroit naissent le processus articulaire supérieur et le processus articulaire inférieur qui s'articulent en haut et en bas avec les processus articulaires correspondant des vertèbres adjacentes.

Chaque vertèbre comporte également des éléments provenant des côtes. Dans la région thoracique, ces éléments costaux constituant la partie naissante des côtes sont importants et s'articulent avec le corps vertébral et les processus transverses. Dans les autres régions de la colonne vertébrale (cervicale, lombale), ces éléments sont de petite taille et font partie intégrante du processus transverse. Parfois, dans les régions lombale haute et cervicale basse, ces éléments costaux peuvent donner une côte complète (elle est alors dite surnuméraire).

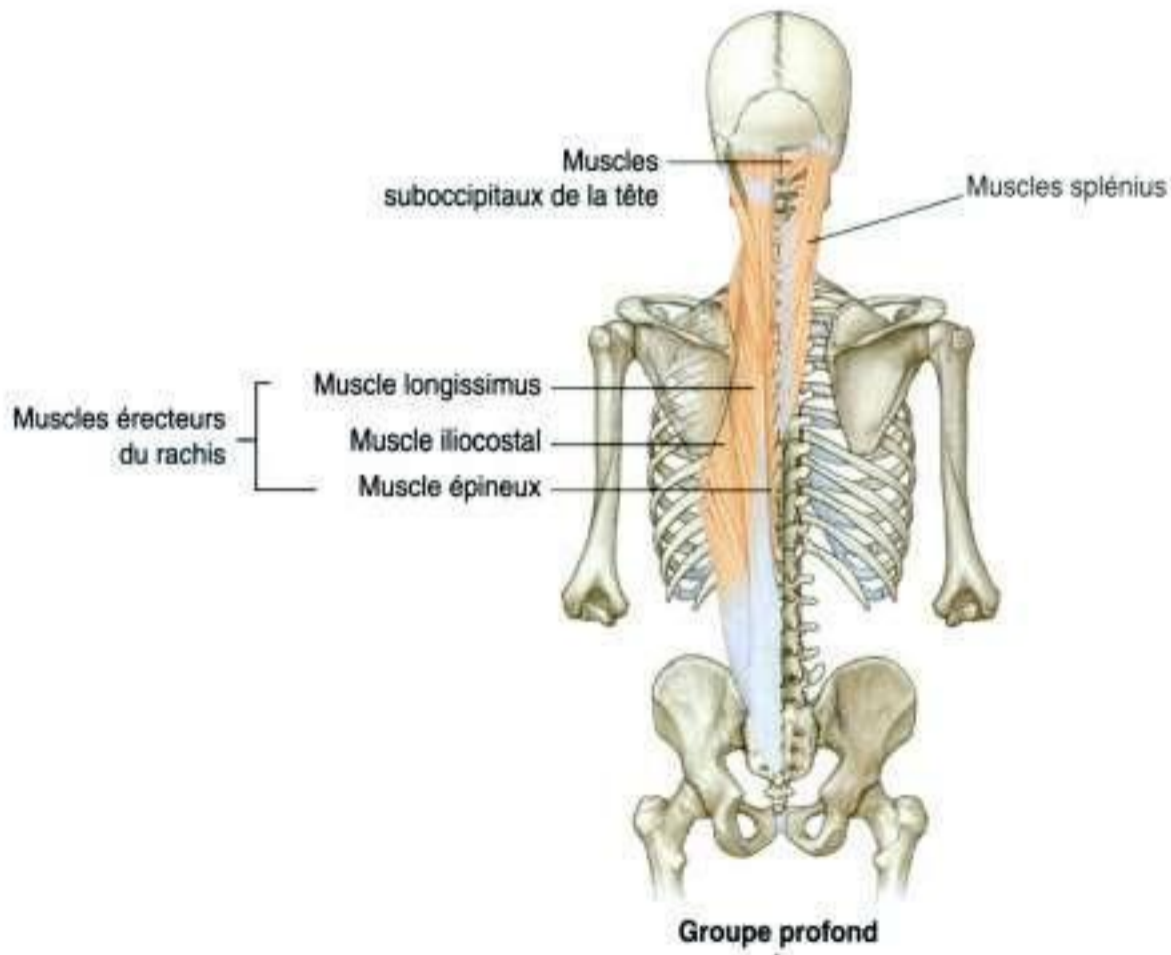
Muscles

D'après leur origine embryologique et leur innervation, les muscles du dos peuvent être divisés en deux groupes : les muscles extrinsèques et les muscles intrinsèques (figure 2.7).

Les muscles extrinsèques assurent les mouvements des membres supérieurs et de la paroi thoracique. Ils sont le plus souvent innervés par les rameaux nerveux antérieurs des nerfs spinaux. Le groupe superficiel de ces muscles extrinsèques est relié aux membres supérieurs alors que le groupe intermédiaire intéresse la paroi thoracique.



A



B

Muscles intrinsèques
Véritables muscles du dos, innervés par les rameaux postérieurs des nerfs spinaux

Figure 2.7. Muscles du dos.

Les muscles intrinsèques du dos représentent le groupe musculaire profond et leur innervation est assurée par les rameaux nerveux postérieurs des nerfs spinaux. Ces muscles soutiennent et mobilisent la colonne vertébrale ainsi que la tête. Certains de ces muscles intrinsèques permettent enfin les mouvements des côtes par rapport aux vertèbres.

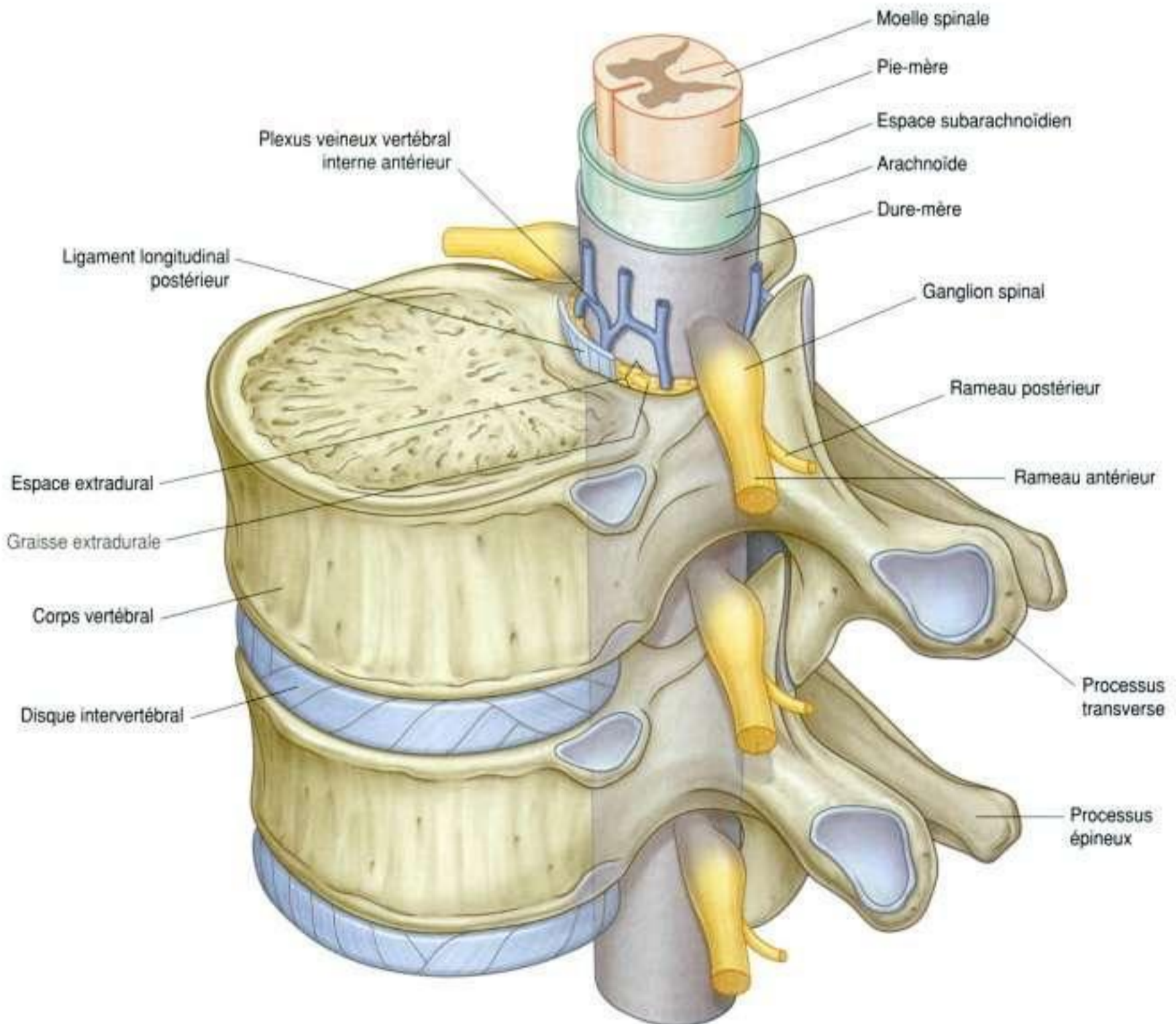
Canal vertébral

La moelle spinale est contenue dans un canal osseux formé par l'empilement des vertèbres adjacentes et

par les parties molles environnantes (le canal vertébral) (figure 2.8) :

- le corps vertébral de chaque vertèbre, les disques intervertébraux et les ligaments qui y sont associés constituent le mur antérieur du canal vertébral ;
- les arcs vertébraux et leurs ligaments associés constituent les parois latérales et le toit du canal vertébral.

Au sein du canal vertébral, la moelle spinale est entourée de trois membranes conjonctives (les méninges spinales) :



- la pie-mère est la membrane la plus profonde; elle est intimement liée à la surface de la moelle spinale;
- la deuxième membrane, l'arachnoïde, est séparée de la pie-mère par l'espace subarachnoïdien qui est rempli de liquide cébrospinal;
- la troisième membrane, la plus épaisse et la plus superficielle, est la dure-mère spinale. Elle repose directement contre l'arachnoïde, sans y être attachée.

Au sein du canal vertébral, la dure-mère spinale est séparée des parois du canal vertébral osseux par l'espace épidual (ou extradural). Cet espace virtuel comprend du tissu graisseux, un tissu conjonctif lâche et le plexus veineux épidual.

Nerfs spinaux

Les 31 paires de nerfs spinaux (ou nerfs rachidiens) ont une distribution segmentaire. Ils sortent du canal vertébral entre les pédicules de deux vertèbres adjacentes. On compte huit paires de nerfs spinaux cervicaux (C1 à C8), douze paires de nerfs thoraciques (T1 à T12), cinq paires lombales (L1 à L5), cinq paires sacrales (S1 à S5) et une paire de nerfs spinaux coccygiens (Co). Chaque nerf spinal est attaché à la moelle spinale par une racine antérieure et une racine postérieure (figure 2.9).

À la sortie du canal vertébral, chaque nerf spinal donne, par division :

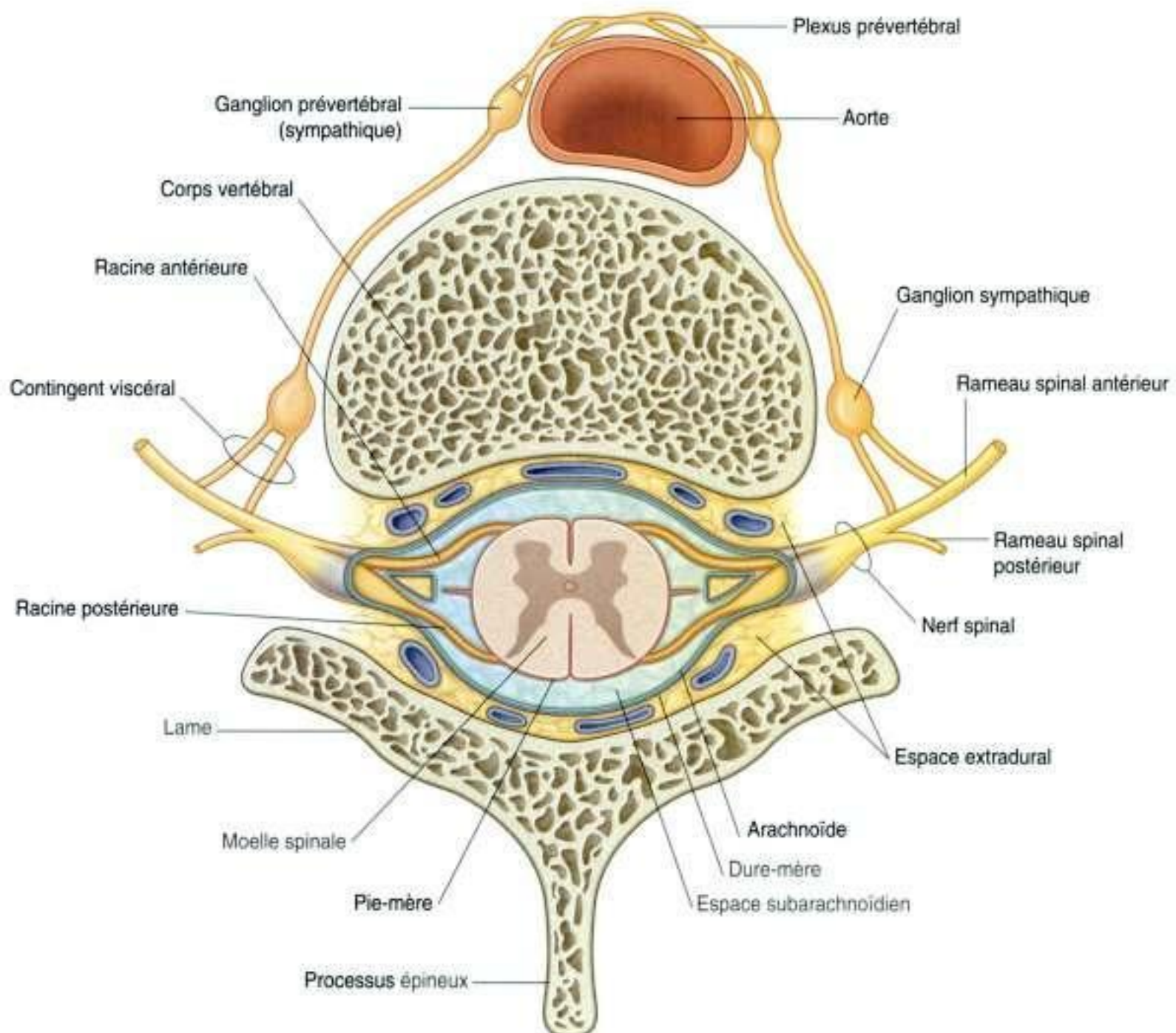


Figure 2.9. Nerfs spinaux (coupe transversale).

- un rameau postérieur, plus petit. Les rameaux spinaux postérieurs innervent le dos ;
- un rameau antérieur, plus gros. Les rameaux spinaux antérieurs innervent les autres régions du corps, à l'exception de la tête dont l'innervation est assurée pour la plus grande part par les nerfs crâniens.

La réunion des rameaux spinaux antérieurs constitue les plexus somatiques principaux (plexus cervical, brachial, lombal et sacral) ainsi que l'essentiel du contingent destiné aux viscères du SNP (tronc sympathique et plexus prévertébral).

Dermatomes et myotomes

Les cellules souches qui donnent les différentes couches de la peau et la plupart des muscles squelettiques du corps proviennent d'un groupe de cellules mésodermiques, les **somites**. Ces somites sont disposés de manière segmentaire de part et d'autre du SNC de l'embryon en développement. Cette segmentation est retrouvée, une fois le développement terminé, dans l'innervation des différentes parties du corps. Chaque nerf spinal correspond à un somite et, en conséquence, est responsable de l'innervation d'une bande de peau bien déterminée sur le corps ainsi que d'un groupe de muscles squelettiques développés à partir de ce somite.

Ainsi, un **dermatome** est la surface de peau innervée par un seul et même nerf spinal correspondant à un segment de la moelle spinale. Un **myotome** est un groupe de fibres musculaires squelettiques innervées par un seul et même nerf spinal correspondant à un segment de la moelle spinale. La plupart des muscles du corps sont innervés par plusieurs nerfs spinaux (les fibres d'un muscle dépendent de plusieurs myotomes); l'évaluation d'un myotome nécessite ainsi de tester un groupe de muscles ou les mouvements actifs des articulations.

La parfaite connaissance des dermatomes et des myotomes est indispensable pour bien conduire un examen neurologique. La figure 2.10 reproduit la cartographie des dermatomes du corps humain.

Les viscères ont également une innervation segmentaire. Par exemple, les fibres nerveuses de la douleur du cœur pénètrent la moelle spinale plus haut (entre T1 et T4) que les fibres de l'appendice (T10).

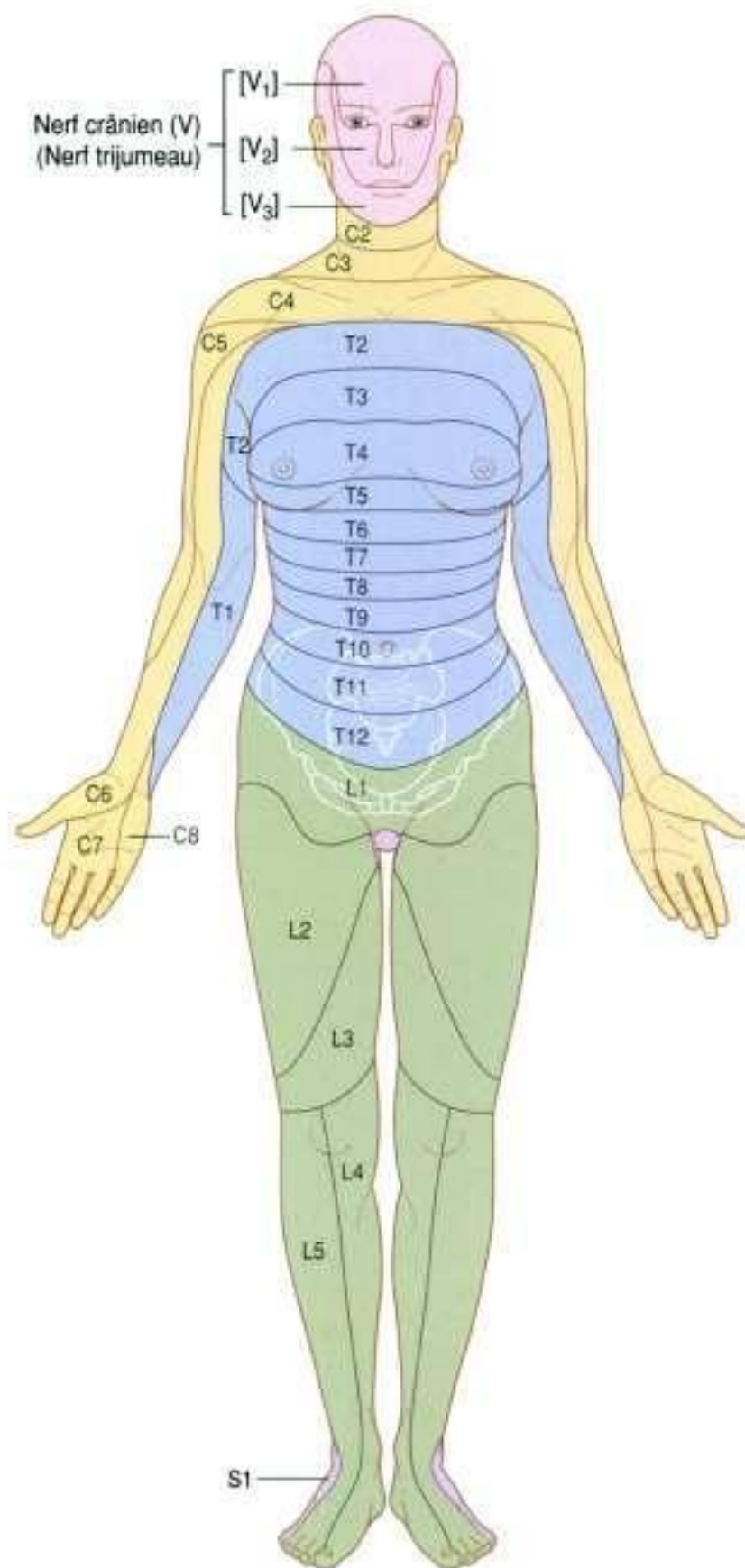


Figure 2.10. Dermatomes (vue antérieure).

RAPPORTS AVEC LES AUTRES RÉGIONS

Tête

La région cervicale du dos comporte le squelette et une grande partie des muscles du cou qui, lui-même, soutient et mobilise la tête (figure 2.11).

Le cerveau et les méninges crâniennes sont en continuité avec les méninges de la moelle spinale

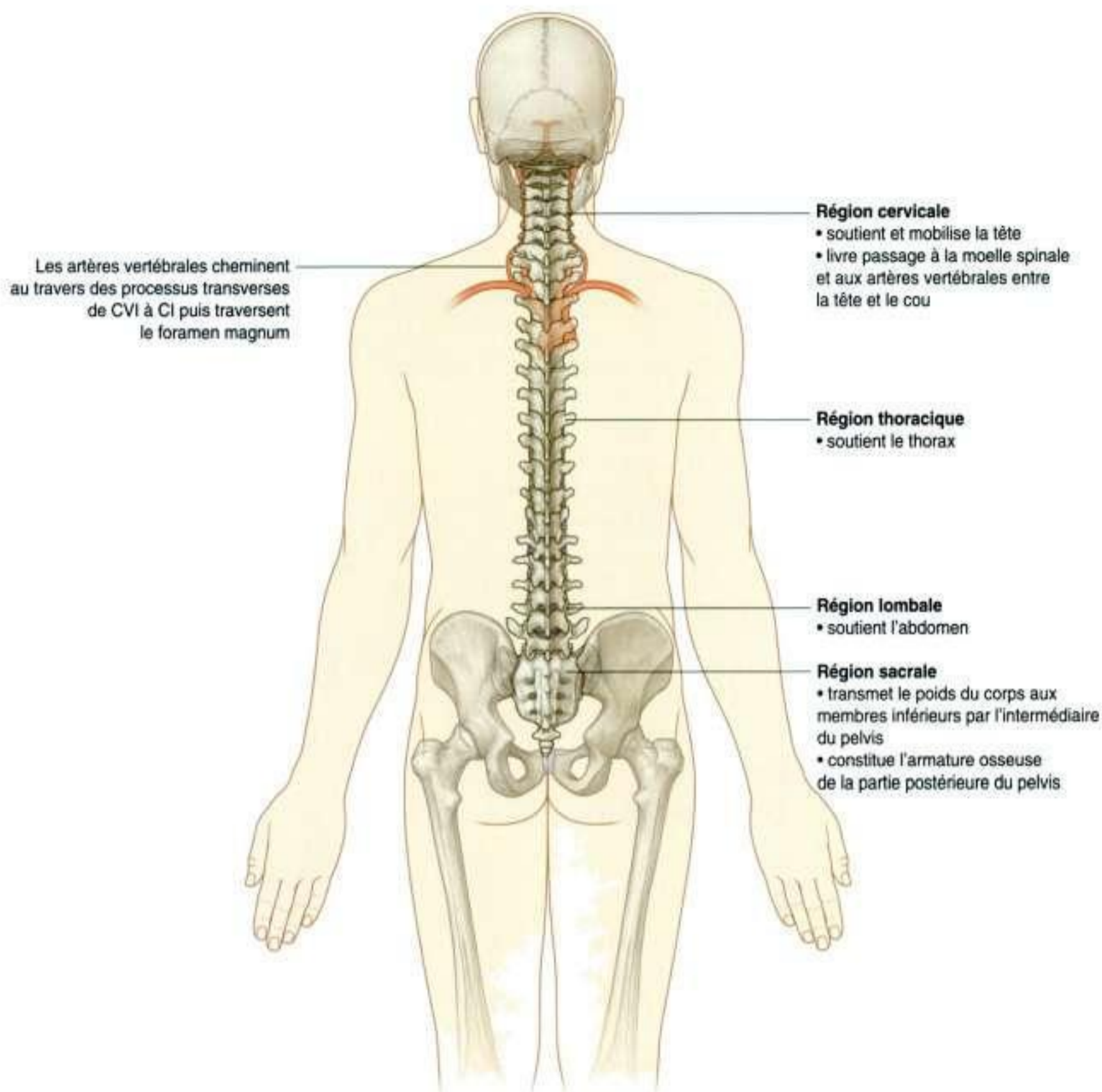


Figure 2.11. Relations entre le dos et les autres régions du corps.

par l'intermédiaire du foramen magnum du crâne. La paire d'artères vertébrales, une de chaque côté, est ascendante au travers des foramens des processus transverses des vertèbres cervicales. Ces artères vertébrales traversent ensuite le foramen magnum et participent, avec les artères carotides internes, à la vascularisation du cerveau.

Thorax, abdomen et pelvis

Les différentes régions de la colonne vertébrale participent à l'architecture squelettique du thorax, de l'abdomen et du pelvis (figure 2.11). En plus de ce rôle de charpente osseuse, les vertèbres sont les supports d'insertion des muscles et des fascias

musculaires, et s'articulent enfin avec d'autres os. Les rameaux antérieurs des nerfs spinaux proviennent du dos et rejoignent, selon leur affectation, le thorax, l'abdomen ou le pelvis.

Membres

Les os du dos permettent l'insertion de nombreux groupes musculaires qui assurent l'ancrage des membres sur le tronc ainsi que les mouvements des membres supérieurs. Cela est moins vrai pour les membres inférieurs qui, eux, sont fermement reliés à la colonne vertébrale par les articulations entre les os du pelvis et le sacrum. Les membres supérieurs et inférieurs sont innervés par les rameaux antérieurs des nerfs spinaux provenant respectivement des niveaux cervical et lombosacral de la colonne vertébrale.

POINTS CLÉS

Une colonne vertébrale longue contenant une moelle spinale courte

Pendant le développement embryologique, la colonne vertébrale croît bien plus rapidement que la moelle spinale. Ainsi, en fin de croissance, la moelle spinale ne s'étend pas sur toute la longueur du canal vertébral (figure 2.12).

Chez l'adulte, la moelle spinale se termine habituellement entre les vertèbres LI et LII, bien qu'elle puisse se terminer plus haut, au niveau de la vertèbre TXII, ou, plus bas, entre les vertèbres LII et LIII.

Les nerfs spinaux proviennent de la moelle spinale avec un angle d'émergence qui augmente progressivement de la vertèbre C1 à Co. La racine nerveuse, avant de sortir par le foramen intervertébral, chemine dans le canal vertébral sur une distance de plus en plus grande de C1 à Co. Ainsi, le niveau d'émergence de la racine depuis la moelle spinale est de plus en plus éloigné du niveau vertébral de sortie du canal. Ce phénomène est particulièrement marqué pour les racines lombales et sacrales.

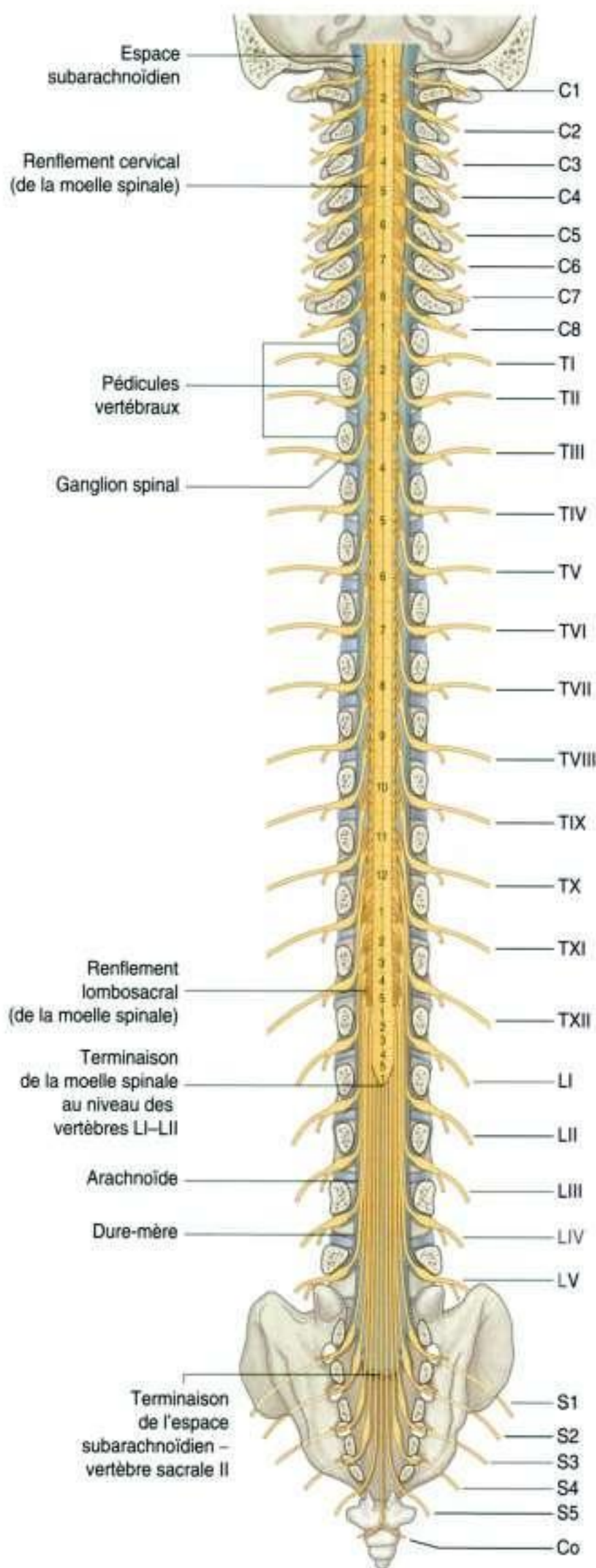


Figure 2.12. Canal vertébral, moelle spinale et nerfs spinaux.

Foramens intervertébraux et nerfs spinaux

Chacun des nerfs spinaux sort latéralement du canal vertébral, empruntant un foramen intervertébral (figure 2.13). Le foramen est constitué de la réunion des arcs vertébraux adjacents et se trouve en étroite relation avec les articulations intervertébrales :

- ses berges supérieures et inférieures sont constituées par les incisures des pédicules adjacents ;
- sa berge postérieure est constituée par les processus articulaires des arcs vertébraux et l'articulation zygapophysaire ;
- sa limite antérieure est formée par le disque intervertébral des deux vertèbres adjacentes.

Toute situation pathologique responsable d'une occlusion ou d'une réduction du calibre du foramen intervertébral, telle qu'une hernie discale ou une luxation de l'articulation zygapophysaire (articulation entre les processus articulaires), peut léser le nerf spinal traversant ce foramen.

Innervation du dos

Les rameaux postérieurs des nerfs spinaux innervent les muscles intrinsèques ainsi que la peau du dos. Le territoire cutané couvert par ces rameaux postérieurs s'étend jusqu'à la région fessière des membres inférieurs et la partie postérieure de la tête. Les dermatomes innervés par les rameaux nerveux postérieurs spinaux sont représentés sur la figure 2.14.

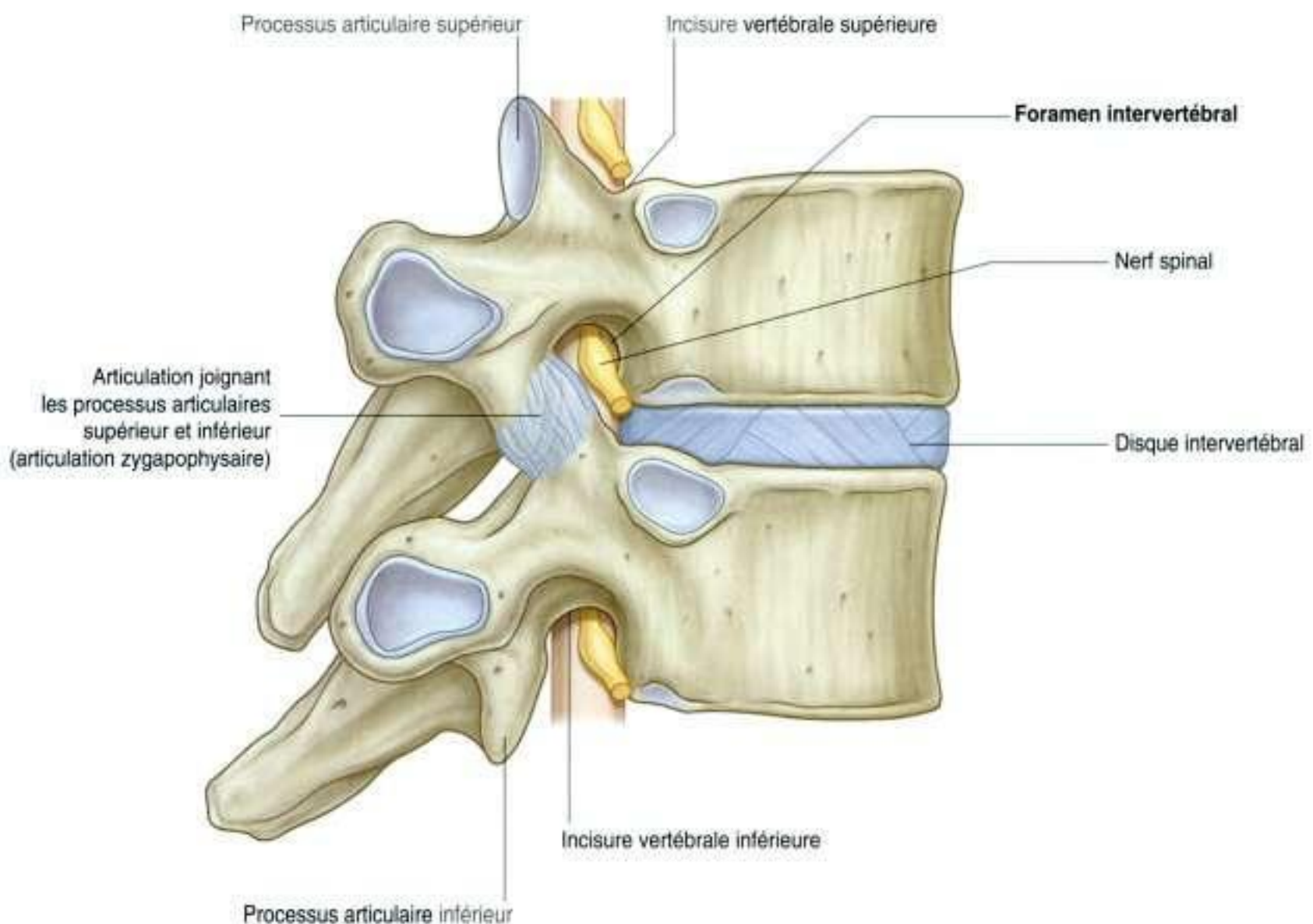


Figure 2.13. Foramen intervertébral.

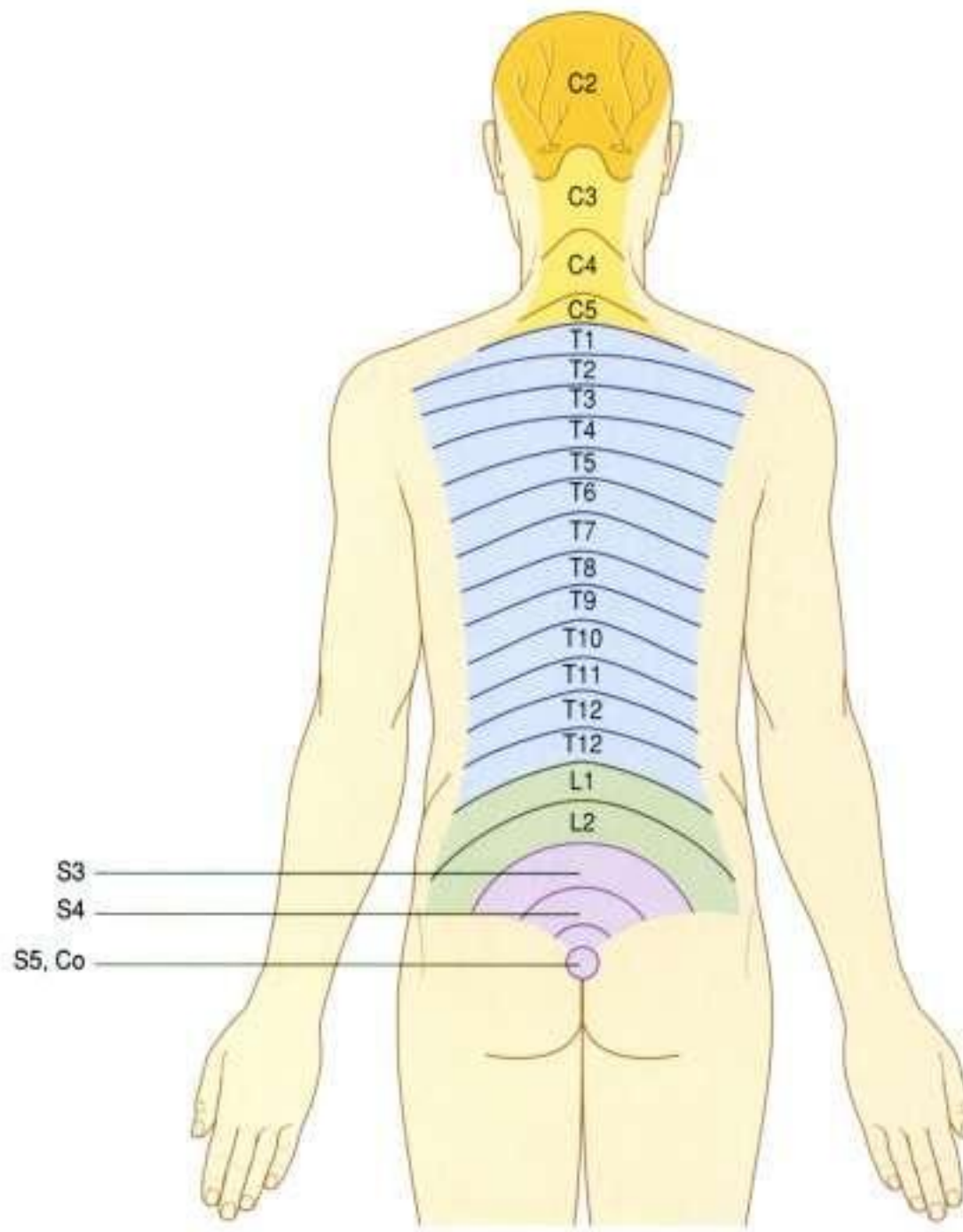


Figure 2.14. Dermatomes innervés par les rameaux postérieurs des nerfs spinaux.

Anatomie régionale

ARCHITECTURE SQUELETTIQUE

Les structures squelettiques du dos comprennent essentiellement les vertèbres et les disques intervertébraux. Le crâne, la scapula, les os du pelvis et les côtes font également partie de l'édifice squelettique du dos et reçoivent de nombreuses insertions musculaires.

Vertèbres

Le squelette du dos comporte approximativement 33 vertèbres, regroupées en cinq groupes selon leur morphologie et leur localisation (figure 2.15) :

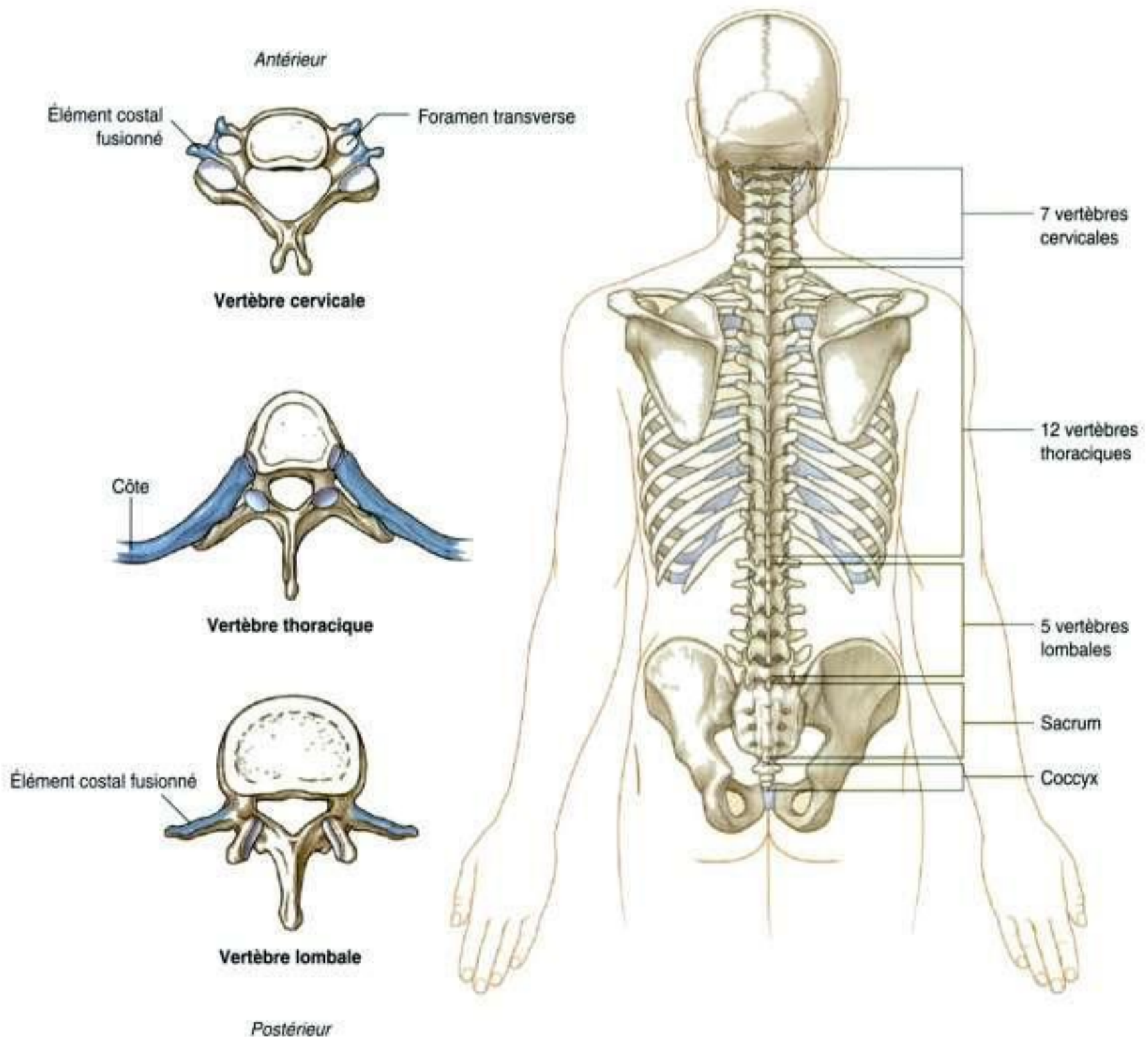


Figure 2.15. Vertèbres.

- les sept vertèbres cervicales, situées entre le thorax et le crâne, sont caractérisées par leur petite taille et la présence d'un foramen dans chacun des processus transverses (figure 2.16) ;
- les douze vertèbres thoraciques sont caractérisées par leurs articulations costales (figure 2.17) ; bien que toutes les vertèbres aient des éléments costaux, ceux-ci sont habituellement atrophiés et font partie intégrante du processus transverse. En revanche, les vertèbres thoraciques sont reliées à de véritables côtes par l'intermédiaire d'articulations costotransversaires et costocorporéales ;
- les cinq vertèbres lombales, de plus grande taille, constituent le support squelettique de la paroi abdominale postérieure (figure 2.18) ;
- viennent ensuite les cinq vertèbres sacrales dont la fusion donne le sacrum. Ce dernier s'articule de chaque côté avec un os coxal et entre dans la constitution du pelvis en formant la paroi postérieure ;
- sous le sacrum, les vertèbres coccygiennes, habituellement au nombre de quatre, fusionnent pour ne constituer qu'un seul os triangulaire, le coccyx.

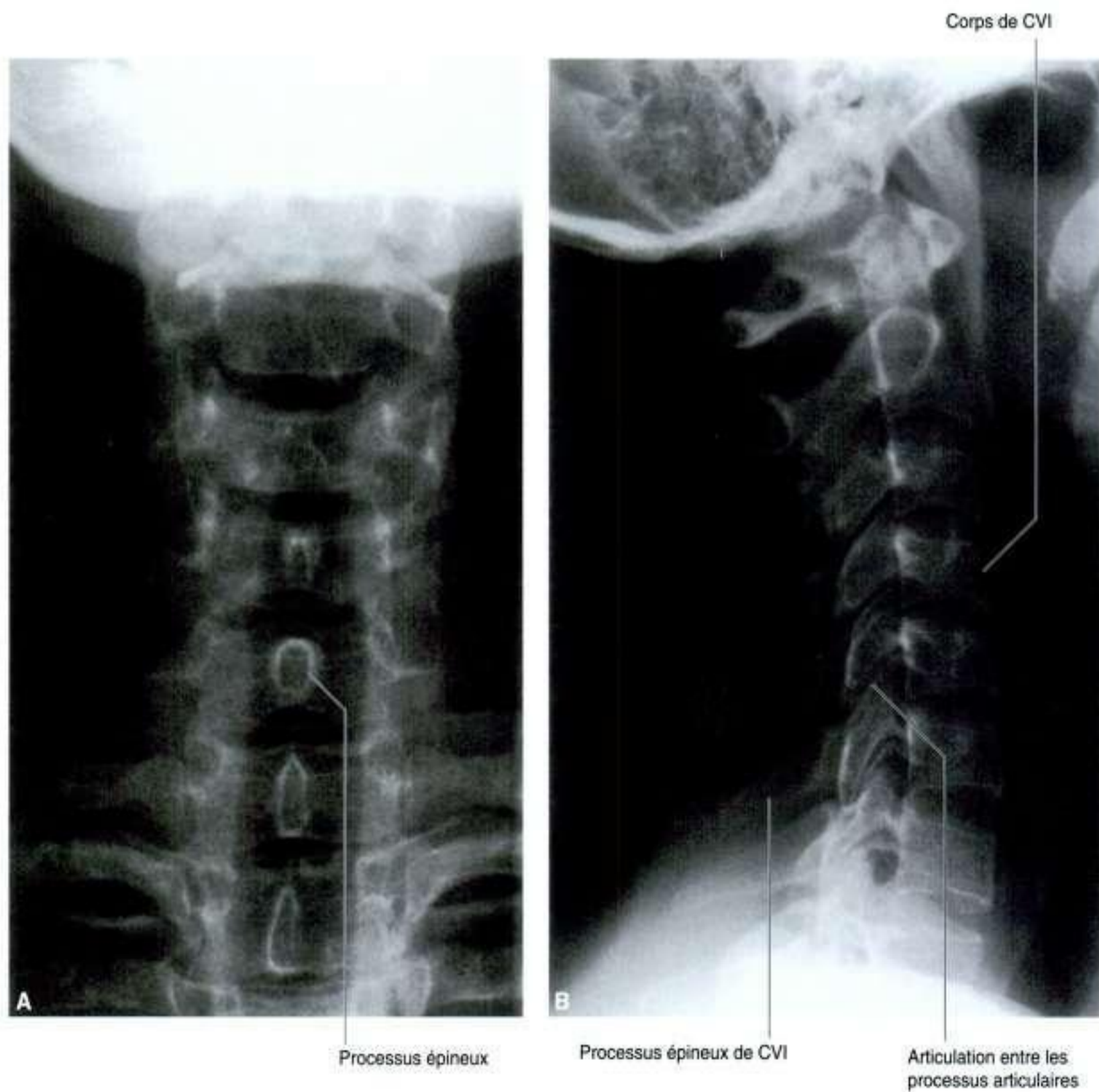


Figure 2.16. Radiographie de la colonne cervicale. **A.** Vue antéropostérieure. **B.** Vue de profil.

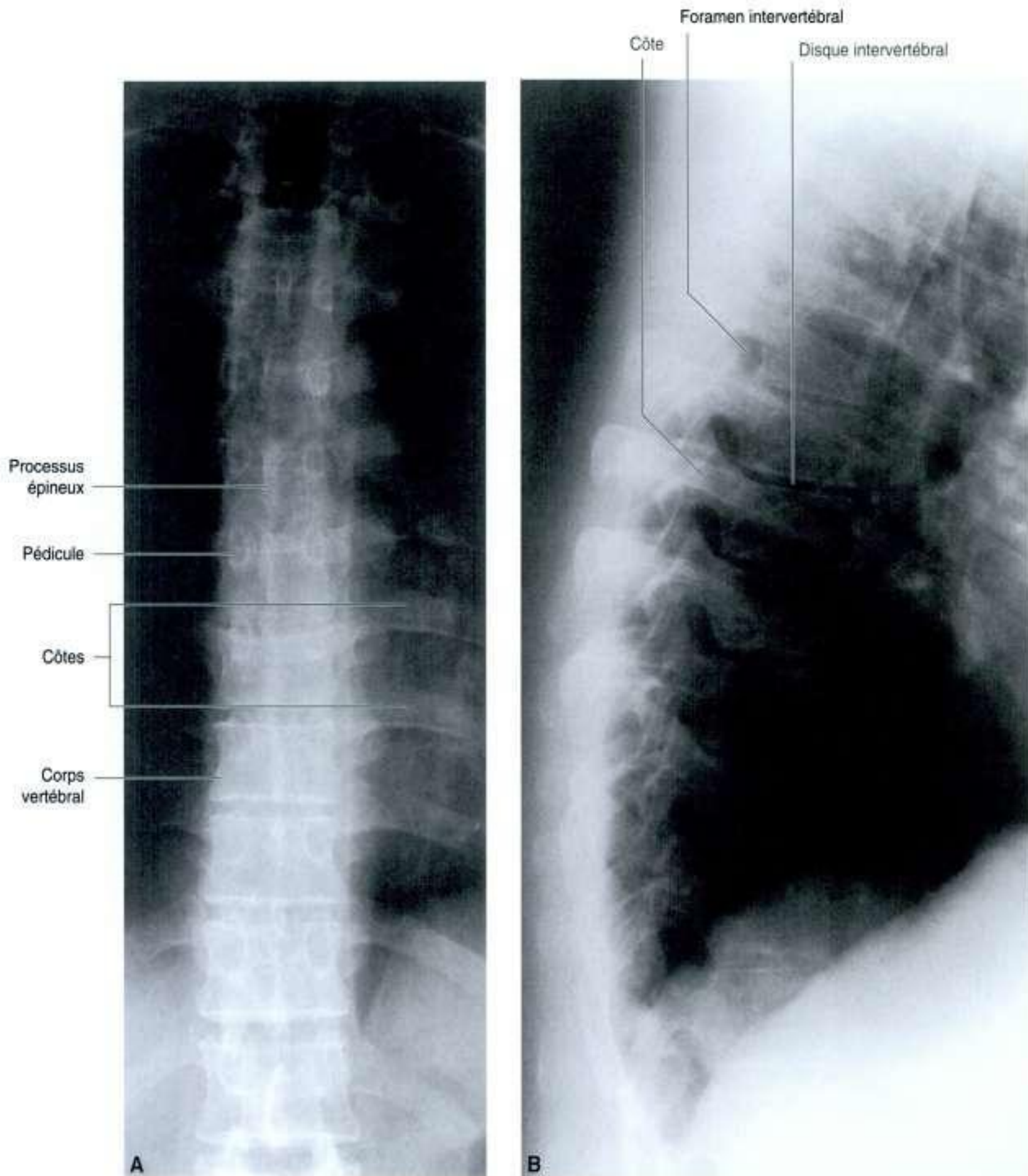


Figure 2.17. Radiographie de la colonne thoracique. **A.** Vue antéropostérieure. **B.** Vue de profil.

Dans le développement de l'embryon, les vertèbres se constituent à partir de cellules appelées sclérotomes, provenant des somites adjacents (figure 2.19). Ainsi, chaque vertèbre est formée par la réunion de la portion crâniale des deux somites sous-jacents (un de chaque côté) et de la portion caudale des deux somites sus-jacents (un de chaque côté). Les nerfs spinaux appa-

raissent selon une distribution segmentaire et passent entre les vertèbres en cours de développement.

Vertèbre typique

Une vertèbre typique est constituée d'un corps vertébral et d'un arc vertébral postérieur (figure 2.20).

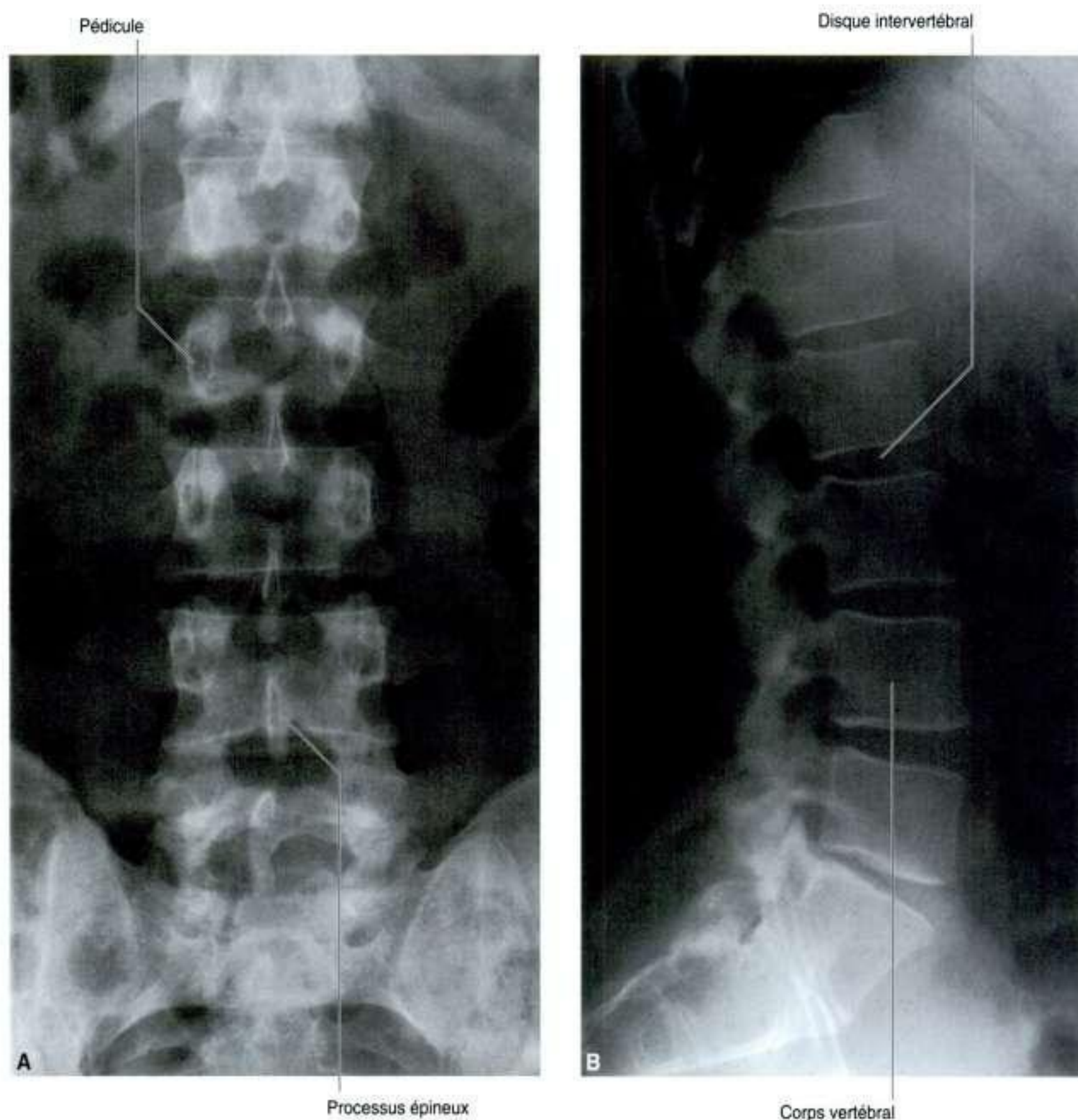


Figure 2.18. Radiographie de la colonne lombale. **A.** Vue antéropostérieure. **B.** Vue de profil.

De cet arc vertébral se développent des processus qui reçoivent des attaches musculaires et s'articulent avec les pièces osseuses adjacentes.

Le **corps vertébral** est la partie de la vertèbre qui supporte le poids du corps. Ce corps vertébral est relié aux vertèbres adjacentes par des disques intervertébraux et des ligaments. La taille du corps vertébral augmente progressivement pour les vertè-

bres inférieures alors que le poids du corps à supporter va croissant.

L'**arc vertébral** forme les parties latérales et postérieure du foramen vertébral.

La superposition des foramens vertébraux (ou trous vertébraux) constitue le **canal vertébral** qui contient et protège la moelle spinale. À son extrémité supérieure, le canal vertébral est en continuité

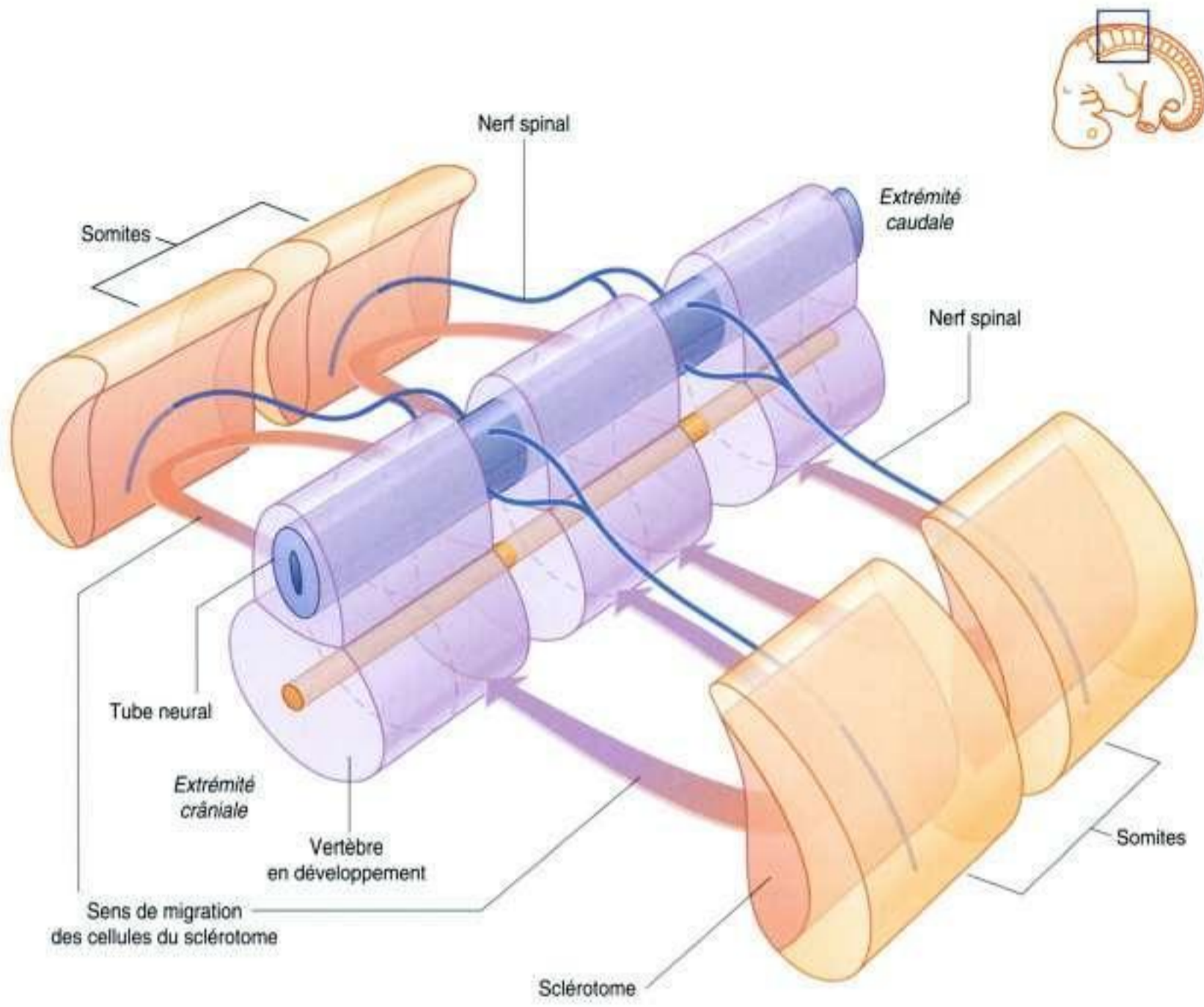


Figure 2.19. Développement embryonnaire des vertèbres.

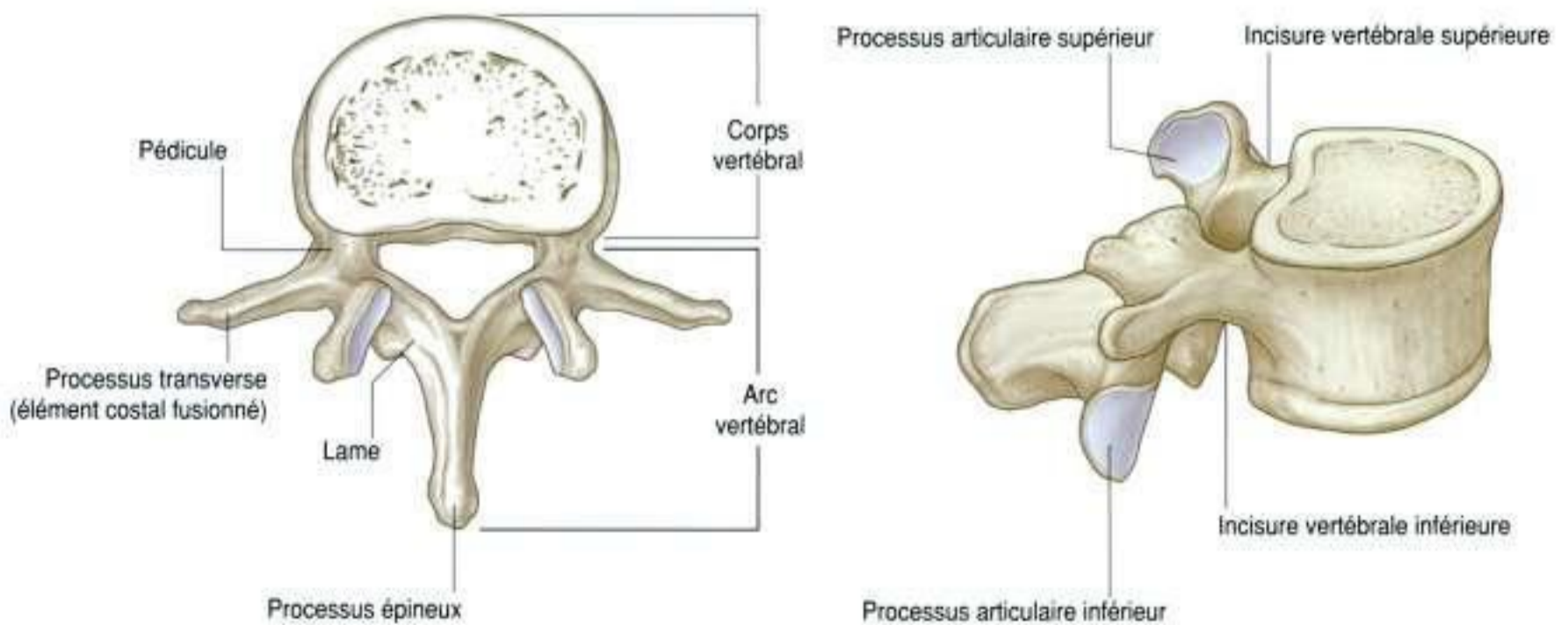


Figure 2.20. Vertèbre typique.

© 2006 Elsevier Masson S.A.S. Tous droits réservés

avec la cavité crânienne au travers du foramen magnum.

L'arc vertébral de chaque vertèbre est constitué des pédicules et des lames (figure 2.20) :

- les deux **pédicules** sont deux piliers osseux ancrant l'arc vertébral sur la face postérieure du corps vertébral ;
- les deux **lames** sont deux feuillets osseux prolongeant en arrière chacun des pédicules et se rejoignant en arrière sur la ligne médiane, formant ainsi le toit de l'arc vertébral.

Le **processus épineux**, depuis sa naissance à la réunion des deux lames, se projette vers l'arrière et vers le bas. Il est le siège d'insertions musculaires et ligamentaires.

Le **processus transverse**, depuis sa naissance à la réunion du pédicule et de la lame homolatérale, se projette latéralement et vers l'arrière. Au niveau des vertèbres thoraciques, il s'articule avec les côtes adjacentes.

Les processus articulaires inférieurs et supérieurs naissent également de la zone de réunion du pédicule et de la lame (figure 2.20). Ces processus s'articulent respectivement avec les **processus articulaires supérieur** et **inférieur** des vertèbres adjacentes.

Dans la zone de la vertèbre comprise entre le corps vertébral et la naissance du processus articulaire, chaque pédicule présente une échancrure concave sur son bord supérieur et inférieur, appelée incisure. Ces **incisures vertébrales supérieure** et **inférieure** délimitent les foramens intervertébraux.

Vertèbre cervicale

Les sept vertèbres cervicales sont caractérisées par leur petite taille et par la présence d'un foramen perforant chacun des processus transverses. Une vertèbre cervicale typique présente les éléments suivants (figure 2.21A) :

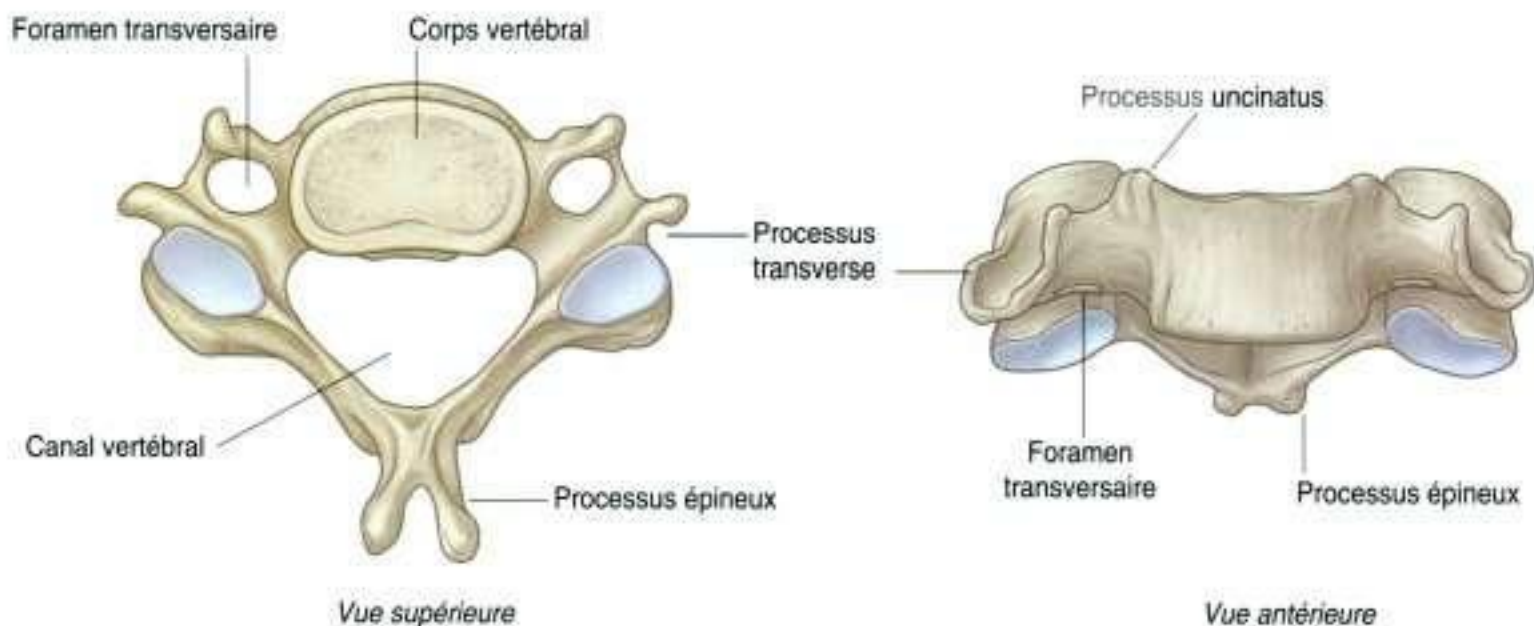
- le corps vertébral est court et de forme quadrangulaire en vue supérieure. Sa surface supérieure est concave et sa surface inférieure convexe ;
- chaque processus transverse est perforé par un **foramen transversaire** ;
- le processus épineux est court et bifide ;
- le foramen vertébral (ou trou vertébral) a une forme triangulaire.

La première et la deuxième vertèbres cervicales – l'atlas et l'axis – ont une forme particulière leur permettant d'assurer les mouvements de la tête.

Atlas et axis

La vertèbre C1 (l'**atlas**) s'articule avec la tête (figure 2.22). Sa principale caractéristique est qu'elle ne comporte pas de corps vertébral (figure 2.21B). Vu par sa face supérieure, l'atlas a une forme d'anneau et se compose de deux **masses latérales** reliées par un **arc antérieur** et un **arc postérieur**.

Chacune des masses latérales est articulée au-dessus avec un **condyle occipital** du crâne et au-dessous avec le processus articulaire supérieur de la vertèbre C2 (l'**axis**). Les **surfaces articulaires supérieures (foveæ articulaires crânielles)** ont une



A

Figure 2.21. Vertèbres régionales. A. Vertèbre cervicale typique.

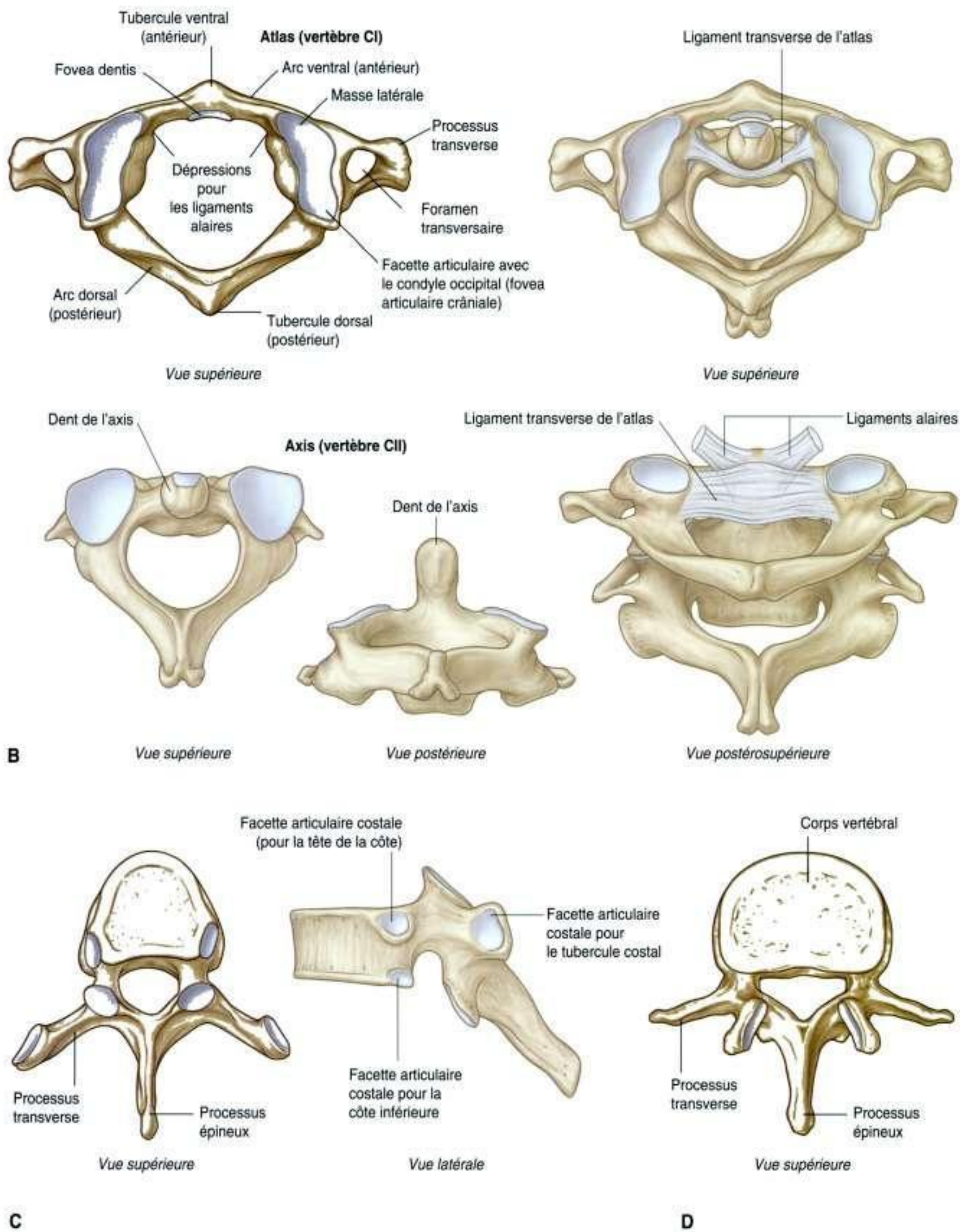


Figure 2.21, suite. Vertèbres régionales. B. Atlas et axis. C. Vertèbre thoracique typique. D. Vertèbre lombale typique.

© 2006 Elsevier Masson SAS. Tous droits réservés

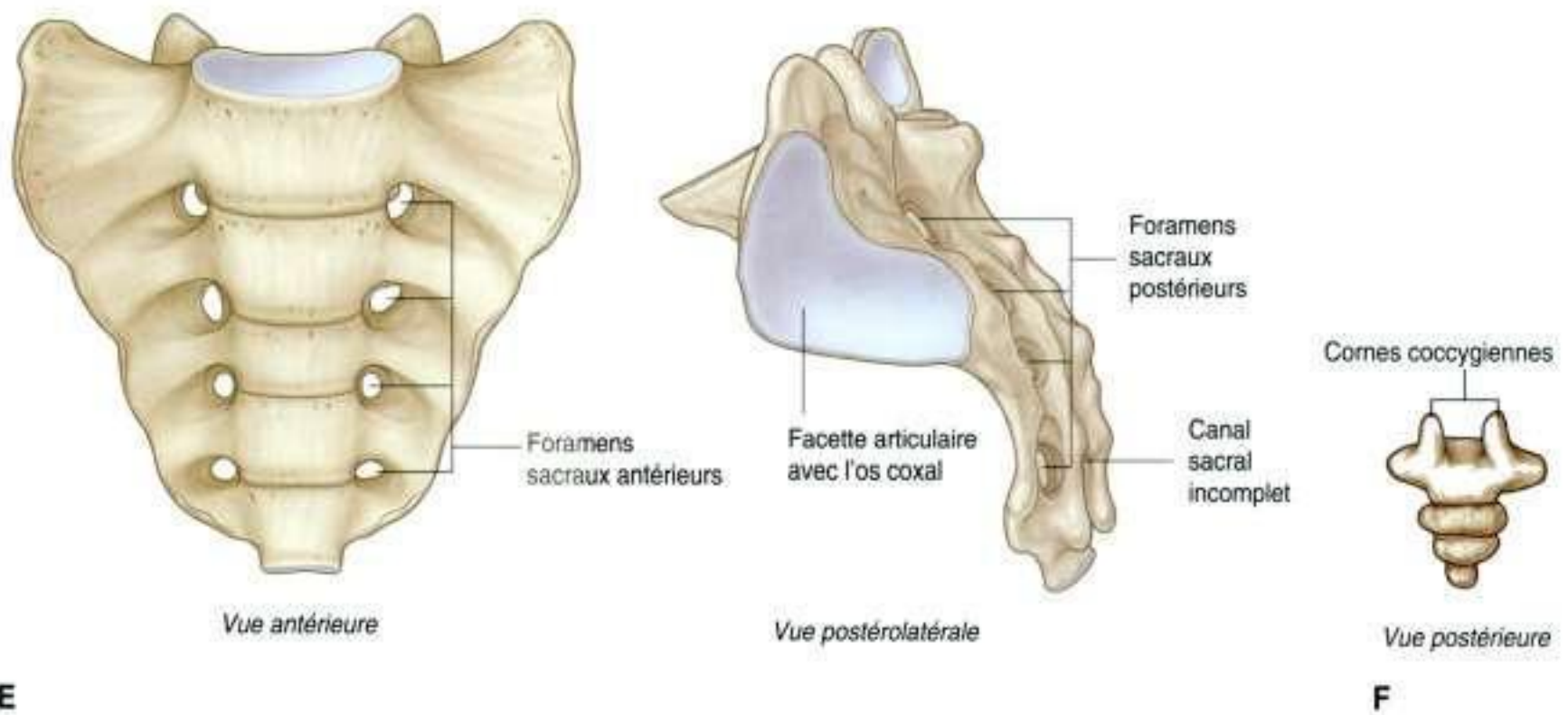


Figure 2.21, suite. Vertèbre régionale. E. Sacrum. F. Coccyx.

forme de haricot, concaves vers le haut, alors que les **surfaces articulaires inférieures (foveæ articulaires caudales)** sont plates et presque circulaires.

L'**articulation atlanto-occipitale** permet à la tête d'avoir un mouvement de bascule vers l'avant et l'arrière par rapport à l'axe de la colonne vertébrale.

La surface postérieure de l'arc antérieur de l'atlas présente une surface articulaire pour la **dent** de l'axis qui provient du corps vertébral de l'axis. La position de la dent de l'axis est maintenue par le solide **ligament transverse de l'atlas**. Ce ligament passe en arrière de la dent de l'axis et s'étend entre les facettes articulaires ovales situées à la face médiale des masses latérales de l'atlas.

La dent de l'axis joue le rôle de pivot, permettant à l'atlas et à la tête les mouvements de rotation autour de l'axis.

Les processus transverses de l'atlas sont larges et plus développés latéralement par rapport aux processus transverses des autres vertèbres cervicales. Ils agissent comme des leviers pour les muscles, en particulier pour les muscles mobilisant la tête au niveau des **articulations atlanto-axoïdiennes**.

L'axis est caractérisé par la dent de l'axis (apophyse odontoïde), qui naît du corps vertébral et se développe vers le haut (figure 2.21B et figure 2.22). La surface antérieure de la dent de l'axis présente une facette articulaire ovale s'articulant avec l'arc antérieur de l'atlas. Les deux surfaces articulaires supérolatérales de la dent de l'axis présentent des

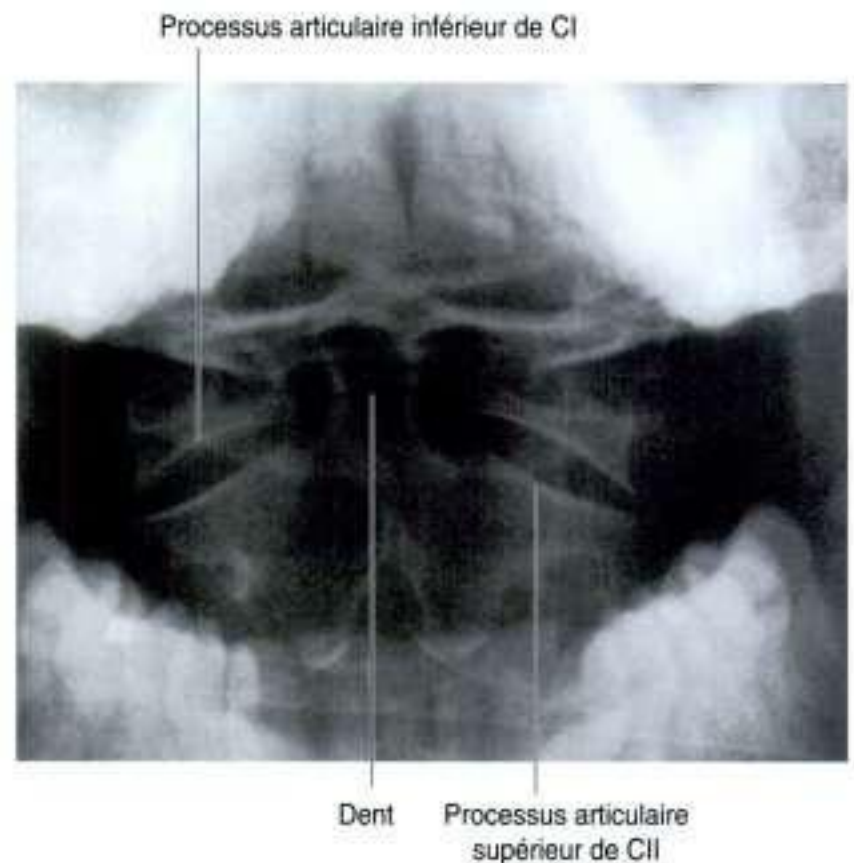


Figure 2.22. Radiographie montrant les vertèbres C1 (atlas) et CII (axis) (bouche ouverte, vue antérosupérieure).

empreintes circulaires recevant les attaches des **ligaments alaires** (ligaments occipito-odontoïdiens latéraux). Ces ligaments relient la dent de l'axis aux surfaces articulaires médiales des condyles occipitaux. Les ligaments alaires empêchent la rotation excessive de la tête et de l'atlas autour de l'axis.

Vertèbres thoraciques

Les 12 vertèbres thoraciques sont caractérisées par leurs articulations avec les côtes. Une vertèbre thoracique typique comporte deux facettes (facettes costales supérieure et inférieure) de chaque côté du corps vertébral s'articulant avec la tête de sa propre côte et la tête de la côte sous-jacente (figure 2.21C). La facette costale supérieure est plus large que la facette inférieure.

Chaque processus transverse présente également une facette articulaire (facette transverse costale) pour l'articulation avec le tubercule de la côte adjacente. En vue supérieure, le corps vertébral a une forme de cœur et le foramen vertébral est circulaire.

Vertèbres lombales

Les cinq vertèbres lombales se distinguent des vertèbres des autres régions par leur grande taille (figure 2.21D). Elles ne présentent pas de surfaces articulaires pour les côtes. Leurs processus transverses sont habituellement minces et longs, à l'exception de ceux de la vertèbre LV. En effet, les processus transverses de LV sont massifs, en forme de cône, recevant les insertions des **ligaments iliolumbaux** qui relient ces processus aux os du bassin.

Le corps vertébral d'une vertèbre lombale typique est cylindrique ; le foramen vertébral est triangulaire et plus grand que dans la région thoracique.

Sacrum

Le sacrum est constitué de la fusion de cinq vertèbres sacrales (figure 2.21E). De forme triangulaire, son **apex** pointe vers le bas. Il est concave en avant et sa surface postérieure est convexe. Il s'articule au-dessus avec la vertèbre LV et au-dessous avec le coccyx. Il présente deux larges facettes en forme de L, une sur chaque face latérale, qui s'articulent avec les os coxaux.

La face postérieure du sacrum révèle quatre paires de foramens sacraux postérieurs ; la face antérieure du sacrum, quatre paires de foramens sacraux antérieurs. Ces foramens permettent le passage des rameaux sacraux postérieurs et antérieurs provenant des racines spinales S1 à S4.

Le mur postérieur du canal vertébral est parfois incomplet à l'extrémité inférieure du sacrum.

Coccyx

Le coccyx est un petit os triangulaire composé de trois à quatre vertèbres coccygiennes et qui s'articule avec l'extrémité inférieure du sacrum (figure 2.21F). Il est caractérisé par sa petite taille et l'absence d'arc vertébral sur les pièces qui le composent ; ainsi, il ne comporte pas de canal vertébral.

Foramen intervertébral

Les foramens intervertébraux sont constitués de chaque côté par la réunion de deux vertèbres adjacentes et du disque intervertébral (figure 2.23). Les foramens permettent aux nerfs spinaux et aux vaisseaux d'entrer ou de sortir du canal vertébral.

Un foramen intervertébral est constitué par la superposition de l'incisure vertébrale inférieure du pédicule de la vertèbre supérieure et de l'incisure vertébrale supérieure du pédicule de la vertèbre inférieure. Les limites du foramen sont :

- en arrière, l'articulation zygapophysaire entre les processus articulaires des deux vertèbres réunies ;
- en avant, le disque intervertébral et les corps vertébraux adjacents.

Chaque foramen intervertébral représente un espace entouré de structures osseuses, ligamentaires et articulaires. *Une quelconque modification pathologique de l'une de ces structures ou des muscles adjacents peut entraîner une atteinte des structures traversant le foramen.*

Espaces situés entre les arcs vertébraux

Habituellement, les lames et les processus épineux des vertèbres adjacentes se superposent partiellement pour constituer un mur osseux postérieur presque continu protégeant le canal vertébral. Néanmoins, dans la région lombale, des interstices persistent entre les structures postérieures des arcs vertébraux adjacents (figure 2.24). Ces espaces entre lames et processus épineux s'élargissent progressivement de la vertèbre LI à la vertèbre LV. Ces espaces s'agrandissent encore lors de la flexion de la colonne. *Ces espaces permettent un accès aisé au canal vertébral lors de gestes thérapeutiques.*

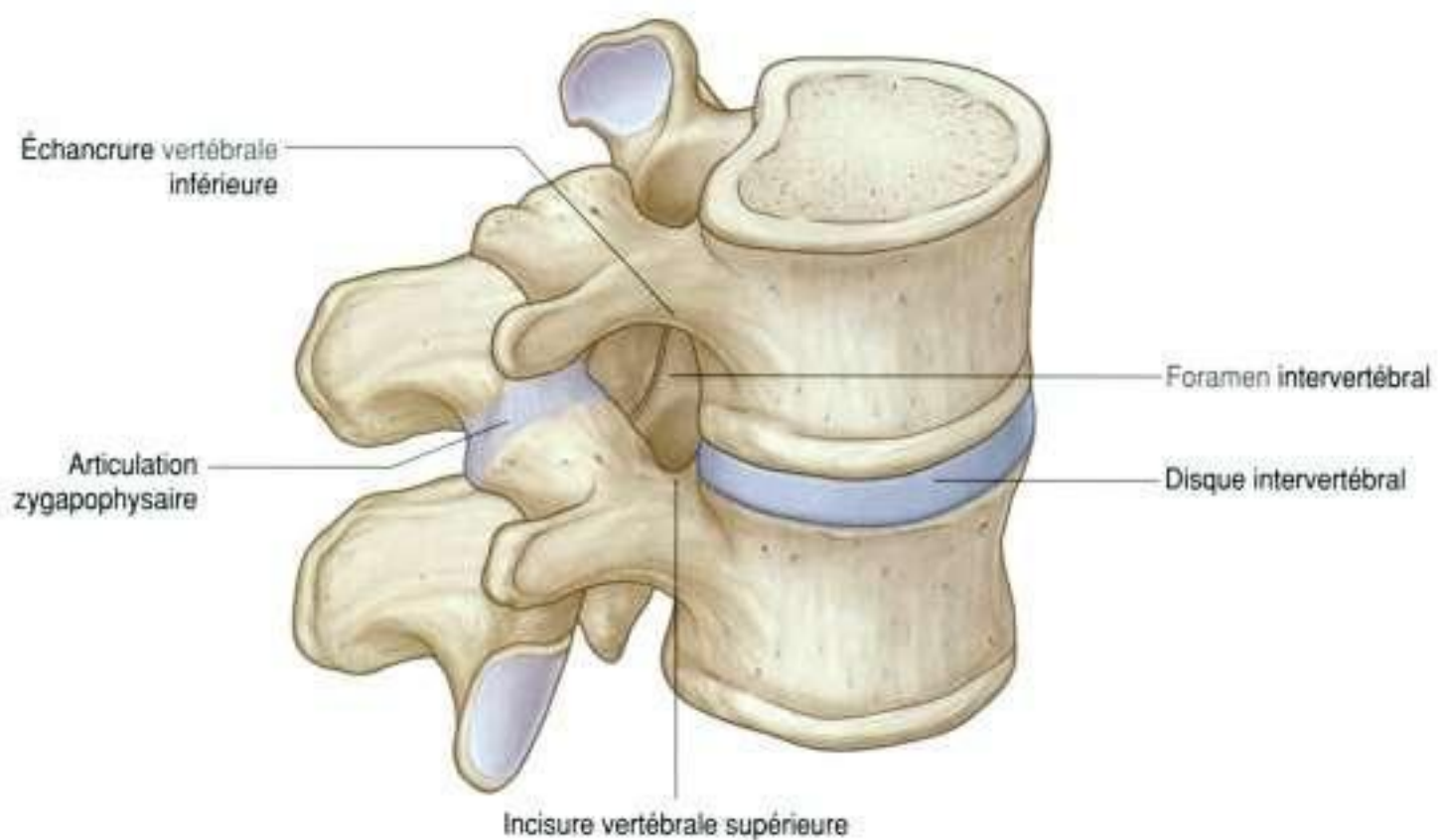


Figure 2.23. Foramen intervertébral.

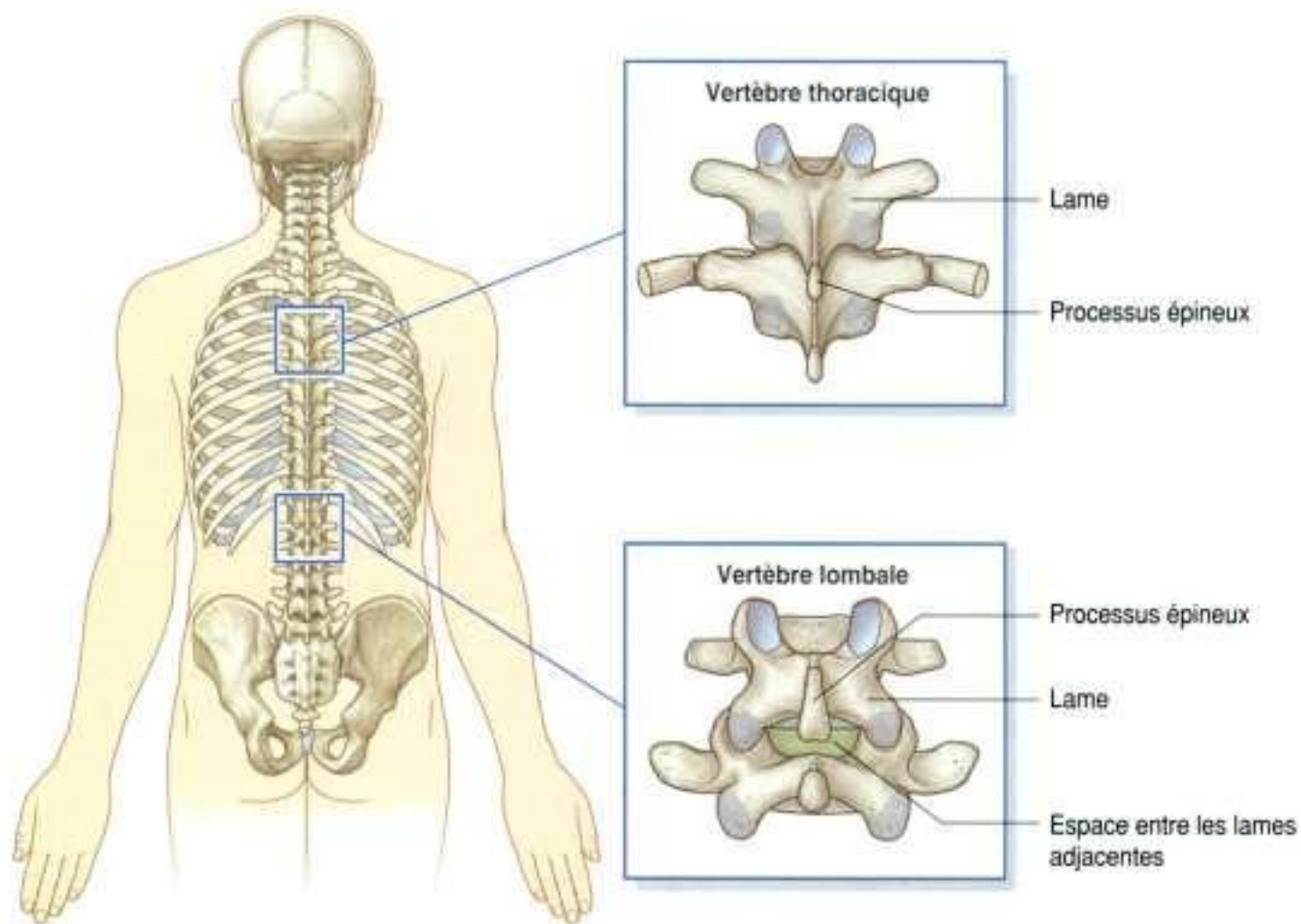


Figure 2.24. Espaces entre les arcs vertébraux adjacents de la région lombale.

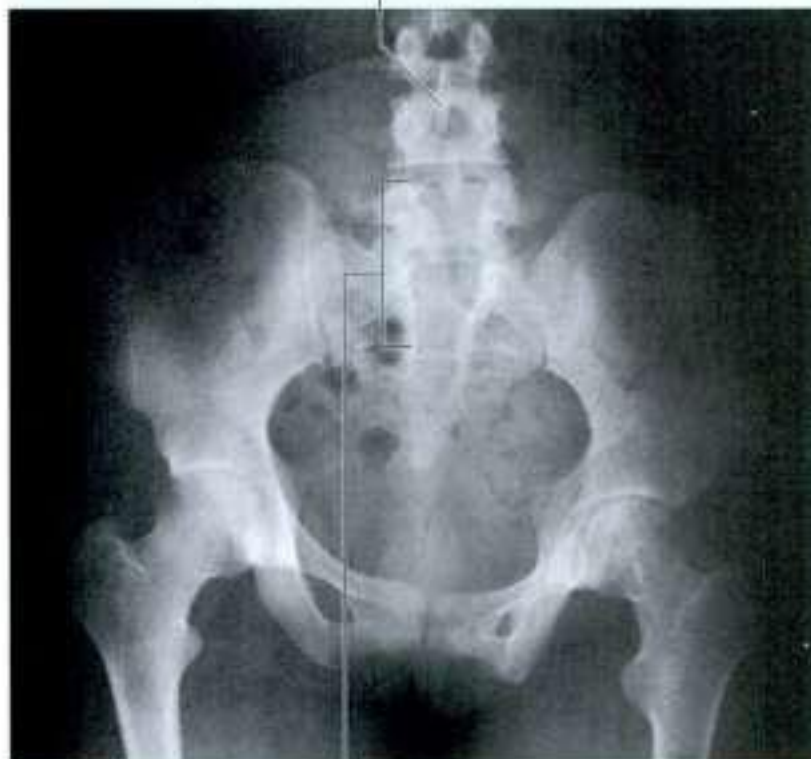En clinique

Spina bifida

Le spina bifida est une entité pathologique dans laquelle les deux moitiés de l'arc vertébral postérieur n'ont pas fusionné au cours de leur développement. Il en résulte un canal vertébral « ouvert » (figure 2.25). On distingue deux types de spina bifida.

- Le type le plus fréquent est le spina bifida occulta caractérisé par un défaut de fermeture des arcs vertébraux de LV ou SI. Cette modification se produit chez près de 10 % des individus. Sa découverte est habituellement fortuite, bien que l'examen clinique puisse parfois découvrir une touffe de poils en regard du processus épineux bifide. Le patient est toujours asymptomatique.
- La forme plus sévère de spina bifida se caractérise par un défaut complet de fermeture de l'arc vertébral postérieur à la jonction lombosacrale, s'accompagnant d'une importante hernie des méninges. Cette protrusion méningée peut contenir du liquide cébrospinal (cas de la **méningocèle**) ou une partie de la moelle spinale (la **myéломéningocèle**). Ces anomalies s'accompagnent de déficits neurologiques variables dont des déficits moteurs et/ou vésicosphinctériens.

Processus épineux vertébral



Absence de lames vertébrales et de processus épineux des vertèbres (L5 et sacrum)

Figure 2.25. Radiographie montrant un spina bifida lombosacral. Noter l'absence de lames et de processus épineux dans la région lombosacrale.

En clinique

Scoliose

Une scoliose est une incurvation latérale anormale de la colonne vertébrale (figure 2.26).

Une véritable scoliose comporte, en plus de l'incurvation rachidienne, une rotation des vertèbres les unes par rapport aux autres.

La majorité des scolioses rencontrées en pratique clinique sont celles pour lesquelles la cause et le mode d'apparition restent inconnus; on les appelle les scolioses idiopathiques. Ces scolioses ne sont jamais présentes à la naissance et se développent au cours des périodes infantile, juvénile ou de l'adolescence. Les corps vertébraux ainsi que les éléments postérieurs (pédicules et lames) sont normaux dans ces scolioses.

Lorsqu'une scoliose est présente à la naissance (scoliose congénitale), elle est souvent associée à d'autres anomalies. On retrouve notamment une forte association entre la scoliose et des anomalies (malformations) de la paroi thoracique, du tractus génito-urinaire ou de l'appareil cardiaque. Un bilan pluridisciplinaire est nécessaire chez ces patients.

La scoliose peut également être le reflet et la conséquence d'une pathologie neurologique centrale ou périphérique (scoliose neurologique); il en est ainsi chez les enfants atteints d'infirmité motrice cérébrale ou de poliomyélite.

Une entité rare mais importante de scoliose est celle regroupant les scolioses liées à une pathologie musculaire. La dystrophie musculaire en est le meilleur exemple. Les muscles pathologiques ne soutiennent pas la colonne et des courbures se constituent. Leur diagnostic repose sur la biopsie musculaire.

Enfin, d'autres pathologies telles que les tumeurs osseuses, les tumeurs de la moelle spinale ainsi que les protrusions discales peuvent donner une scoliose.

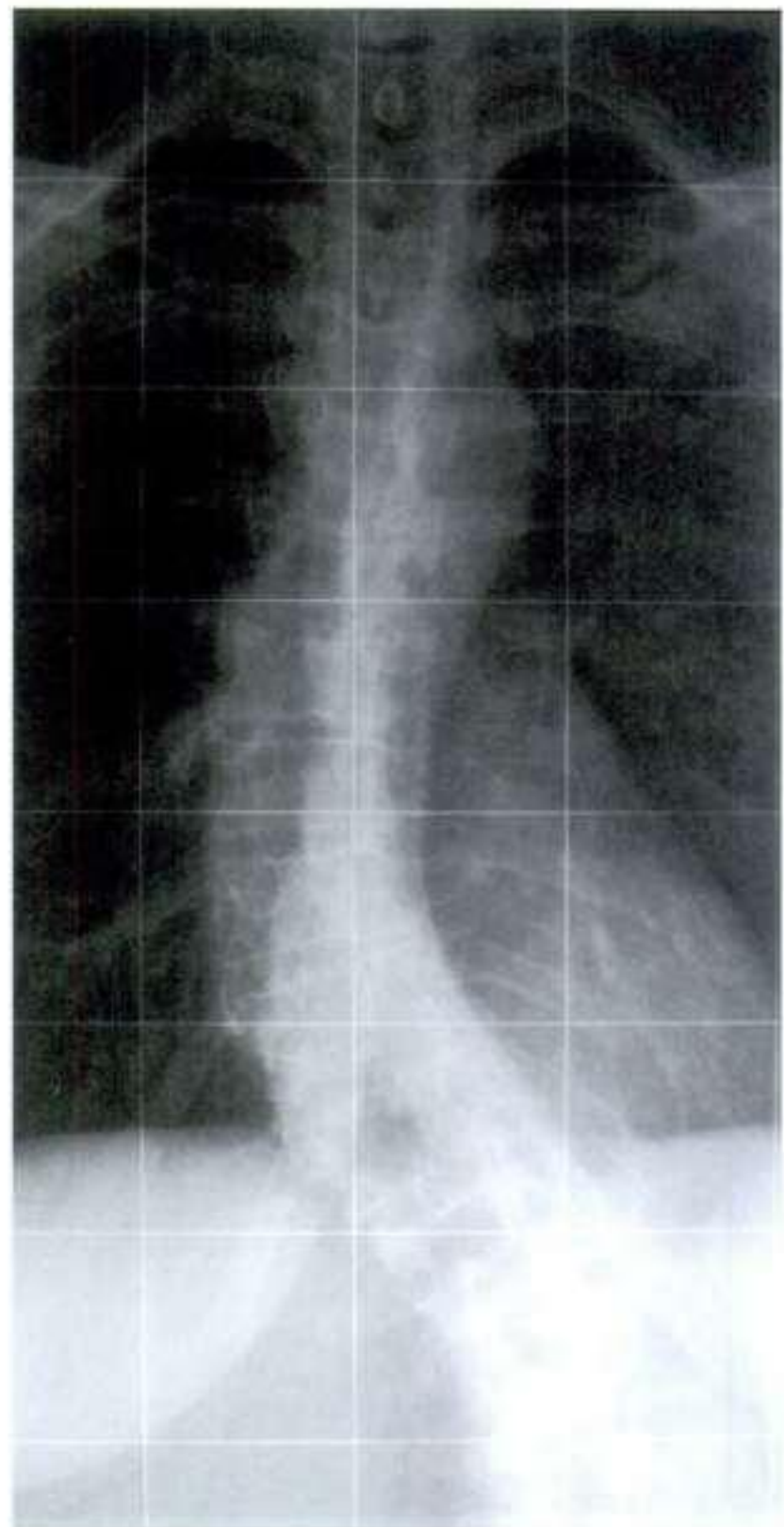


Figure 2.26. Radiographie montrant une scoliose thoracique.

En clinique

Cyphose

La cyphose est une incurvation anormale de la colonne vertébrale dans la région thoracique, responsable de l'apparition d'une gibbosité. Cette affection se rencontre par exemple dans les cas de tuberculose osseuse atteignant une vertèbre thoracique; la déformation en cyphose se fait au

niveau de la vertèbre atteinte. Ces **déformations dorsales (gibbosités)** se rencontraient avant l'avènement des médicaments antituberculeux.

Lordose

La lordose est une courbure anormale de la colonne vertébrale dans la région lombale.

En clinique

Variabilité interindividuelle du nombre de vertèbres

La colonne vertébrale comporte habituellement sept vertèbres cervicales, bien que, dans certaines entités pathologiques, ces dernières puissent être fusionnées. La fusion de vertèbres cervicales (figure 2.27A) peut être associée à d'autres anomalies, comme dans le syndrome de Klippel-Feil qui associe des fusions des vertèbres C1 et C2 ou C5 et C6 avec des anomalies cardiaques et une surélévation congénitale de la scapula (Spengel).

Des variabilités dans le nombre de vertèbres thoraciques sont également décrites. L'une des anomalies les plus fréquentes impliquant les vertèbres lombales est la fusion partielle de L5 avec le sacrum (sacralisation de la vertèbre lombale). La séparation partielle de la vertèbre S1 du reste du

sacrum (lombalisation de S1) est également possible (figure 2.27B).

Il n'existe pas de corrélation entre le nombre de vertèbres et l'apparition de douleurs rachidiennes.

Les chirurgiens, les radiologues ainsi que les généralistes doivent être capables de définir précisément les niveaux vertébraux pour éviter les erreurs d'interprétation ou de niveau.

Une hémivertèbre est une vertèbre incomplète, développée sur un seul côté de la ligne médiane (figure 2.27B).

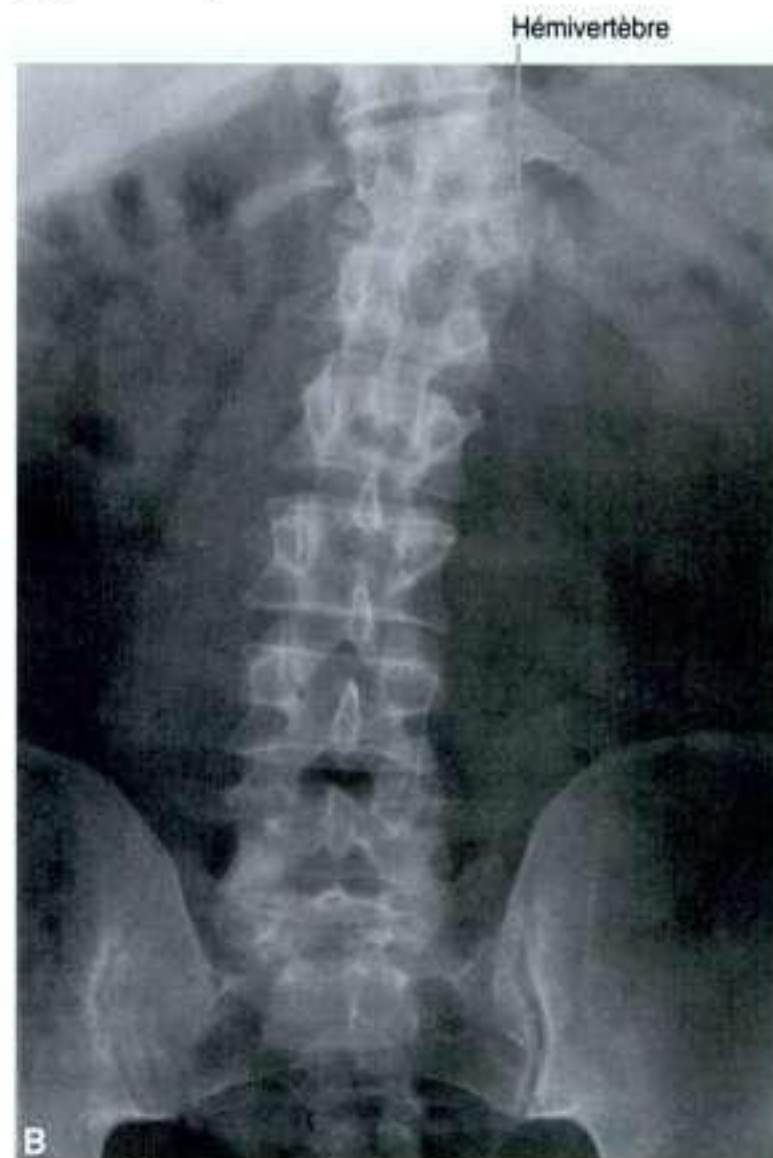
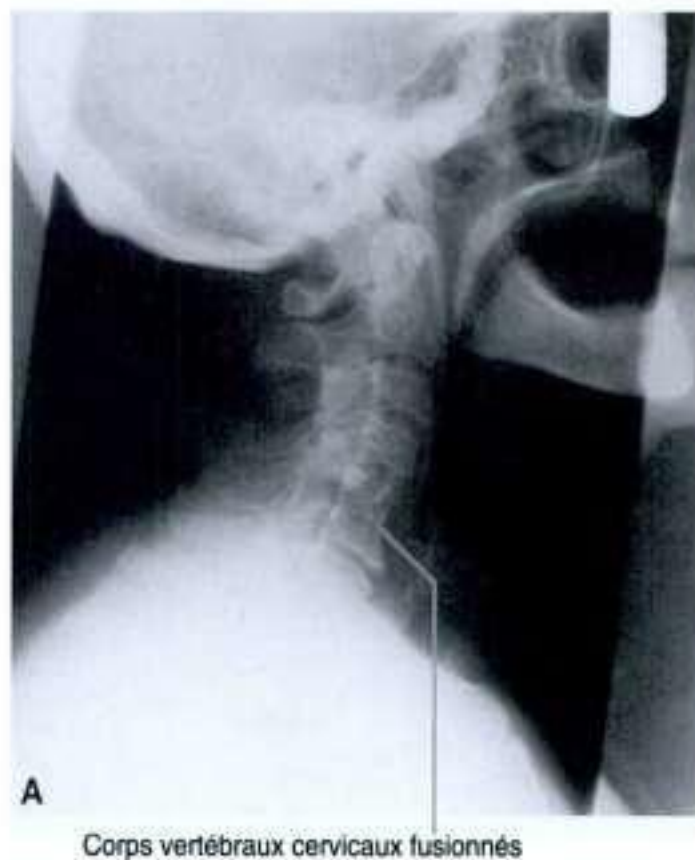

Figure 2.27. Variabilité du nombre de vertèbres. **A.** Corps vertébraux cervicaux fusionnés. **B.** Hémivertèbre.

En clinique

Vertèbres et cancer

Les métastases osseuses se développent fréquemment sur les vertèbres. Lorsque les cellules tumorales prolifèrent au sein du corps vertébral ou du segment postérieur de la vertèbre, les propriétés mécaniques de cette dernière diminuent. Une atteinte, même

partielle, peut être responsable de l'affaissement de la vertèbre. De plus, une volumineuse métastase vertébrale peut être à l'origine de l'expulsion de matériel tumoral dans le **canal vertébral** et de la compression des éléments nerveux, notamment de la moelle spinale.

En clinique

Ostéoporose

L'ostéoporose est une entité physiopathologique au cours de laquelle la qualité osseuse reste inchangée mais la quantité d'os est diminuée. Il s'agit d'une perturbation du métabolisme osseux qui apparaît chez les femmes entre 50 et 70 ans et chez les hommes vers l'âge de 70 ans.

De nombreux facteurs, parmi lesquels le déterminisme génétique, le niveau d'activité physique, les habitudes nutritionnelles et, surtout, le niveau d'imprégnation en estrogènes chez les femmes, influencent la constitution d'une ostéoporose.

Les complications les plus fréquentes et les plus caractéristiques de l'ostéoporose sont les tassements vertébraux, les fractures distales du radius et les fractures du col du fémur.

En vieillissant, du fait de la perte du capital osseux, les individus sont plus exposés aux fractures. Par ailleurs, la consolidation est plus longue et plus difficile chez ces patients âgés qui restent longtemps

hospitalisés et nécessitent une rééducation prolongée.

Le repérage de ces patients à risque d'ostéoporose et la mise en route d'un traitement médicamenteux adapté ainsi que des mesures hygiéno-diététiques préventives peuvent permettre d'éviter certaines de ces fractures. Il n'existe pas de signes cliniques ou de symptômes révélant une ostéoporose. La plupart du temps, le diagnostic est fait rétrospectivement lorsque le patient se présente pour une fracture.

Les patients présentant des risques d'ostéoporose peuvent être détectés grâce à l'absorptiométrie biphotonique (*dual-photon X-ray absorptiometry* [DXA]) – le tissu osseux est scanné au rayonnement X à faible dose et les photons traversant le tissu sont comptabilisés. Connaissant la dose de photons appliquée, le nombre de photons absorbés est calculé. La quantité de rayonnement X absorbée est directement corrélée avec la masse osseuse; le patient est alors identifié comme étant ou non à risque de fractures par ostéoporose.

ARTICULATIONS

La structure correspondant à l'union de deux segments osseux est appelée articulation. Les deux grandes catégories d'articulation sont (figure 2.28) :

- celles dans lesquelles les deux segments osseux sont séparés par une cavité (c'est-à-dire les **articulations synoviales**);
- celles qui n'ont pas de cavité et dans lesquelles les segments sont maintenus par du tissu fibreux (c'est-à-dire les **articulations fixes** ou fibrocartilagineuses).

Les vaisseaux qui croisent une articulation et les nerfs innervant les muscles mobilisant l'articulation donnent habituellement des rameaux spécifiques destinés à cette articulation.

Articulations synoviales

Ces articulations relient des segments osseux séparés par une cavité articulaire étroite (figure 2.29). Les autres caractéristiques de ces articulations sont décrites ci-après.

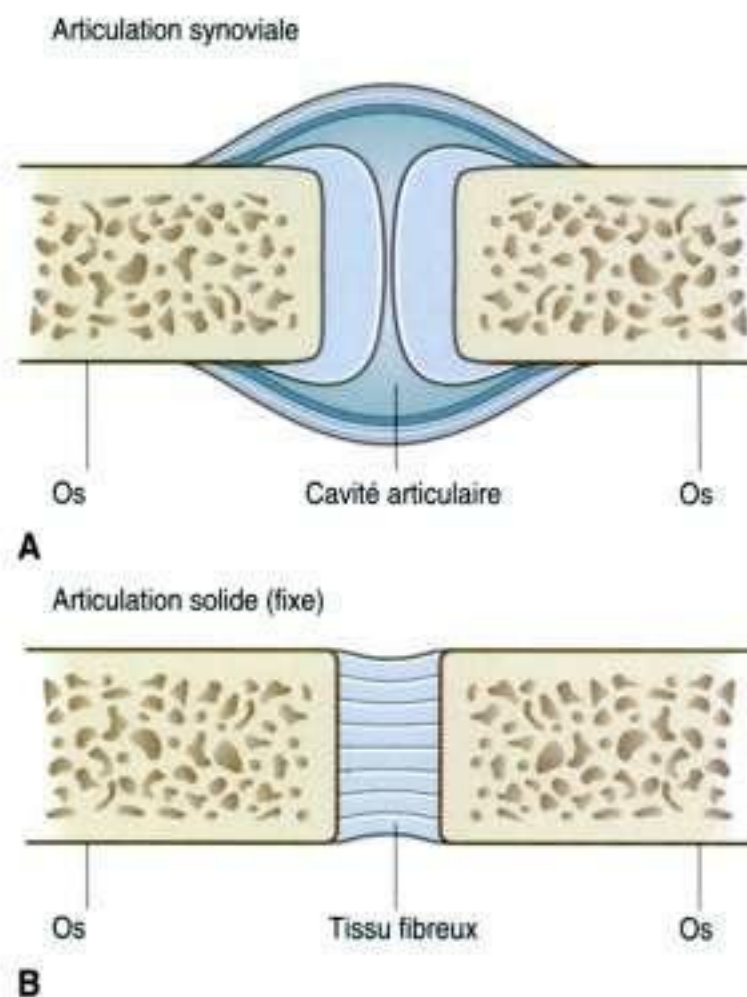


Figure 2.28. Articulations. **A.** Articulation synoviale. **B.** Articulation à mobilité réduite.

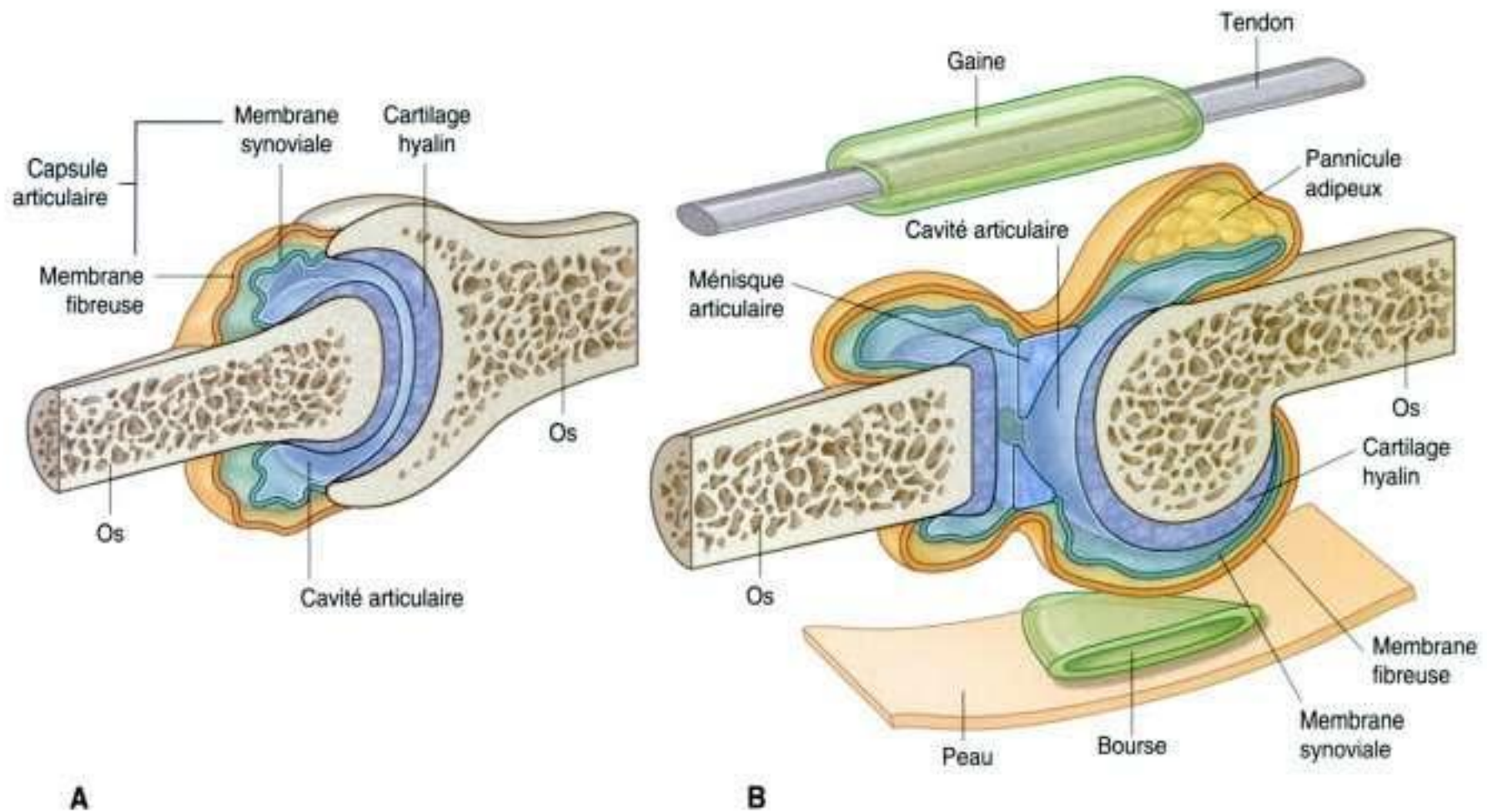


Figure 2.29. Articulations synoviales.

La première est la présence d'une couche de cartilage, le plus souvent un **cartilage hyalin**, qui recouvre les surfaces articulaires. Ainsi, les surfaces osseuses ne sont pas directement en contact l'une avec l'autre. Par conséquent, sur une radiographie standard, un large espace sépare les segments osseux, car le cartilage qui recouvre les surfaces articulaires est moins radio-opaque que l'os.

La deuxième caractéristique des articulations synoviales est la présence d'une **capsule articulaire** constituée d'une **membrane synoviale interne** et d'une **membrane fibreuse extérieure** :

- La **membrane synoviale** est attachée sur les berges des surfaces articulaires, à la limite entre le cartilage et l'os. Elle limite la cavité articulaire. Cette membrane synoviale est très vascularisée et sécrète le liquide synovial dans la cavité articulaire dont le rôle essentiel est de lubrifier les surfaces articulaires. Des bourses séreuses sont également retrouvées en dehors des articulations, constituant des bourses synoviales ou des gaines tendineuses. Les bourses synoviales s'interposent habituellement entre des tendons et des os, limitant les frottements entre ces structures adjacentes. Les gaines tendineuses entourent les tendons et en diminuent les forces de frottement.
- La **membrane fibreuse** est constituée de tissu fibreux dense. Elle entoure et stabilise l'articu-

lation. Des zones de cette membrane s'épaississent pour former des ligaments qui stabilisent davantage l'articulation. Des ligaments autour de l'articulation viennent habituellement parfaire la stabilité mécanique de l'articulation.

Une autre caractéristique des articulations synoviales est l'existence au sein de l'articulation de structures contenues dans la capsule, tels des **ménisques articulaires** (composés de fibrocartilage), de la graisse articulaire (**pannicule adipeux**) ou des **tendons**. Les ménisques articulaires absorbent les forces de compression, assurent la congruence articulaire en s'adaptant aux contours articulaires lors des mouvements et augmentent les amplitudes articulaires. La graisse articulaire se situe habituellement entre la membrane synoviale et la capsule, et se déplace au sein de l'articulation lors des mouvements. Les replis de la membrane synoviale et de la membrane fibreuse assurent les grandes amplitudes articulaires.

Description des articulations synoviales selon leur forme et leurs mouvements

Les articulations synoviales sont décrites selon leur forme et leurs mouvements :

- selon la forme des surfaces articulaires, ces articulations sont dites planes, charnières, pivots, bicondyliennes (deux sites de contact articulaire), condyliennes (en ellipse), en selle et énarthroses ;
- selon les mouvements des articulations synoviales, on parle d'articulation monoaxiale (mouvement dans un seul plan), à deux plans de mobilité, ou multiaxiale (mouvement dans trois plans).

Les articulations charnières sont monoaxiales alors que les articulations de type énarthroses sont multiaxiales.

Articulations à mobilité réduite

Les articulations à mobilité réduite relient des structures squelettiques par un tissu fibreux interstitiel ou par un cartilage, le plus souvent de type fibrocartilagineux (figure 2.30). Les mouvements de ces articulations sont plus réduits que pour les articulations synoviales.

Les **articulations fibreuses** incluent les sutures crâniennes, les gomphoses et les syndesmoses :

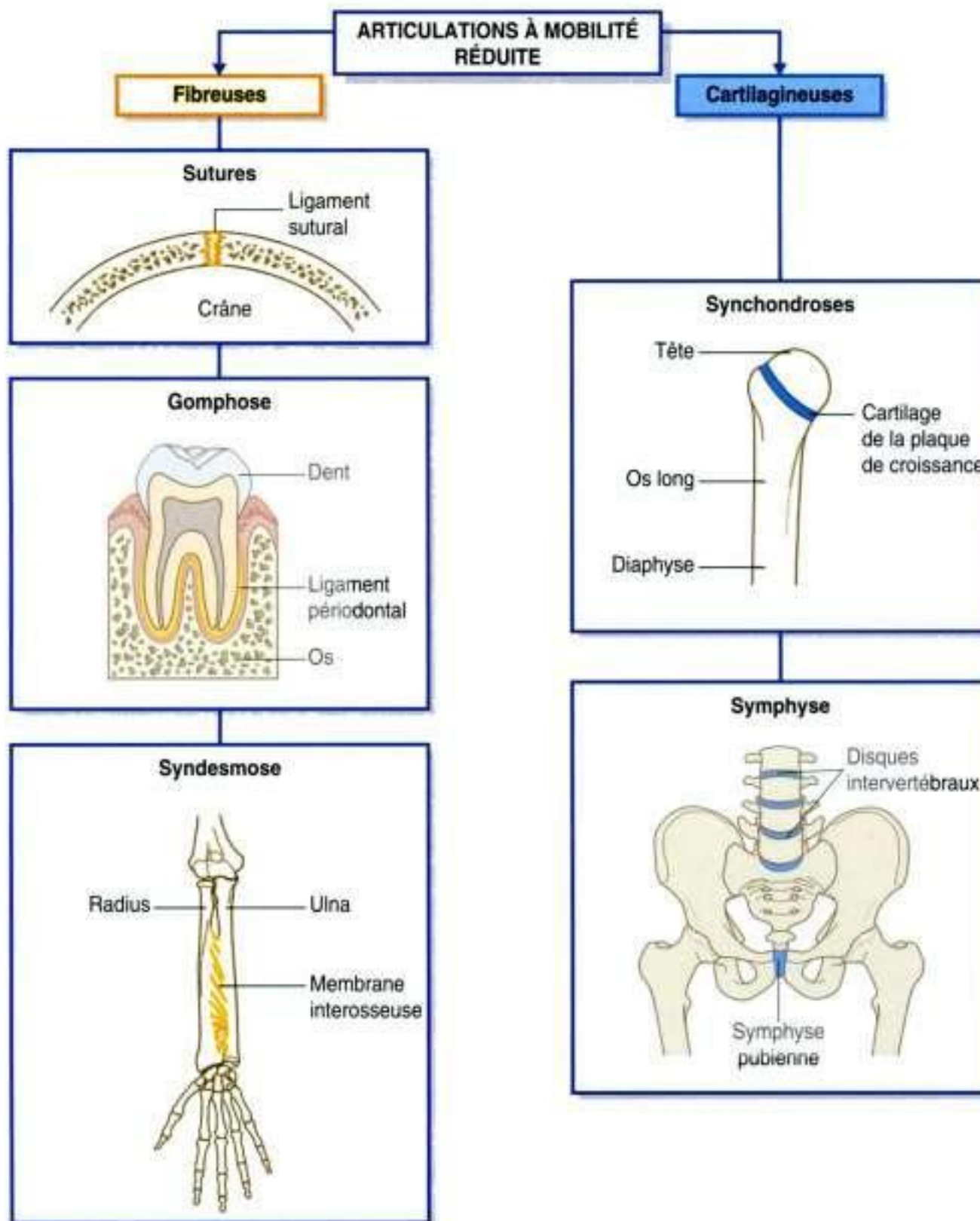


Figure 2.30. Articulations à mobilité réduite.

- les **sutures** ne se rencontrent qu'au niveau du crâne et relient les pièces osseuses entre elles par une fine couche de tissu fibreux appelé ligament sutural ;
- les **gomphoses** fixent les dents à l'os adjacent. Pour ces articulations, les fibres collagènes du ligament périodontal s'étendent entre la racine de la dent et la loge osseuse ;
- les **syndesmoses** sont des articulations dans lesquelles deux segments osseux adjacents sont reliés par un ligament, par exemple par le ligament jaune (ou ligamentum flavum) qui relie les lames vertébrales entre elles, ou par la membrane interosseuse qui relie le radius et l'ulna à l'avant-bras.

Les **articulations cartilagineuses** comprennent les synchondroses et les symphyses :

- les **synchondroses** relient deux centres d'ossification d'un segment osseux entre eux. C'est le cartilage qui relie ces centres : par exemple le cartilage de croissance entre la tête et la diaphyse des os longs en croissance – ces articulations assurent la croissance et finissent par s'ossifier définitivement ;
- les **symphyses** relient entre eux deux os par l'intermédiaire d'un cartilage – la plupart de ces articulations se trouvent sur la ligne médiane : la symphyse pubienne entre deux os du pelvis, un disque intervertébral entre deux vertèbres.

Articulations entre les vertèbres

Les deux types d'articulation entre les vertèbres sont :

- les symphyses entre les corps vertébraux ;
- les articulations synoviales entre les processus articulaires (figure 2.31).

Une vertèbre typique comporte au total six articulations avec les vertèbres adjacentes : quatre articulations synoviales (deux au-dessus et deux au-dessous) et deux symphyses (une au-dessus et une au-dessous). Chaque symphyse comporte un disque intervertébral.

Bien que les mouvements entre les vertèbres soient limités, la sommation des amplitudes de mouvement entre les vertèbres confère une amplitude de mouvement importante à l'ensemble de la colonne.

Les mouvements de la colonne vertébrale se décomposent en flexion, extension, inflexion latérale, rotation et circumduction.

Les mouvements des vertèbres appartenant à chacune des régions (cervicale, thoracique, lombale) sont déterminés par la forme et l'orientation des surfaces articulaires des processus articulaires et des corps vertébraux.

Symphyses entre les corps vertébraux (disques intervertébraux)

La symphyse entre les corps vertébraux est constituée d'une couche de cartilage hyalin sur chacun des corps vertébraux et d'un disque intervertébral interposé entre les couches de cartilage.

Le **disque intervertébral** comporte un anulus fibrosus périphérique entourant le nucleus pulposus (figure 2.31) :

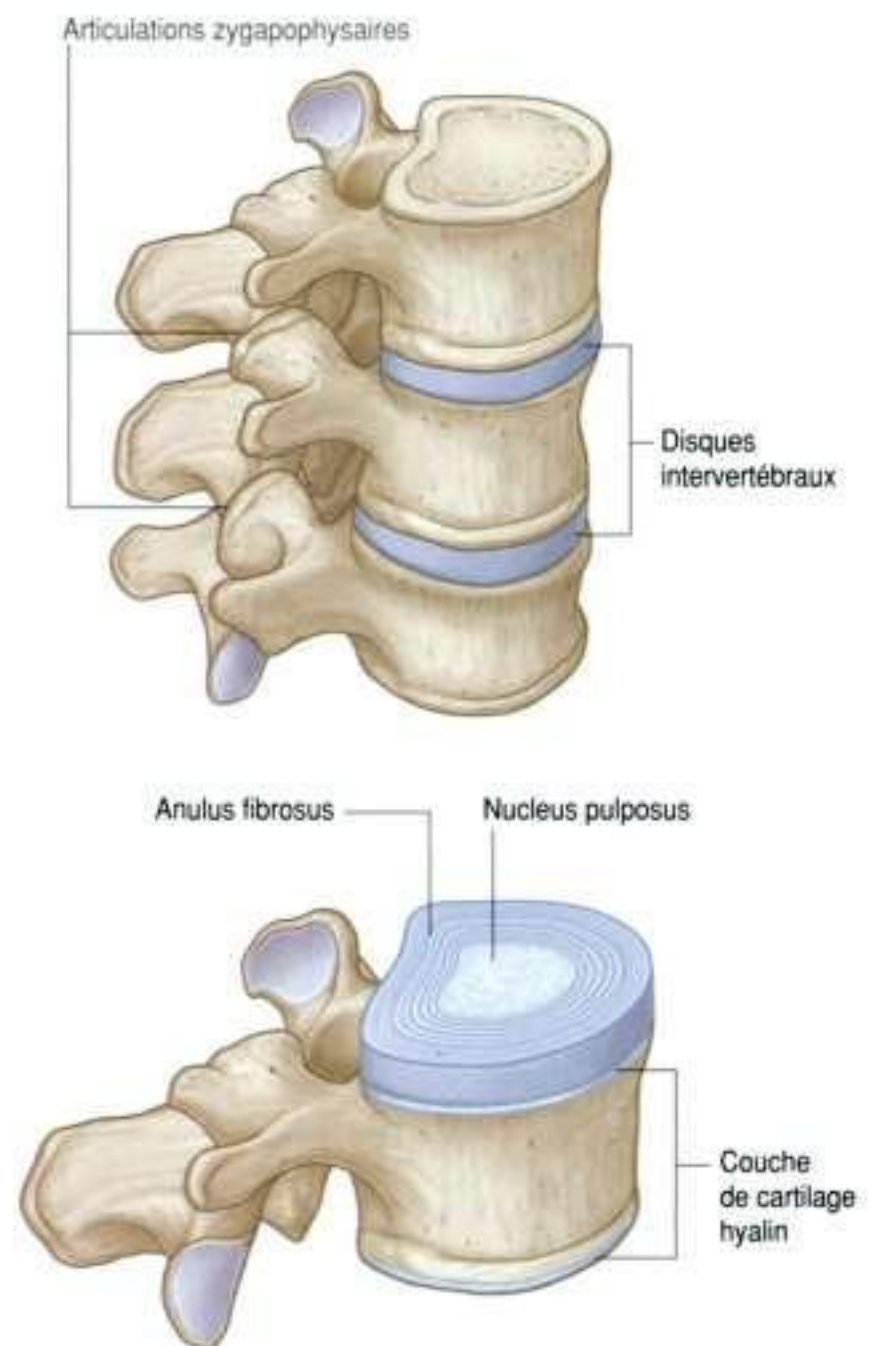


Figure 2.31. Articulations intervertébrales.

- l'**anulus fibrosus** comporte une couronne externe de collagène entourant une zone plus large de fibrocartilage de structure lamellaire. Cette structure lamellaire des fibres limite les mouvements de rotation entre les vertèbres ;
- le **nucleus pulposus** occupe le centre du disque, est de nature gélatineuse et absorbe les contraintes en compression transmises par les vertèbres.

Les modifications dégénératives au sein de l'anulus fibrosus peuvent aboutir à la constitution d'une hernie du nucleus pulposus. La hernie postérolatérale entre alors en conflit avec la racine du nerf spinal dans le foramen intervertébral.

Articulations entre les arcs vertébraux (articulations zygapophysaires)

Les articulations synoviales entre les processus articulaires supérieur et inférieur de deux vertèbres adjacentes sont les articulations zygapophysaires (figure 2.32). Une capsule articulaire fine insérée sur les berges des facettes articulaires limite chaque articulation.

Dans la région cervicale, les articulations zygapophysaires ont une orientation oblique vers l'arrière et vers le bas. Cette orientation facilite les mouvements de flexion et d'extension. Dans la région thoracique, ces articulations sont orientées

En clinique

Douleur vertébrale

Les douleurs rachidiennes représentent une plainte fréquente des patients. Il est souvent difficile de déterminer si ces douleurs sont réellement liées à un problème mécanique ou à une protrusion discale comprimant un nerf. Dans les cas de pathologie discale avérée, il est parfois nécessaire de retirer le disque comprimant la racine nerveuse.

Il n'est pas exceptionnel qu'aucune cause ne soit retrouvée pour expliquer les douleurs rachidiennes; la douleur est alors attribuée à un déséquilibre mécanique pouvant être la conséquence d'une pathologie dégénérative. L'une des possibilités thérapeutiques est d'injecter, à l'aide d'une aiguille, des anesthésiques locaux ou des corticoïdes dans les facettes articulaires.

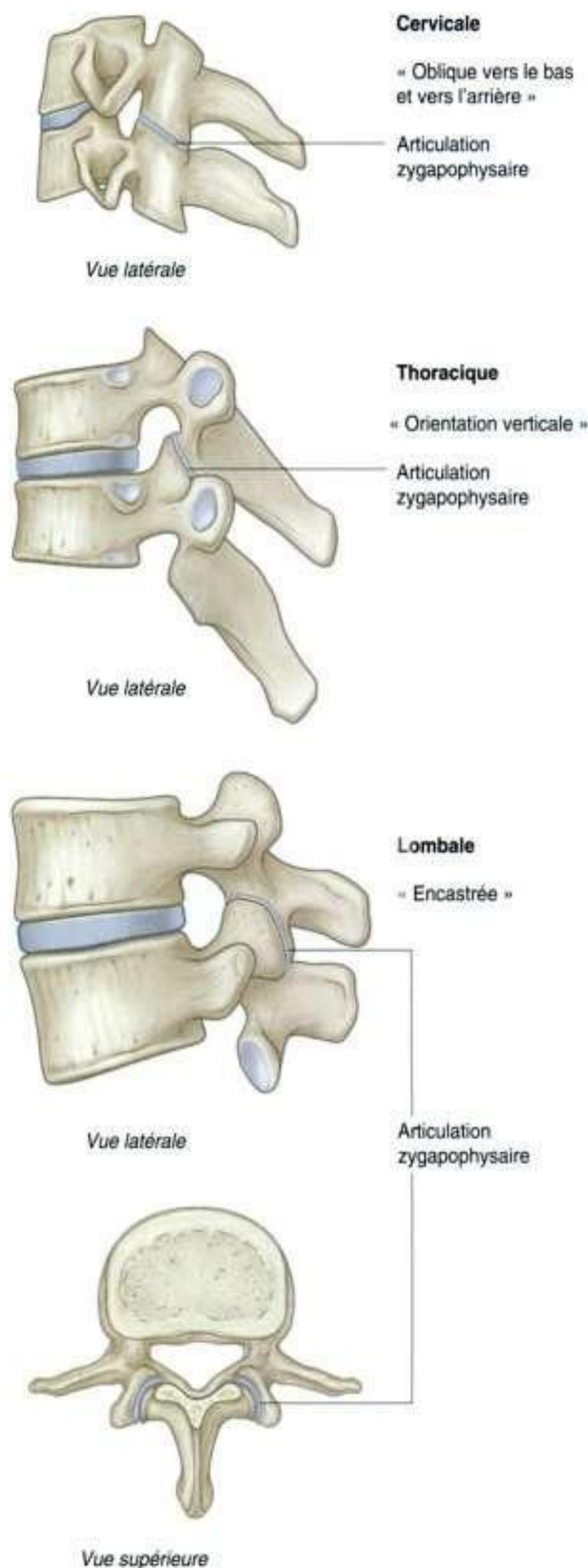


Figure 2.32. Articulations zygapophysaires.

En clinique

Hernie du disque intervertébral

Les disques entre les vertèbres sont constitués d'une partie centrale (le nucleus pulposus) et d'une série complexe d'anneaux fibreux (l'anulus fibrosus). Une brèche apparaît parfois dans l'anulus fibrosus permettant l'issue d'une partie du nucleus pulposus, constituant la hernie discale. Avec le temps, cette hernie peut faire saillie dans le canal vertébral ou

dans le foramen intervertébral, venant ainsi au contact des structures nerveuses (figure 2.33). Cette pathologie est une cause fréquente de douleur vertébrale. La hernie discale est parfois postérieure, venant directement irriter, selon le niveau, la moelle ou les nerfs lombaux. Mais elle est parfois postérolatérale, à proximité du pédicule, irritant alors la racine nerveuse descendante.

Au niveau de la colonne cervicale, les hernies discales se calcifient fréquemment, constituant de véritables barres ostéophytiques.

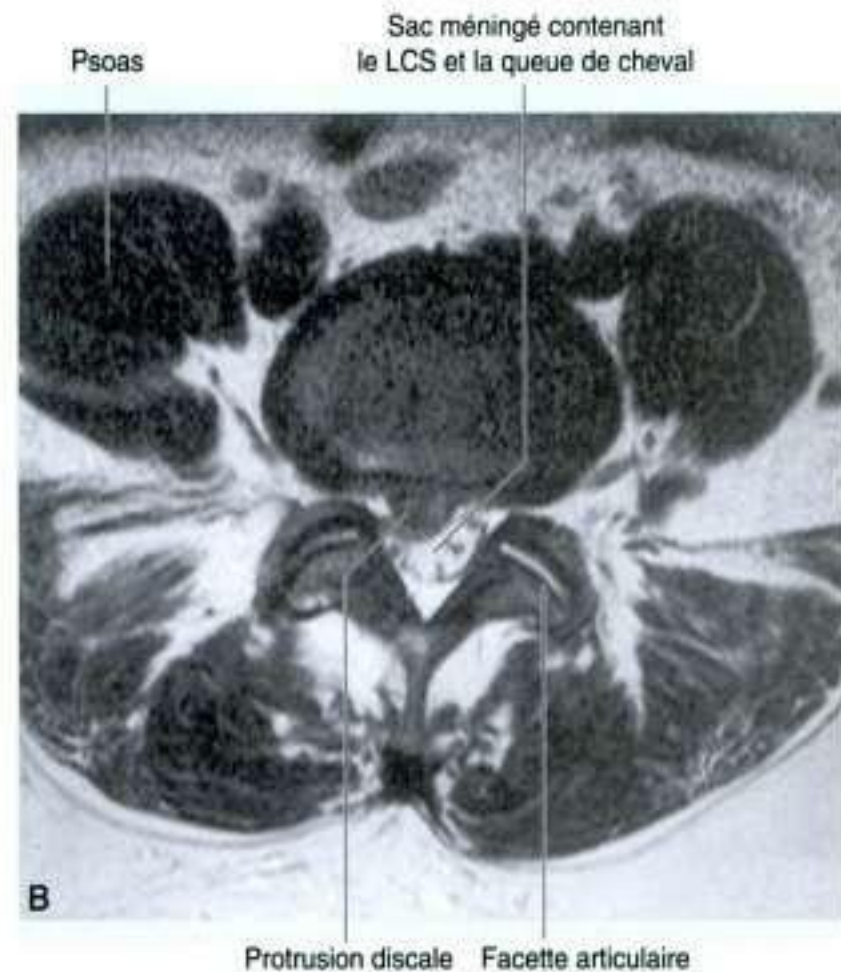
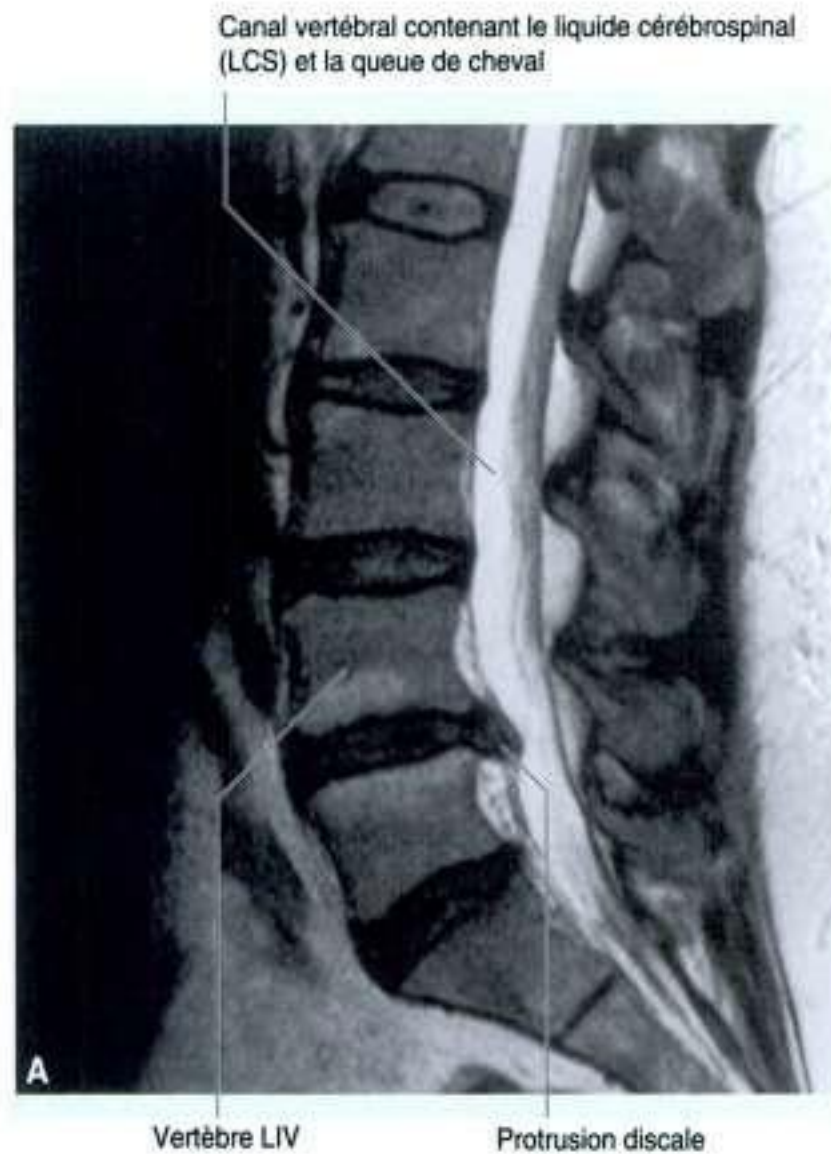

Figure 2.33. Protrusion discale – coupe d'imagerie par résonance magnétique en séquence T2 de la colonne lombale. **A.** Coupe sagittale. **B.** Coupe axiale.

verticalement, limitant ces mouvements de flexion et d'extension mais facilitant les mouvements de rotation. En région lombale, les surfaces articulaires sont incurvées et les processus articulaires s'emboîtent. Ainsi, les mobilités de la colonne lombale sont limitées par cet emboîtement, et la flexion et l'extension restent les mouvements principaux de la région lombale.

Articulations « uncovertébrales »

Les bords latéraux de la face supérieure des vertèbres cervicales forment des crêtes appelées processus unciné. Ces processus peuvent s'articuler avec le corps de la vertèbre sus-jacente pour former de petites articulations « uncovertébrales ».

En clinique

Articulations

Certaines pathologies touchent avec prédilection les articulations synoviales plutôt que les symphyses. Ainsi, l'arthrite rhumatoïde touche préférentiellement les articulations ou les bourses synoviales, aboutissant à la destruction de ces articulations, alors que les symphyses sont préservées.

LIGAMENTS

Les articulations reliant les vertèbres sont renforcées et maintenues par des ligaments. Ces ligaments passent entre les corps vertébraux et solidarisent entre eux les arcs vertébraux.

Ligaments longitudinaux antérieur et postérieur

Les ligaments longitudinaux antérieur et postérieur sont disposés sur les faces antérieure et postérieure des corps vertébraux, s'étendant sur toute la longueur de la colonne vertébrale (figure 2.34).

Le **ligament longitudinal antérieur** est amarré à la base du crâne par son extrémité supérieure et à la face antérieure du sacrum par son extrémité inférieure. Entre ces deux extrémités, ce ligament est solidaire de la face antérieure des corps vertébraux et des disques intervertébraux.

Le **ligament longitudinal postérieur** est disposé sur la face postérieure des corps vertébraux et répond ainsi à la face antérieure du canal vertébral. Tout comme le ligament longitudinal antérieur, il est solidaire, tout le long de la colonne, des corps vertébraux et des disques intervertébraux, mais sur leur face postérieure.

Ligaments jaunes

Les **ligaments jaunes** (ligamenta flava) relient entre elles les lames de deux vertèbres adjacentes (figure 2.35). Ces ligaments minces sont essentiellement constitués de tissu élastique et participent à la formation de la paroi postérieure du canal vertébral. Chacun de ces ligaments jaunes s'étend

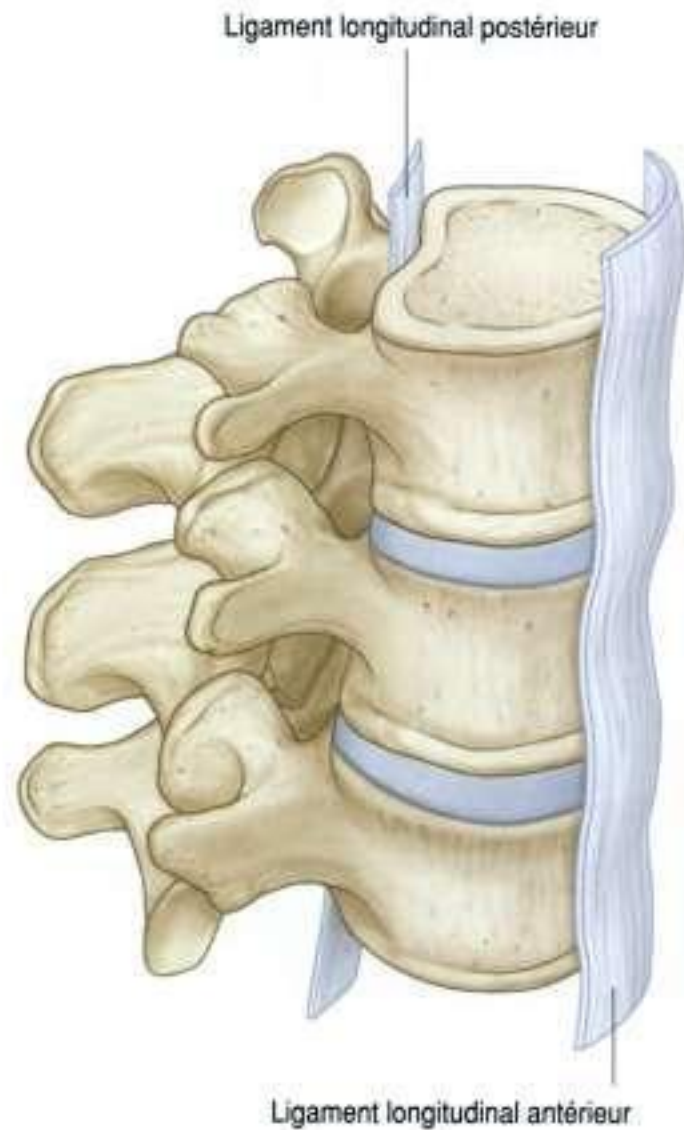

Figure 2.34. Ligaments longitudinaux antérieur et postérieur de la colonne vertébrale.

de la surface postérieure de la lame de la vertèbre sous-jacente à la surface antérieure de la lame de la vertèbre au-dessus. Ces ligaments empêchent l'écartement des lames lors des mouvements de flexion et guident le retour à la position anatomique lors de l'extension.

Ligament supraépineux et ligament nuchal

Le **ligament supraépineux** passe sur le sommet des processus épineux de toutes les vertèbres comprises entre la vertèbre cervicale CVII et le sacrum (figure 2.36). De la vertèbre CVII au crâne, ce ligament se modifie dans sa structure et devient le ligament nuchal.

Le **ligament nuchal** est de forme triangulaire avec, dans un plan sagittal, les relations suivantes :

- la base du triangle s'insère sur la base du crâne, entre la protubérance occipitale externe et le foramen magnum ;

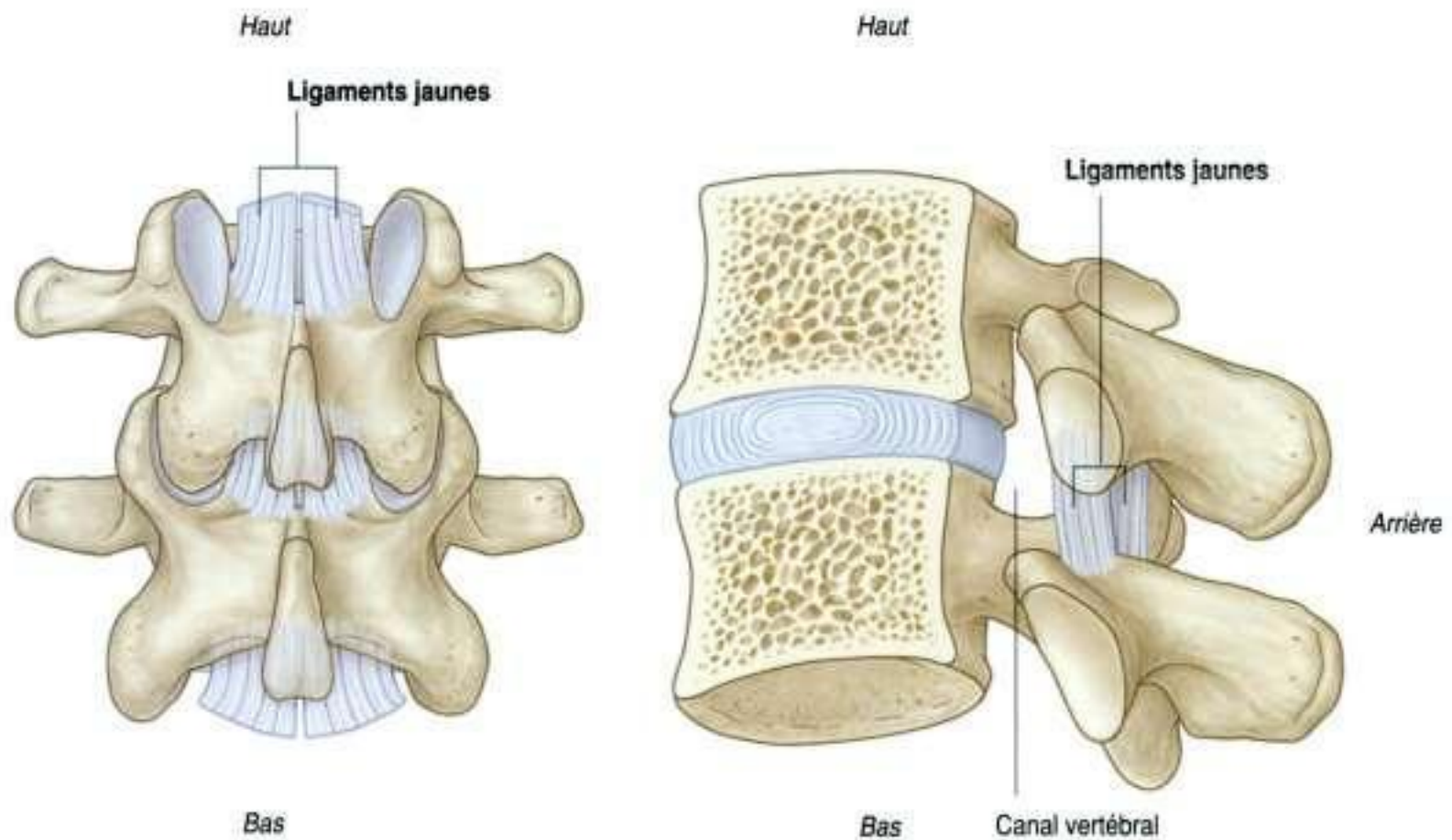


Figure 2.35. Ligaments jaunes.

- le sommet du triangle est inséré à la pointe du processus épineux de la vertèbre CVII;
- la face profonde du triangle s'insère sur le tubercule postérieur de la vertèbre C1 et sur le processus épineux des autres vertèbres cervicales.

Le ligament nuchal retient la tête. Il s'oppose à la flexion excessive et facilite le retour de la tête en position anatomique. Les faces latérales et le bord postérieur de ce ligament reçoivent des insertions musculaires.

En clinique

Ligaments jaunes

Les ligaments jaunes sont des éléments anatomiques jouant un rôle important dans la physiopathologie de certaines affections du canal vertébral.

Ainsi, dans certaines pathologies dégénératives de la colonne vertébrale, ce ligament peut s'hypertrophier. Cette hypertrophie est par ailleurs souvent associée à une arthrose et une hypertrophie des articulations zygapophysaires. Le diamètre du canal vertébral en est diminué d'autant, en particulier s'il existe une hernie discale. L'association de ces trois processus pathologiques dégénératifs n'est pas rare, en particulier au niveau de la colonne lombale, et constitue une entité pathologique appelée canal lombal rétréci ou étroit.

Ligaments interépineux

Les ligaments interépineux sont tendus entre les processus épineux des vertèbres adjacentes (figure 2.37). Ils s'insèrent sur toute la hauteur du processus épineux, de sa base à son apex, et sont en continuité avec les ligaments supraépineux en arrière et les ligaments jaunes en avant.

MUSCULATURE DU DOS

Les muscles du dos sont disposés en trois groupes : superficiel, intermédiaire et profond.

Les muscles des groupes superficiel et intermédiaire sont des muscles dits extrinsèques car, d'un point de vue embryologique, ils proviennent de régions n'appartenant pas au dos. Ils sont innervés par les rameaux antérieurs des nerfs spinaux :

- les muscles du groupe superficiel participent à la mobilisation des membres supérieurs et y sont reliés;
- les muscles du groupe intermédiaire sont reliés aux côtes et participent à la fonction respiratoire.

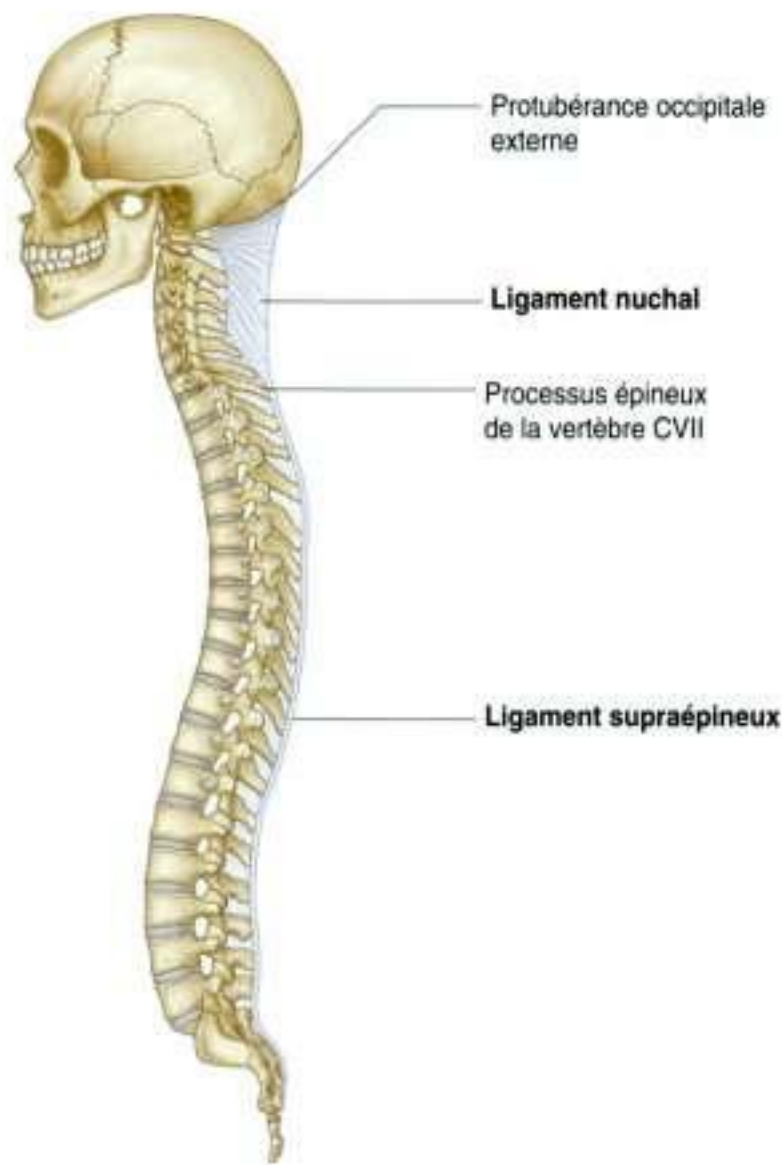


Figure 2.36. Ligament supraépineux et ligament nuchal.

Les muscles du groupe profond sont des muscles dits intrinsèques car développés dans la région du dos. Ils sont innervés par les rameaux postérieurs des nerfs spinaux. Ils participent à la mobilisation de la colonne vertébrale et de la tête.

Muscles du groupe superficiel

Les muscles du groupe superficiel sont situés immédiatement sous la peau et le fascia superficiel (figures 2.39-2.42). Ils relient les éléments supérieurs du squelette périphérique (la scapula, la clavicule et l'humérus) au squelette axial (le crâne, les côtes et la colonne vertébrale). Ils participent aux mouvements du squelette périphérique, et sont parfois dénommés muscles du **groupe appendiculaire**, car ils mobili-

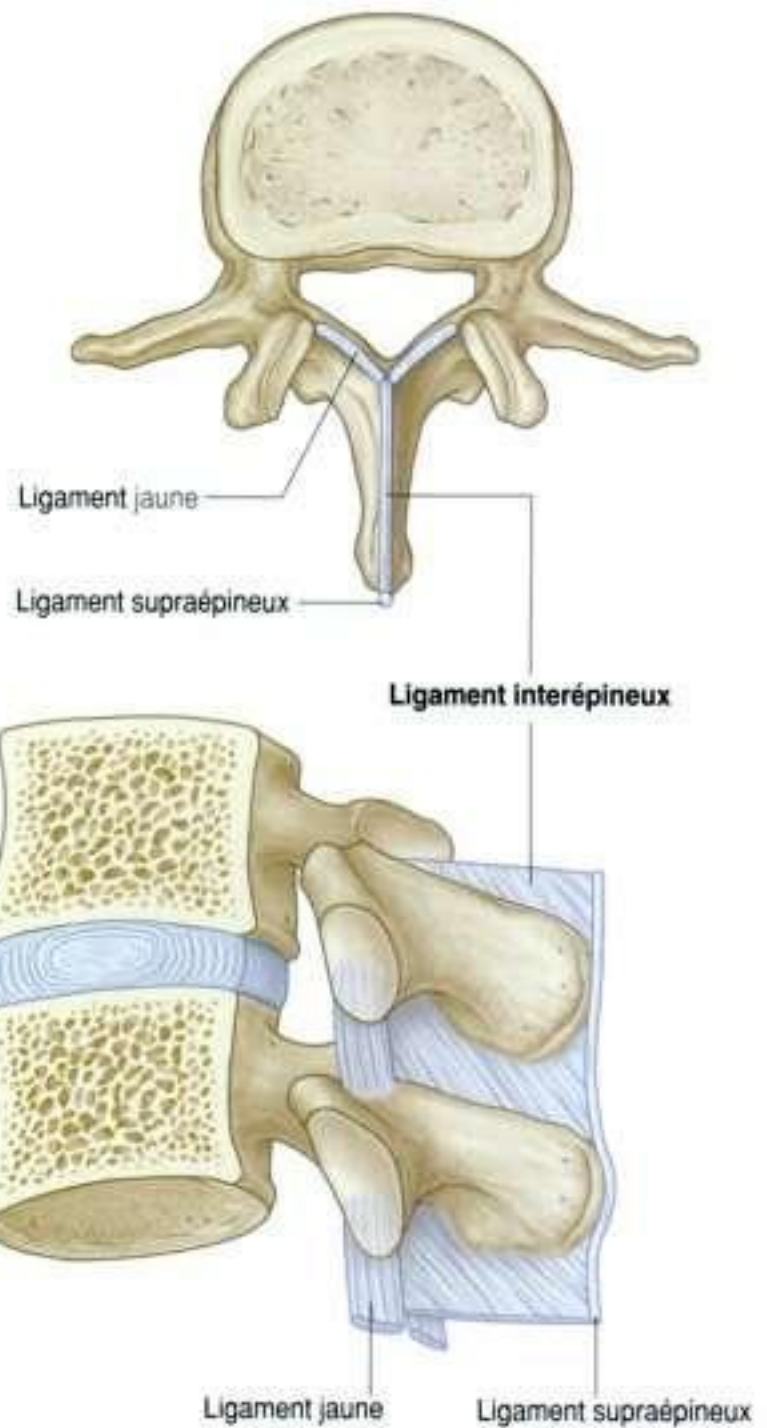


Figure 2.37. Ligaments interépineux.

sent la racine des membres (appendices) par rapport au tronc (squelette axial).

Les muscles du groupe superficiel comprennent le trapèze, le muscle grand dorsal (latissimus dorsi), le grand rhomboïde, le petit rhomboïde et l'élevateur de la scapula. Les muscles grand rhomboïde, petit rhomboïde et élévateur de la scapula sont disposés en profondeur sous le muscle trapèze, dans la partie supérieure du dos.

Trapèze

Chacun des deux muscles **trapèze** est plat et de forme triangulaire. La base de ce triangle, l'origine du muscle, est située le long de la colonne vertébrale et sa pointe est orientée vers le sommet de l'épaule

(l'insertion de ce muscle) (figure 2.40 et tableau 2.1). De part et d'autre de la ligne médiane, ces deux muscles réunis forment un trapèze.

Les fibres supérieures du trapèze descendent depuis le crâne et la partie supérieure de la colonne vertébrale pour venir s'insérer sur le tiers latéral de la clavicule et sur l'acromion de la scapula. La contraction de ces fibres soulève la scapula. Par ailleurs, les fibres supérieures et inférieures du trapèze travaillent en synergie pour imprimer un mouvement de rotation vers le haut du bord latéral de la scapula, permettant d'élever le membre supérieur au-dessus de la tête.

En clinique

Fractures vertébrales

Les fractures vertébrales peuvent intéresser n'importe laquelle des vertèbres de la colonne vertébrale. Le pronostic de ces fractures ne dépend pas de la fracture en elle-même mais des lésions des éléments neurologiques contenus dans le canal vertébral survenues lors de la fracture.

La stabilité de la colonne vertébrale est évaluée grâce à l'analyse des « trois colonnes » la constituant. Cette séparation d'intérêt clinique comporte : la **colonne antérieure, discocorporéale**, comportant les corps vertébraux, les disques intervertébraux et le ligament longitudinal antérieur ; la **colonne moyenne**, comportant les corps vertébraux, les disques intervertébraux et le ligament longitudinal postérieur ; la **colonne postérieure, isthmoarticulaire**, comportant les isthmes vertébraux, les articulaires postérieures (zygapophysiales), les ligaments jaunes, les ligaments interépineux et supraépineux ainsi que le ligament nuchal pour la région cervicale.

L'atteinte de l'une de ces colonnes représente généralement une lésion stable ne nécessitant qu'un traitement antalgique et le repos. L'atteinte de deux colonnes constitue une lésion instable nécessitant habituellement une stabilisation chirurgicale. Une fracture de la colonne vertébrale impliquant les trois colonnes est souvent associée à des manifestations neurologiques et nécessite une prise en charge chirurgicale pour stabiliser la fracture et éviter l'aggravation des lésions.

L'innervation motrice du trapèze est assurée par le nerf spinal accessoire (XI), qui, provenant du cou, chemine sur la face profonde du muscle (figure 2.42). Les fibres proprioceptives du trapèze empruntent les branches nerveuses du plexus cervical et pénètrent dans la moelle en C3 et C4.

La vascularisation du trapèze est assurée par la branche collatérale superficielle de l'artère cervicale transverse, par la branche acromiale de l'artère suprascapulaire et par les branches collatérales dorsales des artères intercostales postérieures.

À la jonction craniocervicale, la stabilité est assurée par les structures ligamentaires. Lors d'un traumatisme cervical, l'atteinte de ces ligaments stabilisateurs est associée à d'importants risques de lésion de la moelle spinale. Les conséquences peuvent alors être dramatiques : tétraplégie, détresse respiratoire par paralysie du nerf phrénique (provenant des nerfs spinaux C3 à C5), hypotension sévère (collapsus vasculaire) par atteinte centrale des fibres sympathiques du système nerveux périphérique.

L'atteinte des parties moyenne et basse de la colonne cervicale aura des conséquences neurologiques sur les membres supérieurs ou inférieurs. En dessous de C5, l'atteinte de la fonction respiratoire est rare.

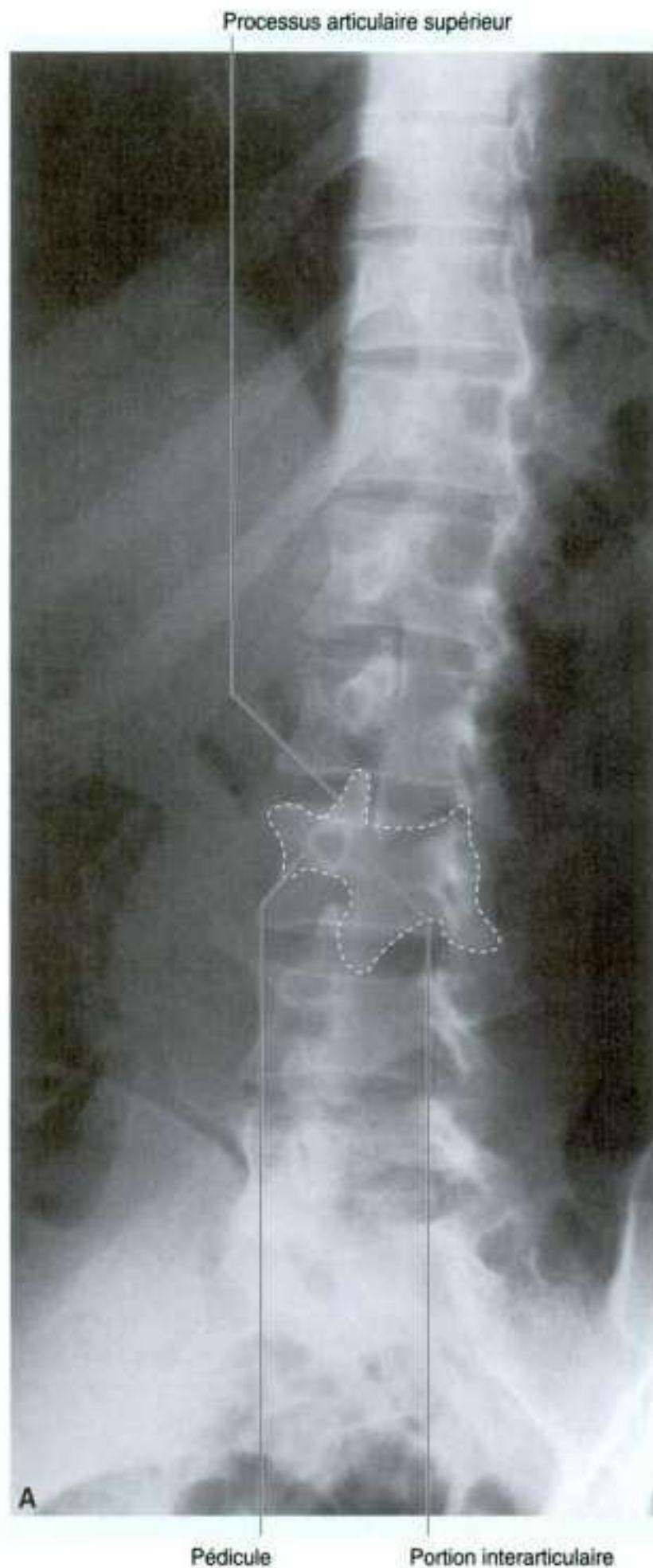Les lésions vertébrales peuvent aussi comporter des lésions des parties molles associées aux vertèbres. Ainsi, les luxations cervicales uni- ou bilatérales par accrochage des articulaires lors de traumatismes en hyperflexion.

Selon le niveau de l'atteinte de la colonne vertébrale, les lésions ont des conséquences variables sur la fonction neurologique.

Les lésions de la colonne lombale sont rares et sont la conséquence de forces traumatiques majeures. Considérant l'importance des forces mises en jeu, devant de telles fractures, des lésions viscérales ainsi que des lésions impliquant le reste du squelette axial doivent impérativement être recherchées.

(Suite)

En clinique (suite)



Fractures de la portion interarticulaire

La portion interarticulaire est un terme clinique désignant la partie de la vertèbre entre les facettes articulaires supérieure et inférieure (zygapophyses) (figure 2.38A). Cette zone est particulièrement exposée lors des traumatismes, notamment chez les sportifs.

Lorsqu'une fracture se produit au niveau de la portion interarticulaire, le corps vertébral est susceptible de glisser vers l'avant.

Les niveaux lombaux IV et V sont particulièrement exposés aux fractures de la portion interarticulaire (figure 2.38B). (Notons qu'en pratique clinique, il est courant d'employer des termes impropres au sens anatomique strict pour désigner des parties du dos. Ainsi, les « articulaires postérieures » ou les « facettes articulaires » désignent les articulations zygapophysaires; ou encore, le « rachis » désigne la colonne vertébrale.)

Une vertèbre peut également glisser vers l'avant par rapport à la vertèbre sous-jacente en l'absence de fracture de la portion interarticulaire. Ce glissement est la conséquence d'une anomalie anatomique des facettes articulaires ou d'une modification dégénérative de ces facettes articulaires. On parle de **spondylolisthésis dégénératif**.

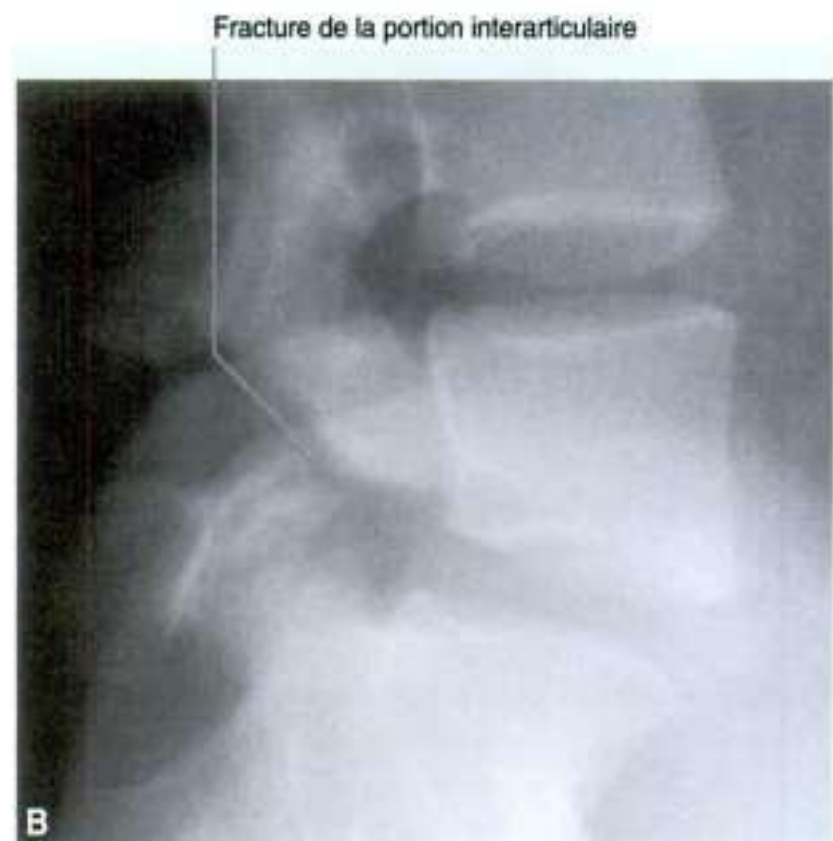

Figure 2.38. Radiographie standard de la colonne lombale, incidence de trois quarts (image du « fox-terrier »). **A.** Normale. **B.** Fracture de la portion interarticulaire.

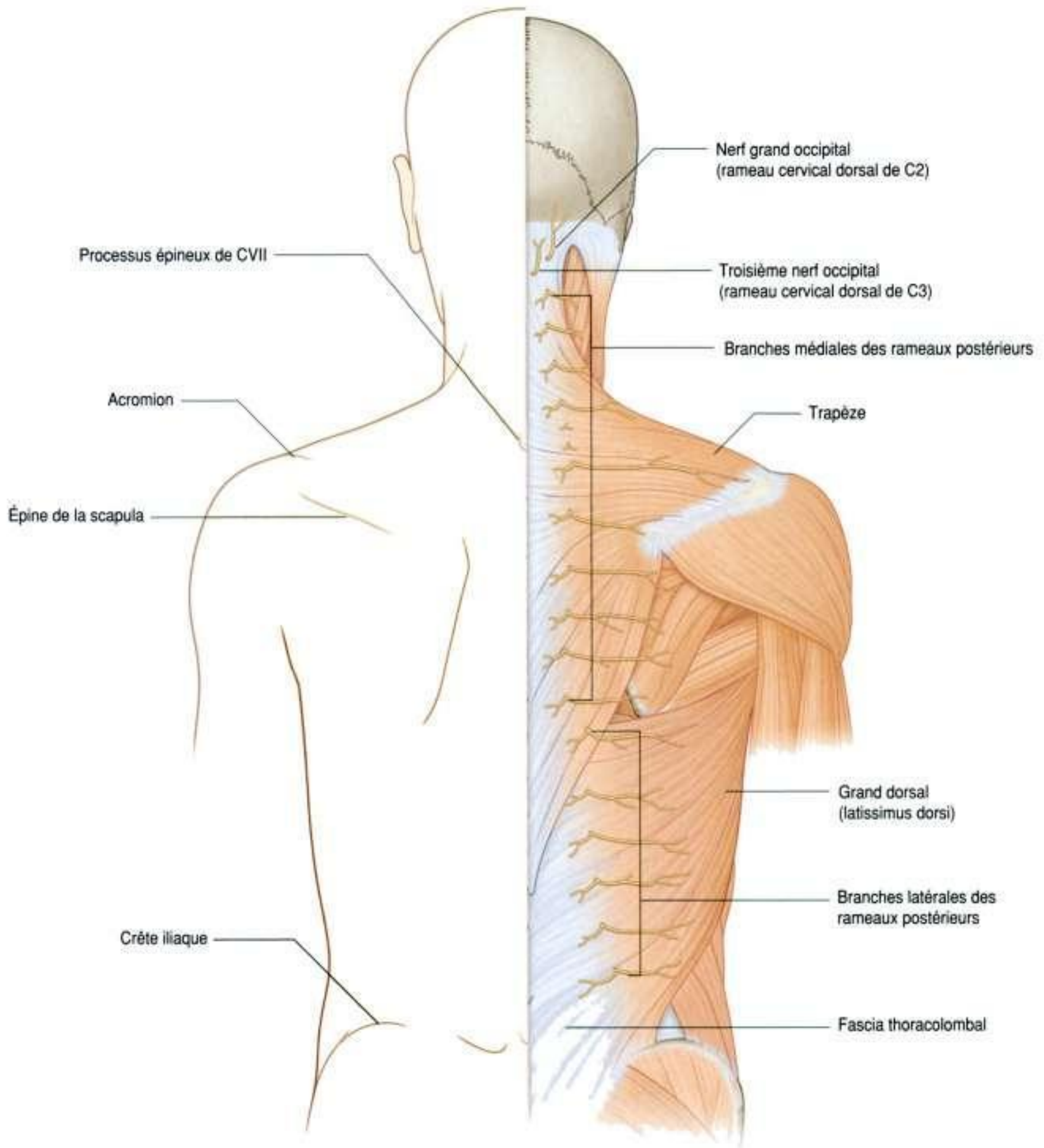


Figure 2.39. Muscles du dos du groupe superficiel – muscle trapèze et muscle grand dorsal (latissimus dorsi).

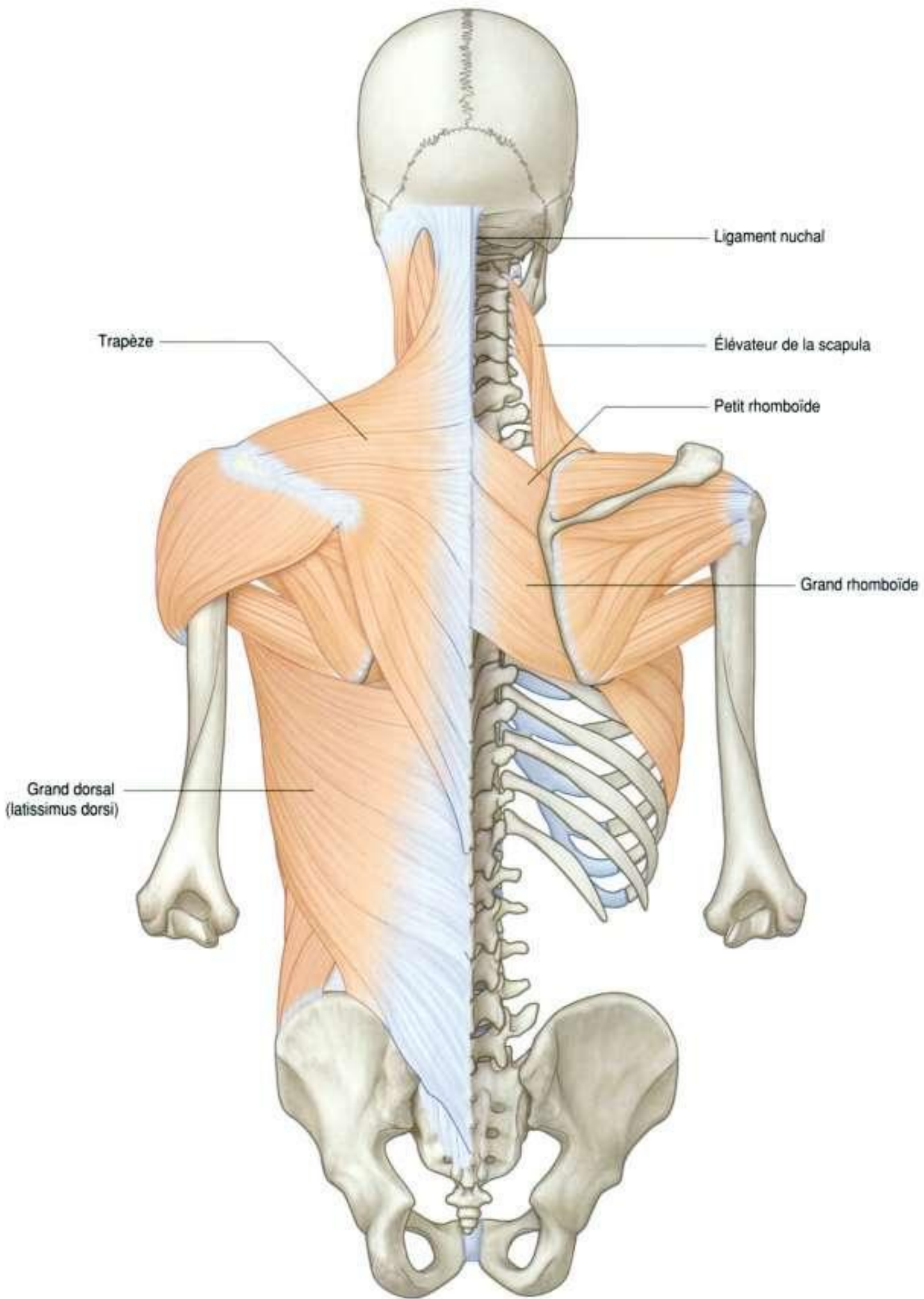


Figure 2.40. Muscles du dos du groupe superficiel – trapèze et grand dorsal (latissimus dorsi), avec les grand et petit rhomboïdes et l'élévateur de la scapula situés sous le trapèze dans la partie supérieure du dos.

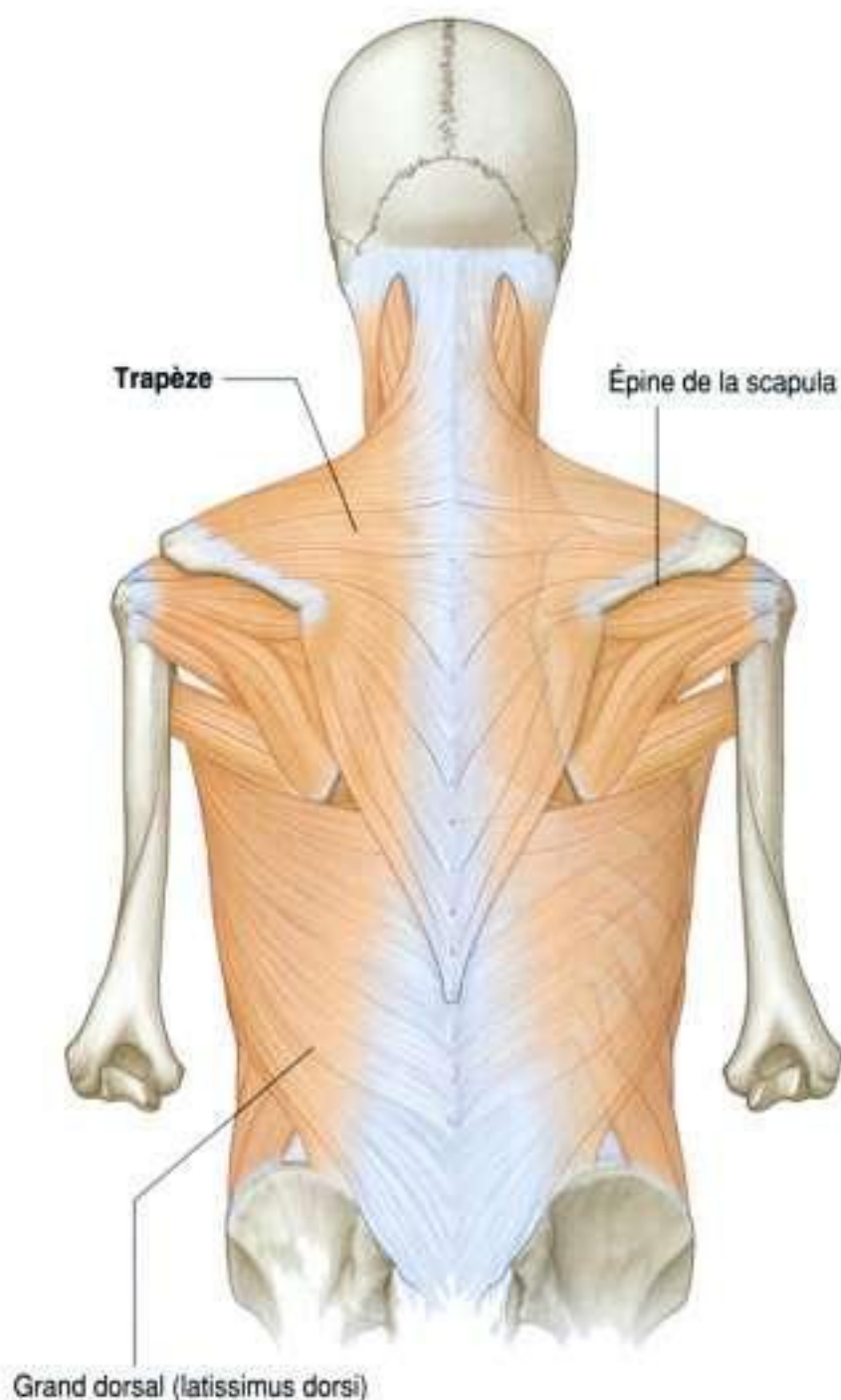

Figure 2.41. Muscle trapèze.

Grand dorsal (latissimus dorsi)

Le muscle **grand dorsal (latissimus dorsi)** est un muscle large, plat et triangulaire qui prend son origine à la partie basse du dos, qui se vrille en s'enroulant autour de la cage thoracique et qui se termine par un tendon étroit venant s'insérer sur l'humérus (figures 2.39–2.42 et tableau 2.1). La contraction du grand dorsal imprime au membre supérieur un mouvement d'extension, d'adduction et de rotation médiale. Il est également abaisseur de l'épaule.

L'innervation du grand dorsal est assurée par le nerf thoracodorsal, issu du plexus brachial. Sa vascularisation dépend pour la majeure partie de l'artère

thoracodorsale. D'autres branches vasculaires de petit calibre provenant des artères intercostales et lombales participent également à sa vascularisation.

Élévateur de la scapula

Le muscle **élévateur de la scapula** prend son origine sur les processus transverses des vertèbres cervicales hautes et se termine sur la partie haute de la scapula, sur le bord médial de son angle supérieur (figure 2.39 et tableau 2.1). Ce muscle élève la scapula et, en association avec d'autres muscles, permet également la rotation médiale de la scapula.

Son innervation est assurée par des branches des rameaux antérieurs des nerfs spinaux C3, C4 et du nerf dorsal de la scapula. Sa vascularisation dépend de branches provenant des artères cervicales transverse et ascendante.

Petit rhomboïde et grand rhomboïde

Les rhomboïdes sont des muscles situés plus bas que l'élévateur de la scapula (figure 2.43 et tableau 2.1). Le **petit rhomboïde**, au-dessus du grand rhomboïde, est un petit muscle cylindrique ayant pour origine le ligament nuchal et les processus épineux des vertèbres CVII et T1. Son insertion se fait sur le bord médial de la scapula en regard de la racine de l'épine de la scapula.

Le **grand rhomboïde** prend son origine sur les processus épineux des vertèbres thoraciques hautes et s'insère sur le bord médial de la scapula, sous le petit rhomboïde.

Les deux muscles rhomboïdes travaillent en synergie pour ramener la scapula vers la colonne vertébrale. En association avec d'autres muscles, ils participent à la rotation vers le bas du bord externe de la scapula.

Le nerf dorsal de la scapula, provenant du plexus brachial, innerve ces deux muscles (figure 2.44).

Muscles du dos du groupe intermédiaire

Les muscles du groupe intermédiaire se composent de deux minces feuilletts musculaires, l'un dans la partie haute du dos et l'autre dans la partie basse. Ils sont situés immédiatement sous les muscles du groupe superficiel (figure 2.45). Les fibres de ces deux muscles dentelés postérieurs (**dentelé**

Tableau 2.1 Muscles du dos du groupe superficiel (appendiculaires).

Muscle	Origine	Insertion	Innervation	Fonction
Trapèze	Ligne nuchale supérieure, protubérance occipitale externe, ligament nuchal, processus épineux de CVII à TXII	Tiers externe de la clavicule, acromion, épine de la scapula	Motrice – nerf spinal accessoire (XI); proprioception – C3 et C4	Participe à la rotation de la scapula lors de l'abduction de l'humérus au-dessus de l'horizontale; les fibres supérieures élèvent, les fibres moyennes permettent l'adduction, et les fibres inférieures abaissent la scapula
Grand dorsal (latissimus dorsi)	Processus épineux de TVII à LV et du sacrum, crête iliaque, 10 ^e à 12 ^e côtes	Sillon intertuberculaire de l'humérus (coulisse bicipitale)	Nerf thoracodorsal (C6 à C8)	Extension, adduction et rotation interne de l'humérus
Élévateur de la scapula	Processus transverses de C1 à CIV	Bord médial de la partie supérieure de la scapula	Rameaux de C3 et C4 et nerf dorsal de la scapula (C4, C5)	Élève la scapula
Grand rhomboïde	Processus épineux de TII à TV	Bord médial de la scapula entre l'épine et l'angle inférieur	Nerf dorsal de la scapula (C4, C5)	Adduction et élévation de la scapula
Petit rhomboïde	Partie basse du ligament nuchal, processus épineux de CVII à TI	Du bord médial de la scapula à l'épine de la scapula	Nerf dorsal de la scapula (C4, C5)	Adduction et élévation de la scapula

postérosupérieur et dentelé postéro-inférieur) sont obliques vers le dehors, joignant la colonne vertébrale aux côtes. Leur disposition leur confère une fonction respiratoire et ces muscles ont longtemps été associés à des muscles respiratoires.

Le dentelé postérosupérieur et le dentelé postéro-inférieur se trouvent respectivement sous les muscles rhomboïdes et sous le latissimus dorsi (tableau 2.2). Les deux dentelés ont des insertions sur la colonne vertébrale; leurs fibres sont ensuite descendantes (**dentelé postérosupérieur**) ou ascendantes (**dentelé postéro-inférieur**) pour rejoindre les côtes. Ces muscles soulèvent ou abaissent les côtes.

Les muscles dentelés postérieurs sont innervés par des branches des rameaux antérieurs des nerfs intercostaux. Leur vascularisation se fait par des branches provenant également des artères intercostales.

Muscles du groupe profond

Les muscles du dos du groupe profond ou muscles intrinsèques s'étendent depuis le crâne jusqu'au pelvis. Leur innervation est assurée par des branches

Tableau 2.2 Muscles du dos du groupe intermédiaire (respiratoires).

Muscle	Origine	Insertion	Innervation	Fonction
Dentelé postérosupérieur	Partie inférieure du ligament nuchal, processus épineux de CVII à TIII et ligaments supraépineux	Bord supérieur des 2 ^e à 5 ^e côtes	Rameaux antérieurs des nerfs thoraciques supérieurs (T2 à T5)	Soulève les 2 ^e à 5 ^e côtes
Dentelé postéro-inférieur	Processus épineux de TXI à LIII et ligaments supraépineux	Bord inférieur des 9 ^e à 12 ^e côtes	Rameaux antérieurs des nerfs thoraciques inférieurs (T9 à T12)	Abaisse les 9 ^e à 12 ^e côtes et empêche l'élévation des côtes inférieures lors de la contraction du diaphragme

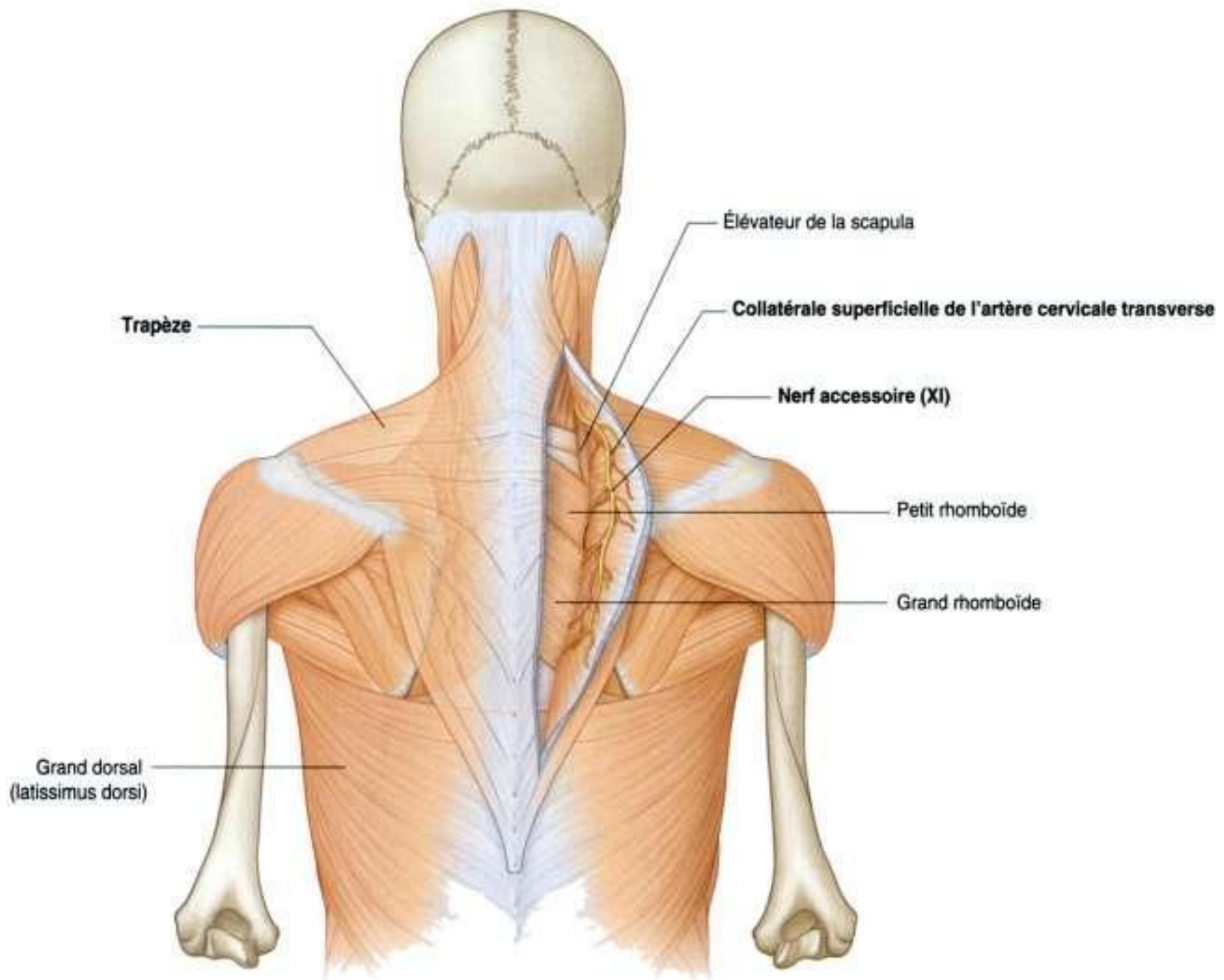


Figure 2.42. Innervation et vascularisation du trapèze.

provenant des rameaux postérieurs des nerfs spinaux. Ce groupe musculaire regroupe :

- les extenseurs et les rotateurs de la tête et du cou – le splénius capitis (de la tête) et le splénius cervicis (du cou) ;
- les extenseurs et les rotateurs de la colonne vertébrale – les érecteurs du rachis et les transversaires épineux ;
- les muscles courts segmentaires – les interépineux et les intertransversaires.

La vascularisation des muscles appartenant à ce groupe est assurée par des branches collatérales des artères vertébrale, cervicale profonde, occipitale,

cervicale transverse, intercostale postérieure, sub-costale, lombale et sacrale latérale.

Fascia thoracolombal

Le **fascia thoracolombal** recouvre les muscles profonds du dos et du tronc (figure 2.46). Ce fascia est essentiel dans l'organisation des différents muscles de cette région et pour leur fonctionnement :

- en haut, il passe en avant du muscle dentelé postéro-supérieur et est en continuité avec la lame superficielle du fascia du cou ;

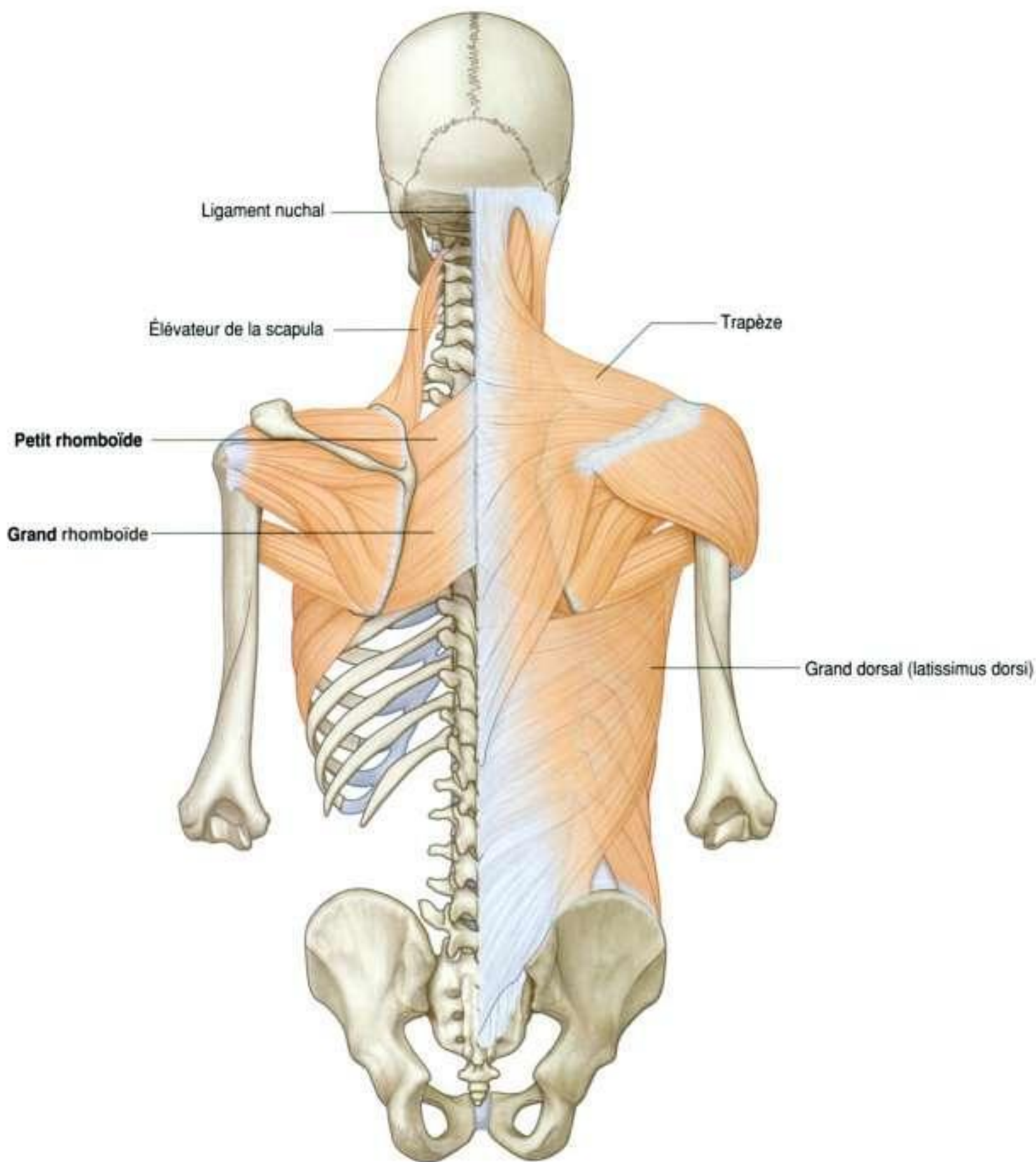


Figure 2.43. Muscles rhomboïdes et élévateur de la scapula.

- dans la région thoracique, il recouvre les muscles du groupe profond qui sont ainsi isolés des muscles des groupes intermédiaire et superficiel du dos ;
- sur la ligne médiane, ce fascia s'insère sur les processus épineux des vertèbres thoraciques ; latéralement, il s'insère sur les angles postérieurs des côtes.

Les insertions médiales du muscle grand dorsal et du dentelé postéro-inférieur se confondent avec le fascia thoracolombal. Dans la région lombale, le fascia thoracolombal est constitué de trois lames (ou feuillet) distincts :

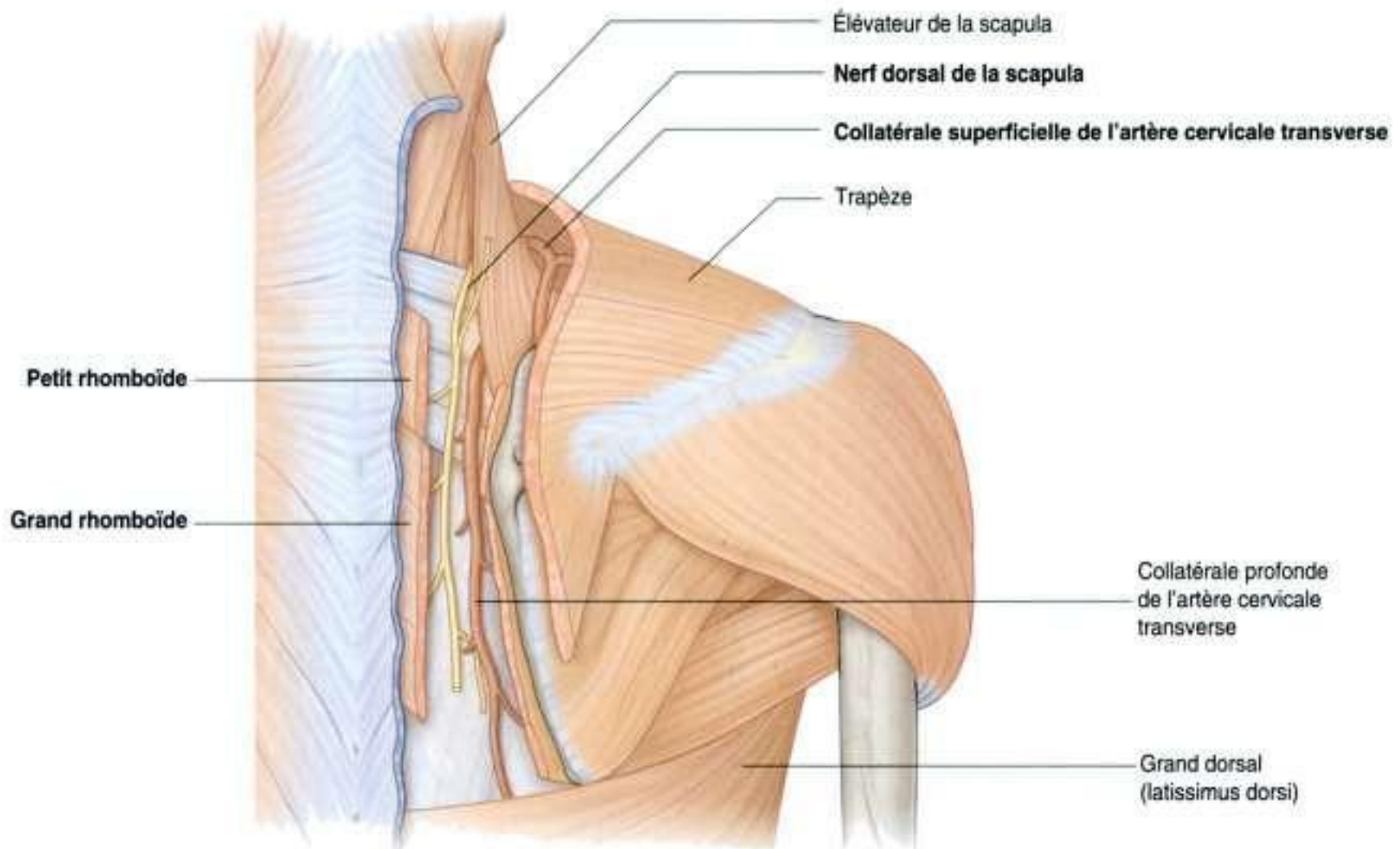


Figure 2.44. Innervation et vascularisation des muscles rhomboïdes.

- la lame postérieure, épaisse, est amarrée en dedans sur les processus épineux des vertèbres lombales, sacrales et sur le ligament supraépineux. Elle s'étend latéralement pour recouvrir les muscles érecteurs du rachis ;
- la lame moyenne s'insère en dedans sur le sommet des processus transverses des vertèbres lombales ainsi que sur les ligaments intertransversaires. Dans sa partie inférieure, elle s'insère sur la crête iliaque et, dans sa partie supérieure, sur le bord inférieur de la 12^e côte ;
- la lame antérieure recouvre la face antérieure du muscle carré des lombes (appartenant à la paroi abdominale postérieure) et s'insère en dedans sur les processus transverses des vertèbres lombales. À sa partie basse, cette lame s'insère sur la crête iliaque et, à sa partie haute, elle se termine par le ligament latéral arqué participant à l'insertion du diaphragme.

Les lames postérieure et moyenne du fascia thoracolumbal se réunissent sur la berge latérale du muscle

érecteur du rachis (figure 2.46). La lame antérieure se confond avec les deux premières sur le bord latéral du muscle carré des lombes ; elles constituent ainsi l'aponévrose des muscles abdominaux transverses.

Muscles splénius

Les deux muscles splénius naissent sur les processus épineux et le ligament nuchal, et se dirigent vers le haut et le dehors (figure 2.47 et tableau 2.3) :

- le splénius capitis (de la tête) est un muscle large qui s'insère sur l'os occipital et le processus mastoïde de l'os temporal ;
- le splénius cervicis (du cou ou colli) est un muscle étroit s'insérant sur les processus transverses des vertèbres cervicales hautes.

Ces deux muscles, agissant ensemble, maintiennent la tête en arrière et étendent la nuque. En revanche, individuellement, chacun de ces muscles imprime à la tête un mouvement de rotation vers le côté du muscle contracté.

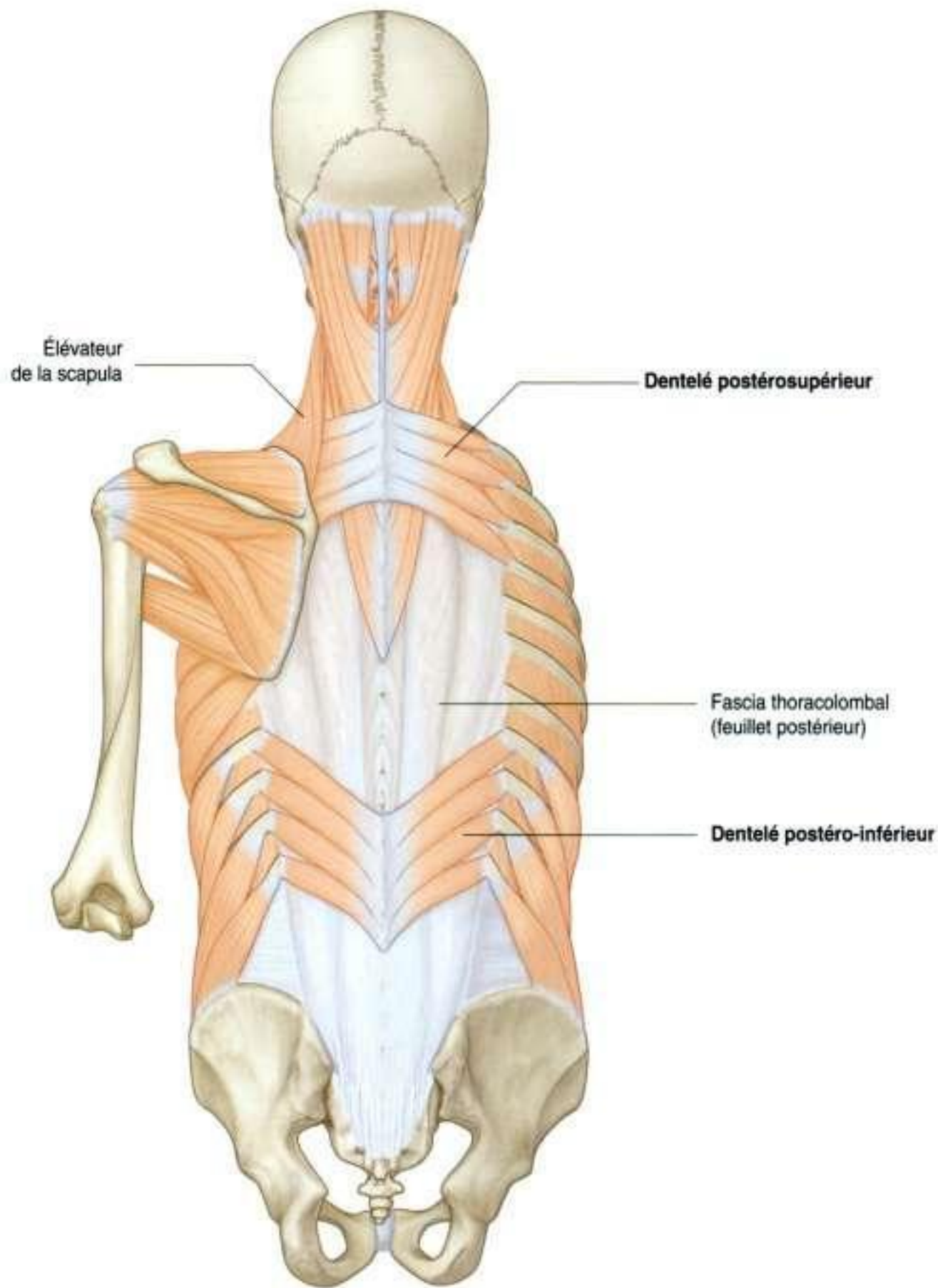


Figure 2.45. Muscles du dos du groupe intermédiaire – muscles dentelés postérieurs.

Muscles érecteurs du rachis

Les muscles érecteurs du rachis constituent le groupe musculaire le plus important parmi les muscles intrinsèques du dos. Ces muscles sont disposés sur la face postérieure et latérale de la colonne vertébrale. Ils sont situés entre les processus épineux

en dedans et les angles costaux en dehors. Dans les régions thoracique et lombale, les muscles érecteurs du rachis sont recouverts par le fascia thoracolombal et les muscles dentelé postéro-inférieur, rhomboïdes et splénius. La masse musculaire des muscles érecteurs du rachis se développe à partir d'un volu-

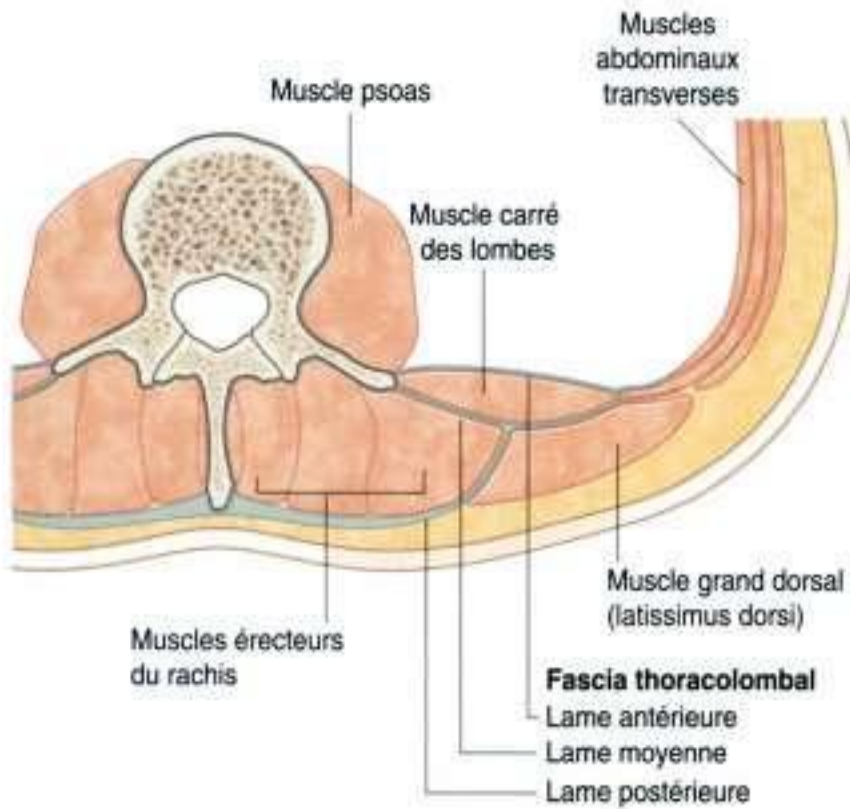


Figure 2.46. Fascia thoracolombale et muscles du dos du groupe profond (en coupe transversale).

mineux tendon, épais, inséré sur le sacrum, la crête iliaque et les processus épineux des vertèbres lombales et des thoraciques inférieures (figure 2.48 et tableau 2.4). La masse musculaire se divise plus haut en trois faisceaux principaux qui se divisent à leur tour pour donner de plus petits faisceaux s'insérant à différents niveaux (lombal, thoracique, cervical et céphalique).

- Le faisceau musculaire le plus latéral et le plus superficiel des muscles érecteurs est le muscle **iliocostal** qui s'insère sur les côtes et le tendon commun d'origine, et se termine par de nombreuses insertions sur les angles costaux et les processus transverses des dernières vertèbres cervicales.
- Le faisceau moyen ou intermédiaire est représenté par le muscle **longissimus**. Il est le plus large des

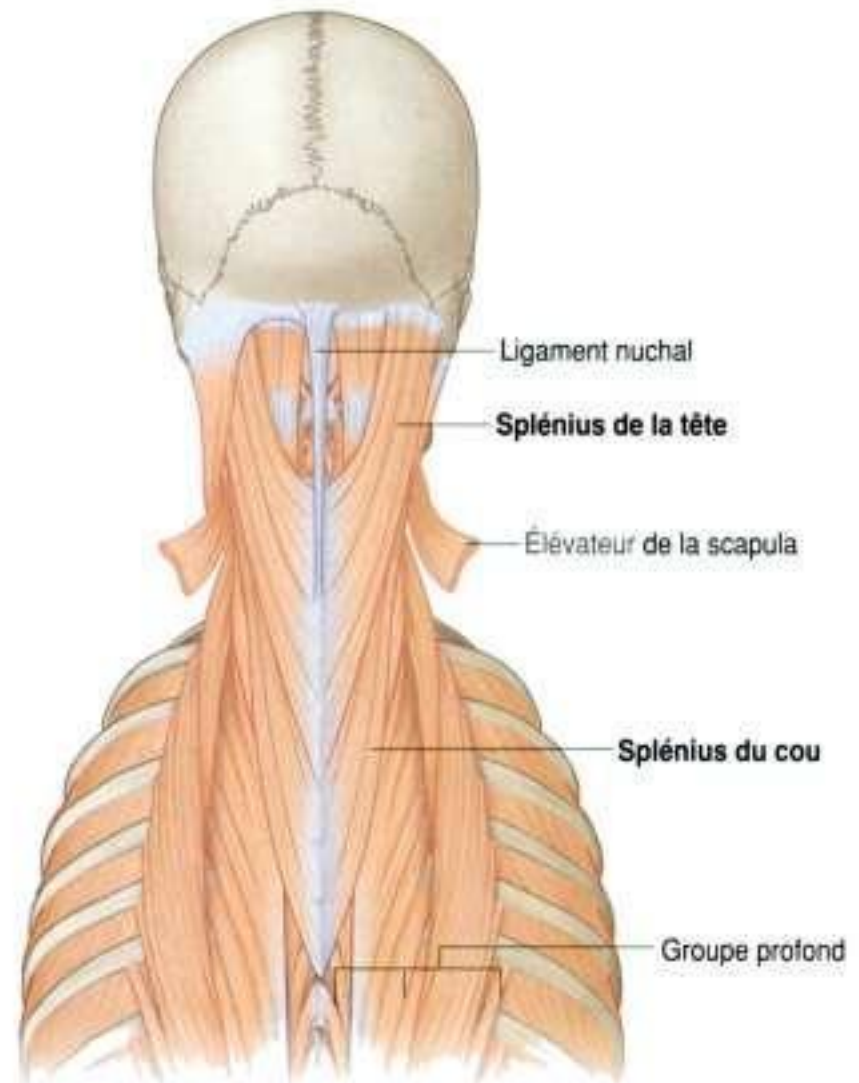


Figure 2.47. Muscles du dos du groupe profond – muscles splénius (splénius capitis et splénius cervicis).

muscles érecteurs du rachis et s'étire depuis le tendon commun à ce groupe de muscles jusqu'à la base du crâne. Le long de son trajet, le longissimus passe latéralement en regard des processus transverses des vertèbres.

- Le faisceau le plus médian de ce groupe est le muscle **épineux**, le moins volumineux de ces muscles. Il relie les processus épineux des vertèbres adjacentes. L'épineux est constamment retrouvé

Tableau 2.3 Muscles splénius.

Muscle	Origine	Insertion	Innervation	Fonction
Splénius de la tête (capitis)	Moitié inférieure du ligament nuchal, processus épineux de CVII à TIV	Processus mastoïde, crâne sur le tiers latéral de la ligne courbe nuchale supérieure	Rameaux postérieurs des nerfs cervicaux moyens	Ensemble : extension du cou et projection de la tête en arrière ; individuellement : extension cervicale et rotation homolatérale de la tête
Splénius du cou (cervicis)	Processus épineux de TIII à TVI	Processus transverses de C1 à CIII	Rameaux postérieurs des nerfs cervicaux inférieurs	Ensemble : extension du cou ; individuellement : rotation de la tête du côté du muscle

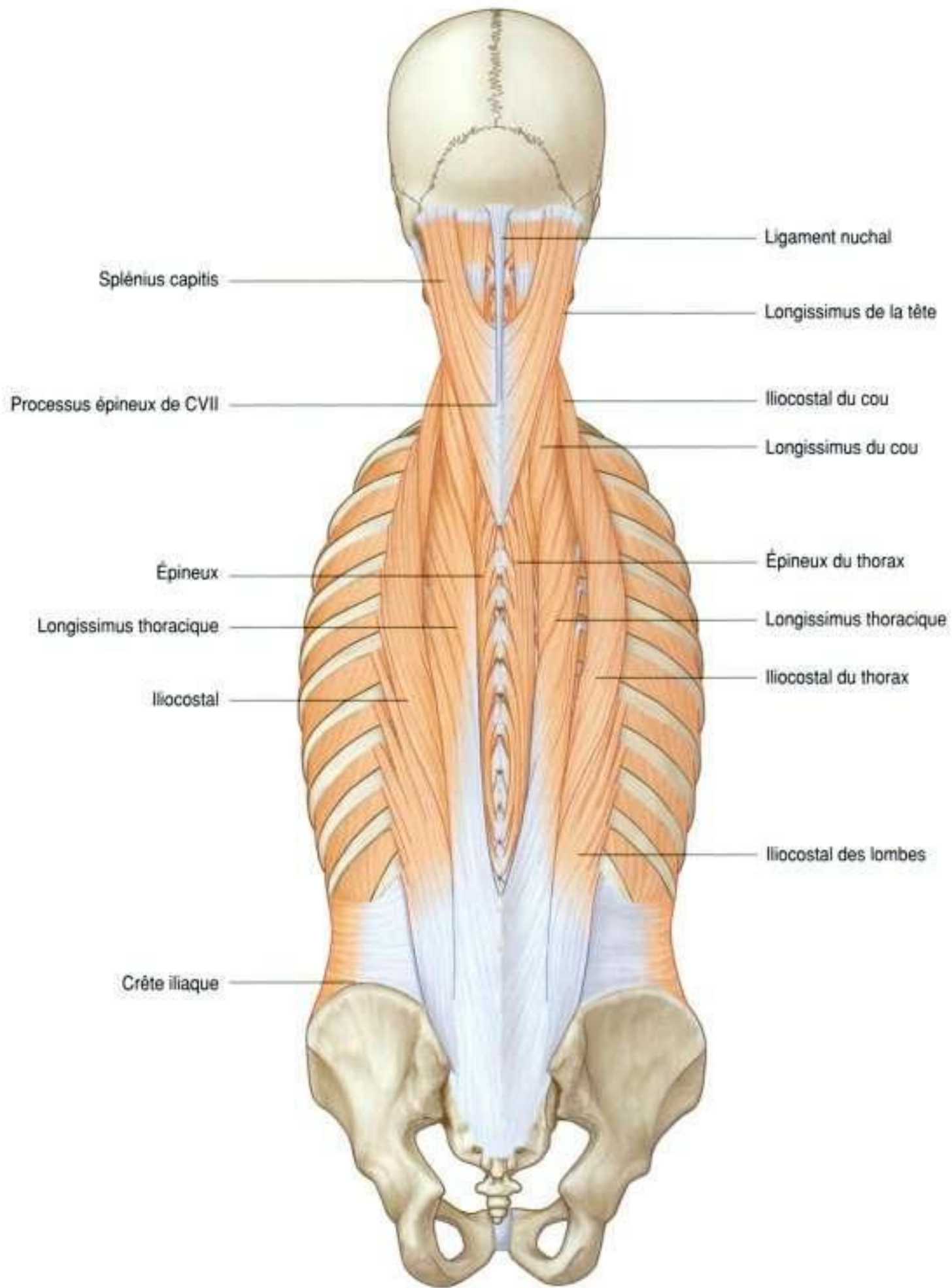


Figure 2.48. Muscles du dos du groupe profond – muscles érecteurs du rachis.

Tableau 2.4 Muscles érecteurs du rachis.

Muscle	Origine	Insertion
Iliocostal des lombes	Sacrum, processus épineux des vertèbres lombales et des deux vertèbres thoraciques inférieures, leurs ligaments supraépineux, la crête iliaque	Angle des six ou sept dernières côtes
Iliocostal du thorax	Angle des six dernières côtes	Angle des six premières côtes et les processus transverses de CIV à CVII
Iliocostal du cou	Angle de la 3 ^e à la 6 ^e côte	Processus transverses de CIV à CVI
Longissimus thoracique	Se confond avec le muscle iliocostal en lombal et s'insère sur les processus transverses des vertèbres lombales	Processus transverses de toutes les vertèbres thoraciques et sur le bord latéral du tubercule des neuf ou dix dernières côtes
Longissimus du cou	Processus transverses des quatre ou cinq vertèbres thoraciques supérieures	Processus transverses de CII à CVI
Longissimus de la tête	Processus transverses des quatre ou cinq vertèbres thoraciques supérieures et processus articulaires des trois ou quatre vertèbres cervicales inférieures	Bord postérieur du processus mastoïde
Épineux du thorax	Processus épineux de TX ou TXI à LI	Processus épineux de TI à TVIII (variable)
Épineux du cou	Partie inférieure du ligament nuchal et processus épineux de CVII (parfois TI à TII)	Processus épineux de CII (axis)
Épineux de la tête	Se confond habituellement avec le semi-épineux de la tête	Commune avec le semi-épineux de la tête

dans la région thoracique mais est généralement manquant dans la région cervicale. À proximité du crâne, il est associé à un muscle plus profond (le semi-épineux de la tête).

Les muscles appartenant au groupe des érecteurs du rachis sont les principaux muscles de l'extension de la colonne vertébrale et de la tête. Lorsque les érecteurs du rachis des deux côtés agissent ensemble, ils redressent le dos d'une position de flexion à la position de rectitude et ramènent la tête vers l'arrière. Ils contrôlent également la flexion de la colonne en se contractant ou se relâchant, se coordonnant avec les autres muscles. Lorsqu'ils se contractent de manière unilatérale, les érecteurs du rachis impriment à la colonne un mouvement d'inflexion latérale. De la même manière, la contraction de ces muscles reliés à la tête tourne cette dernière vers le côté contracté.

Muscles transversaires épineux

Les muscles transversaires épineux partent des processus transverses et joignent, par un trajet oblique

vers le haut et le dedans, les processus épineux. Ils comblent ainsi les espaces entre ces structures vertébrales (figure 2.49 et tableau 2.5). Ces muscles, situés sous les muscles érecteurs du rachis, se composent de trois sous-groupes principaux – les semi-épineux, les multifidus et les muscles rotateurs du rachis.

- Les muscles **semi-épineux** sont les plus superficiels des transversaires épineux. Ils prennent naissance dans la région thoracique basse, croisent quatre à six vertèbres sur leur trajet et se terminent sur le crâne. Ils sont situés dans les régions thoracique et cervicale, et s'insèrent sur l'os occipital à la base du crâne.
- Les muscles **multifidus** sont situés sous les semi-épineux et s'étendent sur toute la longueur de la colonne vertébrale. Ils proviennent des éléments latéraux des vertèbres (processus articulaire en cervical, processus transverse en thoracique, processus mamillaire en lombal) et, par un trajet ascendant et oblique vers le dedans, ils viennent s'insérer sur les processus épineux des deux à quatre vertèbres sus-jacentes. Les multifidus sont retrouvés tout le long de la colonne mais sont plus développés dans la région lombale.

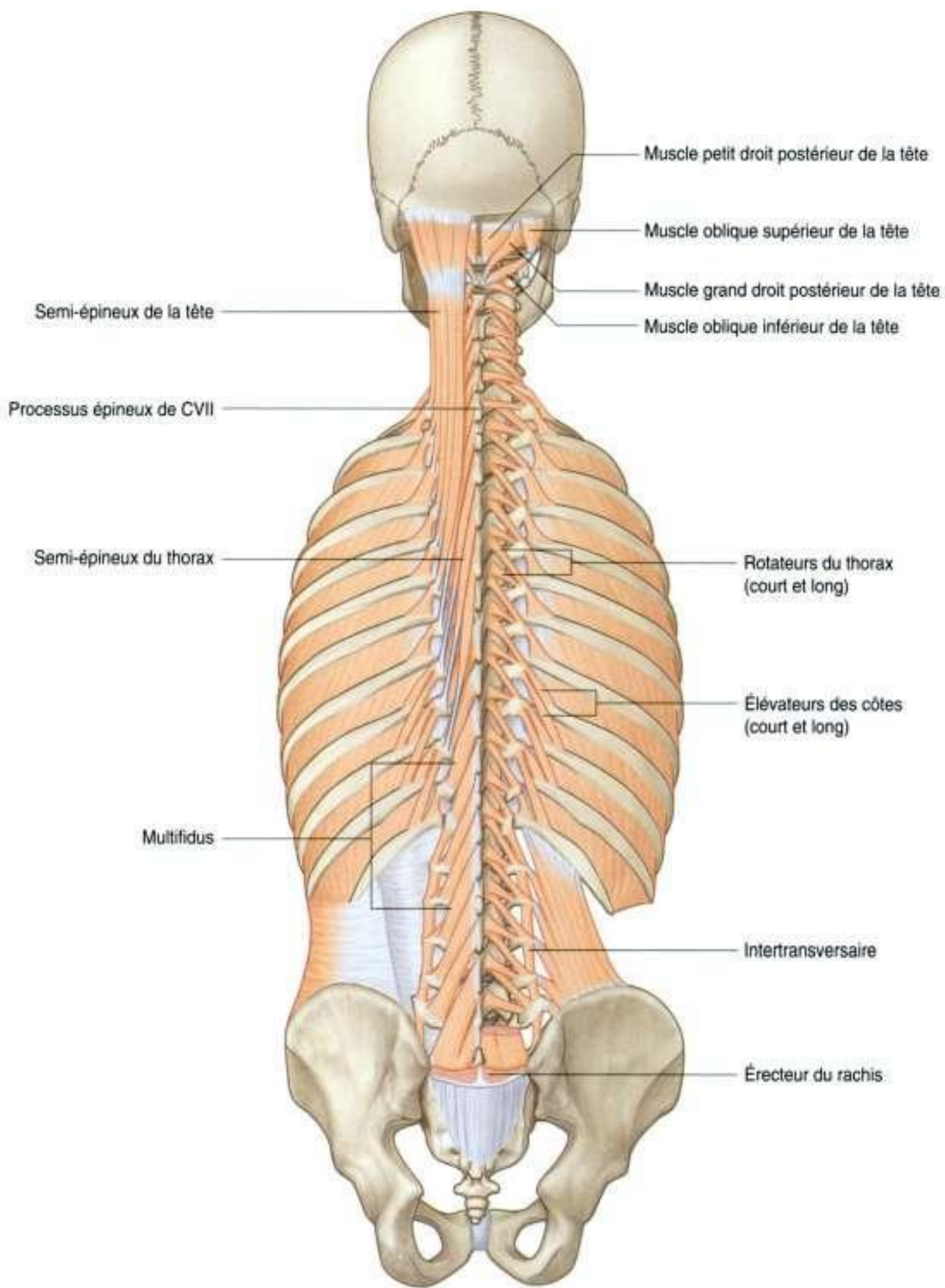


Figure 2.49. Muscles du dos du groupe profond – les muscles transversaires épineux et segmentaires.

Tableau 2.5 Muscles transversaires épineux du dos.

Muscle	Origine	Insertion
Semi-épineux du thorax	Processus transverses de TVI à TX	Processus épineux des quatre vertèbres thoraciques supérieures et des deux vertèbres cervicales inférieures
Semi-épineux du cou	Processus transverses des cinq ou six vertèbres thoraciques supérieures	Processus épineux de CII (axis) à CV
Semi-épineux de la tête	Processus transverses de TI à TVI (ou TVII), de CVII ainsi que processus articulaires de CIV à CVI	Partie moyenne comprise entre les lignes nuchales supérieure et inférieure de l'occiput
Multifidus	Sacrum, origine des érecteurs du rachis, épine iliaque postérosupérieure, processus mamillaires des vertèbres lombales, processus transverses des vertèbres thoraciques, processus articulaires des quatre vertèbres cervicales inférieures	Racine des processus épineux de toutes les vertèbres comprises entre LV et CII (axis)
Rotateurs des lombes	Processus mamillaires des vertèbres lombales	Processus épineux des vertèbres lombales
Rotateurs du thorax	Processus transverses des vertèbres thoraciques	Processus épineux des vertèbres thoraciques
Rotateurs du cou	Processus articulaires des vertèbres cervicales	Processus épineux des vertèbres cervicales

- Les muscles **rotateurs** du rachis sont les plus petits des muscles du groupe des transversaires épineux. On les retrouve sur toute la longueur de la colonne mais ils sont plus développés dans la région thoracique. Leurs fibres musculaires sont obliques en haut et en dedans, joignant un processus transverse à la racine d'un processus épineux de la deuxième vertèbre sus-jacente (rotateurs longs) ou de la vertèbre immédiatement sus-jacente (court rotateur).

Lorsque les muscles du groupe des transversaires épineux se contractent de manière bilatérale, ils étendent la colonne vertébrale, tout comme les érecteurs du rachis. Leur contraction unilatérale provoque un mouvement d'inclinaison et de torsion de la colonne vertébrale, les processus épineux étant attirés vers les processus transverses. Ainsi, le tronc est tourné vers le côté opposé à la contraction musculaire.

Le muscle **semi-épineux du cou**, inséré sur le crâne, étend la tête lors de sa contraction bilatérale. La contraction unilatérale imprime un mouvement d'extension et d'inclinaison homolatérale. Ainsi, le menton est tourné vers le haut et du côté de la contraction. Ces effets sont identiques à ceux des muscles érecteurs de la région du cou.

Muscles segmentaires

On distingue deux groupes de muscles segmentaires (figure 2.49 et tableau 2.6) qui ont une position profonde dans le dos et qui sont innervés par les rameaux postérieurs des nerfs spinaux.

- Les **muscles éleveurs des côtes** naissent sur les processus transverses de la vertèbre CVII et des vertèbres TI à TXI. Leurs fibres ont une orientation oblique vers le dehors et vers le bas pour venir s'insérer

Tableau 2.6 Muscles segmentaires du dos.

Muscle	Origine	Insertion	Fonction
Éleveurs des côtes	Paire de muscles courts provenant des processus transverses des vertèbres CVII à TXI	La côte sous-jacente au niveau vertébral d'origine près du tubercule costal	Soulève les côtes lors de la contraction
Interépineux	Paire de muscles courts (de chaque côté du ligament interépineux) insérés sur les processus épineux de deux vertèbres contiguës		
Intertransversaires	Petits muscles situés entre les processus transverses de deux vertèbres contiguës		

sur la côte sous-jacente, près du tubercule costal. Leur contraction provoque l'élévation de la côte.

- Le second groupe de muscles segmentaires du dos regroupe les muscles **interépineux**, qui relient les processus épineux adjacents, et les muscles **intertransversaires**, qui relient les processus transverses adjacents. Ces muscles jouent un rôle important dans le maintien de la posture en stabilisant les vertèbres adjacentes lors des mouvements de la colonne vertébrale. Ils facilitent ainsi l'action des autres groupes musculaires du dos.

Muscles suboccipitaux

Les muscles suboccipitaux sont petits et regroupés sous l'os occipital, dans la région cervicale supérieure. Ils relient les vertèbres C1 (atlas) et C2 (axis) entre elles et avec la base du crâne. Du fait de leur localisation sous l'occiput, on leur attribue le terme de muscles suboccipitaux. Ils comprennent :

- le muscle **grand droit postérieur de la tête** ;
- le muscle **petit droit postérieur de la tête** ;
- le muscle **oblique supérieur de la tête** ;

- le muscle **oblique inférieur de la tête** (figures 2.49 et 2.50 et tableau 2.7).

La contraction de ces muscles suboccipitaux mobilise l'articulation atloïdo-axoïdienne et provoque l'extension de la tête.

Les muscles suboccipitaux sont innervés par le rameau postérieur du premier nerf cervical, le nerf spinal C1, qui passe entre l'artère vertébrale et l'arc postérieur de l'atlas. La vascularisation de ces muscles est assurée par des branches collatérales des artères vertébrale et occipitale.

Les muscles suboccipitaux limitent un espace, le triangle suboccipital, comportant d'importantes structures (figure 2.50). Les limites de cet espace sont :

- le grand droit postérieur de la tête qui forme la limite médiale du triangle ;
- l'oblique supérieur de la tête qui représente la limite latérale ;
- l'oblique inférieur de la tête qui en donne la limite inférieure.

Ce triangle comporte le rameau postérieur de C1, l'artère vertébrale et les veines associées à cette artère.

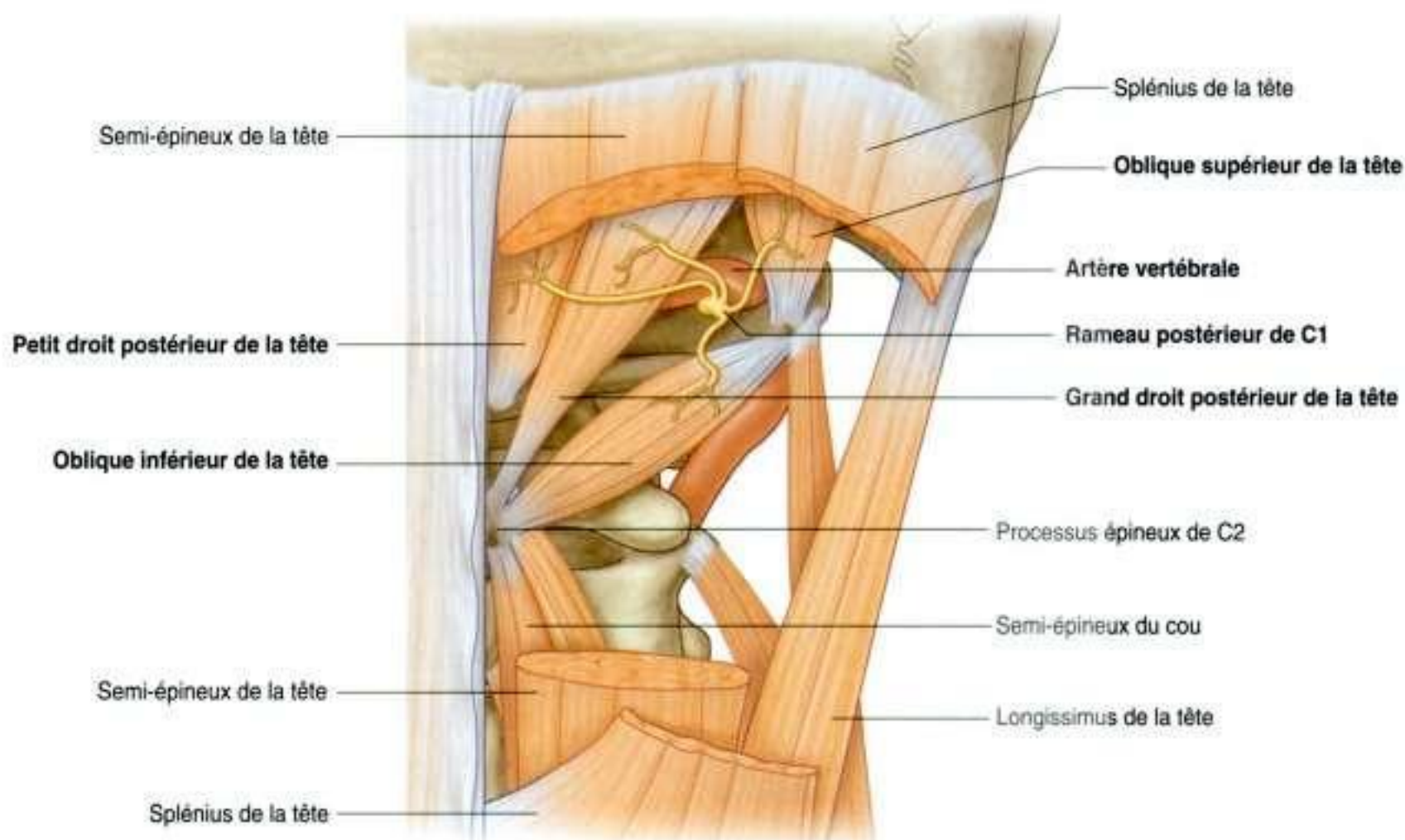


Figure 2.50. Muscles du dos du groupe profond – muscles suboccipitaux. Ce schéma montre également les limites du triangle suboccipital.

En clinique

Lésions nerveuses altérant les muscles superficiels du dos

Une faiblesse du muscle trapèze provoquée par la lésion du nerf spinal accessoire (XI) se manifeste par une chute du moignon de l'épaule, l'incapacité d'élever le bras au-dessus de la tête (impossibilité de rotation de la scapula) ou par une faiblesse lors de l'élévation de l'épaule contre résistance.

La lésion du nerf thoracodorsal entraîne une faiblesse ou une paralysie du latissimus dorsi. Cette atteinte se manifeste par une impossibilité ou une faiblesse pour hisser le corps vers le haut par la simple force des bras.

La lésion du nerf dorsal de la scapula (innervant les muscles rhomboïdes) entraîne une bascule latérale de la scapula du côté de la paralysie nerveuse (la scapula bascule du fait de la disparition de la force stabilisatrice des muscles paralysés).

INTRODUCTION AU SYSTÈME NERVEUX

Il est possible de diviser le système nerveux en différentes parties selon que l'on considère sa structure ou ses fonctions :

- du point de vue de sa structure, on distingue le système nerveux central (SNC) du système nerveux périphérique (SNP) (figure 2.51) ;
- du point de vue de sa fonction, on distingue les fonctions somatiques des fonctions viscérales du système nerveux.

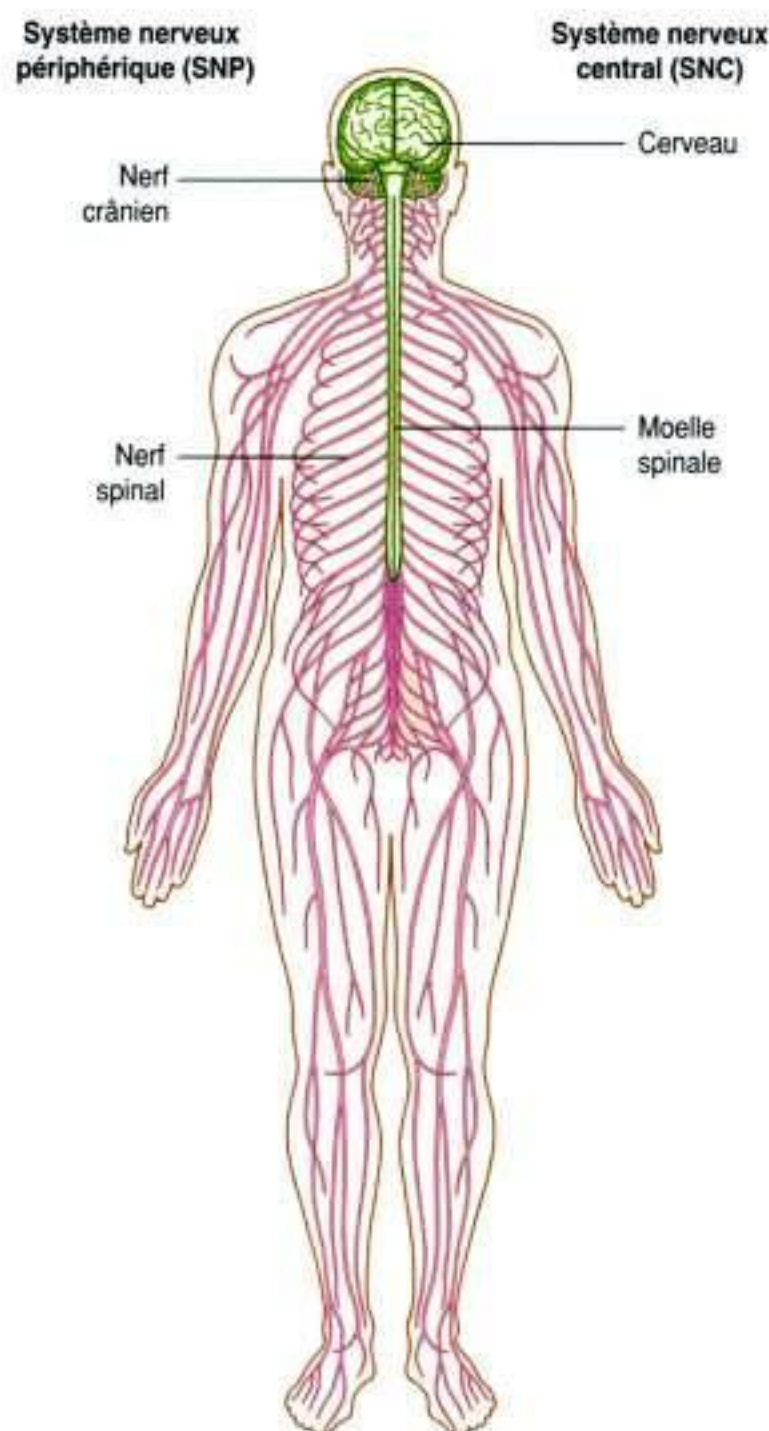


Figure 2.51. Système nerveux central (SNC) et système nerveux périphérique (SNP).

Tableau 2.7 Muscles du dos du groupe des muscles suboccipitaux.

Muscle	Origine	Insertion	Innervation	Fonction
Grand droit postérieur de la tête	Processus épineux de l'axis (CII)	Partie latérale de l'os occipital sous la ligne nuchale inférieure	Rameau postérieur de C1	Extension de la tête; rotation homolatérale de la face
Petit droit postérieur de la tête	Tubercule postérieur de l'atlas (CI)	Partie médiale de l'os occipital sous la ligne nuchale inférieure	Rameau postérieur de C1	Extension de la tête
Oblique supérieur de la tête	Processus transverse de l'atlas (CI)	Os occipital entre les lignes nuchales inférieure et supérieure	Rameau postérieur de C1	Extension de la tête; inclinaison homolatérale de la tête
Oblique inférieur de la tête	Processus épineux de l'axis (CII)	Processus transverse de l'atlas (CI)	Rameau postérieur de C1	Rotation homolatérale de la face

Le SNC est composé du cerveau et de la moelle spinale, tous les deux issus du développement du tube neural de l'embryon.

Le SNP regroupe toutes les structures nerveuses qui n'appartiennent pas au SNC. Ces structures proviennent des cellules des crêtes neurales et peuvent être considérées comme des excroissances provenant du SNC. Le SNP comporte les nerfs crâniens et les nerfs spinaux, les nerfs viscéraux, les plexus et le système nerveux entérique.

Système nerveux central

Cerveau

Le cerveau est composé des hémisphères cérébraux, du cervelet et du tronc cérébral. Les hémisphères cérébraux sont constitués d'une portion profonde, la **substance grise**, qui comporte les corps cellulaires, d'une portion superficielle, la **substance blanche**, qui comporte les axones des cellules, et des **ventricules**, contenant le liquide cébrospinal.

Le cervelet comporte deux lobes latéraux et une portion centrale.

Les différentes parties du tronc cérébral sont le bulbe, la protubérance et le mésencéphale (cerveau moyen).

Moelle spinale

La moelle spinale est la partie du SNC qui occupe les deux tiers supérieurs du canal vertébral. Sa forme globale est presque cylindrique et, en coupe transversale, elle est presque circulaire avec un canal central.

Chez un adulte, la moelle spinale s'étend du foramen magnum jusqu'au niveau des disques LI ou LII. Elle se termine parfois en TXII et s'étend parfois jusqu'au niveau du disque intervertébral entre LII et LIII (figure 2.52). Chez le nouveau-né, la moelle spinale s'étend jusqu'à la vertèbre LIII, voire parfois LIV. La portion toute distale de la moelle est appelée le **cône terminale**, en raison de sa forme en cône. Un filament fin de tissu conjonctif (la partie du **filum terminale** provenant de la pie-mère) prolonge vers le bas le cône médullaire.

Tout au long de son trajet dans le canal vertébral, la moelle spinale n'a pas un diamètre constant. Elle présente deux zones d'élargissement correspondant aux régions de la moelle d'où naissent les nerfs

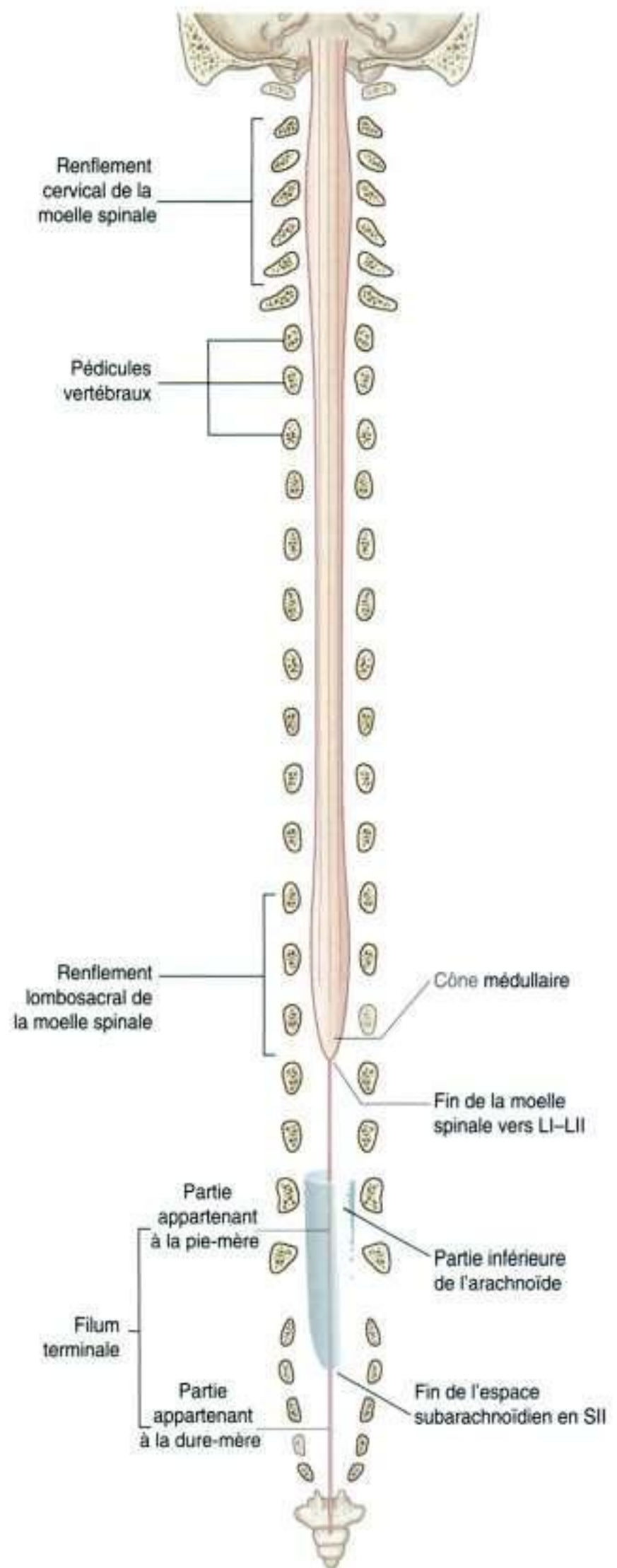


Figure 2.52. Moelle spinale.

spinaux destinés à l'innervation des membres supérieurs et inférieurs. Le **renflement cervical** intéresse la zone donnant les nerfs spinaux de C5 à T1, responsables de l'innervation des membres supérieurs. Le **renflement lombosacral** de la moelle intéresse la zone donnant les nerfs spinaux de L1 à S3, innervant les membres inférieurs.

La surface de la moelle est marquée de sillons (figure 2.53) :

- le **sillon médian antérieur** court tout le long de la face antérieure de la moelle spinale ;
- le **sillon médian postérieur** s'étend sur la face postérieure de la moelle ;
- le **sillon intermédiaire postérieur** est présent de chaque côté, sur la face postérolatérale de la moelle. Ces sillons intermédiaires correspondent à la zone de pénétration dans la moelle spinale des racines postérieures des nerfs spinaux.

Au centre, la moelle spinale comporte un petit canal central entouré de la substance grise et de la substance blanche :

- la substance grise est constituée des corps cellulaires des cellules nerveuses. Ces corps cellulaires sont organisés en colonnes le long de la moelle. En coupe transversale, ces colonnes ont une forme en H caractéristique de la partie centrale de la moelle spinale ;
- la substance blanche, constituée des expansions des cellules nerveuses, entoure la substance grise. Ces expansions cellulaires prennent des trajets descendants ou ascendants pour gagner d'autres niveaux de la moelle. Elles sont parfois destinées au cerveau, transmettant des informations provenant du cerveau ou allant au cerveau.

Vascularisation

Artères

Les artères de la vascularisation de la moelle ont deux origines :

- un groupe de vaisseaux longitudinaux naissant avant l'extrémité supérieure de la moelle et descendant sur la surface de celle-ci ;
- les artères nourricières pénétrant le canal vertébral par les foramens vertébraux, à chacun des niveaux. Ces **artères spinales segmentaires** proviennent des artères vertébrales et des artères cervicales profondes dans la région du cou, des

artères intercostales postérieures dans la région thoracique et des artères lombales dans la région abdominale.

Les artères spinales segmentaires passent le foramen intervertébral et se divisent à tous les niveaux vertébraux pour donner les **artères radiculaires antérieure et postérieure**. Ces artères radiculaires suivent les racines spinales antérieure et postérieure et les vascularisent. Certaines des artères spinales donnent également les **artères médullaires segmentaires** qui rejoignent les vaisseaux longitudinaux à la surface de la moelle.

Les vaisseaux longitudinaux comprennent :

- une **artère spinale antérieure** provenant de la cavité crânienne de la réunion de deux collatérales des artères vertébrales. L'artère spinale antérieure court sur la face antérieure de la moelle, parallèle au sillon médian antérieur ;
- deux **artères spinales postérieures**, issues d'une branche terminale de chacune des artères vertébrales (les artères cérébelleuses postéro-inférieures), provenant également de la cavité crânienne. Les artères spinales postérieures droite et gauche

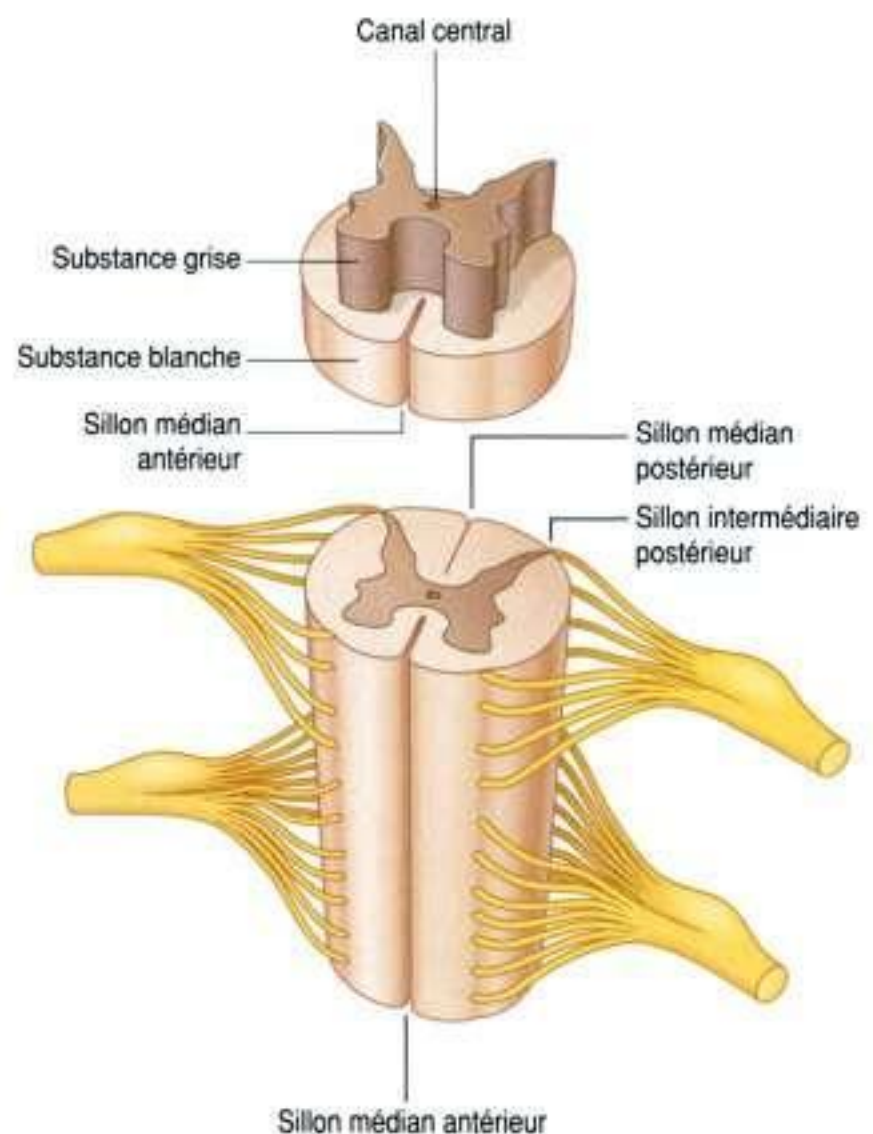


Figure 2.53. Description de la moelle spinale.

descendent le long de la face postérolatérale de la moelle, vascularisant la région du sillon intermédiaire postérieur et les racines postérieures de la moelle.

Huit à dix artères médullaires segmentaires supplémentaires viennent renforcer les artères spinales antérieure et postérieure (figure 2.54). La plus développée d'entre elles est l'**artère du renflement lombal** ou **artère d'Adamkiewicz** (figure 2.54A). Cette artère est de topographie thoracique inférieure ou lombale supérieure, habituellement développée à gauche. Elle participe à la vascularisation de la partie inférieure de la moelle, en particulier de la zone de l'élargissement lombal.

Veines

Les veines de drainage de la moelle spinale sont organisées en canaux longitudinaux (figure 2.55). On distingue :

- deux paires de veines de chaque côté de la moelle qui encadrent les racines antérieures et postérieures de la moelle ;
- une veine principale qui court sur la ligne médiane le long du sillon médian antérieur de la moelle ;
- une veine principale qui court le long du sillon médian postérieur de la moelle.

Ces canaux longitudinaux assurent le drainage de la moelle grâce à un plexus veineux vertébral interne très riche. Ce plexus veineux situé dans l'espace extradural (plexus épidual) du canal vertébral est prolongé par des vaisseaux segmentaires qui se jettent dans des veines principales telles que les veines du système azygos du thorax. Ce plexus veineux vertébral interne communique également avec les veines intracrâniennes.

Méninges

Les méninges (figure 2.56) sont trois membranes concentriques qui entourent, protègent et soutiennent le cerveau et la moelle spinale au sein de la cavité crânienne et du canal vertébral. On distingue :

- la dure-mère qui est la membrane la plus épaisse et la plus externe des trois ;
- l'arachnoïde qui est située à la face interne de la dure-mère ;
- la pie-mère qui adhère au cerveau et à la moelle spinale.

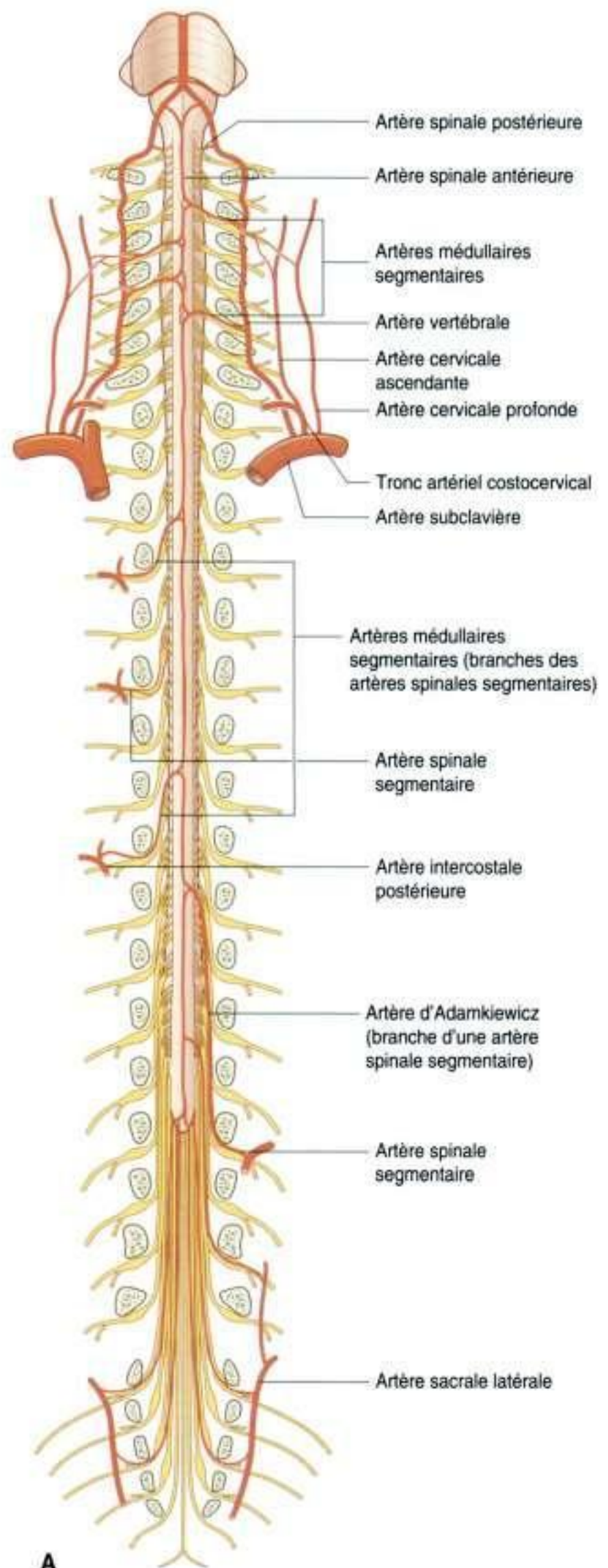
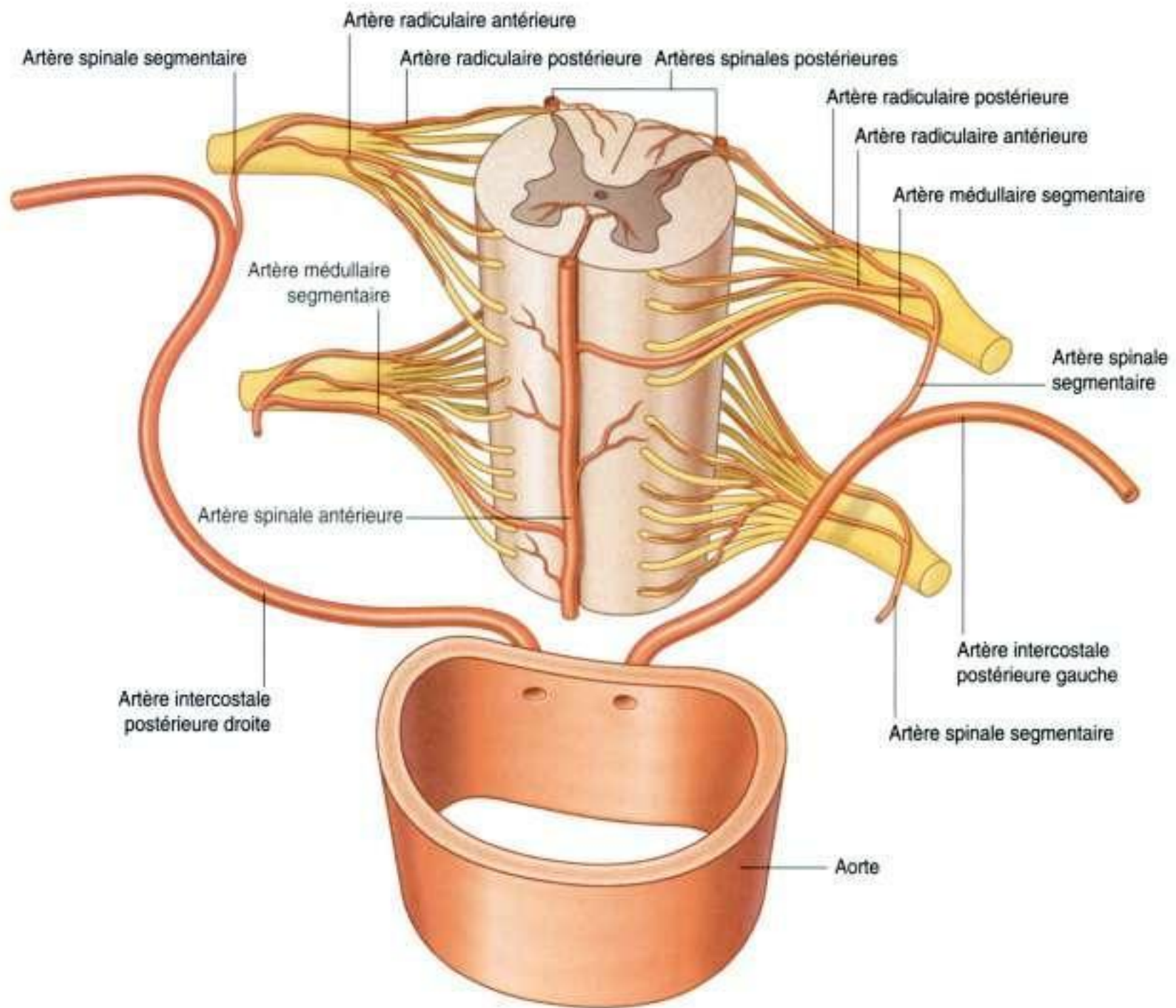


Figure 2.54. Artères vascularisant la moelle spinale.
A. Vue antérieure de la moelle spinale (toutes les artères spinales segmentaires ne sont pas apparentes).



B

Figure 2.54, suite. Artères vascularisant la moelle spinale. **B.** Vascularisation segmentaire de la moelle spinale.

L'espace subarachnoïdien se trouve entre l'arachnoïde et la pie-mère. Il contient le liquide cérébro-spinal (LCS).

Dure-mère spinale

La **dure-mère spinale** est en continuité avec la dure-mère crânienne par le foramen magnum de la base du crâne. Elle est la membrane méningée la plus externe des trois (figure 2.56). Dans la cavité crânienne, l'une des couches de la dure-mère est adhérente à l'os crânien et joue le rôle de périoste. En revanche, dans le canal vertébral, la dure-mère est séparée de l'os vertébral par un espace extradural. Dans sa partie toute terminale, le sac dural se rétrécit, en regard du bord inférieur de la vertèbre SIII, pour ne plus constituer qu'un feuillet contenant le filum terminale de la moelle spinale (la partie du

filum appartenant à la pie-mère). Cette terminaison filiforme de la dure-mère (la portion durale du filum terminale) s'insère sur la face postérieure des corps vertébraux coccygiens.

La dure-mère donne des expansions tubulaires latérales à chacun des niveaux vertébraux destinés à entourer les nerfs spinaux et leurs racines. Ces expansions participent à la composition de l'enveloppe (épinèvre) des nerfs spinaux.

Arachnoïde

L'**arachnoïde** est une membrane fine et fragile disposée contre (mais non adhérente) la face profonde de la dure-mère (figure 2.56). Elle est séparée de la pie-mère par l'espace subarachnoïdien. Cette enveloppe se termine au niveau de la vertèbre SII (figure 2.52).

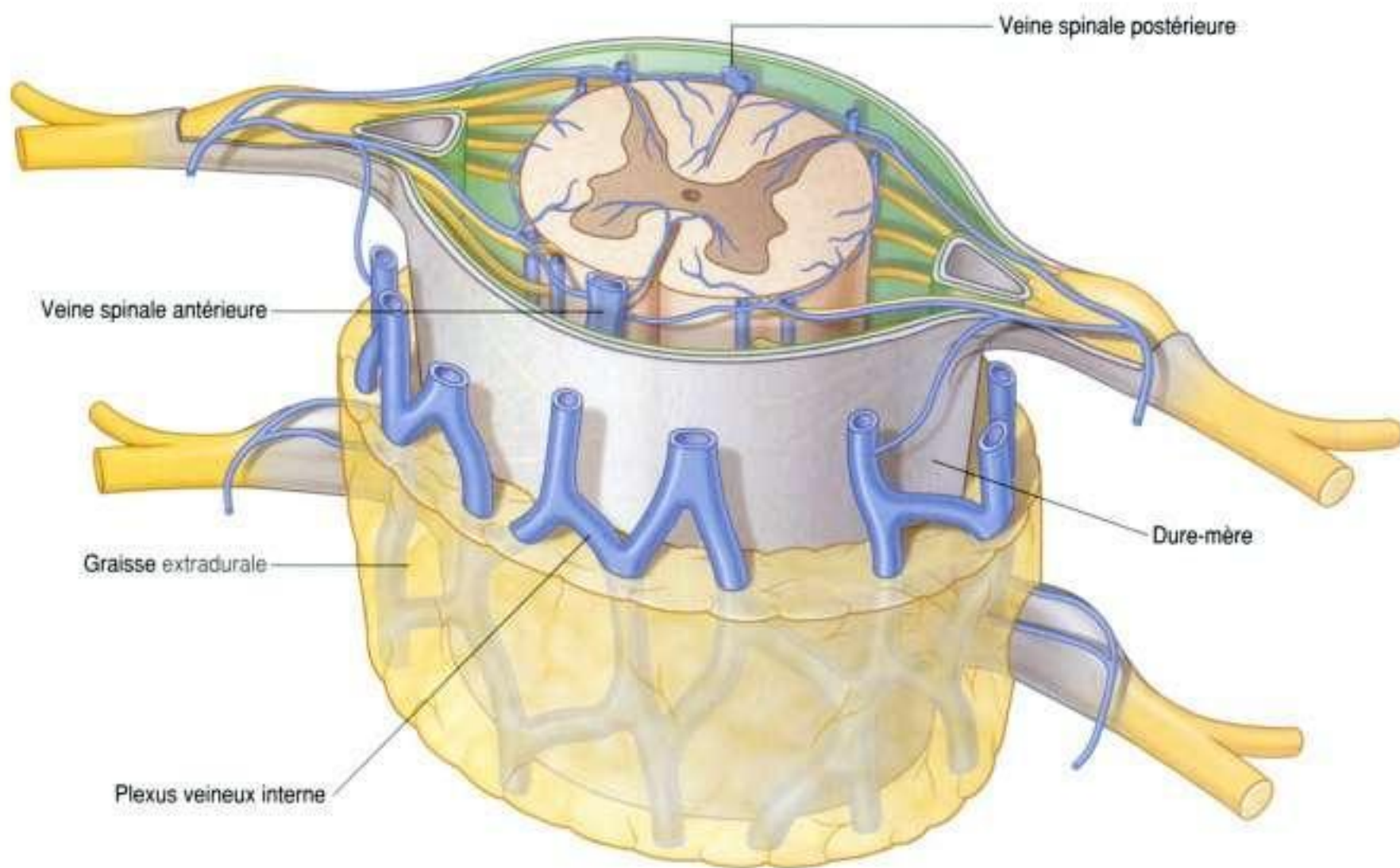


Figure 2.55. Veines de drainage de la moelle spinale.

Espace subarachnoïdien

L'espace subarachnoïdien est l'espace contenant le LCS situé entre l'arachnoïde et la pie-mère (figure 2.56). L'espace subarachnoïdien spinale est en continuité avec l'espace subarachnoïdien crânien par le foramen magnum. Dans sa partie terminale, il s'interrompt approximativement au niveau du bord inférieur de la vertèbre SII (figure 2.52).

Des expansions tissulaires fragiles (les **trabéculations arachnoïdales**) relient l'arachnoïde d'un côté avec la pie-mère de l'autre. Ces expansions traversent l'espace subarachnoïdien reliant les deux membranes. Ces expansions soutiennent et enveloppent également de gros vaisseaux « suspendus » dans l'espace subarachnoïdien.

L'espace subarachnoïdien s'étend vers le bas au-delà de la moelle spinale. La moelle se termine approximativement au niveau du disque entre LI et LII alors que l'espace subarachnoïdien se prolonge jusqu'au bord inférieur de la vertèbre SIII (figure 2.52). Dans sa partie inférieure, l'espace subarachnoïdien est plus large car il entoure la queue de cheval. Ainsi, le LCS peut être

ponctionné sans danger dans la partie basse (lombale inférieure) de l'espace subarachnoïdien, sans risquer de léser la moelle spinale.

Pie-mère

La **pie-mère** est une membrane vasculaire qui adhère fermement à la surface de la moelle spinale (figure 2.56). Elle recouvre intimement toute sa surface et se réfléchit dans le sillon médian antérieur de la moelle ainsi que sur les contours des racines antérieures et postérieures des nerfs spinaux traversant l'espace subarachnoïdien. Lorsque les racines quittent l'espace subarachnoïdien, la pie-mère se réfléchit sur l'arachnoïde.

De chaque côté de la moelle, un feuillet longitudinal provenant de la pie-mère (le **ligament dentelé**) relie la face latérale de la moelle avec la face interne de l'espace subarachnoïdien et de la dure-mère (figure 2.56) :

- en dedans, chaque ligament dentelé est inséré le long de la moelle spinale, entre les racines antérieures et postérieures ;

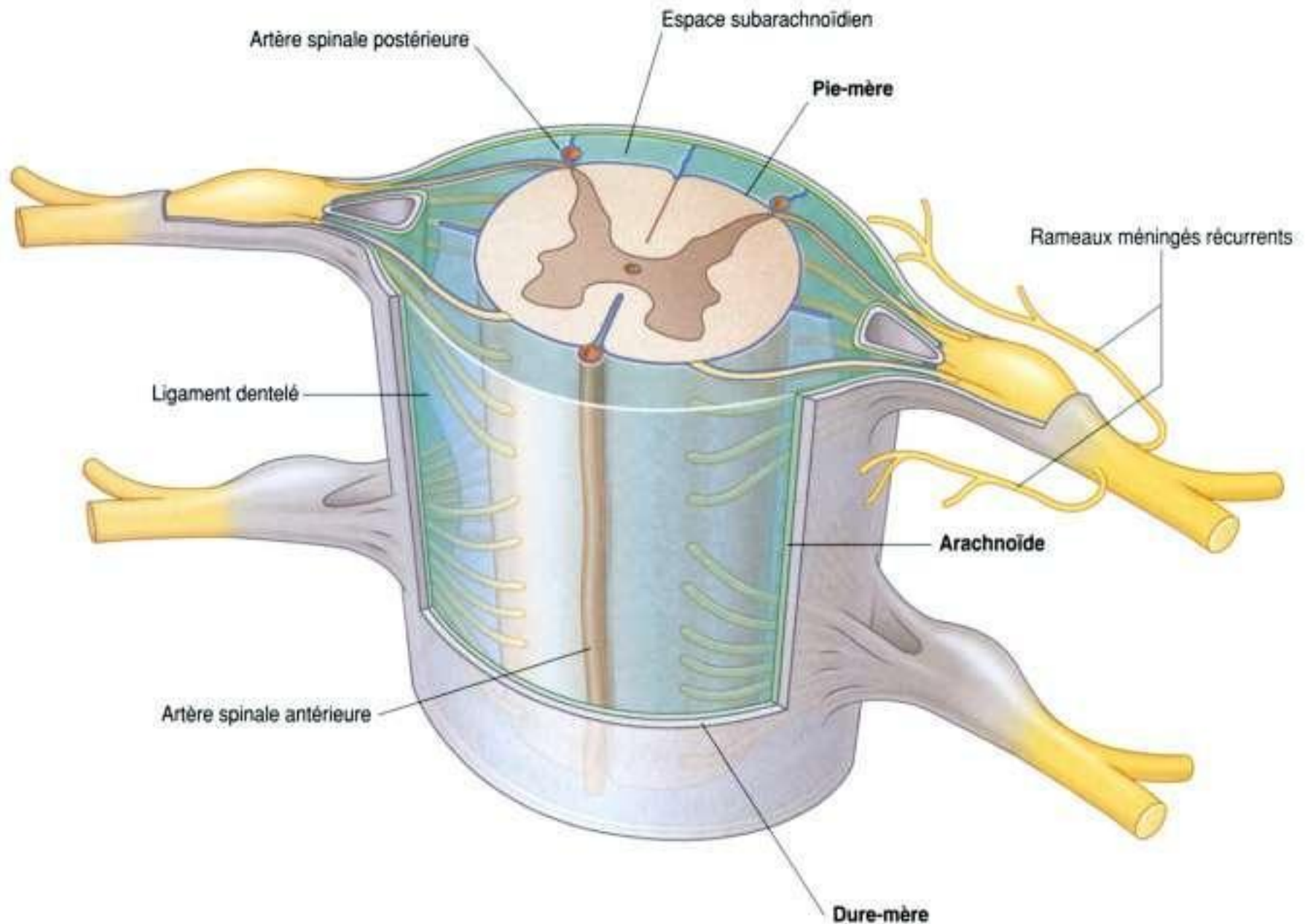


Figure 2.56. Méninges.

- en dehors, chaque ligament dentelé donne, à partir de son bord libre, une série d'expansions triangulaires traversant l'arachnoïde pour venir s'insérer sur la face interne de la dure-mère.

Les ligaments dentelés sont situés à mi-chemin entre l'émergence des racines antérieures et postérieures des nerfs spinaux, et maintiennent ainsi la moelle spinale au centre de l'espace subarachnoïdien.

Organisation des différentes structures au sein du canal vertébral

Le canal vertébral est limité :

- en avant, par les corps vertébraux, les disques intervertébraux et le ligament longitudinal postérieur (figure 2.57);

- latéralement, par les pédicules vertébraux et les foramens intervertébraux;
- en arrière, par les lames et le ligament jaune et, sur la ligne médiane, par la racine des ligaments interépineux et des processus épineux.

L'espace extradural est l'espace situé entre les murs du canal vertébral et le sac dural. Il contient un plexus veineux vertébral enrobé d'un tissu conjonctif graisseux.

Les processus épineux sont bien perçus à la palpation sur la ligne médiane dans les régions thoracique et lombale du dos. Un fascia superficiel s'étend entre la peau et les processus épineux. Dans la région lombale, les processus épineux et les lames adjacentes ne se recouvrent pas, laissant ainsi persister des espaces entre les arcs vertébraux adjacents.

Lors d'une ponction lombaire, l'aiguille passe entre les processus épineux adjacents, au travers des ligaments supraépineux et interépineux, puis pénètre

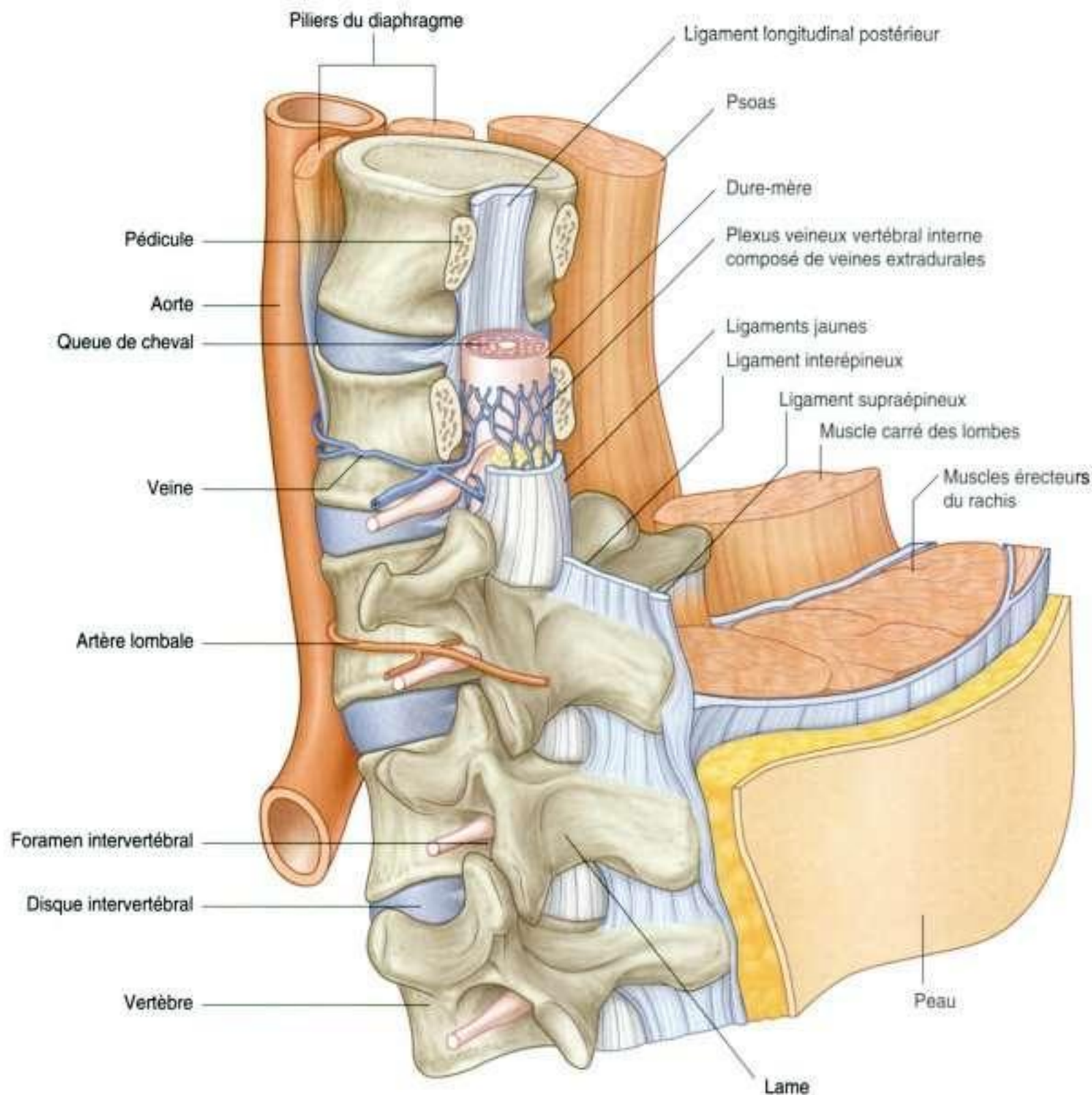


Figure 2.57. Organisation des structures au sein du canal vertébral.

l'espace extradural. L'aiguille passe ensuite au travers de la dure-mère et de l'arachnoïde et entre dans l'espace subarachnoïdien contenant le LCS.

Système nerveux périphérique

Nerfs spinaux

Chaque nerf spinal est relié à la moelle spinale par ses racines antérieure et postérieure (figure 2.58) :

- la **racine postérieure** contient les fibres nerveuses des neurones sensitifs transmettant des informa-

tions au SNC – les corps cellulaires des neurones sensitifs, qui proviennent des cellules des crêtes neurales, sont regroupés au sein d'un **ganglion spinal** situé à l'extrémité distale de la racine postérieure, au niveau du foramen intervertébral ;

- la **racine antérieure** contient les fibres nerveuses des neurones moteurs qui transmettent les informations depuis le SNC – les corps cellulaires des neurones moteurs sont situés dans la partie antérieure de la moelle spinale.

Les racines antérieure et postérieure des nerfs spinaux sont rattachées à la moelle spinale par leurs radicelles d'origine.

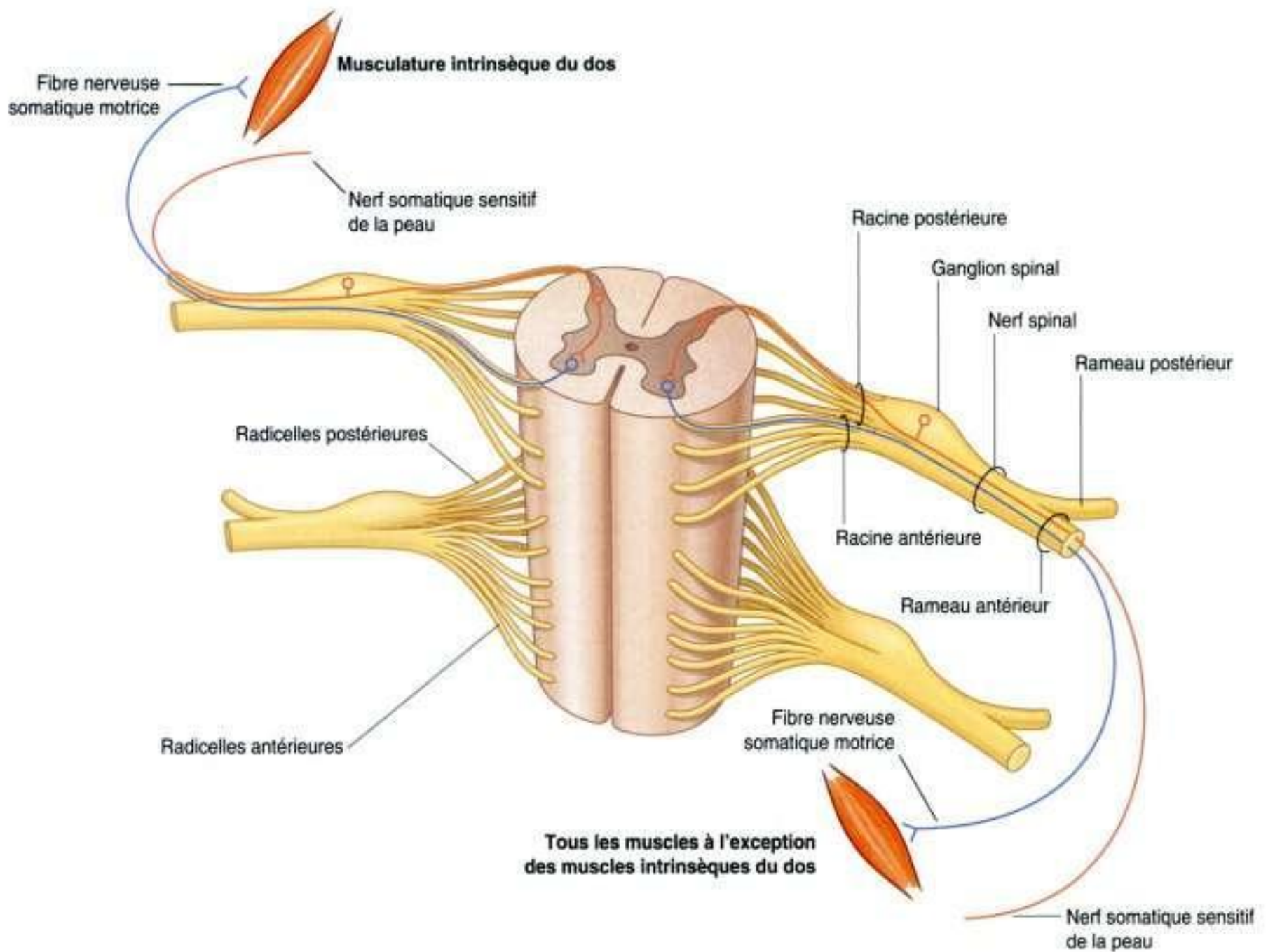


Figure 2.58. Structure d'un nerf spinal.

Un **segment spinal** correspond à une zone de la moelle spinale donnant naissance aux **radicelles antérieures** et **postérieures**, dont le regroupement donnera une paire de nerfs spinaux. Les nerfs spinaux sont formés par la réunion des racines antérieure et postérieure d'un même segment spinal.

Chacun des nerfs spinaux se divise à la sortie de son foramen intervertébral pour donner deux branches principales : un petit rameau postérieur et un rameau antérieur volumineux (figure 2.58) :

- le **rameau postérieur** innerve les muscles intrinsèques du dos ainsi qu'une fine bande de peau du dos;
- le **rameau antérieur** innerve la plupart des autres muscles squelettiques du corps dont les mus-

cles des membres et du tronc, et la plupart des autres surfaces de peau, à l'exception de certaines régions cutanées de la tête.

Près de la division entre rameaux antérieurs et postérieurs, chaque nerf spinal donne naissance à deux ou quatre petits rameaux méningés récurrents, qui retournent dans le foramen intervertébral pour innervent la dure-mère, les ligaments, les disques intervertébraux et les vaisseaux.

Les plexus nerveux somatiques les plus importants (cervical, brachial, lombal et sacral) sont constitués à partir des rameaux antérieurs.

La moelle spinale étant plus courte que la colonne vertébrale, les racines des nerfs spinaux sont de plus en plus longues et prennent un trajet de plus en plus

En clinique

Ponction lombaire

La ponction du liquide cébrospinal (LCS) permet d'obtenir un échantillon de ce liquide pour en faire l'analyse. Par ailleurs, la ponction à l'aiguille de l'espace subarachnoïdien permet d'injecter des antibiotiques, des produits anesthésiques ou des médicaments.

C'est la région lombale qui est toujours utilisée pour ces gestes invasifs du fait de l'interruption de la moelle spinale au niveau du disque entre les vertèbres L1 et L2 chez l'adulte. L'espace subarachnoïdien se prolonge en effet jusqu'au bord inférieur de la vertèbre S13. On dispose donc d'un espace important contenant le LCS et les racines nerveuses lombales et sacrales mais ne contenant plus de moelle spinale.

Selon les habitudes de chacun, le patient est placé en décubitus latéral ou assis. L'aiguille est introduite entre les processus épineux, sur la ligne médiane et jusqu'à l'espace extradural. Elle est ensuite poussée plus avant pour traverser la dure-mère et l'arachnoïde pour entrer dans l'espace subarachnoïdien. Les aiguilles sont faites de telle sorte qu'elles repoussent la plupart du temps les racines sans les léser. Une fois l'aiguille en place

dans l'espace subarachnoïdien, le LCS peut être aspiré. Certaines situations cliniques nécessitent la mesure de la pression du LCS.

Des anesthésiques locaux peuvent être introduits dans l'espace extradural ou dans l'espace subarachnoïdien pour anesthésier les racines lombales et sacrales. Ces anesthésies permettent de réaliser des interventions sur les membres inférieurs ou sur le bassin sans avoir recours à une anesthésie générale. Lors de ces interventions, le patient ne doit pas être maintenu en position latérale ou avec la tête en déclivité. Si le patient est maintenu sur le côté, l'anesthésie sera unilatérale. S'il est maintenu la tête déclive, les anesthésiques diffuseront vers le crâne et pourront provoquer une dépression respiratoire.

Dans certaines circonstances, les anesthésistes choisissent de réaliser une **anesthésie extradurale**. L'aiguille est alors passée au travers de la peau, du ligament supraépineux, du ligament interépineux, des ligaments jaunes et jusque dans l'espace extradural. Le produit anesthésique est introduit et diffuse autour du canal vertébral et anesthésie les racines nerveuses sortantes puis diffuse dans l'espace subarachnoïdien.

oblique vers le bas à mesure que l'on progresse de la région cervicale vers la région sacrale du canal vertébral (figure 2.59).

Chez l'adulte, la moelle spinale se termine habituellement entre les vertèbres L1 et L2. Néanmoins, elle peut se terminer au niveau de la vertèbre TXII ou au niveau du disque entre L2 et L3. Ainsi, les racines nerveuses antérieures et postérieures des nerfs spinaux sortant dans les régions les plus distales de la colonne vertébrale sont reliées à la moelle spinale à un niveau bien plus élevé que leur niveau d'émergence par le foramen intervertébral.

Au-dessous du niveau de la terminaison de la moelle spinale, les racines antérieures et postérieures des nerfs lombaux, sacraux et coccygiens se dirigent vers le bas pour regagner leur point de sortie du canal vertébral. Ce groupe de racines ainsi réunies au sein du canal constitue la **queue de cheval**.

Nomenclature des nerfs spinaux

Il existe environ 31 paires de nerfs spinaux (figure 2.59) dont l'appellation dépend de leur position par rapport aux vertèbres :

- huit paires de nerfs cervicaux – C1 à C8 ;
- douze paires de nerfs thoraciques – T1 à T12 ;
- cinq paires de nerfs lombaux – L1 à L5 ;
- cinq paires de nerfs sacraux – S1 à S5 ;
- une paire de nerfs coccygiens (Co).

Le premier nerf cervical (C1) sort du canal vertébral entre le crâne et la vertèbre C1 (figure 2.60). Ainsi, les nerfs cervicaux C2 à C7 sortent du canal vertébral au-dessus de leur vertèbre respective. En revanche,

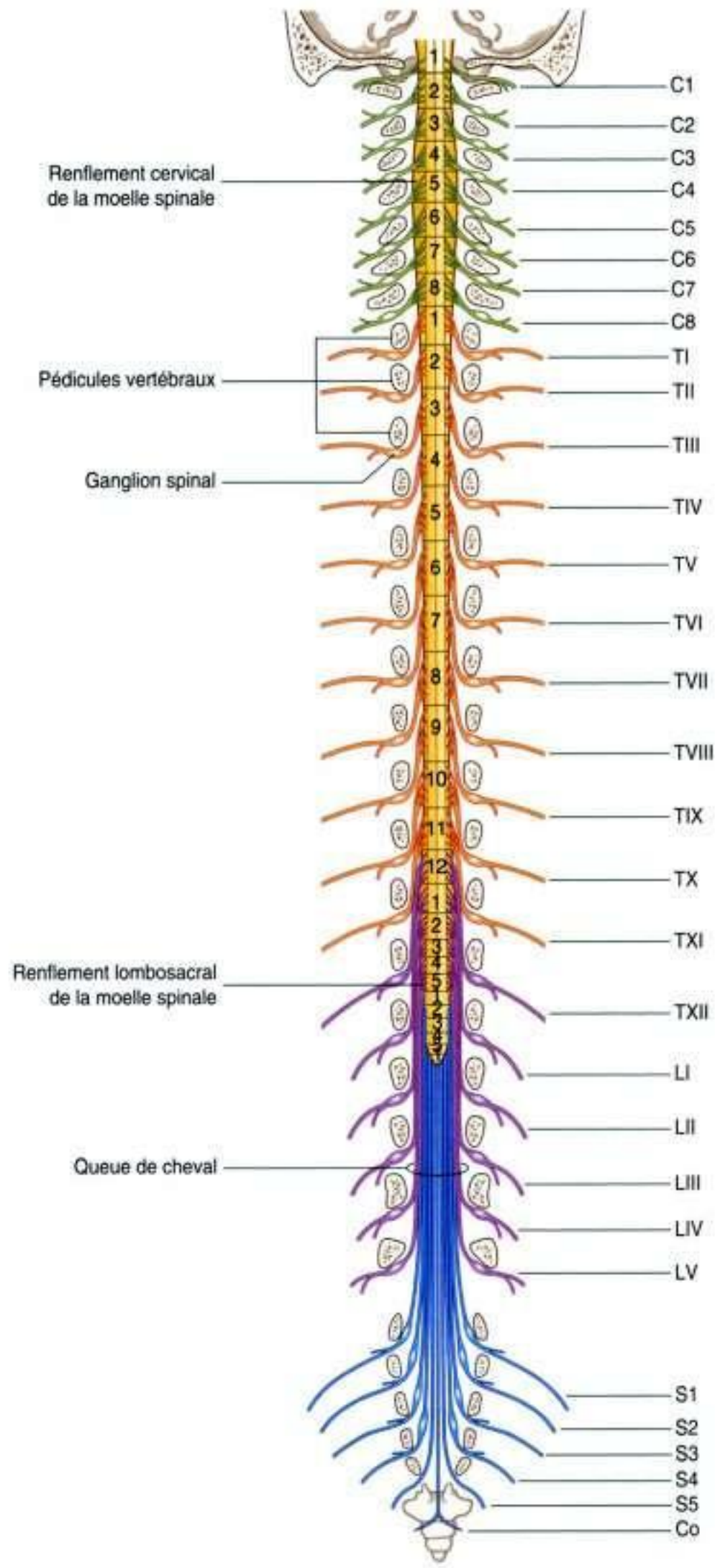


Figure 2.59. Trajet des nerfs spinaux au sein du canal vertébral.

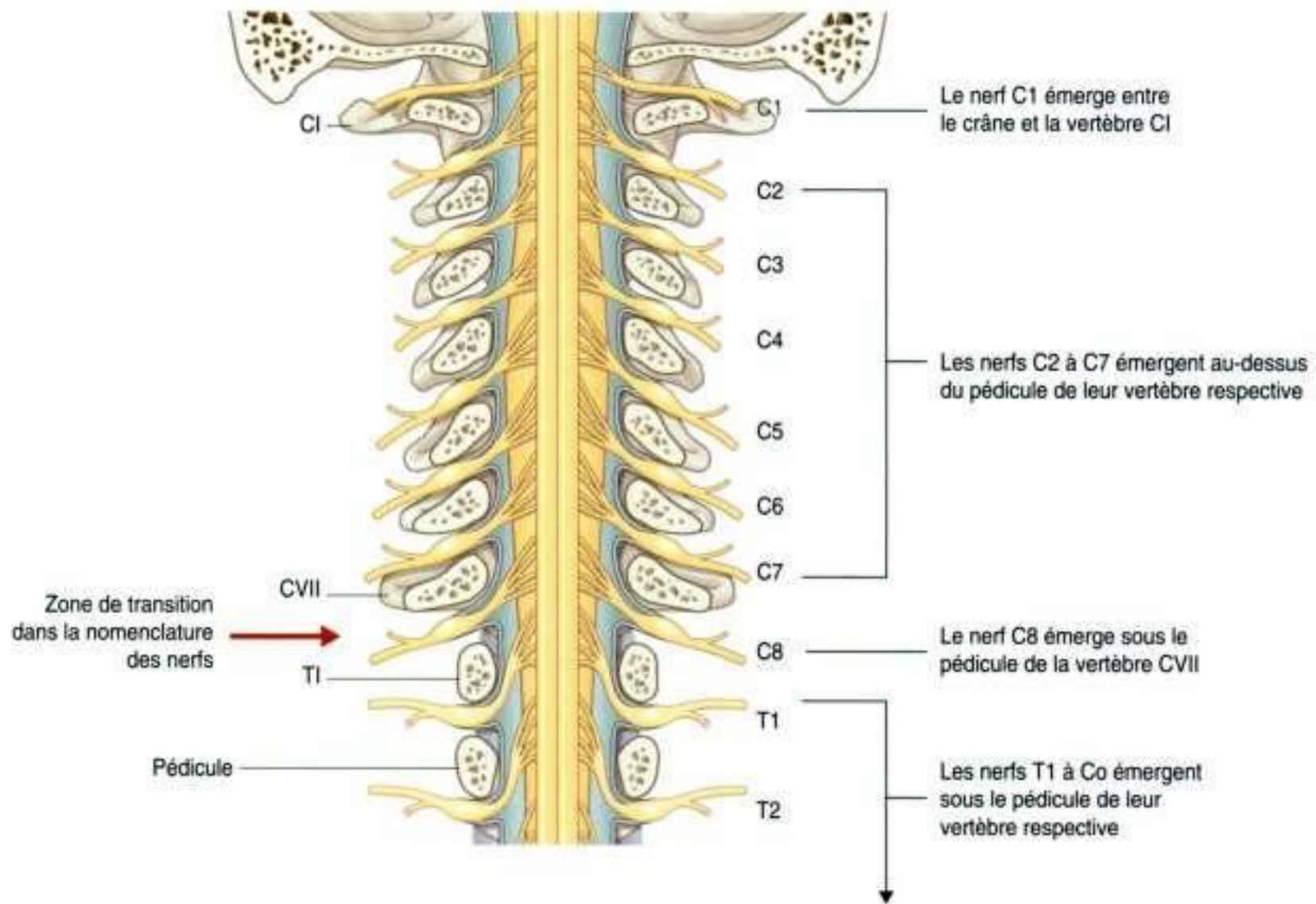


Figure 2.60. Nomenclature des nerfs spinaux.

C8 sort entre les vertèbres C7 et T1 puisqu'il n'existe que sept vertèbres cervicales.

Ainsi, pour tous les nerfs spinaux à partir de T1, l'émergence du canal vertébral se fait au-dessous de leur vertèbre respective.

DIVISION FONCTIONNELLE DU SYSTÈME NERVEUX CENTRAL

Du point de vue fonctionnel, le système nerveux peut être subdivisé en une composante somatique et une composante viscérale :

- la **partie somatique** (« soma » est le mot grec désignant le corps) innerve les structures provenant des somites (peau et muscles squelettiques). Cette partie du SNC permet la communication avec l'environnement extérieur ;
- la **partie viscérale** (« viscera » est le mot grec désignant les intestins) innerve les organes du corps ainsi que les muscles lisse et les glandes des zones

périphériques du corps. Cette partie du SNC joue le rôle d'interface avec l'environnement intérieur de l'organisme ; elle fait le lien entre le SNC et les organes ou structures internes.

Partie somatique du système nerveux

La partie somatique du système nerveux comporte :

- les nerfs de la perception consciente qui apportent des informations provenant des régions périphériques et se dirigent vers le SNC ;
- les nerfs qui innervent les muscles squelettiques.

Les nerfs somatiques naissent de manière segmentaire, selon un schéma identique à celui des **somites**, le long du SNC en développement. Les somites sont également organisés de manière segmentaire de chaque côté du tube neural (figure 2.61). Une partie de chaque somite (le **dermatomyotome**) donne les muscles squelettiques ainsi que les territoires sensitifs de la peau. Au cours de leur différenciation, les cellules du

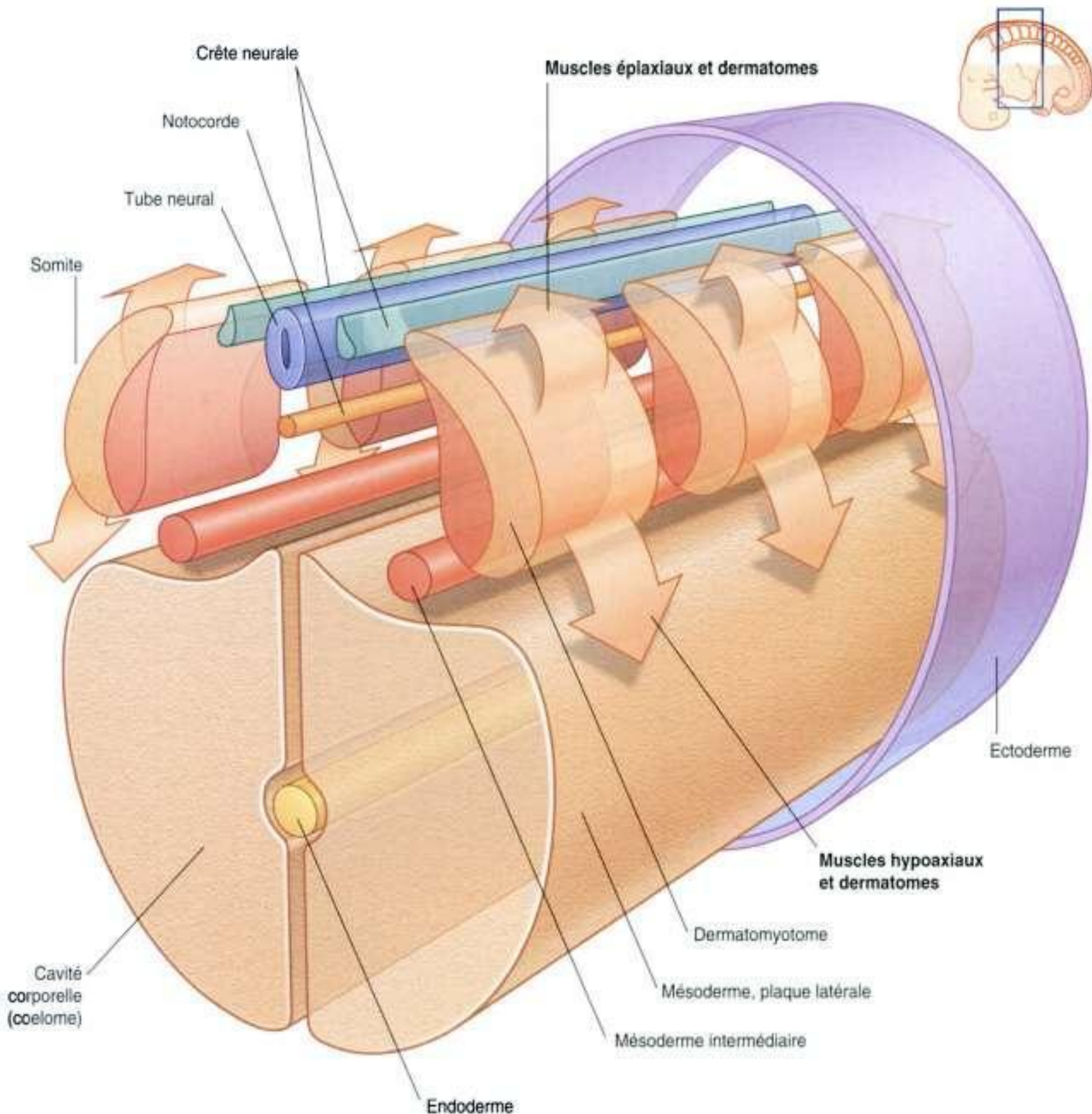


Figure 2.61. Différenciation des somites chez un embryon au stade tubulaire.

dermatomyotome migrent vers les régions postérieures (dorsales) et antérieures (ventrales) du corps :

- les cellules à migration antérieure donnent naissance aux muscles des membres et du tronc (**muscles hypoaxiaux**) ainsi qu'aux territoires sensitifs de la peau qui y sont associés ;
- les cellules qui migrent vers l'arrière donnent naissance aux muscles intrinsèques du dos (**muscles épiaxiaux**) ainsi qu'aux dermatomes qui y sont associés.

Les cellules nerveuses qui se développent dans les régions antérieures du tube neural donnent des expansions périphériques vers les zones antérieures et postérieures des dermatomyotomes en développement (figure 2.62).

Simultanément, les cellules provenant des cellules des crêtes neurales (cellules provenant de replis lors de la formation du tube neural) se différencient en neurones de chaque côté du tube neural et donnent des expansions médiales et latérales (figure 2.63) :

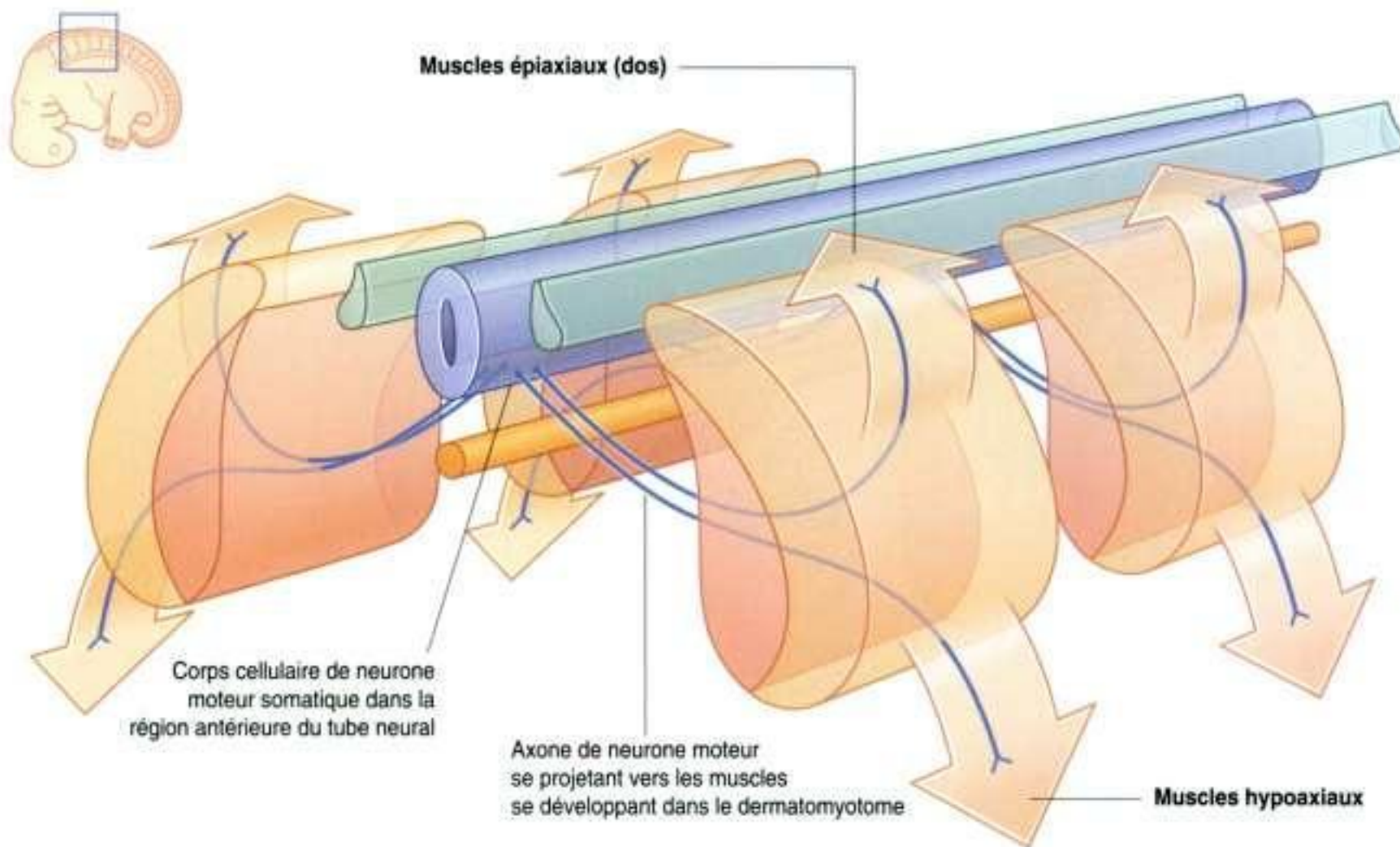


Figure 2.62. Neurones moteurs somatiques.

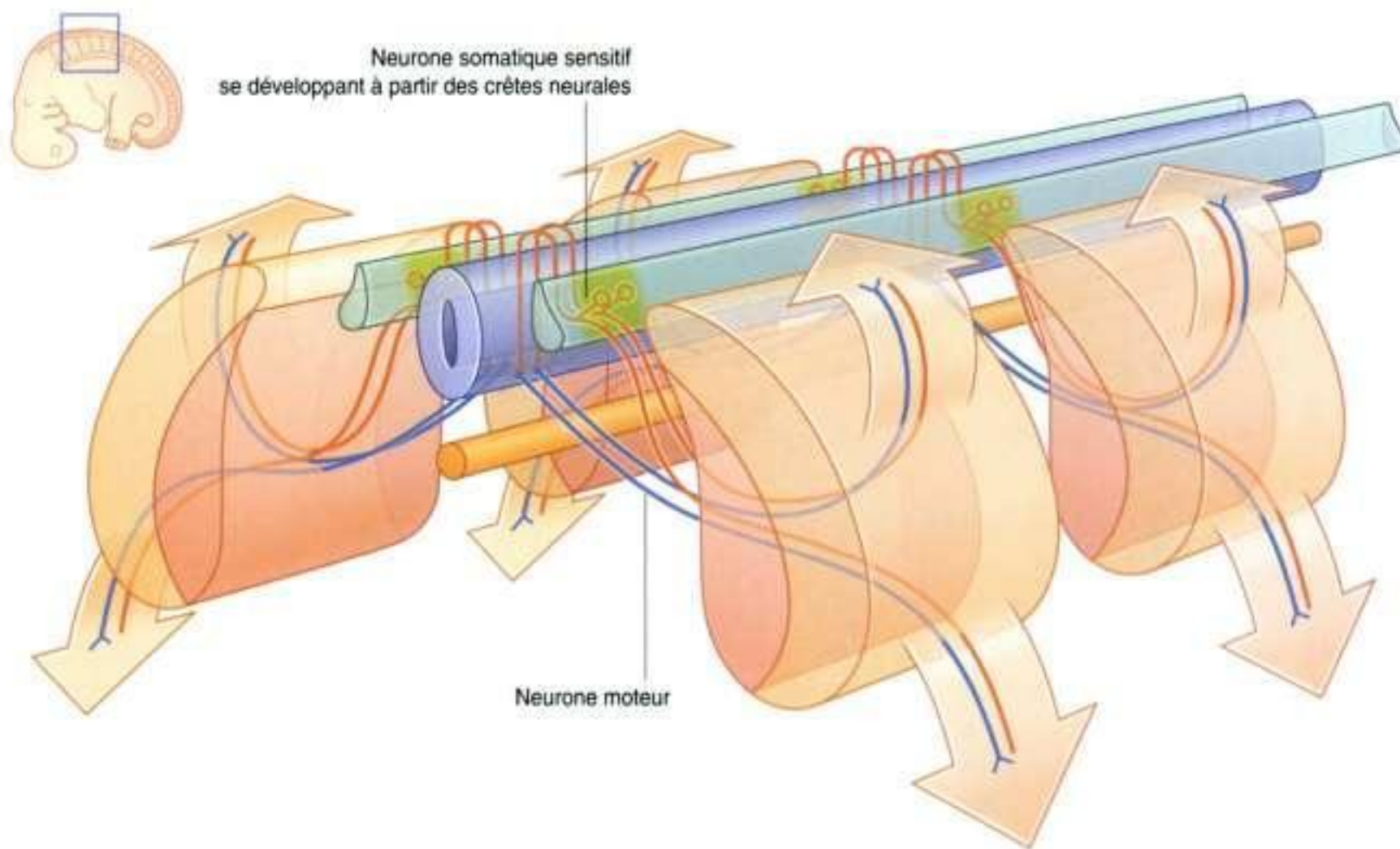


Figure 2.63. Neurones somatiques sensitifs. Les traits bleus matérialisent les nerfs moteurs et les traits rouges les nerfs sensitifs.

- les expansions médiales passent dans la partie postérieure du tube neural ;
- les expansions latérales passent dans les zones en différenciation des dermatomyotomes adjacents.

Les neurones se développant à partir des neurones de la moelle spinale sont des **neurones moteurs** alors que ceux se développant à partir des cellules des crêtes neurales sont des **neurones sensitifs**.

Les fibres somatiques sensitives et motrices du tube neural (à distribution segmentaire) vont faire partie des nerfs spinaux et de certains des nerfs crâniens.

Des corps cellulaires de cellules sensitives provenant des cellules des crêtes neurales et situés en dehors du SNC se regroupent et constituent des ganglions sensitifs.

Schématiquement, toutes les informations sensitives empruntent la partie postérieure de la moelle spinale et toutes les fibres motrices occupent la partie antérieure.

Les **neurones somatiques sensitifs** transmettent l'information de la périphérie vers le SNC et sont également dénommés **cellules somatiques sensitives afférentes** ou **système somatique afférent**. Les informations apportées par ces nerfs concernent la température, la douleur, le toucher et la proprioception. *La proprioception est le sens permettant de déterminer la position et les mouvements de l'appareil musculosquelettique grâce à des capteurs spécifiques situés dans les tendons et les muscles.*

Les **fibres somatiques motrices** transmettent des informations depuis le SNC vers les muscles squelettiques. On les appelle également les **cellules somatiques motrices efférentes** ou **système somatique efférent**. Tout comme les fibres somatiques sensitives qui proviennent de la périphérie, les fibres somatiques motrices peuvent être très longues. Elles s'étendent en effet du corps cellulaire au sein de la moelle spinale jusqu'aux cellules musculaires qu'elles innervent.

Dermatomes

Les cellules appartenant à un somite déterminé se développent dans le dermatome correspondant. Les fibres somatiques sensitives de ce même somite empruntent la région postérieure de la moelle spinale à un niveau spécifique et appartiennent à un nerf spinal spécifique correspondant (figure 2.64). Chacun des nerfs spinaux transporte les informations sensitives somatiques d'une zone déterminée

de la peau sur la surface du corps. Le **dermatome** est la zone cutanée innervée par un niveau de la moelle spinale ou, si l'on considère un côté du corps, par un nerf spinal donné.

Les territoires cutanés couverts par les dermatomes se chevauchent, mais il existe, pour chaque dermatome, une zone cutanée spécifique de ce dermatome permettant de l'identifier. Cette zone n'est innervée que par le niveau de la moelle spinale du dermatome concerné. *Chez un patient conscient, le clinicien évalue par le toucher ces zones autonomes pour identifier une lésion d'un nerf spinal spécifique ou d'un niveau de la moelle spinale.*

En clinique

Zona

Le virus herpes zoster, ou virus herpétique, est l'agent viral responsable de la varicelle chez les enfants. Chez certains patients, le virus reste quiescent au sein de cellules des ganglions spinaux. Dans certaines circonstances, le virus est à nouveau activé, emprunte les axes neuronaux de la cellule pour gagner le territoire cutané innervé par le nerf (le dermatome). Il s'ensuit une éruption cutanée associée à des douleurs intenses. La localisation précise sur le dermatome de la douleur et de l'éruption est caractéristique de cette pathologie que l'on appelle le zona.

Myotomes

Les nerfs somatiques moteurs initialement associés à un somite spécifique naissent de la région antérieure de la moelle spinale et participent à la formation du nerf spinal en s'associant aux nerfs sensitifs du même somite. Ainsi, chacun des nerfs spinaux contient des fibres somatiques motrices destinées aux muscles provenant du somite correspondant. Le **myotome** est la partie d'un muscle squelettique qui est innervée par un seul et même nerf spinal ou, si l'on considère la moelle, par un seul niveau médullaire.

Les myotomes sont plus difficiles à tester que les dermatomes, car un même muscle squelettique contient plusieurs myotomes et est donc innervé par plusieurs niveaux de la moelle spinale (figure 2.65).

L'analyse de la mobilité de plusieurs articulations peut être utile pour localiser une lésion survenue à

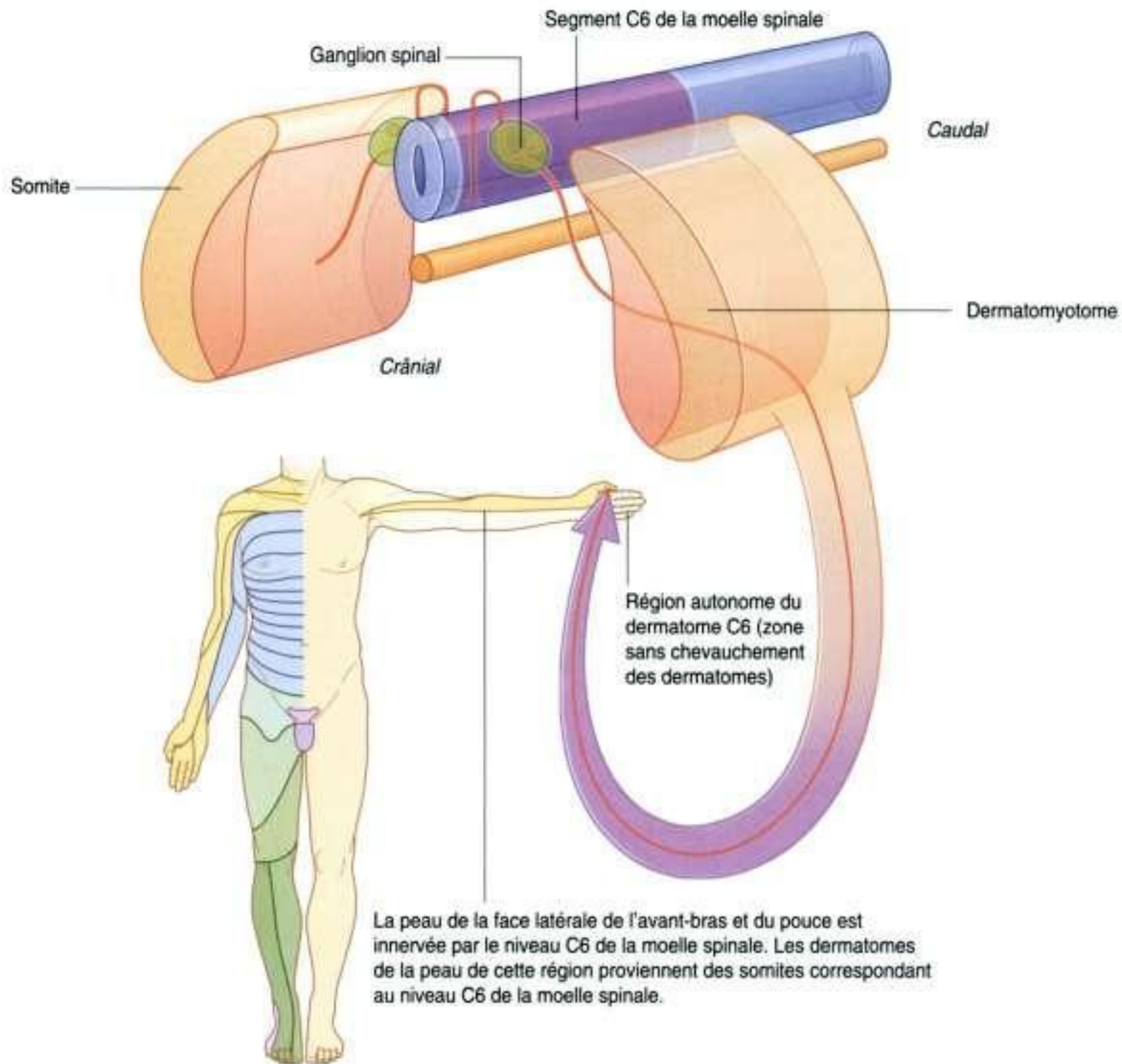


Figure 2.64. Dermatomes.

un niveau spécifique de la moelle spinale ou sur un nerf spinal précis. Par exemple :

- les muscles de la mobilité de l'épaule sont principalement innervés par les niveaux C5 et C6 de la moelle spinale ;
- les muscles de la mobilité du coude sont principalement innervés par les nerfs spinaux provenant des niveaux C6 et C7 de la moelle spinale ;
- les muscles de la main sont principalement innervés par les nerfs spinaux des niveaux C8 et T1 de la moelle spinale.

Partie viscérale du système nerveux

Tout comme pour la partie somatique, la partie viscérale du système nerveux contient des éléments moteurs et sensitifs :

- les nerfs sensitifs contrôlent les modifications au sein des viscères ;
- les nerfs moteurs innervent essentiellement les muscles lisses, le muscle cardiaque et les glandes.

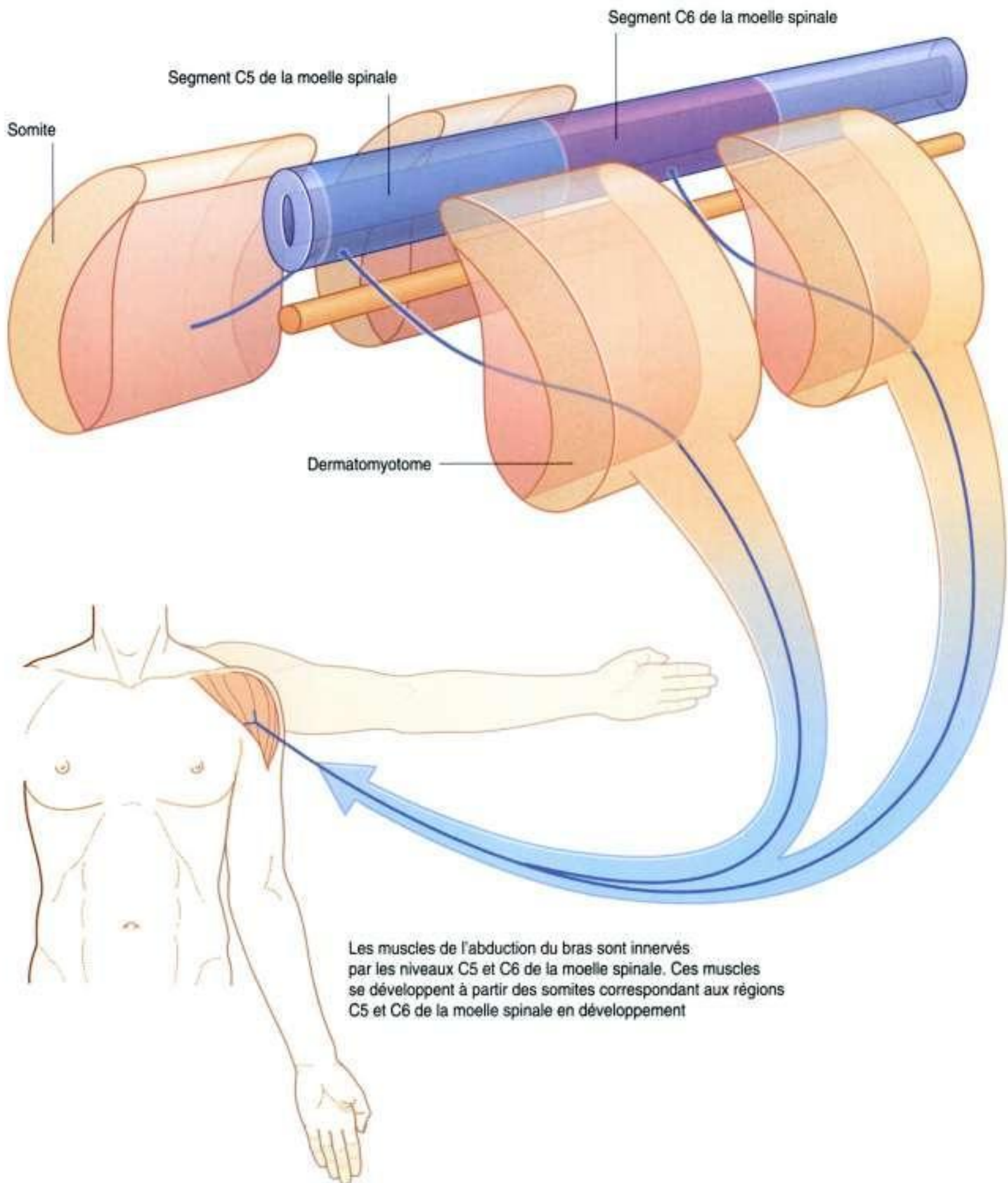


Figure 2.65. Myotomes.

La partie motrice du système viscéral est appelée **système autonome du SNP** ou **système nerveux autonome** et se subdivise en deux parties : le **système sympathique** et le **système parasympathique**.

La partie viscérale du système nerveux présente une organisation segmentaire issue d'un développement qui suit le même schéma pour la partie somatique du système nerveux (figure 2.66).

Les **neurones sensitifs viscéraux** proviennent des cellules des crêtes neurales et donnent des expansions en dedans vers le tube neural ou en dehors vers les différentes zones du corps en développement. Ces neurones sensitifs et leurs expansions constituent les **fibres viscérales afférentes** qui apportent à l'organisme les chémorécepteurs, les mécanorécepteurs et les récepteurs à l'étirement.

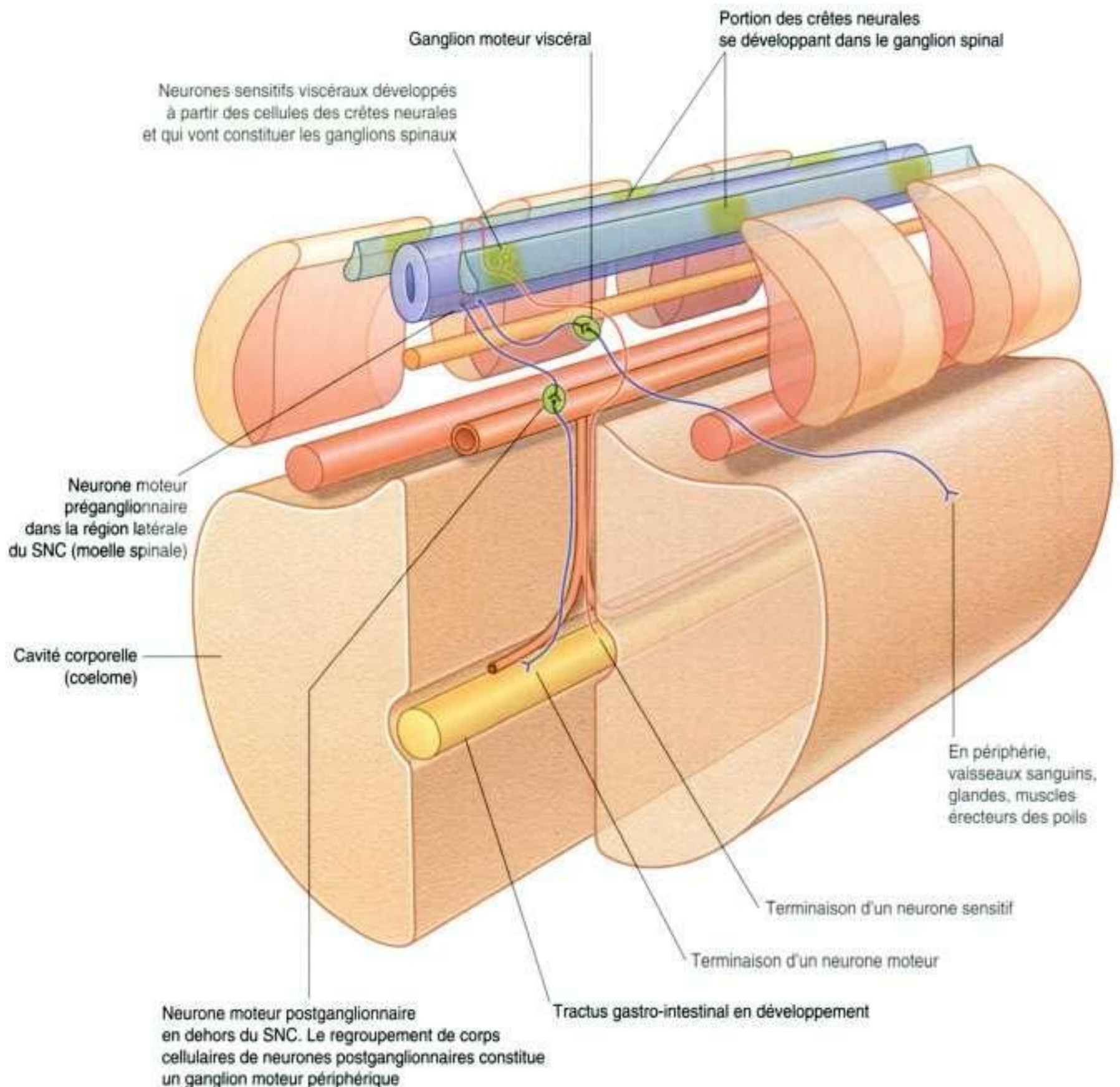


Figure 2.66. Développement de la partie viscérale du système nerveux.

Les **neurones moteurs viscéraux** proviennent de groupes de cellules localisés dans la partie latérale du tube neural et donnent des expansions depuis la partie antérieure du tube neural. Ces expansions contiennent les **fibres viscérales efférentes** et constituent des synapses avec d'autres cellules (habituellement des neurones moteurs viscéraux) se développant en dehors du SNC, à partir de cellules des crêtes neurales.

Les neurones moteurs viscéraux localisés au sein de la moelle spinale sont dénommés les neurones moteurs préganglionnaires, et leurs axones, les **fibres préganglionnaires**; les neurones moteurs viscéraux situés en dehors du SNC sont les neurones moteurs postganglionnaires et leurs axones représentent les **fibres postganglionnaires**.

Les corps cellulaires des neurones moteurs viscéraux situés en dehors du SNC sont habituellement regroupés en amas cellulaires constituant un **ganglion**.

Les fibres sensibles et motrices viscérales entrent dans le SNC et le quittent selon les mêmes trajets que leurs fibres homologues appartenant au système somatique. Les fibres préganglionnaires des neurones moteurs viscéraux quittent la moelle spinale par la racine antérieure avec les fibres motrices somatiques.

Les fibres postganglionnaires rejoignent les viscères après un trajet par les rameaux antérieurs et postérieurs des nerfs spinaux.

Les fibres sensibles et motrices viscérales attribuées à un organe viscéral constituent des nerfs spécifiques distincts des branches somatiques. Ces nerfs se regroupent souvent pour former des plexus d'où partent ces nerfs viscéraux.

Les fibres sensibles et motrices viscérales ne sont pas retrouvées à tous les niveaux du SNC (figure 2.67) :

- dans la région du crâne, une composante viscérale est présente dans quatre des douze nerfs crâniens (nerfs crâniens III, VII, IX et X);
- dans la moelle spinale, une composante viscérale est présente pour les niveaux T1 à L2 et S2 à S4 de la moelle.

Les éléments moteurs viscéraux des niveaux T1 à L2 de la moelle sont les **fibres sympathiques**. Les éléments moteurs viscéraux des régions du crâne et sacrales sont les **fibres parasympathiques** :

- le système sympathique innerve des zones des régions périphériques du corps et des viscères;
- le système parasympathique innerve presque exclusivement des organes viscéraux.

Système sympathique

Les fibres sympathiques appartenant au système autonome du SNP quittent la région thoracolombale de la moelle spinale par les nerfs spinaux de T1 à L2 (figure 2.68). De chaque côté, un tronc nerveux paravertébral sympathique s'étend de la base du crâne à l'extrémité inférieure de la colonne vertébrale. Ces deux troncs se rejoignent à la face antérieure du coccyx et fusionnent au niveau du ganglion impair. Chacun de ces deux troncs est relié aux rameaux antérieurs des nerfs spinaux. Les fibres sympathiques partent de ces deux troncs pour gagner la périphérie et leurs organes viscéraux d'affectation.

Les fibres motrices viscérales préganglionnaires quittent la moelle spinale entre T1 et L2 par

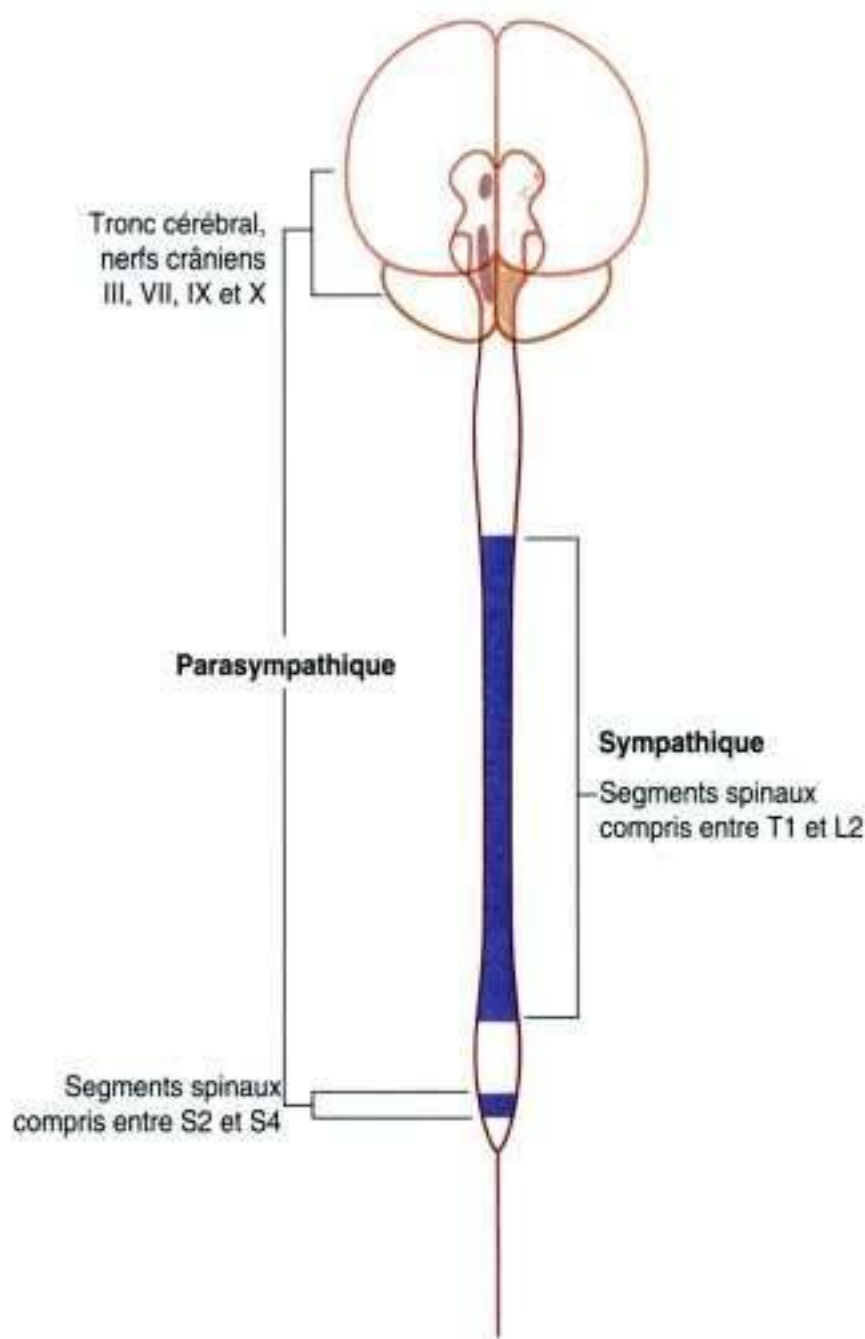


Figure 2.67. Zones du SNC comportant des éléments du système sympathique moteur viscéral.

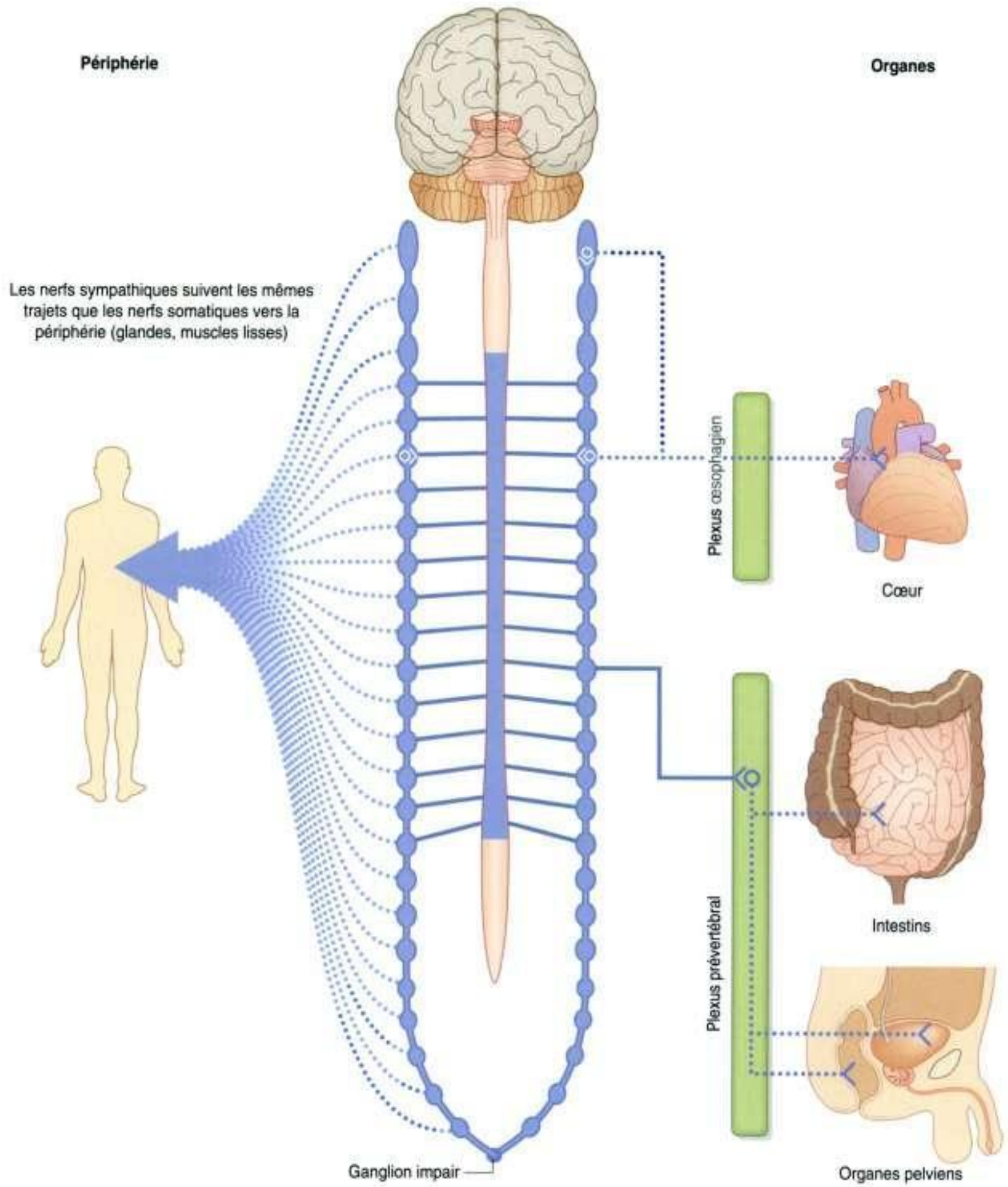


Figure 2.68. Partie sympathique du système nerveux autonome appartenant au SNP.

les racines antérieures. Elles empruntent ensuite les nerfs spinaux, les rameaux nerveux spinaux antérieurs et gagnent les troncs sympathiques. Chacun des troncs est situé sur chacun des côtés de la colonne vertébrale (en situation paravertébrale) et en avant des rameaux nerveux antérieurs. On retrouve tout le long de ces troncs des ganglions segmentaires constitués par le regroupement des corps cellulaires des neurones postganglionnaires. Les neurones préganglionnaires ont des synapses avec ces corps cellulaires postganglionnaires au sein des ganglions. Chaque rameau nerveux spinal antérieur est ainsi relié à un tronc sympathique ou à un ganglion par un rameau communicant blanc dans lequel cheminent les fibres sympathiques préganglionnaires. Sa couleur blanche lui est conférée par les fibres de myéline qu'il contient.

Ces fibres sympathiques préganglionnaires qui pénètrent dans les ganglions paravertébraux ou qui rejoignent les troncs sympathiques assurent l'innervation sympathique à des niveaux variables décrits ci-après.

Innervation sympathique périphérique au niveau d'origine des fibres préganglionnaires

Les fibres préganglionnaires sympathiques font des synapses avec les neurones moteurs postganglionnaires au sein du ganglion paravertébral. Les fibres postganglionnaires quittent alors le ganglion et empruntent à nouveau le rameau nerveux spinal antérieur pour être envoyées vers différentes régions du corps avec d'autres branches périphériques provenant des rameaux antérieurs et postérieurs (figure 2.69). Ces fibres innervent différentes structures de la périphérie du corps dans des régions qui dépendent du nerf spinal du niveau considéré. Le **rameau communicant gris**, lui, relie directement le tronc sympathique ou un ganglion paravertébral au rameau nerveux spinal antérieur. Il contient des fibres postganglionnaires. Sa couleur grise lui est conférée par les fibres postganglionnaires amyéliniques. Ce rameau communicant gris est situé en dedans du rameau communicant blanc.

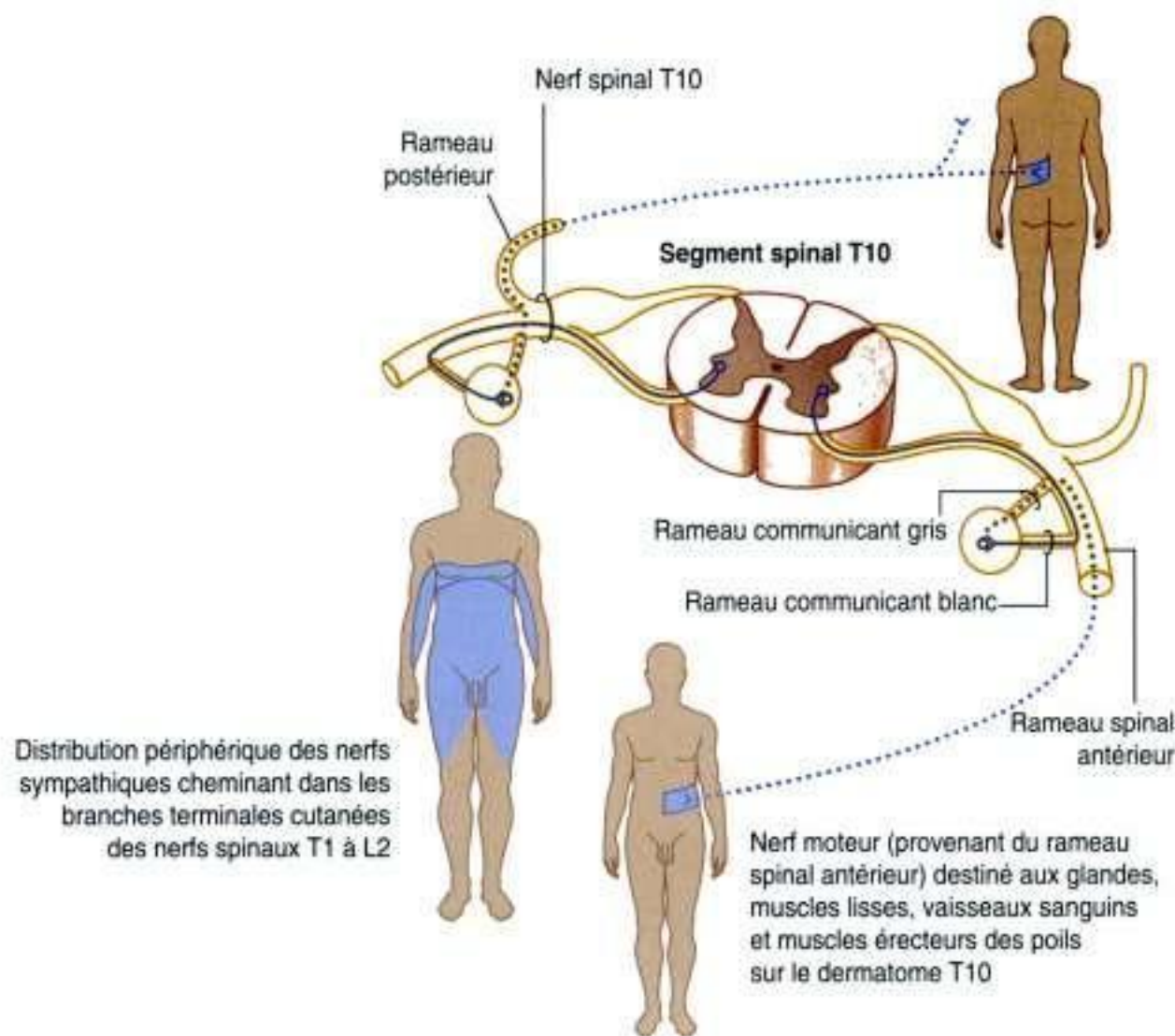


Figure 2.69. Trajet des fibres sympathiques vers la périphérie par le nerf spinal de leur propre niveau d'émergence de la moelle spinale.

Innervation sympathique périphérique au-dessous ou au-dessus du niveau d'origine de la fibre préganglionnaire

Les fibres sympathiques préganglionnaires ont parfois un trajet ascendant ou descendant depuis leur niveau d'émergence vers d'autres niveaux vertébraux. Elles constituent des synapses au sein des ganglions dont les niveaux libèrent ou non des fibres motrices viscérales (c'est-à-dire sur des niveaux autres qu'entre T1 et L2) (figure 2.70).

Les fibres postganglionnaires quittent les ganglions par le rameau communicant gris et se dispersent entre les rameaux nerveux antérieurs et postérieurs des nerfs spinaux.

Le **tronc sympathique paravertébral**, qui court le long de la colonne vertébrale, est ainsi constitué de l'ensemble des ganglions paravertébraux et des fibres ascendantes et descendantes. Grâce à ce tronc, les fibres motrices du système sympathique (qui appartiennent au système nerveux autonome du SNP) peuvent être distribuées et envoyées vers les différentes régions de l'organisme. Bien que ne provenant que des niveaux de la moelle spinale compris entre T1 et L2, cette innervation sympathique bénéficie aux territoires de tous les nerfs spinaux.

Les rameaux communicants blancs n'existent que pour les niveaux de la moelle spinale compris entre T1 et L2, alors que les rameaux communicants gris existent pour tous les nerfs spinaux.

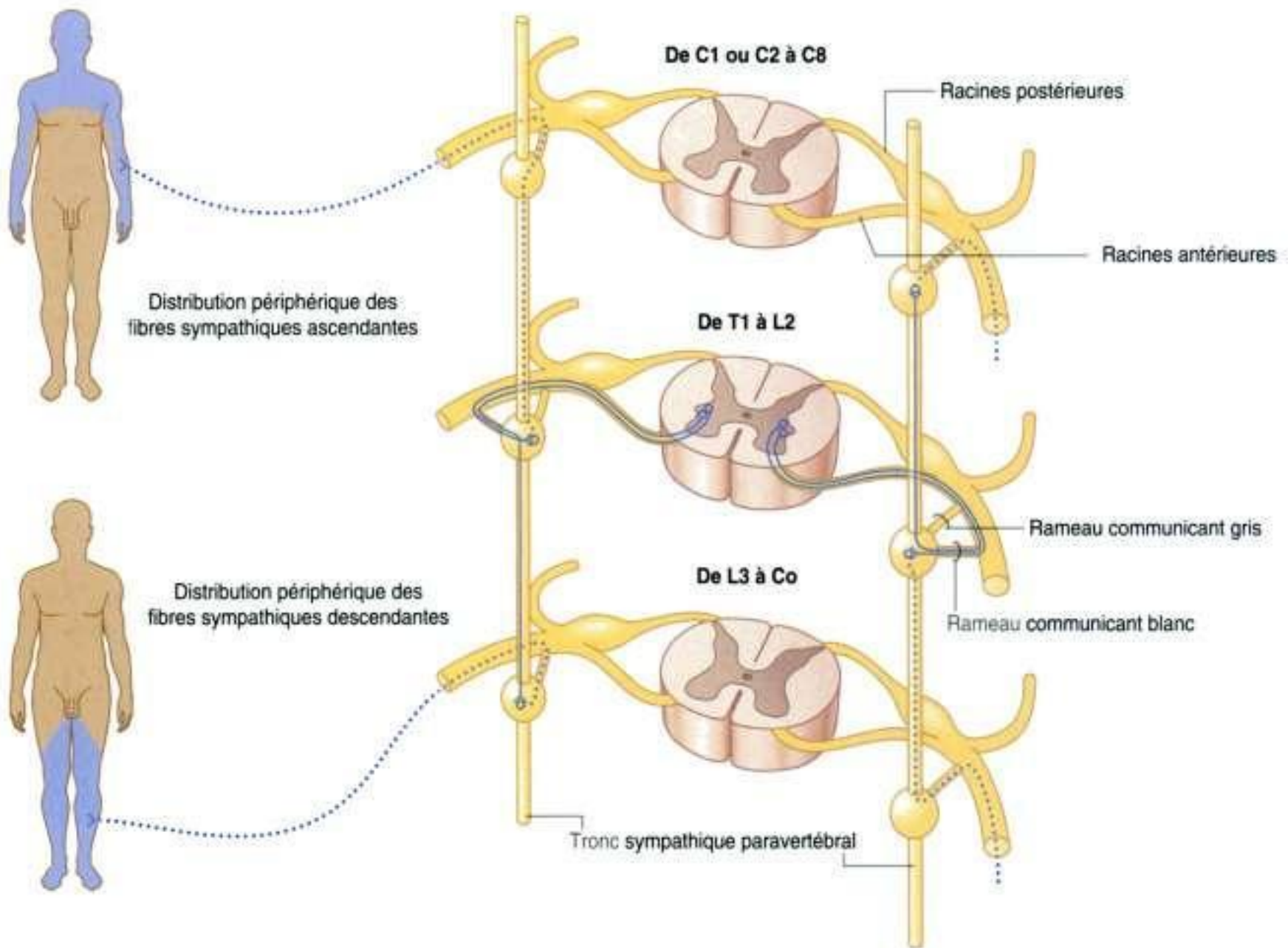


Figure 2.70. Trajet des nerfs sympathiques vers la périphérie empruntant d'autres nerfs spinaux que ceux du niveau d'émergence.

Les fibres provenant des niveaux de la moelle entre T1 et T5 sont destinées à la partie supérieure du corps, alors que les fibres provenant de T5 à L2 se destinent à la partie inférieure. Toutes les fibres sympathiques destinées à la tête proviennent de fibres préganglionnaires du niveau T1. Ces fibres empruntent les troncs sympathiques et remontent jusqu'au ganglion cervical le plus supérieur (le **ganglion cervical supérieur**). Après le relais avec la fibre postganglionnaire, cette dernière suit le trajet des vaisseaux jusqu'aux divers tissus de la tête, parmi lesquels des vaisseaux, des muscles lisses (dont les muscles des paupières) et le muscle dilatateur de la pupille.

Innervation sympathique des organes thoraciques et cervicaux

Les fibres préganglionnaires sympathiques peuvent également faire synapse avec les neurones moteurs postganglionnaires, puis quitter le ganglion pour aller innerver les organes thoraciques et cervicaux (figure 2.71). Leur trajet est parfois ascendant dans le tronc sympathique avant et après le relais ganglionnaire. Les fibres postganglionnaires s'associent parfois entre elles pour constituer des nerfs destinés aux organes, tels les nerfs cardiaques. Ces nerfs s'associent à des branches nerveuses du système

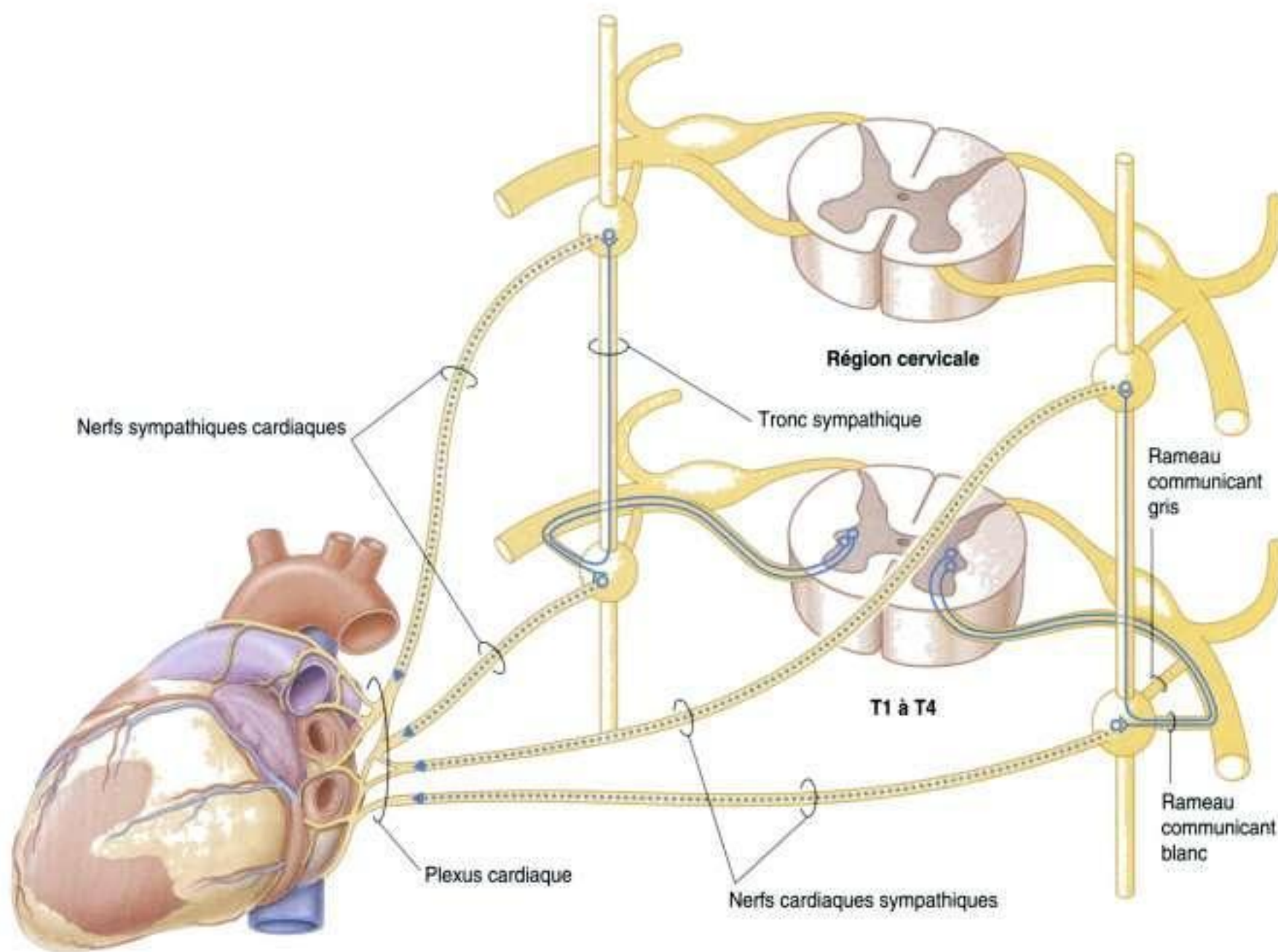


Figure 2.71. Trajet des nerfs sympathiques à destination du cœur.

parasympathique pour constituer les plexus situés contre les organes cibles ou à proximité (par exemple plexus cardiaque, plexus pulmonaire). Les branches nerveuses quittant des plexus innervent les organes. Les organes du crâne, du thorax et du cou sont innervés par les niveaux de la moelle spinale compris entre T1 et T5.

Innervation sympathique de l'abdomen, du pelvis et des surrénales

Les fibres sympathiques préganglionnaires empruntent parfois le tronc sympathique et les ganglions paravertébraux sans relais synaptique. Ces fibres s'assemblent pour former les **nerfs splanchniques (grand, petit, imus [ou inférieur], lombal et sacral)** destinés aux régions abdominales et pelviennes (figure 2.72). Les fibres préganglionnaires de ces nerfs proviennent des niveaux de la moelle compris entre T5 et L2.

Les nerfs splanchniques font généralement relais au niveau des ganglions situés autour des racines des artères de gros calibre provenant de l'aorte abdominale. Ces ganglions appartiennent à un important plexus prévertébral recevant également des afférences depuis le système parasympathique du système nerveux autonome. Les fibres sympathiques postganglionnaires quittent ce plexus et courent le long des axes artériels vers les organes abdominaux et pelviens.

Certaines des fibres préganglionnaires du plexus prévertébral ne prennent pas de relais au sein des ganglions sympathiques du plexus mais se rendent directement aux glandes surrénales pour se connecter avec les cellules de la médullosurrénale. Ces cellules sont analogues à des neurones postganglionnaires sympathiques mais sécrètent de l'adrénaline ou de la noradrénaline.

Système parasympathique

La partie parasympathique du système nerveux autonome du SNP (figure 2.73) provient des régions crâniennes et sacrales du SNC et accompagne :

- les nerfs crâniens III, VII, IX et X. Les nerfs crâniens III, VII et IX acheminent les fibres parasympathiques à certains organes de la tête et du cou alors que le nerf vague (X) innerve en plus des organes thoraciques et la plupart des organes abdominaux ;

- les nerfs spinaux compris entre S2 et S4. Les fibres parasympathiques sacrales innervent les organes viscéraux inférieurs, les organes pelviens et les artères des corps érectiles du périnée.

Tout comme les nerfs moteurs viscéraux du système sympathique, les nerfs moteurs viscéraux du système parasympathique empruntent des voies à deux neurones avec un relais synaptique. Les neurones préganglionnaires sont situés dans le SNC et leurs axones quittent le SNC par les nerfs crâniens.

Fibres préganglionnaires parasympathiques sacrales

Dans la région sacrale, les fibres parasympathiques préganglionnaires forment des nerfs viscéraux spécifiques (les **nerfs splanchniques pelviens**) qui proviennent des rameaux antérieurs des racines S2 à S4 et pénètrent la partie pelvienne du plexus prévertébral qui entoure l'aorte abdominale. Ces fibres sont destinées aux organes pelviens et abdominaux proches des vaisseaux. Les neurones moteurs postganglionnaires sont situés dans la paroi des organes. En revanche, en ce qui concerne les intestins, les fibres préganglionnaires n'ont pas de relais parasympathique postganglionnaire ; les synapses se font directement sur les neurones du ganglion entérique.

Fibres préganglionnaires parasympathiques des nerfs crâniens

Les fibres motrices préganglionnaires parasympathiques des nerfs crâniens III, VII et IX se séparent du reste des nerfs et pénètrent dans l'un des quatre ganglions de cette région pour se connecter avec les neurones moteurs postganglionnaires. Ces quatre ganglions sont situés à proximité des branches principales du nerf V. Les fibres postganglionnaires quittent alors le ganglion, s'associent aux fibres du nerf et rejoignent leur organe cible (tissus salivaire et muqueux, glandes lacrymales ; muscle pupillaire ; muscles ciliaires).

Le nerf vague (X) donne des branches viscérales le long de son trajet. Ces branches participent à la formation des plexus destinés aux organes thoraciques ou au plexus prévertébral de l'abdomen et du pelvis. Nombre de ces plexus contiennent également des fibres sympathiques.

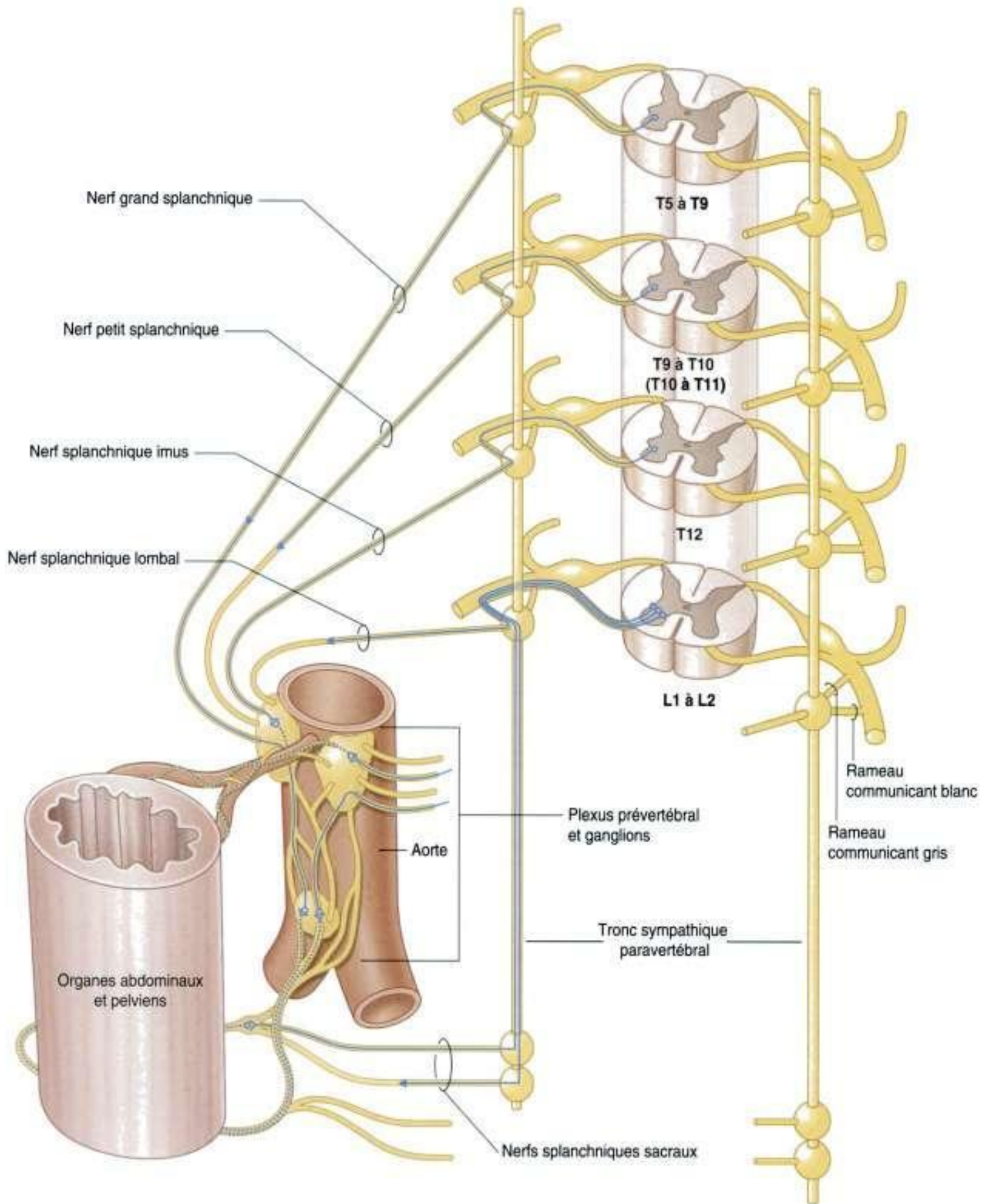


Figure 2.72. Trajet des nerfs sympathiques destinés aux organes abdominaux et pelviens.

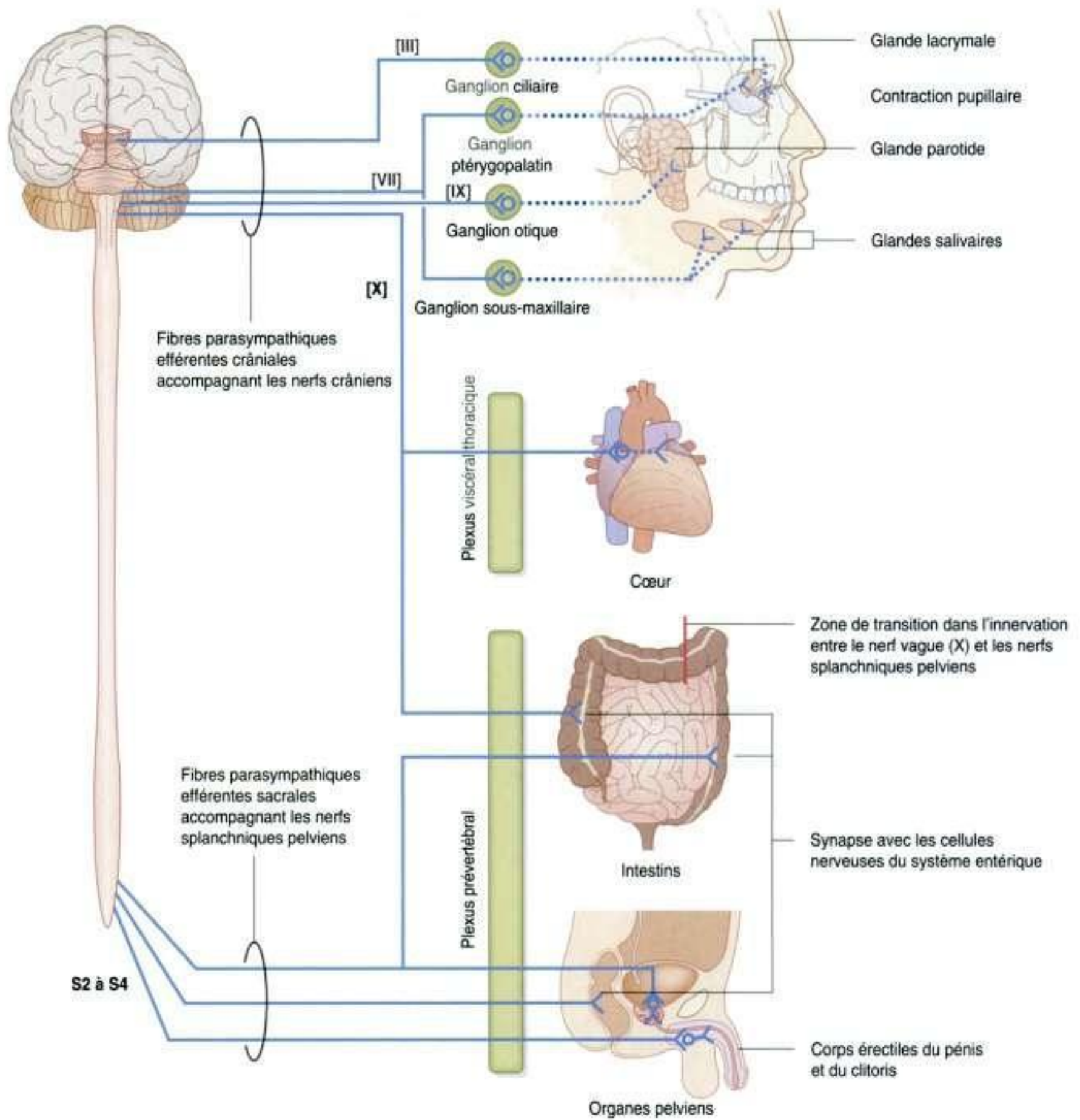


Figure 2.73. Contingent parasympathique du système nerveux autonome appartenant au SNP.

Lorsqu'ils sont présents, les neurones parasympathiques postganglionnaires sont situés dans la paroi des organes cibles.

Innervation viscérale sensitive (afférences viscérales)

90 Les fibres sensibles viscérales accompagnent habituellement les fibres motrices viscérales.

Fibres sensibles viscérales accompagnant les fibres sympathiques

Les fibres sensibles viscérales suivent le trajet des fibres sympathiques et entrent dans la moelle spinale aux mêmes niveaux segmentaires. Néanmoins, ces fibres sensibles peuvent également entrer dans la moelle à des niveaux différents de ceux des nerfs moteurs associés. Ainsi, les fibres sensibles viscérales

du cœur peuvent gagner la moelle à des niveaux plus élevés qu'en T1. Les fibres sensibles viscérales accompagnant les fibres sympathiques ont pour rôle essentiel la détection de la douleur.

Fibres sensibles viscérales accompagnant les fibres parasympathiques

Ces fibres sont contenues dans les nerfs IX et X ainsi que dans les nerfs spinaux S2 à S4.

Les fibres sensibles viscérales du nerf IX transmettent les informations provenant des chémorécepteurs et des barorécepteurs situés dans les parois des artères principales du cou et dans le pharynx.

Les fibres sensibles viscérales du nerf X proviennent des organes du cou, des vaisseaux principaux, et des organes du thorax et de l'abdomen.

Les fibres sensibles viscérales pelviennes et de la partie terminale du côlon cheminent dans les racines S2 à S4.

Les fibres sensibles viscérales qui accompagnent des fibres parasympathiques sont essentiellement impliquées dans la transmission au SNC d'informations concernant le déroulement d'événements physiologiques normaux au sein des organes ou les activités réflexes.

Système entérique

Le système nerveux entérique comporte des neurones sensitifs et moteurs organisés en plexus interconnectés : les **plexus myentérique** et **sous-muqueux** situés dans les parois des intestins (figure 2.74). Chacun de ces plexus contient :

- des ganglions comprenant les corps cellulaires des cellules nerveuses ainsi que d'autres cellules de soutien ;
- des réseaux de fibres nerveuses passant entre les ganglions et étendus dans les tissus voisins.

Les neurones du système entérique proviennent des cellules des crêtes neurales situées dans les régions occipitocervicale et sacrale. Ces neurones du système entérique ont la réputation d'être en plus grand nombre que la totalité des neurones de la moelle spinale.

Les neurones sensitifs et moteurs au sein du système entérique régulent les activités réflexes des différentes parties du système gastro-intestinal. Ces

réflexes contrôlent le péristaltisme, la sécrétion et le tonus vasculaire. Ces activités réflexes fonctionnent indépendamment du contrôle cérébral ou de la moelle spinale. Néanmoins, elles peuvent être modifiées par les influx parasympathiques préganglionnaires ou sympathiques postganglionnaires.

Les informations sensibles provenant du système entérique sont renvoyées au SNC par les fibres sensibles viscérales.

Plexus nerveux

Les plexus nerveux sont de nature somatique ou viscérale. Ils comprennent des fibres provenant de différents niveaux de la moelle et de différentes origines nerveuses, ce qui leur permet de reconstituer des nerfs aux destinations diverses (figure 2.75). Les plexus entériques génèrent également des activités réflexes indépendantes du SNC.

Plexus somatiques

Les principaux plexus somatiques issus des rameaux antérieurs des nerfs spinaux sont les plexus cervical (C1 à C4), brachial (C5 à T1), lombal (L1 à L4), sacral (L4 à S4) et coccygien (S5 à Co). Les rameaux antérieurs des nerfs spinaux thoraciques ne participent pas à la formation des plexus, à l'exception du nerf spinal T1.

Plexus viscéraux

Les nerfs des plexus viscéraux se forment en même temps que les organes viscéraux. Ils contiennent des fibres afférentes et des fibres efférentes (sympathiques et parasympathiques) (figure 2.75). Ces plexus comptent les plexus cardiaque et pulmonaire dans le thorax ainsi qu'un important plexus prévertébral abdominal en avant de l'aorte et étendu vers le bas jusque sur les parois latérales du pelvis. Ce plexus volumineux reçoit et envoie des fibres vers tous les organes abdominaux et pelviens.

Douleur projetée

La douleur projetée (ou référée) survient lorsque l'information sensorielle parvenue à la moelle spinale à partir d'un site précis du corps est interprétée par le SNC comme venant d'un autre site dont les fibres nerveuses dépendent du même niveau de la moelle

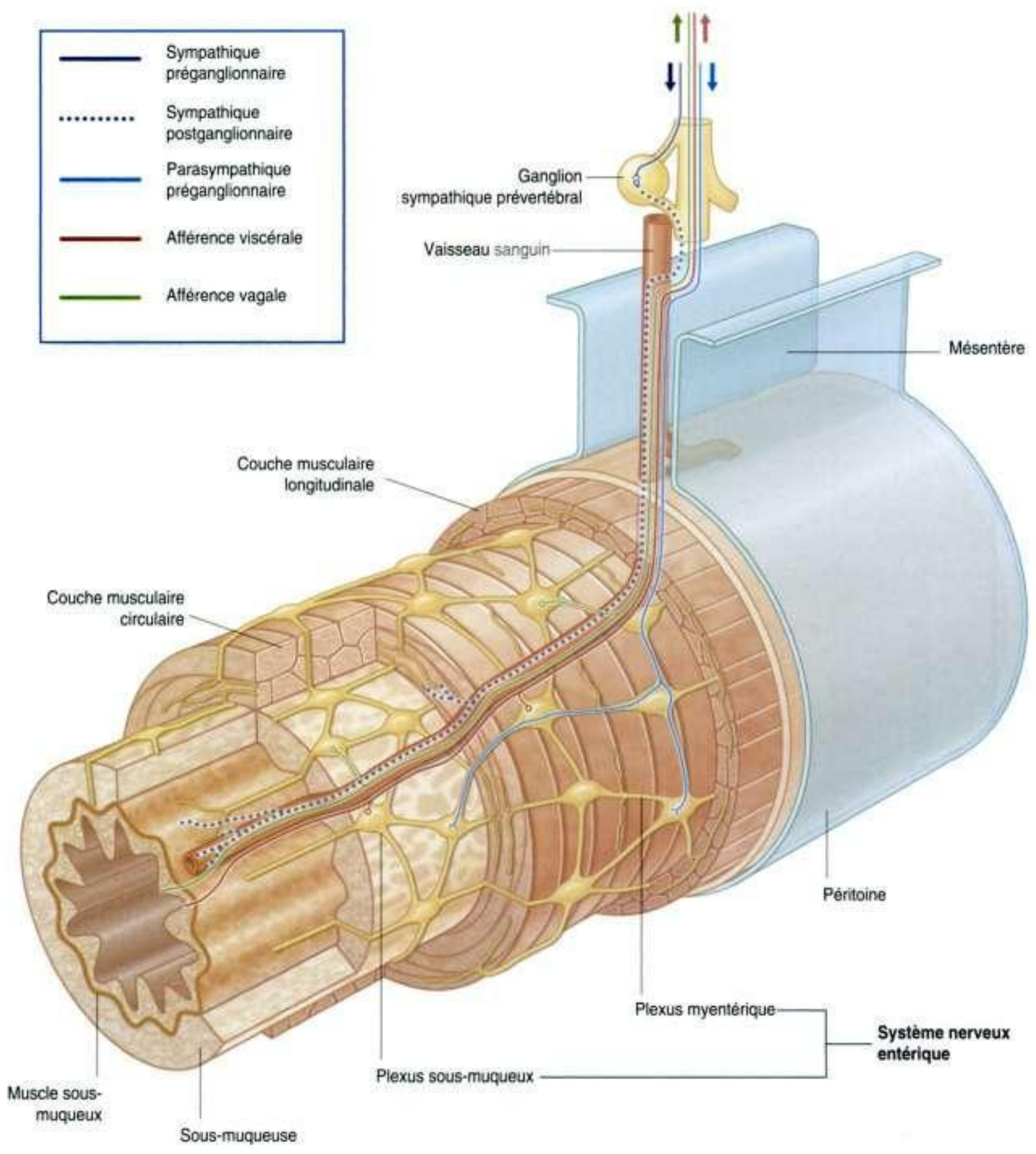


Figure 2.74. Partie entérique du système nerveux.

spinale. Souvent, ce phénomène se produit lorsque l'information douloureuse vient d'une région comme les intestins qui ont une faible quantité de fibres sensibles. Ces fibres afférentes en petit nombre convergent vers des neurones à un niveau de la moelle spinale correspondant qui reçoivent également des fibres nombreuses venues d'une région

cutanée. La douleur venue d'une région à faible innervation peut alors être perçue comme venant d'une région plus riche en fibres nerveuses.

La douleur est le plus souvent projetée d'une région viscérale à une région d'innervation somatique dépendant du même niveau de la moelle spinale.

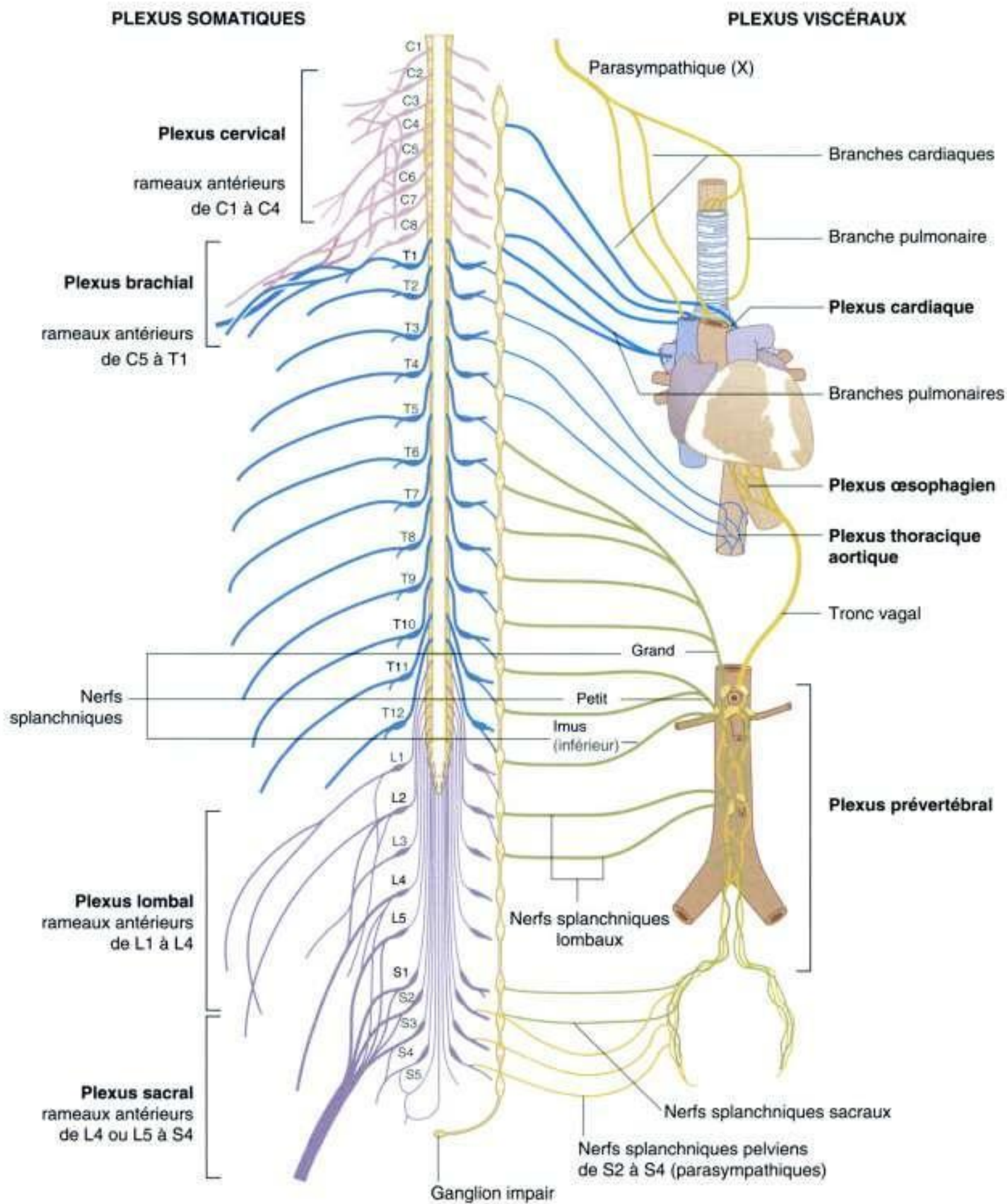


Figure 2.75. Plexus nerveux.

© 2006 Elsevier Masson S.A.S. Tous droits réservés.

La douleur peut aussi être projetée d'une région somatique à l'autre. Par exemple, l'irritation du péritoine à la face inférieure du diaphragme, qui est innervé

par le nerf phrénique, peut être projetée au niveau de l'épaule, qui est innervée par des nerfs somatiques venus du même niveau de la moelle spinale.

Anatomie de surface

Anatomie de surface du dos

Certains repères du dos sont utilisés en pratique clinique pour localiser des groupes musculaires ou pour tester des nerfs périphériques, pour repérer des régions du dos ou encore pour estimer la position approximative de l'extrémité de la moelle spinale. Ces repères permettent également de localiser les organes postérieurs du thorax et de l'abdomen.

Absence de courbures latérales

Vue de dos, la colonne vertébrale normale ne présente pas de courbures latérales. Le sillon cutané situé entre les masses musculaires du dos est vertical (figure 2.76).

Courbures primaire et secondaire dans le plan sagittal

Vue de profil, la colonne vertébrale normale présente des courbures primaires dans les régions thoracique et sacrococcygienne ainsi que des courbures secondaires dans les régions cervicale et lombale (figure 2.77). Les courbures primaires sont concaves vers l'avant et les courbures secondaires sont concaves vers l'arrière.

Repères squelettiques extravertébraux utiles

Certains reliefs osseux palpables constituent des repères utiles permettant de définir les limites des

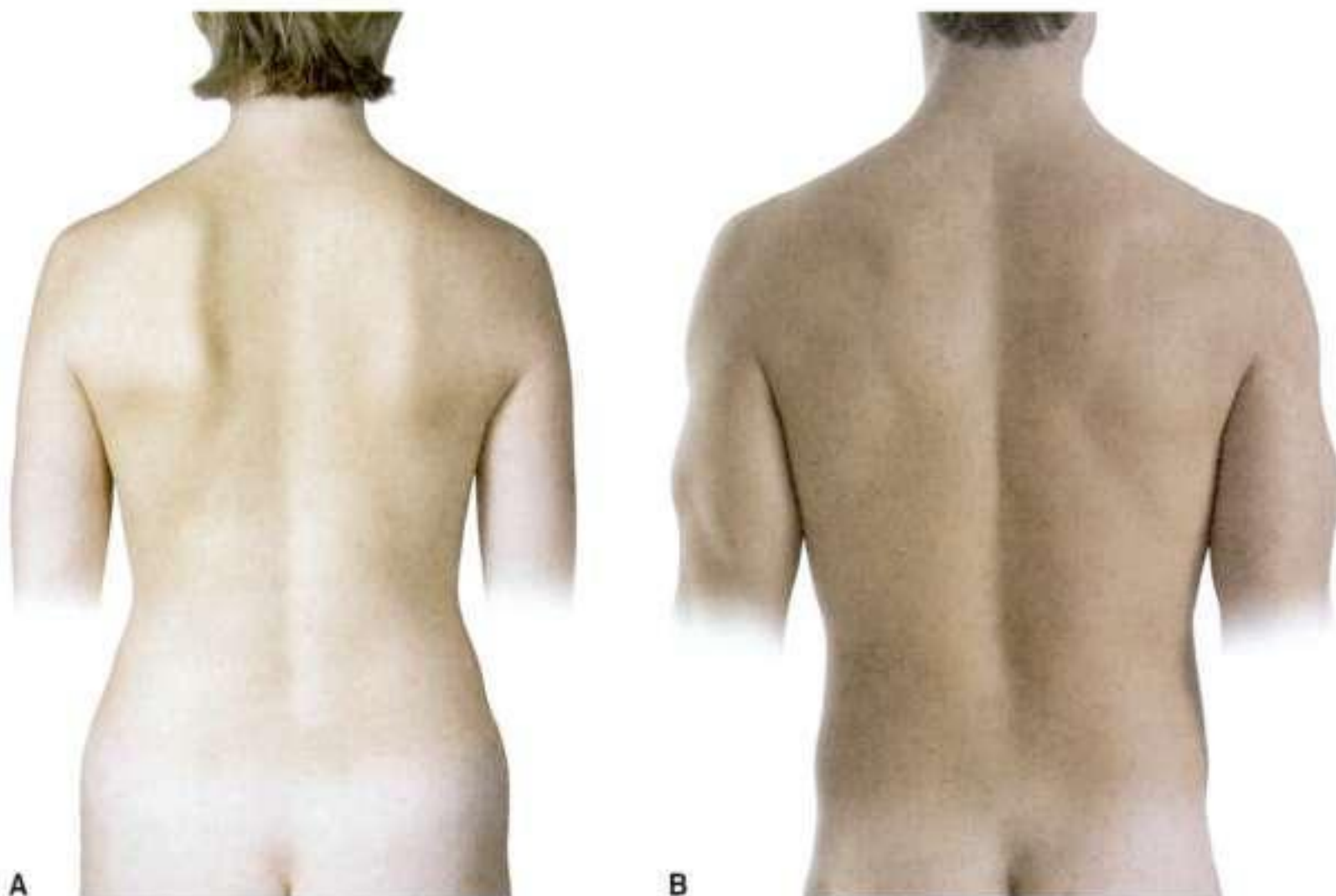

Figure 2.76. Aspect normal du dos. A. Chez la femme. B. Chez l'homme.

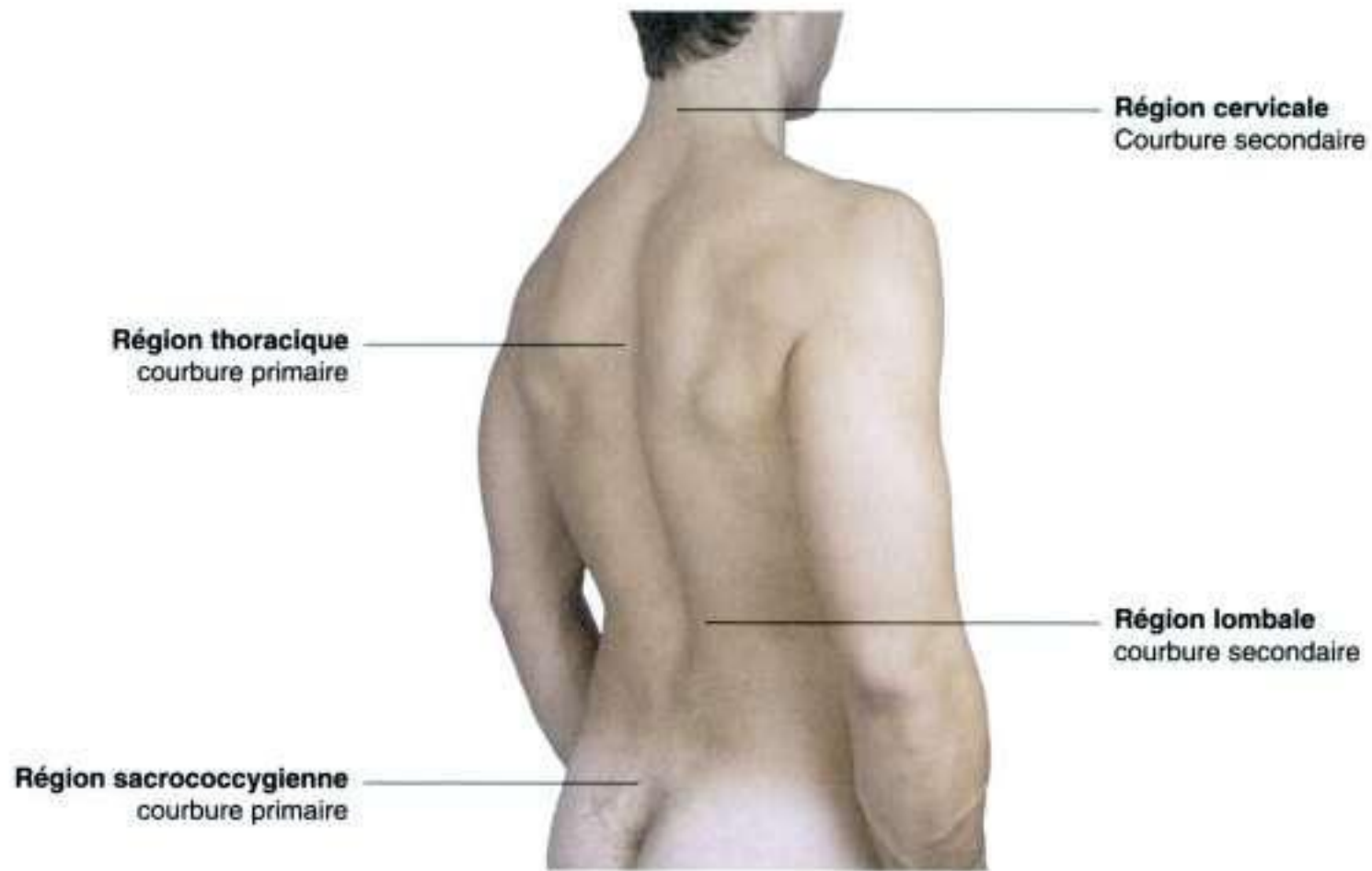


Figure 2.77. Courbures normales de la colonne vertébrale.

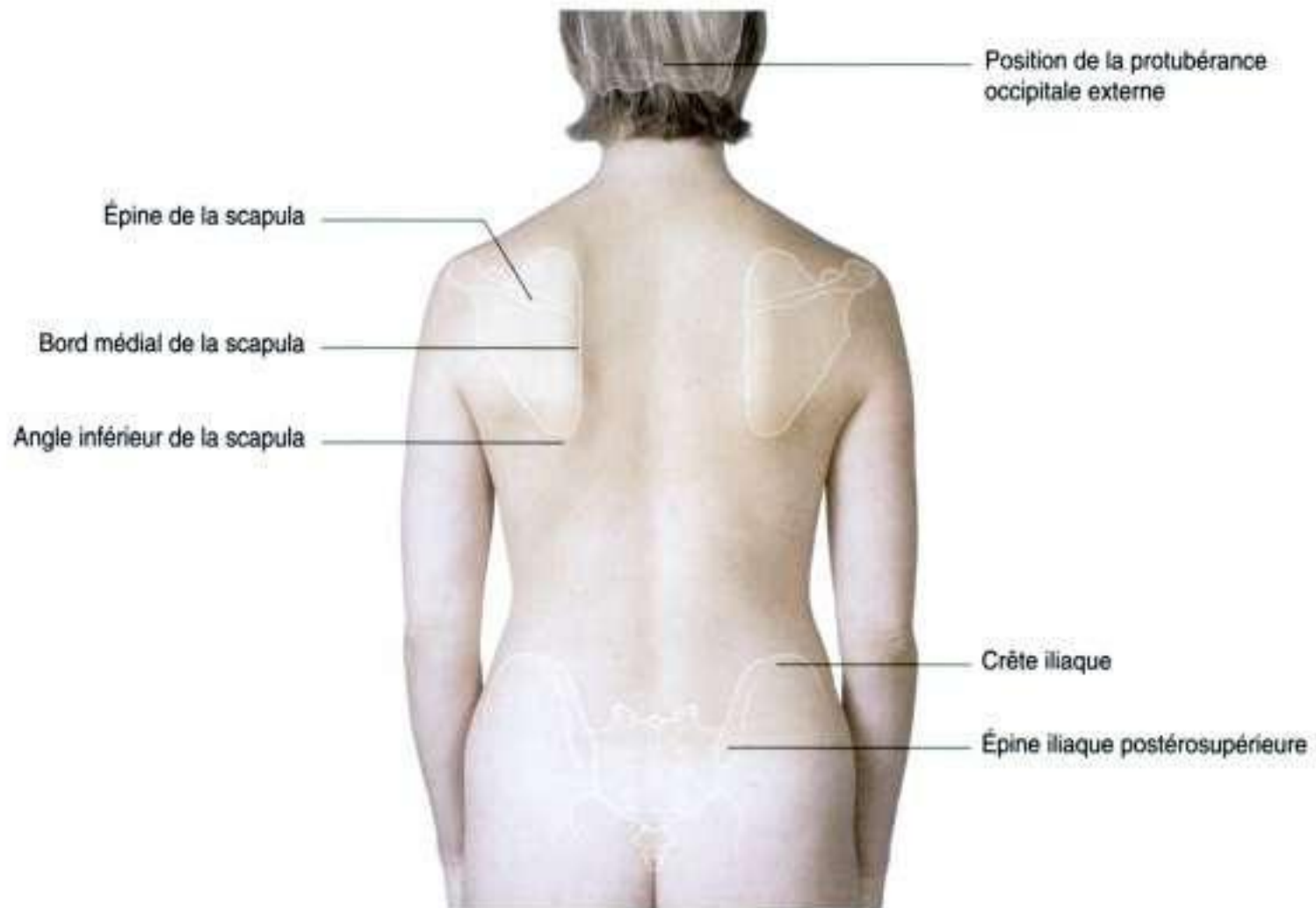

Figure 2.78. Reliefs osseux constituant des repères; dos d'une femme.

muscles et des structures voisines de la colonne vertébrale. Parmi ces reliefs, on retiendra la protubérance occipitale externe, la scapula et la crête iliaque (figure 2.78).

La protubérance occipitale externe est palpée sur la ligne médiane, à l'arrière de la tête, juste au-dessus de la limite d'implantation des cheveux.

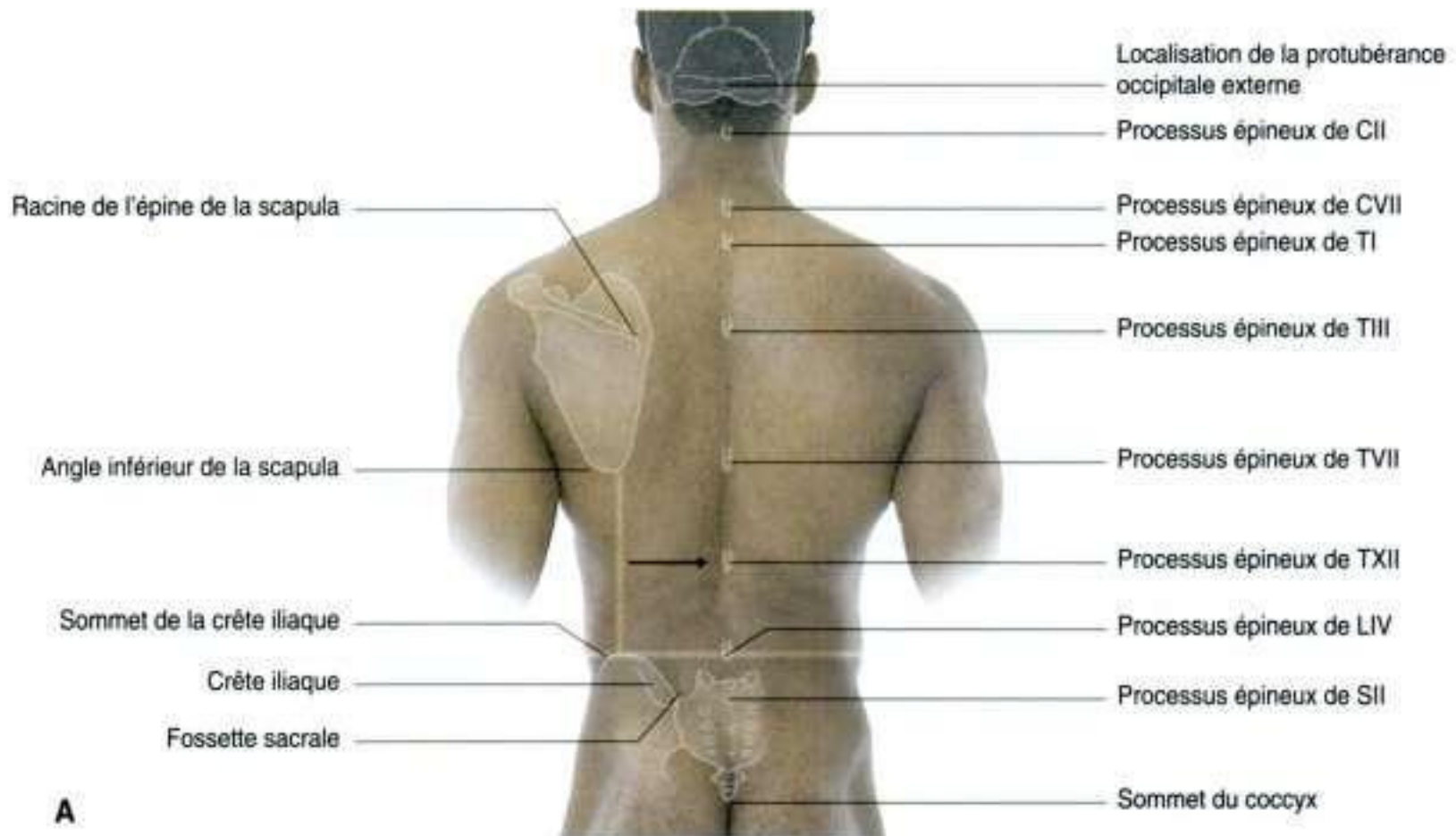
L'épine, le bord médial et l'angle inférieur de la scapula sont souvent facilement visualisés et nettement palpables.

La crête iliaque est palpable sur toute sa longueur, depuis la crête iliaque antérosupérieure, située au bord inférieur et latéral de la paroi abdo-

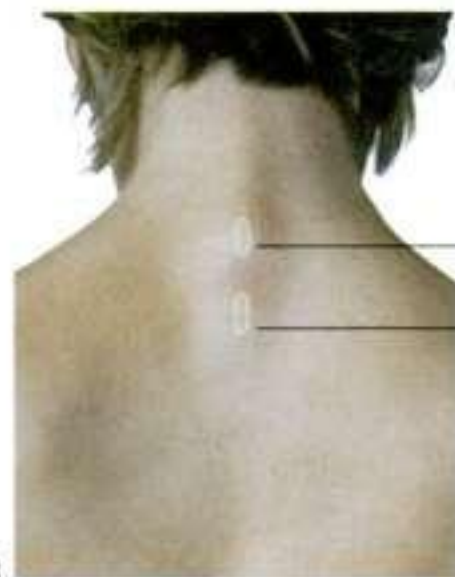minale antérieure, jusqu'à la crête iliaque postérosupérieure proche de la base du dos. La crête iliaque postérosupérieure est souvent visualisée comme une fossette sacrale de chaque côté de la ligne médiane.

Comment identifier les processus épineux

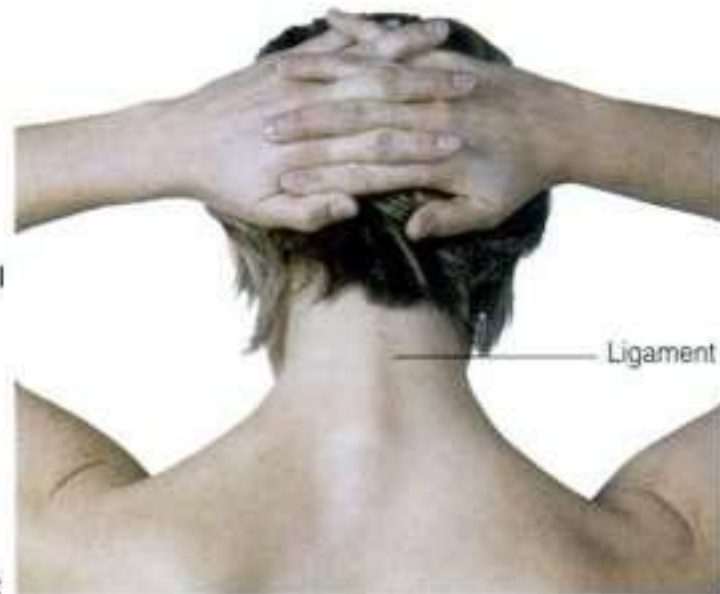L'identification des processus épineux vertébraux (figure 2.79A) permet de se repérer le long de la



A



B



C

Figure 2.79. Localisation des processus épineux du dos. **A.** Chez l'homme, **B.** Chez la femme nuque fléchie. Les processus épineux saillants de CVII et de T1 sont indiqués. **C.** Chez la femme la nuque fléchie mettant en évidence le ligament nuchal.

colonne vertébrale et facilite la localisation des structures profondes, telles que les extrémités inférieures de la moelle spinale ou de l'espace subarachnoïdien.

Le processus épineux de la vertèbre CII est identifié à la palpation profonde comme le relief osseux le plus haut sur la ligne médiane, immédiatement sous le crâne.

La plupart des processus épineux, à l'exception de celui de CVII, ne sont pas nettement palpables car recouverts par les parties molles.

Le processus épineux de CVII est habituellement visible sous la forme d'une saillie sur la ligne médiane à la base du cou (figure 2.79B).

Le ligament nuchal s'étend entre CVII et la protubérance occipitale externe du crâne. Ce ligament apparaît nettement comme une crête longitudinale lorsque la nuque est fléchie (figure 2.79C).

Le processus épineux de TI apparaît comme une protubérance sur la ligne médiane et se trouve sous le processus épineux de CVII. Il est souvent plus saillant que le processus de CVII.

La racine de la scapula se situe au même niveau que le processus épineux de TIII, et l'angle inférieur de la scapula se situe au niveau de la vertèbre TVII.

Le processus épineux de la vertèbre TXII est au niveau de la mi-distance entre l'angle inférieur de la scapula et le sommet de la crête iliaque.

La ligne horizontale joignant les deux sommets des crêtes iliaques croise la ligne médiane au niveau du processus épineux de LIV. Les processus épineux de LIII et de LV sont facilement palpés au-dessus et au-dessous du processus épineux de LIV.

Les fossettes sacrales indiquent la position des épines iliaques postérosupérieures. Elles indiquent également le niveau du processus épineux de SII.

Le sommet du coccyx est palpable à la base de la colonne vertébrale entre les masses musculaires fessières.

Les processus épineux des vertèbres ne sont pas toujours dans le plan horizontal de la vertèbre à laquelle ils appartiennent. Dans la région thoracique, les processus épineux sont longs et fortement obliques vers le bas, expliquant que le sommet de ces processus se trouve au niveau du corps vertébral de la vertèbre sous-jacente. Ainsi, le sommet du processus épineux de TIII est au niveau du corps de la vertèbre TIV.

Dans les régions lombale et sacrale, les processus épineux sont habituellement plus courts et moins obliques

qu'en région thoracique. Le sommet de leur processus épineux reflète mieux la position du corps vertébral correspondant. Ainsi, le processus épineux de LIV se trouve proche du niveau du corps vertébral de LIV.

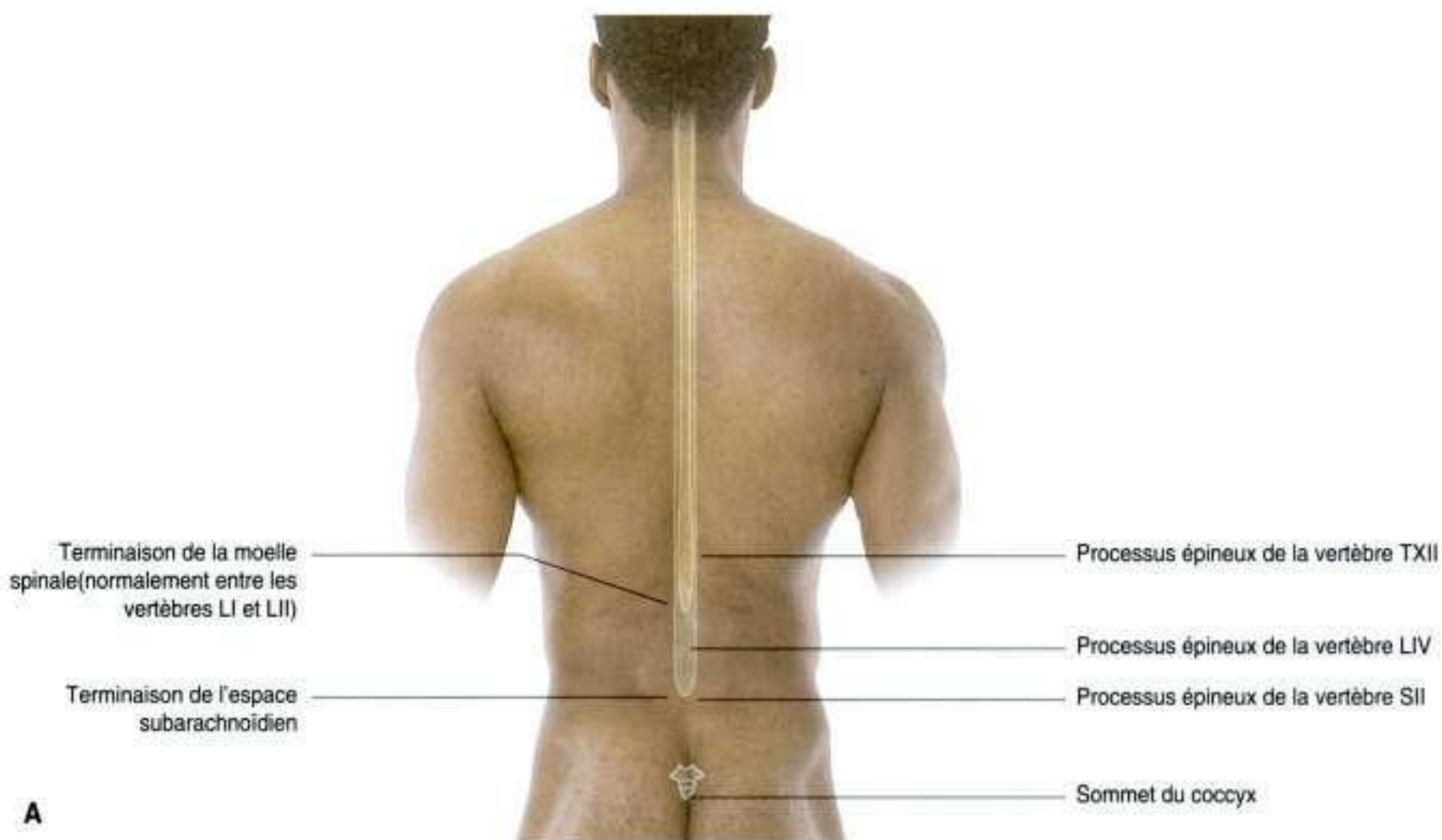
Repérage de l'extrémité inférieure de la moelle spinale et de l'espace subarachnoïdien

La moelle spinale n'occupe pas toute la longueur du canal vertébral. Chez l'adulte, elle se termine habituellement en regard du disque entre les vertèbres LI et LII; néanmoins, elle peut également se terminer plus haut, au niveau de TXII ou, au contraire, plus bas, au niveau du disque entre les vertèbres LII et LIII. L'espace subarachnoïdien, lui, se termine approximativement au niveau de la vertèbre SII (figure 2.80A).

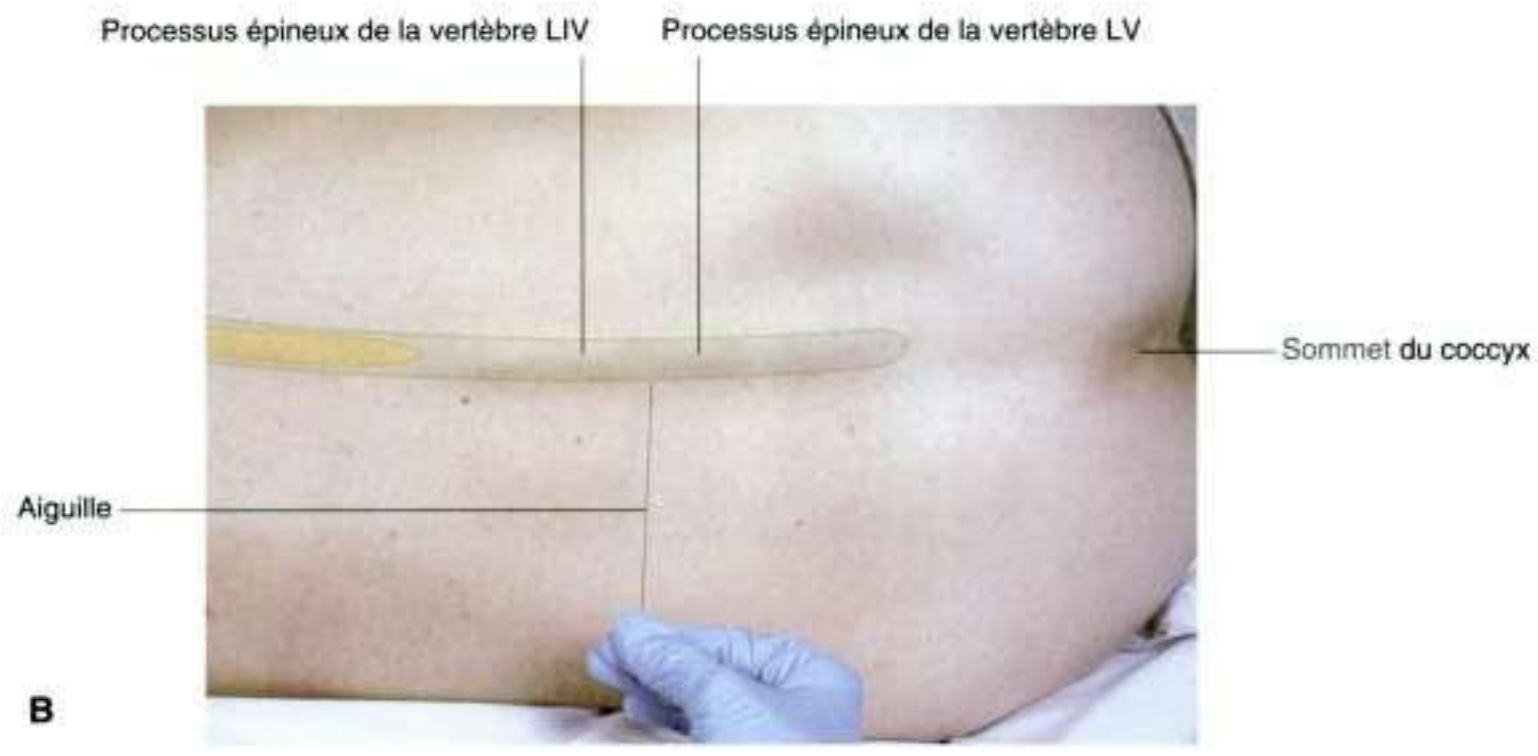
Il est indispensable de pouvoir identifier les processus épineux des vertèbres lombales dans la mesure où c'est dans la région lombale basse que l'espace subarachnoïdien peut être abordé sans risquer d'endommager la moelle spinale. Le processus épineux de LIV est situé sur une ligne horizontale joignant les sommets des crêtes iliaques. Dans la région lombale, le sommet des processus épineux est situé en regard de leur corps vertébral. L'espace subarachnoïdien est accessible entre les vertèbres LIII et LIV ou entre LIV et LV sans risque de lésions spinales (figure 2.80B). Cet espace se termine au niveau de la vertèbre SII, repérée par les fossettes sacrales marquant les épines iliaques postérosupérieures.

Repérage des principaux muscles

Certains des muscles intrinsèques et extrinsèques du dos peuvent être identifiés et palpés. Les plus volumineux de ces muscles sont le trapèze et le grand dorsal (*latissimus dorsi*) (figure 2.81A,B). La translation volontaire de la scapula vers la ligne médiane accentue le relief des rhomboïdes (figure 2.81C) qui sont situés sous le trapèze. Les muscles élévateurs de la scapula se présentent comme deux colonnes longitudinales séparées par la ligne médiane (figure 2.81A).



A



B

Figure 2.80. Niveaux de terminaison de la moelle spinale et de l'espace subarachnoïdien. **A.** Chez l'homme **B.** Chez une femme allongée sur le côté en position fœtale. Cette position provoque la saillie des processus épineux des vertèbres lombales et ouvre les espaces entre les arcs vertébraux adjacents. Le liquide cébrospinal peut être ponctionné de l'espace subarachnoïdien dans cette région lombale basse sans risquer d'endommager la moelle spinale.

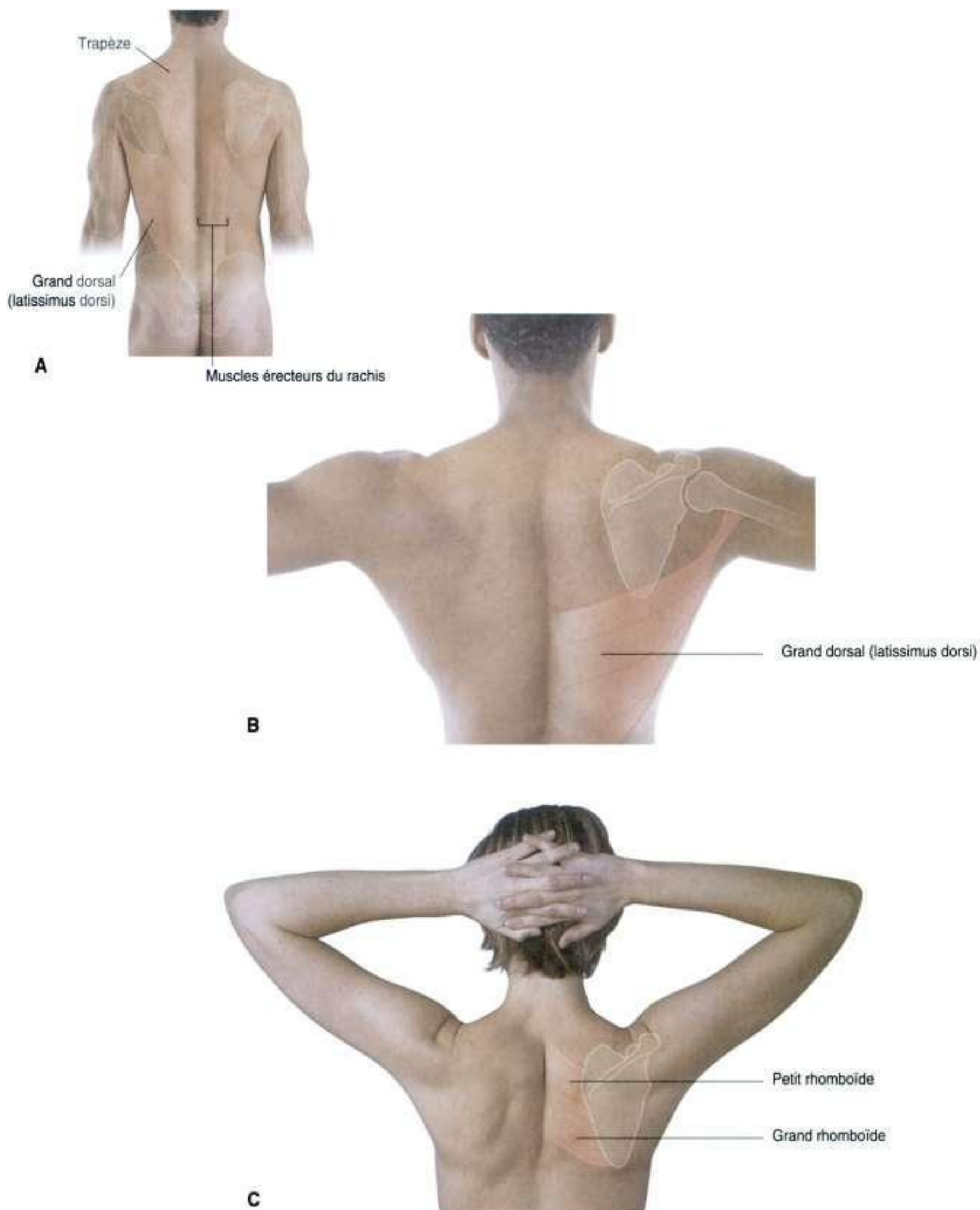


Figure 2.81. Muscles du dos. **A.** Chez l'homme : le latissimus dorsi, le trapèze et les muscles érecteurs du rachis sont mis en relief. Muscles du dos. **B.** Chez l'homme les bras en abduction pour accentuer le relief des bords du muscle grand dorsal (latissimus dorsi). **C.** Chez la femme avec la scapula très basculée et rétractée, permettant de mettre en évidence les reliefs des muscles rhomboïdes.

Cas cliniques

Cas 1

Appendicite

Un jeune homme se présente aux urgences se plaignant de douleurs abdominales diffuses de type crise colique. La douleur devient continue et se localise dans la fosse iliaque droite. Il est pris en charge par un chirurgien viscéral et une appendicectomie est réalisée, retrouvant un appendice inflammatoire. Les suites opératoires sont simples.

Lorsque l'appendice présente une réaction inflammatoire, les fibres sensibles viscérales sont stimulées. Ces fibres gagnent la moelle spinale avec les fibres sympathiques au niveau de la moelle spinale en T10. La douleur est alors perçue sur le dermatome T10 qui correspond à la région ombilicale (figure 2.82). La douleur est perçue de manière diffuse dans cette région cutanée; dès qu'une ondulation péristaltique traverse la région iléocœcale, la douleur revient. Cette douleur intermittente et récidivante est qualifiée de douleur colique.

À un stade plus avancé de la pathologie, l'appendice entre en contact avec, et irrite, le péritoine pariétal de la fosse iliaque droite innervé par des nerfs sensitifs somatiques. La douleur qui est perçue est constante et localisée. Elle prédomine sur la douleur colique précédemment décrite. Le patient ne perçoit plus la douleur projetée dans le dermatome T10.

Cette description est celle d'une douleur appendiculaire évolutive typique. Néanmoins, les caractéristiques de la douleur appendiculaire peuvent varier. L'appendice a une position rétrocaecale dans près de 70 % des cas; ainsi, l'appendice peut ne jamais entrer en contact avec le péritoine pariétal antérieur de la fosse iliaque droite. Par ailleurs, l'appendice est parfois très long et se retrouve au contact d'autres organes abdominaux. Le patient peut ainsi décrire d'autres symptômes (par exemple, un appendice inflammatoire au contact de l'urètre est responsable de symptômes urinaires) a priori non évocateurs d'une appendicite.

Bien que l'appendicite soit une pathologie fréquente, d'autres pathologies intra-abdominales ou pelviennes peuvent être révélées par les mêmes symptômes.

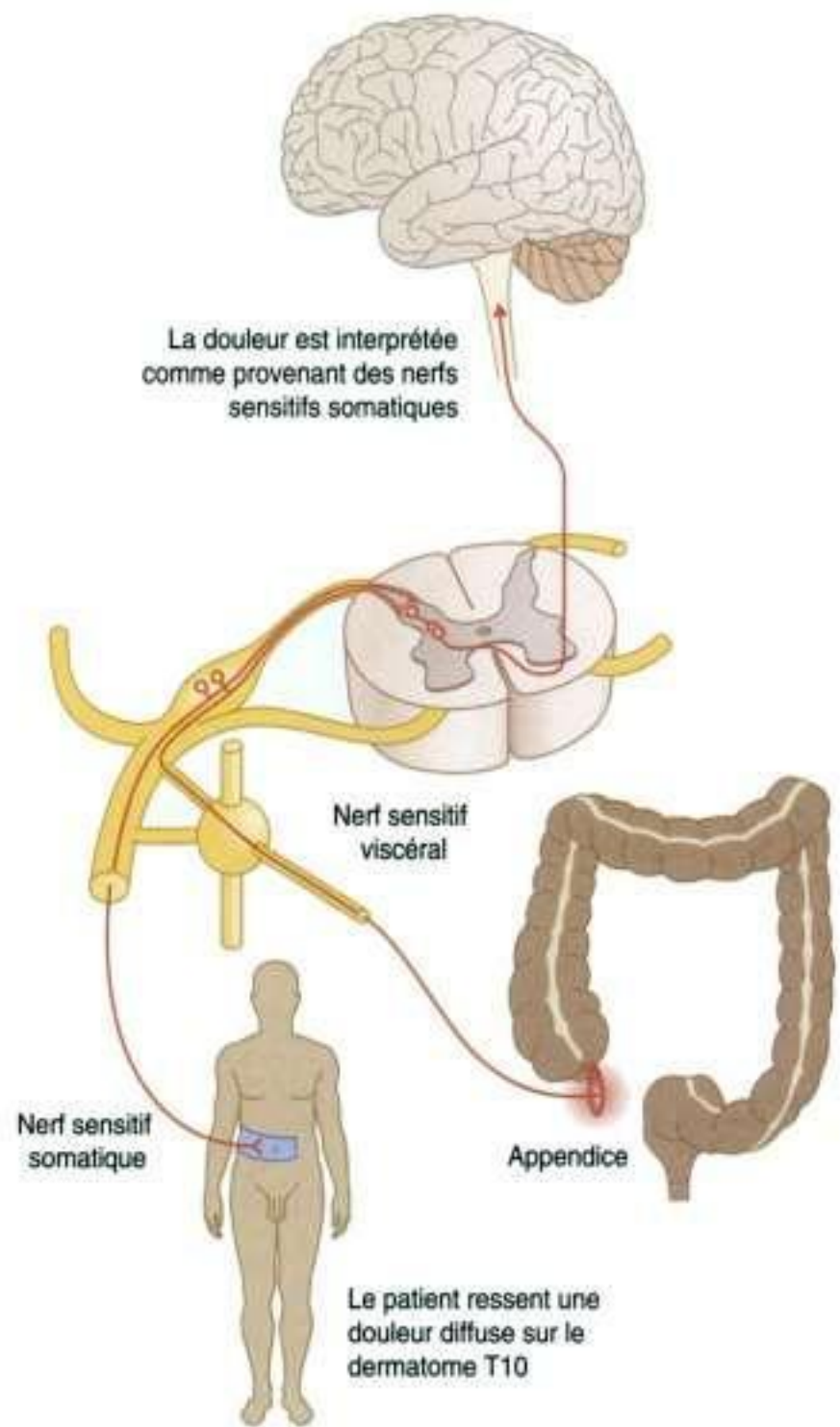


Figure 2.82. Mécanismes de la douleur projetée sur le dermatome T10 au cours d'une appendicite.

Cas 2

Sciatique et lumbago

Une femme âgée de 50 ans consulte son médecin de famille pour des douleurs lombaires importantes accompagnées d'irradiations dans la fesse.

La douleur lombaire est un symptôme fréquemment rencontré en médecine de ville.

Parmi les étiologies les plus fréquentes de douleurs lombaires, certaines doivent être identifiées car elles nécessitent la mise en route d'un traitement précoce. Les causes fréquentes de douleur lombaire sont les lésions discales, les hernies discales exclues, les sténoses lombaires et les douleurs mécaniques des articulations zygapophysiales.

Les étiologies de douleur lombaire peuvent être regroupées en trois groupes principaux : les douleurs d'origine mécanique, les douleurs par dégénérescence articulaire et les compressions neurologiques.

Il faut savoir distinguer la lombalgie (douleur lombaire) de la sciatalgie (douleur sciatique, radiculalgie). La lombalgie est un terme générique qui regroupe l'ensemble des douleurs lombaires. La sciatalgie est une douleur qui emprunte le trajet du nerf sciatique (L4 à S3), partant habituellement de la région de la fesse et suivant la face postérolatérale de la cuisse et de la jambe.

Cas 3

Lésion de la moelle spinale cervicale

Un homme de 45 ans est victime d'un grave accident de la route. L'examen clinique retrouve une lésion sévère de la région cervicale de la colonne vertébrale associée à une lésion de la moelle spinale. Les troubles respiratoires qu'il présente évoluent finalement vers l'arrêt respiratoire complet.

Lorsqu'une lésion de la moelle cervicale se situe au-dessus du niveau C5 de la moelle, il existe un risque d'arrêt respiratoire. Le nerf phrénique provient des racines C3, C4 et C5 et assure l'innervation du diaphragme. La respiration peut être conservée si la lésion se situe au-dessous de C5. Néanmoins, elle peut être perturbée si la moelle est le siège d'un œdème qui progresse vers le haut. De plus, les muscles sterno-cléido-mastoïdien et trapèze, innervés par le nerf spinal accessoire (XI), participent à la respiration.

Ce patient ne perçoit plus aucune sensation et ne peut plus bouger les membres supérieurs et inférieurs.

Ce patient est paralysé des membres supérieurs et inférieurs. Il présente une tétraplégie. Si la respiration reste normale, c'est que la lésion se situe sous le niveau C5 ou au niveau C5. L'innervation des membres supérieurs se fait par le plexus brachial qui commence avec la racine C5. Le niveau lésionnel chez ce patient est donc C5 ou très proche de C5.

Il est important de souligner que, bien que la moelle spinale soit sectionnée dans la région cervicale, la moelle spinale au-dessous reste intacte. Une activité réflexe peut donc persister sous le niveau atteint, bien que la communication avec le cerveau soit interrompue.

Cas 4

Abcès du psoas

Une femme âgée de 25 ans consulte pour des douleurs lombaires. Dans les semaines suivantes, cette patiente présente une tuméfaction sensible de l'aîne augmentant progressivement de volume. À l'interrogatoire, la patiente signale également une toux productive avec des expectorations constituées de mucus et de sang. Elle présente également un syndrome fébrile.

La radiographie de thorax révèle une masse pulmonaire cavitaire apicale expliquant les symptômes respiratoires.

Compte tenu de l'âge de la patiente, l'existence d'un cancer du poumon est peu probable. L'hémoptysie (toux avec expectoration sanglante) et l'ensemble des symptômes associés évoquent l'existence d'une infection pulmonaire. L'image cavitaire apicale sur la radiographie pulmonaire évoque le diagnostic de tuberculose. La tuberculose pulmonaire a été confirmée par la culture bactériologique du produit d'aspiration réalisée en bronchoscopie.

Au cours de l'infection tuberculeuse, le bacille tuberculeux contamine la vertèbre L1 par

voie sanguine. La destruction de la vertèbre débute par l'atteinte de l'os spongieux à proximité du disque intervertébral. L'infection progresse vers le disque intervertébral et finit par le contaminer. Le disque a été détruit par l'infection et des portions du disque expulsées en avant du disque, dans les fibres du muscle psoas. Cette évolution n'est pas exceptionnelle au cours d'une tuberculose avec atteinte de la colonne lombale.

Avec le temps, le pus se propage entre les fibres du muscle psoas, se glisse sous le ligament inguinal, constituant une masse indurée de la région inguinale. Cette évolution est typique d'un abcès du psoas.

Heureusement, cette patiente ne présente pas d'atteinte du canal vertébral.

L'abcès du psoas a été ponctionné sous contrôle radiographique puis traité par une antibiothérapie au long cours de 6 mois. L'état général de la patiente s'améliore rapidement. Les cavités pulmonaires persistent longtemps et finissent par cicatriser avec une cicatrice scléreuse.

10 questions-réponses

- 1. Une injection extradurale d'anesthésique local est réalisée en LI-LII. Énumérez trois fonctions physiologiques que le patient ne peut plus effectuer.**

Le patient ne peut plus marcher, et ne peut plus contrôler ses sphincters vésical et anal. L'inhibition des fibres sympathiques peut également faire perdre le contrôle du tonus vasculaire et le patient va développer une hypotension.

- 2. Une ponction lombaire est réalisée pour analyser le liquide cébrospinal (LCS) chez un nouveau-né. Une aiguille est introduite dans l'espace intervertébral LII-LIII. Malheureusement, le nouveau-né devient paraplégique. Pourquoi ?**

Chez le nourrisson, la moelle spinale descend à un niveau situé au-dessous de la troisième vertèbre lombale. Pour éviter tout risque de lésion de la moelle spinale, les ponctions lombaires doivent être réalisées à un niveau plus bas.

- 3. Un patient présente une lésion de la racine nerveuse L4 ainsi qu'une protrusion discale en LIII-LIV. Expliquez les relations entre ces lésions.**

Le disque occupe la partie latérale du canal vertébral. Ainsi, il entre directement en conflit avec la racine L4 descendante.

- 4. Un patient se présente avec une lésion de la racine nerveuse L3 droite associée à une protrusion discale en LIII-LIV. À quel niveau se situe la protrusion discale ?**

R : La connaissance des rapports anatomiques des racines nerveuses est importante. La racine nerveuse L3 passe sous le pédicule de LIII à droite. Elle chemine latéralement autour du corps latéral pour innerver les tissus cibles. Pour qu'une protrusion discale en LIII-LIV entre directement en contact avec la racine, elle doit être située en dehors du foramen. Cet exemple est l'opposé de celui de la question 3 ci-dessus.

- 5. Un patient présente une importante protrusion discale en L4-L5 responsable d'un déficit neurologique. Nommez les interventions chirurgicales permettant de lever la compression au sein du canal vertébral.**

Laminectomie bilatérale : le patient est installé en décubitus ventral; une fois l'abord réalisé, les lames vertébrales et les processus épineux sont réséqués en regard du disque; cette exérèse lève la compression des racines nerveuses. Cette libération déstabilise néanmoins la colonne vertébrale. **Discectomie** : des techniques chirurgicales permettent d'aborder le canal vertébral après une laminectomie unilatérale. Le sac dural est alors récliné et le disque vertébral réséqué sans déstabilisation de la colonne vertébrale. **Discectomie endoscopique** : à l'aide d'un endoscope, passé en percutané par un orifice de la taille d'un crayon, le chirurgien accède au canal vertébral; le contenu du sac dural est refoulé et le disque est réséqué. **Discectomie chimique** : sous contrôle radiographique, une aiguille est introduite jusqu'au centre du disque intervertébral; différents produits peuvent ainsi être injectés au sein du disque pour en dissoudre le contenu qui est ensuite aspiré.

- 6. Un patient bénéficie d'une réparation chirurgicale d'un anévrisme thoracoabdominal, qui est une dilatation anormale de l'aorte. En l'absence de traitement, la dilatation se développe et finit par se rompre, avec pour conséquence le décès du patient. Dans les suites de l'intervention, le patient devient paraplégique. Pourquoi ?**

Au cours de la chirurgie d'un anévrisme thoracoabdominal, de l'aorte l'aorte est clampée. Une greffe d'interposition (après résection de l'anévrisme) est suturée et le clamp est levé. Il n'est pas possible d'individualiser la grande artère radulaire (d'Adamkiewicz) qui vascularise la partie inférieure de la moelle spinale. Malheureusement, chez certains patients, la vascularisation de la moelle dépend presque exclusivement de cette artère et son sacrifice entraîne un infarctus (mort des cellules par déficit en oxygène) de la moelle spinale avec pour conséquence une paraplégie.

- 7. Un homme de 70 ans atteint d'un cancer de la prostate avec métastases osseuses se présente aux urgences en état de rétention urinaire (impossibilité d'uriner) et d'incontinence fécale. Il signale également au bout de quelque temps des troubles sensitifs dans les membres**

inférieurs ainsi que des difficultés à la marche. À quel niveau se situe la lésion ?

Rappelons que les manifestations cliniques liées aux lésions neurologiques peuvent être très spécifiques de l'atteinte d'un territoire ou d'une racine mais que les patients en donnent souvent une description vague et imprécise. Néanmoins, les symptômes peuvent également être vagues et incomplets. Dans le cas de ce patient, il est parfaitement justifié d'évoquer une lésion de la partie basse de la moelle spinale, vers le cône médullaire. Des examens complémentaires sont réalisés pour explorer la région lombale de la colonne vertébrale. Une IRM de la partie lombale de la colonne révèle une volumineuse métastase osseuse sur la vertèbre L1 avec un rétrécissement du canal vertébral. Des séances de radiothérapie permettent de réduire le volume de la lésion et d'améliorer les symptômes du patient.

- 8. Un homme de 70 ans se présente avec des douleurs du dos importantes et d'apparition brutale. Ces douleurs irradient dans les flancs et la tension artérielle du patient est basse. Une radiographie de la colonne lombale montre des vertèbres et des disques intervertébraux normaux. En revanche, la radiographie de profil du rachis montre une masse calcifiée de 10 cm de diamètre située à la face antérieure de la colonne vertébrale. Les calcifications apparaissent périphériques. Quel est votre diagnostic ?**

Le patient présente un anévrisme calcifié de l'aorte abdominale. Compte tenu de l'histoire clinique rapportée et de la baisse de la tension artérielle, le patient présente vraisemblablement une rupture de l'anévrisme dans l'espace

rétropéritonéal. Ce patient doit être opéré en urgence car son pronostic vital est en jeu. Cette observation nous rappelle que toutes les douleurs du dos ne sont pas liées à une atteinte de la colonne vertébrale.

- 9. Un patient se plaint de paresthésies du bord ulnaire de l'annulaire et de tout le cinquième doigt. Une amyotrophie des muscles de la main et en particulier des muscles de l'éminence hypothénar est remarquée. Pouvez-vous relier ces symptômes à l'atteinte d'un niveau spécifique de la moelle spinale ?**

Non. Ces symptômes sont spécifiques de l'atteinte du nerf ulnaire plutôt que d'une racine nerveuse. L'examen neurologique nécessite en effet de connaître la destination des racines nerveuses mais également la manière dont elles s'assemblent pour constituer des nerfs ayant leurs territoires sensitifs et moteurs propres.

- 10. Un homme de 25 ans est victime d'un grave accident de la route. Il présente des lésions graves du cou et du membre supérieur. Aux urgences, l'examen initial réalisé retrouve une perte complète du tonus, de la force et de la sensibilité de son membre supérieur droit. Pourquoi ce patient n'est-il pas atteint d'une tétraplégie ?**

La tétraplégie est une paralysie complète des membres supérieurs et des membres inférieurs. Une paralysie isolée d'un membre supérieur suggère qu'il n'y a pas de lésion de la moelle spinale. Les signes cliniques constatés sont liés à des lésions d'avulsion des racines nerveuses du plexus brachial lors du traumatisme du cou et du membre supérieur droit.



3

Thorax

Vue globale 106

Anatomie régionale 120

Anatomie de surface 210

Cas cliniques 219

Traduction

Dorothee Coquerel-Béghin

Fabrice Duparc

Jean-Luc Gahdoun

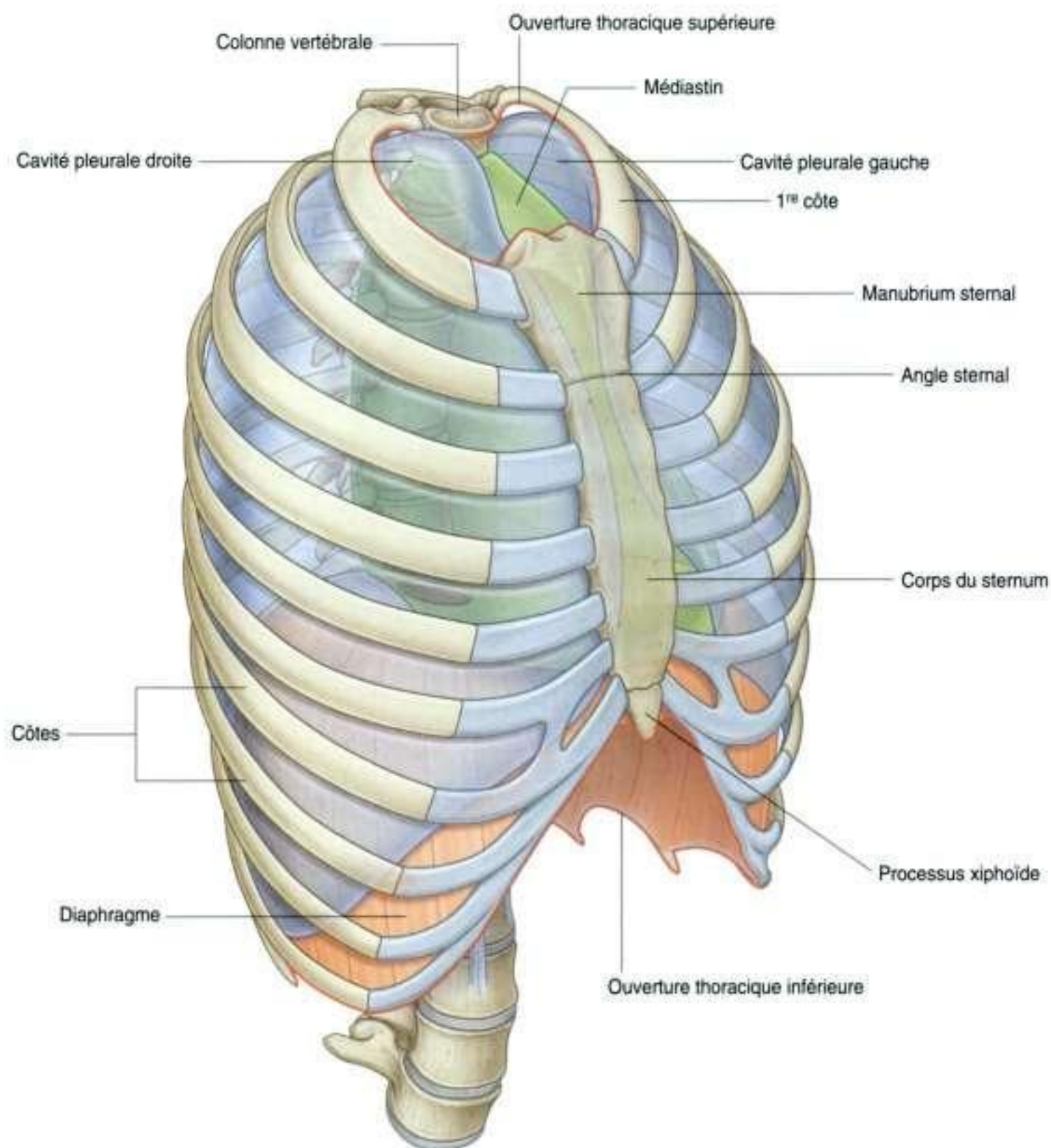
Vue globale

INTRODUCTION

Le **thorax** est un cylindre de forme irrégulière avec une ouverture supérieure étroite (l'ouverture thoracique supérieure) et une ouverture inférieure relativement grande (l'ouverture thoracique inférieure) (figure 3.1). L'ouverture thoracique supérieure se

prolonge par le cou; l'ouverture thoracique inférieure est fermée par le diaphragme.

La paroi musculosquelettique du thorax est déformable et constituée de segments organisés en vertèbres, côtes, muscles, et du sternum.



La **cavité thoracique** est entourée par la paroi thoracique et par le diaphragme, et elle est divisée en trois compartiments principaux :

- une cavité pleurale droite et une cavité pleurale gauche, qui entourent chacune les poumons ;
- le médiastin.

Le médiastin est une structure étroite de tissus mous déformables, orientée longitudinalement en position sagittale médiane. Il contient le cœur, l'œsophage, la trachée, les principaux nerfs et les gros vaisseaux.

Les cavités pleurales sont complètement séparées l'une de l'autre par le médiastin. *Ainsi, un événement anormal dans une cavité ne va pas affecter obligatoirement l'autre cavité. Cela est aussi vrai pour le médiastin qui peut être ouvert chirurgicalement sans ouvrir les cavités pleurales.*

Un autre fait important pour les cavités pleurales est qu'elles s'étendent au-dessus de la 1^{re} côte. L'apex de chaque poumon s'étend donc jusqu'à la racine du cou. La conséquence est qu'en cas d'événement anormal au niveau de la racine du cou, il peut y avoir une atteinte de la plèvre et du poumon, et qu'en cas d'atteinte du poumon ou de la plèvre, il peut y avoir un retentissement au niveau de la racine du cou.

FONCTIONS

Respiration

Une des plus importantes fonctions du thorax est la respiration. Le thorax ne contient pas seulement les poumons mais aussi toute la machinerie nécessaire – le diaphragme, la paroi thoracique et les côtes – pour mobiliser l'air à l'intérieur et à l'extérieur des poumons.

Les mouvements d'élévation et d'abaissement du diaphragme et les mouvements latéraux et antérieurs de la paroi thoracique, liés au mouvement des côtes, entraînent une modification du volume de la cavité thoracique et constituent les éléments clés de la respiration.

Protection des organes vitaux

La cavité thoracique protège le cœur, les poumons et les gros vaisseaux. Du fait de sa forme en dôme, le diaphragme sépare la cavité thoracique des principaux viscères abdominaux.

Une importante partie du foie se trouve sous le côté droit du dôme du diaphragme, et la rate et l'estomac se trouvent sous le côté gauche. La face postérieure du pôle supérieur des reins se trouve sous le diaphragme et devant la 12^e côte à droite, et entre la 11^e et la 12^e côte à gauche.

Conduit médiastinal

Le médiastin agit comme un conduit pour les structures qui passent à travers le thorax d'une région du corps à l'autre et du thorax vers d'autres régions.

L'œsophage, le nerf vague et le conduit thoracique passent à travers le médiastin entre l'abdomen et le cou.

Le nerf phrénique, qui est originaire du cou, passe aussi à travers le médiastin pour pénétrer et innover le diaphragme.

D'autres structures comme la trachée, l'aorte thoracique et la veine cave supérieure cheminent dans le médiastin entre les organes viscéraux majeurs du thorax.

ÉLÉMENTS ANATOMIQUES

Paroi thoracique

La **paroi thoracique** est formée d'éléments squelettiques et musculaires (figure 3.1) :

- en arrière, elle est composée de 12 vertèbres thoraciques et de leurs disques intervertébraux d'interposition ;
- latéralement, la paroi est formée par les **côtes** (12 sur chaque côté) et trois couches de muscles plats qui remplissent les espaces intercostaux entre les côtes adjacentes ; ces muscles mobilisent les côtes et servent de support aux éléments des espaces intercostaux ;
- en avant, le **sternum**, qui est formé du manubrium sternal, du corps du sternum et du processus xiphoïde.

Le manubrium sternal a une angulation postérieure sur le corps du sternum, au niveau de l'articulation manubriosternale ; cela forme l'angle sternal, qui est un repère superficiel important utilisé par les cliniciens lors de l'examen clinique du thorax.

L'extrémité antérieure (distale) des côtes est composée de cartilage costal, qui contribue à l'élasticité et à la mobilité de la paroi.

Toutes les côtes s'articulent avec les vertèbres thoraciques en arrière. La plupart des côtes (2^e à 9^e côtes) ont trois articulations avec la colonne vertébrale. La tête de chaque côte s'articule avec le corps de sa vertèbre propre et avec le corps de la vertèbre située au-dessus (figure 3.2). Comme les côtes se courbent en arrière, elles s'articulent aussi avec le processus transverse de leur vertèbre correspondante.

En avant, les cartilages costaux des 1^{re} à 7^e côtes s'unissent avec le sternum.

Le cartilage costal des 8^e, 9^e et 10^e côtes s'unit avec le bord inférieur du cartilage costal situé au-dessus de lui. Les 11^e et 12^e côtes sont appelées côtes flottantes parce qu'elles ne s'articulent pas avec les autres côtes, le cartilage costal ou le sternum. Leur cartilage costal est petit, et sert seulement à recouvrir leur extrémité.

L'architecture squelettique de la paroi thoracique constitue de nombreux sites d'insertion pour des muscles du cou, de l'abdomen, du dos et du membre supérieur.

Certains muscles relient les côtes et agissent comme muscles accessoires pour la respiration ; une partie d'entre eux stabilisent la position des première et dernière côtes.

Ouverture thoracique supérieure

Complètement entourée par des éléments squelettiques, l'**ouverture thoracique supérieure (orifice thoracique supérieur)** est formée par le corps de la vertèbre T1 en arrière, le bord médial de la 1^{re} côte de chaque côté, et par le manubrium sternal en avant.

Le bord supérieur du manubrium sternal est approximativement dans le même plan horizontal que le disque intervertébral situé entre les vertèbres T11 et T12.

La 1^{re} côte se dirige obliquement vers le bas, depuis son articulation postérieure avec la vertèbre T1, jusqu'à son articulation antérieure avec le manubrium sternal. En conséquence, le plan de l'ouverture thoracique supérieure fait un angle oblique orienté vers l'avant.

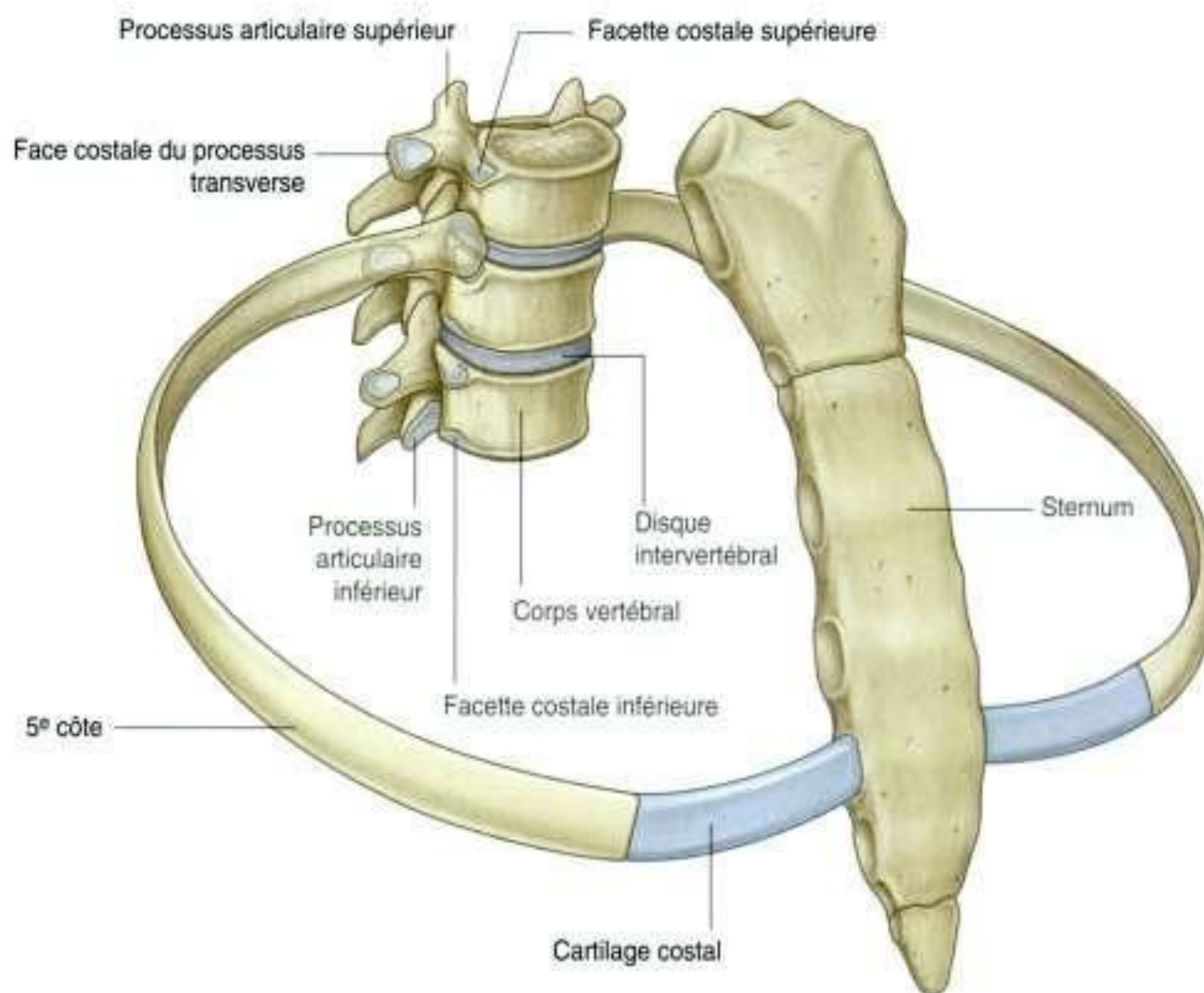


Figure 3.2. Articulation entre les côtes et les vertèbres.

Au niveau de l'ouverture thoracique supérieure, les parties supérieures des cavités pleurales, qui recouvrent les poumons, se situent sur chaque côté de l'entrée du médiastin (figure 3.3).

Les structures qui passent du membre supérieur au thorax cheminent au-dessus de la 1^{re} côte et sur la partie supérieure de la cavité pleurale lors de leur entrée ou de leur sortie du médiastin. Les structures qui passent entre le cou, la tête et le thorax passent plus verticalement à travers l'ouverture thoracique supérieure.

Ouverture thoracique inférieure

L'ouverture thoracique inférieure (orifice thoracique inférieur) est grande et extensible. Les os, le cartilage et les ligaments en forment ses bords (figure 3.4A).

L'ouverture thoracique inférieure est fermée par le diaphragme, et les structures qui passent de l'abdomen au thorax traversent le diaphragme, ou passent en arrière.

Les éléments squelettiques de l'ouverture thoracique inférieure sont :

- le corps de la 12^e vertèbre en arrière ;
- la 12^e côte et l'extrémité distale de la 11^e côte postérolatéralement ;
- les extrémités distales cartilagineuses de la 7^e à la 10^e côte, qui s'unissent pour former le rebord costal antérolatéralement ;
- le processus xiphoïde en avant.

L'articulation entre le rebord costal et le sternum est approximativement dans le même plan horizontal que le disque intervertébral situé entre les vertèbres TIX et TX. En d'autres termes, le bord postérieur de l'ouverture thoracique inférieure est plus bas que le bord antérieur.

Quand on la regarde de face, l'ouverture thoracique inférieure est inclinée vers le haut.

Diaphragme

Le **diaphragme** musculotendineux obture l'ouverture thoracique inférieure (figure 3.4B).

Généralement, les fibres musculaires du diaphragme naissent de manière radiaire des bords de l'ouverture thoracique inférieure, et convergent vers un grand tendon central.

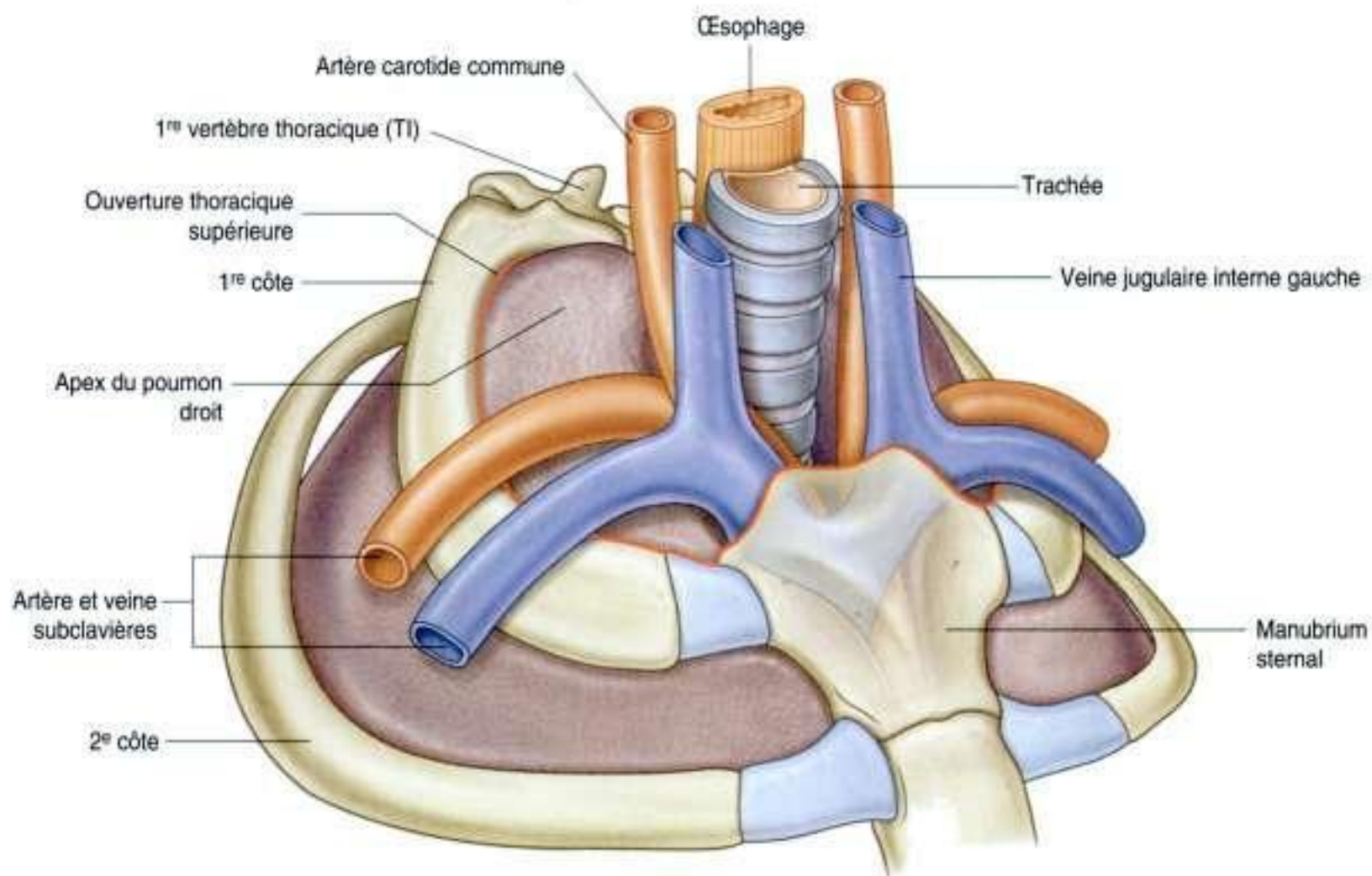


Figure 3.3. Ouverture thoracique supérieure.

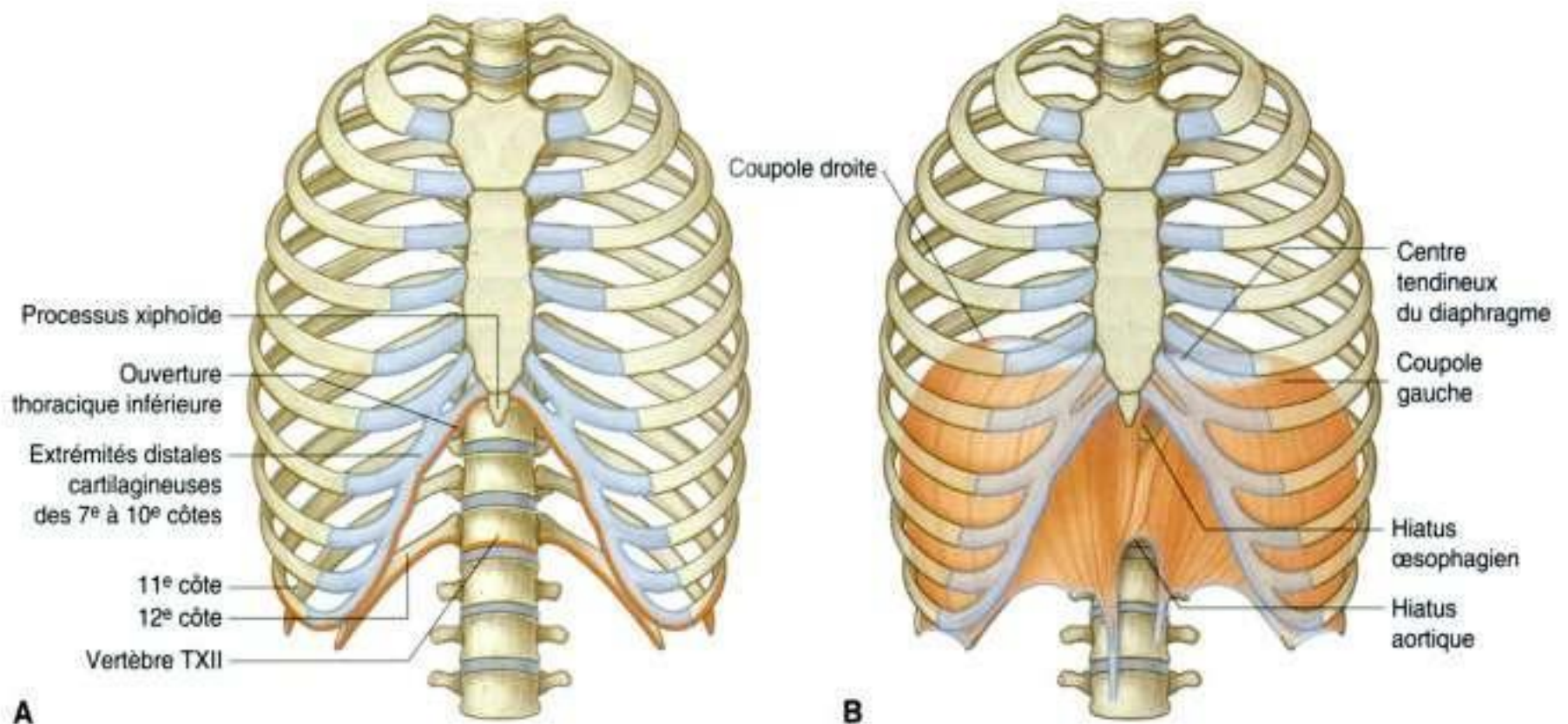


Figure 3.4. A. Ouverture thoracique inférieure. B. Diaphragme.

Du fait de l'obliquité de l'ouverture thoracique inférieure, les insertions postérieures du diaphragme sont inférieures aux insertions antérieures.

Le diaphragme n'est pas plat ; il a une forme ballonée sur ses deux côtés droit et gauche, qui forment les coupoles. La coupole droite est plus haute que la coupole gauche, et elle se projette au niveau de la 5^e côte.

En se contractant, le diaphragme abaisse les coupoles et augmente le volume du thorax.

L'œsophage et la veine cave inférieure traversent le diaphragme ; l'aorte passe en arrière du diaphragme.

Médiastin

Le **médiastin** est une région étroite qui s'étend du sternum en avant aux vertèbres thoraciques en arrière, et de l'ouverture thoracique supérieure à l'ouverture thoracique inférieure.

Un plan horizontal passe à travers l'angle sternal et le disque entre les vertèbres TIV et TV. Ce plan sépare le médiastin en une partie supérieure et une partie inférieure (figure 3.5). La partie inférieure est divisée par le péricarde, qui circonscrit la cavité péricardique entourant le cœur. Le péricarde et le cœur constituent le médiastin moyen.

Le médiastin antérieur chemine entre le sternum et le péricarde ; le médiastin postérieur, entre le péricarde et les vertèbres thoraciques.

Cavités pleurales

Les cavités pleurales sont situées de part et d'autre du médiastin (figure 3.6).

Chaque **cavité pleurale** est complètement entourée d'une membrane mésothéliale appelée la plèvre.

Durant le développement, les poumons se développent hors du médiastin et sont entourés par les cavités pleurales. Il en résulte que la surface externe du poumon est recouverte intégralement par la plèvre.

Chaque poumon est lié au médiastin par un pédicule formé par la voie aérienne, les vaisseaux sanguins pulmonaires, le tissu lymphatique et les nerfs.

La plèvre qui tapisse la paroi de la cavité thoracique se nomme plèvre pariétale ; elle se réfléchit au niveau du médiastin autour du pédicule, où elle est en continuité avec la plèvre viscérale qui tapisse la surface des poumons. L'espace situé entre la plèvre viscérale qui recouvre les poumons et la plèvre pariétale qui recouvre les parois de la cavité thoracique est normalement virtuel.

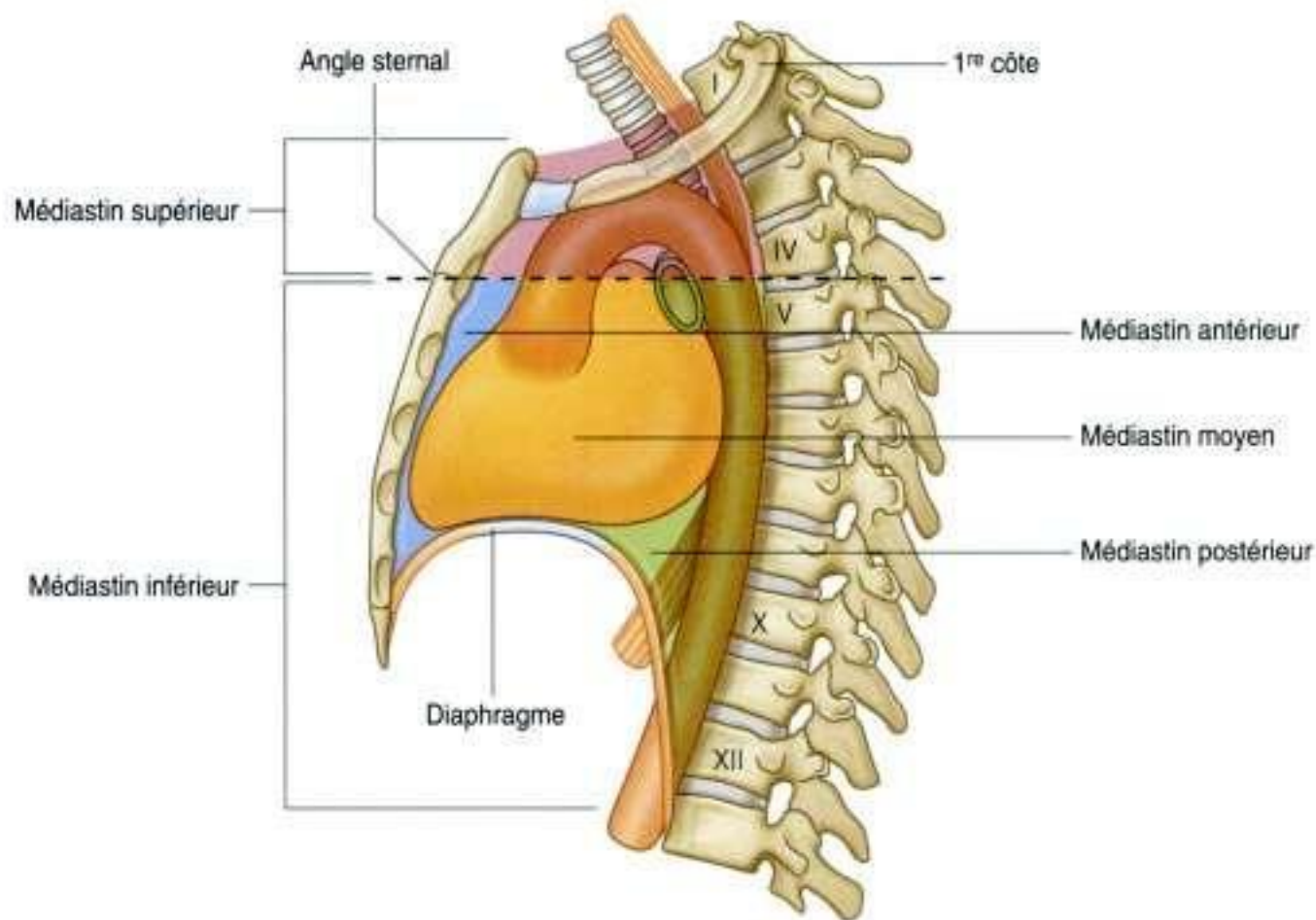


Figure 3.5. Subdivisions du médiastin.

Les poumons ne remplissent pas entièrement l'espace de la cavité pleurale, ce qui crée des récessus, qui ne contiennent pas de tissu pulmonaire et sont importants pour l'adaptation du volume pulmonaire au cours de la respiration. Le récessus costo-diaphragmatique, qui est le récessus le plus grand et cliniquement le plus important, se situe en bas entre la paroi thoracique et le diaphragme.

RAPPORTS AVEC LES AUTRES RÉGIONS

Cou

L'ouverture thoracique supérieure s'ouvre directement sur la racine du cou (figure 3.7).

La partie supérieure de la cavité pleurale s'étend approximativement à 2 à 3 cm au-dessus de la 1^{re} côte et du cartilage costal dans le cou. C'est entre ces expansions pleurales que passent les structures viscérales majeures qui cheminent entre le cou et le médiastin supérieur. Sur la ligne médiane, la trachée est située juste devant l'œsophage. Les gros vaisseaux sanguins et les nerfs

entrent et sortent du thorax au niveau de l'ouverture thoracique supérieure devant et latéralement par rapport à ces structures.

Membre supérieur

Un **défilé axillaire**, ou entrée du membre supérieur, est situé de chaque côté de l'ouverture thoracique supérieure. Ces deux défilés axillaires et l'ouverture thoracique supérieure communiquent en haut avec la base du cou (figure 3.7).

Chaque défilé axillaire est formé par :

- le bord supérieur de la scapula en arrière ;
- la clavicule en avant ;
- le bord latéral de la 1^{re} côte en dedans.

L'apex de chaque défilé triangulaire est orienté latéralement et formé par le bord médial du processus coracoïde, qui s'étend en avant à partir du bord supérieur de la scapula.

La base de l'ouverture triangulaire du défilé axillaire est le bord de la 1^{re} côte.

Les gros vaisseaux sanguins cheminent entre le défilé axillaire et l'ouverture thoracique supérieure en passant au-dessus de la 1^{re} côte.

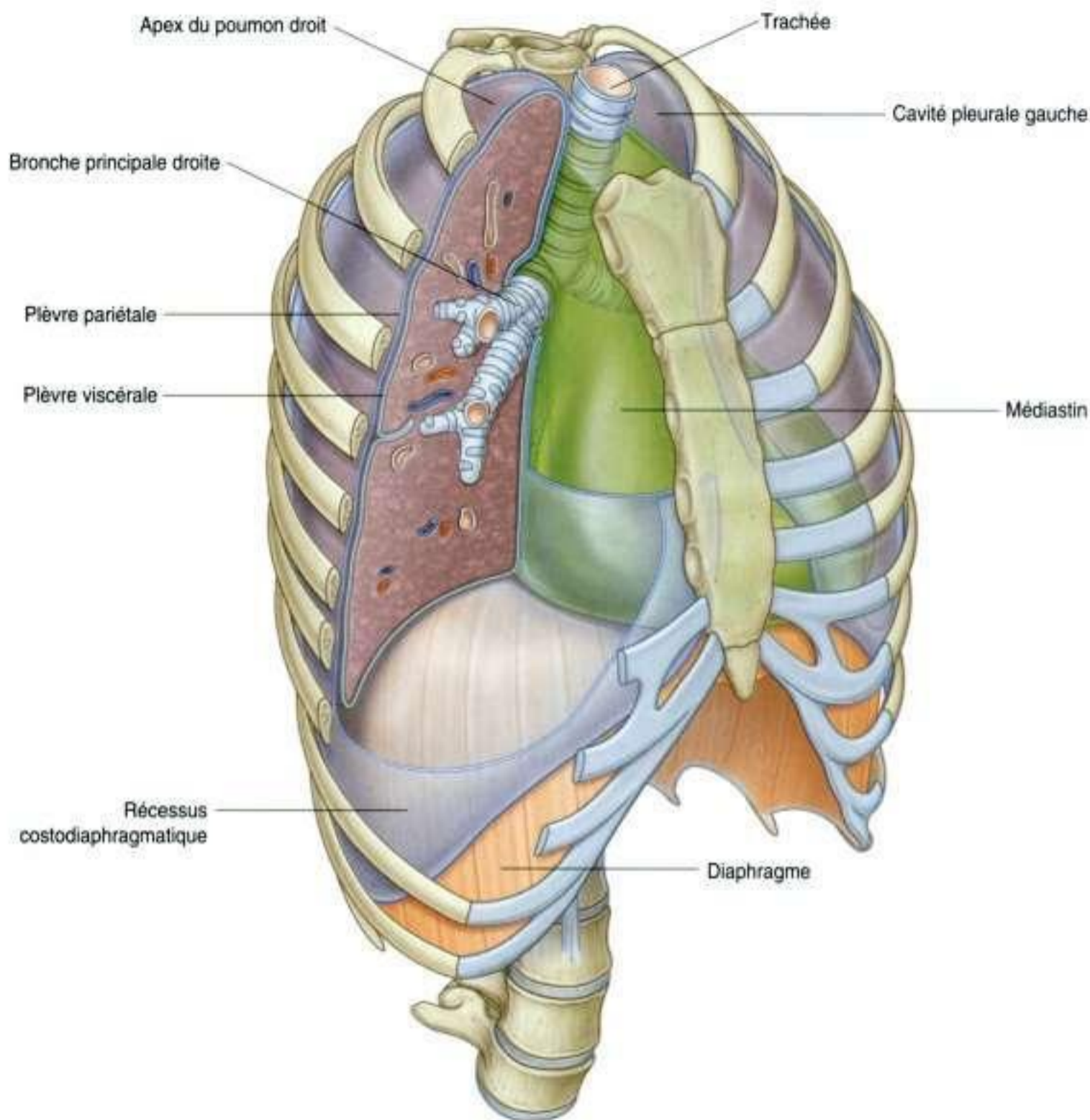


Figure 3.6. Cavités pleurales.

Les constituants proximaux du plexus brachial cheminent aussi entre le cou et le membre supérieur en passant à travers le défilé axillaire.

Abdomen

Le diaphragme sépare le thorax de l'abdomen. Les structures qui passent du thorax à l'abdomen cheminent soit à travers le diaphragme, soit derrière (figure 3.8) :

- la veine cave inférieure traverse le **centre tendineux du diaphragme** pour entrer dans le côté droit du médiastin en regard du niveau vertébral TVIII;

- l'œsophage traverse le corps musculaire du diaphragme pour quitter le médiastin et entrer dans l'abdomen juste à gauche de la ligne médiane au niveau vertébral TX;
- l'aorte passe en arrière du diaphragme sur la ligne médiane au niveau vertébral TXII;
- de nombreuses autres structures passent du thorax à l'abdomen en cheminant soit à travers, soit en arrière du diaphragme.

Seins

Les seins sont formés des glandes mammaires, du fascia superficiel et de la peau qui recouvre la **région**

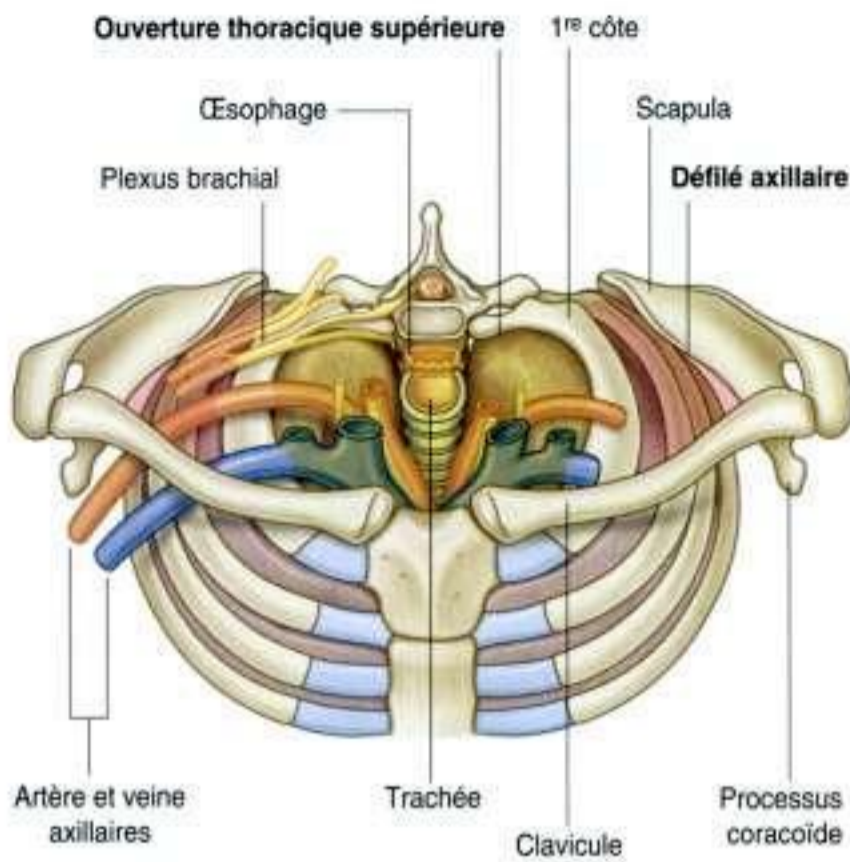


Figure 3.7. Ouverture thoracique supérieure et défilé axillaire.

pectorale. Ils sont situés de chaque côté de la paroi thoracique antérieure (figure 3.9).

Des branches de l'artère et de la veine thoracique interne sortent de la paroi thoracique antérieure de chaque côté du sternum et vascularisent la zone antérieure de la paroi thoracique. Ces branches sont souvent situées aux 2^e à 4^e espaces intercostaux et vascularisent aussi la partie antéromédiale de chaque sein.

Les vaisseaux lymphatiques au niveau de la région médiale de la poitrine accompagnent les artères perforantes et se drainent dans les nœuds parasternaux sur la face profonde de la paroi thoracique.

Les vaisseaux et les lymphatiques situés dans les régions latérales du sein sont issus de, ou se drainent dans, la **région axillaire** du membre supérieur ;

Les branches latérales et antérieures des 4^e, 5^e et 6^e nerfs intercostaux donnent l'innervation sensitive de la peau du sein.

POINTS CLÉS

Niveau vertébral TIV-V

En clinique, les médecins utilisent les niveaux vertébraux pour déterminer la position des structures anatomiques importantes des régions du corps.

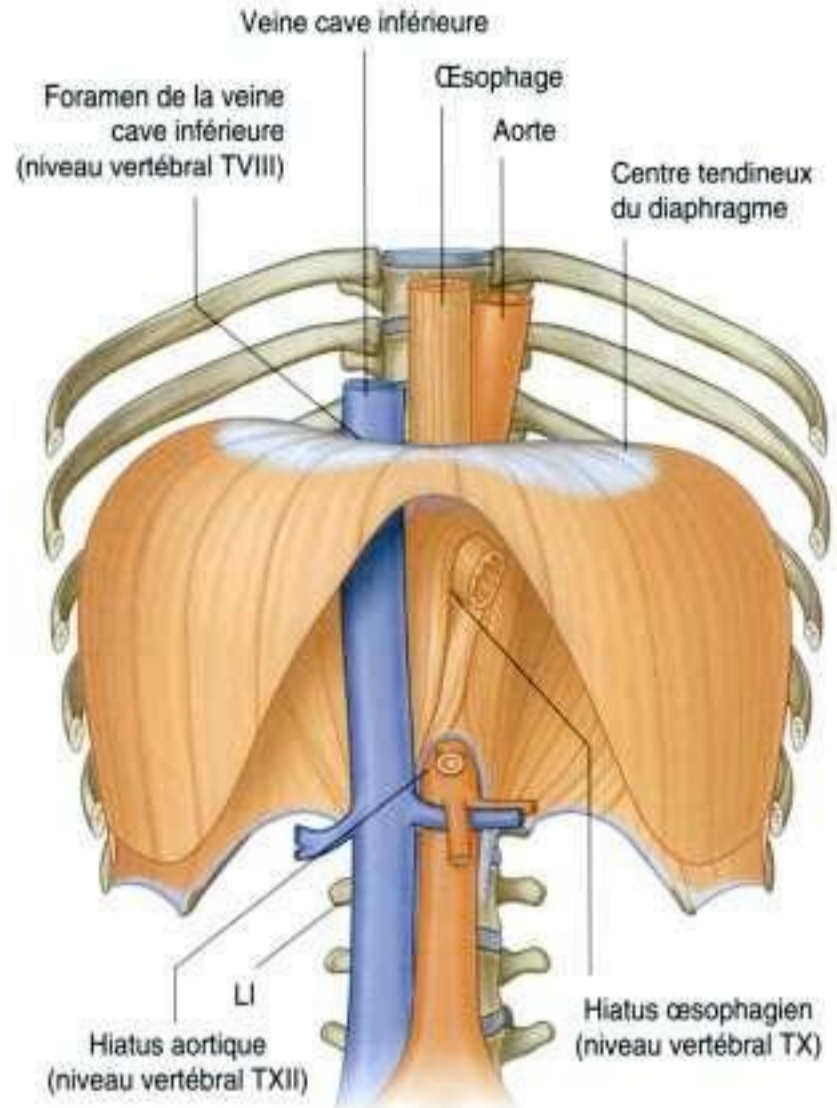


Figure 3.8. Principales structures passant de l'abdomen au thorax.

Le plan horizontal qui passe par le disque entre les vertèbres thoraciques TIV et TV est un des plans les plus importants du corps (figure 3.10). En effet :

- il passe à travers l'angle sternal en avant, qui correspond à l'articulation antérieure entre le cartilage costal de la 2^e côte et le sternum. *L'angle sternal est utilisé pour déterminer la position de la 2^e côte, ce qui permet de compter les côtes (du fait de sa position juste sous la clavicule, la 1^{re} côte n'est pas palpable) ;*
- il sépare le médiastin supérieur du médiastin inférieur et marque la position de la limite supérieure du péricarde ;
- il marque l'origine et la terminaison de l'arc aortique ;
- il passe à travers l'endroit où la veine cave supérieure pénètre dans la cavité péricardique pour entrer dans le cœur ;
- c'est le niveau où la trachée se divise en bronches principales droite et gauche ;
- il marque la limite supérieure du tronc pulmonaire.

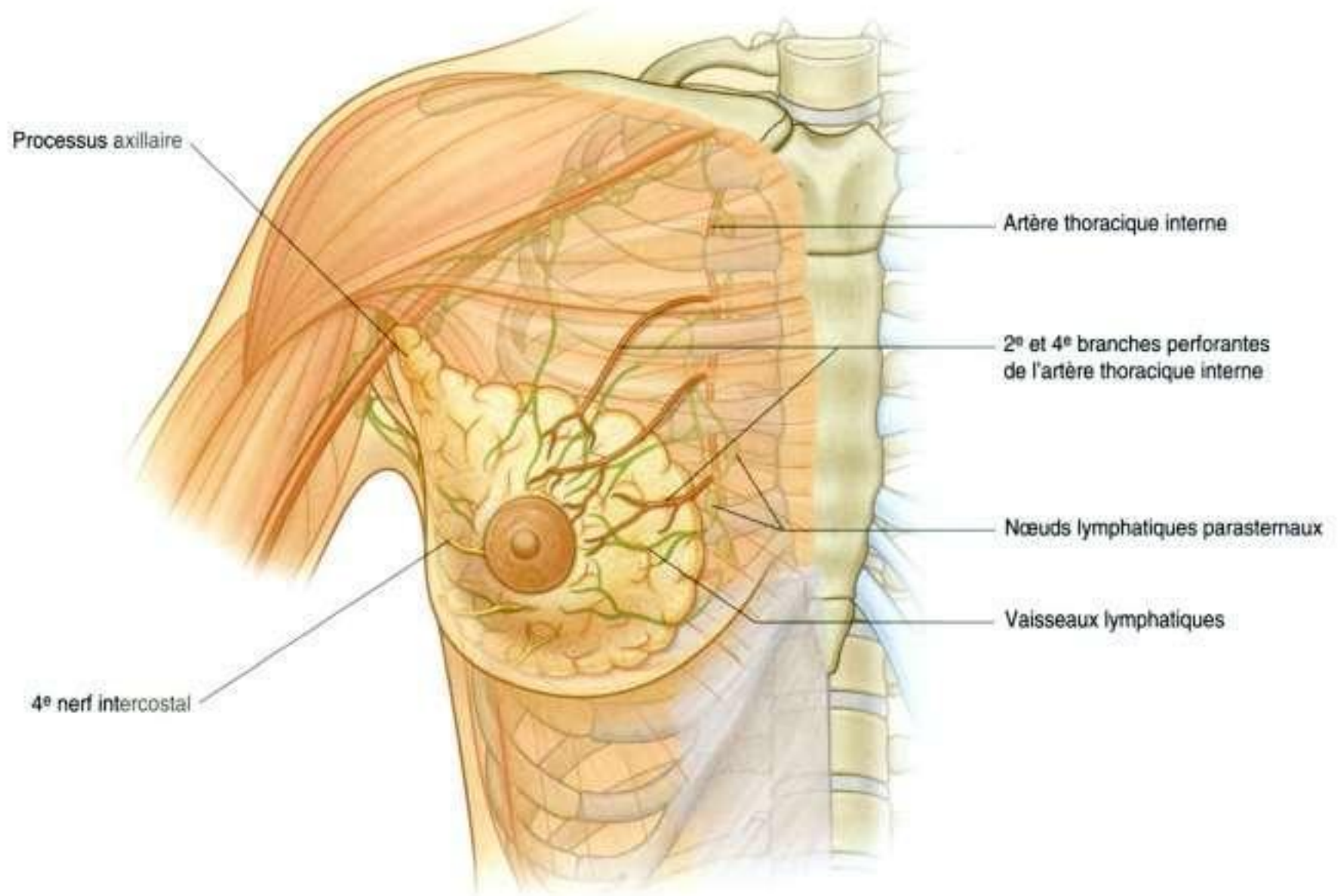


Figure 3.9. Sein droit.

Communications veineuses entre les côtés gauche et droit

L'atrium droit est la chambre du cœur qui reçoit le sang désoxygéné qui revient du reste du corps. Il est situé sur le côté droit de la ligne médiane, et les deux veines principales, la veine cave supérieure et la veine cave inférieure, qui se drainent dans sa lumière, sont aussi localisées sur le côté droit du corps. Ainsi, pour gagner le côté droit du corps, tout le sang qui provient du côté gauche doit traverser la ligne médiane. Cette communication entre les côtés gauche et droit est possible par la présence d'un nombre important de grosses veines qui naissent pour la plupart dans le thorax (figure 3.11).

Chez les adultes, la veine brachiocéphalique gauche traverse la ligne médiane juste en arrière du manubrium sternal et draine le sang provenant du côté gauche de la tête, du cou, du membre supérieur

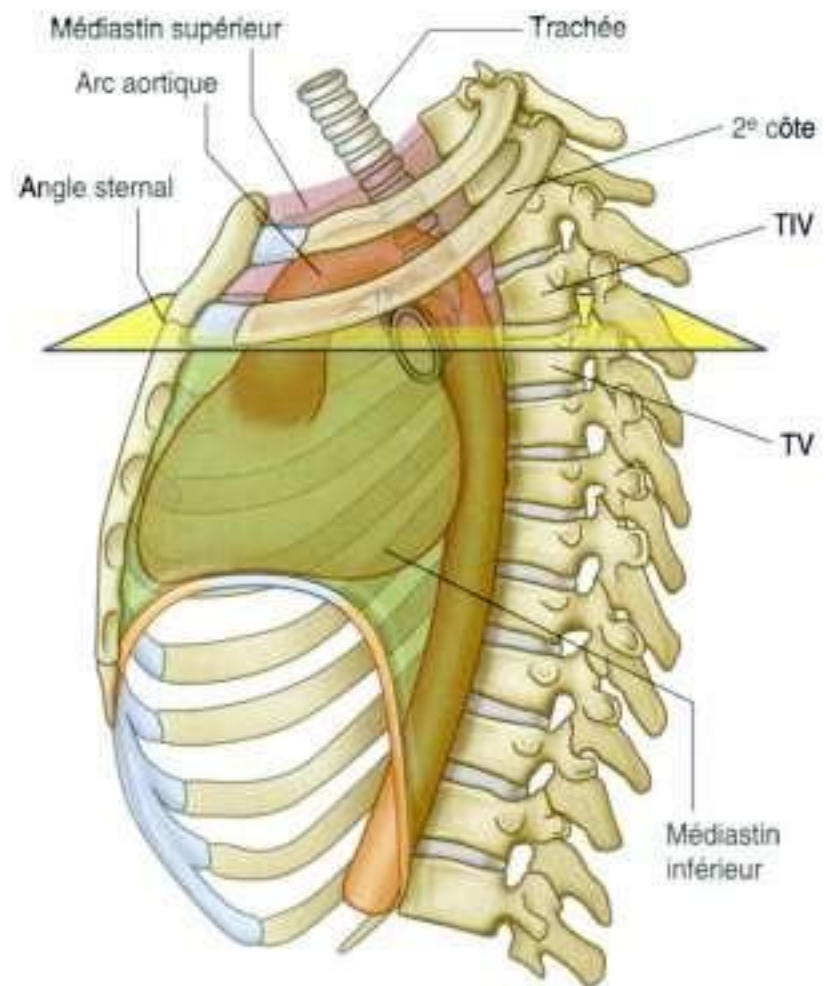


Figure 3.10. Niveau vertébral TIV-V.

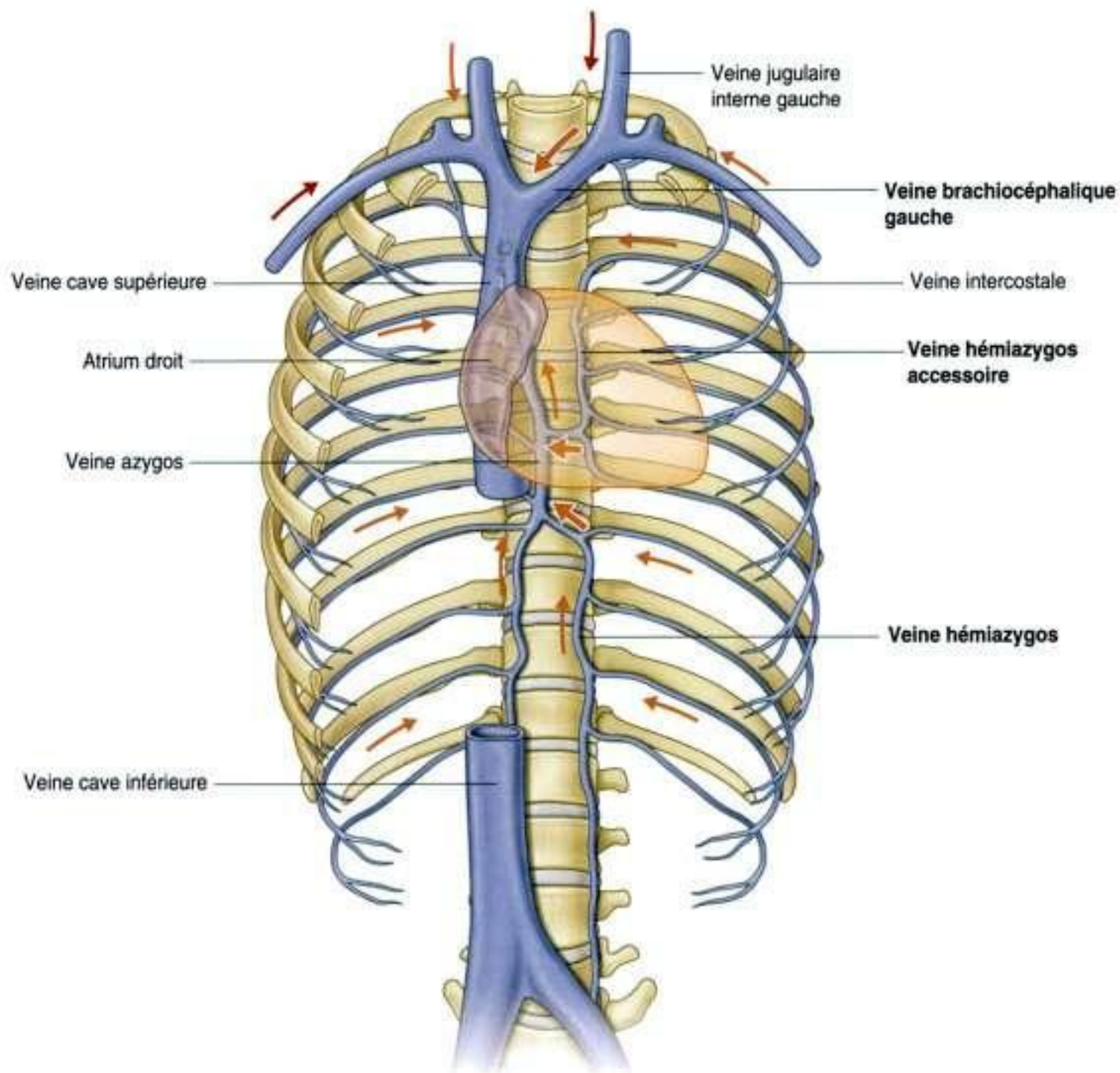


Figure 3.11. Communications veineuses entre les côtés gauche et droit.

et d'une partie de la paroi thoracique gauche dans la veine cave supérieure.

Les veines hémiazygos et hémiazygos accessoire drainent les parties postérieure et latérale de la paroi thoracique gauche, cheminent immédiatement en avant des corps des vertèbres thoraciques, et s'abouchent dans la veine azygos du côté droit, qui va finalement s'ouvrir dans la veine cave supérieure.

Organisation neurovasculaire segmentaire de la paroi thoracique

L'organisation des nerfs et des vaisseaux qui sont afférents à la paroi thoracique est le reflet de l'orga-

nisation segmentaire de cette paroi. Les artères de la paroi proviennent de deux origines :

- de l'aorte thoracique, située dans le médiastin postérieur ;
- et d'une paire de vaisseaux, les artères thoraciques internes, qui cheminent le long de la face profonde de la paroi thoracique de chaque côté du sternum.

Des branches intercostales postérieures et antérieures naissent de manière segmentaire de ces artères et cheminent latéralement autour de la paroi thoracique, le long du bord inférieur de chaque côte (figure 3.12A). Cheminant avec les vaisseaux, on retrouve les nerfs intercostaux (rameau antérieur des nerfs thoraciques spinaux), qui innervent la paroi, la

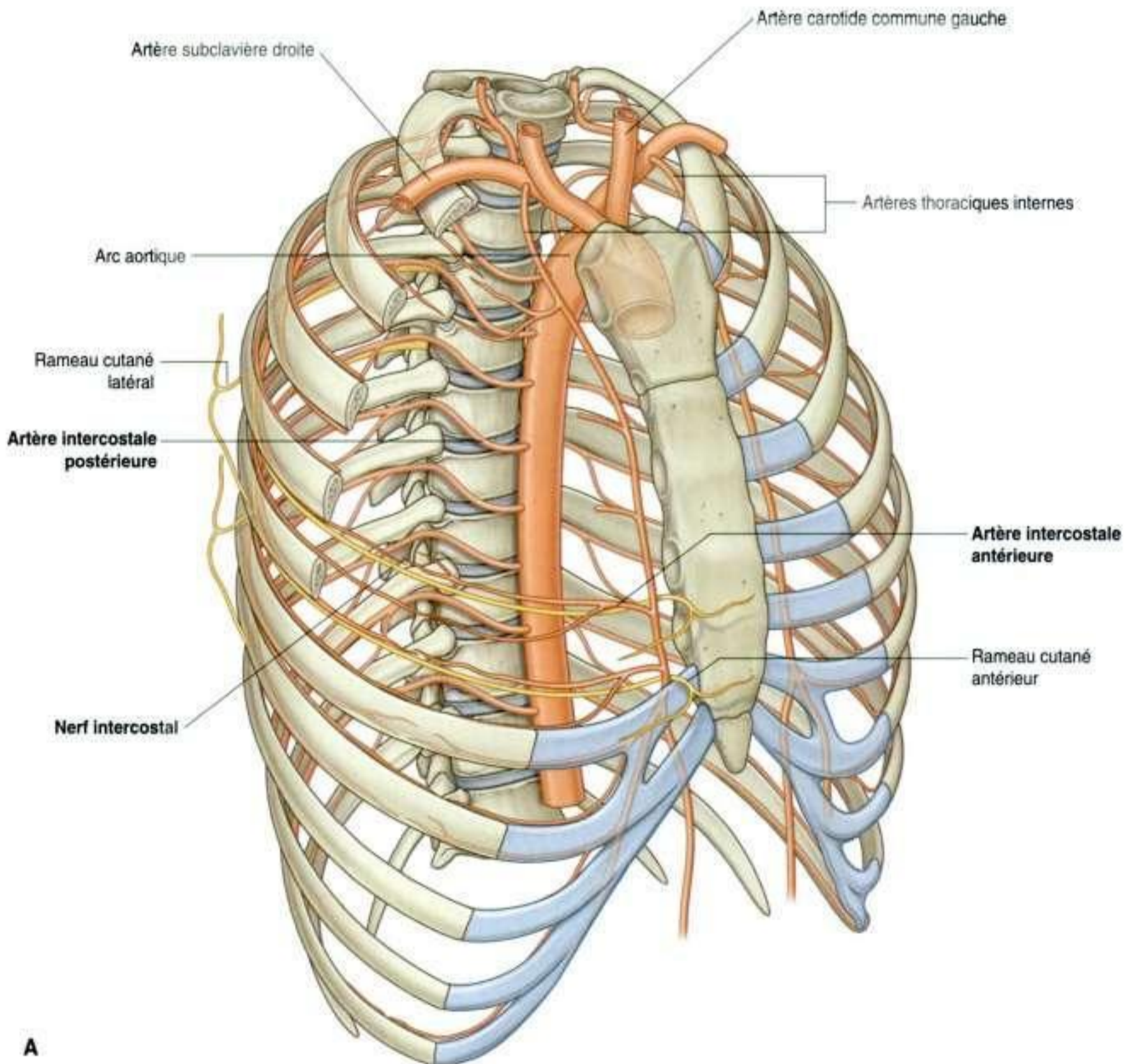
plèvre pariétale correspondante et la peau en regard. *La position des nerfs et des vaisseaux par rapport aux côtes doit être connue quand on veut faire passer un objet comme un drain thoracique à travers la paroi.*

Les dermatomes du thorax reflètent généralement l'organisation segmentaire des nerfs spinaux thoraciques (figure 3.12B). Il existe néanmoins une exception en avant et sur la partie supérieure du thorax, avec le premier dermatome thoracique, dont le territoire s'étend sur le membre supérieur et non sur le tronc.

La région antérosupérieure du tronc reçoit des branches du rameau antérieur de C4 via les branches supraclaviculaires du plexus cervical.

Le plus haut situé des dermatomes thoraciques sur la partie antérieure de la paroi est T2, qui s'étend aussi sur le membre supérieur. Au niveau de la ligne médiane, la peau qui recouvre le processus xiphoïde est innervée par T6.

Les dermatomes de T7 à T12 suivent les contours des côtes sur la paroi abdominale antérieure (figure 3.12C).



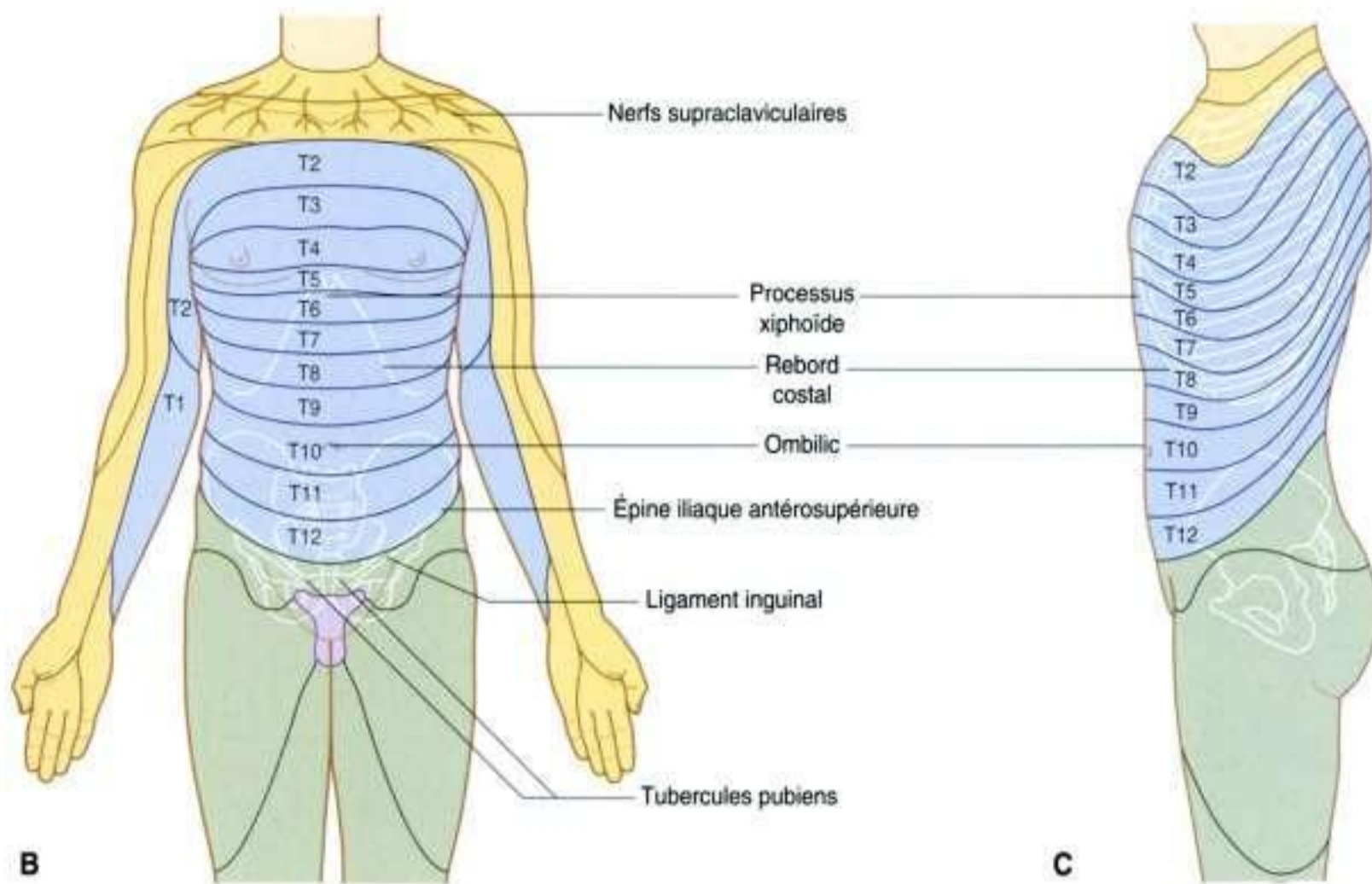


Figure 3.12, suite. B. Vue antérieure des dermatomes thoraciques associés aux nerfs spinaux thoraciques. C. Vue latérale des dermatomes thoraciques associés aux nerfs spinaux thoraciques.

Système sympathique

Toutes les fibres nerveuses préganglionnaires du système sympathique sont transportées hors de la moelle spinale par les nerfs spinaux de T1 à L2 (figure 3.13). Cela signifie que toutes les fibres sympathiques trouvées dans le corps naissent de la moelle spinale comme des composants de ces nerfs spinaux. Les fibres sympathiques préganglionnaires qui sont destinées à la tête sont transportées par le nerf spinal T1.

Paroi déformable et ouverture thoracique inférieure

La paroi thoracique est extensible parce que la plupart des côtes s'articulent avec d'autres composants de la paroi par de vraies articulations qui permettent les mouvements, et parce que les côtes ont une forme et une orientation adaptées (figure 3.14).

L'insertion postérieure de la côte est plus haute que son insertion antérieure. Ainsi, lorsqu'une côte

s'élève, cela mobilise la paroi thoracique antérieure en avant par rapport à la paroi thoracique postérieure, qui est fixée. De plus, la partie moyenne de chaque côte est plus basse que ses deux extrémités ; ainsi, lorsque cette région de la côte s'élève, elle élargit la paroi thoracique latéralement. Enfin, par sa nature musculaire, le diaphragme modifie le volume du thorax verticalement.

Les changements dans des grands diamètres antérieur, latéral et vertical de la cavité thoracique sont importants pour la respiration.

Innervation du diaphragme

Le diaphragme est innervé par les deux nerfs phréniques qui sont, de chaque côté, des rameaux du plexus cervical et cheminent dans le cou (figure 3.15). Ils naissent des rameaux antérieurs des nerfs cervicaux C3, C4 et C5, avec une participation principale issue de C4.

Les **nerfs phréniques** descendent verticalement à travers le cou, l'ouverture thoracique supérieure et le médiastin, pour donner l'innervation motrice de tout le diaphragme et des piliers (expansions

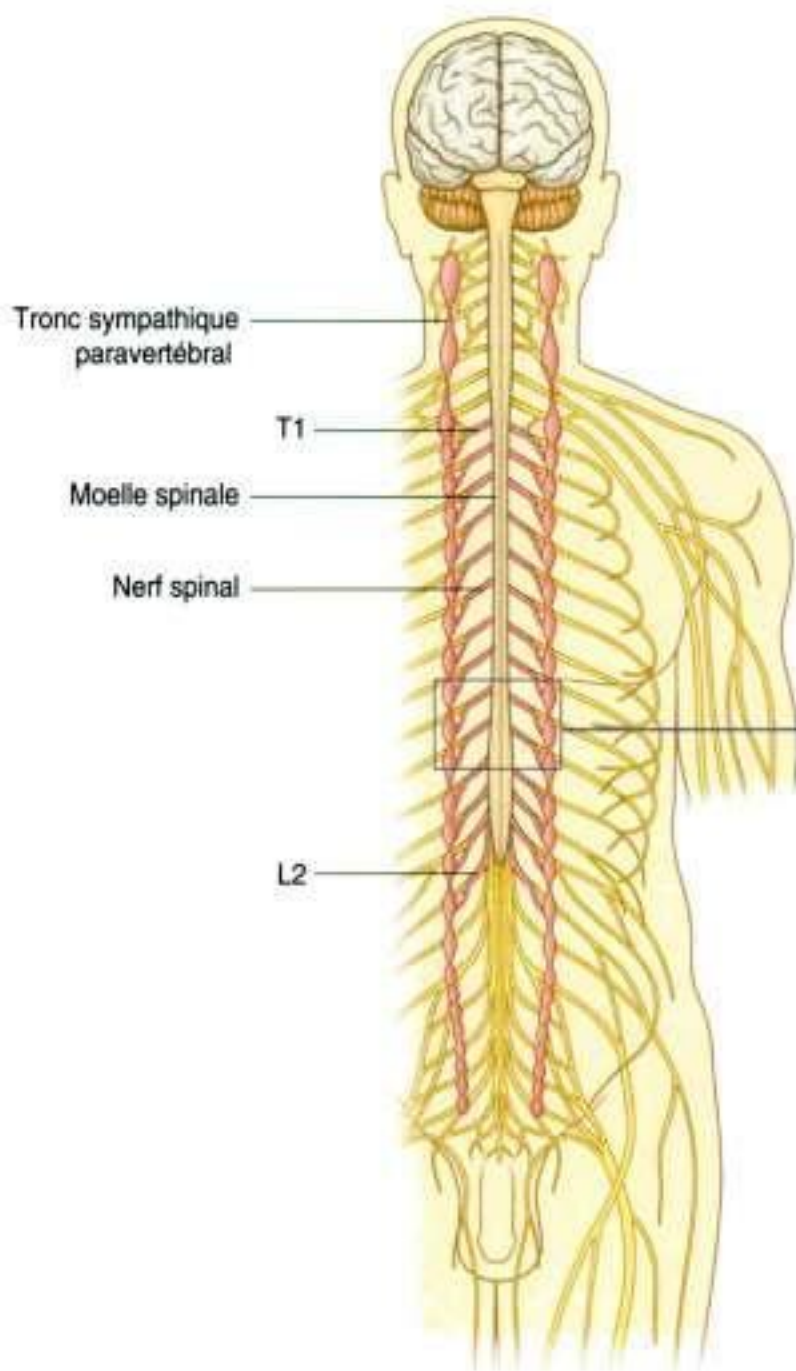
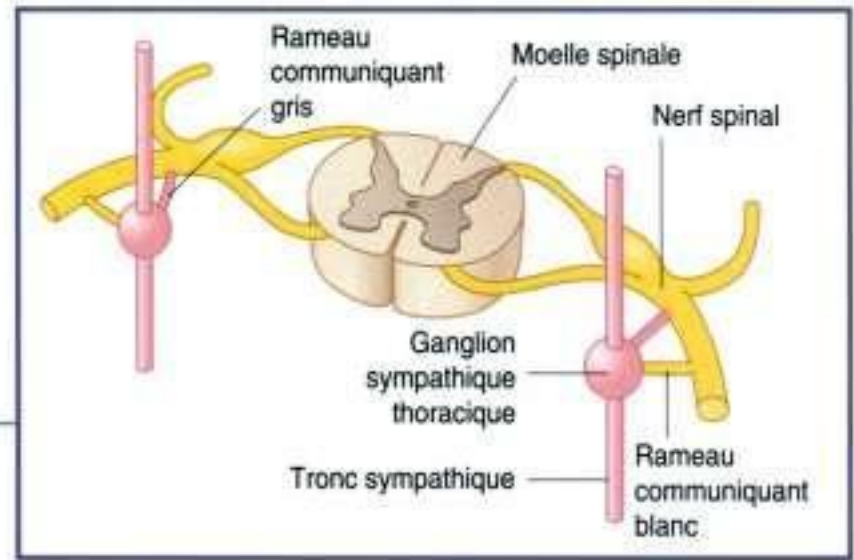


Figure 3.13. Troncs sympathiques.



Élévation de la portion latérale des côtes en inspiration

Déplacement antérieur du sternum lors de l'inspiration par élévation des côtes

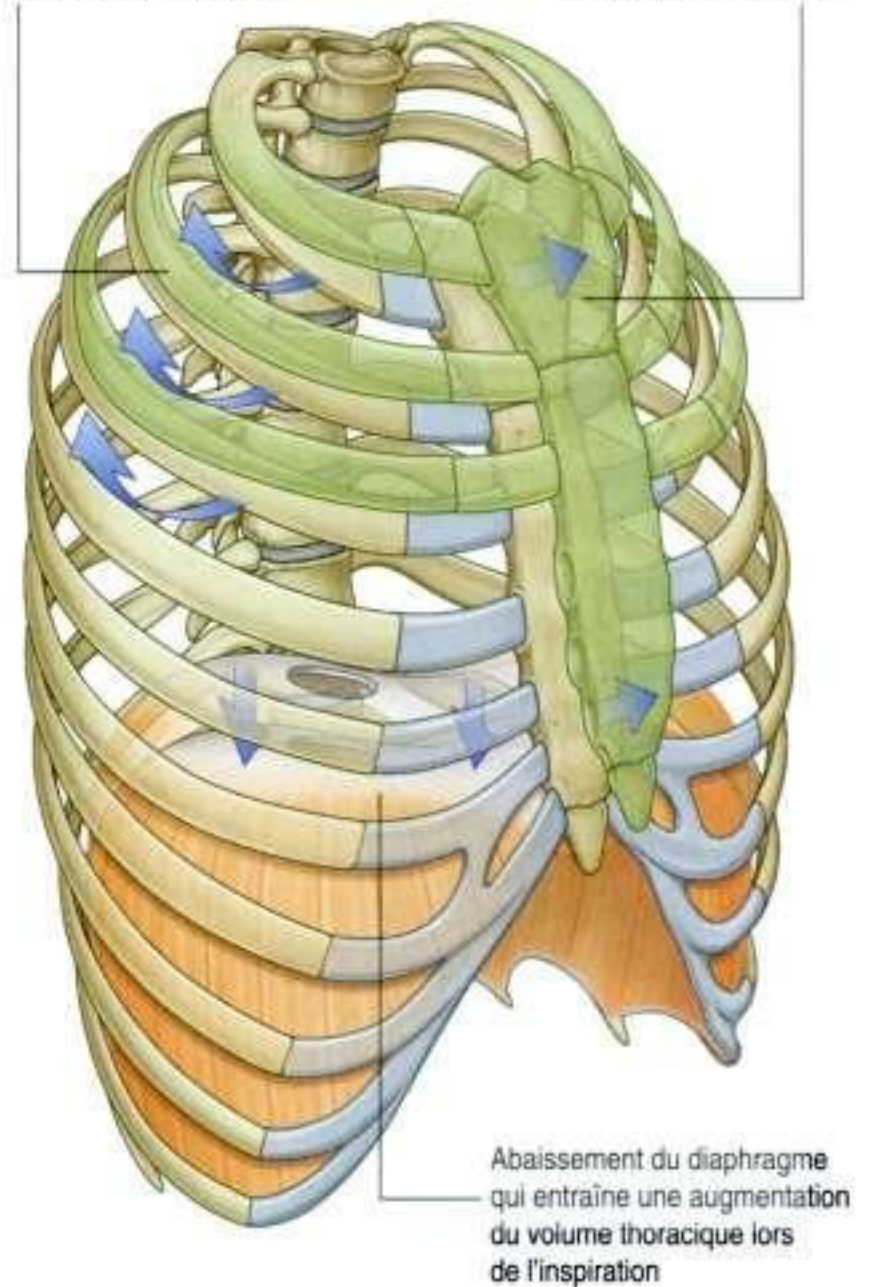


Figure 3.14. Paroi déformable et ouverture thoracique inférieure.

musculaires qui fixent le diaphragme aux vertèbres lombales supérieures). Dans le médiastin, les nerfs phéniques passent en avant des pédicules pulmonaires.

Les tissus qui donnent initialement naissance au diaphragme sont en position antérieure dans le disque embryologique avant le développement de l'extrémité crâniale, ce qui explique l'origine cervicale des nerfs qui innervent le diaphragme. En d'autres termes, le tissu qui donne naissance au diaphragme naît au-dessus de la zone de localisation définitive du diaphragme.

Les lésions de la moelle spinale au-dessous de l'origine du nerf phrénique n'affectent pas les mouvements du diaphragme.

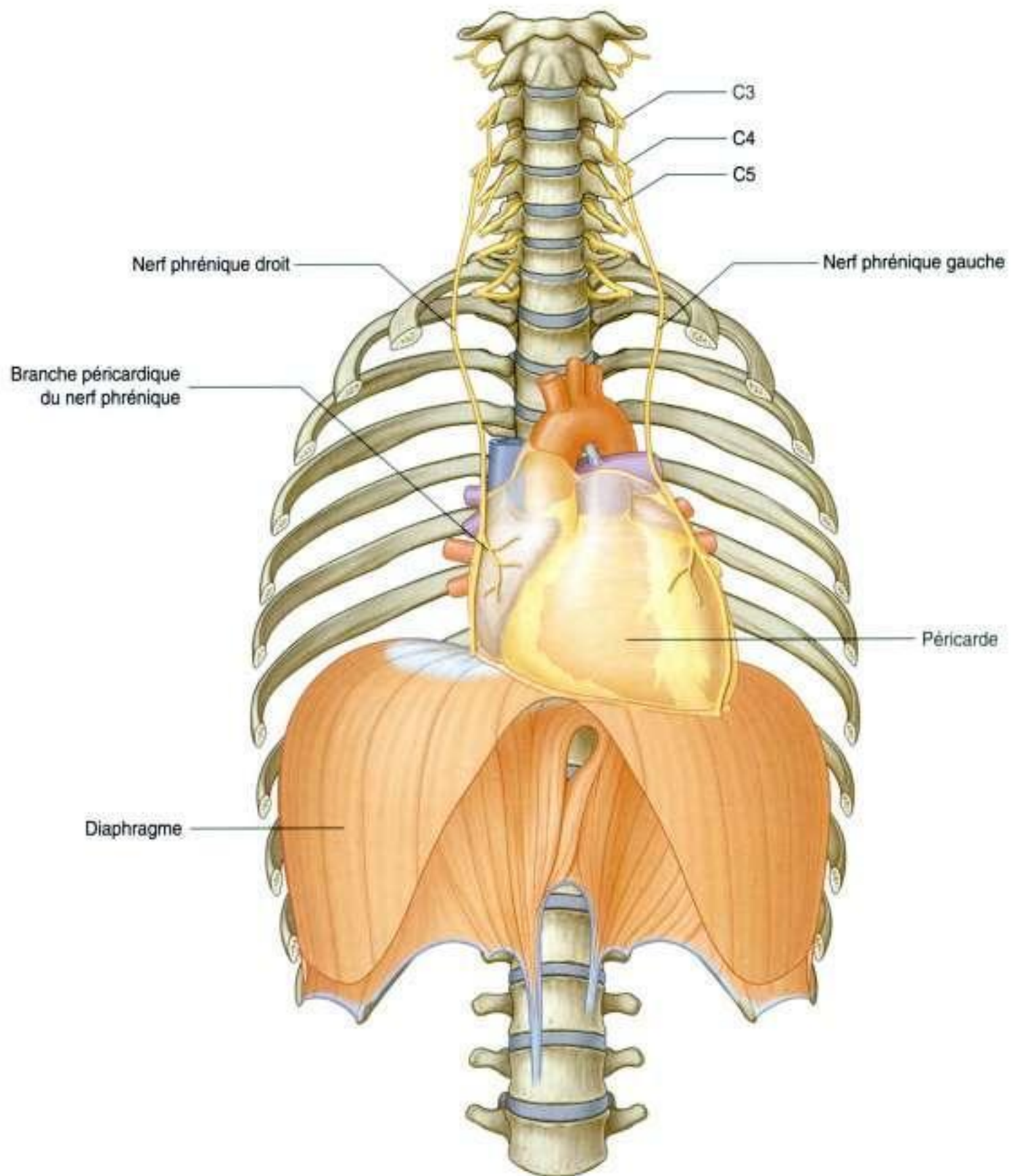


Figure 3.15. Innervation du diaphragme.

Anatomie régionale

Le cylindre thoracique est formé :

- de la paroi ;
- des deux cavités pleurales ;
- des poumons ;
- du médiastin.

Le thorax contient le cœur et les poumons, et il agit comme un canal médiastinal entre le cou et l'abdomen pour différentes structures. Il joue un rôle principal dans la respiration. De plus, la paroi thoracique protège le cœur et les poumons, et sert de point d'attache aux membres supérieurs. Les muscles fixés à la paroi thoracique antérieure permettent une partie de ce support et, en association avec le tissu conjonctif, les nerfs, les vaisseaux, le fascia superficiel et la peau, ils forment la région pectorale.

RÉGION PECTORALE

La région pectorale est latérale par rapport à la paroi thoracique antérieure, et elle relie le membre supérieur au tronc. Elle est formée :

- d'un compartiment superficiel contenant la peau, le fascia superficiel et les seins ;
- d'un compartiment profond contenant les muscles et leurs structures associées.

Les nerfs, les vaisseaux et les lymphatiques du compartiment superficiel émergent de la paroi thoracique, de la fosse axillaire et du cou.

Seins

Les seins sont constitués des glandes mammaires, de la peau et du tissu conjonctif associé. Les **glandes mammaires** sont des glandes sudoripares modifiées situées dans le fascia superficiel antérieur du muscle pectoral au sein de la paroi thoracique antérieure (figure 3.16).

La glande mammaire est formée d'une série de canaux associés à des lobules sécrétoires. Ceux-ci convergent pour former 15 à 20 **canaux galactophores**, qui s'abouchent de manière indépendante au mamelon. Le **mamelon** est entouré d'une zone de peau circulaire pimentée appelée l'**aréole**.

Un tissu conjonctif bien développé entoure les canaux et les lobules de la glande mammaire. Dans certaines régions, il existe des condensations de ces tissus qui définissent des ligaments, les **ligaments suspenseurs du sein**, qui se prolongent dans le derme et la peau, et permettent la suspension de la poitrine. *Les carcinomes mammaires peuvent entraîner des rétractions au niveau de ces ligaments, ce qui provoque une invagination de la peau.*

Chez les femmes qui n'allaitent pas, le sein est composé principalement de graisse, alors que chez la femme qui allaite, le tissu glandulaire est plus important.

Le sein se situe au-dessus du fascia profond en rapport avec le muscle grand pectoral et les autres muscles situés au-dessous. Une couche de tissu conjonctif (l'**espace rétromammaire**) sépare la poitrine du fascia profond et permet un certain degré de mouvement des structures sous-jacentes.

La base, ou surface d'insertion, de chaque sein s'étend verticalement de la 2^e à la 6^e côte, et transversalement du sternum jusqu'au niveau de la ligne médioaxillaire latéralement.

Il est important pour les cliniciens qui prennent en charge des pathologies de la poitrine de se rappeler que la région supérolatérale de la poitrine se projette autour du bord latéral du muscle grand pectoral et dans la fosse axillaire. Ce prolongement axillaire peut perforer le fascia profond et s'étendre au-delà de l'apex de la fosse axillaire.

Vascularisation artérielle

Le sein est en relation avec la paroi thoracique et les structures associées aux membres supérieurs ; aussi, la vascularisation et le drainage proviennent de plusieurs endroits (figure 3.16) :

- latéralement, des vaisseaux issus de l'artère axillaire – l'artère thoracique supérieure, l'artère thoracoacromiale, l'artère thoracique latérale, l'artère subscapulaire ;
- médialement, des branches de l'artère thoracique interne ;
- des deuxième à quatrième artères intercostales via les branches qui perforent la paroi thoracique et suivent le muscle.

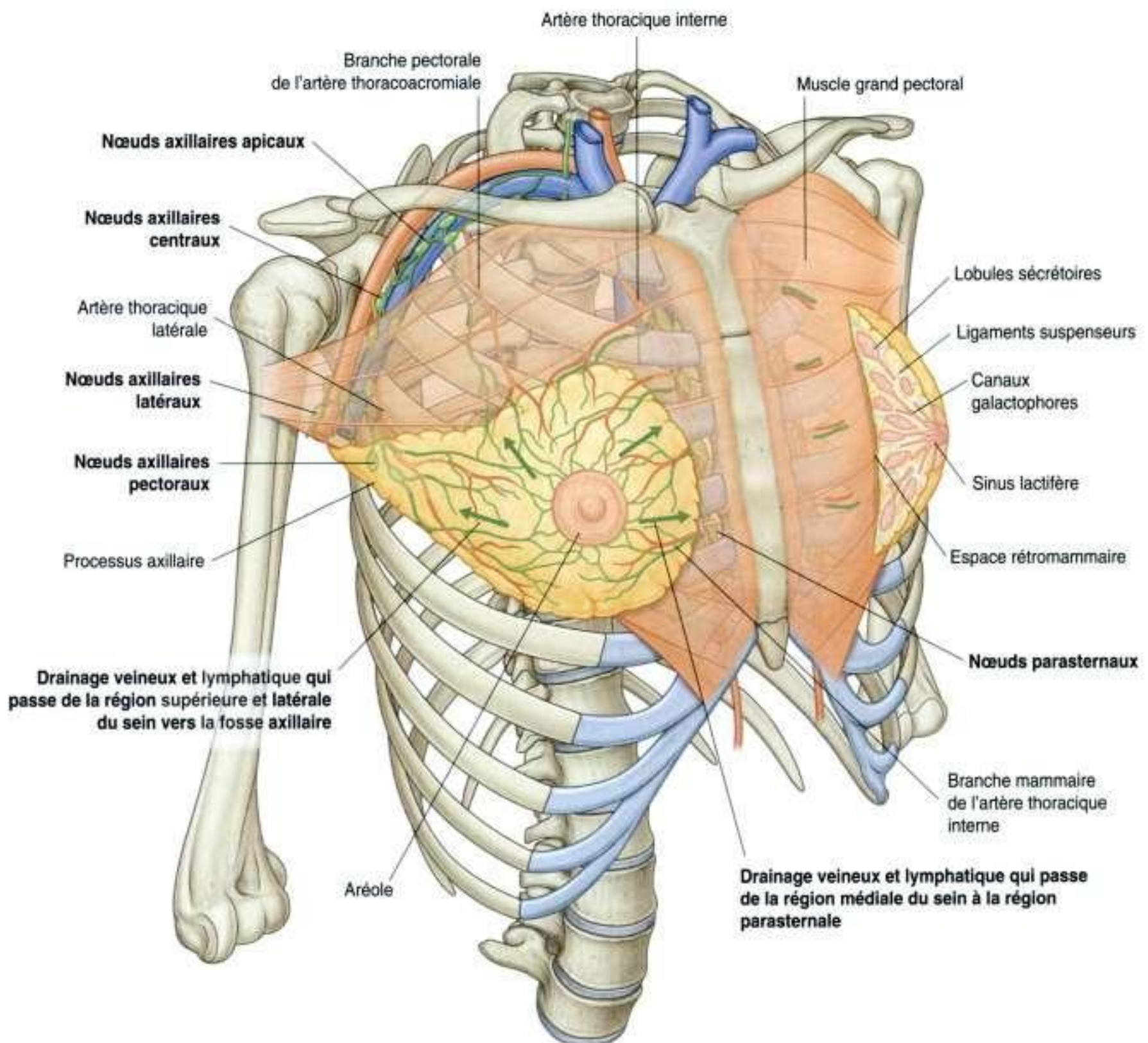


Figure 3.16. Poitrine.

Drainage veineux

Les veines qui drainent le sein sont associées aux artères. Ces veines se drainent dans les veines axillaires, thoraciques internes et intercostales.

Innervation

L'innervation du sein est réalisée par des rameaux cutanés antérieurs et latéraux issus des 2^e, 3^e, 4^e, 5^e et 6^e nerfs intercostaux. L'aréole est innervée par la quatrième branche intercostale.

Drainage lymphatique

Le drainage lymphatique de la paroi est le suivant :

- les vaisseaux lymphatiques latéraux et supérieurs qui se drainent dans les **nœuds axillaires** en constituent environ 75 % (figure 3.16) ;
- le reste du drainage se fait principalement dans les nœuds parasternaux qui sont situés profondément dans la paroi thoracique antérieure et associés à l'artère thoracique interne ;

- une petite partie du drainage se fait via les vaisseaux lymphatiques qui suivent les branches latérales des artères intercostales postérieures et qui sont connectés avec les nœuds intercostaux situés près de la tête et du col des côtes.

Les nœuds axillaires se drainent dans les troncs subclaviers, les nœuds parasternaux se drainent dans les troncs bronchomédiastinaux, et les nœuds intercostaux se drainent soit dans le conduit thoracique, soit dans les troncs bronchomédiastinaux.

Le sein chez l'homme

Le sein chez l'homme est rudimentaire et formé simplement de petits canaux qui, souvent, ne sont

composés que de cordons cellulaires et qui ne s'étendent pas hors de l'aréole. *Le cancer du sein peut se voir chez l'homme.*

Muscles de la région pectorale

Chaque région pectorale contient trois muscles : le muscle grand pectoral, le muscle petit pectoral et le muscle subclavier (figure 3.17 et tableau 3.1). Ils s'insèrent tous sur la paroi thoracique antérieure et se terminent sur les os du membre supérieur.

En clinique

Cancer du sein

Le cancer du sein est un des cancers les plus fréquents de la femme. À un stade précoce, le traitement curateur comprend de la chirurgie, de la radiothérapie et de la chimiothérapie.

Le cancer du sein se développe à partir des cellules des lobes glandulaires, des canaux galactophores, ou des acinus. La croissance tumorale et son extension dépendent du site exact où débute le cancer.

Ces facteurs interviennent dans la réponse au traitement chirurgicale, en radiothérapie et par chimiothérapie. Les tumeurs du sein s'étendent via les veines et les lymphatiques ou par extension directe.

Quand une patiente présente une boule dans le sein, le diagnostic de cancer peut être confirmé par biopsie et analyse histologique. Après cette confirmation, le clinicien devra évaluer le stade de la tumeur.

Le **stade de la tumeur** peut être défini par :

- la taille de la tumeur principale;
- le site exact de la tumeur initiale;
- le nombre et le site des ganglions lymphatiques envahis;
- les organes que la tumeur peut avoir envahis.

Un scanner du corps peut être utilisé pour analyser l'envahissement des poumons (métastases pulmonaires), du foie (métastases hépatiques), ou de l'os (métastases osseuses).

Les examens complémentaires peuvent être une scintigraphie osseuse qui va permettre de repérer les métastases tumorales dans le squelette osseux.

Le drainage lymphatique du sein est complexe. Les vaisseaux lymphatiques se drainent dans la fosse axillaire, dans les nœuds supraclaviculaires, parasternaux, abdominaux et aussi dans le sein controlatéral. Le contrôle des métastases nodulaires du cancer du sein est difficile, car la tumeur peut s'étendre à travers de nombreux groupes de nœuds lymphatiques.

L'obstruction du système lymphatique sous-cutané et la croissance tumorale au niveau du tissu conjonctif ligamentaire du sein peuvent entraîner l'apparition d'une peau qui prend un aspect de **peau d'orange** sur la surface du sein. De plus, l'envahissement sous-cutané peut induire une manifestation rare des cancers du sein qui entraîne une texture dure de la peau (**cancer en cuirasse**).

Une mastectomie (ablation chirurgicale du sein) se traduit par une excision du tissu mammaire jusqu'au muscle grand pectoral et au fascia. En outre, le tissu axillaire de la poitrine doit être retiré jusqu'au niveau de la paroi médiale de la fosse axillaire. Le long de la paroi médiale de la fosse axillaire se trouve le nerf thoracique long. Les dommages de ce nerf peuvent entraîner une paralysie du muscle dentelé antérieur, ce qui provoque un signe typique de « scapula en aile » (scapula alata). Il est aussi possible de léser le nerf du muscle grand dorsal, et cela peut affecter l'extension, la rotation médiale et l'adduction de l'humérus.

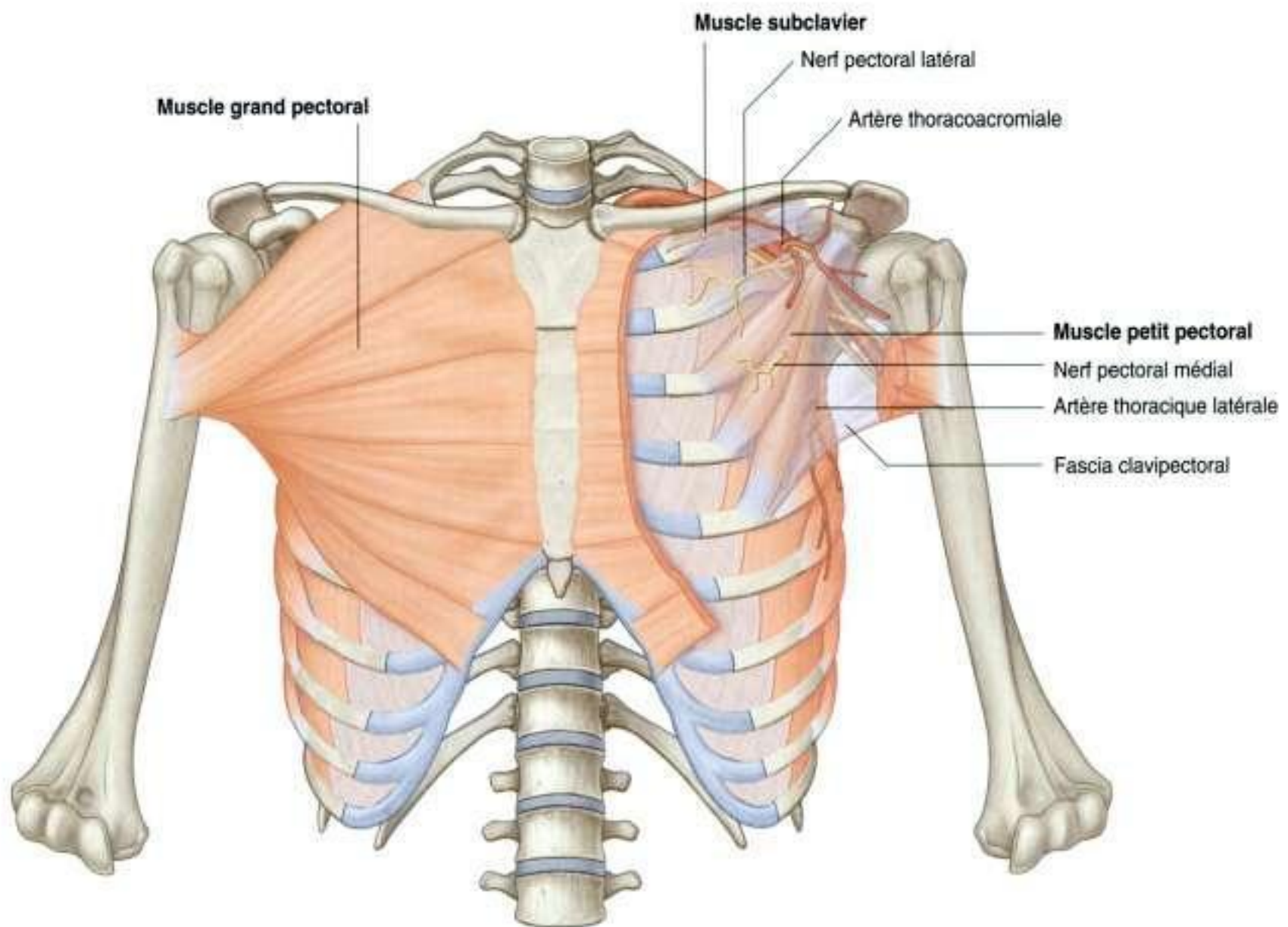


Figure 3.17. Muscles et fascia de la région pectorale.

Tableau 3.1 Muscles de la région pectorale.

Muscle	Origine	Terminaison	Innervation	Fonction
Grand pectoral	Chef claviculaire : face antérieure de la moitié médiale de la clavicule; chef sternocostal : face antérieure du sternum; sept premiers cartilages costaux; extrémité sternale des six premières côtes; aponévrose oblique du muscle externe	Lèvre latérale du sillon intertuberculaire de l'humérus	Nerfs pectoraux latéraux et médiaux; chef claviculaire (C5, C6); chef sternocostal (C6, C7, C8, T1)	Flexion, adduction et rotation médiale du bras au niveau de l'articulation glénohumérale; chef claviculaire : flexion du bras en extension; chef sternocostal : extension du bras fléchi
Subclavier	1 ^{re} côte à la jonction entre côte et cartilage costal	Sillon à la face inférieure du tiers moyen de la clavicule	Nerf du subclaviculaire (C5, C6)	Abaisse l'épaule; attire la clavicule médialement pour stabiliser l'articulation sternoclaviculaire
Petit pectoral	Face antérieure et bord supérieur des 3 ^e , 4 ^e et 5 ^e côtes; fascias profonds des espaces intercostaux concernés	Processus coracoïde de la scapula (bord médial et face supérieure)	Nerf pectoral médial (C6, C7, C8)	Abaisseur de l'épaule et antépulseur de la scapula

Muscle grand pectoral

Le muscle **grand pectoral** est le plus grand et le plus superficiel des muscles de la région pectorale. Il est situé juste sous le sein dont il n'est séparé que par le fascia profond et par le tissu conjonctif de l'espace rétromammaire.

Le grand pectoral a une insertion large qui se situe sur la face antérieure de la moitié médiale de la clavicule, sur le sternum et sur les cartilages costaux. Les fibres musculaires convergent pour former un tendon plat, qui se termine sur la partie proximale de l'humérus.

Le muscle grand pectoral permet l'adduction, la flexion et la rotation médiale du bras.

Muscle subclavier et muscle petit pectoral

Le muscle **subclavier** et le muscle **petit pectoral** sont situés sous le grand pectoral :

- le muscle subclavier est petit et passe latéralement de la partie antérieure et médiale de la 1^{re} côte à la face inférieure de la clavicule ;
- le muscle petit pectoral chemine de la surface antérieure des 3^e à 5^e côtes et jusqu'au processus coracoïde de la scapula.

Les muscles subclavier et petit pectoral abaissent l'épaule.

Un prolongement du fascia profond, le **fascia clavipectoral**, englobe les muscles subclavier et petit pectoral, et relie la clavicule au plancher de la fosse axillaire.

Les muscles de la région pectorale forment la paroi antérieure de la fosse axillaire, une région entre le membre supérieur et le cou à travers laquelle passent les principales structures du membre supérieur. Les nerfs, les vaisseaux et les lymphatiques qui passent de la région pectorale à la région axillaire traversent le fascia clavipectoral entre les muscles petit pectoral et subclavier, ou passent sous le bord inférieur des muscles grand et petit pectoral.

PAROI THORACIQUE

La paroi thoracique est formée d'éléments musculaires et squelettiques, et elle a une organisation segmentaire. Elle s'étend entre :

- l'ouverture thoracique supérieure formée par la vertèbre T1, la 1^{re} côte et le manubrium sternal ;
- l'ouverture thoracique inférieure formée par la vertèbre TXII, la 12^e côte et le rebord de la 11^e côte, et le processus xiphoïde du sternum.

Architecture squelettique

Les éléments squelettiques de la paroi thoracique sont représentés par les vertèbres thoraciques, les disques intervertébraux, les côtes et le sternum.

Vertèbres thoraciques

Il existe 12 **vertèbres thoraciques**, qui sont caractérisées par leur articulation avec les côtes.

Vertèbre thoracique typique

Une vertèbre thoracique typique a un **corps vertébral** en forme de cœur, avec à peu près les mêmes dimensions dans une direction transverse et antéropostérieure, et un processus épineux long (figure 3.18). Le **foramen vertébral** est généralement circulaire et les **lames** sont larges et se chevauchent avec celles des vertèbres situées en dessous. Les **processus articulaires supérieurs** sont plats, avec leurs surfaces articulaires orientées directement vers l'arrière, alors que les **processus articulaires inférieurs** prolongeant les lames ont des facettes articulaires dirigées vers l'avant. Les **processus transverses** se projettent postérolatéralement.

Articulation avec les côtes

Une vertèbre thoracique typique possède trois facettes sur chaque côté des vertèbres pour l'articulation avec les côtes :

- deux facettes (facettes partielles) qui sont localisées sur les parties supérieures et inférieures du corps vertébral et qui correspondent aux sites s'articulant avec la tête de la côte adjacente. La **facette costale supérieure** s'articule avec la tête de sa propre côte, alors que la **facette costale inférieure** s'articule avec une partie de la tête de la côte située en dessous ;
- une facette ovale (**facette costale transversaire**) à l'extrémité du processus transverse qui s'articule avec le tubercule de sa côte.

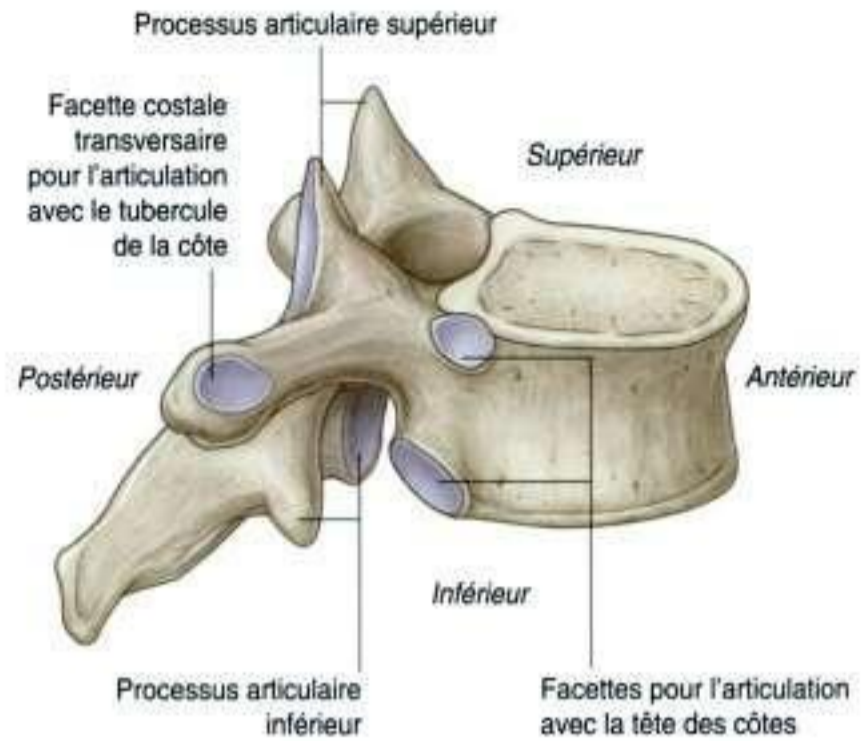
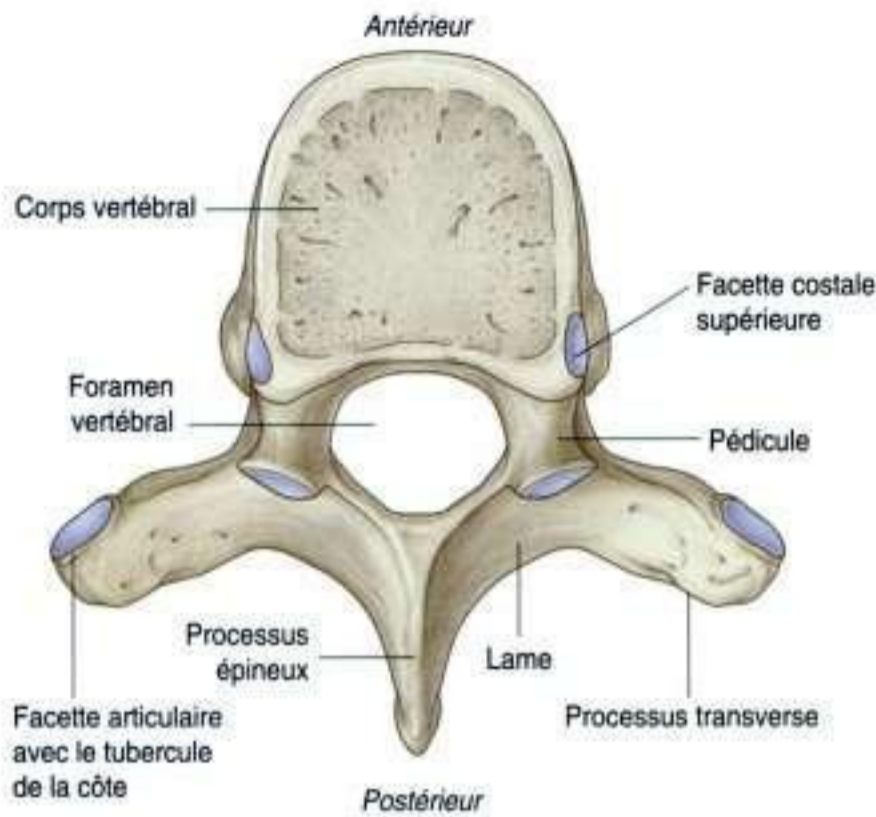


Figure 3.18. Vertèbre thoracique typique.

Toutes les vertèbres ne s'articulent pas avec les côtes de la même façon (figure 3.19) :

- les facettes costales supérieures sur le corps de la vertèbre T1 sont complètes et s'articulent chacune avec la facette de la tête de la 1^{re} côte correspondante – en d'autres termes, la tête de la 1^{re} côte ne s'articule pas avec la vertèbre CVII ;
- de manière similaire, la vertèbre TX (et souvent la vertèbre TIX) s'articule seulement avec ses propres côtes, et ne possède donc pas de facette inférieure sur son corps ;
- les vertèbres TXI et TXII s'articulent seulement avec les têtes de leurs côtes – elles ne possèdent pas de facettes articulaires sur le processus transverse et ont seulement une facette articulaire sur chaque côté de leur corps vertébral.

Côtes

Il existe 12 paires de côtes, chacune se terminant en avant par un cartilage costal (figure 3.20).

Chaque côte s'articule avec la colonne vertébrale. Seules les sept premières côtes sont décrites comme des **côtes vraies**, car leurs cartilages costaux s'articulent directement avec le sternum. Les cinq autres paires de côtes sont appelées **fausses côtes** :

- les cartilages costaux des 8^e, 9^e et 10^e côtes s'articulent en avant avec le cartilage costal des côtes sus-jacentes ;

- les 11^e et 12^e côtes n'ont pas de connexion antérieure avec les autres côtes ou avec le sternum, et sont souvent appelées **côtes flottantes**.

Une côte typique a une forme courbée avec deux extrémités : une postérieure et une antérieure (figure 3.21). L'extrémité antérieure se prolonge par le cartilage costal. L'extrémité postérieure s'articule avec la colonne vertébrale et est caractérisée par une tête, un col et un tubercule.

La **tête** a une forme allongée et présente habituellement deux surfaces articulaires séparées par une **crête**. La petite surface supérieure s'articule avec la facette costale inférieure située sur le corps de la vertèbre sus-jacente. La facette articulaire inférieure s'articule avec la facette costale supérieure de la vertèbre correspondante.

Le **col** est formé d'une région courte et plate qui sépare la tête du tubercule.

Le **tubercule** est développé en arrière de la jonction entre le col et le corps de la côte, et est formé de deux zones, une partie articulaire et une partie non articulaire :

- la partie articulaire est médiale et possède une facette ovale pour l'articulation avec la facette du processus transverse de la vertèbre correspondante ;
- la partie non articulaire est rugueuse, et elle correspond à l'insertion des ligaments.

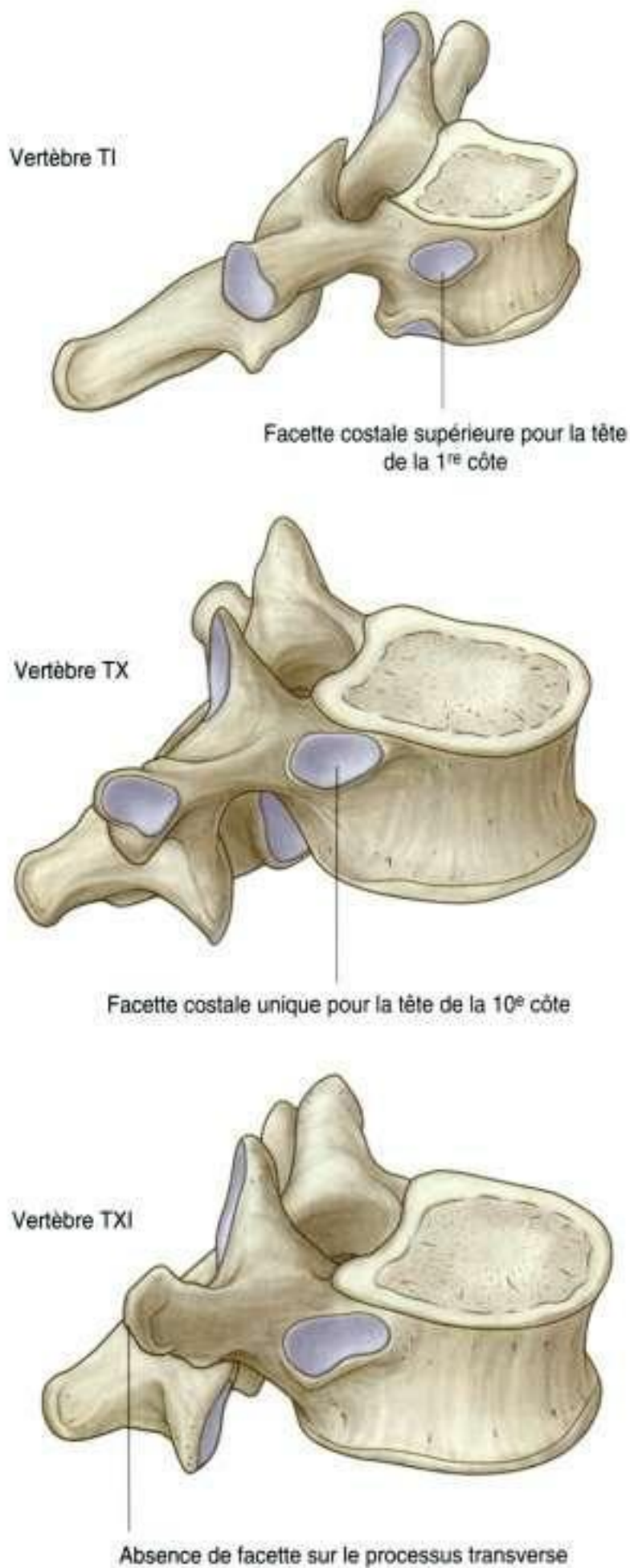


Figure 3.19. Vertèbre thoracique typique.

Le corps est généralement fin et plat avec deux surfaces, une interne et une externe.

Le bord supérieur est lisse et arrondi, alors que le bord inférieur est plus saillant. Le corps s'incurve en avant juste en dehors du tubercule au niveau d'un site appelé l'**angle**. Le corps a aussi une petite torsion

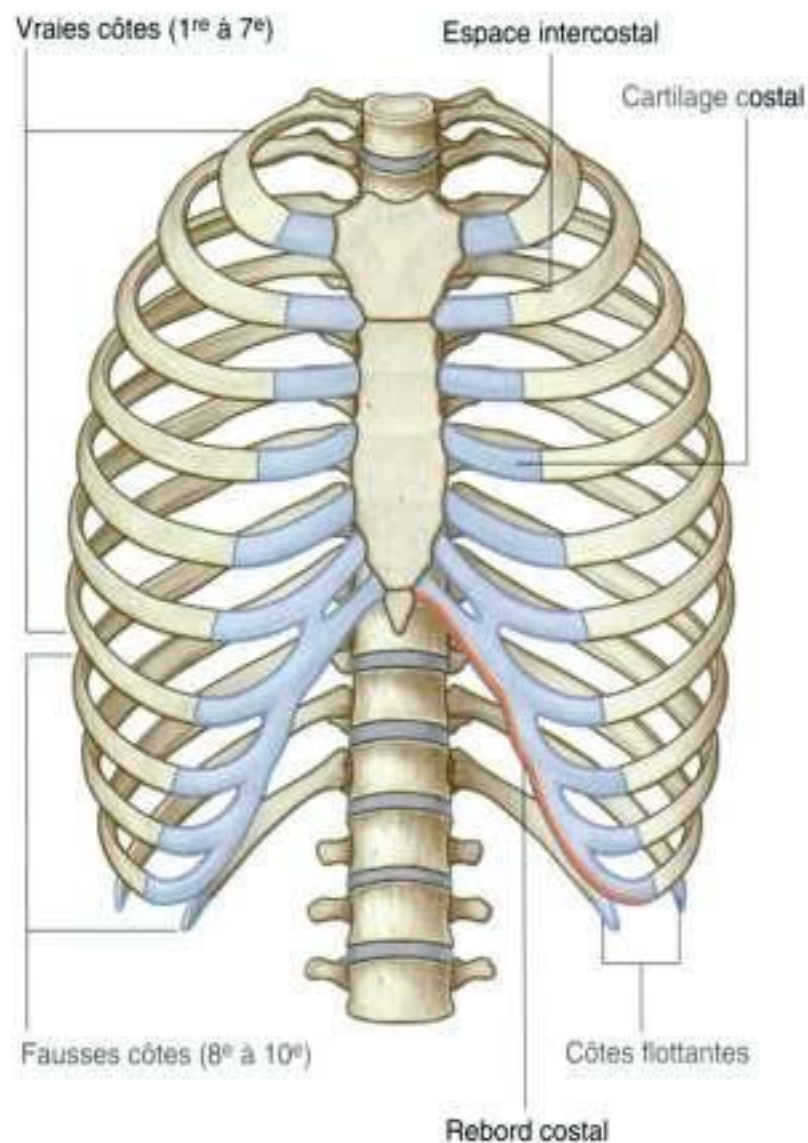


Figure 3.20. Côtes.

autour de son axe longitudinal, de telle sorte que la face interne de la partie antérieure du corps regarde un peu plus vers le haut que la partie postérieure. Le bord inférieur de la face interne est marqué par un sillon bien visible appelé le **sillon costal**.

Caractères particuliers des côtes les plus hautes et les plus basses

Les côtes extrêmes ont des caractères particuliers (figure 3.22).

1^{re} côte

La **1^{re} côte** est plate dans un plan horizontal et a deux larges surfaces supérieure et inférieure. À partir de son articulation avec la vertèbre T1, elle est oblique ensuite vers le bas jusqu'à sa jonction avec le manubrium sternal. La tête s'articule seulement avec le corps de la vertèbre T1, et ne possède donc qu'une surface articulaire. Comme les autres côtes, le tubercule a une facette pour son articulation avec le processus transverse. La surface supérieure de la côte est caractérisée par la présence d'un tubercule

distinct, le **tubercule du scalène antérieur**, qui sépare deux sillons lisses croisant la côte approximativement au milieu du corps. Le sillon antérieur correspond au passage de la veine subclavière, et le sillon postérieur à celui de l'artère subclavière. En avant et en arrière de ce sillon, le corps présente un aspect rugueux qui correspond aux insertions de muscles et de ligaments.

2^e côte

La **2^e côte**, comme la 1^{re} côte, est plate mais deux fois plus longue. Elle s'articule avec la colonne vertébrale de la même manière que les côtes typiques.

10^e côte

La tête de la 10^e côte a une facette unique qui s'articule avec sa propre vertèbre.

11^e et 12^e côtes

Les **11^e et 12^e côtes** s'articulent avec le corps de leurs propres vertèbres et n'ont pas de tubercule ni de col.

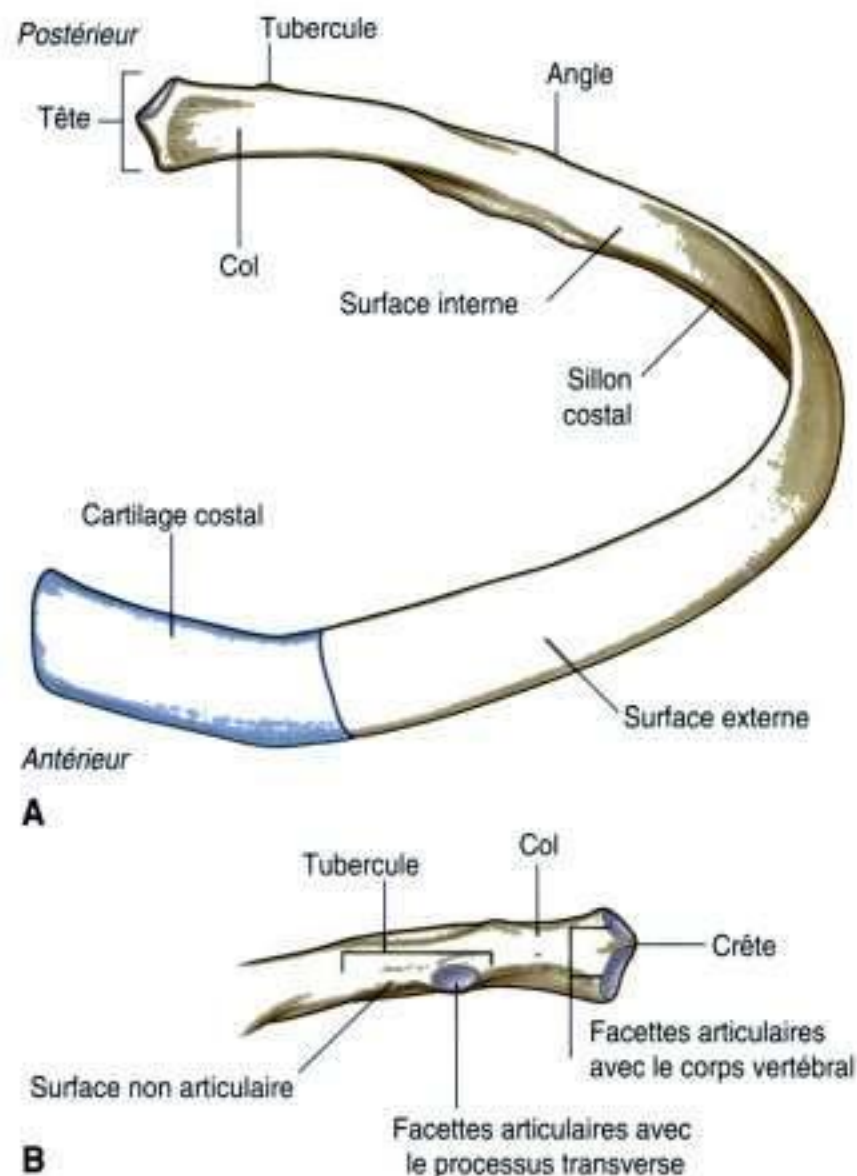


Figure 3.21. Côte typique. **A.** Vue antérieure. **B.** Vue postérieure de la partie proximale de la côte.

Ces deux côtes sont courtes, ont une petite courbure et sont dirigées vers l'avant.

Sternum

Le **sternum** adulte est formé de trois éléments principaux : sur la partie supérieure se trouve le manubrium sternal, large; vient ensuite le corps, plus étroit et allongé; enfin, on trouve à l'extrémité inférieure le petit processus xiphoïde (figure 3.23).

Manubrium sternal

Le **manubrium sternal** fait partie de l'architecture squelettique du cou et du thorax.

La surface supérieure du manubrium se prolonge latéralement et possède une incisure distincte et palpable, l'**incisure jugulaire** (ou **incisure supra-sternale**), située sur la ligne médiane. De chaque côté de cette incisure, il existe une grande fosse ovale qui correspond à la surface articulaire avec la clavicule.

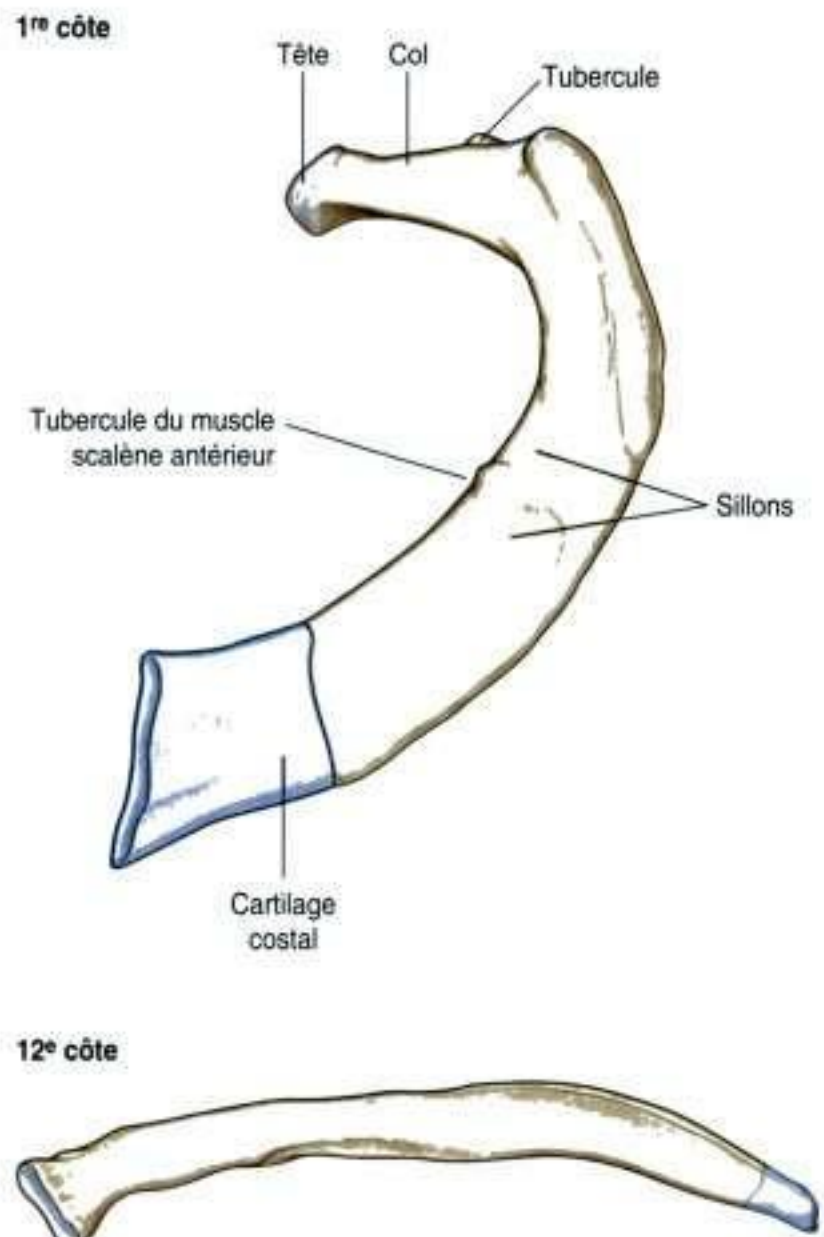


Figure 3.22. Côtes atypiques.

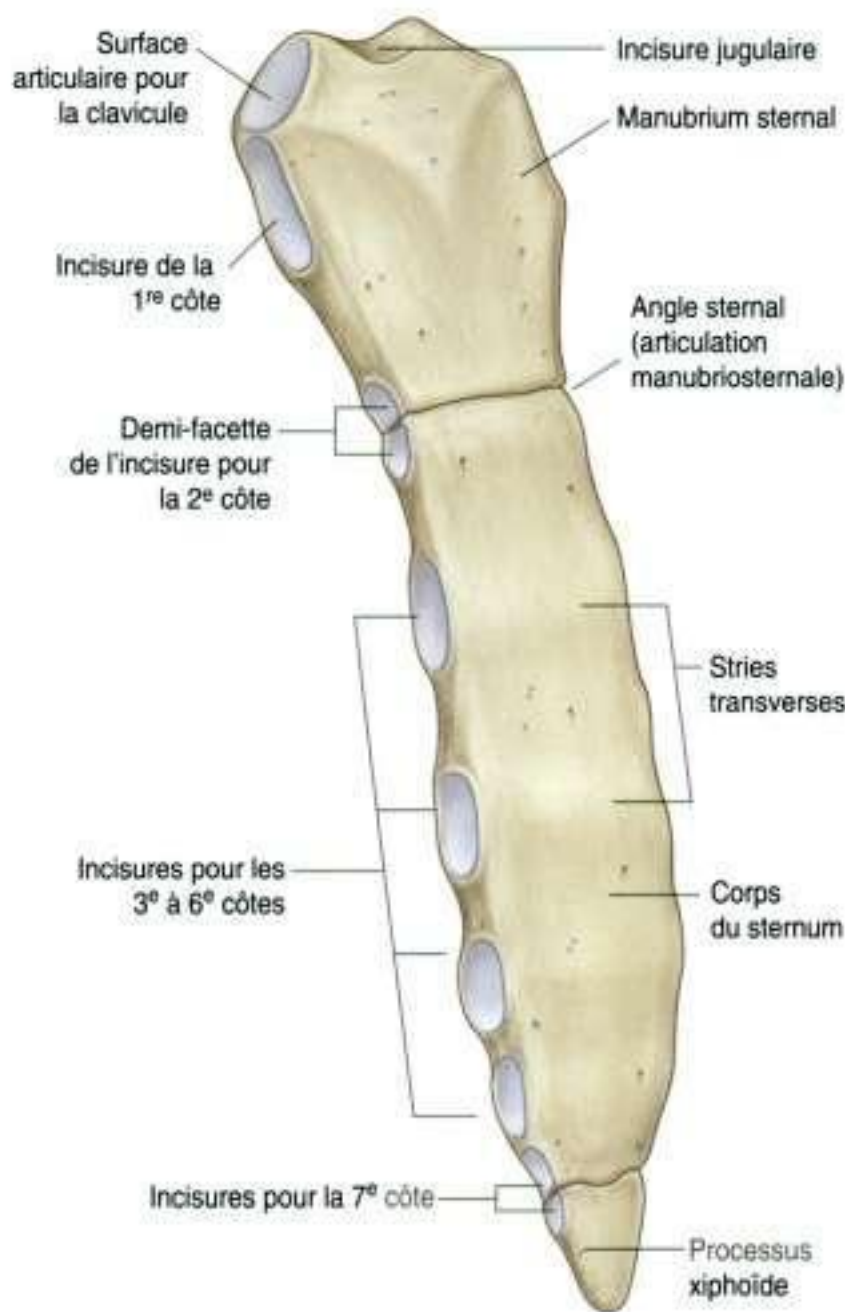


Figure 3.23. Sternum.

Juste en dessous de cette fosse, sur le bord latéral du manubrium, se trouve la facette d'insertion du premier cartilage costal. À la partie la plus basse de l'extrémité latérale se trouve une demi-facette qui correspond à la moitié supérieure de l'extrémité antérieure du deuxième cartilage costal.

Corps du sternum

Le **corps du sternum** est plat.

La face antérieure du corps du sternum est souvent marquée par des stries transverses qui représentent les lignes de fusion entre les éléments segmentaires appelés sternèbres, et qui correspondent au développement embryologique du sternum.

Les bords latéraux du corps du sternum possèdent des surfaces, les incisures costales, qui reçoivent les cartilages costaux. En haut, chaque bord latéral pré-

sente une demi-facette qui reçoit la moitié inférieure du cartilage costal de la 2^e côte. En dessous de cette demi-facette, on trouve quatre facettes qui reçoivent les cartilages costaux des 3^e, 4^e, 5^e et 6^e côtes.

Au niveau de la partie inférieure du corps du sternum, une demi-facette reçoit la moitié supérieure du cartilage costal de la 7^e côte. L'extrémité inférieure du corps du sternum est attachée au processus xiphoïde.

Processus xiphoïde

Le **processus xiphoïde** est la plus petite partie du sternum. Sa forme est variable : elle peut être large, pointue, étroite, bifide, courbée ou perforée. Chez l'enfant, cette partie est cartilagineuse; elle commence à s'ossifier chez l'adulte. Sur chaque côté de ses rebords latérosupérieurs se trouve une demi-facette pour l'articulation avec l'extrémité inférieure du 7^e cartilage costal.

Articulations

Articulations costovertébrales

Une côte typique s'articule avec :

- le corps de sa vertèbre adjacente par l'intermédiaire de la tête de la côte ;
- le processus transverse de la même vertèbre, par l'intermédiaire de l'**articulation costotransversaire** (figure 3.24).

Les articulations costovertébrales et les ligaments associés permettent aux cols de chaque côte d'effectuer une rotation autour de leurs axes longitudinaux, notamment au niveau des côtes supérieures, ou d'effectuer des mouvements d'élévation et d'abaissement par rapport à la colonne vertébrale, qui concernent surtout les côtes basses. Les mouvements combinés des côtes par rapport à la colonne vertébrale sont essentiels pour modifier les volumes de la cage thoracique pendant la respiration.

Articulation avec la tête de la côte

Les deux facettes de la tête de la côte s'articulent avec la facette supérieure du corps de la vertèbre correspondante, et avec la facette inférieure du corps de la vertèbre sus-jacente. Cette articulation est divisée en deux compartiments synoviaux séparés par un ligament intra-articulaire, qui s'insère sur la crête du disque intervertébral adjacent et sépare les deux

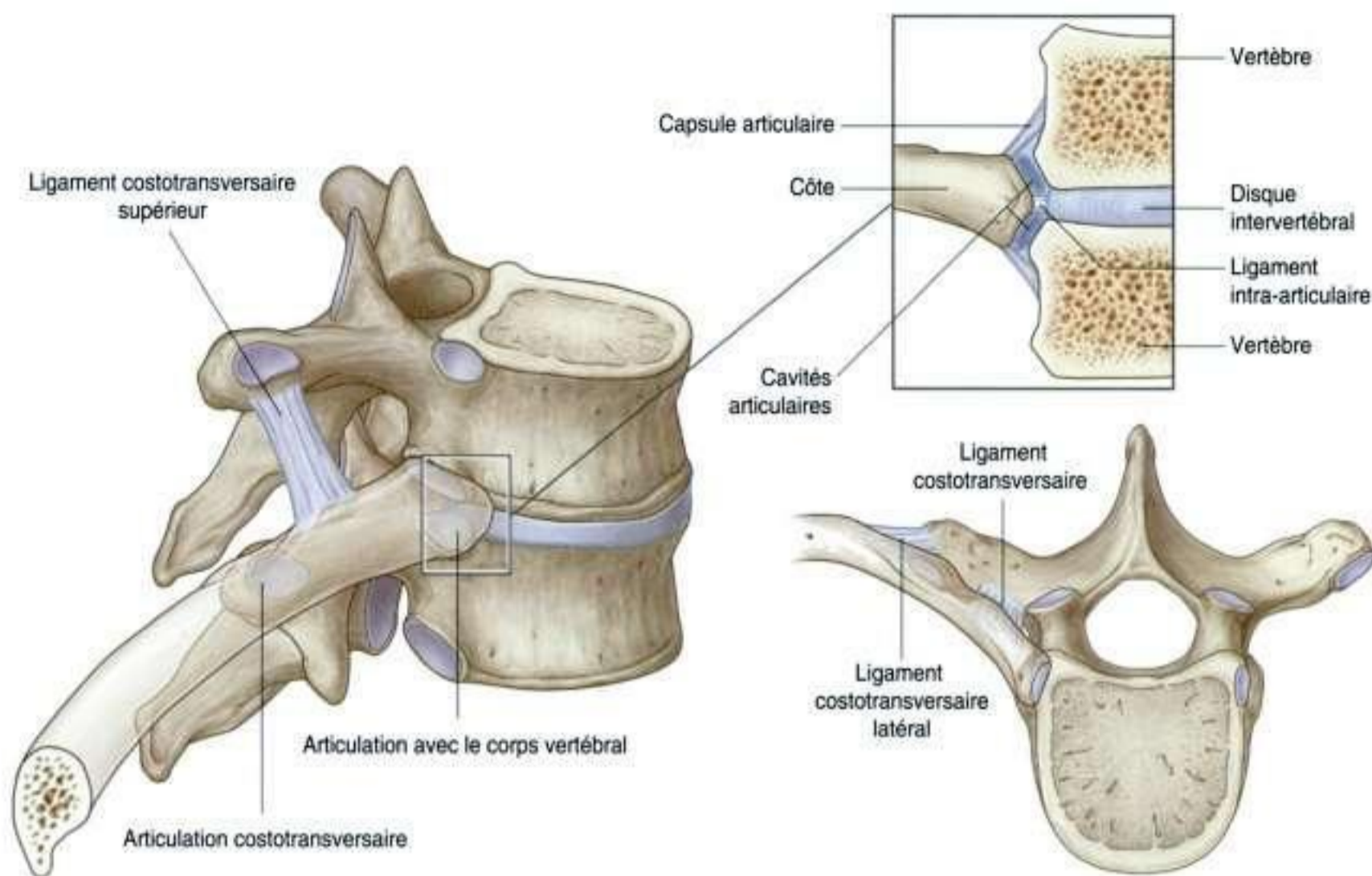


Figure 3.24. Articulations costovertebrales.

surfaces articulaires de la tête de la côte. Les deux compartiments synoviaux et le ligament sont entourés d'une capsule articulaire unique qui s'insère sur les marges externes des surfaces articulaires de la tête et de la colonne vertébrale.

Articulations costovertebrales

Les **articulations costovertebrales** sont des articulations synoviales situées entre le tubercule de la côte et le processus transverse de la vertèbre correspondante (figure 3.24). La capsule qui entoure chaque articulation est fine. L'articulation est stabilisée par deux solides ligaments extracapsulaires qui s'étendent entre le processus transverse et la côte sur les faces médiale et latérale de l'articulation.

- Le **ligament costovertebral** est à la face médiale de l'articulation, et solidarise le col de la côte au processus transverse.
- Le **ligament costovertebral latéral** est latéral à l'articulation et se tend entre la pointe du processus transverse jusqu'à la zone rugueuse non articulaire du tubercule de la côte.

Un troisième ligament, le **ligament costovertebral supérieur** s'insère sur la surface supérieure du col de la côte et se prolonge jusqu'au niveau du processus transverse de la vertèbre sus-jacente.

Les articulations costovertebrales autorisent de petits mouvements de glissement.

Articulations sternocostales

Les articulations sternocostales sont les articulations entre les sept premiers cartilages costaux et le sternum (figure 3.25).

L'articulation entre la 1^{re} côte et le manubrium n'est pas une articulation synoviale ; elle est composée d'une connexion fibrocartilagineuse entre le manubrium et le cartilage costal. Les deuxième à septième articulations sont synoviales et possèdent une capsule fine renforcée par des ligaments sternocostaux.

L'articulation entre le deuxième cartilage costal et le sternum est divisée en deux compartiments par un ligament intra-articulaire. Ce ligament s'insère sur le deuxième cartilage costal à la jonction entre le manubrium et le corps du sternum.

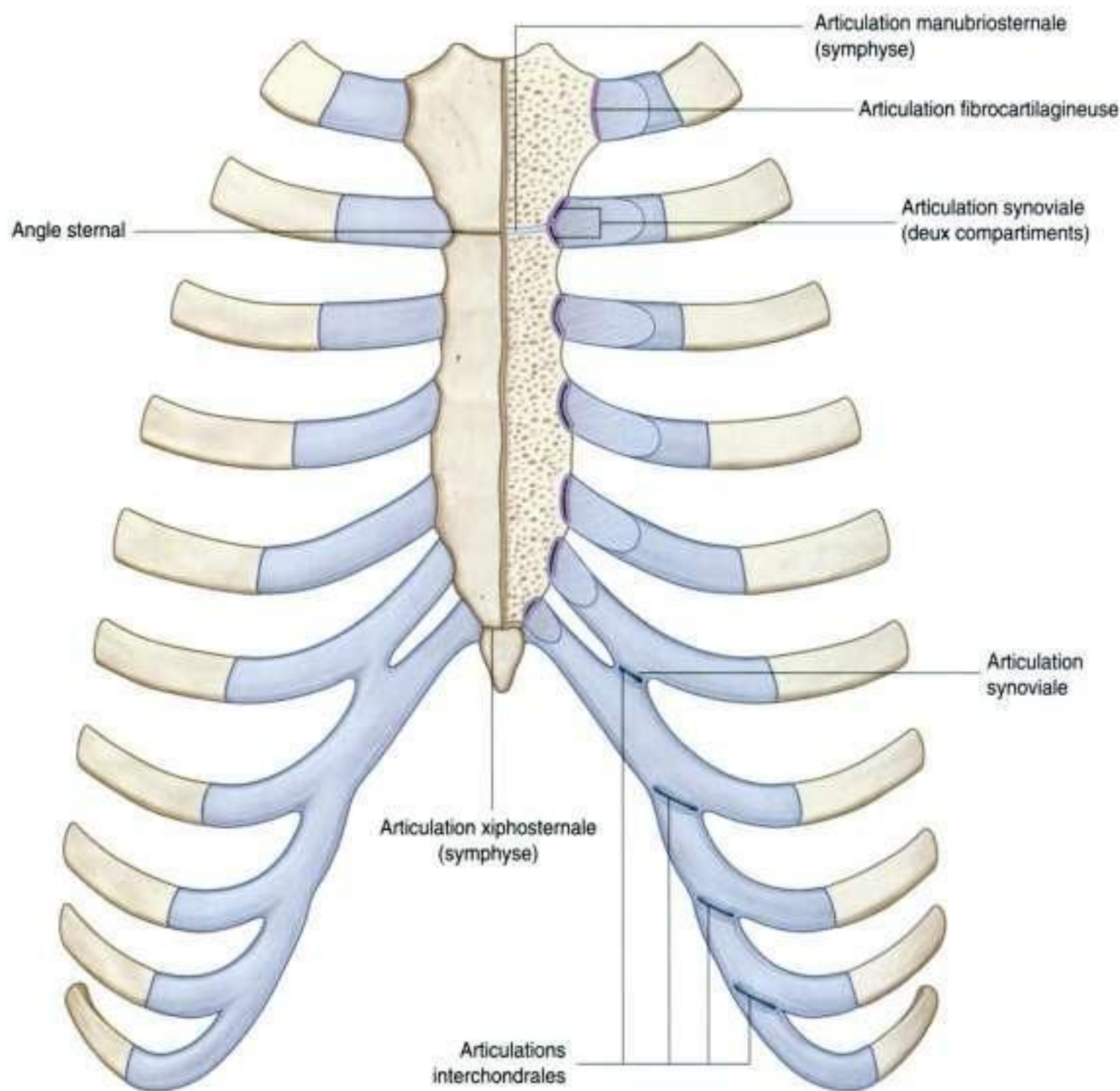


Figure 3.25. Articulations sternocostales.

Articulations interchondrales

On retrouve des articulations interchondrales entre les cartilages costaux des côtes adjacentes (figure 3.25), principalement entre les cartilages costaux des 7^e, 8^e, 9^e et 10^e côtes, mais aussi entre les cartilages costaux des 5^e et 6^e côtes.

Ces articulations interchondrales permettent un ancrage indirect avec le sternum et contribuent à la formation d'un rebord costal inférieur lisse. Elles sont habituellement synoviales, et leur fine capsule fibreuse est renforcée par des ligaments interchondraux.

Articulations manubriosternale et xiphosternale

Les articulations entre le manubrium et le corps du sternum et entre le corps du sternum et le processus xiphoïde sont habituellement des symphyses (figure 3.25). Seuls de petits mouvements angulaires sont possibles entre le manubrium et le corps du sternum pendant la respiration. L'articulation entre le corps du sternum et le processus xiphoïde s'ossifie souvent avec l'âge.

Un des critères cliniques de l'articulation manubriosternale est qu'elle peut être facilement palpable. Cela est possible parce que le manubrium a normalement une angulation postérieure par rapport au corps du sternum, formant l'angle sternal, important d'un point de vue clinique. Ce relief marque la localisation de l'articulation entre la 2^e côte et le sternum. La 1^{re} côte n'est pas palpable car elle suit le bord inférieur de la clavicule et est entourée des tissus de la base du cou. Aussi, la 2^e côte est utilisée comme référence pour compter les côtes car elle peut être palpée latéralement à l'angle sternal.

De plus, l'angle sternal est un plan horizontal qui passe à travers le disque intervertébral situé entre les vertèbres TIV et TV (voir figure 3.10). Ce plan sépare

En clinique

Côtes cervicales

Des côtes cervicales sont présentes chez environ 1 % de la population.

Une côte cervicale est une côte accessoire qui s'articule avec la vertèbre CVII; son extrémité antérieure s'insère sur le bord supérieur de la face antérieure de la 1^{re} côte.

Les radiographies standard permettent d'objectiver les côtes cervicales comme de petites structures en forme de corne.

Une petite bande fibreuse s'étendant de la pointe antérieure de la petite côte cervicale à la 1^{re} côte peut réaliser une « bride cervicale » non visualisée à la radiographie et souvent négligée par les cliniciens. Chez les patients qui présentent des côtes cervicales et des brides cervicales, les structures qui passent normalement au-dessus de la 1^{re} côte sont surélevées et passent au-dessus de la côte cervicale et de la bride (voir figure 3.7).

Cliniquement, le terme de « syndrome du défilé thoracique » est utilisé pour décrire les symptômes qui résultent de la compression anormale des nerfs du plexus brachial au niveau de leur passage au-dessus de la 1^{re} côte et à travers l'ouverture axillaire du membre supérieur. Le rameau antérieur de T1 passe au-dessus de l'ouverture thoracique supérieure pour rejoindre le plexus brachial. La bande cervicale issue de la côte cervicale est une des causes les plus fréquentes de syndrome du défilé thoracique par une compression liée à un étirement vers le haut des composants inférieurs du plexus brachial au niveau de son passage au-dessus de la 1^{re} côte.

le médiastin supérieur du médiastin inférieur et marque la limite supérieure du péricarde. Le plan passe aussi à travers l'aorte ascendante et le début de l'arc aortique, l'aorte descendante et la fin de l'arc aortique, la bifurcation trachéale, et la partie supérieure du tronc pulmonaire (voir figures 3.78 et 3.85).

Espaces intercostaux

Les **espaces intercostaux** se situent entre les côtes adjacentes et sont comblés par les muscles intercostaux (figure 3.26).

Les nerfs intercostaux, les artères et veines associées cheminent dans le **sillon costal** le long du bord

En clinique

Ponction sternale de moelle osseuse

La position sous-cutanée du sternum en fait un site préférentiel pour le prélèvement de moelle osseuse. Une forte aiguille doit traverser l'épaisse corticale antérieure et ponctionner dans la cavité médullaire sternale. Une fois l'aiguille en position, la moelle osseuse peut être aspirée. L'analyse de cette ponction au microscope va aider les cliniciens à faire le diagnostic de certaines maladies sanguines comme les leucémies.

En clinique

Fractures de côte

Les fractures de côte simples ont peu de conséquences si ce n'est l'extrême douleur qu'elles provoquent.

Après un traumatisme thoracique sévère, des côtes peuvent être cassées en deux ou plusieurs endroits. Si plusieurs côtes sont fracturées en deux endroits, il peut exister un segment libre de la paroi thoracique, que l'on nomme un **volet costal**. Quand le patient prend une inspiration profonde, le volet costal bouge dans une direction opposée à la paroi thoracique, et empêche l'expansion totale du poumon, et crée un mouvement paradoxal. Si une grande portion de la paroi est atteinte, la ventilation peut être insuffisante et une ventilation assistée peut être nécessaire jusqu'à ce que les côtes soient consolidées.

inférieur de la côte supérieure, et passent dans un plan entre les deux muscles les plus profonds de l'espace.

Dans chaque espace, la veine est la structure supérieure et est située dans la position la plus haute dans

le sillon costal. L'artère est en dessous de la veine, et le nerf est inférieur à l'artère et souvent non protégé par le sillon. De petits rameaux des nerfs intercostaux principaux et des vaisseaux intercostaux sont souvent présents au-dessus de la côte sous-jacente.

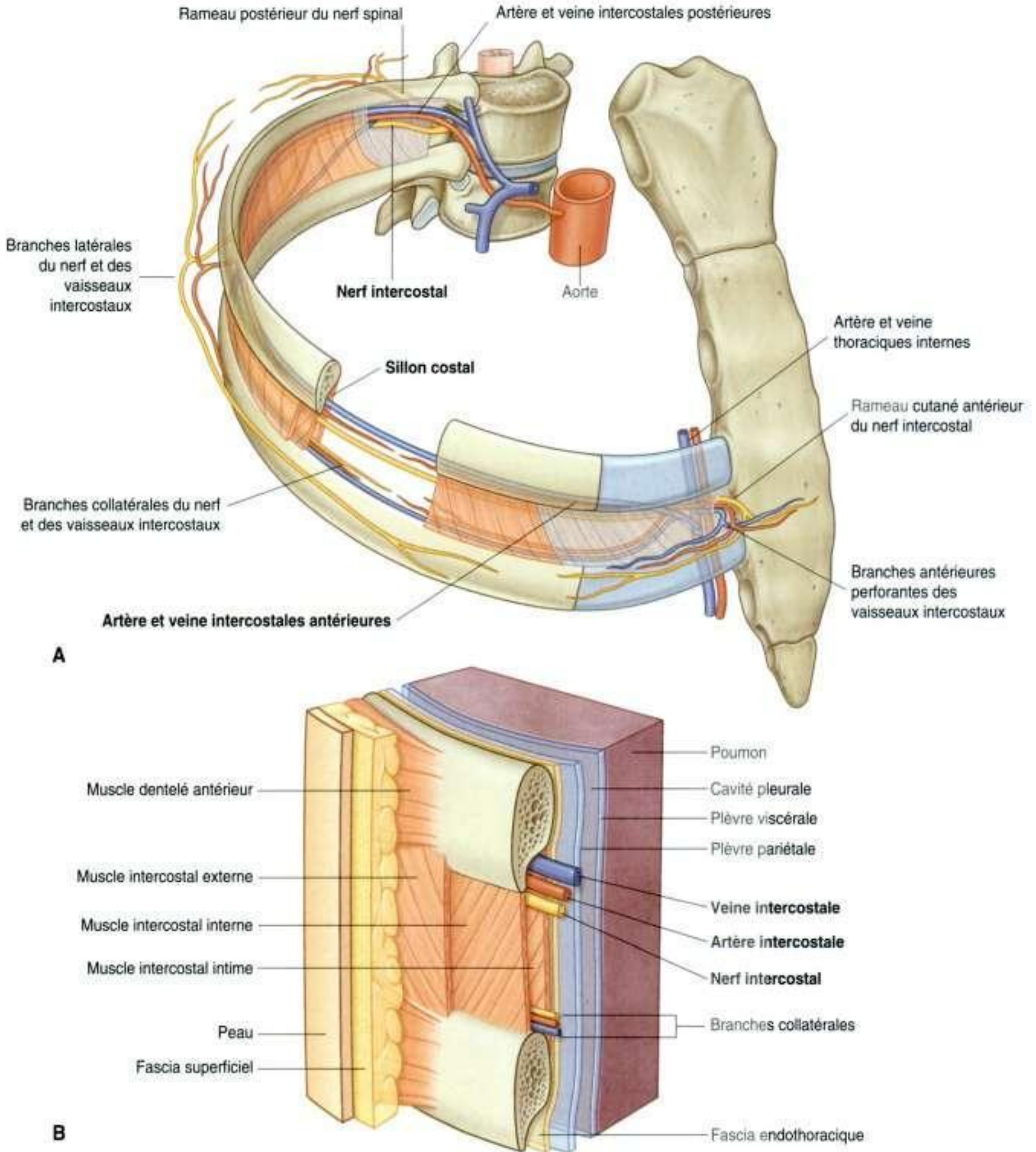


Figure 3.26. Espace intercostal. **A.** Vue antérolatérale **B.** Détails d'un espace intercostal et de ses rapports.

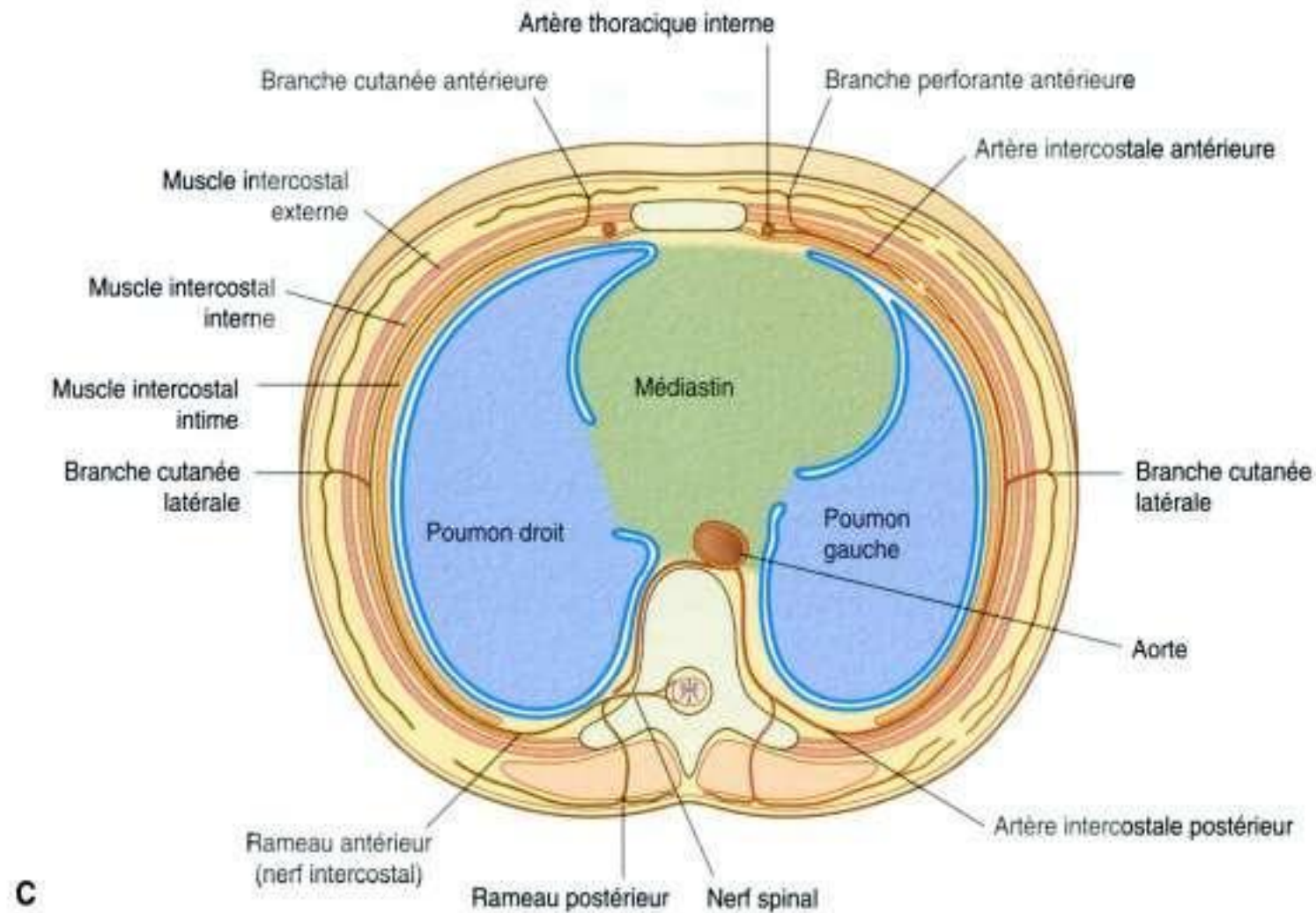


Figure 3.26, suite. Espace intercostal. C. Coupe transverse.

En profondeur par rapport à l'espace intercostal, aux côtes et aux structures qui recouvrent la plèvre, se trouve une couche de tissu conjonctif appelé le **fascia endothoracique** qui contient une quantité variable de graisse.

À la superficie des espaces intercostaux, se trouvent le fascia profond, le fascia superficiel et la peau. Les muscles destinés aux membres supérieurs et au dos recouvrent ces espaces.

Muscles

Les muscles de la paroi thoracique sont formés par ceux qui sont situés dans les espaces intercostaux, ceux qui sont tendus entre les côtes et le sternum, et ceux qui se tendent entre différentes côtes (tableau 3.2).

Les muscles de la paroi thoracique, avec les muscles qui se tendent entre les vertèbres et les côtes en arrière (muscles **élevateur de côte, dentelé postérieur et supérieur, dentelé postérieur et inférieur**) modifient la position des côtes et du sternum et, ainsi, changent le volume thoracique pendant la respiration. Ils renforcent aussi la paroi thoracique.

Muscles intercostaux

Les **muscles intercostaux**, formés de trois couches, se trouvent dans chaque espace intercostal entre deux côtes adjacentes (figure 3.27). Chaque muscle dans ce groupe est nommé en fonction de sa position :

- les muscles intercostaux externes sont les plus superficiels ;
- les muscles intercostaux internes sont situés entre les muscles externes superficiels et les muscles intercostaux intimes les plus profonds.

Les muscles intercostaux sont innervés par les nerfs intercostaux correspondants. Les muscles intercostaux agissent comme un groupe qui permet un support structurel de l'espace intercostal pendant la respiration. Ils peuvent aussi mobiliser les côtes.

Muscles intercostaux externes

Les 11 paires de **muscles intercostaux externes** s'étendent du bord inférieur des côtes situées au-dessus jusqu'aux surfaces supérieures des côtes situées au-dessous. Quand la paroi thoracique est vue en position latérale, les fibres musculaires sont obliques avec un axe antéro-inférieur (figure 3.27).

Tableau 3.2 Muscles de la paroi thoracique.

Muscle	Insertion supérieure	Insertion inférieure	Innervation	Fonction
Intercostal externe	Bord inférieur de la côte sus-jacente	Face supérieure de la côte sous-jacente	Nerfs intercostaux T1-T11	Plus actif durant l'inspiration; il comble l'espace intercostal et élève les côtes
Intercostal interne	Bord latéral du sillon costal de la côte sus-jacente	Face supérieure de la côte sous-jacente, en profondeur par rapport à l'insertion du muscle intercostal externe	Nerfs intercostaux T1-T11	Plus actif durant l'expiration; il renforce l'espace intercostal et abaisse la côte
Intercostal intime	Bord médial du sillon costal de la côte sus-jacente	Face interne de la surface supérieure de la côte sous-jacente	Nerfs intercostaux T1-T11	Agit avec le muscle intercostal interne
Subcostal	Face interne (près de l'angle) des côtes inférieures	Face interne de la 2 ^e ou de la 3 ^e côte en dessous	Nerfs intercostaux associés	Abaisse les côtes
Thoracique transverse	Rebord inférieur et face interne des 2 ^e , 3 ^e , 4 ^e , 5 ^e et 6 ^e côtes	Partie inférieure de la face profonde du corps du sternum, processus xiphoïde et cartilages costaux des 3 ^e , 4 ^e , 5 ^e , 6 ^e et 7 ^e côtes	Nerfs intercostaux associés	Abaisse les cartilages costaux

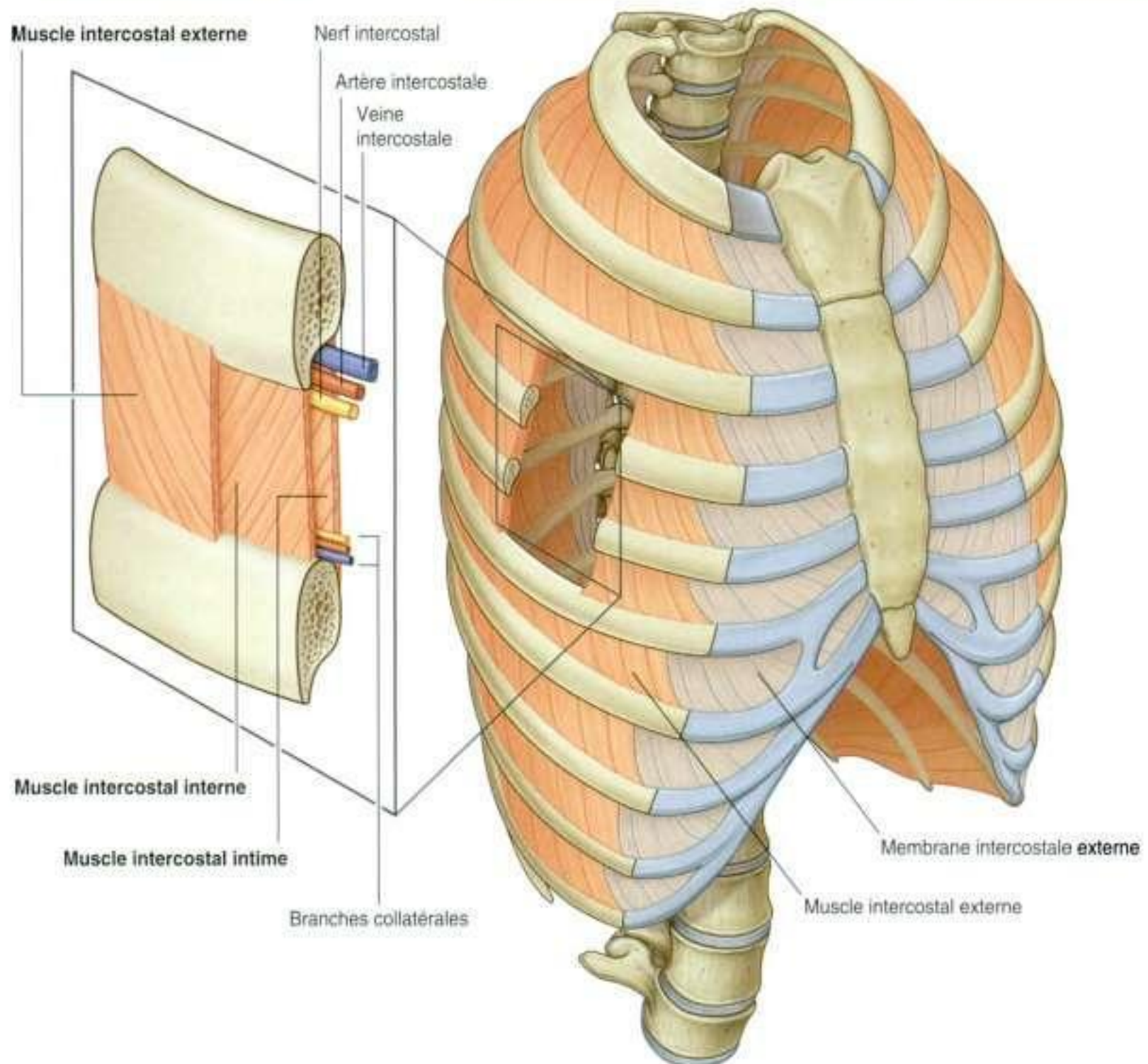


Figure 3.27. Muscles intercostaux.

Les muscles s'étendent autour de la paroi thoracique de la région du tubercule de la côte jusqu'aux cartilages costaux; chaque couche se prolonge comme une fine bande de tissu aponévrotique appelée **membrane intercostale externe**. Les muscles intercostaux externes sont plus actifs lors de l'inspiration.

Muscles intercostaux internes

Les 11 paires de **muscles intercostaux internes** s'étendent entre le rebord inférolatéral du sillon costal inférieur de la côte située au-dessus jusqu'à la face supérieure de la côte située en dessous. Ils s'étendent de la région parasternale, où les muscles cheminent entre les cartilages costaux adjacents et l'angle de la côte en arrière (figure 3.27). Cette couche se poursuit médialement jusqu'à la colonne vertébrale, dans chaque espace intercostal, et est connue sous le terme de **membrane intercostale interne**. Les fibres musculaires ont une direction opposée à celle des muscles intercostaux externes. Quand la paroi thoracique est vue latéralement, les fibres musculaires passent obliquement avec une direction postéro-inférieure. Les muscles intercostaux internes sont plus actifs lors de l'expiration.

Muscles intercostaux intimes

Les **muscles intercostaux intimes** représentent la dernière couche distincte de muscles intercostaux. Ils ont des fibres qui ont la même orientation que les muscles intercostaux internes (figure 3.27). Ces muscles sont plus importants sur la partie latérale de la paroi thoracique. Leur insertion se fait à la face profonde de la côte adjacente le long du bord médial du sillon costal. D'importantes structures vasculaires et nerveuses associées aux espaces intercostaux cheminent autour de la paroi thoracique dans le sillon costal, dans le plan entre les muscles intercostaux internes et intimes.

Muscles subcostaux

Les **muscles subcostaux** sont dans le même plan que les muscles intercostaux intimes. Ils relient plusieurs côtes et leur nombre est plus important dans les régions inférieures de la paroi thoracique postérieure (figure 3.28A). Ils s'étendent de la face interne d'une côte aux faces internes de la 2^e ou de la 3^e côte située au-dessous. Leurs fibres sont parallèles à celles des muscles intercostaux internes et elles s'étendent de l'angle des côtes à la position la plus médiale de la côte située en dessous.

Muscles thoraciques transverses

Les **muscles thoraciques transverses** se trouvent sur la surface profonde de la paroi thoracique antérieure (figure 3.28B) et dans le même plan que les muscles intercostaux intimes.

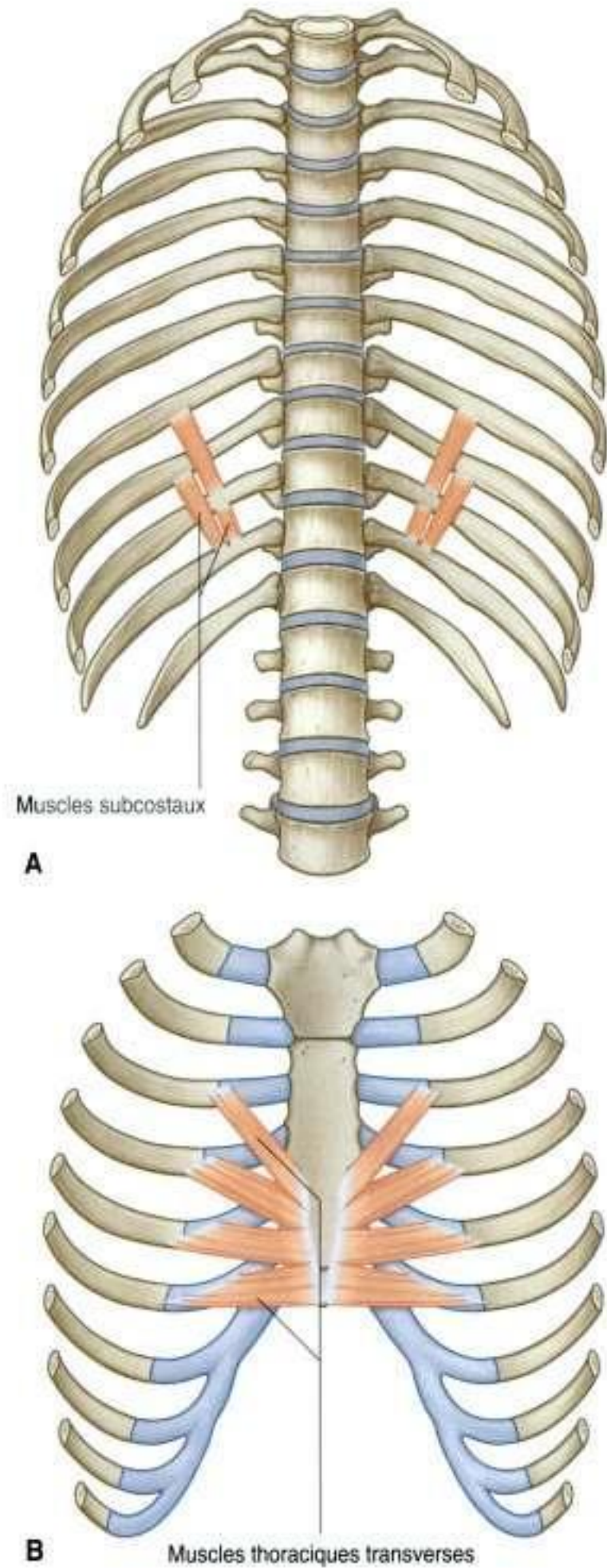


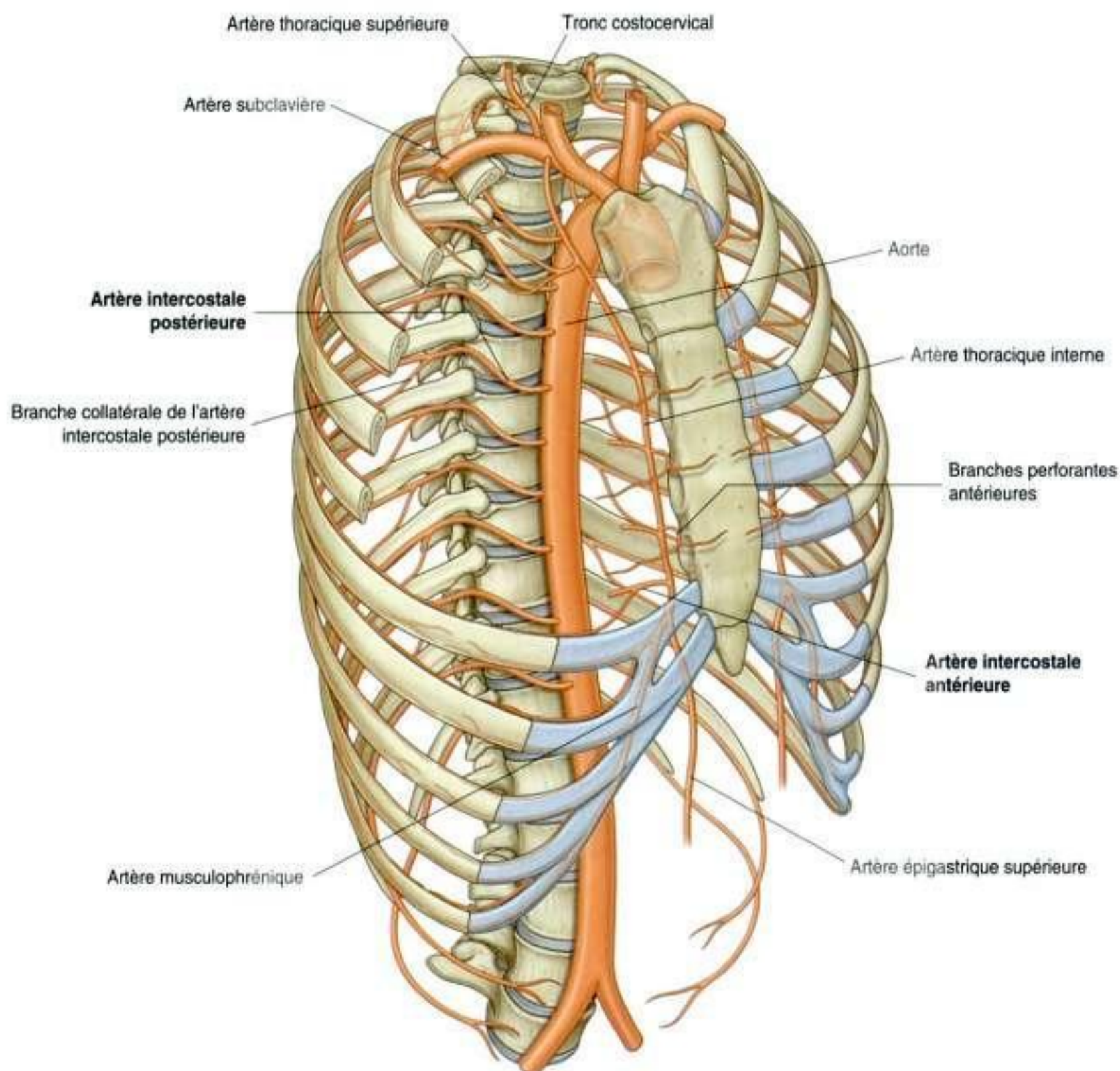
Figure 3.28. A. Muscles subcostaux. B. Muscles thoraciques transverses.

Les muscles thoraciques transverses s'insèrent sur la partie postérieure du processus xiphoïde, la partie inférieure du corps du sternum, et sur les cartilages costaux adjacents des vraies côtes basses. Ils se prolongent vers le haut et latéralement pour s'insérer sur le bord le plus inférieur des cartilages costaux des 3^e à 6^e côtes.

Les muscles thoraciques transverses cheminent au-dessus des vaisseaux thoraciques internes et protègent donc ces vaisseaux de la paroi.

Vascularisation artérielle

Les vaisseaux qui vascularisent la paroi thoracique sont représentés principalement par les artères intercostales antérieures et postérieures, qui cheminent autour de la paroi thoracique entre les côtes dans les espaces intercostaux (figure 3.29). Ces artères naissent au niveau de l'aorte et des artères thoraciques internes, qui elles-mêmes naissent des artères subclavières au niveau de la racine du cou. Ensemble,



les artères intercostales constituent un réseau en forme de filet d'afférences vasculaires autour de la paroi thoracique.

Artères intercostales postérieures

Les **artères intercostales postérieures** prennent naissance au niveau des vaisseaux situés dans la paroi thoracique postérieure. Les deux artères intercostales postérieures les plus hautes de chaque côté sont issues de l'**artère thoracique supérieure**, branche du **tronc costocervical** dans le cou qui descend dans le thorax. Le **tronc costocervical** est une branche postérieure de l'artère subclavière (figure 3.29).

Les neuf autres paires d'artères intercostales postérieures naissent de la face postérieure de l'aorte thoracique. L'aorte est située sur le côté gauche de la colonne vertébrale. Ainsi, les vaisseaux intercostaux postérieurs passent vers le côté droit de la paroi thoracique en traversant la ligne médiane devant les corps vertébraux. Ceux-ci sont donc plus longs que les vaisseaux correspondants gauches.

En plus d'avoir plusieurs branches qui vascularisent les composants de la paroi thoracique, les artères intercostales postérieures donnent des branches qui accompagnent latéralement les branches du nerf intercostal vers les régions superficielles.

Artères intercostales antérieures

Les **artères intercostales antérieures** naissent directement ou indirectement de l'artère thoracique interne (figure 3.29).

Chaque **artère thoracique interne** naît comme une des branches majeures de l'artère subclavière au niveau du cou. Elle passe en avant de, et au-dessus du dôme cervical de la plèvre et descend verticalement à travers l'ouverture thoracique supérieure ainsi que le long de la face profonde de la paroi thoracique. De chaque côté, l'artère thoracique interne se trouve en arrière des six cartilages costaux supérieurs et à environ 1 cm latéralement par rapport au sternum. Au niveau du sixième espace intercostal, elle se divise en deux branches terminales :

- l'**artère épigastrique supérieure**, qui se prolonge vers le bas dans la paroi abdominale (figure 3.29);

- l'**artère musculophrénique**, qui passe le long du rebord costal inférieur, et chemine à travers le diaphragme, pour se terminer dans la région du dernier espace intercostal.

Les artères intercostales antérieures qui vascularisent les six premiers espaces intercostaux sont des branches latérales de l'artère thoracique interne juste avant la naissance de l'artère musculophrénique. Les artères intercostales antérieures des derniers espaces intercostaux naissent de l'artère musculophrénique.

Dans chaque espace intercostal, il y a habituellement deux artères intercostales antérieures :

- une qui passe au-dessous du bord de la côte supérieure;
- l'autre qui passe au-dessus du bord de la côte inférieure et qui s'anastomose avec une branche collatérale de l'artère intercostale postérieure.

Les distributions des vaisseaux intercostaux antérieurs et postérieurs s'intriquent réciproquement et peuvent développer un réseau anastomotique important. Les artères intercostales antérieures sont généralement plus petites que leurs homologues postérieures.

En plus des artères intercostales antérieures et d'un certain nombre d'autres branches, les artères thoraciques internes donnent naissance à des branches perforantes qui passent directement vers l'avant entre les cartilages costaux pour vasculariser les structures externes de la paroi thoracique. Ces vaisseaux cheminent avec les rameaux cutanés des nerfs intercostaux.

Drainage veineux

Le drainage veineux de la paroi thoracique est habituellement parallèle au réseau artériel (figure 3.30).

Au centre, les veines intercostales se drainent dans le système des veines azygos ou dans les **veines thoraciques internes**, qui sont connectées avec les **veines brachiocéphaliques** dans le cou.

Souvent, les veines intercostales postérieures les plus hautes du côté gauche convergent pour former la **veine intercostale supérieure gauche**, qui se draine elle-même dans la veine brachiocéphalique gauche.

De façon similaire, les veines intercostales postérieures les plus hautes du côté droit peuvent converger pour former la **veine intercostale supérieure droite** qui se draine dans la **veine azygos**.

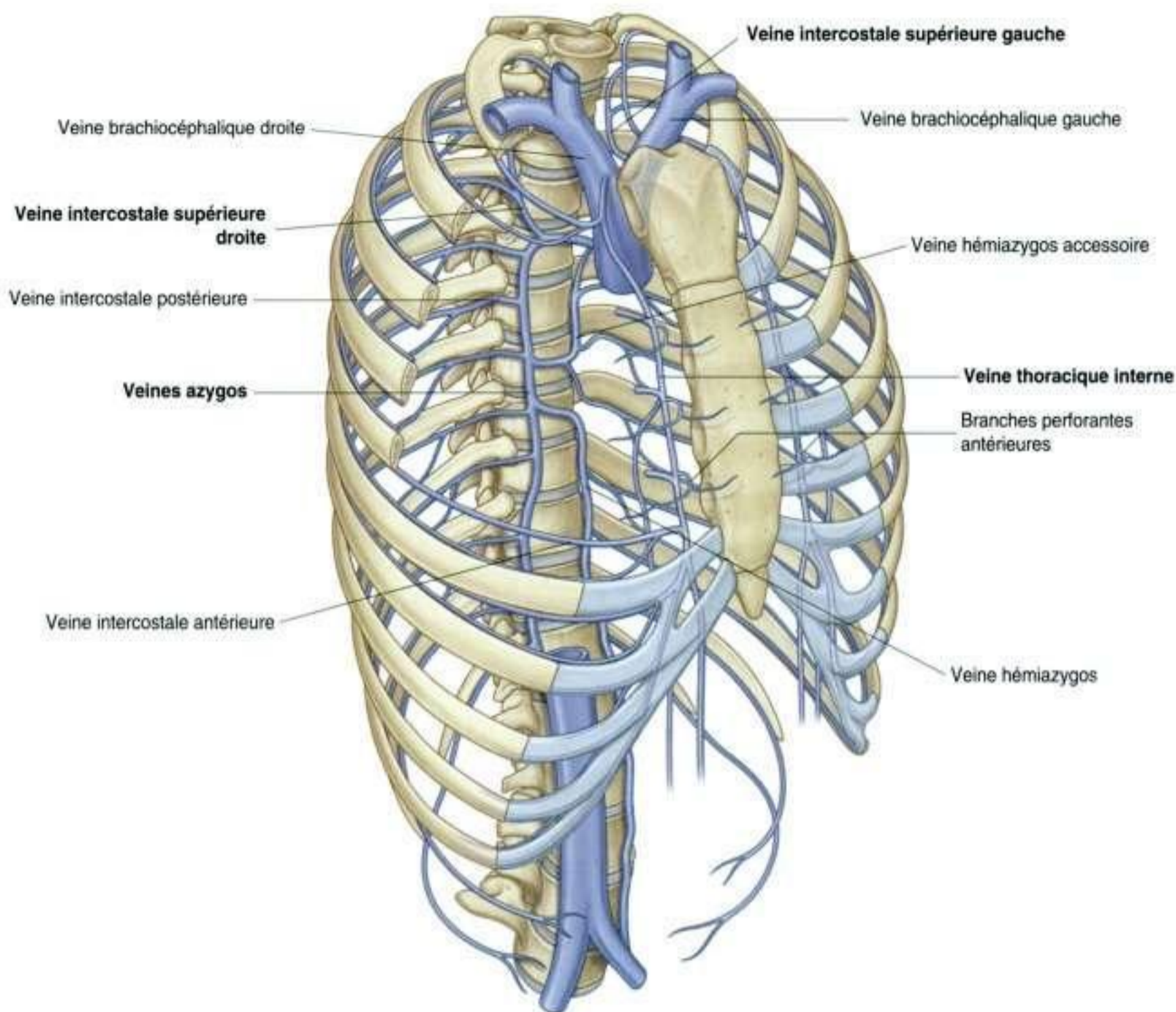


Figure 3.30. Veines de la paroi thoracique.

Drainage lymphatique

Les vaisseaux lymphatiques de la paroi thoracique se drainent principalement dans les nœuds lymphatiques associés aux artères thoraciques internes (**nœuds parasternaux**), dans les nœuds situés à proximité de la tête et du col des côtes (**nœuds intercostaux**), et dans le diaphragme (**nœuds diaphragmatiques**) (figure 3.31). Les nœuds diaphragmatiques sont situés en arrière de la xiphoïde et à l'endroit où le nerf phénique pénètre dans le diaphragme. Ils se trouvent aussi au niveau de la région d'insertion du diaphragme sur la colonne vertébrale.

Les nœuds parasternaux se drainent dans les **trons bronchomédiastinaux**. Les nœuds intercostaux du thorax supérieur se drainent aussi dans les

trons bronchomédiastinaux, alors que les nœuds intercostaux inférieurs se drainent dans le **conduit thoracique**.

Les nœuds associés au diaphragme sont interconnectés avec les nœuds parasternaux, prévertébraux, juxta-œsophagien, **brachiocéphaliques** (en avant des veines brachiocéphaliques dans le médiastin supérieur) et **latéroaortiques** (dans l'abdomen).

Innervation Nerfs intercostaux

L'innervation de la paroi thoracique est réalisée principalement par les **nerfs intercostaux**, rameaux antérieurs des nerfs spinaux T1 à T11, qui cheminent dans

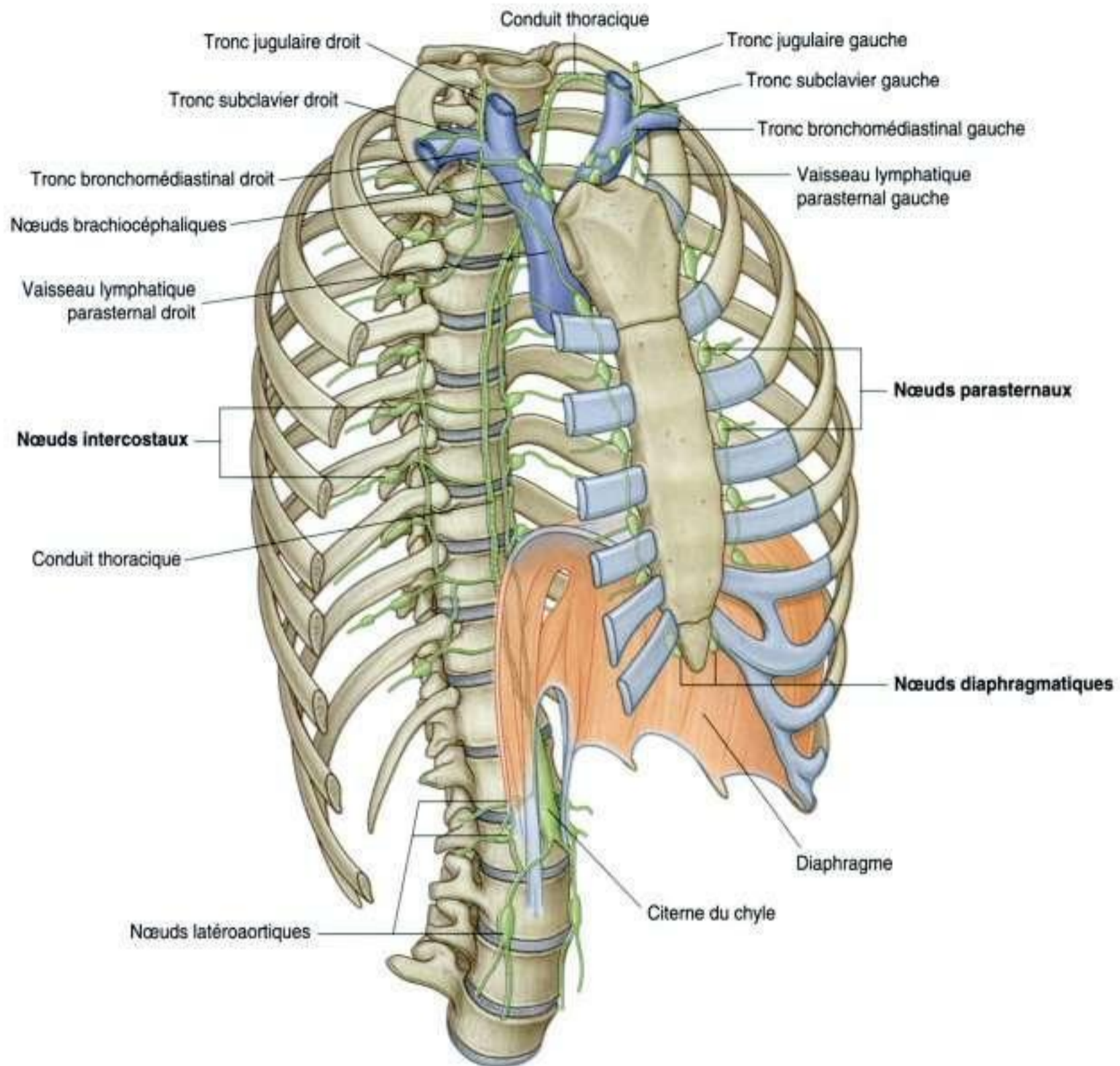


Figure 3.31. Principaux vaisseaux et nœuds lymphatiques de la paroi thoracique.

les espaces intercostaux entre les côtes adjacentes. Le rameau antérieur du nerf spinal T12 (le **nerf subcostal**) est en dessous de la 12^e côte (figure 3.32).

Un nerf intercostal typique chemine autour de la paroi thoracique dans l'espace intercostal. La plus grosse de ses branches est la **branche cutanée latérale**, qui traverse la paroi thoracique latérale et se divise en deux branches antérieure et postérieure qui innervent la peau recouvrant l'espace intercostal.

Les nerfs intercostaux se terminent en avant par des **rameaux cutanés antérieurs**, qui émergent dans la région parasternale entre les cartilages costaux adjacents, ou latéralement à la ligne médiane sur la paroi abdominale antérieure, pour innerver la peau.

En plus de ces rameaux principaux, il existe de petits rameaux collatéraux au niveau des espaces intercostaux qui cheminent sur le bord supérieur de la côte inférieure.

Dans le thorax, les nerfs intercostaux transportent des fibres :

- somatiques motrices pour l'innervation des muscles de la paroi thoracique (les muscles intercostaux, subcostaux, thoracique transverse) ;
- sensibles pour l'innervation de la peau et de la plèvre pariétale ;
- sympathiques postganglionnaires vers la périphérie.

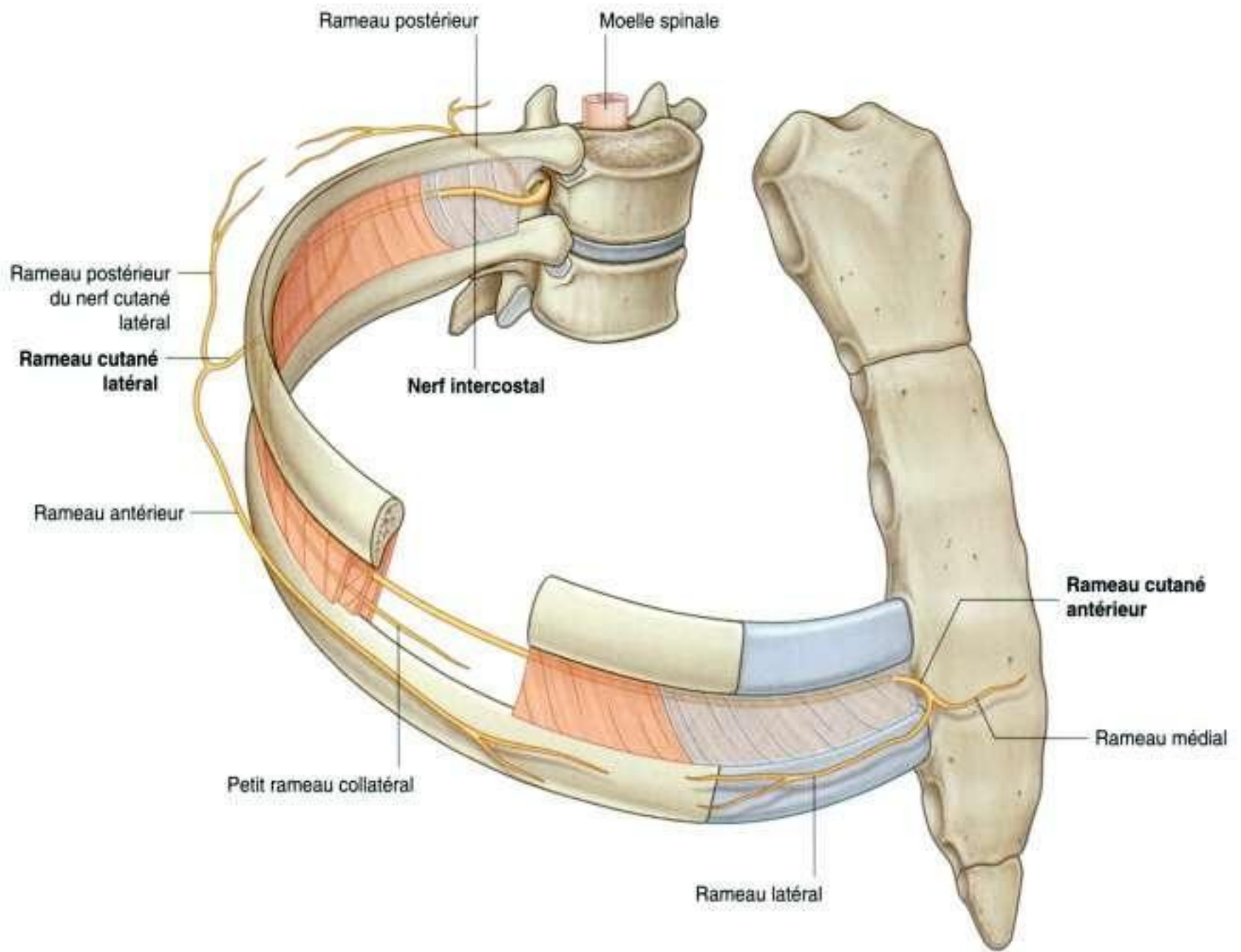


Figure 3.32. Nerfs intercostaux.

L'innervation sensitive de la peau qui recouvre la paroi thoracique supérieure est assurée par les rameaux cutanés (nerfs supraclaviculaires), qui descendent du plexus cervical dans le cou.

En plus d'innover la paroi thoracique, les nerfs intercostaux innervent d'autres régions :

- le rameau antérieur de T1 fait partie du plexus brachial ;
- la branche cutanée latérale du deuxième nerf intercostal (le **nerf intercostobrachial**) donne l'innervation cutanée de la face médiale de la partie supérieure du bras ;
- les nerfs intercostaux inférieurs donnent l'innervation musculaire, cutanée et péritonéale de la paroi abdominale.

DIAPHRAGME

Le **diaphragme** est une structure musculotendineuse fine qui comble l'ouverture thoracique inférieure et sépare la cavité thoracique de la cavité abdominale (figure 3.33 et voir chapitre 4). Il s'insère à sa périphérie sur :

- le processus xiphoïde du sternum ;
- le rebord costal de la paroi thoracique ;
- l'extrémité de la 11^e et de la 12^e côtes ;
- le ligament qui se tend en travers des structures postérieures de la paroi abdominale ;
- les vertèbres lombales.

À partir de ces insertions périphériques, les fibres musculaires convergent vers un tendon central. Le

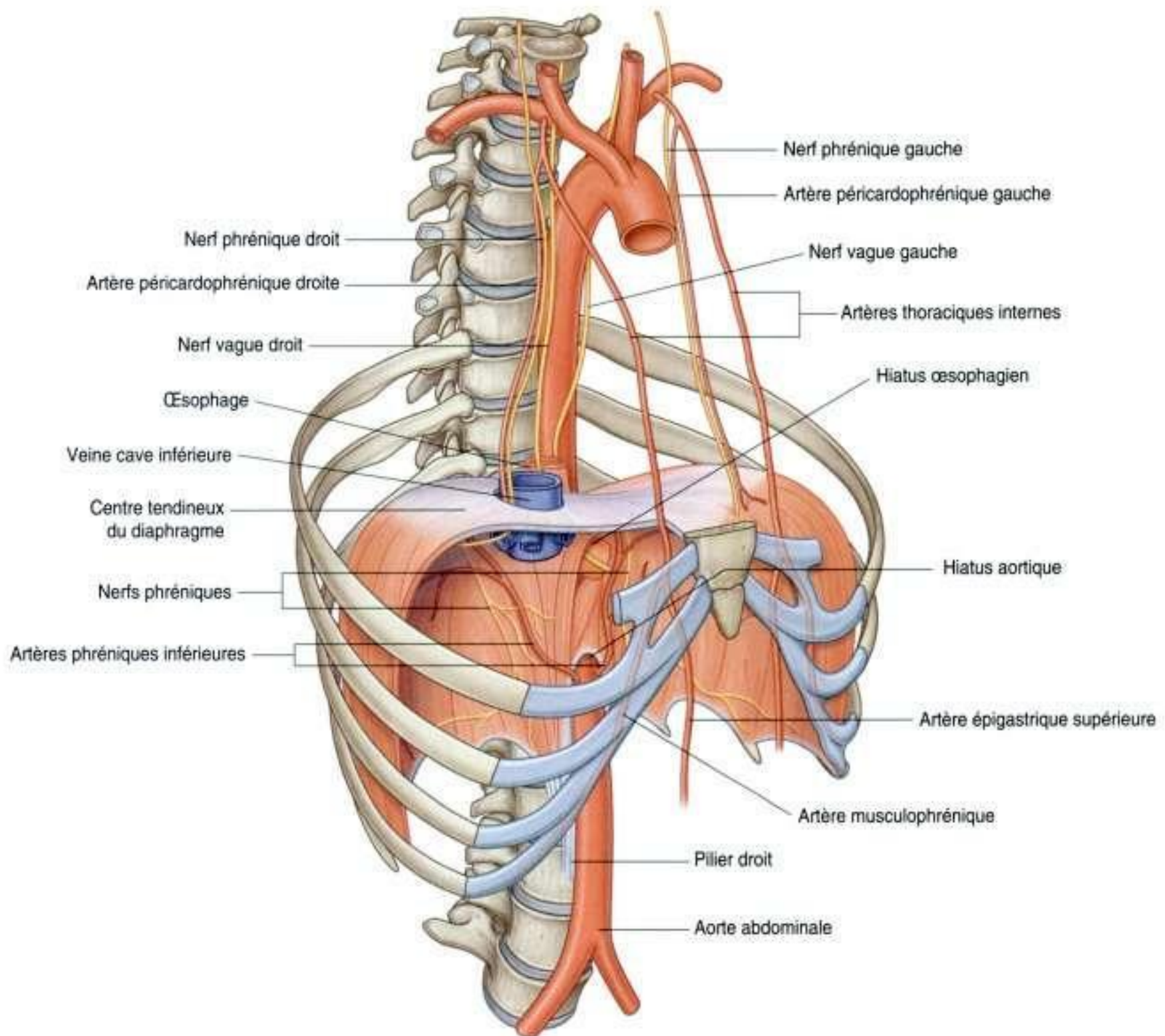


Figure 3.33. Diaphragme.

péricarde est attaché à la partie moyenne de ce centre tendineux.

Dans un plan sagittal médian, le diaphragme s'étend vers le bas, de ses insertions antérieures à la xiphoïde, approximativement au niveau vertébral TVIII–IX jusqu'à ses insertions postérieures au niveau du **ligament arqué médian**, en passant en avant de l'aorte approximativement au niveau vertébral TXII.

Les structures qui cheminent entre le thorax et l'abdomen passent à travers le diaphragme ou entre le diaphragme et ses insertions périphériques :

- la veine cave inférieure passe à travers le centre tendineux approximativement au niveau vertébral TVIII;

- l'œsophage passe à travers la partie musculaire du diaphragme, juste à gauche de la ligne médiane, approximativement au niveau vertébral TX;
- le nerf vague passe à travers le diaphragme avec l'œsophage;
- l'aorte passe derrière l'insertion du diaphragme au niveau vertébral TXII;
- le conduit thoracique passe en arrière du diaphragme avec l'aorte;
- les veines azygos et hémiazygos peuvent aussi passer à travers le hiatus aortique ou à travers le pilier du diaphragme.

D'autres structures sortent au niveau de l'insertion postérieure du diaphragme latéralement au

hiatus aortique comme les troncs sympathiques et les nerfs splanchniques. Les grand et petit nerfs splanchniques traversent les piliers.

Vascularisation artérielle

La vascularisation artérielle du diaphragme est issue de vaisseaux qui naissent au-dessus de, et au-dessous du, diaphragme. Dans sa partie supérieure, il s'agit des artères péricardophrénique et musculophrénique. Ces vaisseaux sont des branches de l'artère thoracique interne. Les **artères phréniques supérieures**, qui naissent directement de la partie inférieure de l'aorte thoracique, et de petites branches issues des artères intercostales contribuent aussi à la vascularisation. Les plus grosses des artères qui vascularisent le diaphragme naissent en dessous de lui. Ces artères sont les **artères phréniques inférieures** issues directement de l'aorte abdominale.

Drainage veineux

Le drainage veineux du diaphragme est assuré par des veines qui cheminent avec les artères. Ces veines se drainent dans :

- les veines brachiocéphaliques au niveau du cou ;
- le **système des veines azygos** ;
- ou les veines abdominales (la veine suprarénale gauche et la veine cave inférieure).

Innervation

Le diaphragme est innervé par les nerfs phréniques (C3 à C5), qui traversent le diaphragme et l'innervent à partir de son versant abdominal.

Les contractions des dômes du diaphragme aplatissent le diaphragme, et augmentent donc le volume thoracique. Les mouvements du diaphragme servent essentiellement à la respiration normale.

MOUVEMENTS DE LA PAROI THORACIQUE ET DU DIAPHRAGME PENDANT LA RESPIRATION

Une des principales fonctions de la paroi thoracique et du diaphragme est de modifier le volume du tho-

rax et donc de mobiliser l'air à l'intérieur et vers l'extérieur des poumons.

Pendant la respiration, les dimensions du thorax vont être modifiées dans les directions latérales, verticale et antéropostérieure. L'élévation et l'abaissement du diaphragme vont modifier de manière significative les dimensions verticales du thorax. L'abaissement se produit lorsque les fibres musculaires du diaphragme se contractent. L'élévation se produit quand le diaphragme se relâche.

Les modifications des diamètres antéropostérieur et latéraux résultent de l'élévation et de l'abaissement des côtes (figure 3.34). L'extrémité postérieure des côtes s'articule avec la colonne vertébrale, alors que l'extrémité antérieure de la plupart des côtes s'articule avec le sternum ou les côtes adjacentes.

Le fait que l'extrémité antérieure des côtes soit inférieure à leur extrémité postérieure entraîne, lorsque celles-ci s'élèvent, la mobilisation du sternum vers le haut et vers l'avant. Il en résulte que l'angle entre le corps du sternum et le manubrium devient légèrement moins important. Si les côtes s'abaissent, le sternum est mobilisé vers le bas et vers l'arrière. Ce mouvement de pompe va entraîner une modification des dimensions du thorax dans le plan antéropostérieur (figure 3.34A).

De la même manière que les extrémités antérieures des côtes sont plus basses que les extrémités postérieures, les parties moyennes des diaphyses costales sont en position inférieure par rapport aux deux extrémités. Aussi, quand les côtes s'élèvent, les parties moyennes des côtes se mobilisent latéralement. Ce mouvement à type d'anse de seau entraîne une augmentation des dimensions latérales du thorax (figure 3.34B).

Tous les muscles qui s'insèrent sur les côtes peuvent mobiliser les côtes les unes par rapport aux autres. Ces muscles agissent donc comme des muscles accessoires de la respiration. Les muscles du cou et de l'abdomen peuvent également fixer ou modifier les positions des côtes hautes ou basses.

CAVITÉS PLEURALES

Les deux **cavités pleurales**, une de chaque côté du médiastin, entourent les poumons (figure 3.35) :

- dans la partie supérieure, elles s'étendent au-dessus de la 1^{re} côte au niveau de la racine du cou ;

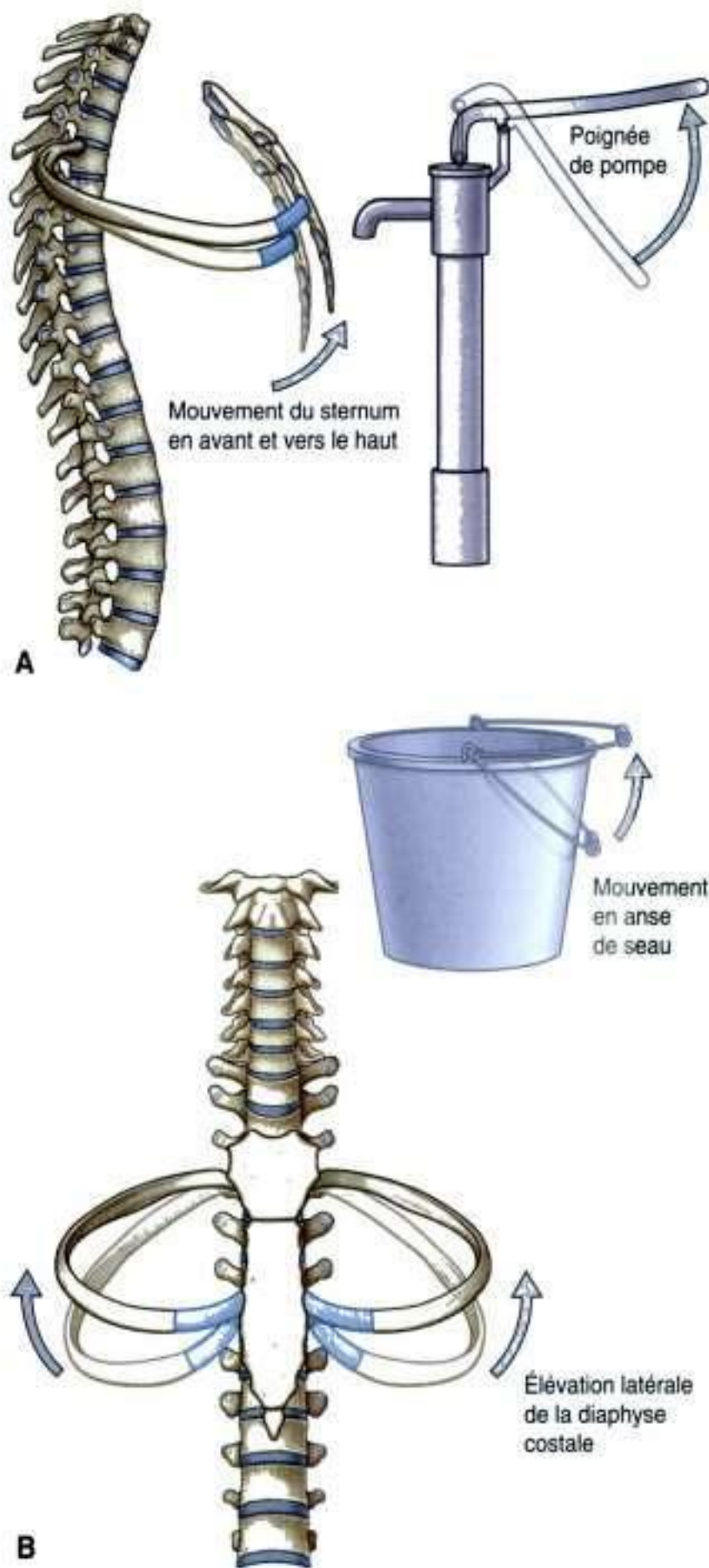


Figure 3.34. Mouvements de la paroi thoracique pendant la respiration. **A.** Mouvement de pompe des côtes et du sternum. **B.** Mouvement des côtes en anse de seau.

- vers le bas, elles s'étendent jusqu'au niveau situé juste au-dessus du rebord costal ;
- la paroi médiale de chaque cavité pleurale est le médiastin (voir p. 160).

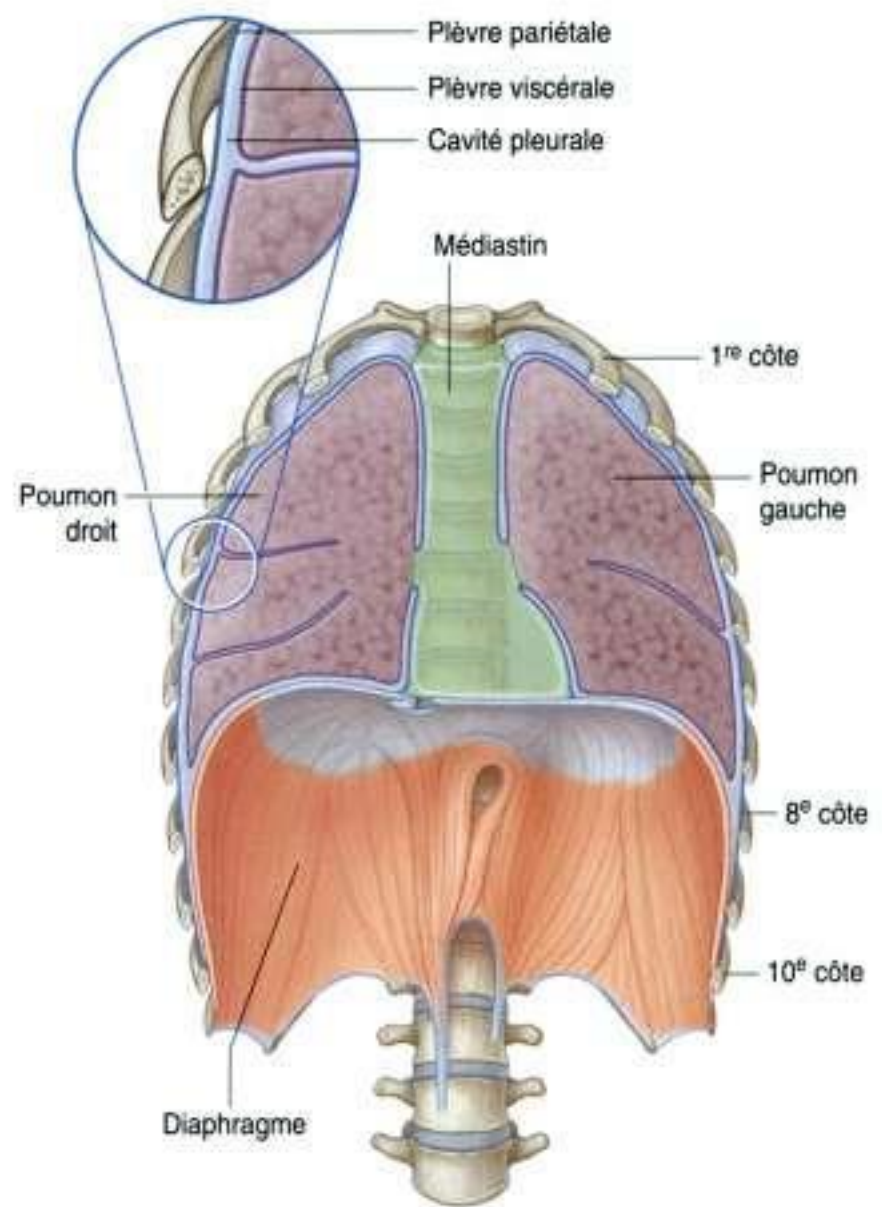


Figure 3.35. Cavités pleurales.

Plèvre

Chaque cavité pleurale est entourée d'une couche de cellules aplaties, le mésothélium, associée à une couche de soutien formée de tissu conjonctif ; ces deux couches forment ensemble la plèvre.

La **plèvre** se divise en deux parties principales en fonction de sa localisation :

- la plèvre en rapport avec les parois de la cavité pleurale est la **plèvre pariétale** ;
- la plèvre qui se réfléchit de la paroi médiale et qui recouvre et adhère à la surface des poumons est la **plèvre viscérale** (figure 3.35).

Chaque cavité pleurale est un espace virtuel situé entre la plèvre viscérale et la plèvre pariétale. Normalement cet espace contient uniquement une très fine couche de liquide séreux. Il en résulte que la surface du poumon tapissée par la plèvre viscérale s'oppose et peut glisser librement sur la plèvre pariétale en regard qui, elle, est fixée à la paroi.

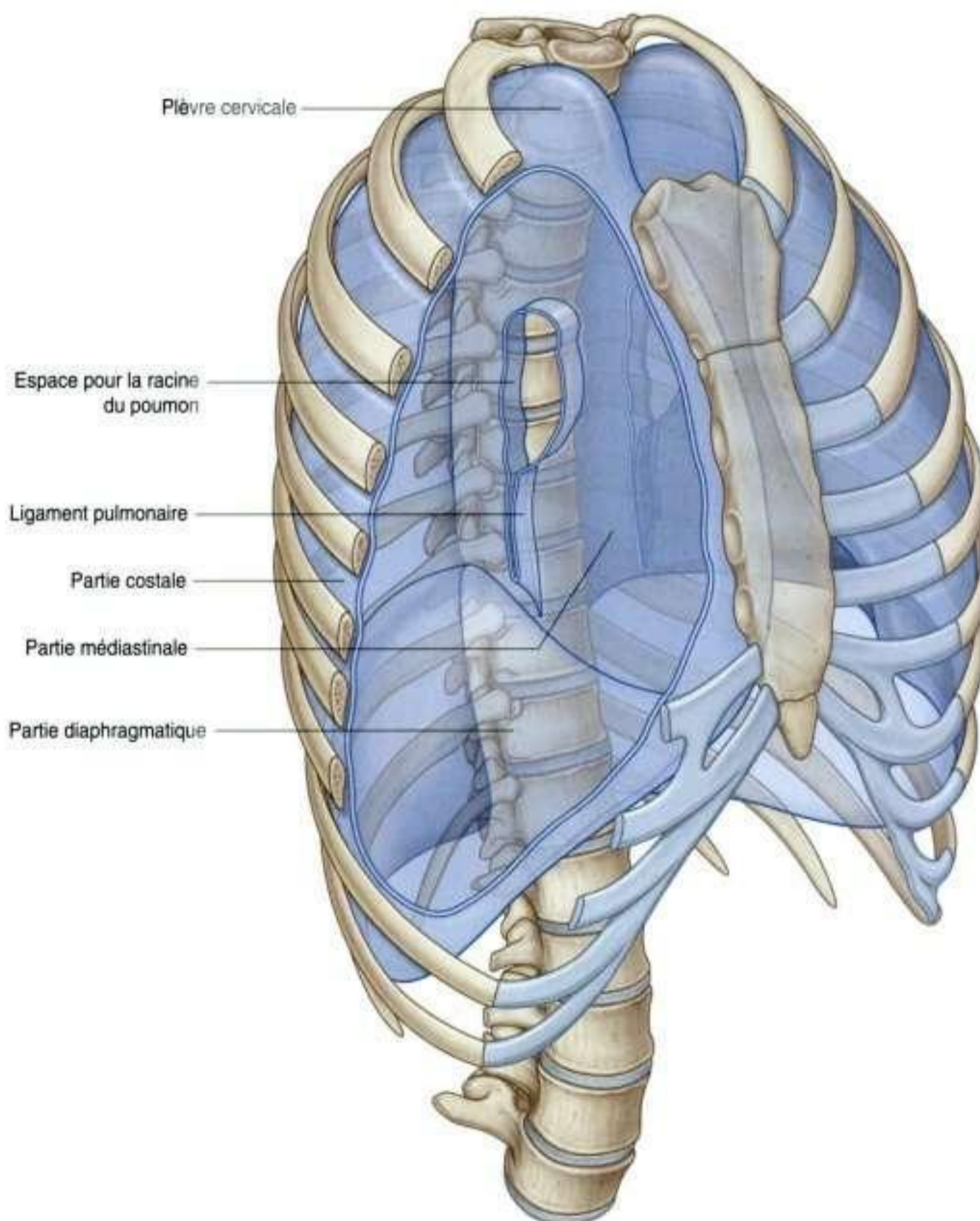
Plèvre pariétale

Les noms donnés à la plèvre pariétale correspondent aux zones de la paroi avec lesquelles elle est en contact (figure 3.36) :

- la plèvre en rapport avec les côtes et les espaces intercostaux est appelée **partie costale** ;
- la plèvre qui recouvre le diaphragme est appelée **partie diaphragmatique** ;
- la plèvre qui recouvre le médiastin est appelée **partie médiastinale** ;

- la zone en forme de dôme formé de plèvre pariétale et qui s'étend dans la région cervicale est appelée **partie cervicale (dôme pleural)**.

Enfin, dans la région des vertèbres TV à TVII, la plèvre médiastinale se réfléchit contre le médiastin pour former un tube qui recouvre les structures (voies aériennes, vaisseaux, nerfs et lymphatiques) qui passent du poumon au médiastin. Ce tunnel et les structures qu'il contient forment la **racine du poumon**. La racine rejoint la surface médiale du poumon au



niveau d'une région appelée le **hile du poumon**. À ce niveau, la plèvre médiastinale se réfléchit pour devenir la plèvre viscérale.

Zones de réflexion périphériques

Les réflexions périphériques de la plèvre pariétale indiquent les extensions des cavités pleurales (figure 3.37).

Au niveau de la partie supérieure, la cavité pleurale peut se projeter 3 à 4 cm au-dessus du premier cartilage costal, mais ne s'étend pas au-dessus du col de la 1^{re} côte. Cette limitation est causée par la pente inférieure de la 1^{re} côte avec son articulation sur le manubrium.

En avant, les cavités pleurales sont proches l'une de l'autre en arrière de la partie supérieure du ster-

num. Cependant, en arrière de la partie la plus basse du sternum, la plèvre pariétale ne rejoint pas la ligne médiane sur le côté gauche comme elle le fait à droite, car le médiastin moyen, qui contient le péricarde et le cœur, est dévié à gauche.

En bas, la plèvre costale se réfléchit sur le diaphragme au-dessus du rebord costal. Au niveau de la ligne médioclaviculaire, la cavité pleurale s'étend en bas approximativement au niveau de la 8^e côte. Au niveau de la ligne médioaxillaire, elle s'étend jusqu'à la 10^e côte. À partir de ce point, le bord inférieur se prolonge horizontalement pour croiser la 11^e et la 12^e côtes et atteindre la vertèbre TXII. De la ligne médioclaviculaire à la colonne vertébrale, la limite inférieure de la plèvre peut approximativement être suivie sur une ligne qui

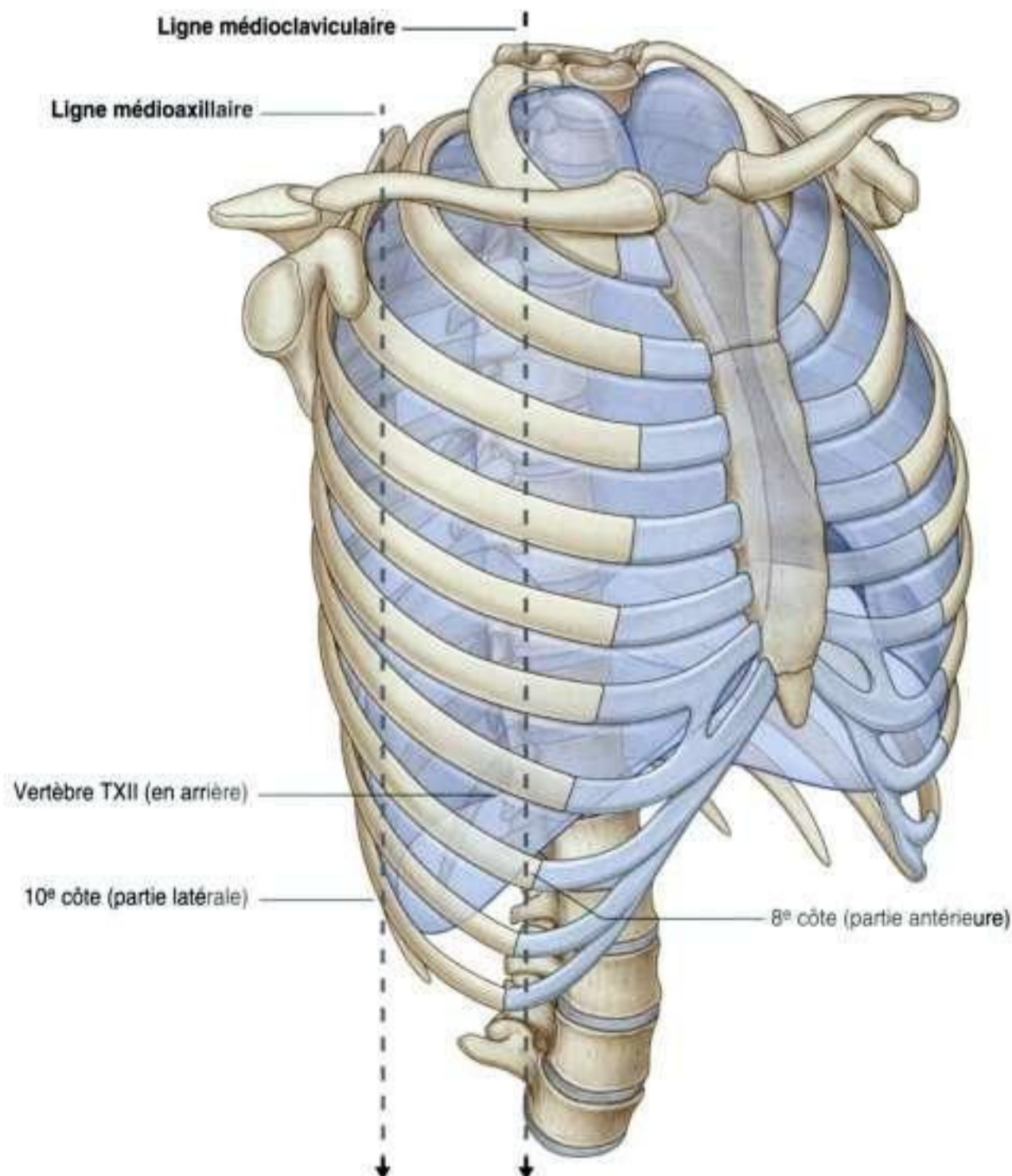


Figure 3.37. Réflexions pleurales.

chemine entre la 8^e côte, la 10^e côte et la vertèbre thoracique TXII.

Plèvre viscérale

La plèvre viscérale est en continuité avec la plèvre pariétale au niveau du hile de chaque poumon où les structures entrent dans cet organe et le quittent. La plèvre viscérale est fermement attachée à la surface du poumon, incluant aussi les deux surfaces opposées des scissures qui divisent les poumons en lobes.

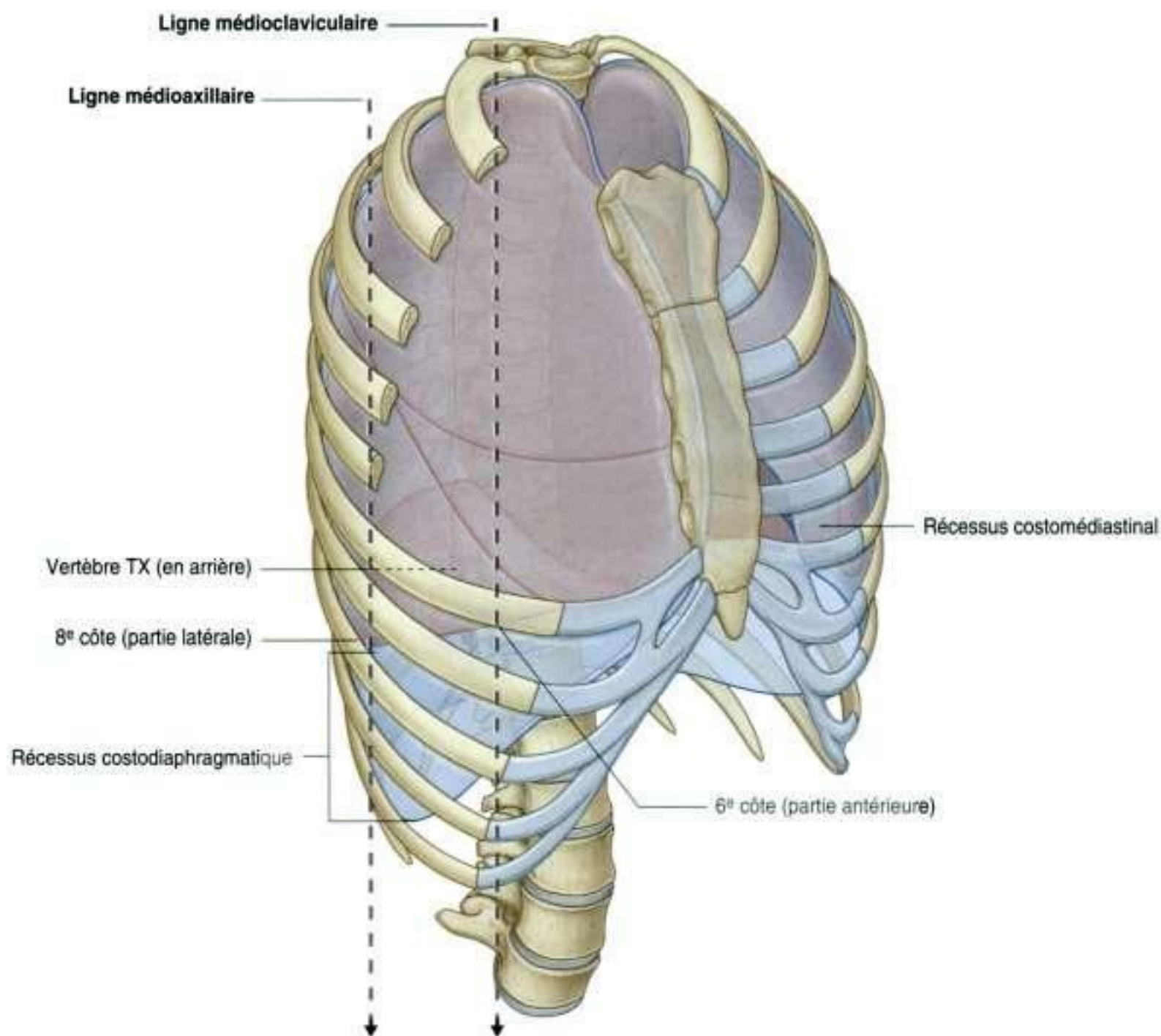
Récessus pleuraux

Les poumons ne remplissent pas entièrement les régions inférieures des cavités pleurales en avant

et en arrière (figure 3.38). Il en résulte la formation de récessus où deux couches de plèvre pariétale se font face. L'expansion des poumons dans ces espaces se fait lors de l'inspiration forcée ; les récessus permettent aussi la formation d'espace potentiel où le liquide pleural peut être collecté ou aspiré.

Récessus costomédiastinaux

En avant, un **récessus costomédiastinal** est présent de chaque côté à l'endroit où la plèvre costale fait face à la plèvre médiastinale. Le plus grand se situe sur le côté gauche dans la région qui recouvre le cœur.



Récessus costodiaphragmatiques

Les récessus les plus volumineux et les plus importants cliniquement sont les **récessus costodiaphragmatiques** qui se trouvent de chaque côté de la cavité pleurale entre la plèvre costale et la plèvre diaphragmatique (figure 3.38). Les récessus costodiaphragmatiques sont situés entre le bord inférieur des poumons et le bord inférieur des cavités pleurales. Ils sont plus profonds après l'expiration forcée et plus évasés après l'inspiration forcée.

Durant la respiration calme, le bord inférieur des poumons croise la 6^e côte sur la ligne médioclaviculaire, la 8^e côte sur la ligne médioaxillaire, et se prolonge horizontalement pour atteindre la colonne vertébrale en TX. Ainsi, de la ligne médioclaviculaire puis en faisant le tour de la paroi thoracique jusqu'à la colonne vertébrale, le bord inférieur du poumon se projette sur une ligne passant par la 6^e côte, la 8^e côte et la vertèbre TX. Le bord inférieur de la cavité pleurale correspond, selon les mêmes repères, à la 8^e côte, à la 10^e côte et à la vertèbre thoracique TXII. Le récessus costodiaphragmatique est la région comprise entre ces deux limites.

Pendant l'expiration, le bord inférieur du poumon remonte et le récessus costodiaphragmatique s'élargit.

Poumons

Les deux poumons sont les organes de la respiration et se situent de chaque côté du médiastin au niveau des cavités pleurales droite et gauche. L'air entre dans les poumons et en sort par les bronches, qui sont des divisions de la trachée.

Les artères pulmonaires apportent le sang désoxygéné aux poumons à partir du ventricule droit du cœur. Le sang oxygéné retourne vers l'atrium gauche par les veines pulmonaires.

Le poumon droit est normalement légèrement plus volumineux que le poumon gauche, car le médiastin moyen qui contient le cœur se développe un peu plus à gauche qu'à droite.

Chaque poumon a une forme de demi-cône, avec une base, un apex, deux faces et trois bords (figure 3.39).

- La **base** repose sur le diaphragme.
- L'**apex** se projette au-dessus de la 1^{re} côte jusqu'au niveau de la racine du cou.

- Les deux faces : la **face costale** suit le rebord des côtes et des espaces intercostaux au niveau de la paroi thoracique. La **face médiastinale** se trouve au contact du médiastin en avant et de la colonne vertébrale en arrière, et contient le hile pulmonaire en forme de virgule qui contient les structures qui entrent dans le poumon et en sortent.
- Les trois bords : le **bord inférieur** du poumon sépare la base de la face costale. Les **bords antérieur** et **postérieur** séparent la face costale de la face médiale. À l'inverse des bords antérieurs et inférieurs, qui sont effilés, le bord postérieur est lisse et arrondi.

Les poumons sont directement au contact, et portent les empreintes des structures voisines qui les recouvrent. Le cœur et les gros vaisseaux qui remplissent le médiastin forment des reliefs qui déforment la face médiale des poumons; les côtes marquent les faces costales. Des pathologies, comme une tumeur, ou des variations dans une de ces structures peuvent affecter les structures voisines.

Racine et hile

La **racine** de chaque poumon est un tube court formé de différentes structures qui relie le poumon au médiastin (figure 3.40). Elle est recouverte d'une couche de plèvre médiastinale qui se réfléchit sur la surface du poumon pour devenir plèvre viscérale. La région recouverte de cette réflexion pleurale sur la surface médiale du poumon est le **hile**, où les structures entrent dans le poumon ou bien en sortent.

Un fin repli de la plèvre en forme de faux se développe à partir du bas de la racine du poumon et s'étend du hile vers le médiastin. Cette structure est le **ligament pulmonaire**. Celui-ci peut stabiliser la position du lobe inférieur et peut aussi adapter la translation des structures de la racine de haut en bas pendant la respiration.

Dans le médiastin, le nerf vague passe juste derrière la racine des poumons, alors que le nerf phrénique passe juste devant.

Au niveau de chaque racine, et localisés dans le hile, se trouvent :

- une artère pulmonaire;
- deux veines pulmonaires;
- une bronche principale;
- des vaisseaux bronchiques;
- des nerfs;
- des lymphatiques.

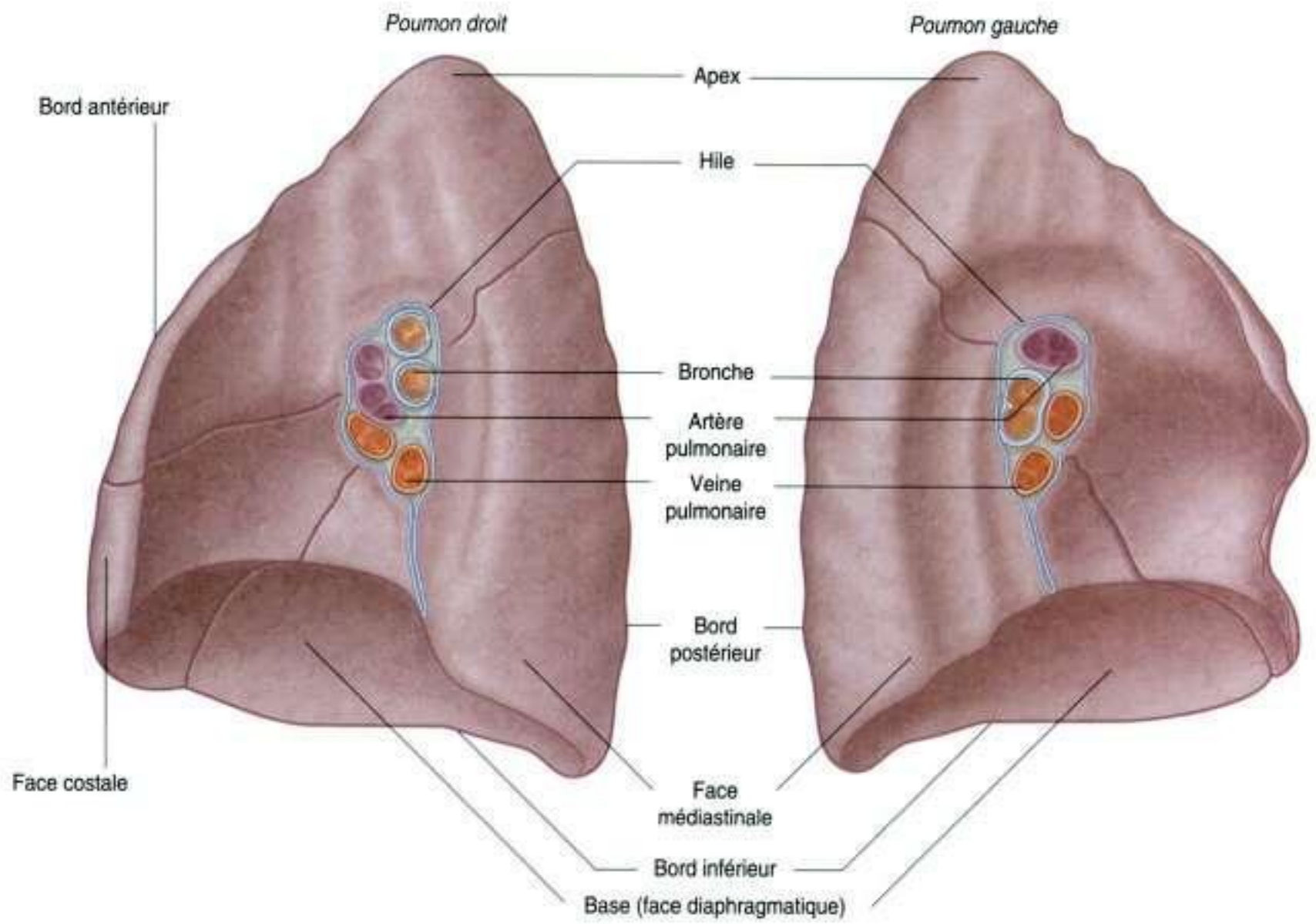


Figure 3.39. Poumons.

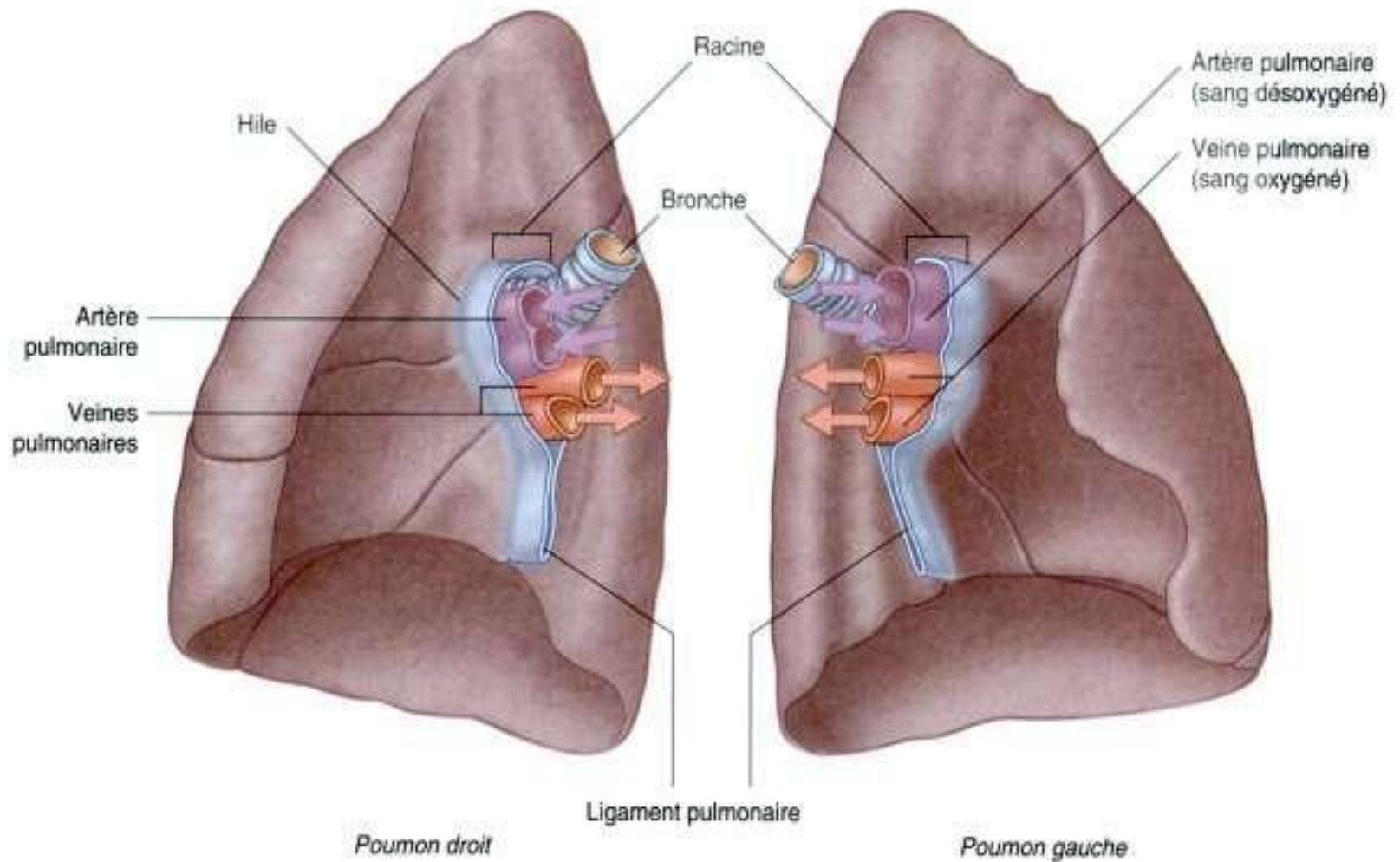


Figure 3.40. Racines et hiles des poumons.

Habituellement, l'artère pulmonaire se trouve dans la partie supérieure du hile, la veine pulmonaire dans la partie inférieure, et les bronches en arrière.

Sur le côté droit, la bronche lobaire supérieure naît de la bronche principale dans la racine, alors que sur le côté gauche, elle naît en général de la bronche principale dans le poumon, et se place au-dessus de l'artère.

Poumon droit

Le **poumon droit** est formé de trois lobes et de deux scissures (figure 3.41A). Normalement, les lobes peuvent se mobiliser librement les uns par rapport aux autres, parce qu'ils sont séparés jusqu'au hile par les invaginations de la plèvre viscérale. Ces invaginations forment des scissures :

- la **scissure oblique** sépare le **lobe inférieur (lobe le plus bas)** du lobe supérieur et du **lobe moyen du poumon droit** ;
- la **scissure horizontale** sépare le **lobe supérieur (lobe le plus haut)** du lobe moyen.

La position approximative de la scissure oblique chez un patient qui respire calmement peut être repérée par une ligne courbe sur la paroi thoracique. Celle-ci commence approximativement au niveau du processus épineux de la vertèbre TIV, puis croise le cinquième espace intercostal latéralement, pour suivre ensuite le contour de la 6^e côte en avant (voir p. 217).

La scissure horizontale suit le quatrième espace intercostal du sternum jusqu'au niveau de la scissure oblique lors de son croisement avec la 5^e côte.

La localisation des scissures obliques et horizontales va permettre au clinicien de déterminer où il doit placer le stéthoscope pour écouter chaque lobe.

La plus grande partie du lobe supérieur est en contact avec la partie supérieure de la paroi antérolatérale ; l'apex de ce lobe se situe dans la racine du cou. La surface du lobe moyen est en contact direct avec les parties inférieure et latérale de la paroi. La face costale du lobe inférieur est en contact avec la paroi thoracique postérieure et inférieure.

Quand on écoute les bruits pulmonaires de chaque lobe, il est important de positionner le stéthoscope sur les différentes aires de la paroi thoracique situées au-dessus de chaque lobe (voir p. 218).

La surface médiale du poumon droit est en contact avec un nombre important de structures du

médiastin et de la racine du cou (figure 3.41B). Ce sont :

- le cœur ;
- la veine cave inférieure ;
- la veine cave supérieure ;
- les veines azygos ;
- l'œsophage.

L'artère et la veine subclavières droites passent en arches au-dessus du dôme pleural et sont en rapport avec le lobe supérieur du poumon droit, au niveau de la région cervicale et dans la fosse axillaire.

Poumon gauche

Le **poumon gauche** est plus petit que le poumon droit et est formé de deux lobes séparés par une **scissure oblique** (figure 3.42A). La scissure oblique du poumon gauche est légèrement plus oblique que la scissure correspondante du poumon droit.

Pendant la respiration calme, la position approximative de la scissure oblique gauche peut être définie comme une ligne courbe sur la paroi thoracique, qui commence entre le processus épineux des vertèbres TIII et TIV, croise le cinquième espace intercostal latéralement, puis suit le contour de la 6^e côte en avant (voir p. 217).

Comme pour le poumon droit, l'orientation de la scissure oblique détermine la position où il faut ausculter chaque lobe.

La plus grande partie du lobe supérieur est en contact avec la partie supérieure de la paroi antérolatérale ; l'apex de ce lobe se situe dans la racine du cou. La face costale du lobe inférieur est en contact avec la paroi thoracique postérieure et inférieure.

Pour écouter les sons des poumons au niveau de chaque lobe, le stéthoscope doit être placé sur les aires de la paroi thoracique qui correspondent aux positions respectives des lobes (voir p. 218).

La portion inférieure de la surface médiale du poumon gauche, à l'inverse du poumon droit, présente une incisure qui correspond au volume occupé par le cœur dans la cavité pleurale gauche, à partir du médiastin moyen.

Sur la surface antérieure de la partie la plus basse du lobe supérieur se trouve une extension en forme de langue (la **lingula du poumon gauche**), qui se projette au-dessus du renflement cardiaque.

La surface médiale du poumon gauche est en contact direct avec un nombre important de structures du médiastin et de la racine du cou (figure 3.42B). Celles-ci incluent :

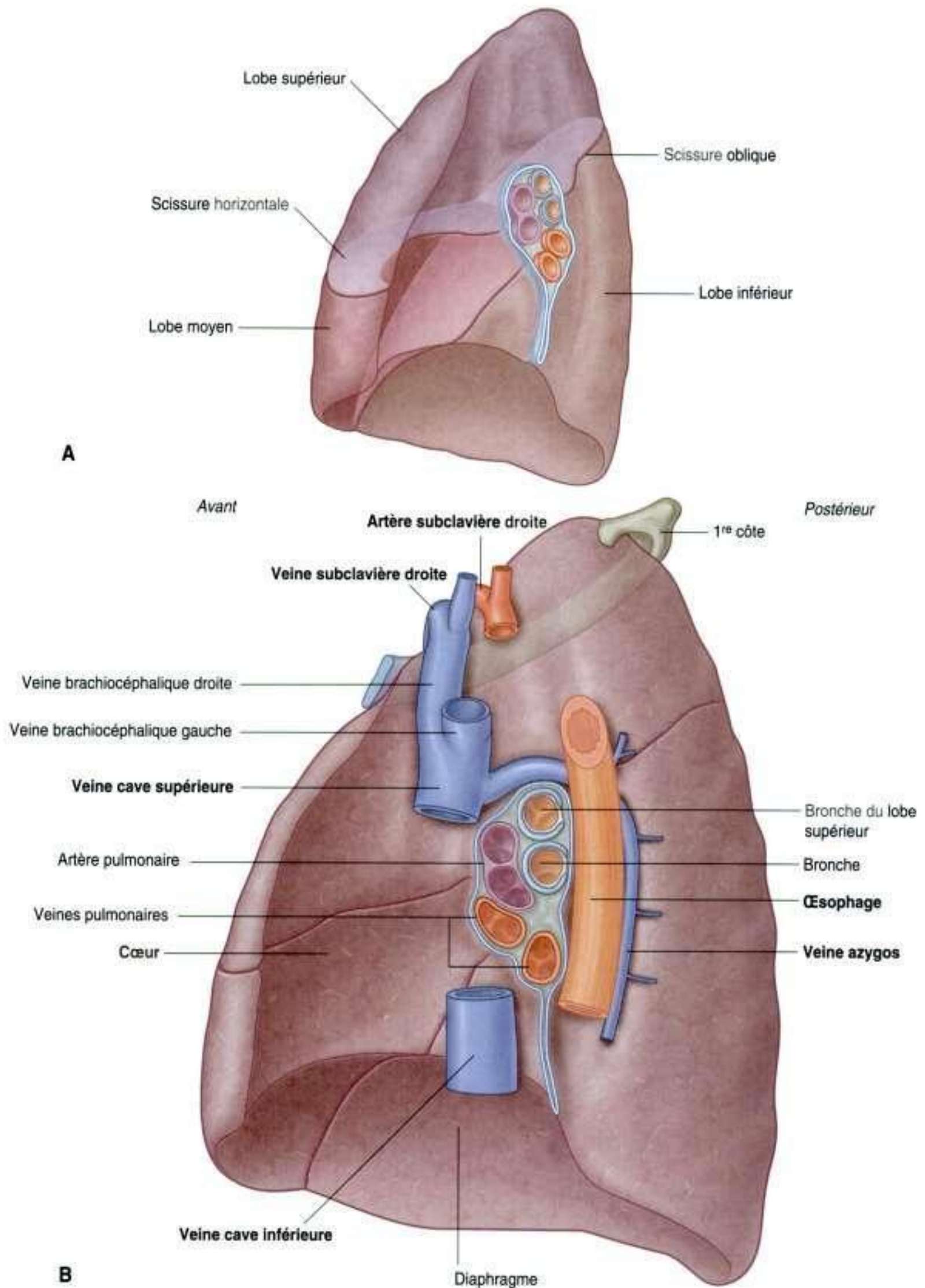


Figure 3.41. A. Poumon droit. B. Principales structures associées au poumon droit.

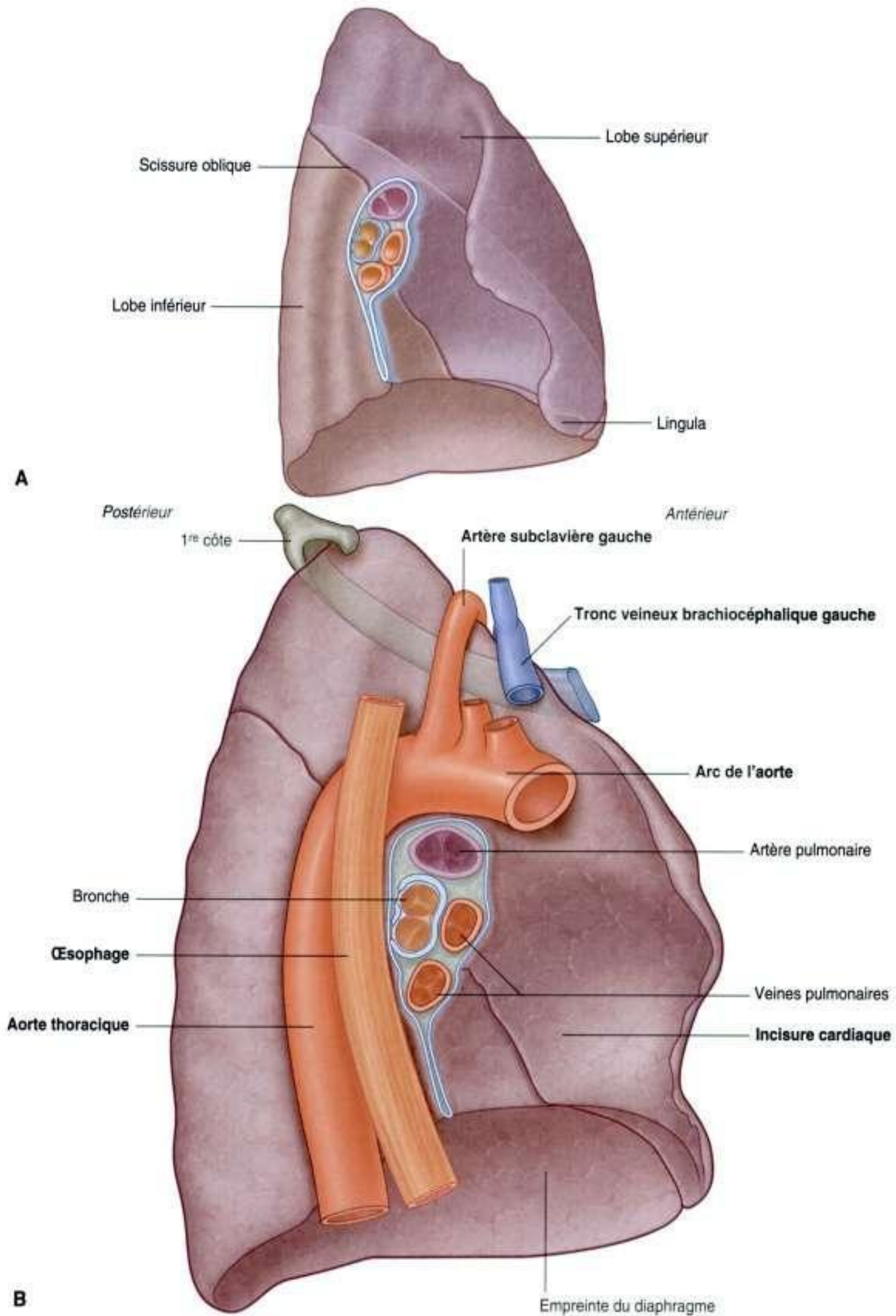


Figure 3.42. A. Poumon gauche. B. Principales structures associées au poumon gauche.

- le cœur ;
- l'arc aortique ;
- l'aorte thoracique ;
- l'œsophage.

L'artère et la veine subclavières gauches se recourbent et sont en rapport avec le lobe supérieur du poumon gauche au niveau du passage sur le dôme de la plèvre cervicale et dans la fosse axillaire.

Arbre bronchique

La **trachée** est un tube flexible qui s'étend de la vertèbre CVI, au niveau de la partie inférieure du cou, jusqu'au niveau vertébral TIV-V dans le médiastin, où elle se divise ensuite en bronches principales droite et gauche (figure 3.43). En coupe transversale, la trachée est maintenue ouverte grâce à la présence d'anneaux cartilagineux en forme de C dans sa paroi – la partie ouverte du C regarde en arrière. La paroi postérieure de la trachée est formée principalement de muscles lisses.

Chaque bronche souche entre dans la racine du poumon et passe à travers le hile pour pénétrer dans le poumon lui-même. La **bronche principale droite** est plus large et suit un trajet plus vertical à travers la racine et le hile que la **bronche principale gauche** (figure 3.43A). *Aussi, lors de l'inhalation de corps étrangers, ceux-ci ont tendance à se bloquer plus fréquemment du côté droit que du côté gauche.*

La bronche souche se divise dans le poumon en **bronches lobaires** (bronches secondaires), qui aboutissent chacune à un lobe. Sur le côté droit, la bronche lobaire du lobe supérieur prend naissance dans la racine du poumon.

Les bronches lobaires se divisent ensuite en **bronches segmentaires** (bronches tertiaires), qui se distribuent au niveau des segments bronchopulmonaires (figure 3.43B).

Au niveau de chaque segment bronchopulmonaire, les bronches segmentaires donnent naissance à de multiples divisions bronchiques aboutissant aux bronchioles, qui se subdivisent à leur tour pour former les alvéoles, qui représentent la surface respiratoire. La paroi des bronches est maintenue ouverte par des plaques allongées discontinues de cartilage. Ce cartilage n'est pas présent au niveau des bronchioles.

Segments bronchopulmonaires

Un **segment bronchopulmonaire** est une zone du poumon desservie par une bronche segmentaire, accompagnée d'une branche de l'artère pulmonaire.

Les afférences de la veine pulmonaire sont situées de façon intersegmentaire entre les bords de chaque segment et autour.

Chaque segment bronchopulmonaire possède une forme irrégulière de cône, avec un apex au niveau de l'origine de la bronche segmentaire et une base qui se projette en périphérie sur la face du poumon.

Le segment bronchopulmonaire est la plus petite unité fonctionnelle indépendante du poumon et la plus petite partie qui peut être isolée et enlevée sans affecter les régions adjacentes.

Il existe dix segments bronchopulmonaires dans chaque poumon (figure 3.44), certains fusionnant dans le poumon gauche.

Artères pulmonaires

Les artères pulmonaires droites et gauches sont issues du **tronc pulmonaire** et transportent du sang désoxygéné du ventricule droit du cœur jusqu'au poumon (figure 3.45). La bifurcation du tronc pulmonaire se situe à gauche de la ligne médiane, juste en dessous du niveau vertébral TIV-V, et antéro-inférieure et à gauche de la bifurcation de la trachée.

Artère pulmonaire droite

L'**artère pulmonaire droite** est plus longue que la gauche et traverse horizontalement le médiastin (figure 3.45). Elle passe :

- en avant et légèrement en position inférieure par rapport à la bifurcation trachéale, et en avant de la bronche principale droite ;
- en arrière de l'aorte ascendante, de la veine cave supérieure et de la veine pulmonaire droite supérieure.

L'artère pulmonaire droite entre dans la racine du poumon et donne naissance à une grosse branche pour le lobe supérieur du poumon. Le vaisseau principal passe à travers le hile du poumon et donne naissance à une seconde branche (récurrente) pour le lobe supérieur, qui se divise ensuite pour vasculariser les lobes moyen et inférieur.

Artère pulmonaire gauche

L'**artère pulmonaire gauche** est plus courte que la droite. Elle se situe en avant de l'aorte descendante et en arrière de la veine pulmonaire supérieure (figure 3.45). Elle traverse la racine et le hile pour se diviser dans le poumon.

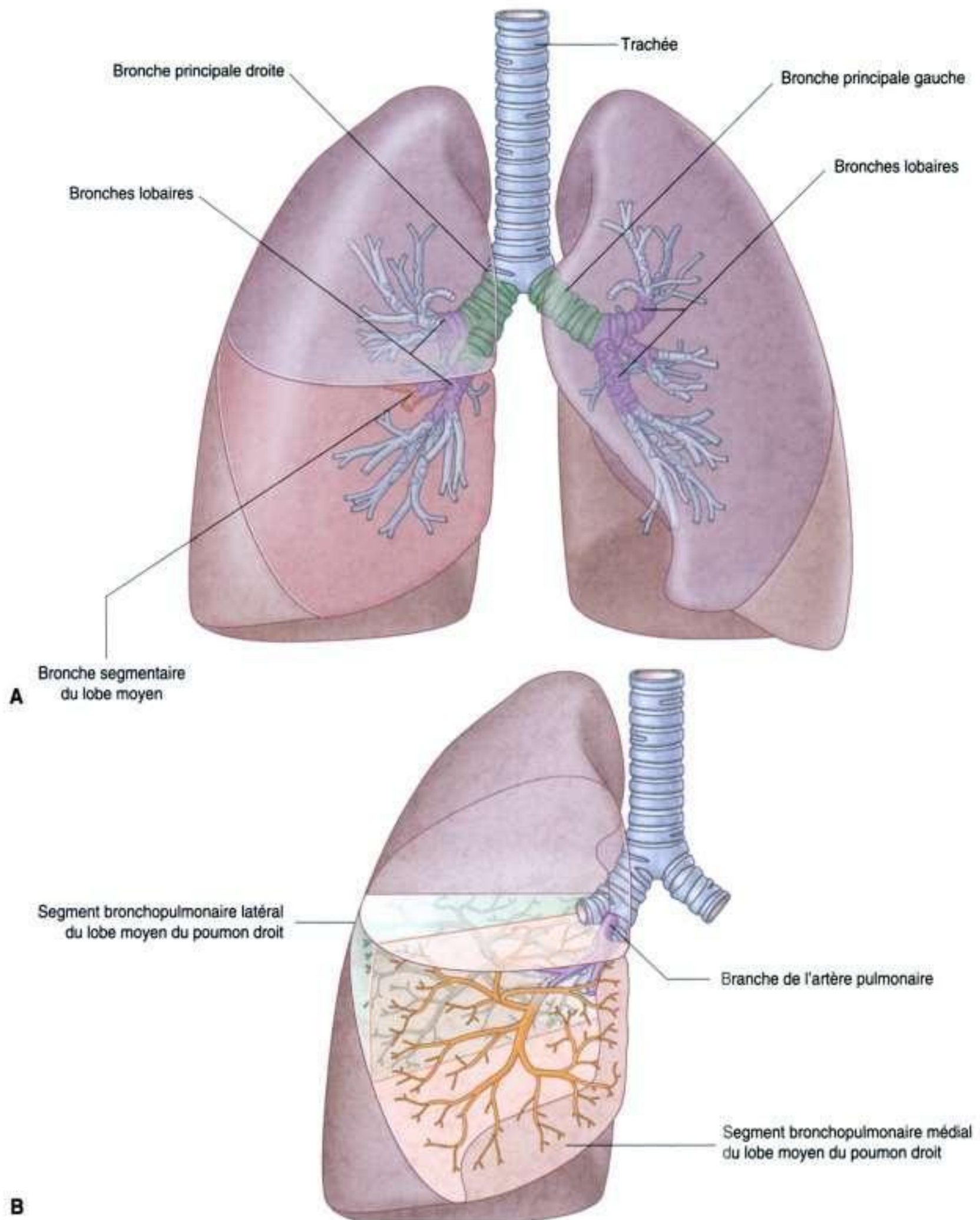


Figure 3.43. A. Arbre bronchique. B. Segments bronchopulmonaires.

Veines pulmonaires

Dans le poumon gauche et dans le poumon droit se trouvent une **veine pulmonaire inférieure** et une **veine pulmonaire supérieure**; celles-ci transportent

du sang oxygéné depuis les poumons jusqu'au cœur (figure 3.45). Les veines prennent naissance au niveau du hile du poumon, puis passent à travers la racine du poumon et se drainent dans l'atrium gauche.

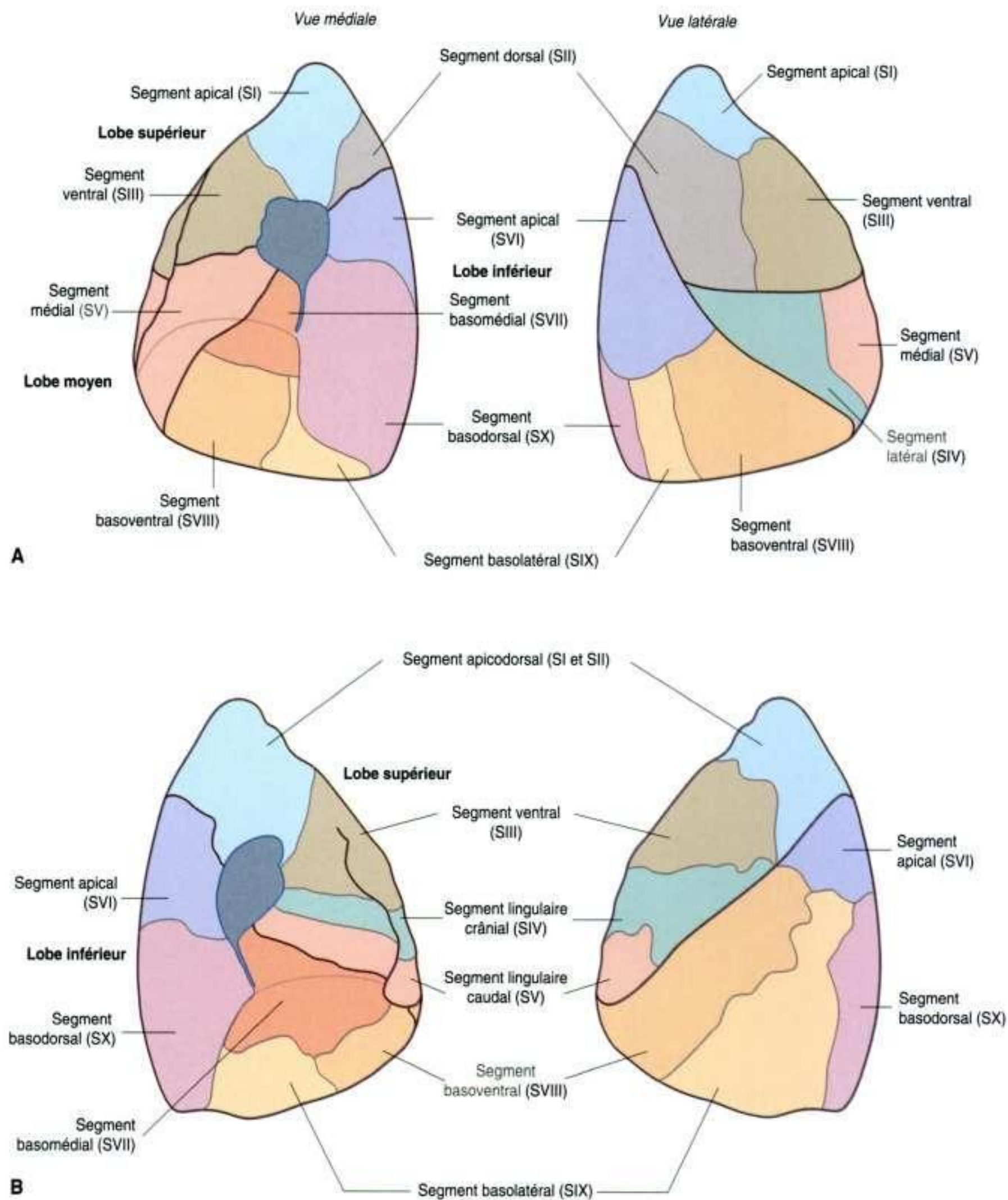
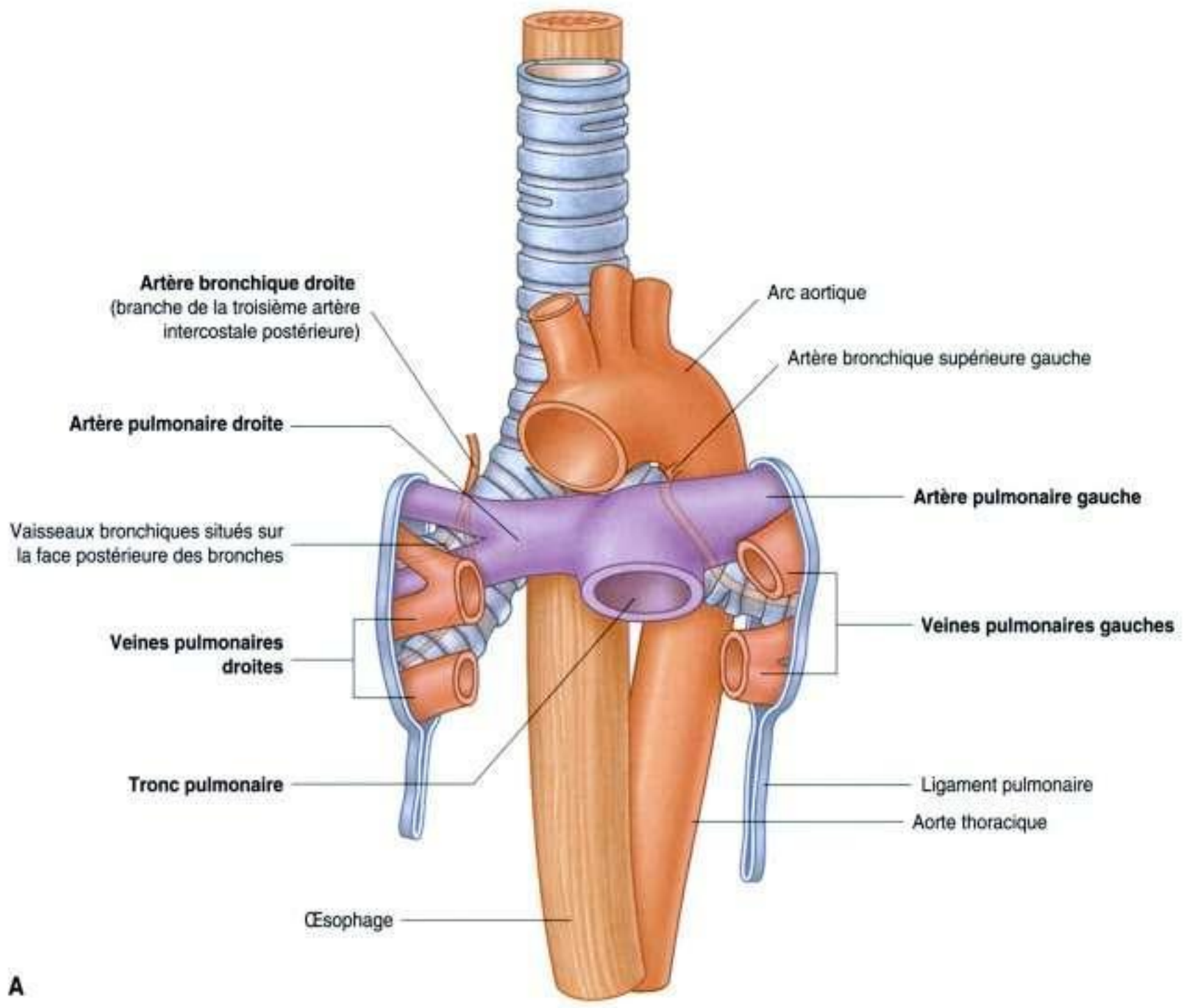


Figure 3.44. Segments bronchopulmonaires. **A.** Poumon droit. **B.** Poumon gauche. (Les segments bronchopulmonaires [S] sont numérotés et nommés.)



A

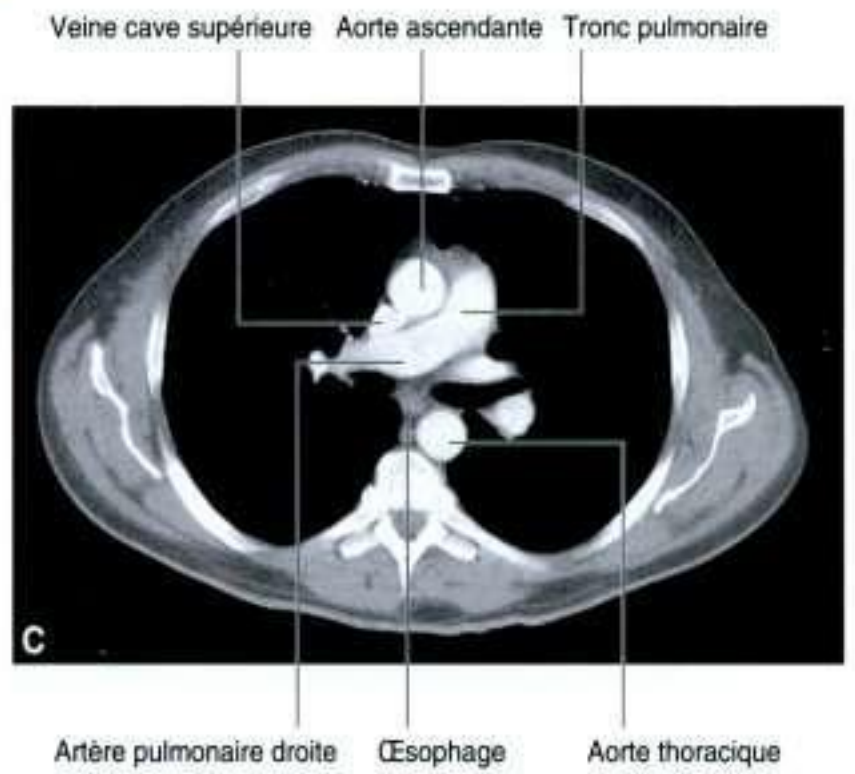
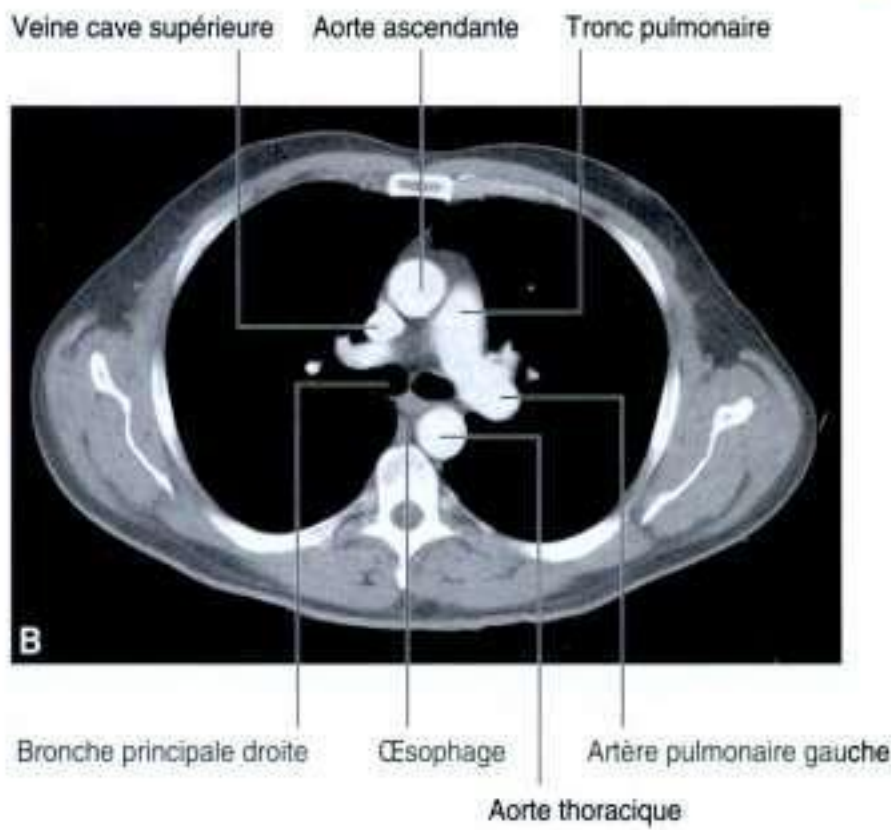


Figure 3.45. Vaisseaux pulmonaires. **A.** Vue antérieure schématique. **B.** Tomodensitométrie (TDM) en coupe transversale montrant l'artère pulmonaire gauche et sa naissance du tronc pulmonaire. **C.** TDM en coupe transversale (juste au-dessous de l'image B) montrant l'artère pulmonaire droite et sa naissance sur le tronc pulmonaire.

© 2006 Elsevier Masson SAS. Tous droits réservés

Artères et veines bronchiques

Les artères et les veines bronchiques (figure 3.45) constituent le réseau vasculaire « nutritif » du tissu pulmonaire (parois bronchiques, glandes, parois des gros vaisseaux, plèvre viscérale). Ce réseau peut établir des interconnexions dans le poumon avec les branches des artères et des veines pulmonaires.

Les artères bronchiques prennent naissance au niveau de l'aorte thoracique ou de l'une de ses branches :

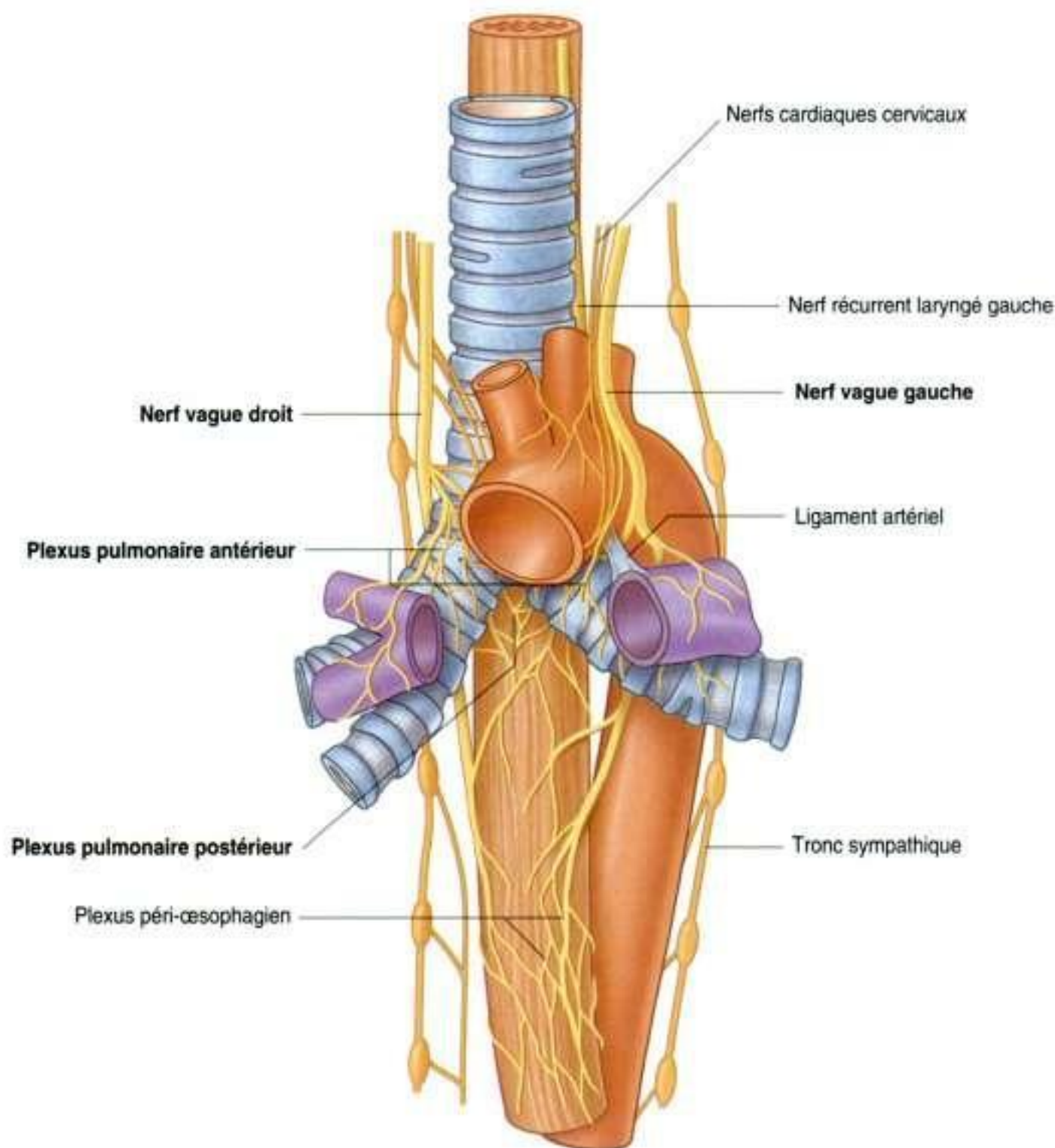
- une **artère bronchique droite**, unique, naît normalement de la troisième artère intercostale postérieure (mais peut occasionnellement naître de l'**artère bronchique supérieure gauche**);

- deux **artères bronchiques gauches** naissent directement de la face antérieure de l'aorte thoracique – l'**artère bronchique supérieure gauche** naît au niveau vertébral TV, tandis que l'**artère bronchique inférieure** naît au-dessous de la bronche principale gauche.

Les artères bronchiques cheminent sur la face postérieure des bronches et se ramifient dans le poumon pour vasculariser les tissus pulmonaires.

Les **veines bronchiques** se drainent dans :

- les veines pulmonaires ou l'atrium gauche;
- la veine azygos du côté droit, la veine intercostale supérieure ou la veine hémiazygos à gauche.



Innervation

La plèvre viscérale et les autres structures du poumon sont innervées par des afférences et des efférences viscérales issues des plexus pulmonaires antérieurs et postérieurs (figure 3.46). Ces plexus interconnectés se situent en avant et en arrière de la bifurcation trachéale et des bronches principales. Le plexus antérieur est plus petit que le plexus postérieur.

Les branches de ces plexus, qui proviennent des troncs sympathiques et des nerfs vagues, se distribuent le long des branches des voies aériennes et des vaisseaux.

Les fibres de ces effecteurs viscéraux issues :

- des nerfs vagues provoquent la constriction des bronchioles ;
- du système sympathique dilatent les bronchioles.

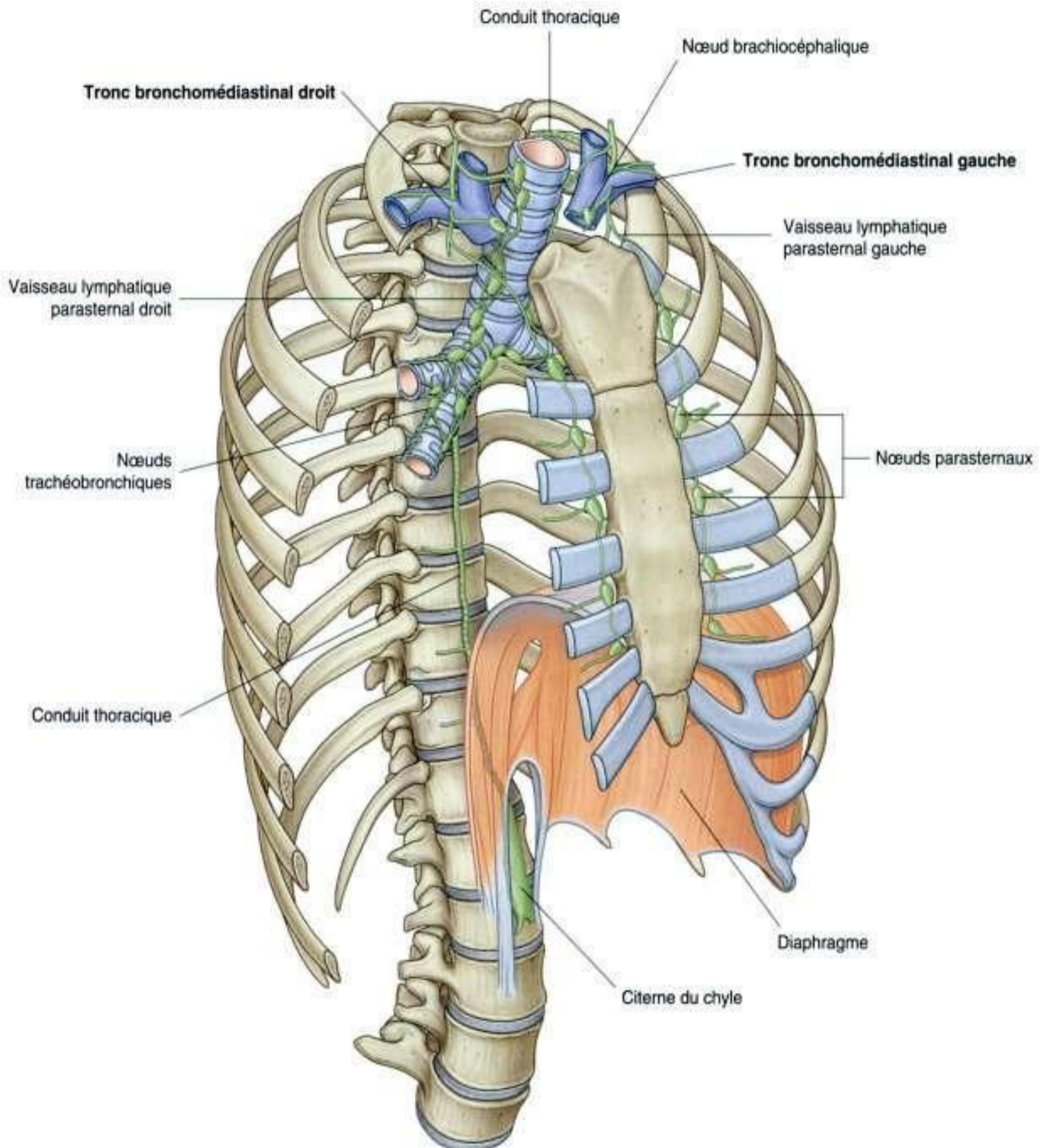


Figure 3.47. Drainage lymphatique des poumons.

Drainage lymphatique

Les lymphatiques superficiels, subpleuraux et profonds du poumon se drainent dans des nœuds appelés **nœuds trachéobronchiques**, situés autour des racines des bronches principales et lobaires, et sur les faces latérales de la trachée (figure 3.47).

Ces groupes de nœuds se drainent hors du poumon en traversant le hile et la racine dans le médiastin postérieur.

Les vaisseaux efférents de ces nœuds passent le long de la trachée pour s'anastomoser avec les nœuds parasternaux et brachiocéphaliques, qui sont antérieurs aux veines brachiocéphaliques

En clinique

Imagerie pulmonaire

L'imagerie médicale des poumons est importante car cet organe est l'un des plus touchés au cours des différentes maladies. Au repos, les poumons permettent des échanges d'air de l'ordre de 5 l par minute, et cet air peut contenir des éléments

pathogènes ou des éléments irritants (par exemple des allergènes). Les techniques de visualisation des poumons comportent la réalisation de radiographies ou d'examens tomodensitométriques de haute résolution, qui permettent de localiser une éventuelle lésion intrapulmonaire.

En clinique

Fibroskopie bronchique

Les patients susceptibles d'être porteurs d'une lésion endobronchique peuvent bénéficier d'une fibroskopie bronchique, afin d'évaluer l'envahissement de la trachée et des bronches

principales (figure 3.48). Le bronchoscope est passé à travers le nez dans l'oropharynx, puis est dirigé par manipulation extérieure entre les cordes vocales jusque dans la trachée, permettant d'examiner les bronches et de faire, si nécessaire, de petites biopsies.

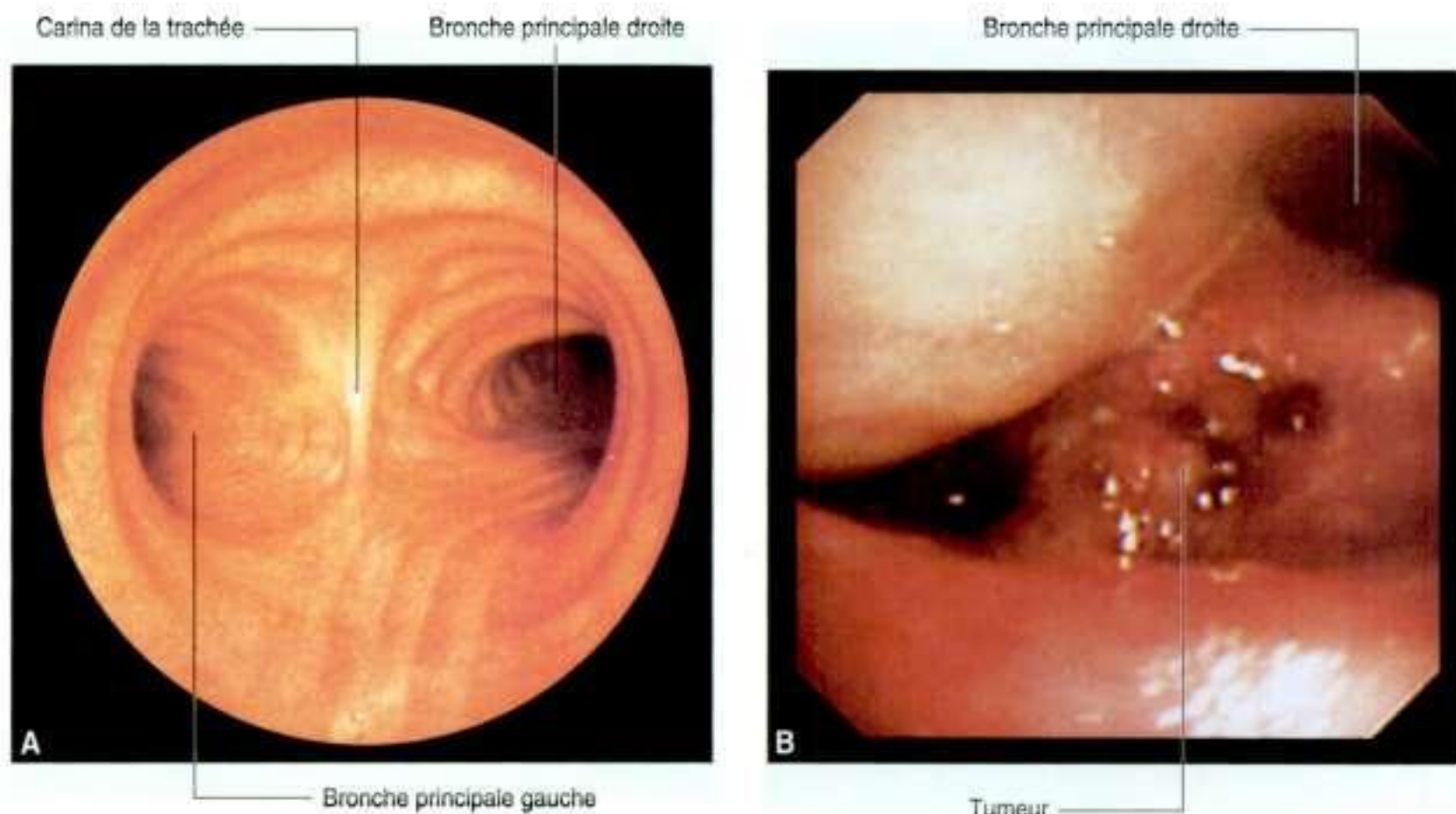


Figure 3.48. Image de fibroskopie bronchique **A.** Partie terminale de la trachée et divisions en bronches principales. **B.** Image tumorale au niveau de la carina.

En clinique

Cancer du poumon

Il est important de déterminer le stade de développement d'un cancer du poumon car le traitement dépend de son évolution.

Si un petit nodule malin est retrouvé, il est possible d'en faire l'exérèse et le pronostic est alors excellent. Malheureusement, de nombreux patients présentent, au moment du diagnostic clinique, des masses tumorales qui envahissent les structures du médiastin ou la plèvre, ou qui ont essaimé des métastases. La tumeur est alors inopérable et le traitement consiste à réaliser de la radiothérapie et de la chimiothérapie.

L'extension tumorale va se faire par l'intermédiaire des vaisseaux lymphatiques du hile, du médiastin et de la racine du cou.

Un des facteurs clés affectant le pronostic est la possibilité de traiter la maladie avant l'apparition de métastases. Les examens permettant un bilan d'extension de la tumeur comprennent la radiographie pulmonaire (figure 3.49A), le scanner thoracique (figure 3.49B), l'imagerie par résonance magnétique (IRM). De façon croissante, la tomographie par émission de positrons fluorodeoxyglucose (FDG PET; figure 3.49C) est utilisée.

Pour la FDG PET, un émetteur de radiation γ est fixé à une molécule de glucose. Celle-ci va se fixer préférentiellement dans les aires d'activité métabolique excessive (tumorale). La mesure de l'activité de ces aires est ensuite visualisée par la γ caméra.

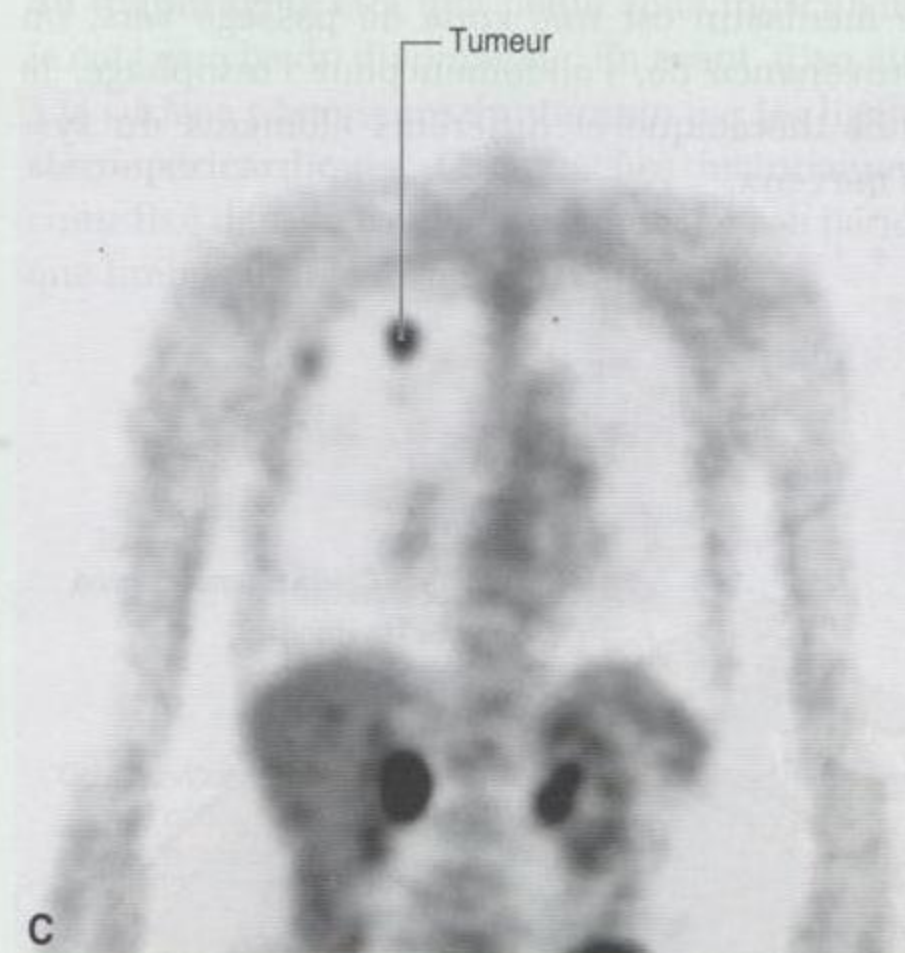
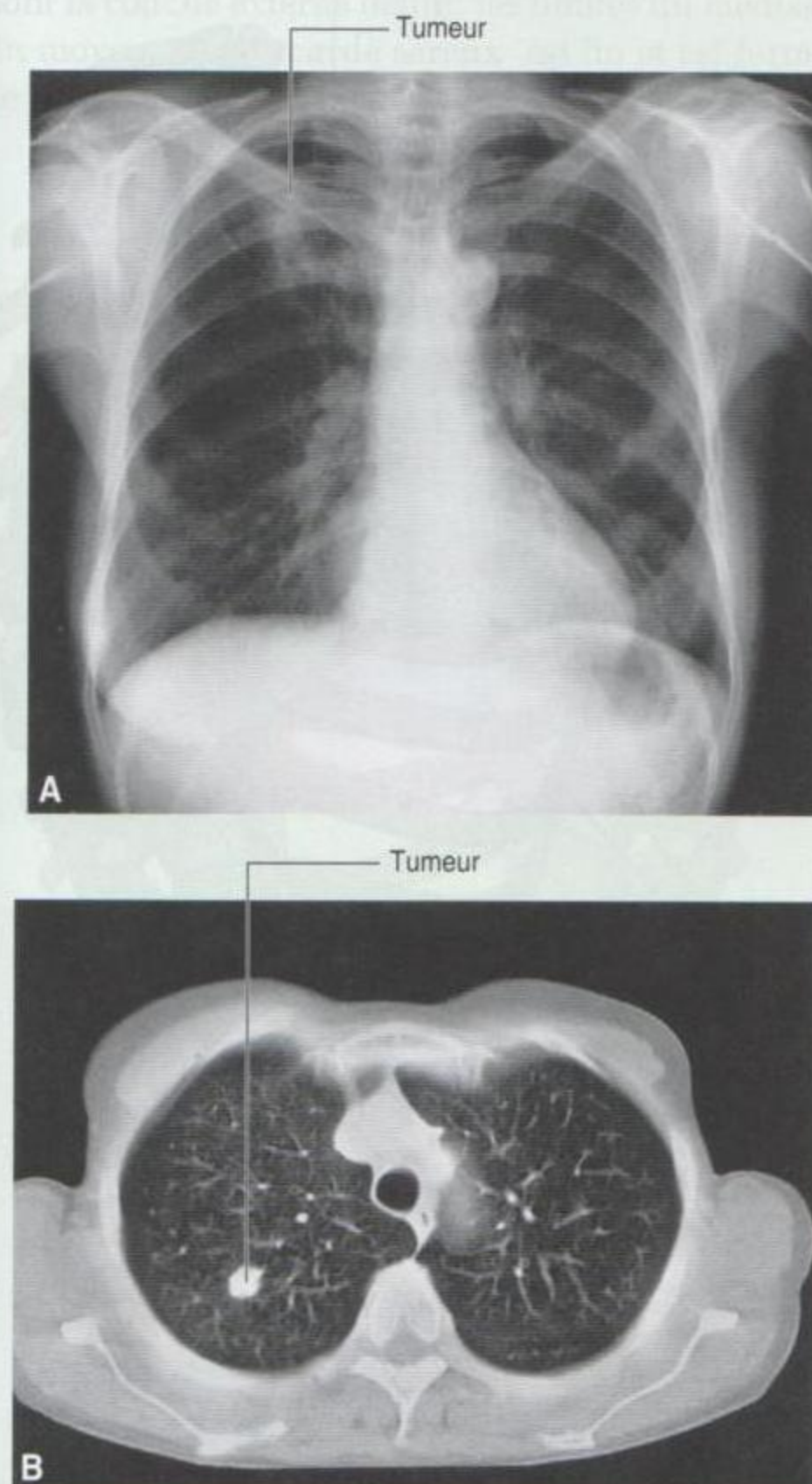


Figure 3.49. Imagerie des poumons. **A.** Radiographie standard du thorax de face montrant une tumeur au niveau du poumon droit. **B.** Scanner thoracique en coupe transversale montrant une tumeur du poumon droit. **C.** Scintigraphie au FDG PET montrant une tumeur au niveau du poumon droit.

dans le médiastin supérieur, et forment les **troncs bronchomédiastinaux droit et gauche**. Ces troncs se drainent directement dans les veines profondes de la base du cou, dans le tronc lymphatique droit ou dans le conduit thoracique.

MÉDIASTIN

Le **médiastin** est la région centrale qui sépare les deux cavités pleurales situées latéralement (figure 3.50). Il s'étend :

- du sternum aux corps vertébraux ;
- et de l'ouverture thoracique supérieure au diaphragme (figure 3.51).

Le médiastin contient le thymus, le sac péricardique, le cœur, la trachée et les gros vaisseaux.

Le médiastin est une zone de passage vers, ou en provenance de, l'abdomen pour l'œsophage, le conduit thoracique et différents éléments du système nerveux.

Le médiastin peut être divisé en plusieurs petites régions. Un plan transversal, qui s'étend de l'angle sternal (jonction entre le manubrium et le corps du sternum) au disque intervertébral situé entre les vertèbres TIV et TV, sépare le médiastin en deux parties :

- le **médiastin supérieur** ;
- le **médiastin inférieur**, qui est lui-même subdivisé par le sac péricardique en **médiastins antérieur, moyen et postérieur**.

La région antérieure au sac péricardique et en arrière du corps du sternum correspond au médiastin antérieur. La région en arrière du sac péricardique et du diaphragme et en avant des corps vertébraux correspond au médiastin postérieur. La région du

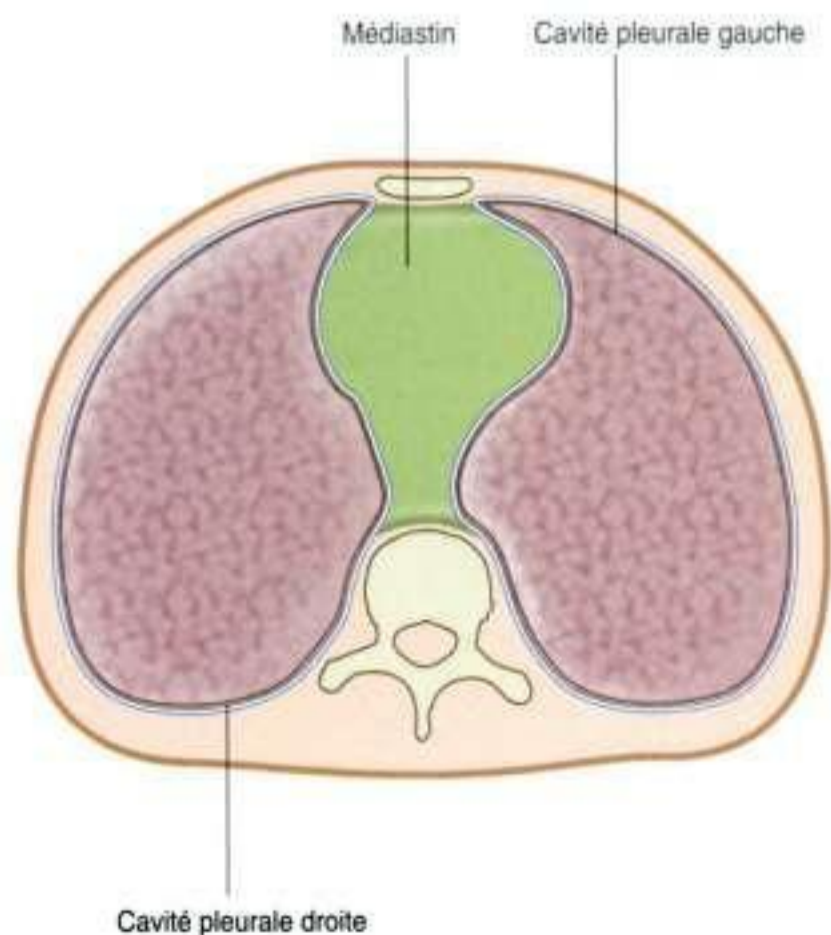


Figure 3.50. Coupe transverse du thorax montrant la position du médiastin.

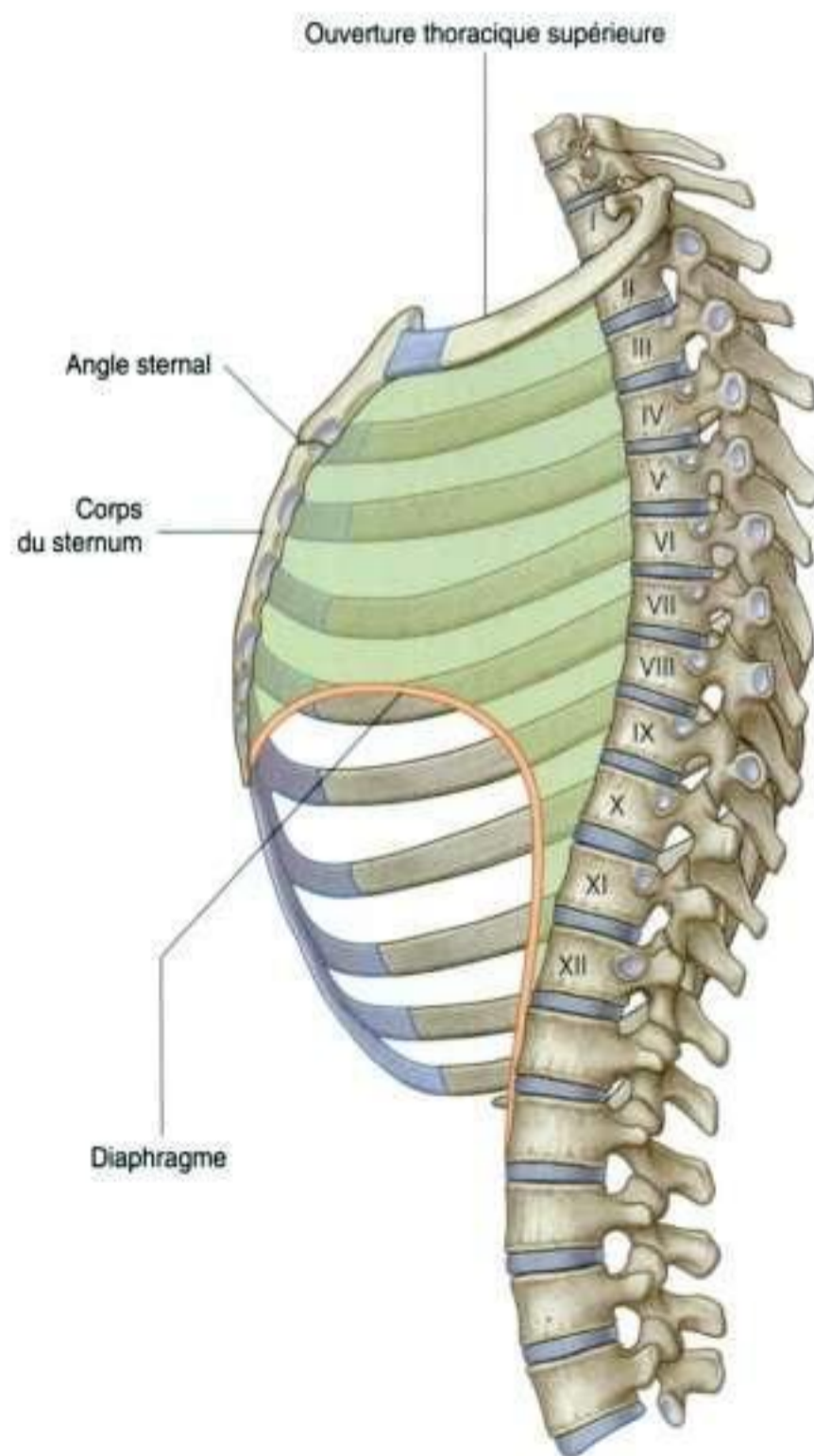


Figure 3.51. Vue latérale du médiastin.

milieu, qui inclut le sac péricardique et son contenu, correspond au médiastin moyen (figure 3.52).

Médiastin moyen

Le **médiastin moyen** se situe au centre de la cavité thoracique. Il contient le péricarde, le cœur, l'origine des gros vaisseaux, des nerfs et de plus petits vaisseaux.

Péricarde

Le **péricarde** est un sac sérofibreux qui entoure le cœur et les racines des gros vaisseaux. Il est formé de deux feuillets, le péricarde séreux et le péricarde fibreux (figure 3.53).

Le **péricarde fibreux** est un solide tissu conjonctif dont la couche externe définit les limites du médiastin moyen. Le **péricarde séreux** est fin et est formé de deux parties :

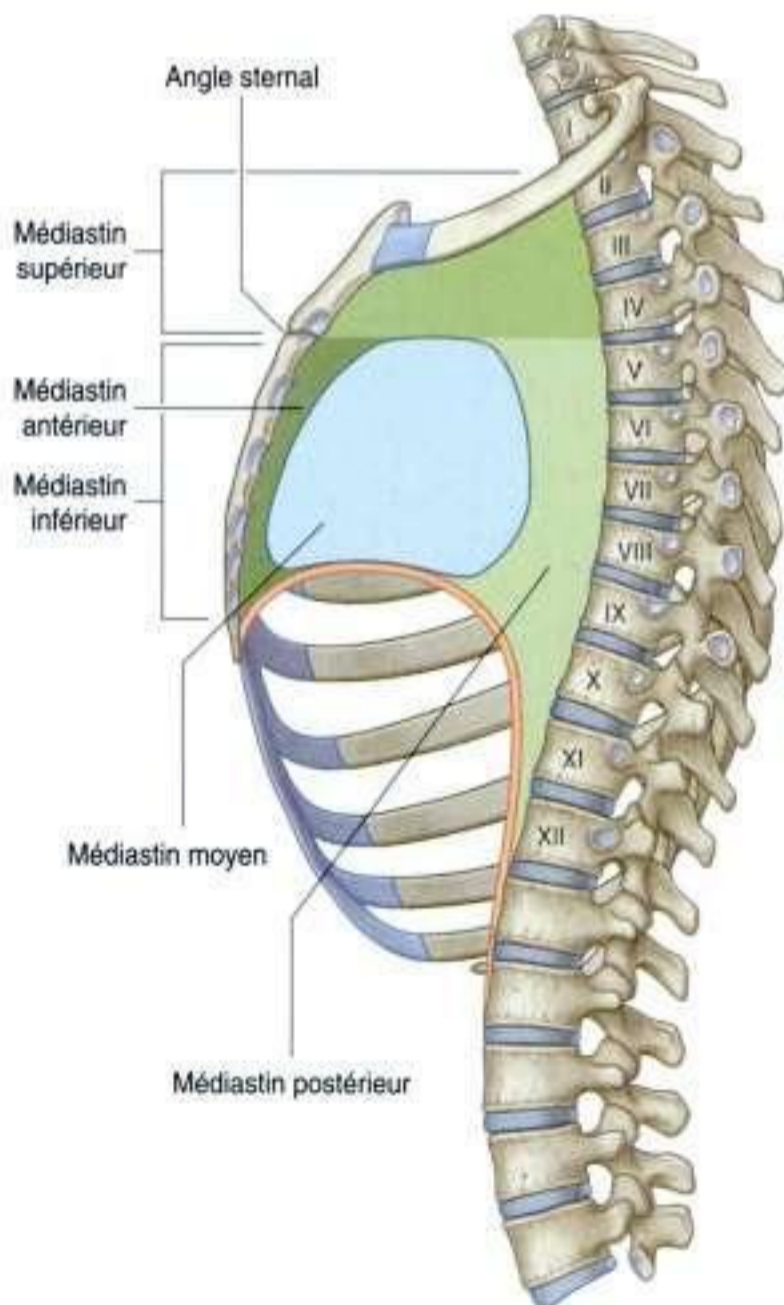


Figure 3.52. Subdivisions du médiastin.

- la **couche pariétale** qui tapisse la face profonde du péricarde fibreux ;
- la **couche viscérale (épicarde)** qui adhère au cœur et forme son enveloppe extérieure.

Les couches pariétale et viscérale du péricarde séreux sont en continuité au niveau de la racine des gros vaisseaux. L'espace étroit situé entre ces deux couches de péricarde séreux contient une petite quantité de liquide. Cette **cavité péricardique** autorise une relative liberté de mouvement au cœur.

Péricarde fibreux

Le **péricarde fibreux** est un sac en forme de cône, dont la base est située sur le diaphragme et dont le sommet est prolongé par l'**adventice** des gros vaisseaux (figure 3.53). La base est fixée au **centre tendineux du diaphragme** et à une petite zone musculaire sur le côté gauche du diaphragme. En avant, il est attaché à la surface postérieure du sternum par les **ligaments sternopéricardiques**. Ces attaches maintiennent le cœur fixé dans la cavité thoracique. Le sac péricardique limite aussi la distension cardiaque.

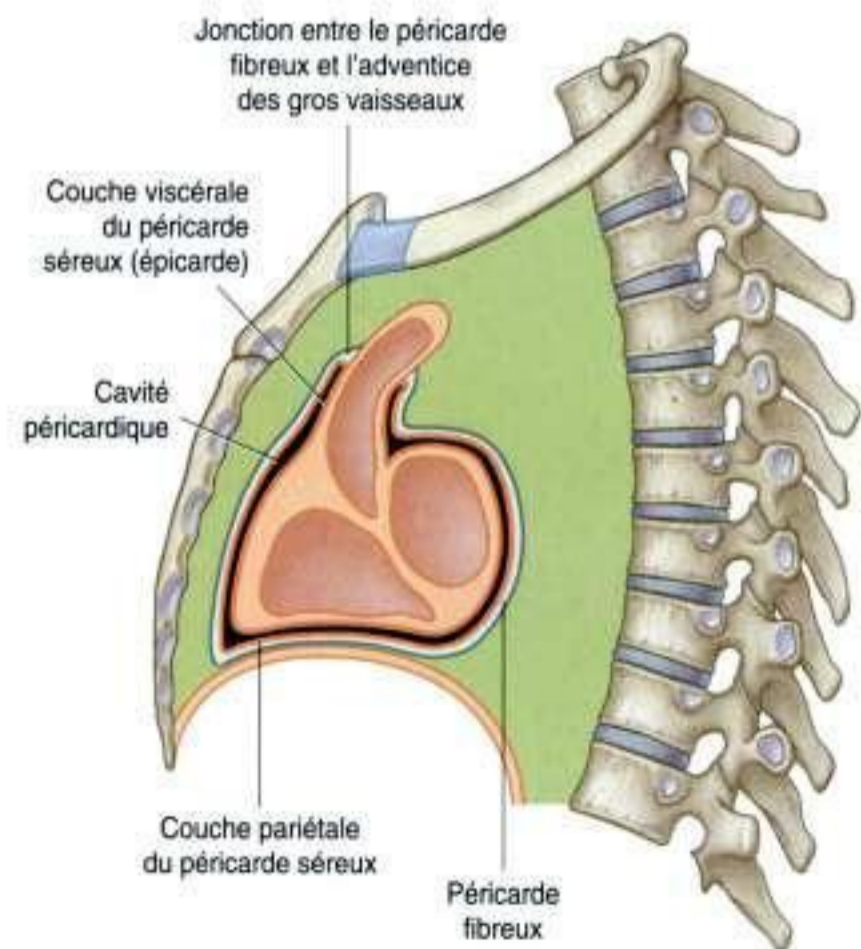


Figure 3.53. Coupe sagittale du péricarde.

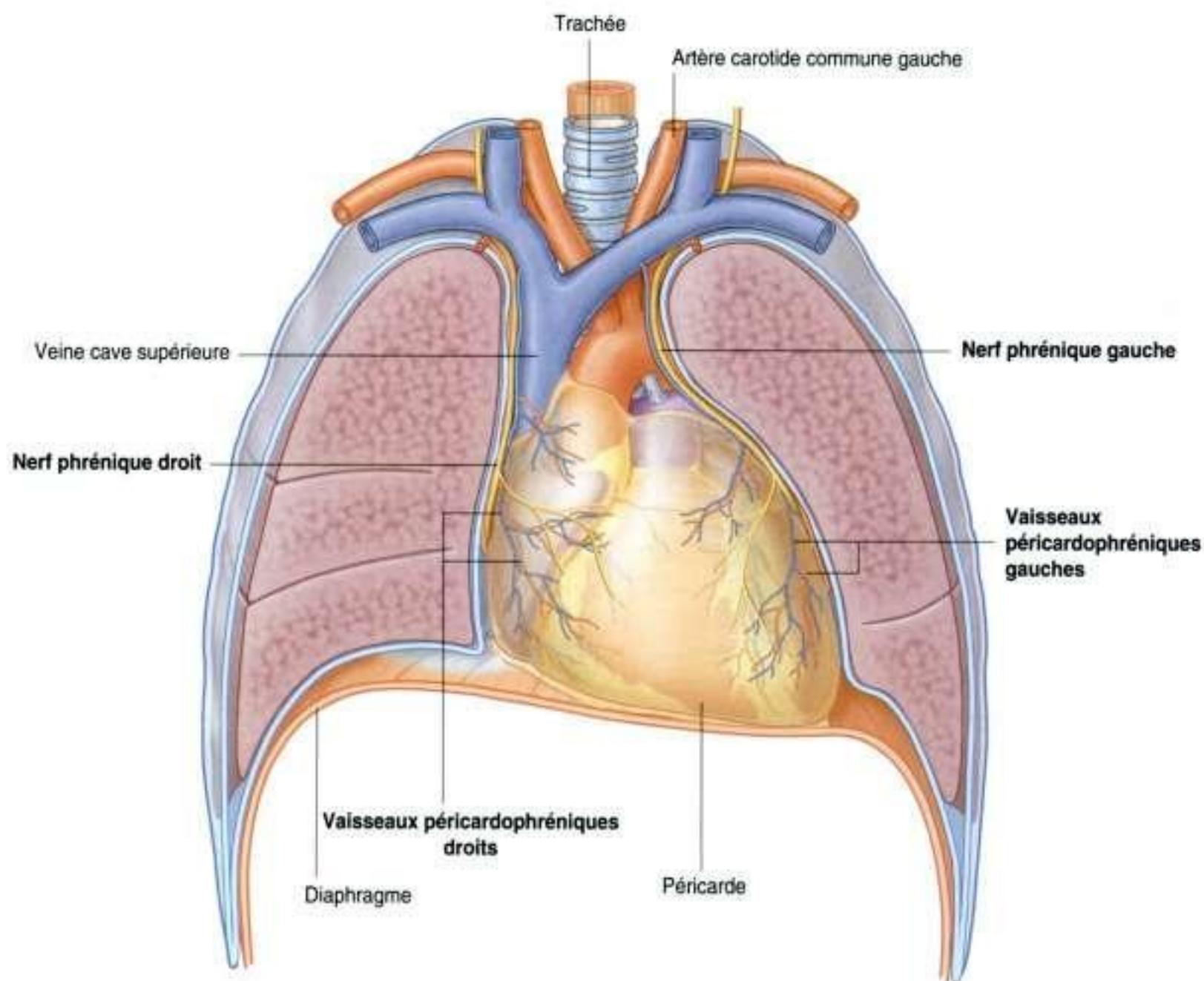


Figure 3.54. Nerfs phréniques et vaisseaux péricardophréniques.

Les nerfs phréniques innervent le diaphragme. Ils sont issus des nerfs spinaux C3 à C5, passent ensuite à travers le péricarde fibreux et cheminent sous celui-ci jusqu'à leur destination finale (figure 3.54). Leur localisation sous le péricarde fibreux est directement en rapport avec l'origine embryologique du diaphragme et les changements qui se produisent pendant la formation des cavités péricardiques. De manière similaire, les **vaisseaux péricardophréniques** cheminent sous le péricarde fibreux lors de leur traversée de la cavité thoracique.

Péricarde séreux

La couche pariétale du péricarde séreux se poursuit en continuité avec la couche viscérale du péricarde séreux au niveau de la racine des gros vaisseaux. Deux parties peuvent être distinguées dans cette zone de réflexion péricardique (figure 3.55) :

- une partie supérieure se situe autour des artères, l'aorte et le tronc pulmonaire;
- une partie plus postérieure se situe autour des veines, les veines caves supérieure et inférieure, ainsi que les veines pulmonaires.

La zone de réflexion qui entoure les veines a une forme de J, et le cul-de-sac formé dans le J, en arrière de l'atrium gauche, est nommé le **sinus oblique du péricarde**.

Le passage entre les deux sites de réflexion du péricarde séreux porte le nom de **sinus transverse du péricarde**. Ce sinus se situe en arrière de l'aorte ascendante et du tronc pulmonaire, en avant de la veine cave supérieure, et au-dessus de l'atrium gauche.

Quand le péricarde est ouvert en avant pendant la chirurgie, un doigt peut être placé dans ce sinus pour séparer les artères des veines. Une main placée sous l'apex du cœur et qui le relève permet de passer dans le sinus oblique.

Vaisseaux et nerfs

Le péricarde est vascularisé par des branches des artères thoraciques internes, péricardophréniques, musculophréniques et phréniques supérieures, ainsi que par l'aorte thoracique.

Les veines du péricarde se drainent dans le système veineux azygos et dans les veines thoraciques internes et phréniques supérieures.

Les nerfs qui innervent le péricarde proviennent du nerf vague (X), des troncs sympathiques et des nerfs phréniques.

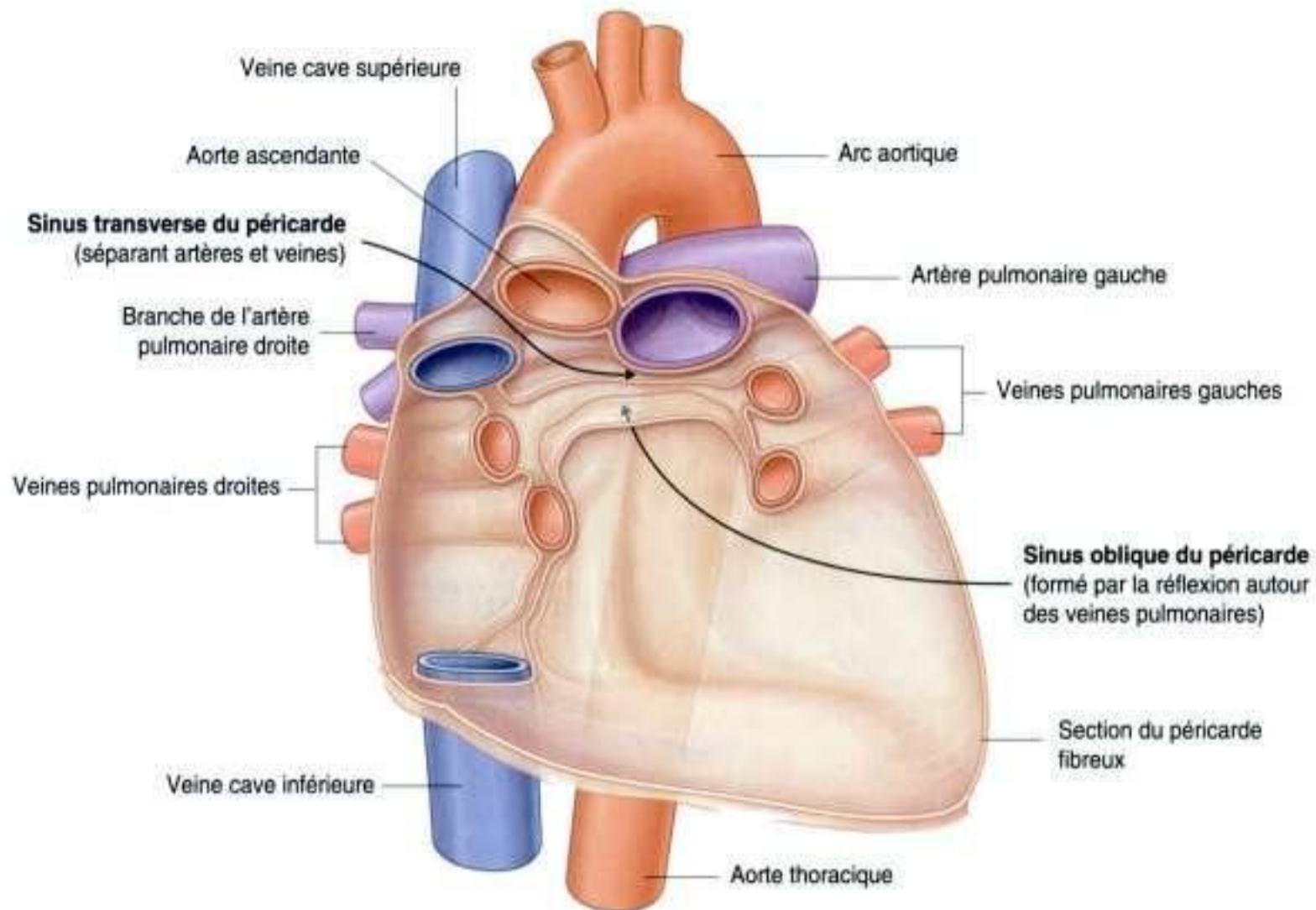


Figure 3.55. Partie postérieure du sac péricardique montrant les zones de réflexion du péricarde séreux.

En clinique

Péricardite

La péricardite est une inflammation du péricarde. Les causes les plus fréquentes de péricardite sont les maladies virales, bactériennes, systémiques (par exemple insuffisance rénale) et les séquelles de l'infarctus du myocarde.

En cas de douleur thoracique, il convient de différencier péricardite et infarctus du myocarde, car le pronostic et les traitements de ces deux pathologies sont différents. Les patients qui souffrent de ces deux pathologies présentent des douleurs centrales dans la poitrine, qui peuvent irradier dans les bras.

La réalisation d'un électrocardiogramme (ECG) permet de faire la différence entre ces deux pathologies.

En clinique

Épanchement péricardique

Normalement, il n'existe qu'une petite quantité de liquide entre les couches viscérale et pariétale du péricarde séreux. Dans certaines situations, cet espace peut être rempli par un excès de liquide (épanchement péricardique).

Le péricarde fibreux étant une structure relativement fixée qui ne se déforme pas, cette accumulation de liquide va finir par comprimer le cœur (il s'agit de la tamponnade cardiaque), qui entraîne une compression des ventricules et leur dysfonctionnement. L'aspiration du liquide avec une aiguille et la levée de la compression font disparaître rapidement ces symptômes.

En clinique

Péricardite constrictive

Un épaissement anormal du sac péricardique (péricardite constrictive) entraîne une compression du cœur, qui perturbe le travail de ce dernier et entraîne une insuffisance cardiaque. Le diagnostic peut être fait par l'examen des veines jugulaires au niveau du cou. Chez les sujets normaux, les veines jugulaires s'aplatissent lors de l'inspiration, tandis que chez les sujets présentant une péricardite constrictive, à l'inverse, les veines se dilatent à l'inspiration (signe de Kussmaul). Le traitement des péricardites constrictives consiste à ouvrir chirurgicalement le sac péricardique.

Il est important de noter que les informations de sensation somatique (douleur) issues du péricarde pariétal sont transportées par les nerfs phréniques. Cela explique que les douleurs relevant d'un problème péricardique peuvent se projeter au niveau de la région supraclaviculaire.

Cœur

Orientation du cœur

Le cœur possède une forme de pyramide couchée qui serait tombée et reposerait sur une de ces faces. Placé dans la cavité thoracique, l'apex de cette pyramide se projette en avant, vers le bas et vers la gauche, alors que la base est opposée à l'apex et se projette vers l'arrière (figure 3.56). Les bords de la pyramide sont formés :

- d'une face diaphragmatique inférieure, sur laquelle repose la pyramide ;
- d'une face antérieure (sternocostale) orientée vers l'avant ;
- d'une face pulmonaire droite ;
- d'une face pulmonaire gauche.

Base (face postérieure) et apex

La **base du cœur** présente une forme de quadrilatère et a une direction postérieure. Elle est formée :

- de l'atrium gauche ;
- d'une petite partie de l'atrium droit ;
- de la partie proximale des grosses veines (veines caves supérieure et inférieure et veines pulmonaires) (figure 3.57).

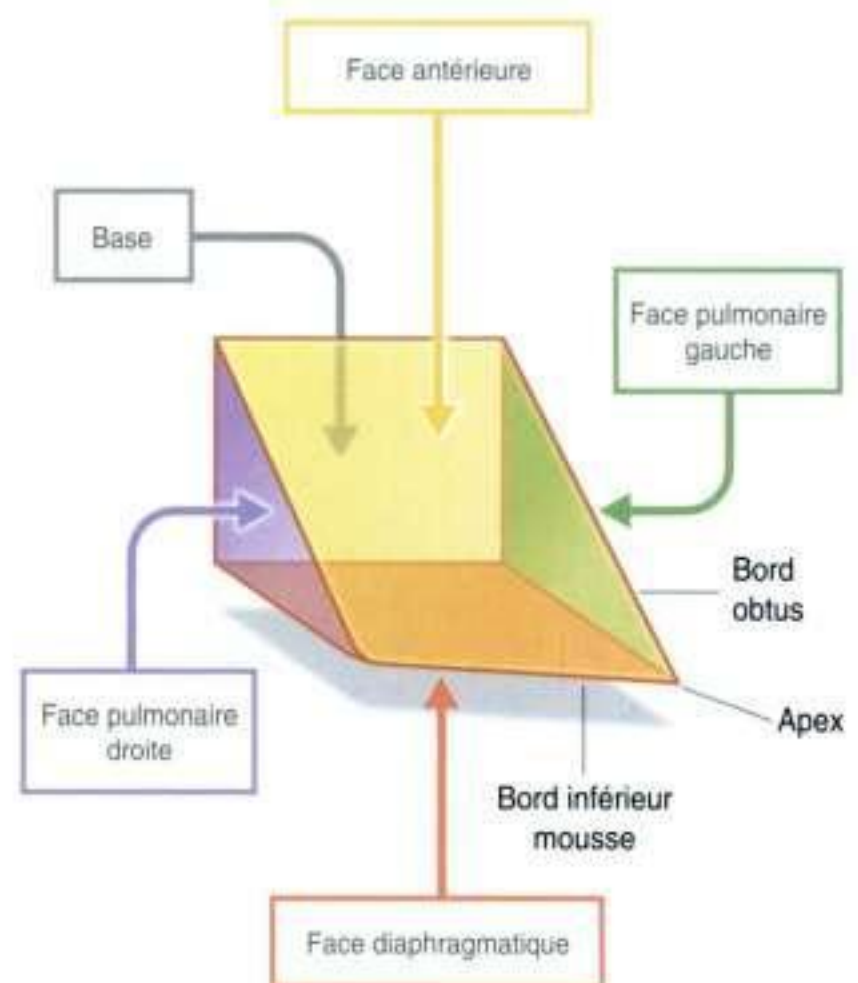


Figure 3.56. Illustration de la forme générale du cœur, de son orientation et de ses faces.

La base du cœur est fixée en arrière à la paroi péricardique du fait de l'entrée des veines. Au niveau de la base, les veines caves inférieure et supérieure s'abouchent en haut et en bas dans l'atrium droit, tandis que les veines pulmonaires se drainent sur chacun des bords droit et gauche de l'atrium gauche. La base du cœur se trouve en regard des corps des vertèbres TV à TVIII (TVI à TIX en position debout). L'œsophage chemine immédiatement en arrière de la base du cœur.

De la base du cœur se projettent quatre faces qui se poursuivent vers l'avant pour se rejoindre au niveau de l'apex. L'**apex du cœur** est formé de la partie inférolatérale du ventricule gauche (figure 3.58) et est situé au niveau de la face profonde du cinquième espace intercostal, à 8 à 9 cm de la ligne médiosternale.

Faces du cœur

La **face antérieure du cœur** est orientée vers l'avant et elle est formée principalement du ventricule droit, d'une petite partie de l'atrium droit à droite et d'une petite partie du ventricule gauche à gauche (figure 3.58).

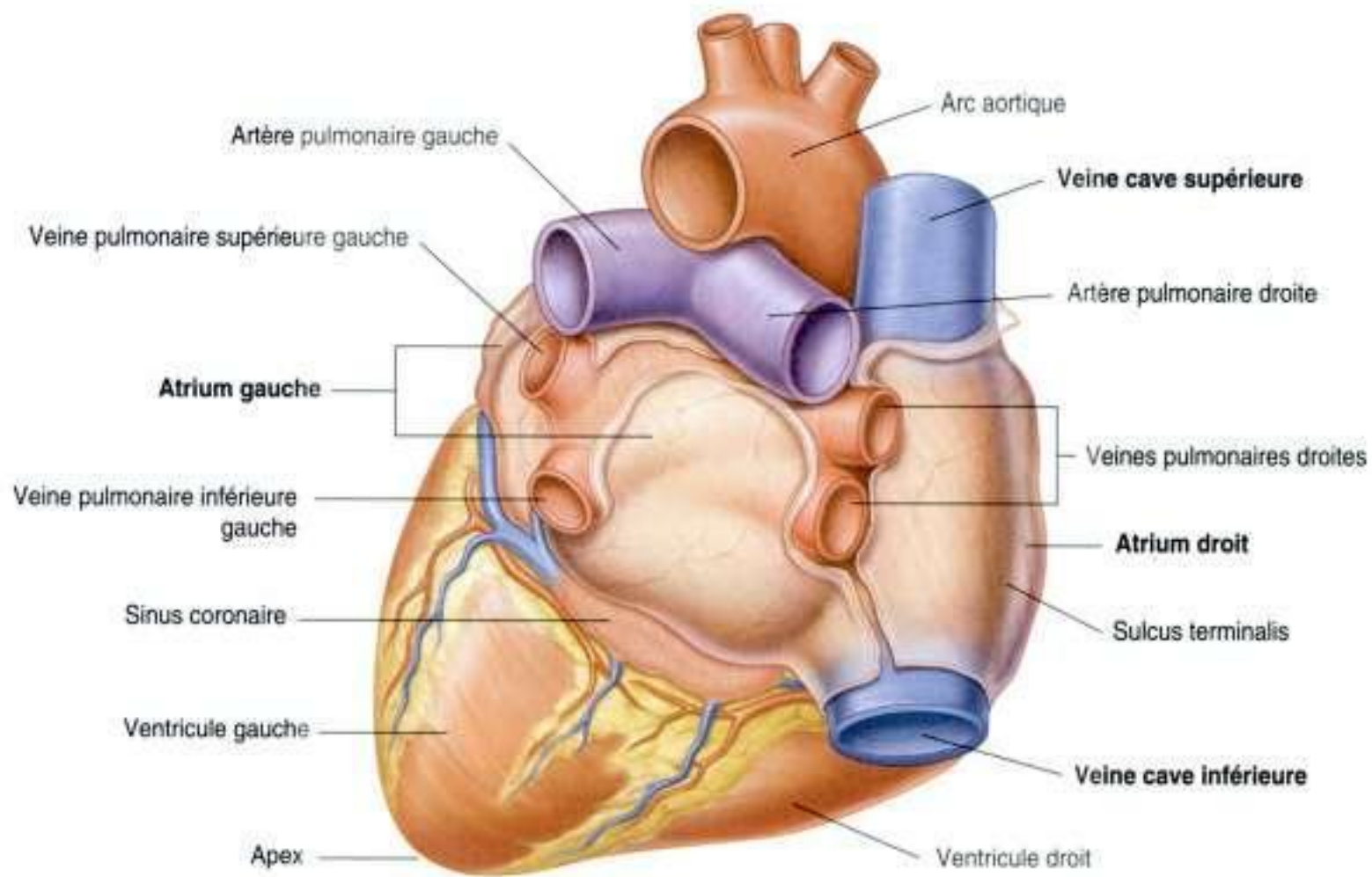


Figure 3.57. Base du cœur.

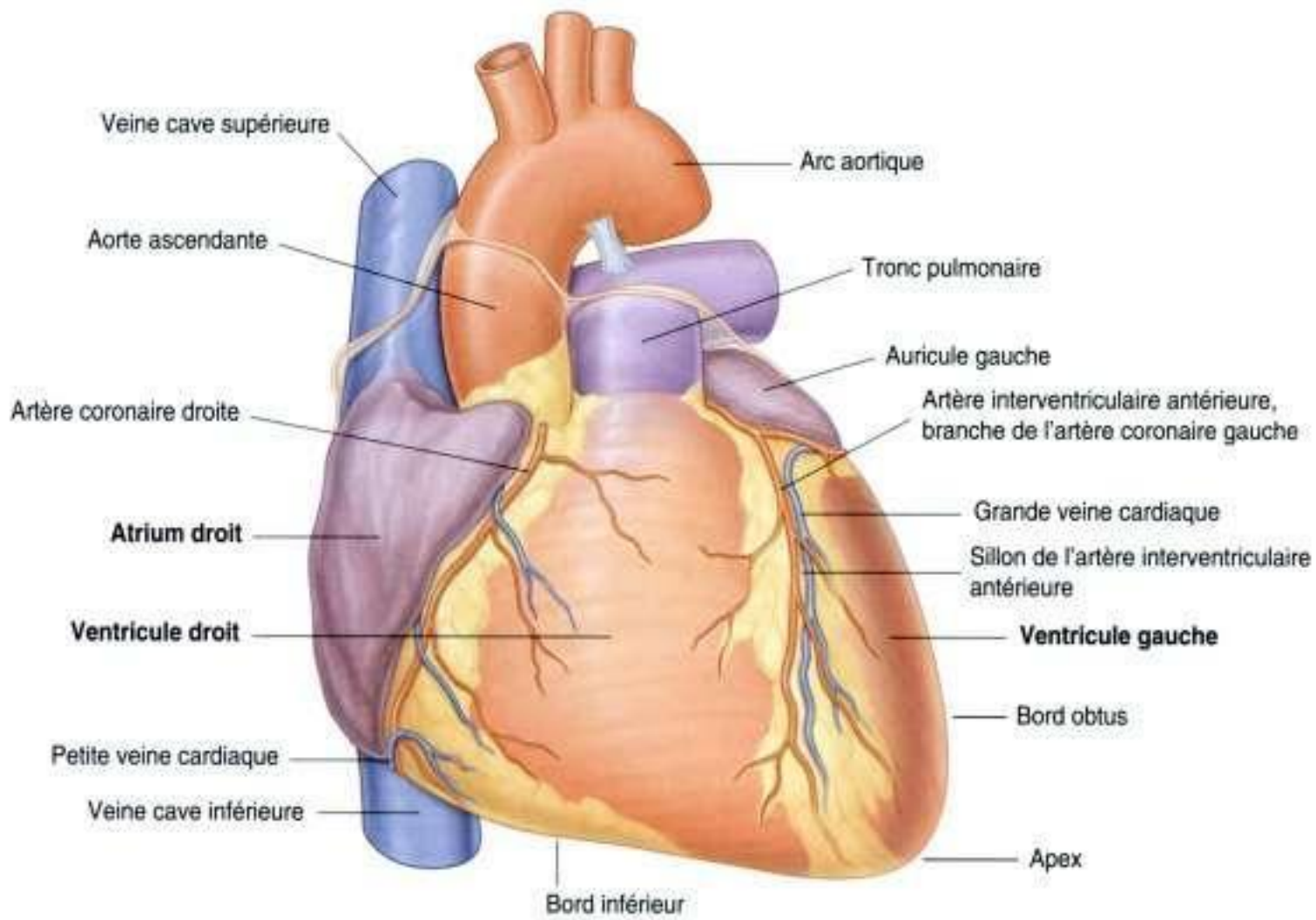


Figure 3.58. Face antérieure du cœur.

Le cœur en position anatomique est posé sur sa **face diaphragmatique**, qui est formée du ventricule gauche et d'une petite partie du ventricule droit, séparés par le sillon interventriculaire postérieur (figure 3.59). Cette face est orientée vers le bas et elle est au contact du diaphragme. Elle est séparée de la base du cœur par le sinus coronaire, et s'étend de la base à l'apex.

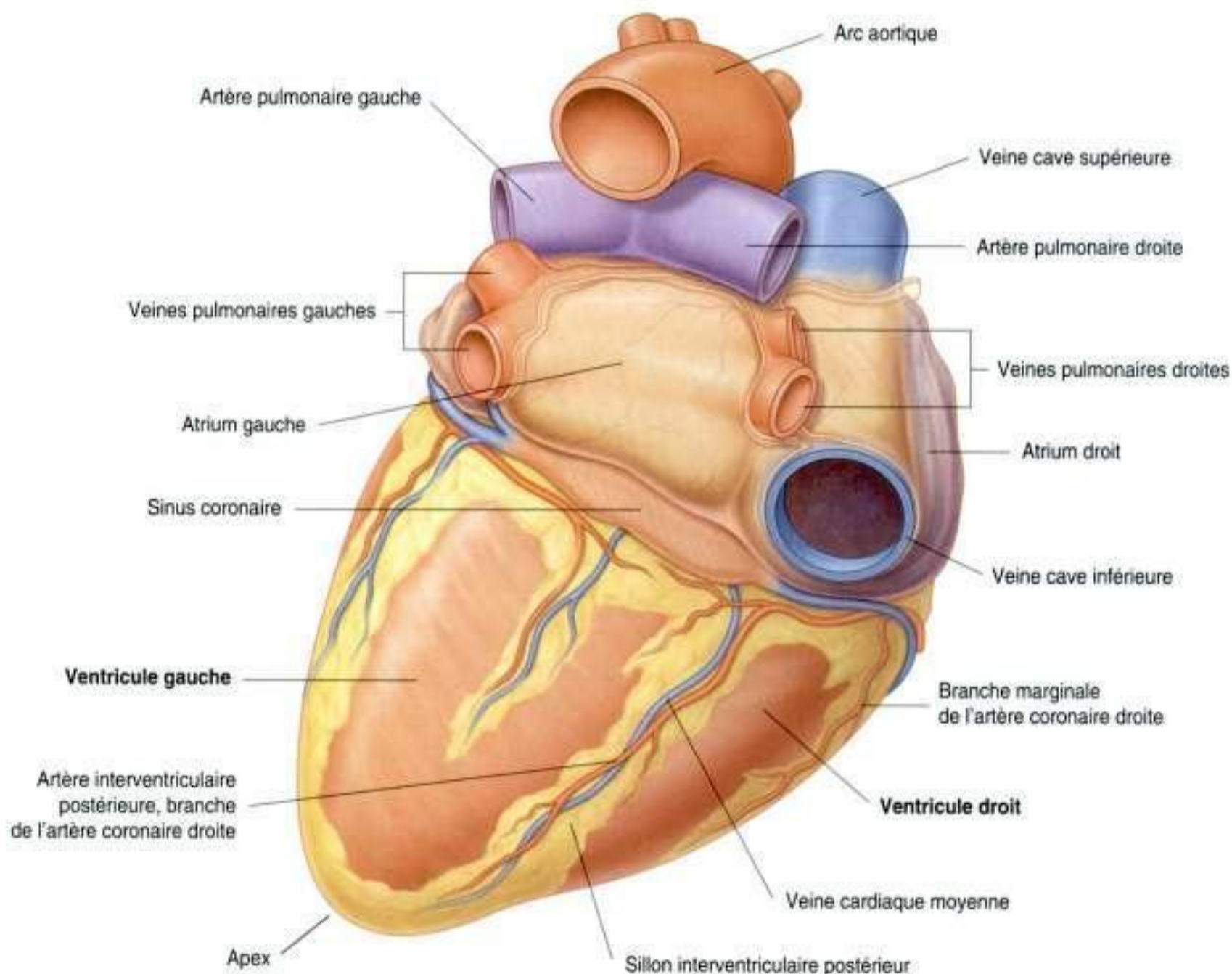
La **face pulmonaire gauche** est située contre le poumon gauche. Elle est large et convexe, et est formée du ventricule gauche et d'une partie de l'atrium gauche (figure 3.59).

La **face pulmonaire droite** est située contre le poumon droit. Elle est large et convexe, et est formée de l'atrium droit (figure 3.59).

Bords et limites

Les descriptions générales du cœur permettent d'identifier quatre bords – droit, gauche, inférieur et obtus :

- les **bords droit** et **gauche** sont les mêmes sur les faces pulmonaires droite et gauche du cœur ;
- le **bord inférieur** est défini comme un bord tranchant situé entre les faces diaphragmatique et antérieure du cœur (figure 3.56 et 3.58). Il est formé principalement du ventricule droit et d'une petite partie du ventricule gauche près de l'apex ;
- le **bord obtus** sépare les faces pulmonaire gauche et antérieure (figure 3.56). Il présente une forme



arquée et se prolonge de l'auricule gauche à l'apex (figure 3.58). Il est formé principalement du ventricule gauche et, vers le haut, d'une petite portion de l'auricule gauche.

Pour l'analyse radiologique, une bonne compréhension des structures qui délimitent les bords du cœur est indispensable. Le bord droit en position de face standard représente la veine cave supérieure, l'atrium droit et la veine cave inférieure (figure 3.60A). Le bord gauche, dans une vue similaire, est formé de l'arc aortique, de l'artère pulmonaire et du ventricule gauche. Le bord inférieur radiographique représente le ventricule droit et le ventricule gauche au niveau de l'apex. Sur une vue de profil, le ventricule droit apparaît en avant, alors que le ventricule gauche apparaît plus postérieur (figure 3.60B).

Sillon externe

Le cœur est divisé en quatre chambres (deux atriums et deux ventricules) par des cloisons internes, qui

produisent sur sa surface externe des sillons appelés sulcus.

- Le **sillon coronaire** fait le tour du cœur, en séparant les atriums des ventricules (figure 3.61). Il contient l'artère coronaire droite, la petite veine cardiaque, le sinus coronaire et la branche circonflexe de l'artère coronaire gauche.
- Les **sillons interventriculaires antérieur et postérieur** séparent les deux ventricules. Le sillon interventriculaire antérieur est situé sur la face antérieure du cœur et contient l'artère interventriculaire antérieure et la grande veine cardiaque. Le sillon interventriculaire postérieur est situé sur la face diaphragmatique du cœur et contient l'artère interventriculaire postérieure et la veine cardiaque moyenne.

Ces sillons se rejoignent juste en dessous et à droite de l'apex du cœur.

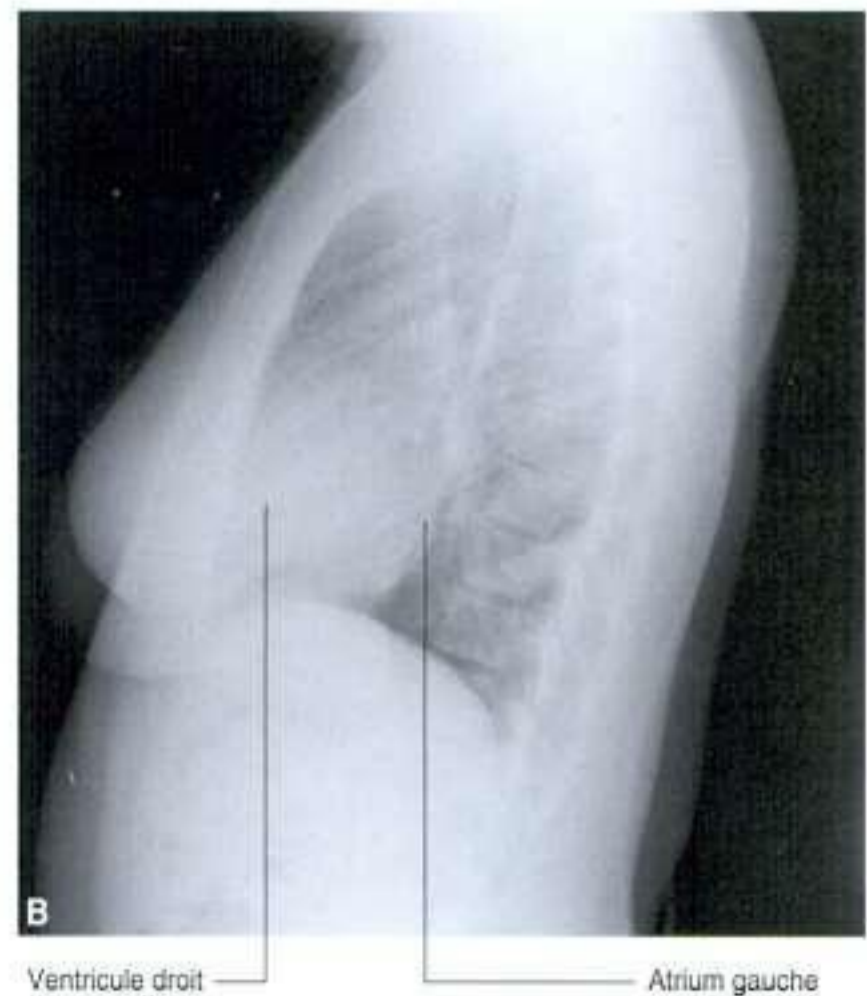
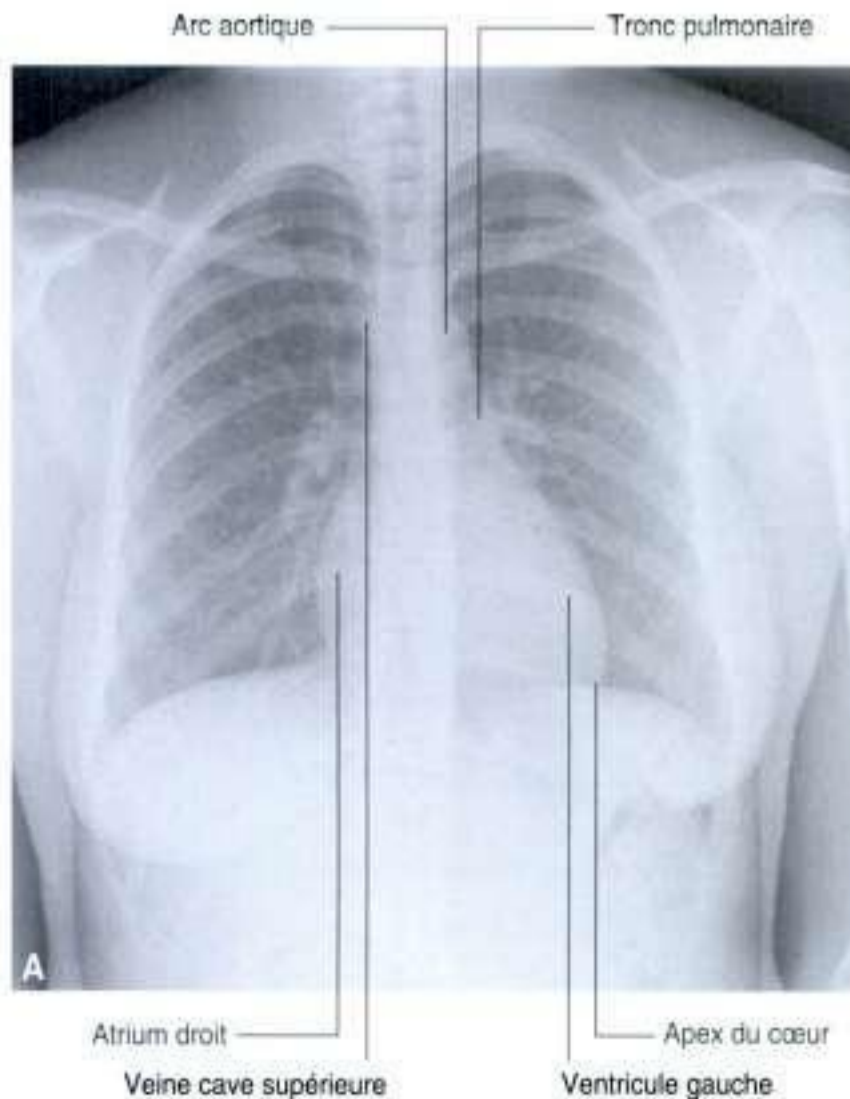
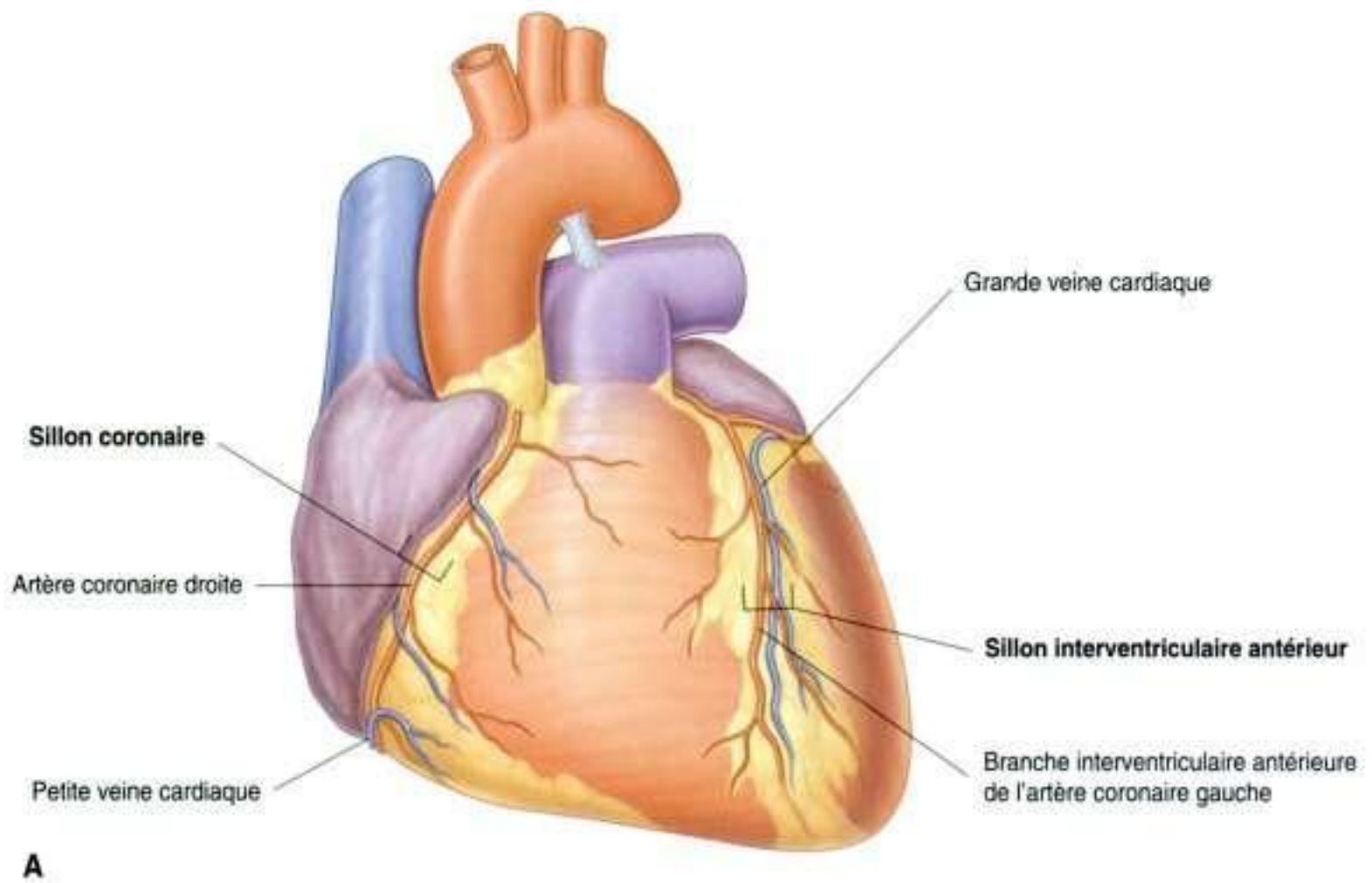
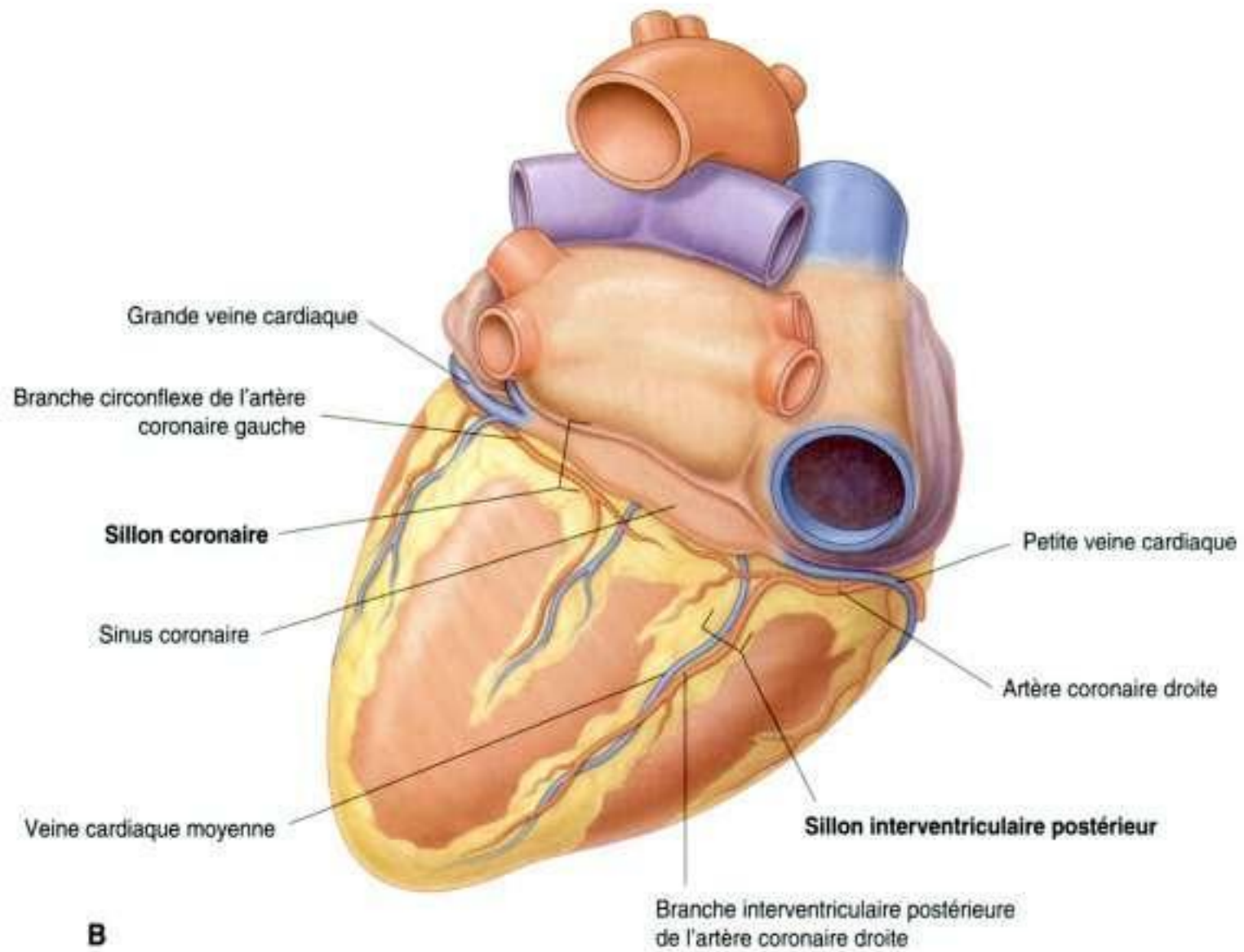


Figure 3.60. Radiographies de thorax. **A.** Vue de face. **B.** Vue standard de profil du cœur.



A



B

Figure 3.61. Sillons du cœur. A. Face antérieure du cœur. B. Face diaphragmatique et base du cœur.

Cavités cardiaques

Le cœur fonctionne comme deux pompes séparées par une cloison médiane (figure 3.62A). La pompe droite reçoit le sang désoxygéné du corps et l'envoie aux poumons. La pompe gauche reçoit le sang oxygéné des poumons et l'envoie dans la circulation générale. Chaque pompe est formée d'un atrium et d'un ventricule séparé par une valve.

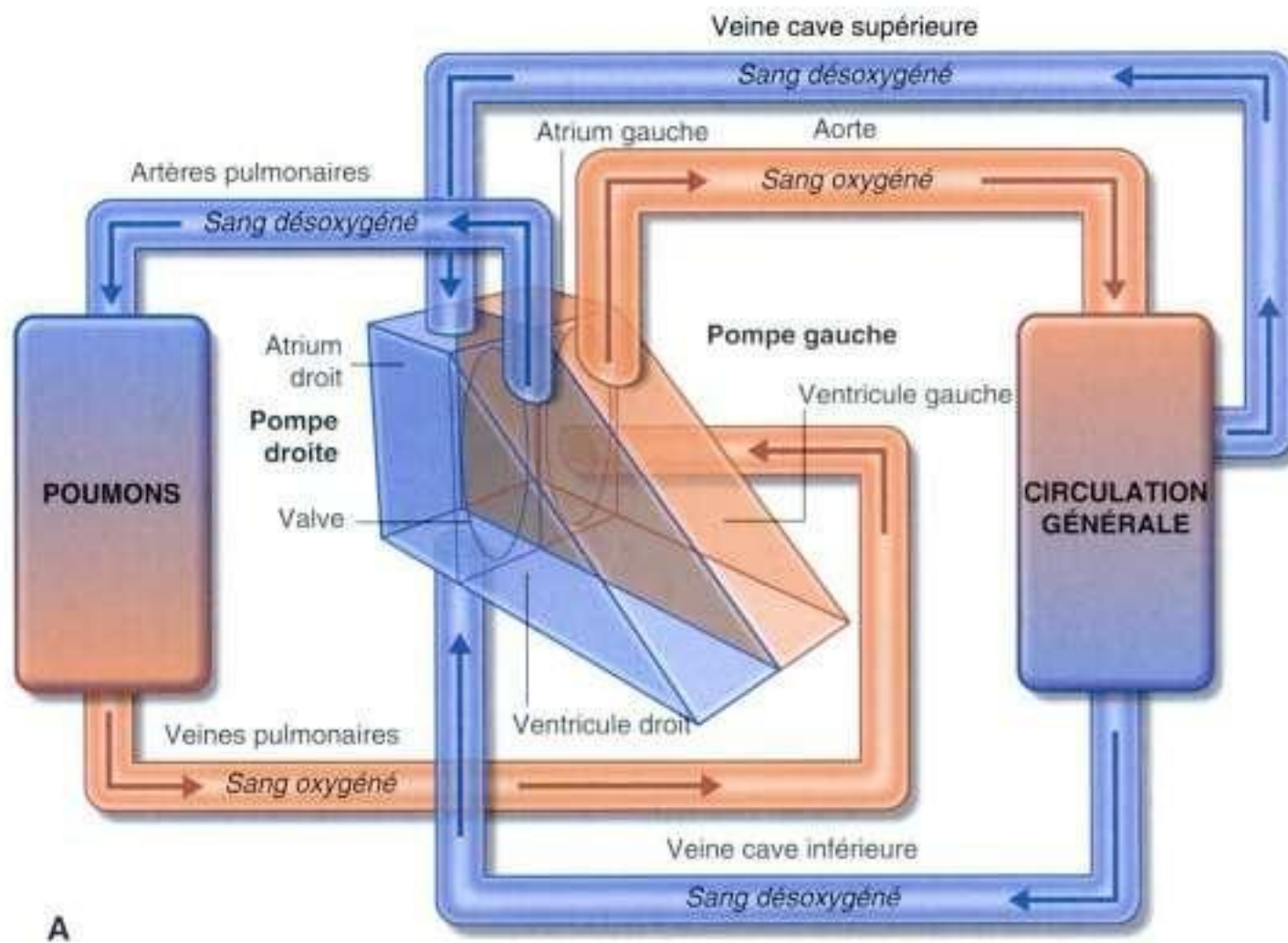
Les atriums, qui reçoivent le sang qui arrive au cœur, ont une paroi fine, alors que la paroi des ventricules est épaisse pour pomper le sang hors du cœur.

Il faut plus de force pour éjecter le sang vers la circulation générale que vers les poumons, ce qui explique que la paroi du ventricule gauche est plus épaisse que celle du ventricule droit.

Des septums interatrial, interventriculaire et interatrioventriculaire séparent les quatre cavités du cœur (figure 3.62B). L'anatomie interne de chaque chambre dépend de sa fonction.

Atrium droit

En position anatomique, le bord droit du cœur est formé par l'**atrium droit**. Cette cavité fait aussi



A

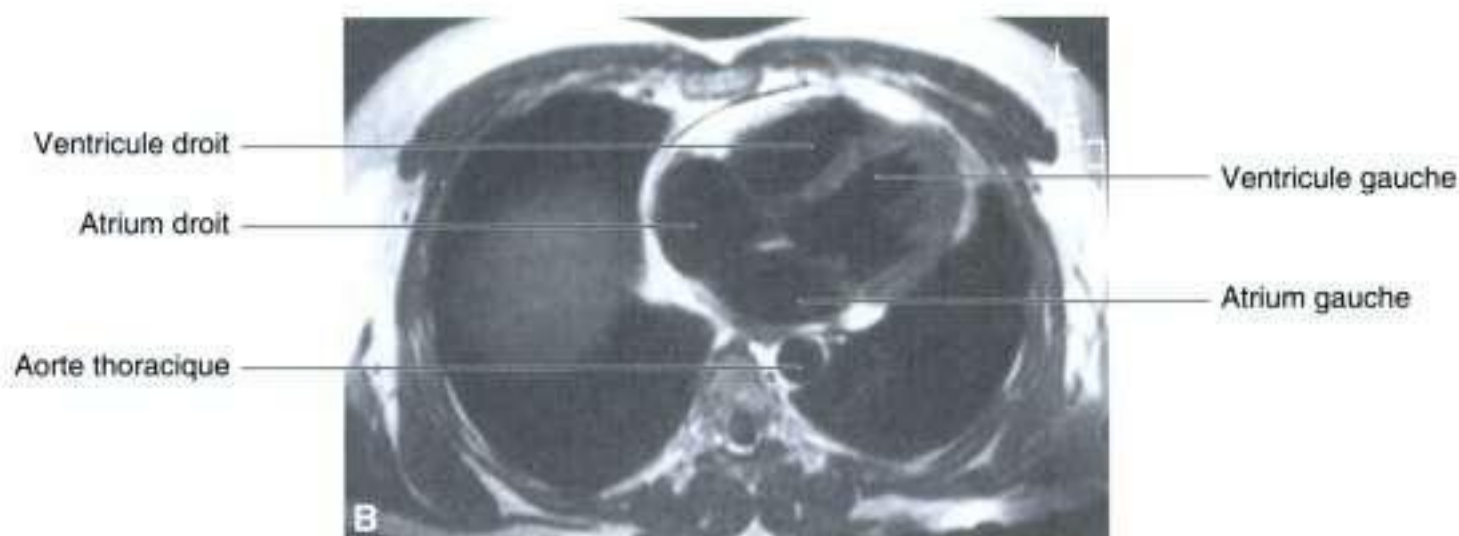


Figure 3.62. A. Le cœur avec ses deux pompes. B. Imagerie par résonance magnétique (IRM) du thorax montrant les quatre cavités cardiaques et les septums.

partie de la portion droite de la face antérieure du cœur.

Le sang qui revient à l'atrium droit passe par un des trois vaisseaux suivants :

- les veines caves supérieure et inférieure qui drainent le sang de la circulation générale du corps vers le cœur ;
- le sinus coronaire, qui draine le sang de la paroi cardiaque.

La veine cave supérieure se draine dans la partie supéropostérieure de l'atrium droit, tandis que la veine cave inférieure et le sinus coronaire se drainent dans la partie inféropostérieure de celle-ci.

À partir de l'atrium droit, le sang va passer dans le ventricule droit par l'**ostium atrioventriculaire droit**. Cet orifice orienté vers l'avant et médialement est fermé pendant les contractions du ventricule par la valve tricuspide.

La partie interne de l'atrium droit est divisée en deux espaces continus. Sur la face externe, cette séparation est marquée par un sillon peu profond (le **sulcus terminalis de His**), qui s'étend du bord droit de l'orifice de la veine cave supérieure au bord droit de l'orifice de la veine cave inférieure. Sur la face interne, cette division est marquée par la **crête terminale (crista terminalis)** (figure 3.63), bande lisse musculaire qui commence sur le toit de l'atrium, juste en face de l'ostium de la veine cave supérieure, et qui se prolonge vers le bas sur la paroi latérale jusqu'au niveau de l'ostium de la veine cave inférieure.

L'espace en arrière de la crête terminale est le **sinus des veines caves** ; il s'agit d'un reliquat embryologique de la corne droite du sinus veineux. Cette partie de l'atrium droit possède une paroi lisse fine. Les deux veines caves se drainent dans cet espace.

L'espace antérieur à la crête, incluant l'**auricule droite**, est souvent décrit comme l'**atrium** à propre-

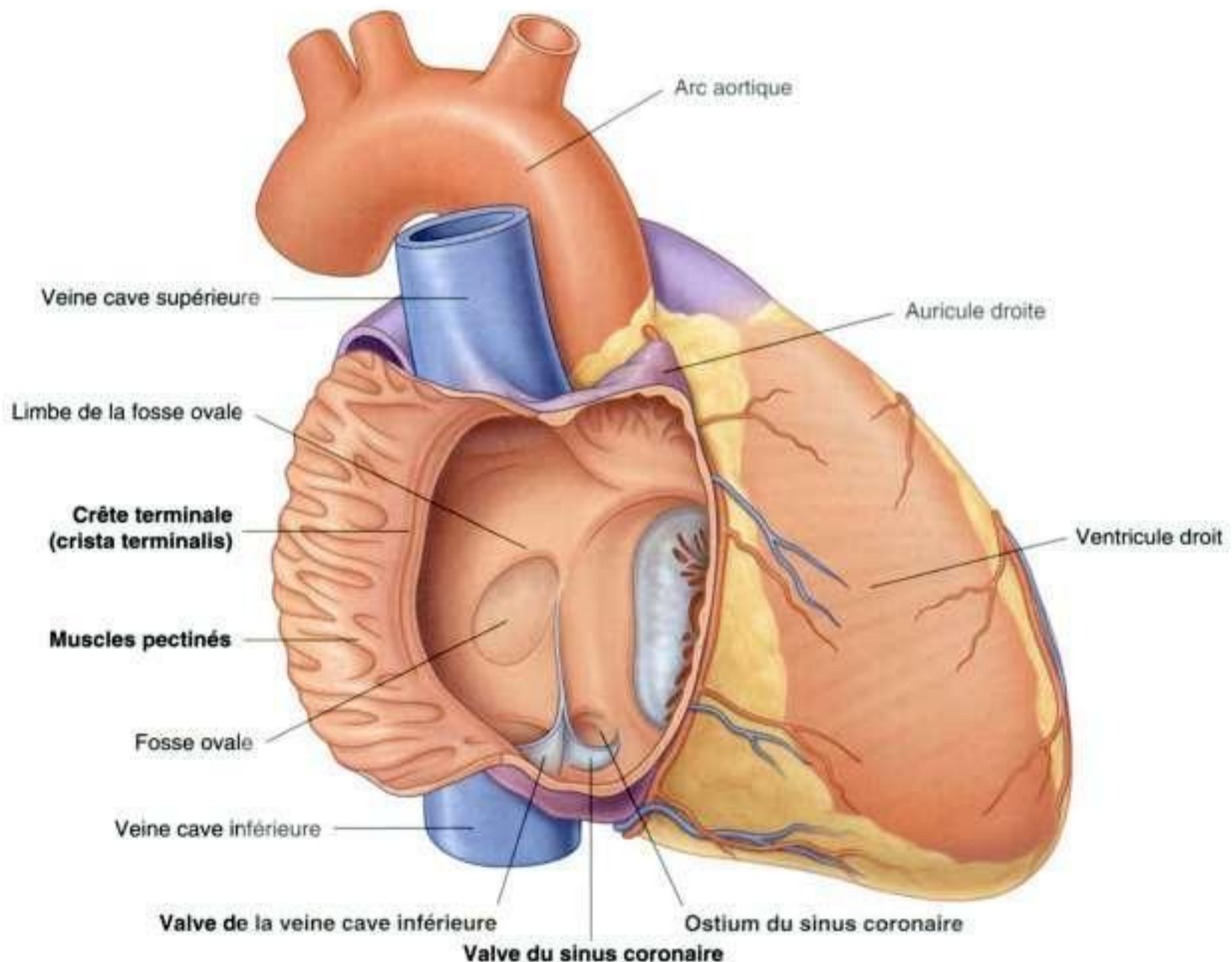


Figure 3.63. Vue interne de l'atrium droit.

ment parler. Cette terminologie est fondée sur l'origine embryologique primitive de l'atrium. Ses parois sont couvertes de stries appelées **muscles pectinés**, qui se déploient à partir de la crête terminale comme les dents d'un peigne. Ces stries se retrouvent aussi dans l'auricule droite, qui est une poche musculaire en forme d'oreille, conique, qui se prolonge extérieurement en recouvrant l'aorte ascendante.

Sur la partie inférieure de l'atrium droit se trouve l'**ostium du sinus coronaire**, qui reçoit le sang de la plupart des veines cardiaques et s'ouvre en position médiale par rapport à l'**ostium de la veine cave inférieure**. De fins replis de tissus dérivés des valves du sinus veineux embryologique sont associés à ces orifices (la **valvule du sinus coronaire** et la **valvule de la veine cave inférieure**). Pendant le développement de l'embryon, la valve de la veine cave inférieure contribue au passage direct du sang oxygéné à travers le foramen ovale jusque dans l'atrium gauche.

Le **septum interatrial** sépare l'atrium droit de l'atrium gauche. Ce septum est orienté vers l'avant et vers la droite parce que l'atrium gauche est situé plus en arrière et à gauche que l'atrium droit. Une dépression est clairement visible dans le septum juste au-dessus de l'orifice de la veine cave inférieure. Il s'agit de la **fosse ovale (fossa ovalis)**, dont le rebord proéminent forme le **limbe de la fosse ovale (bord de la fosse ovale)**.

La fosse ovale marque la localisation embryologique du **foramen ovale**, qui est une structure importante de la circulation fœtale. Le foramen ovale permet au sang oxygéné passant par la veine cave inférieure et l'atrium d'entrer dans l'atrium gauche et, ainsi, de court-circuiter les poumons, qui ne sont pas fonctionnels avant la naissance.

Enfin, on retrouve un nombre important de petites ouvertures, les **ostiums des petites veines cardiaques** (les **foramina venae cordis minimae**), qui s'ouvrent le long des parois de l'atrium droit. Ces petites veines drainent le sang du myocarde directement dans l'atrium droit.

Ventricule droit

En position anatomique, le ventricule droit forme la plus grande partie de la face antérieure du cœur et une partie de la face diaphragmatique. L'atrium droit se trouve à droite du ventricule droit, et le ventricule droit se trouve devant et à gauche de l'ostium atrioventriculaire droit. Le sang entre dans le ventricule droit en venant de l'atrium droit, en suivant une direction horizontale et vers l'avant.

La zone qui permet l'éjection du sang, et qui l'amène dans l'artère pulmonaire, constitue l'**infundibulum pulmonaire**. Cette zone présente des parois lisses et dérive du tube cardiaque embryonnaire.

La zone du ventricule droit qui reçoit le sang possède de nombreuses structures musculaires irrégulières appelées **trabécules charnues** (figure 3.64). La plupart d'entre elles sont attachées aux parois du ventricule et forment des ponts musculaires.

Un petit nombre de trabécules charnues (**muscles papillaires**) n'ont qu'une seule insertion sur la surface du ventricule. Leurs autres extrémités servent d'insertion à des tendons en forme de corde fibreuse (les **cordages tendineux**), qui relient les piliers musculaires aux bords libres de la valve tricuspide.

Il existe trois muscles papillaires dans le ventricule droit. Leur nom est déterminé par leur position sur la paroi du ventricule droit – muscles papillaires antérieur, postérieur et septal :

- le **muscle papillaire antérieur** est le plus grand et le plus constant des muscles papillaires ; il naît sur la paroi antérieure du ventricule ;
- le **muscle papillaire postérieur** est formé d'une, de deux ou trois structures, avec quelques cordages tendineux qui naissent directement de la paroi du ventricule ;
- le **muscle papillaire septal** est le plus inconstant ; il peut être très atrophié ou absent. Les cordages tendineux peuvent naître directement de la paroi septale.

Une trabécule simple spécialisée, la **trabécule septomarginale (bande modératrice)**, forme un pont entre la portion basse du septum interventriculaire et la base du muscle papillaire antérieur. La trabécule septomarginale porte une partie du tissu cardionecteur (système de conduction cardiaque), bande droite du faisceau atrioventriculaire situé dans la paroi antérieure du ventricule droit.

Valve tricuspide

L'ostium atrioventriculaire droit est fermé pendant la contraction ventriculaire par la **valve tricuspide (valve atrioventriculaire droite)**, ainsi nommée car elle est habituellement formée de trois cuspides (figure 3.64). La base de chaque cuspid est fermement fixée à un anneau fibreux qui entoure l'ostium atrioventriculaire. Cet anneau fibreux contribue au maintien de l'ouverture de l'orifice. Les cuspides sont en continuité l'une avec l'autre par leurs bases au niveau des **commissures**.

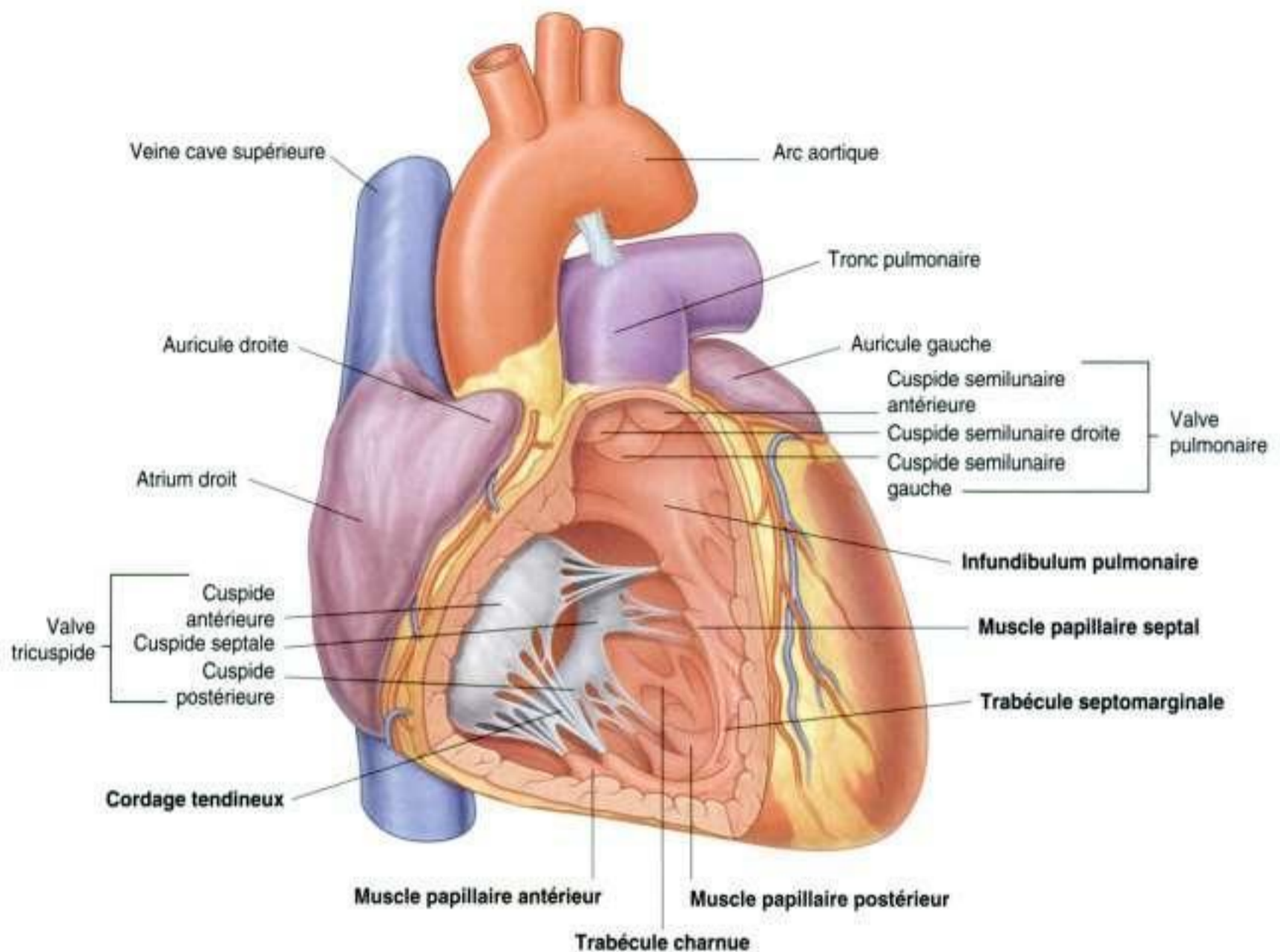


Figure 3.64. Vue médiale du ventricule droit.

Les noms des trois cuspidés, **cuspidés antérieure, septale et postérieure**, sont en rapport avec leur position relative dans le ventricule droit. Les bords libres des cuspidés sont attachés aux cordages tendineux, qui proviennent des extrémités des muscles papillaires.

Au cours du remplissage du ventricule droit, la valve tricuspide est ouverte, et les trois cuspidés basculent dans le ventricule droit.

Sans la présence d'un mécanisme de protection, lorsque la paroi musculaire du ventricule se contracte, les cuspidés de la valve pourraient être forcées et retournées vers le haut sous l'effet de la pression du flux sanguin, et le sang serait alors propulsé à contre-courant dans l'atrium droit. La contraction des muscles papillaires attachés aux cuspidés par les cordages tendineux prévient le retournement des cuspidés vers l'atrium droit.

Par leur simple présence, les muscles papillaires et les cordages tendineux maintiennent les valvules fermées au cours de la puissante et intense modifi-

cation de la taille du ventricule qui survient lors de sa contraction.

De plus, les cordages tendineux issus de deux muscles papillaires s'attachent à chaque cuspidé. Ce qui contribue à prévenir la séparation des cuspidés pendant la contraction ventriculaire. Cette fermeture étanche de la valve tricuspide conduit le sang à quitter le ventricule droit en s'engageant dans le tronc pulmonaire.

Valve pulmonaire

Au sommet de l'infundibulum, où vient s'engager le flux sanguin d'éjection propulsé par le ventricule droit, l'ostium du tronc pulmonaire est obturé par la **valve pulmonaire** (figure 3.64), qui est constituée de trois **valvules semilunaires** dont les bords libres se projettent en haut dans la lumière du tronc pulmonaire. Le bord supérieur libre de chaque valvule présente une portion moyenne épaissie, le **nodule de la valvule semilunaire**, et une portion latérale fine, la **lunule de la valvule semilunaire** (figure 3.65).

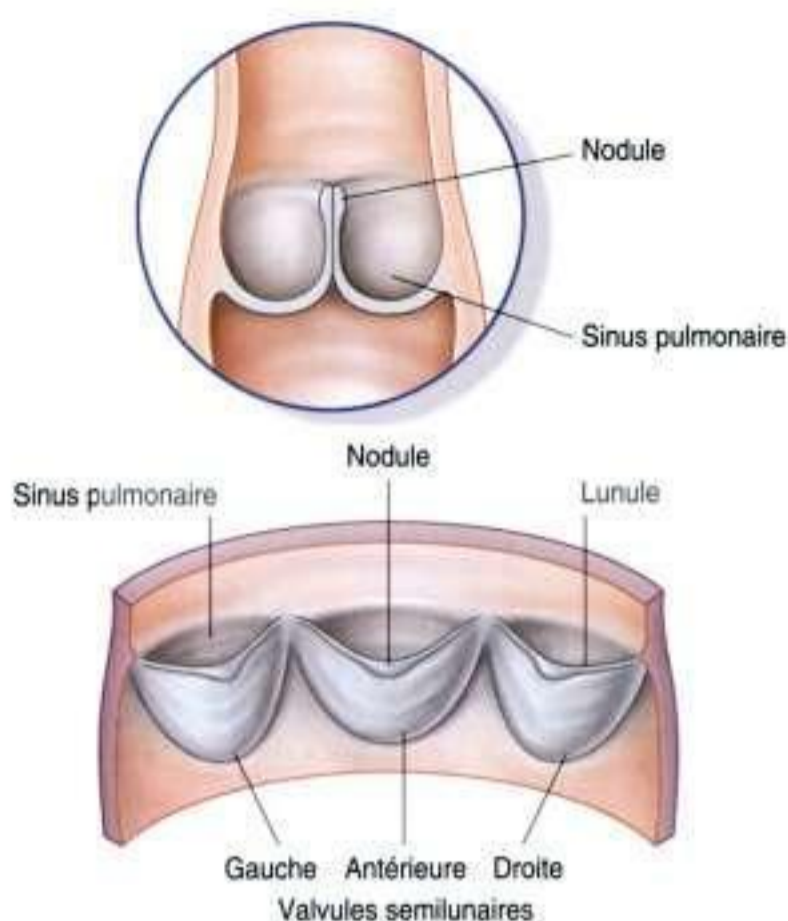


Figure 3.65. Vue postérieure de la valve pulmonaire.

Les valvules sont appelées **valvules semilunaires gauche, droite et antérieure**, en fonction de leur position relative chez le fœtus avant que la rotation des zones d'éjection des ventricules ne s'achève. Chaque valvule forme un sinus en forme de poche (figure 3.65) – une dilatation dans le mur de la portion initiale du tronc pulmonaire. Après la contraction ventriculaire, le recul de la colonne sanguine remplit ces **sinus pulmonaires** et maintient les valvules fermées, empêchant le retour du sang dans le ventricule droit.

Atrium gauche

L'**atrium gauche** forme l'essentiel de la base ou face postérieure du cœur.

Comme l'atrium droit, l'atrium gauche dérive embryologiquement de deux structures :

- la moitié postérieure, ou zone de remplissage, reçoit les quatre veines pulmonaires (figure 3.66). Elle présente des parois lisses et dérive des parties proximales des veines pulmonaires qui sont incorporées dans l'atrium gauche au cours du développement (origine embryologique sur le sinus veineux) ;
- la moitié antérieure est en continuité avec l'auricule gauche. Elle contient les muscles pectinés et dérive de l'atrium primitif embryologique. À

la différence de la crête terminale dans l'atrium droit, aucune structure ne sépare les deux composants de l'atrium gauche.

Le septum interatrial constitue une partie de la paroi antérieure de l'atrium gauche. Une zone fine, en dépression, est constituée dans le septum par la valve du foramen ovale, et correspond au plancher et à la fosse ovale de l'atrium droit.

Au cours du développement, la **valve du foramen ovale** empêche le sang de passer de l'atrium gauche vers l'atrium droit. Cette valve peut ne pas être totalement fusionnée chez l'adulte, laissant une communication interatriale entre l'atrium droit et l'atrium gauche.

Ventricule gauche

Le ventricule gauche est en avant de l'atrium gauche. Il participe à la face antérieure, à la face diaphragmatique et à la face pulmonaire gauche du cœur, et forme l'apex.

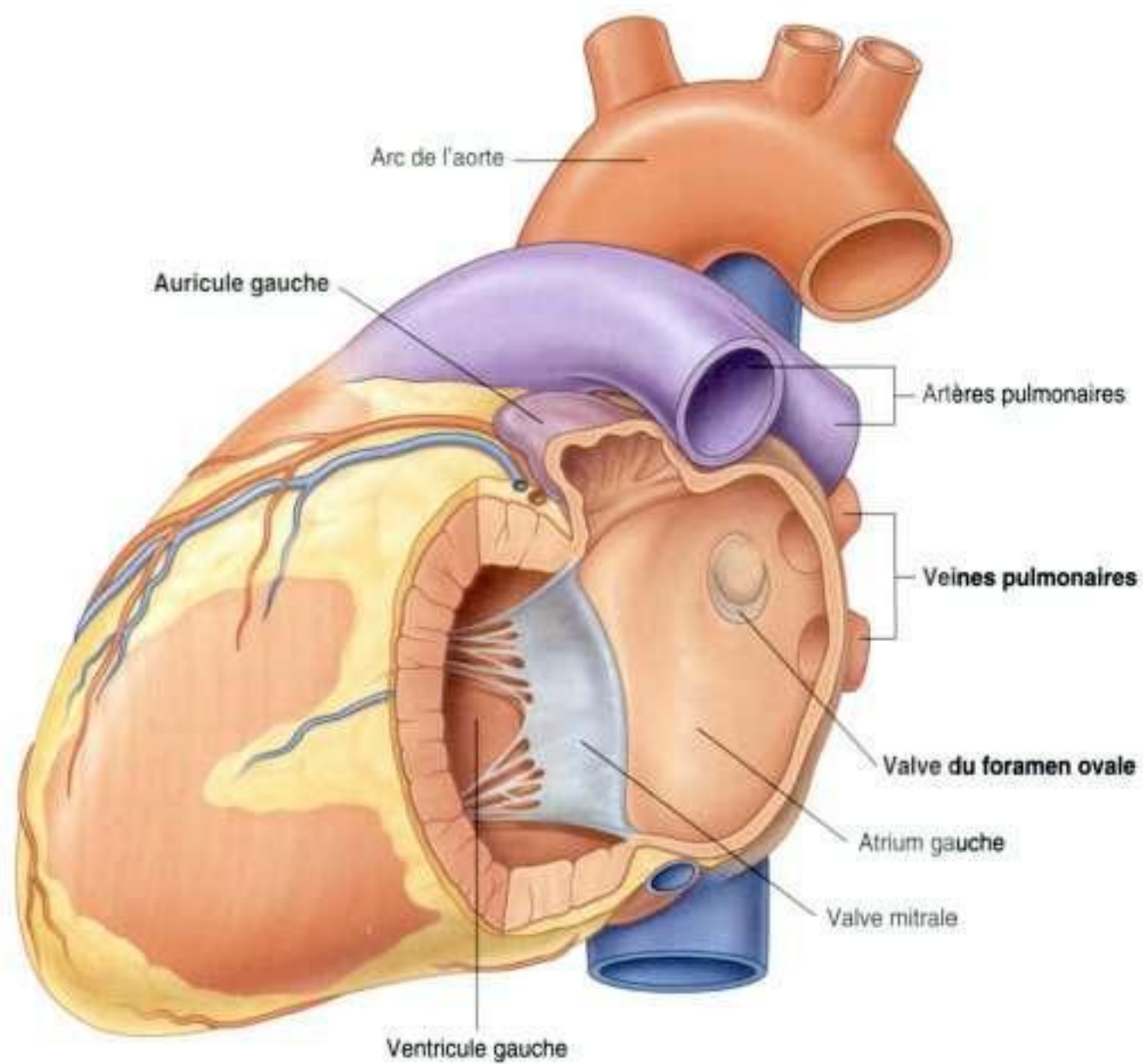
Le sang entre dans le ventricule gauche par l'**ostium atrioventriculaire gauche**, et le flux de remplissage est orienté en avant vers l'apex. La cavité elle-même est conique, plus longue que celle du ventricule droit, et est entourée de la plus épaisse partie du **myocarde**. Le conduit d'éjection (le **vestibule aortique**) est postérieur par rapport à l'infundibulum du ventricule droit. Il est formé de parois lisses, et dérive du bulbe cardiaque embryonnaire.

Les **trabécules charnues** dans le ventricule gauche sont fines et délicates, à la différence de celles du ventricule droit. L'aspect général des trabécules avec des piliers et des ponts est semblable à celui du ventricule droit (figure 3.67).

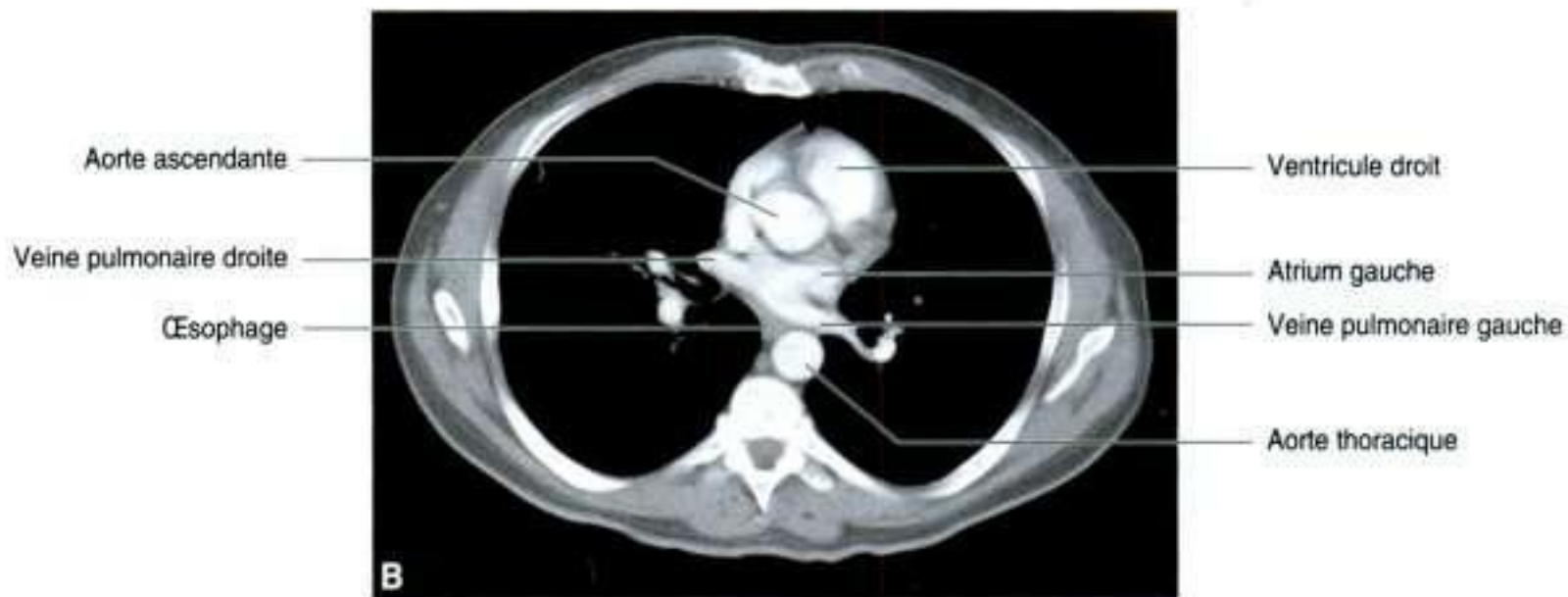
Les muscles papillaires, avec les cordages tendineux, sont aussi observés, et leur structure correspond à celle qui a été décrite précédemment pour le ventricule droit. Deux muscles papillaires, les **muscles papillaires antérieur et postérieur**, sont habituellement présents dans le ventricule gauche et sont plus volumineux que ceux qui sont observés dans le ventricule droit.

En position anatomique, le ventricule gauche est un peu plus postérieur que le ventricule droit. Le septum interventriculaire forme la paroi antérieure et une partie de la paroi du côté droit du ventricule gauche. Le septum comprend deux parties :

- une **partie musculaire** ;
- une **partie membraneuse**.



A



B

Figure 3.66. Atrium gauche. **A.** Vue interne. **B.** Image tomodensitométrique montrant les veines pulmonaires entrant dans l'auricule gauche.

comme une partie atrioventriculaire, à cause de sa position au-dessus de la cuspide septale de la valve tricuspide. Cette position supérieure place cette partie du septum entre le ventricule gauche et l'atrium droit.

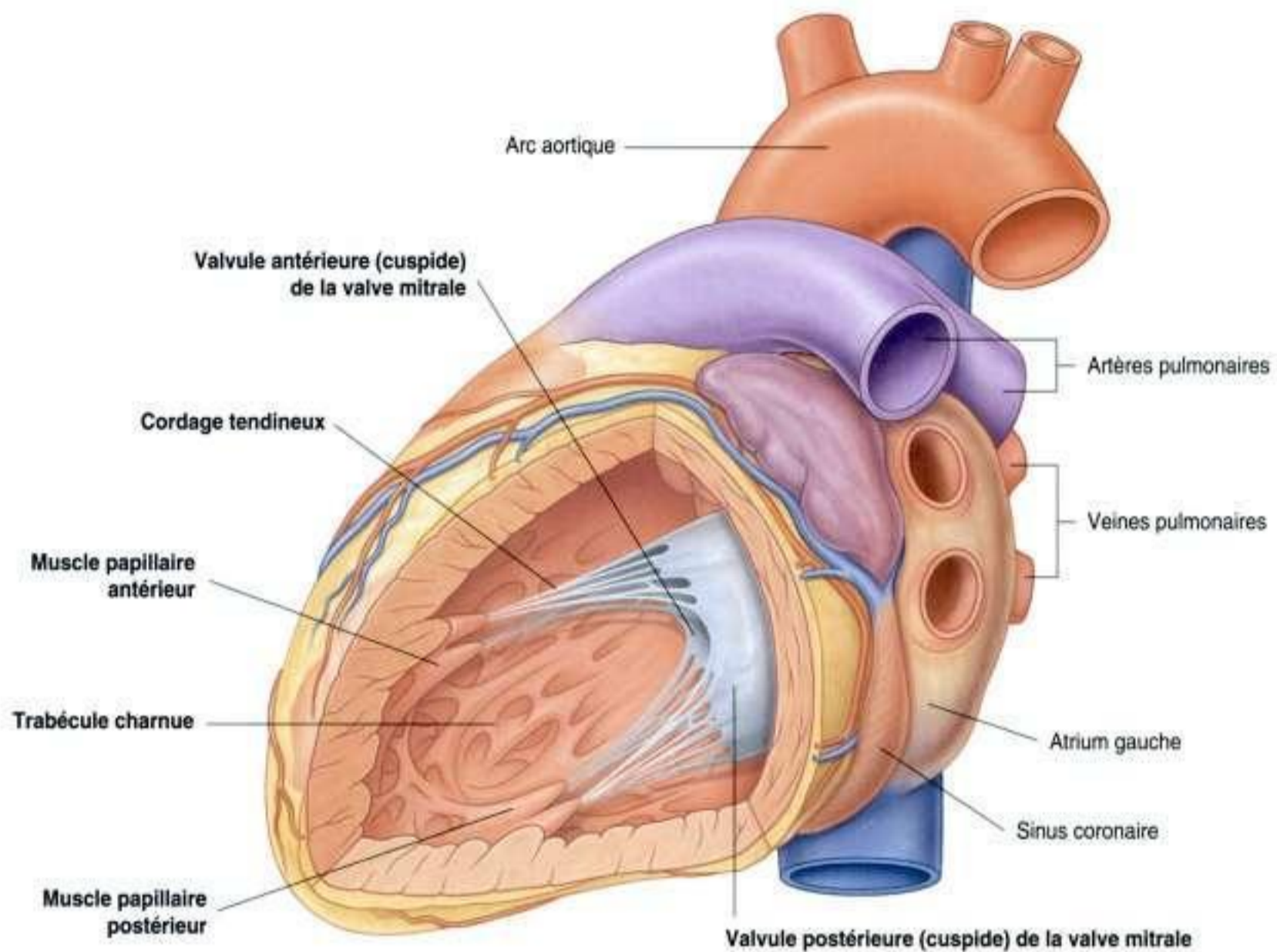


Figure 3.67. Vue interne du ventricule gauche.

Valve mitrale

L'ostium atrioventriculaire gauche s'ouvre dans le côté droit de la partie supérieure du ventricule gauche. Il est fermé au cours de la contraction ventriculaire par la **valve mitrale (valve atrioventriculaire gauche)**, qui est aussi nommée valve bicuspide parce qu'elle est constituée de deux valvules, les **valvules antérieure et postérieure** (figure 3.67). Les bases des valvules sont solidement attachées à l'anneau fibreux qui entoure l'orifice, et les valvules sont en continuité l'une avec l'autre par les commissures. L'action coordonnée des muscles papillaires et des cordages tendineux est semblable à celle qui a été décrite pour le ventricule droit.

Valve aortique

Le vestibule aortique, ou chambre d'éjection du ventricule gauche, est en continuité avec l'aorte ascendante en haut. L'orifice entre le ventricule gauche et l'aorte est fermé par la **valve aortique**. Cette valve a une struc-

ture semblable à celle de la valve pulmonaire. Elle est formée de trois **valvules semilunaires**, qui présentent chacune un bord libre dirigé vers le haut dans la lumière de l'aorte ascendante (figure 3.68).

Entre les valvules semilunaires et la paroi de l'aorte ascendante se placent des sinus en forme de poche – les **sinus aortiques droit, gauche et postérieur**. Les artères coronaires droite et gauche naissent des sinus aortiques droit et gauche. De ce fait, le sinus postérieur et la valvule postérieure sont parfois appelés **sinus et valvules non coronaires**.

Le fonctionnement des valvules aortiques est similaire à celui des valvules pulmonaires, avec un mécanisme additionnel important : lorsque le sang reflue après la contraction ventriculaire (la phase d'éjection par contraction myocardique est la systole) et qu'il remplit les sinus aortiques, il est automatiquement poussé dans les artères coronaires qui naissent dans les sinus aortiques droit et gauche. Les artères coronaires se remplissent donc en diastole, lorsque le muscle myocardique se relâche.

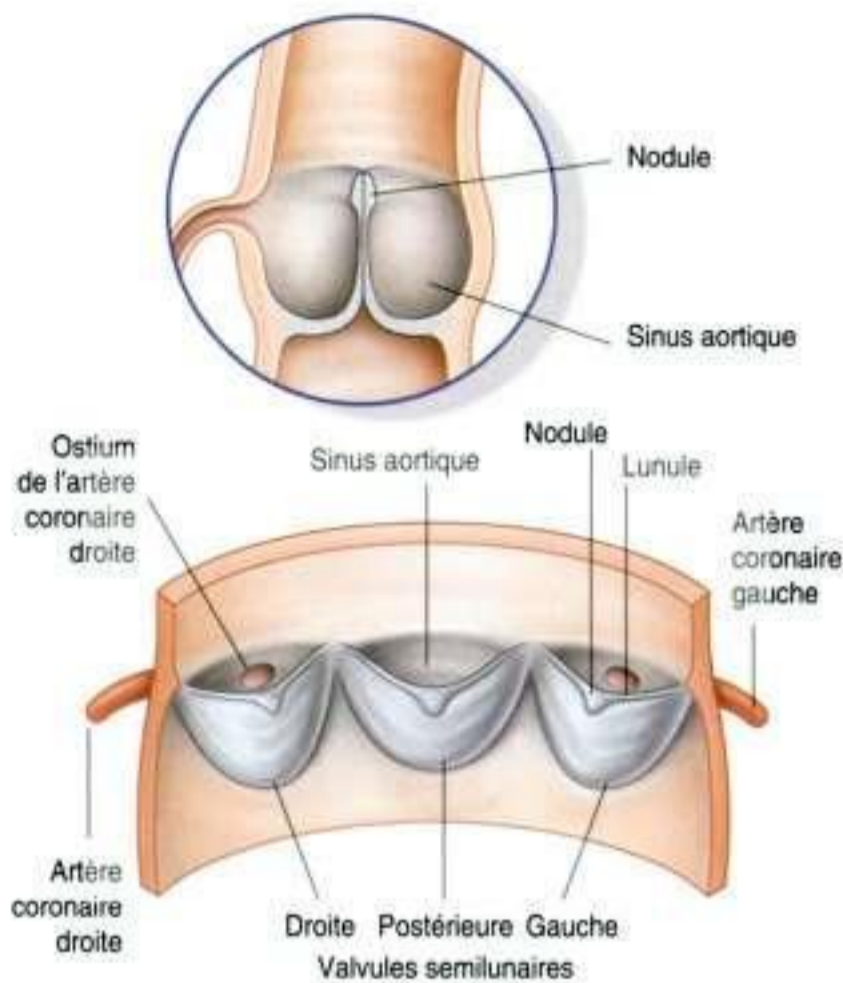


Figure 3.68. Vue antérieure de la valve aortique.

En clinique

Pathologies des valves

Les problèmes valvulaires sont de deux types :

- l'insuffisance, qui résulte d'un défaut de fonctionnement des valves ;
- le rétrécissement de l'orifice, ou sténose, lié à l'impossibilité pour les valvules de s'ouvrir totalement.

La **maladie mitrale** est habituellement due à l'association d'un rétrécissement et d'une insuffisance, l'un ou l'autre pouvant être prédominant. Les deux mécanismes pathologiques aboutissent à un dysfonctionnement de la valve et à des conséquences pour le cœur qui peuvent être :

- une hypertrophie ventriculaire gauche (qui peut être moins marquée chez les patients porteurs d'un rétrécissement mitral) ;
- une augmentation de la pression veineuse pulmonaire ;
- un œdème pulmonaire ;
- une dilatation et une hypertrophie de l'atrium gauche.

La **maladie aortique** – en rapport avec la sténose et le reflux aortique (flux sanguin de retour) – peut produire une importante insuffisance cardiaque.

La **pathologie des valves dans le côté droit du cœur** (affectant la valve tricuspide ou la valve pulmonaire) est le plus souvent due à une infection. Il en résulte un dysfonctionnement des valves qui provoque une augmentation anormale de pression dans l'atrium droit et le ventricule droit, ce qui peut conduire à une insuffisance cardiaque.

En clinique

Pathologies cardiaques congénitales

L'anomalie la plus fréquente qui survient au cours du développement est la persistance d'une communication au niveau du septum interatrial ou au niveau du septum interventriculaire.

Une **communication dans le septum interatrial** permet au sang de passer d'un côté du cœur à l'autre à partir de la cavité de plus grande pression. Cela constitue un shunt. Une **communication interatriale (CIA)** provoque un passage du sang oxygéné de l'atrium gauche (haute pression) vers l'atrium droit (basse pression) à travers la CIA. De nombreux

patients porteurs d'une CIA sont asymptomatiques, mais dans certains cas, la CIA peut nécessiter une fermeture chirurgicale ou par voie endovasculaire. Parfois, l'augmentation du flux sanguin dans l'atrium droit depuis plusieurs années peut induire une hypertrophie atriale et ventriculaire ainsi qu'une dilatation du tronc pulmonaire, ce qui conduit à une hypertension artérielle pulmonaire.

Les anomalies congénitales du cœur les plus fréquentes concernent le septum interventriculaire – **communication interventriculaire (CIV)**. Ces lésions sont plus souvent situées dans la partie

(Suite)

En clinique (Suite)

membraneuse du septum et elles permettent le passage du sang du ventricule gauche (haute pression) vers le ventricule droit (basse pression); cela provoque une hypertrophie ventriculaire droite et une hypertension artérielle pulmonaire. En cas de communication suffisamment grande ou non traitée, une CIV peut avoir un retentissement clinique qui peut justifier un traitement chirurgical.

Parfois, le **canal artériel**, qui met en communication la branche gauche de l'artère pulmonaire et la face inférieure de l'arc aortique, peut ne pas s'oblitérer à la naissance. Dans ce cas, le sang oxygéné de l'arc aortique (haute pression) passe dans la branche gauche de l'artère pulmonaire (basse pression) et provoque une hypertension artérielle pulmonaire. Cela est appelé **canal artériel persistant**.

Tous ces défauts créent un shunt gauche-droit, qui conduit au mélange du sang oxygéné du cœur gauche avec du sang désoxygéné du cœur droit avant de repasser dans la circulation pulmonaire. Ces shunts sont normalement compatibles avec la vie, mais un traitement chirurgical ou endovasculaire peut s'avérer nécessaire.

Rarement, un shunt peut se développer dans le sens droit-gauche. Isolément, cela serait fatal; cependant, ce type de shunt est souvent associé à d'autres anomalies qui permettent que du sang désoxygéné repasse dans les poumons et la grande circulation systémique.

En clinique

Auscultation cardiaque

L'auscultation du cœur révèle un cycle cardiaque normalement audible, qui permet au clinicien de contrôler la fréquence cardiaque, le rythme et la régularité. De plus, les bruits du cœur sont caractéristiques au cours des phases du cycle cardiaque (figure 3.69).

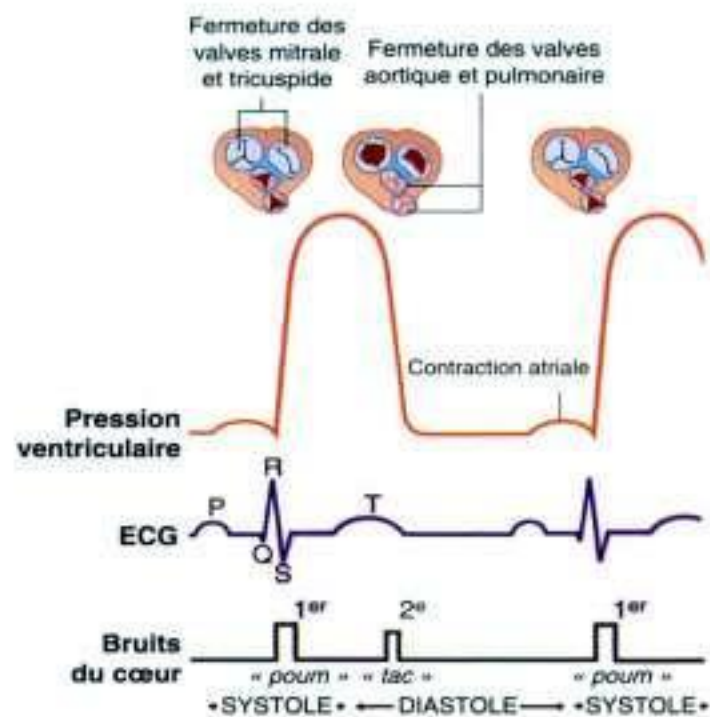


Figure 3.69. Les bruits du cœur et leurs rapports avec les mouvements de fermeture des valves cardiaques, l'électrocardiogramme (ECG) et la pression ventriculaire.

Squelette du cœur

Le squelette du cœur est formé par la réunion de tissu conjonctif dense, fibreux, sous la forme de quatre anneaux qui associent et interconnectent les cavités dans un plan situé entre les atriums et les ventricules. Les quatre anneaux du squelette du cœur entourent les deux ostiums atrioventriculaires, l'ostium aortique et l'ostium du tronc pulmonaire. Ce sont les **anneaux fibreux valvulaires**. Les zones d'interconnexion sont :

- le **trigone fibreux droit**, qui est une zone de tissu fibreux épaissi entre l'anneau aortique et l'anneau atrioventriculaire droit;
- le **trigone fibreux gauche**, qui est une zone de tissu conjonctif épaissi entre l'anneau aortique et l'anneau atrioventriculaire gauche (figure 3.70).

Le squelette du cœur contribue à maintenir l'intégrité des orifices qu'il entoure et constitue des points d'attache pour les valvules. Il sépare aussi la musculature atriale de la musculature ventriculaire. Le myocarde atrial naît du bord supérieur des anneaux, alors que le myocarde ventriculaire naît du bord inférieur des anneaux.

Le squelette cardiaque sert aussi de cloison conjonctive dense qui isole, d'un point de vue de conduction électrique, les atriums des ventricules. Le faisceau atrioventriculaire, qui passe à travers l'anneau fibreux du cœur, est la seule connexion entre ces deux parties du myocarde.

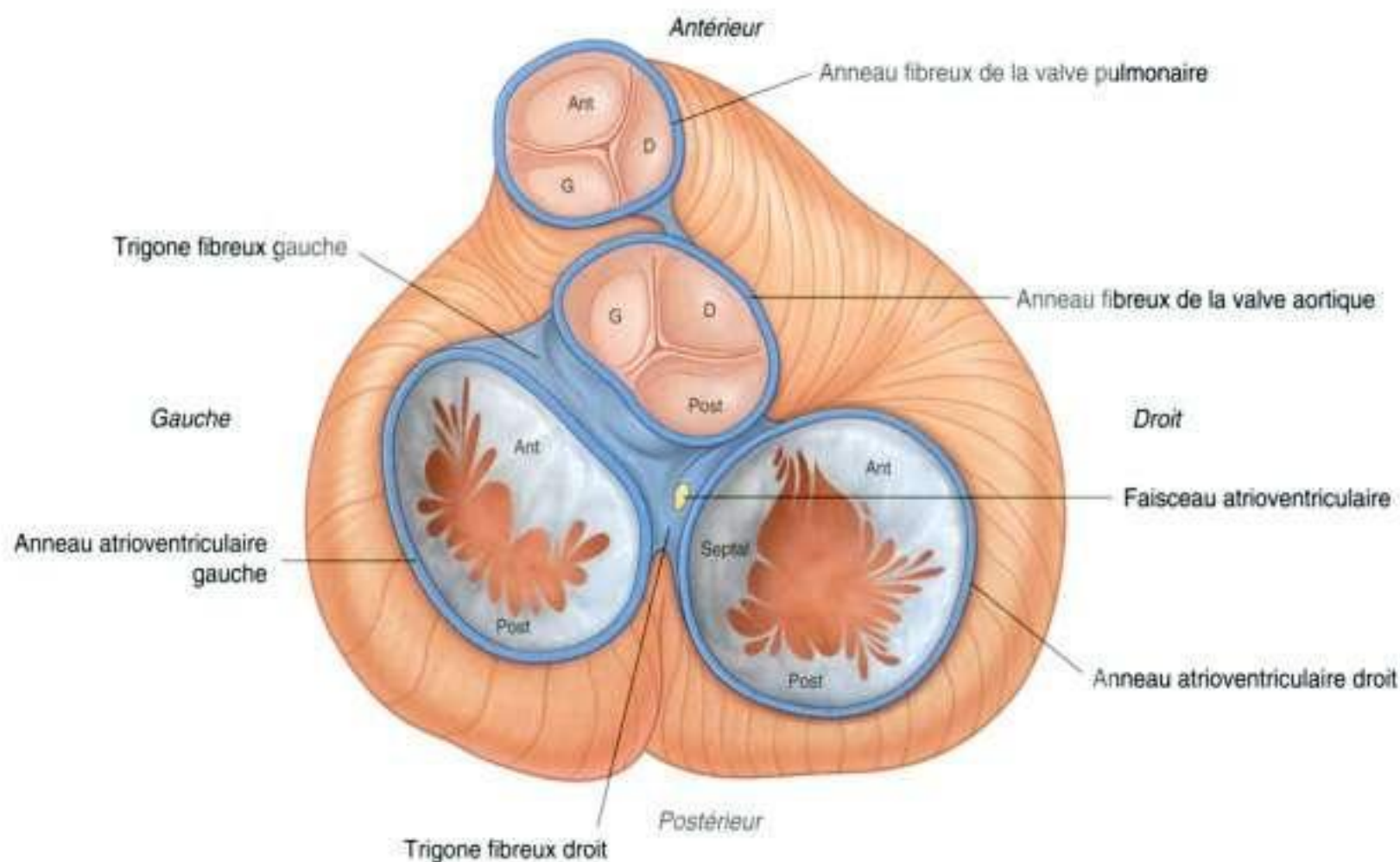


Figure 3.70. Squelette du cœur (les atriums ont été réséqués). D : droit ; G : gauche.

Vascularisation coronaire

Deux artères coronaires naissent des sinus aortiques au niveau de la portion initiale de l'aorte ascendante et vascularisent le muscle et les autres tissus du cœur. Elles entourent le cœur dans le sillon coronaire, avec des branches marginales et interventriculaires, dans le sillon interventriculaire, qui convergent vers l'apex cardiaque (figure 3.71).

Le retour sanguin veineux est assuré par les veines cardiaques, qui se drainent pour la plupart dans le sinus coronaire. Cette importante structure veineuse est située au niveau du sillon coronaire à la face postérieure du cœur entre l'atrium gauche et le ventricule gauche. Le sinus coronaire se draine dans l'atrium droit entre l'ostium de la veine cave inférieure et l'ostium atrioventriculaire droit.

Artères coronaires

Artère coronaire droite

L'**artère coronaire droite** naît du sinus aortique droit de l'aorte ascendante. Elle se dirige en avant et à droite entre l'auricule droite et le tronc pulmonaire, puis descend verticalement dans le sillon coronaire, entre l'atrium droit et le ventricule droit (figure 3.72A). Au niveau du bord inférieur du cœur, elle tourne vers l'arrière et se

poursuit dans le sillon à la face diaphragmatique et base du cœur. Sur son trajet, le tronc principal de l'artère coronaire droite donne plusieurs branches :

- une première **branche atriale** passe dans le sillon entre l'auricule droite et l'aorte ascendante, et donne la **branche nodale sinoatriale**, qui se dirige en arrière autour de la veine cave supérieure pour vasculariser le nœud sinoatrial ;
- une **branche marginale droite** naît de l'artère coronaire droite près du bord inférieur du cœur (figure 3.72B) et se poursuit le long de ce bord vers l'apex du cœur ;
- lorsque l'artère coronaire droite poursuit son trajet à la face diaphragmatique (base) du cœur, elle laisse une petite branche pour le nœud atrioventriculaire avant de donner sa principale branche terminale, la **branche interventriculaire postérieure**, qui chemine dans le sillon interventriculaire postérieur.

L'artère coronaire droite vascularise l'atrium droit et le ventricule droit, les nœuds sinoatrial et atrioventriculaire, le septum interatrial, une partie de l'atrium gauche, le tiers postéro-inférieur du septum interventriculaire et une partie de la face postérieure du ventricule gauche.

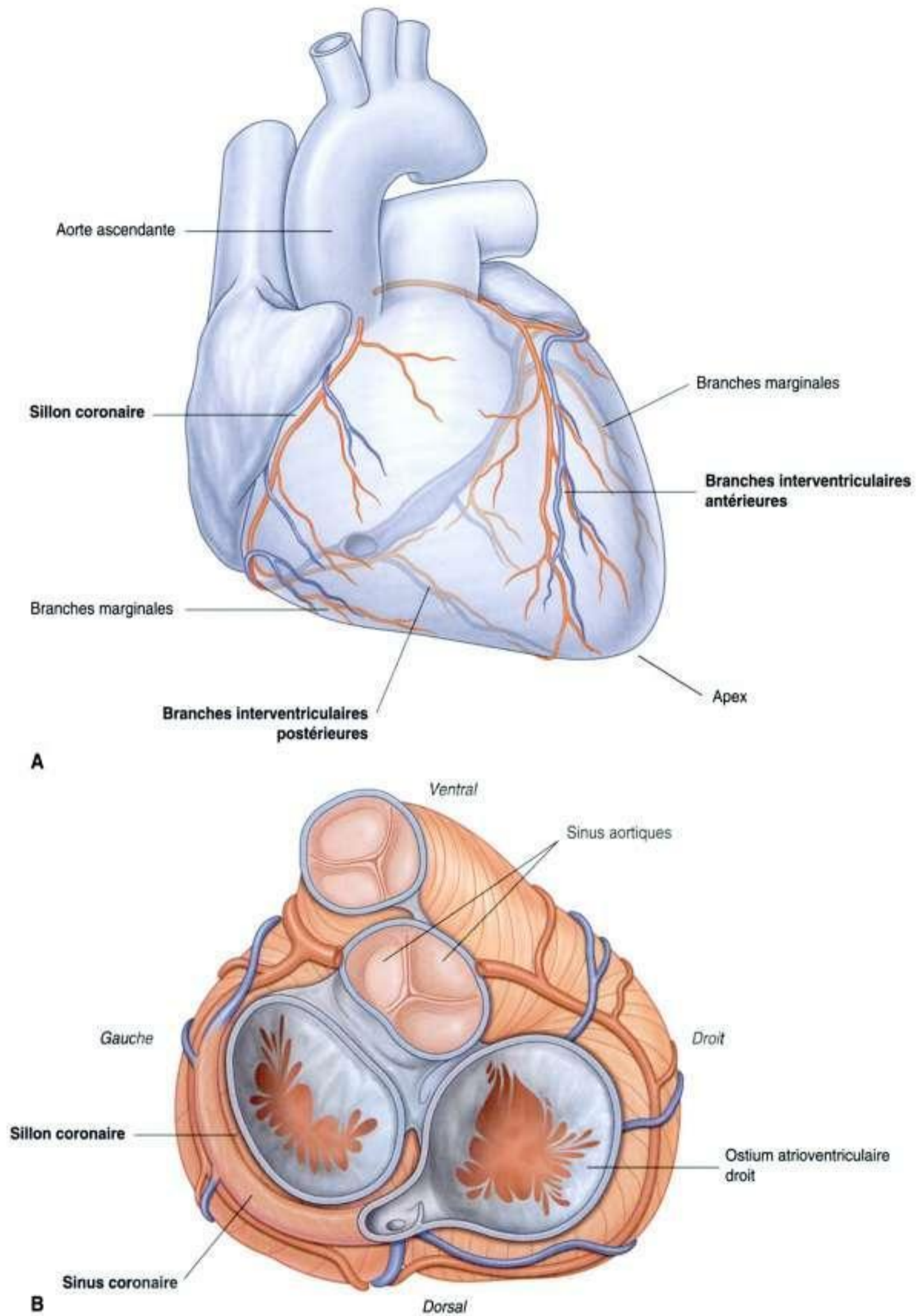
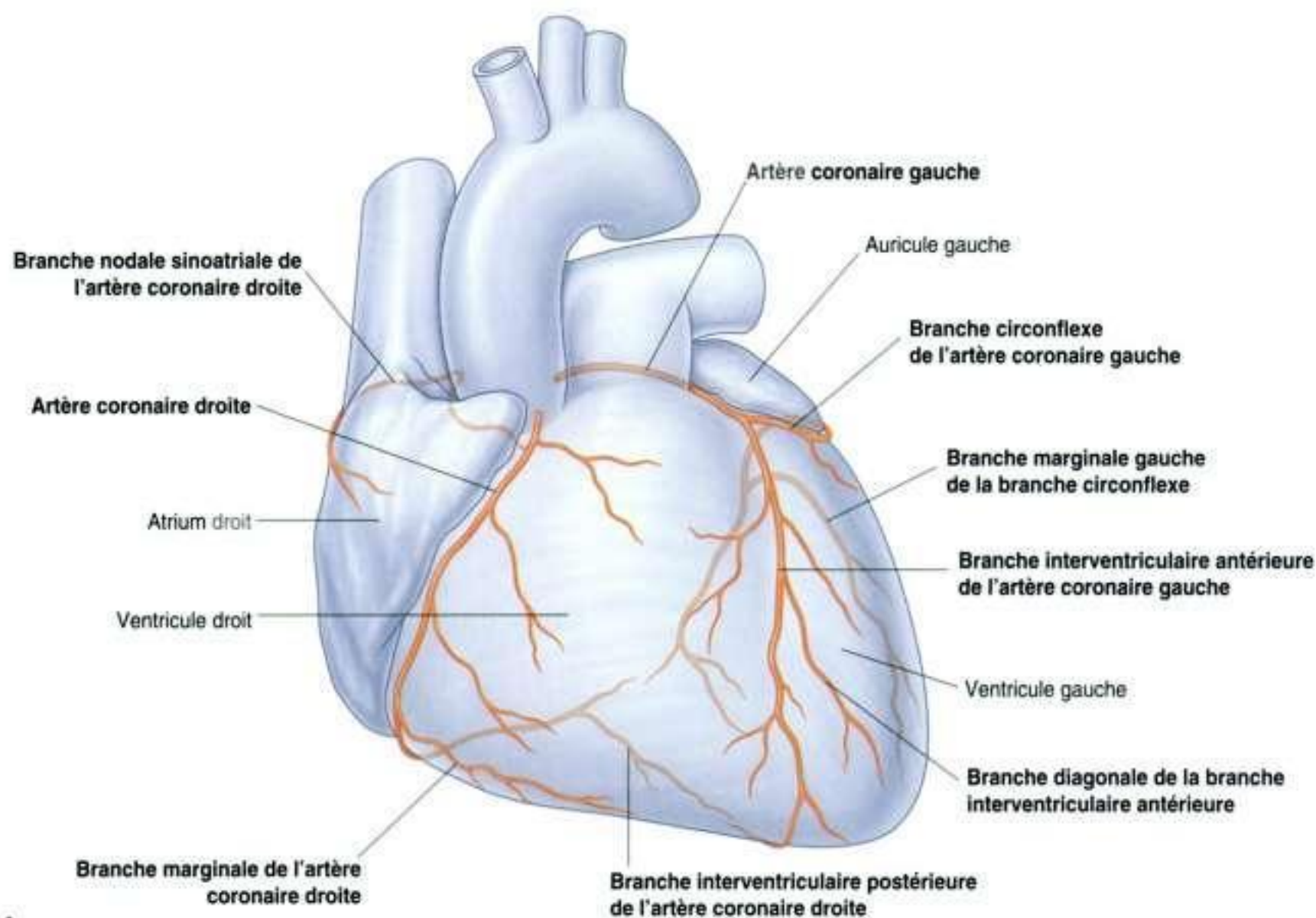
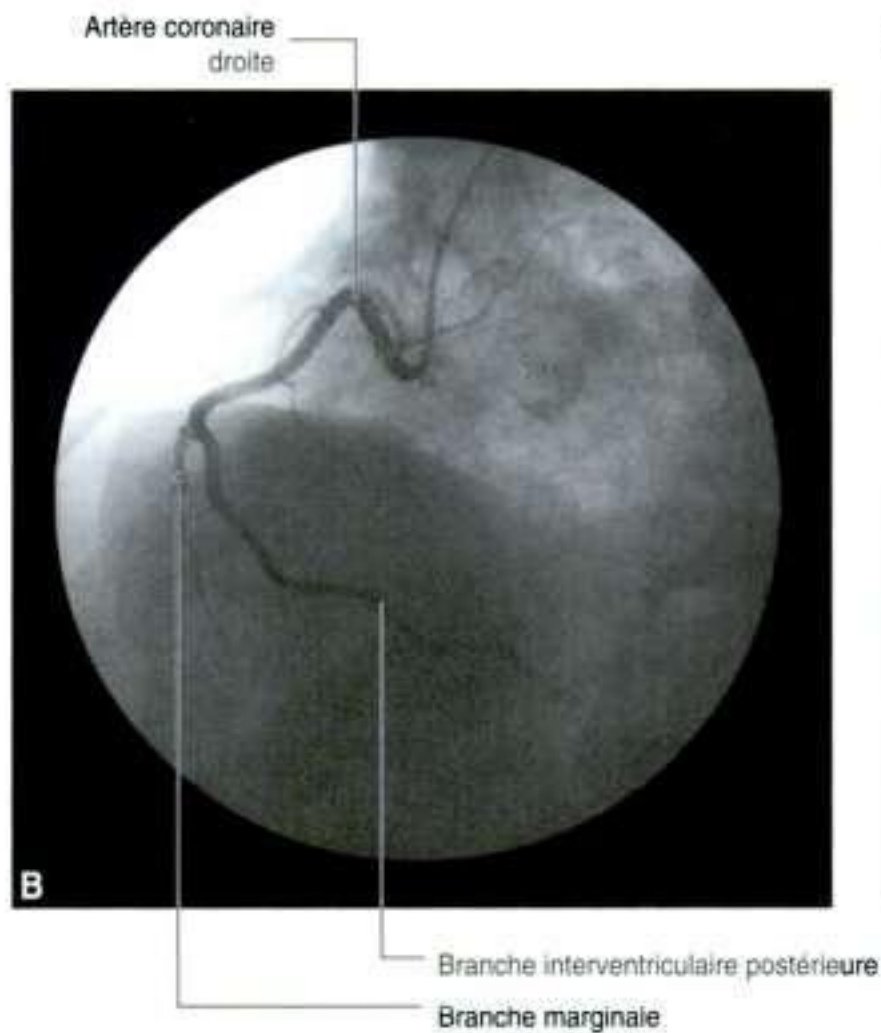


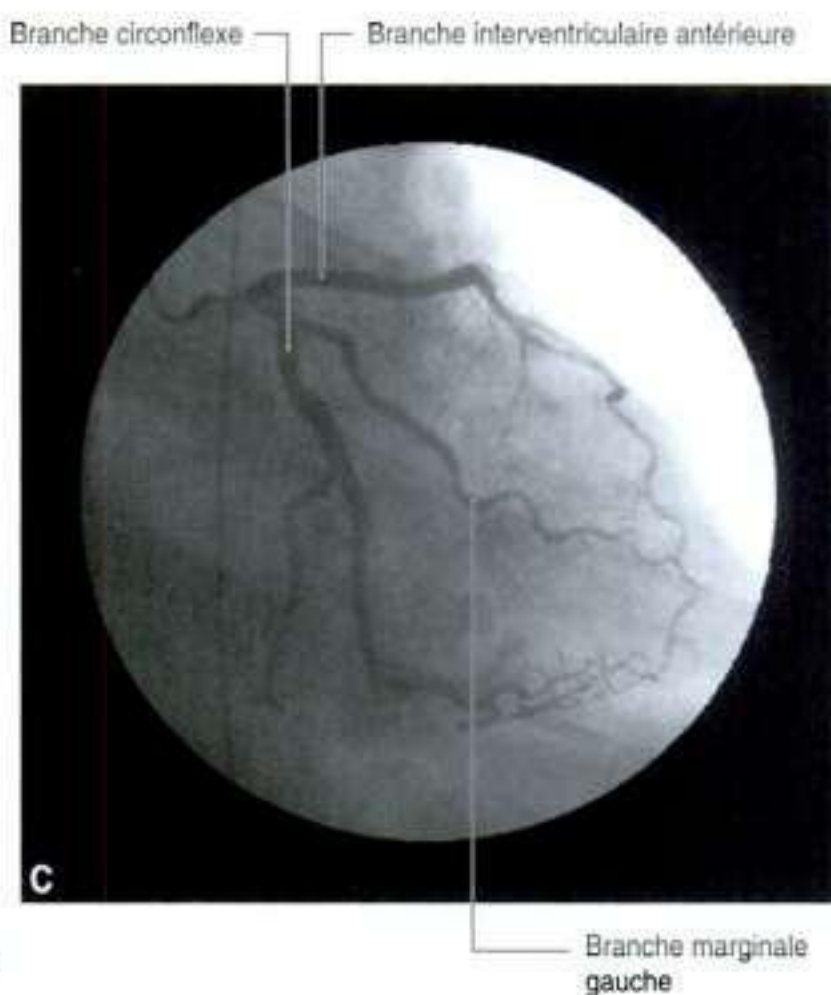
Figure 3.71. Vascularisation cardiaque. **A.** Vue antérieure. **B.** Vue supérieure (les atriums ont été réséqués).



A



B



C

Figure 3.72. A. Vue antérieure du système artériel coronaire. B. Vue oblique antérieure gauche de l'artère coronaire droite. C. Vue oblique antérieure droite de l'artère coronaire gauche.

Artère coronaire gauche

L'**artère coronaire gauche** naît du sinus aortique gauche de l'aorte ascendante. Elle chemine entre le tronc pulmonaire et l'auricule gauche avant de pénétrer dans le sillon coronaire. Alors qu'elle se situe encore en arrière du tronc pulmonaire, l'artère donne ses deux branches terminales, les branches interventriculaire antérieure et circonflexe (figure 3.72A) :

- la **branche interventriculaire antérieure (artère descendante antérieure gauche)** passe autour de la face gauche du tronc pulmonaire puis descend obliquement vers l'apex cardiaque dans le sillon interventriculaire antérieur (figure 3.72C) – sur son trajet, elle donne une à deux grosses **branches diagonales**, qui naissent et cheminent à la face antérieure du ventricule gauche ;
- la **branche circonflexe** chemine vers la gauche, dans le sillon coronaire, à la face diaphragmatique (base) du cœur, et se termine généralement avant le sillon interventriculaire postérieur – elle donne une grosse branche, l'**artère marginale gauche**, qui se poursuit sur la courbure du cœur.

L'artère coronaire gauche vascularise la plupart de l'atrium et du ventricule gauche, et la majorité du septum interventriculaire, dont le faisceau atrioventriculaire et ses branches.

Variations du schéma de distribution des artères coronaires

Il existe quelques variations importantes du schéma de base de distribution des artères coronaires.

- Le schéma de distribution décrit ci-dessus pour les artères coronaires droite et gauche est le plus fréquent et consiste en une artère coronaire droite dominante. Cela signifie que la branche interventriculaire postérieure naît de l'artère coronaire droite. L'artère coronaire droite assure ainsi la vascularisation d'une grande partie de la paroi postérieure du ventricule gauche, et la branche circonflexe de l'artère coronaire gauche est relativement petite.
- Au contraire, sur les cœurs à artère coronaire gauche dominante, la branche interventriculaire postérieure naît d'une volumineuse branche circonflexe et vascularise la majorité de la paroi postérieure du ventricule gauche (figure 3.73).

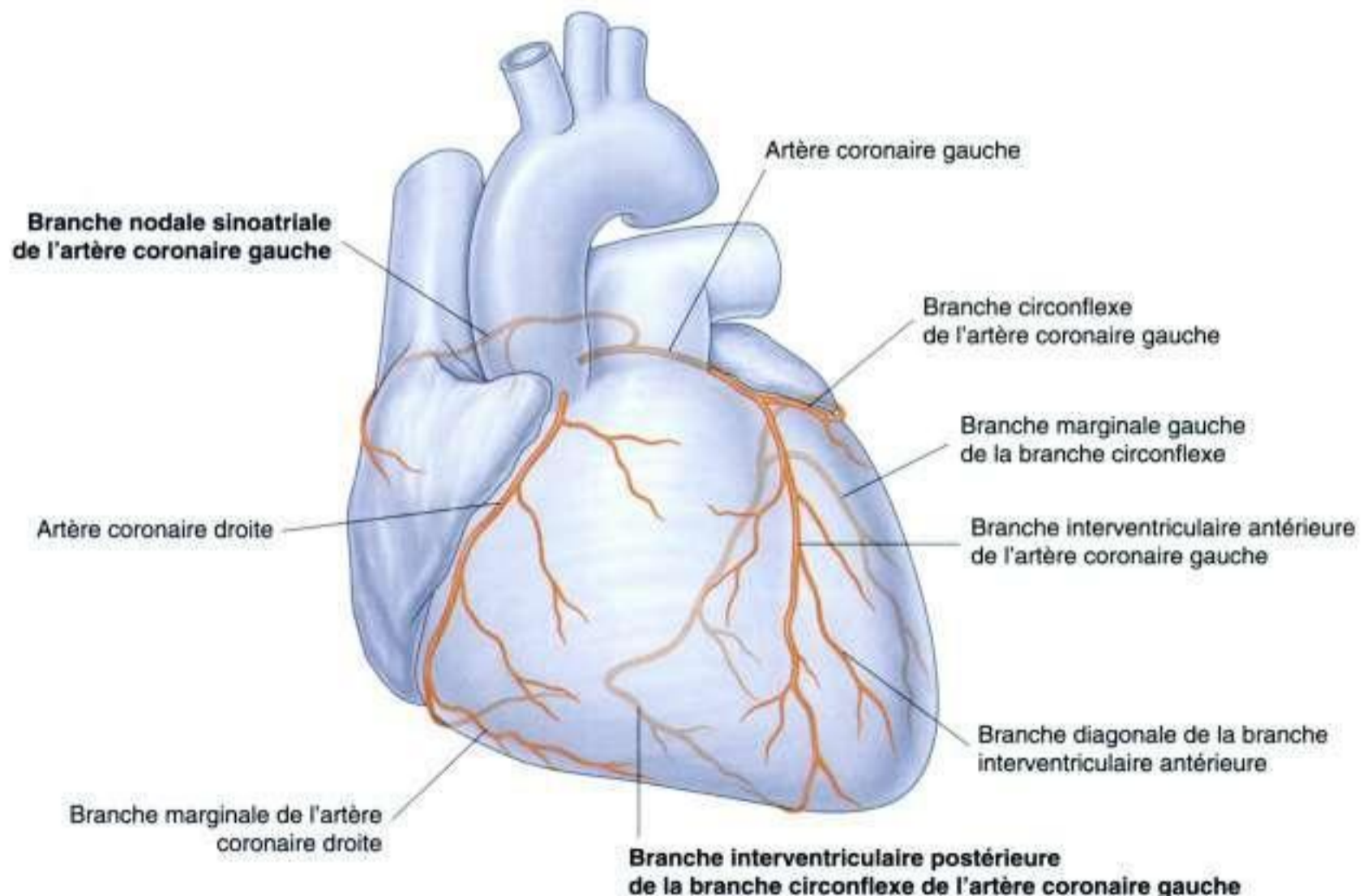


Figure 3.73. Artère coronaire gauche dominante.

- Un autre point de variation concerne la vascularisation des nœuds sinoatrial et atrioventriculaire. Dans la plupart des cas, ces deux structures sont vascularisées par l'artère coronaire droite. Cependant, des vaisseaux issus de la branche circonflexe vascularisent parfois ces structures.

Veines cardiaques

Le **sinus coronaire** reçoit quatre principales collatérales : les grande, moyenne et petite veines cardiaques et la veine cardiaque postérieure.

Grande veine cardiaque

La **grande veine cardiaque** naît au niveau de l'apex cardiaque (figure 3.74A). Elle prend un trajet ascendant au sein du sillon interventriculaire antérieur, où elle est en rapport avec l'artère interventriculaire antérieure; elle est parfois appelée **veine interven-**

triculaire antérieure. Gagnant le sillon coronaire, la grande veine cardiaque oblique vers la gauche et se poursuit sur la face diaphragmatique ou base du cœur. À ce niveau, elle est en rapport avec la branche circonflexe de l'artère coronaire gauche. Poursuivant son trajet dans le sillon coronaire, la grande veine cardiaque s'élargit progressivement pour former le sinus coronaire, qui se jette dans l'atrium droit (figure 3.74B).

Veine cardiaque moyenne

La **veine cardiaque moyenne (veine interventriculaire postérieure)** naît près de l'apex cardiaque et chemine dans le sillon interventriculaire postérieur vers le sinus coronaire (figure 3.74B). Sur son trajet, elle est en rapport avec la branche interventriculaire postérieure de l'artère coronaire droite ou gauche.

En clinique

Pathologie artérielle coronaire

L'occlusion d'une artère coronaire principale conduit à une oxygénation insuffisante d'une partie du myocarde et à une nécrose cellulaire (**infarctus du myocarde**). La sévérité de l'atteinte dépend de la taille et de la localisation de l'artère impliquée et de l'importance de l'occlusion, qui peut être partielle ou complète. Les occlusions partielles entraînent une douleur (angor) pendant ou après l'effort.

La douleur angineuse typique est une douleur profonde, centrale, rétrosternale, qui irradie vers le bras gauche et le cou.

La gravité de l'ischémie et de l'infarctus dépend du niveau de la sténose ou de l'occlusion, et de l'existence ou non d'un réseau collatéral efficace.

Il existe maintenant plusieurs procédures pour améliorer le débit sanguin des artères coronaires partiellement ou totalement occluses.

- L'**angioplastie coronaire** est une technique dans laquelle un tube long et fin (un cathéter)

est introduit dans l'artère fémorale au niveau de l'aîne, puis passé à travers les artères iliaques externe et commune dans l'aorte jusqu'à l'origine des artères coronaires. Un fin guide est alors introduit dans l'artère coronaire jusqu'au niveau de la sténose. Un petit ballon est alors monté sur le guide et gonflé au niveau de l'obstruction pour dilater celle-ci.

- Si l'atteinte de l'artère coronaire est trop sévère pour être traitée par angioplastie coronaire, la réalisation d'un **pontage coronaire** devient nécessaire. La veine grande saphène du membre inférieur est prélevée et utilisée comme pontage autologue. Elle est divisée en plusieurs pièces, qui sont chacune employées pour ponter les sections occluses des artères coronaires. Les artères thoracique interne et radiale peuvent également être utilisées dans cette situation.

En clinique

Terminologie clinique des artères coronaires

En pratique, les médecins utilisent d'autres noms pour les vaisseaux coronaires. L'artère coronaire gauche est appelée **vaisseau principal gauche**. L'une de ses premières branches, l'artère interventriculaire

antérieure, est nommée **artère descendante antérieure gauche**. De même, la branche terminale de l'artère coronaire droite, l'artère interventriculaire postérieure, est appelée **l'artère descendante postérieure**.

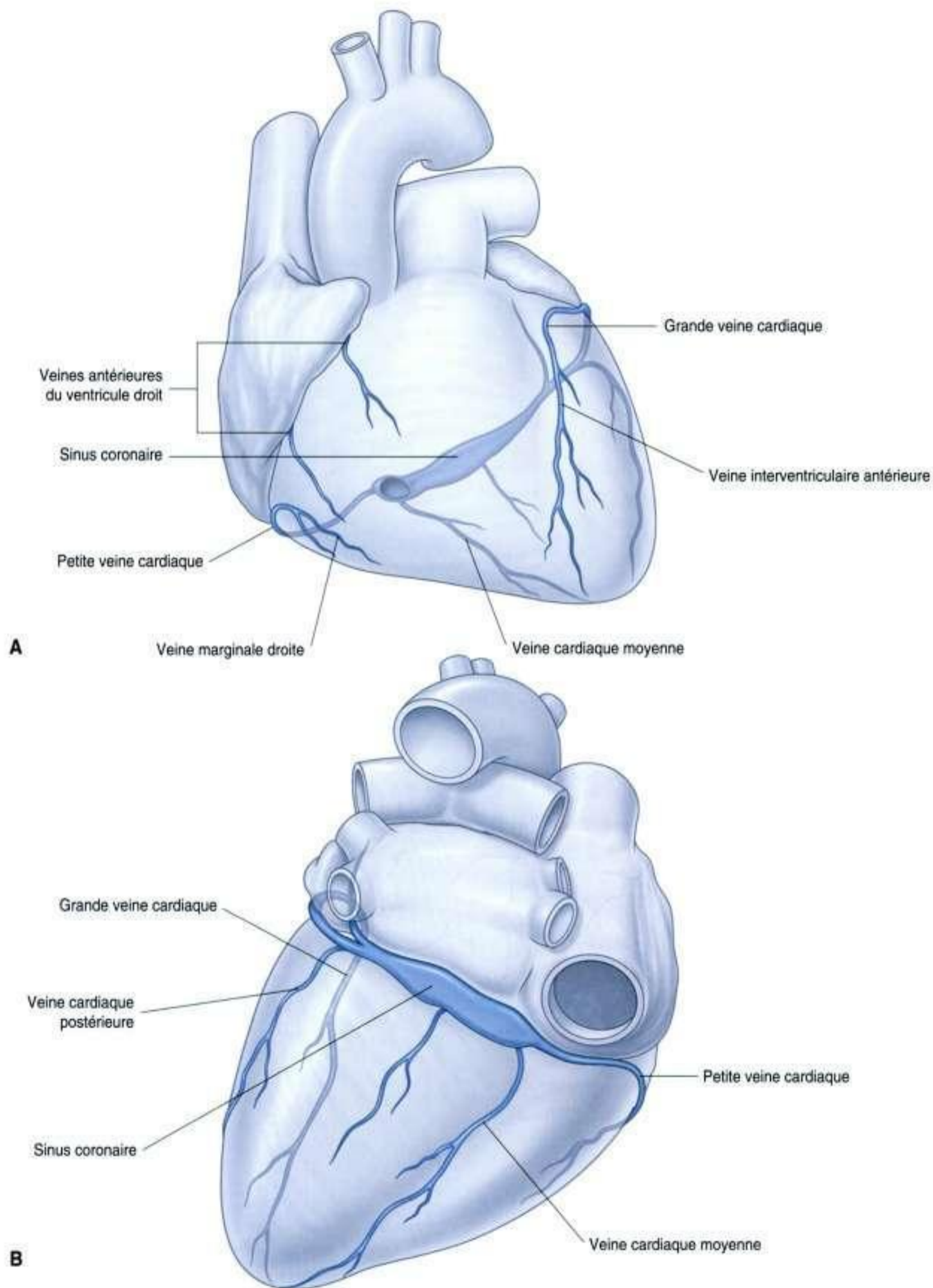


Figure 3.74. Principales veines cardiaques. **A.** Vue antérieure des principales veines cardiaques. **B.** Vue postéro-inférieure des principales veines cardiaques.

Petite veine cardiaque

La **petite veine cardiaque** naît dans la partie antéro-inférieure du sillon coronaire, entre l'atrium droit et le ventricule droit (figure 3.74A). Elle se poursuit dans un sillon à la face diaphragmatique (base) du cœur où elle rejoint le sinus coronaire près de son extrémité atriale. Sur son trajet, elle est en rapport avec la veine coronaire droite et peut recevoir la **veine marginale droite** (figure 3.74A). Cette petite veine est en rapport avec la branche marginale de l'artère coronaire droite le long du bord aigu du cœur. Si la veine marginale droite ne rejoint pas la petite veine cardiaque, elle se jette directement dans l'atrium droit.

Veine cardiaque postérieure

La **veine cardiaque postérieure** chemine à la face postérieure du ventricule gauche, juste à gauche de la veine cardiaque moyenne (figure 3.74B). Elle se termine soit en se jetant directement dans le sinus coronaire, soit en s'abouchant dans la grande veine cardiaque.

Autres veines cardiaques

Deux autres groupes de veines cardiaques sont également impliqués dans le drainage veineux du cœur.

- Les **veines antérieures du ventricule droit (veines cardiaques antérieures)** sont de petites veines qui cheminent à la face antérieure du ventricule droit (figure 3.74A). Elles croisent le sillon coronaire et pénètrent la paroi antérieure de l'atrium droit. Elles se drainent dans la partie antérieure du ventricule droit. La veine marginale droite peut faire partie de ce groupe de veines lorsqu'elle ne se jette pas dans la petite veine cardiaque.
- Un groupe de très petites veines cardiaques (**veines minimes du cœur** ou **veines de Thebesius**) est également rapporté. Se drainant directement dans les cavités cardiaques, elles sont nombreuses au niveau de l'atrium et du ventricule droits, occasionnelles au niveau de l'atrium gauche, et rares au niveau du ventricule gauche.

Lymphatiques coronaires

Les vaisseaux lymphatiques du cœur suivent le trajet des artères coronaires et se drainent principalement dans :

- les nœuds brachiocéphaliques, en avant des veines brachiocéphaliques ;

- les nœuds trachéobronchiques, à l'extrémité inférieure de la trachée.

Système de conduction cardiaque

La paroi musculaire des atriums et des ventricules est capable de se contracter spontanément. Le système de conduction cardiaque (système cardionecteur) initie et coordonne les contractions. Ce système de conduction est composé de nœuds et de réseaux de cellules myocardiques spécialisées, organisés en quatre éléments :

- le nœud sinoatrial ;
- le nœud atrioventriculaire ;
- le faisceau atrioventriculaire avec ses branches droite et gauche ;
- le plexus sous-endocardique de cellules de conduction (fibres de Purkinje).

L'unique réseau de distribution du système de conduction cardiaque établit un important flux unidirectionnel d'excitation/contraction. Le long de son trajet, les principales branches du système de conduction sont isolées du myocarde environnant par du tissu conjonctif. Celui-ci tend à diminuer les stimulations et les contractions inappropriées des fibres musculaires cardiaques.

Le nombre de contacts fonctionnels entre le faisceau de conduction et le muscle cardiaque est très important au niveau du réseau sous-endocardique.

Ainsi, une onde unidirectionnelle d'excitation et de contraction est établie, et se déplace des muscles papillaires et de l'apex des ventricules vers les chambres d'éjection artérielle.

En clinique

Système de conduction cardiaque

Le système de conduction cardiaque peut être altéré par les pathologies artérielles coronaires. Le rythme cardiaque normal peut être perturbé lorsque la vascularisation du système de conduction cardiaque est déficiente. Si un trouble du rythme affecte la fréquence ou l'ordre dans lequel les cavités cardiaques se contractent, une défaillance cardiaque majeure voire la mort peuvent survenir.

Nœud sinoatrial

Les impulsions naissent au niveau du **nœud sinoatrial**, le «pacemaker cardiaque». Cet ensemble de cellules est localisé à l'extrémité supérieure de la crista terminalis, au niveau de la jonction entre la veine cave supérieure et l'atrium droit (figure 3.75A). Celle-ci correspond également à la jonction entre les parties de l'atrium droit issues du sinus veineux embryonnaire et l'atrium droit lui-même.

Les signaux d'excitation générés par le nœud sinoatrial se propagent dans les atriums, entraînant leur contraction.

Nœud atrioventriculaire

Simultanément, l'onde d'excitation dans les atriums stimule le **nœud atrioventriculaire**, qui est situé près de l'ostium du sinus coronaire, proche de l'insertion de la valvule septale de la valve tricuspide, au sein du septum atrioventriculaire (figure 3.75A).

Le nœud atrioventriculaire est un ensemble de cellules spécialisées, qui constituent l'origine d'un système élaboré de tissu de conduction, le faisceau atrioventriculaire, qui transmet les impulsions d'excitation à l'ensemble de la paroi musculaire des ventricules.

Faisceau atrioventriculaire

Le **faisceau atrioventriculaire** est en continuité directe avec le nœud atrioventriculaire (figure 3.75A). Il chemine le long du bord inférieur de la partie membraneuse du septum interventriculaire avant de se diviser en faisceaux droit et gauche.

La **branche droite du faisceau** se poursuit au niveau de la face droite du septum interventriculaire vers l'apex du ventricule droit. À partir du septum, elle pénètre dans la trabécule septomarginale pour rejoindre la base du muscle papillaire antérieur (pilier). À ce niveau, elle se divise et se prolonge avec l'élément final du système de conduction cardiaque, les plexus sous-endocardiques de cellules de conduction ventriculaire ou fibres de Purkinje. Ce réseau de cellules spécialisées se distribue à l'ensemble du ventricule et transmet l'excitation au muscle ventriculaire, y compris aux muscles papillaires.

La **branche gauche du faisceau** chemine sur la face gauche du septum interventriculaire et descend vers l'apex du ventricule gauche (figure 3.75B). Sur son trajet, elle donne des branches qui se prolongent par la suite avec les **plexus sous-endocardiques de cellules de conduction (fibres de Purkinje)**. Comme à

droite, ce réseau de cellules spécialisées transmet les impulsions d'excitation à l'ensemble du ventricule.

Innervation cardiaque

La partie autonome du système nerveux périphérique est directement responsable de la régulation :

- du rythme cardiaque ;
- de la force de chaque contraction ;
- de l'éjection cardiaque.

Les branches des systèmes sympathique et parasympathique contribuent à la formation du **plexus cardiaque**. Ce plexus est constitué d'une **partie superficielle**, sous l'arc de l'aorte, entre celle-ci et le tronc pulmonaire (figure 3.76A), et d'une **partie profonde**, entre l'arc de l'aorte et la bifurcation trachéale (figure 3.76B).

Les branches des plexus cardiaques agissent sur le tissu nodal et les autres composants du système de conduction, les vaisseaux coronaires et la paroi musculaire des atriums et des ventricules.

Innervation parasympathique

La stimulation du système parasympathique entraîne :

- une diminution de la fréquence cardiaque ;
- une diminution de la force de contraction du cœur ;
- une constriction des artères coronaires.

Les fibres parasympathiques préganglionnaires gagnent le cœur par les branches cardiaques des nerfs vagues droit et gauche. Elles pénètrent le plexus cardiaque et font synapse dans des ganglions situés soit au sein du plexus, soit dans la paroi des atriums.

Innervation sympathique

La stimulation du système sympathique entraîne :

- une augmentation de la fréquence cardiaque ;
- une augmentation de la force de contraction cardiaque.

Les fibres sympathiques gagnent le cœur par les nerfs cardiaques du tronc sympathique. Les fibres sympathiques préganglionnaires des quatre ou cinq premiers segments de la moelle spinale thoracique pénètrent et traversent le tronc sympathique. Elles font synapse au niveau des ganglions sympathiques cervicaux et thoraciques supérieurs, et les fibres

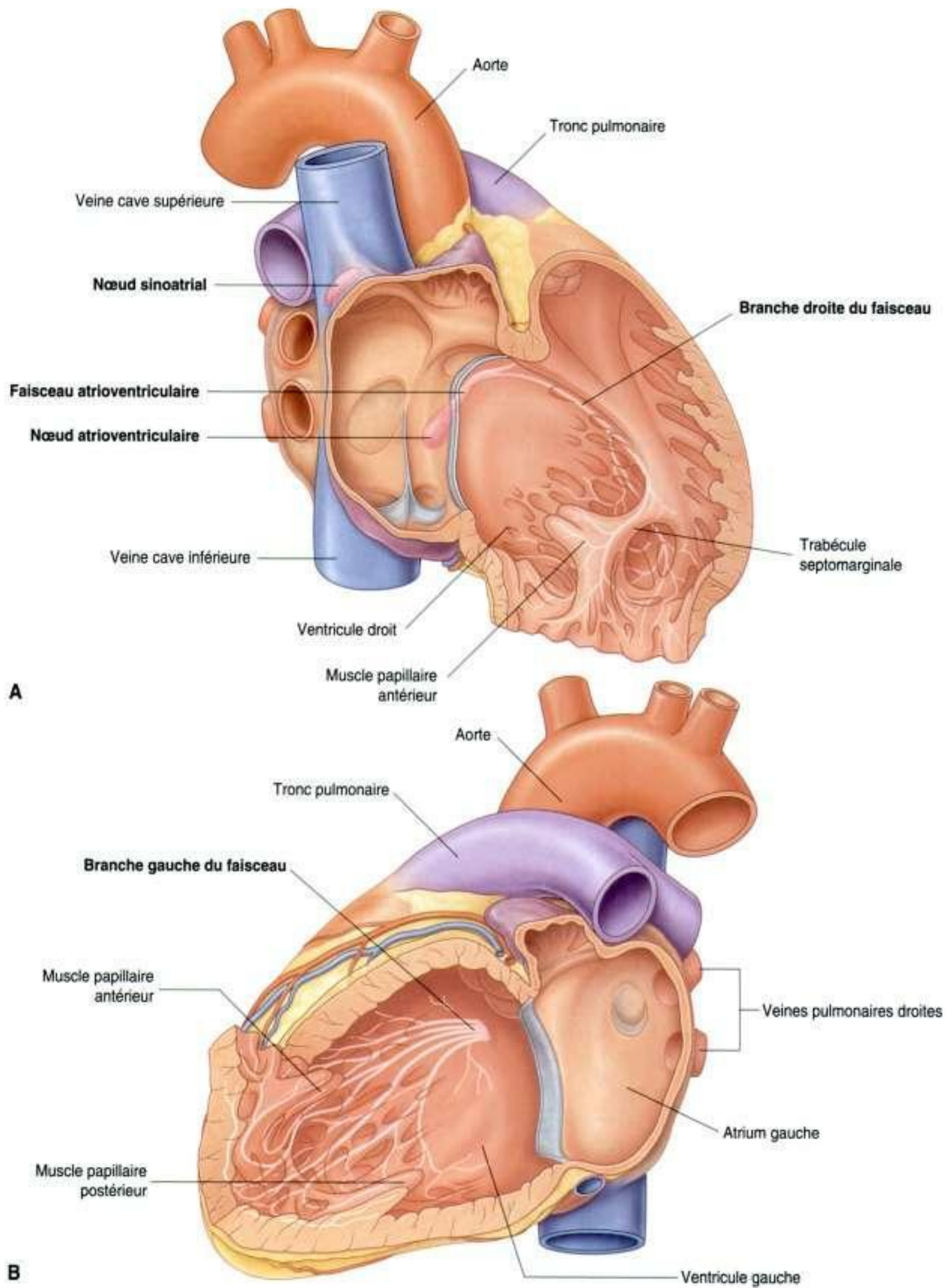
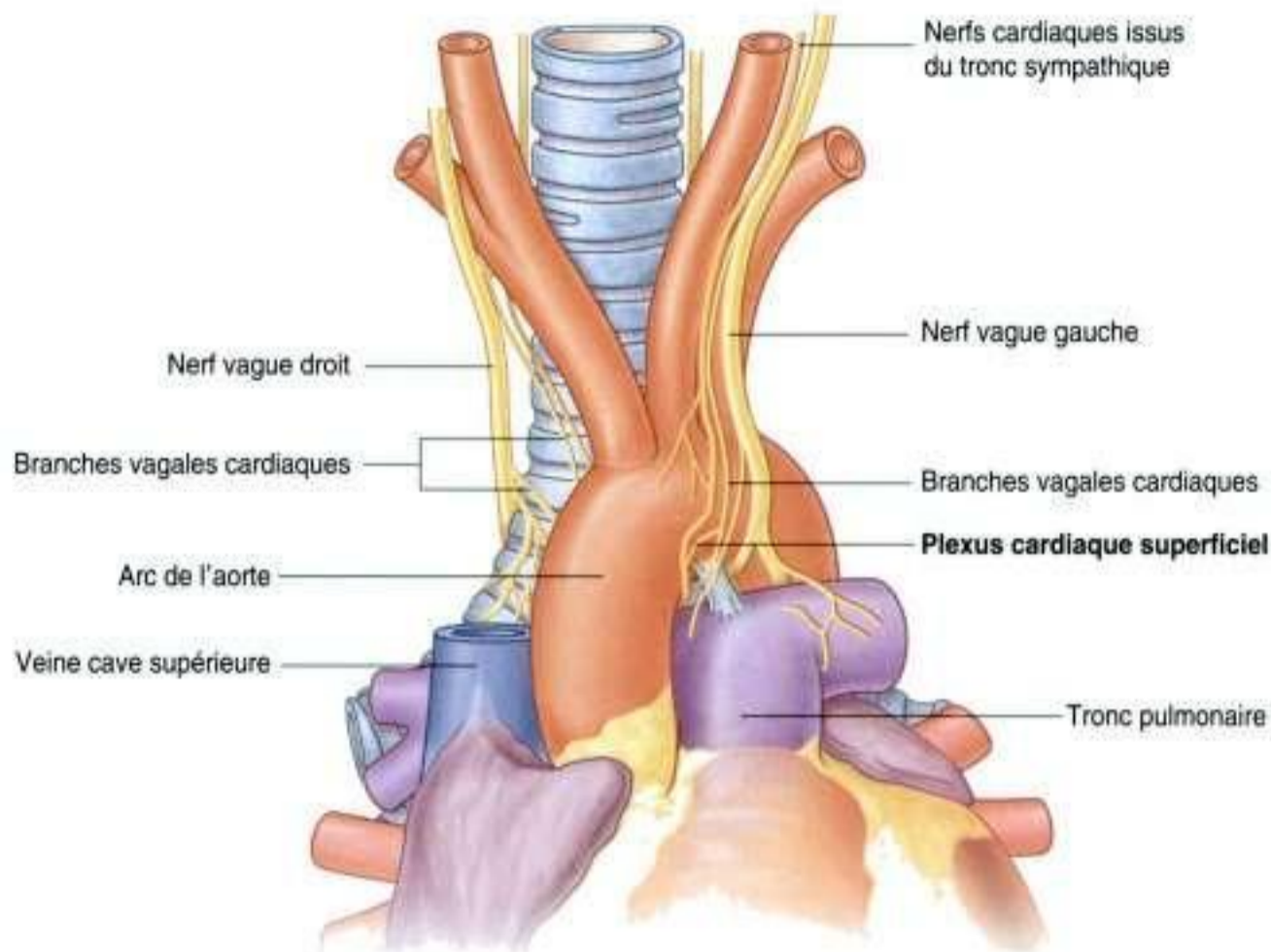
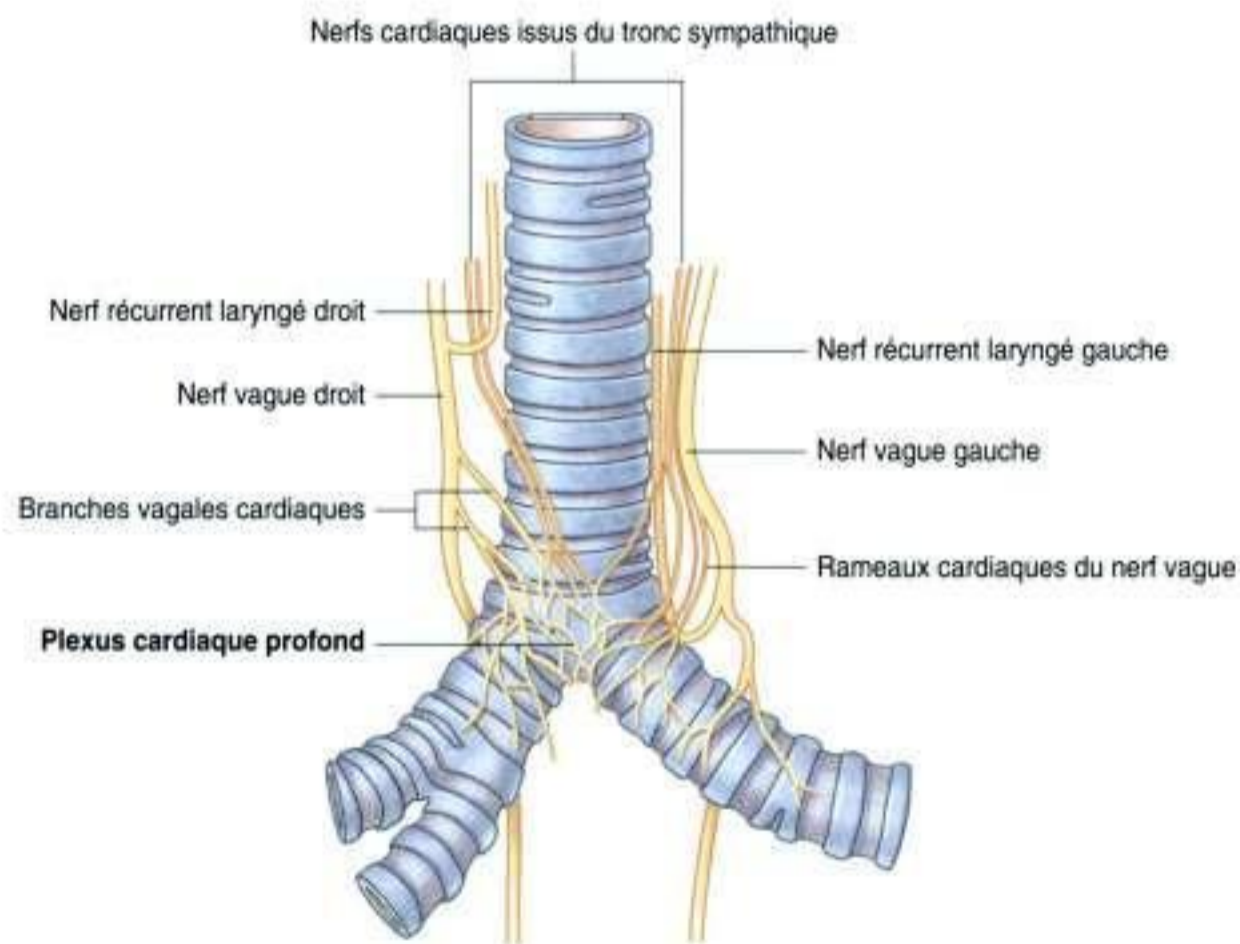


Figure 3.75. Système de conduction cardiaque. **A.** Cavités droites. **B.** Cavités gauches.



A



B

Figure 3.76. Plexus cardiaque. **A.** Superficiel. **B.** Profond.

postganglionnaires forment les branches bilatérales du tronc sympathique vers le plexus cardiaque. À partir de ce plexus cardiaque, de petites branches nerveuses contenant à la fois des fibres sympathiques et parasympathiques innervent le cœur.

Fibres viscérales afférentes

Les fibres viscérales afférentes du cœur font également partie du plexus cardiaque. Ces fibres cheminent à travers le plexus cardiaque et retournent vers le système nerveux central au sein des nerfs

cardiaques du tronc sympathique et des branches vagues cardiaques.

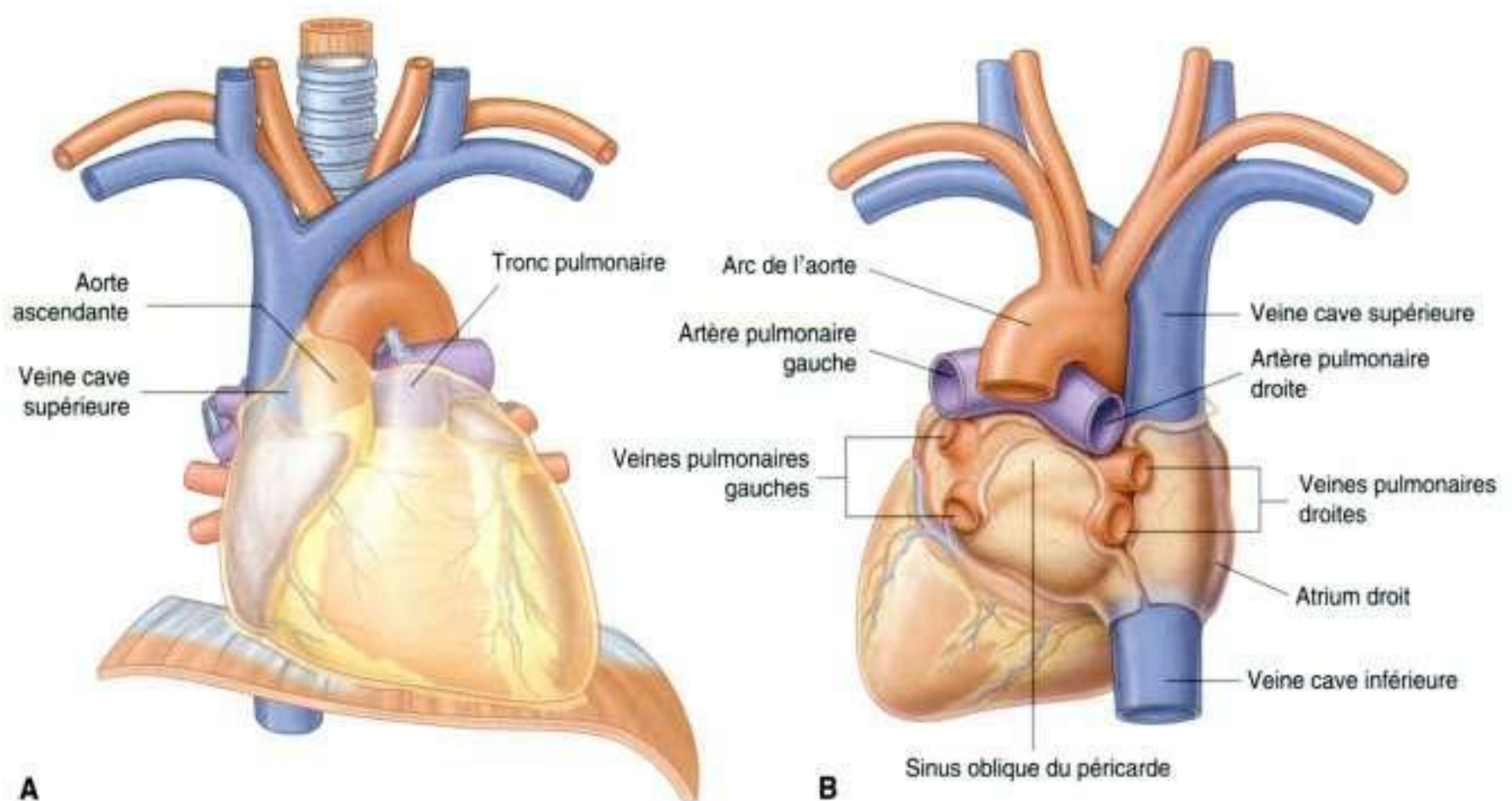
Les fibres afférentes associées aux nerfs vagues cardiaques retournent vers les nerfs vagues. Elles transmettent des informations sur les variations de pression artérielle et sur la biochimie sanguine, et sont ainsi impliquées dans les réflexes cardiaques.

Les fibres afférentes associées aux nerfs cardiaques des troncs sympathiques retournent soit vers la portion cervicale, soit vers la portion thoracique du tronc sympathique. Lorsqu'elles sont dans la portion cervicale de ce tronc, elles descendent vers la région thoracique où elles pénètrent les quatre ou cinq premiers segments de la moelle spinale thoracique avec les fibres afférentes de la région thoracique du tronc sympathique. *Ces fibres afférentes transmettent les sensations douloureuses du cœur, qui sont détectées à un niveau cellulaire lors des épisodes de souffrance tissulaire (ischémie cardiaque). Ces douleurs sont souvent « projetées » sur les régions cutanées innervées par les mêmes niveaux médullaires (voir p. 93 et p. 222).*

Tronc pulmonaire

Le **tronc pulmonaire** est situé au sein du sac péricardique (figure 3.77). Il est recouvert du feuillet viscéral du péricarde séreux et est en rapport avec l'aorte ascendante dans une gaine commune. Il naît du cône artériel du ventricule droit par l'ostium du tronc pulmonaire, situé légèrement en avant de l'ostium aortique, puis prend un trajet ascendant vers l'arrière et la gauche pour se placer à gauche de l'aorte ascendante alors qu'il est en avant de celle-ci à son origine. Approximativement en regard du disque intervertébral TV-TVI, contre le bord gauche du sternum et en arrière du troisième cartilage costal gauche, le tronc pulmonaire se divise en :

- artère pulmonaire droite, qui se dirige vers la droite, en arrière de l'aorte ascendante et de la veine cave supérieure, pour pénétrer le poumon droit;
- artère pulmonaire gauche, qui passe sous l'arc de l'aorte et en avant de l'aorte descendante pour pénétrer le poumon gauche.



A

B

Figure 3.77. Principaux vaisseaux du médiastin moyen. **A.** Vue antérieure. **B.** Vue postérieure.

Aorte ascendante

L'**aorte ascendante** est située au sein du sac péricardique. Elle est recouverte du feuillet viscéral du péricarde séreux, qui entoure également le tronc pulmonaire dans une gaine commune (figure 3.77A).

L'aorte ascendante prend son origine au niveau de l'ostium aortique situé à la base du ventricule gauche, en regard du bord inférieur du troisième cartilage costal gauche, en arrière de la partie gauche du sternum. Puis elle prend un trajet ascendant, légèrement vers l'arrière et la droite, et se poursuit jusqu'au niveau du deuxième cartilage costal droit. À ce niveau, elle pénètre le médiastin supérieur et se poursuit par l'**arc de l'aorte**.

Immédiatement en aval de son origine, l'aorte ascendante présente trois petits reliefs en regard des valvules semilunaires de la valve aortique. Ce sont les sinus aortiques droit, gauche et postérieur. Les artères coronaires droite et gauche naissent respectivement au niveau des sinus aortiques droit et gauche.

Autres vaisseaux

La moitié inférieure de la **veine cave supérieure** est située au sein du sac péricardique (figure 3.77B). Elle passe dans le péricarde fibreux en regard du deuxième cartilage costal et pénètre dans l'atrium droit au niveau du bord inférieur du troisième cartilage costal. La portion de veine cave supérieure située dans le sac péricardique est recouverte de péricarde séreux, excepté sur une petite zone à sa face postérieure.

Après avoir traversé le diaphragme, approximativement en regard de la vertèbre TVIII, la **veine cave inférieure** pénètre dans le péricarde fibreux. Une petite portion de ce vaisseau est située au sein du sac péricardique avant d'arriver dans l'atrium droit. Dans le sac péricardique, elle est recouverte de péricarde séreux, excepté sur une petite zone à sa face postérieure (figure 3.77B).

Un très petit segment de chaque veine pulmonaire est également situé dans le sac péricardique. Ces veines, qui sont en général deux par poumon, passent dans le péricarde fibreux et pénètrent dans la région supérieure de l'atrium gauche, à sa face postérieure. Dans le sac péricardique, elles sont recouvertes de péricarde séreux, sauf sur une petite portion à leur face postérieure. De plus, le **sinus oblique du péricarde**, situé entre les veines pulmonaires droites et

gauches, est également situé au sein du sac péricardique (figure 3.77).

Médiastin supérieur

Le **médiastin supérieur** est situé en arrière du manubrium sternal et en avant des corps des quatre premières vertèbres thoraciques (voir figure 3.52).

- Sa limite supérieure est formée d'un plan oblique passant par l'incisure jugulaire en avant et du bord supérieur de la vertèbre T1 en arrière.
- En bas, un plan horizontal passant par l'angle sternal et le disque intervertébral entre les vertèbres T1V et TV le sépare du médiastin inférieur.
- De chaque côté, il est limité latéralement par la partie médiastinale de la plèvre pariétale. Le médiastin supérieur est en continuité avec le cou en haut et le médiastin inférieur en bas. Les principales structures situées au sein du médiastin supérieur sont :
 - le thymus ;
 - les veines brachiocéphaliques droite et gauche ;
 - la veine intercostale supérieure gauche ;
 - la veine cave supérieure ;
 - l'arc de l'aorte et ses trois principales branches collatérales ;
 - la trachée ;
 - l'œsophage ;
 - les nerfs phréniques ;
 - les nerfs vagues ;
 - le nerf récurrent laryngé gauche, branche du nerf vague gauche ;
 - le conduit thoracique ;
 - d'autres petits nerfs, vaisseaux sanguins et lymphatiques (figures 3.78 et 3.79).

Thymus

Le **thymus** est la structure la plus antérieure du médiastin supérieur, située immédiatement en arrière du manubrium sternal. C'est une structure bilobée et asymétrique (figure 3.80).

La partie supérieure du thymus peut se prolonger dans le cou jusqu'à la hauteur de la glande thyroïde ; sa partie inférieure s'étend typiquement dans le médiastin antérieur sur le sac péricardique.

Impliqué dans le développement précoce du système immunitaire, le thymus est un organe volumineux chez l'enfant. Il s'atrophie progressivement

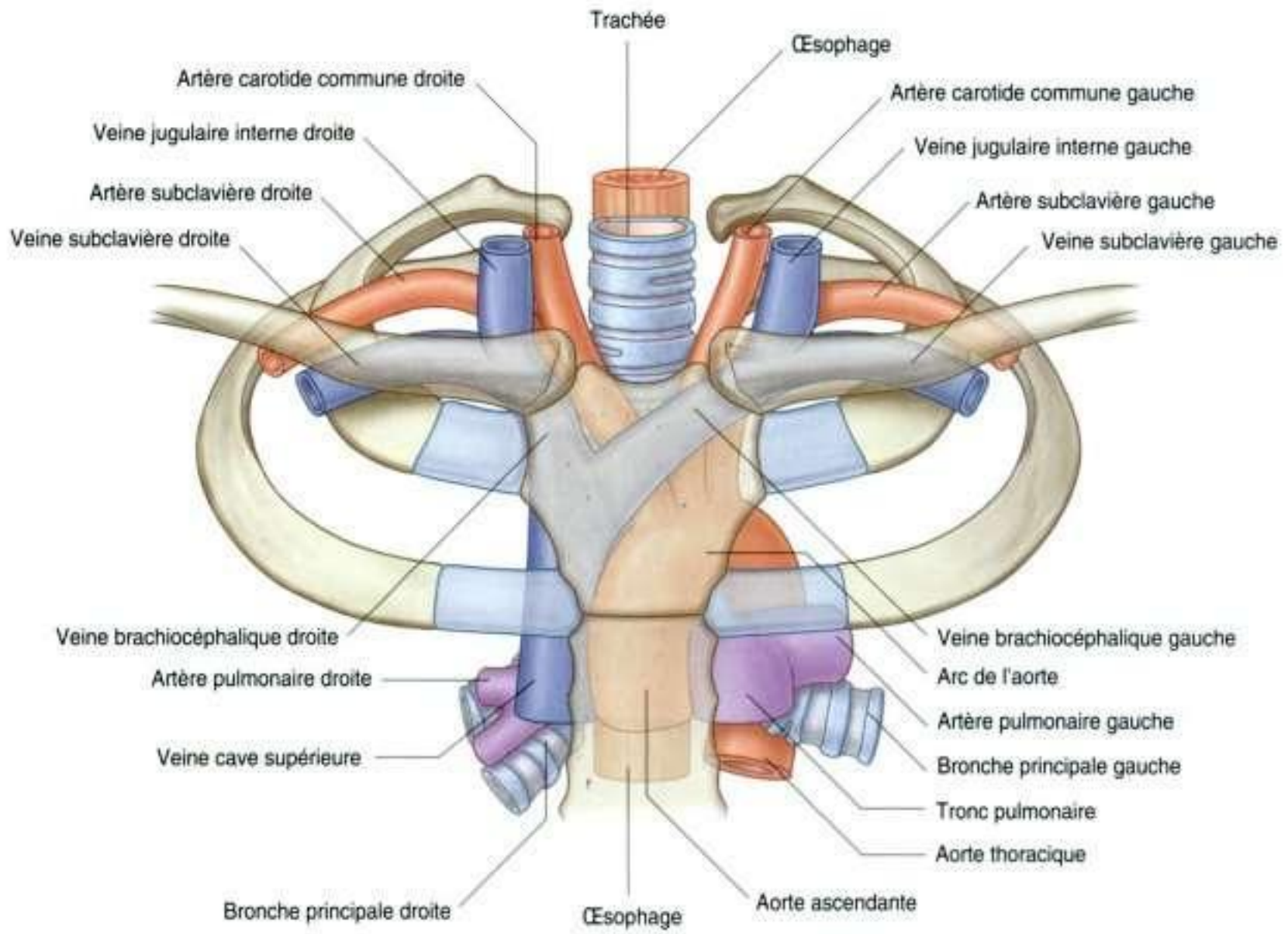


Figure 3.78. Structures du médiastin supérieur.

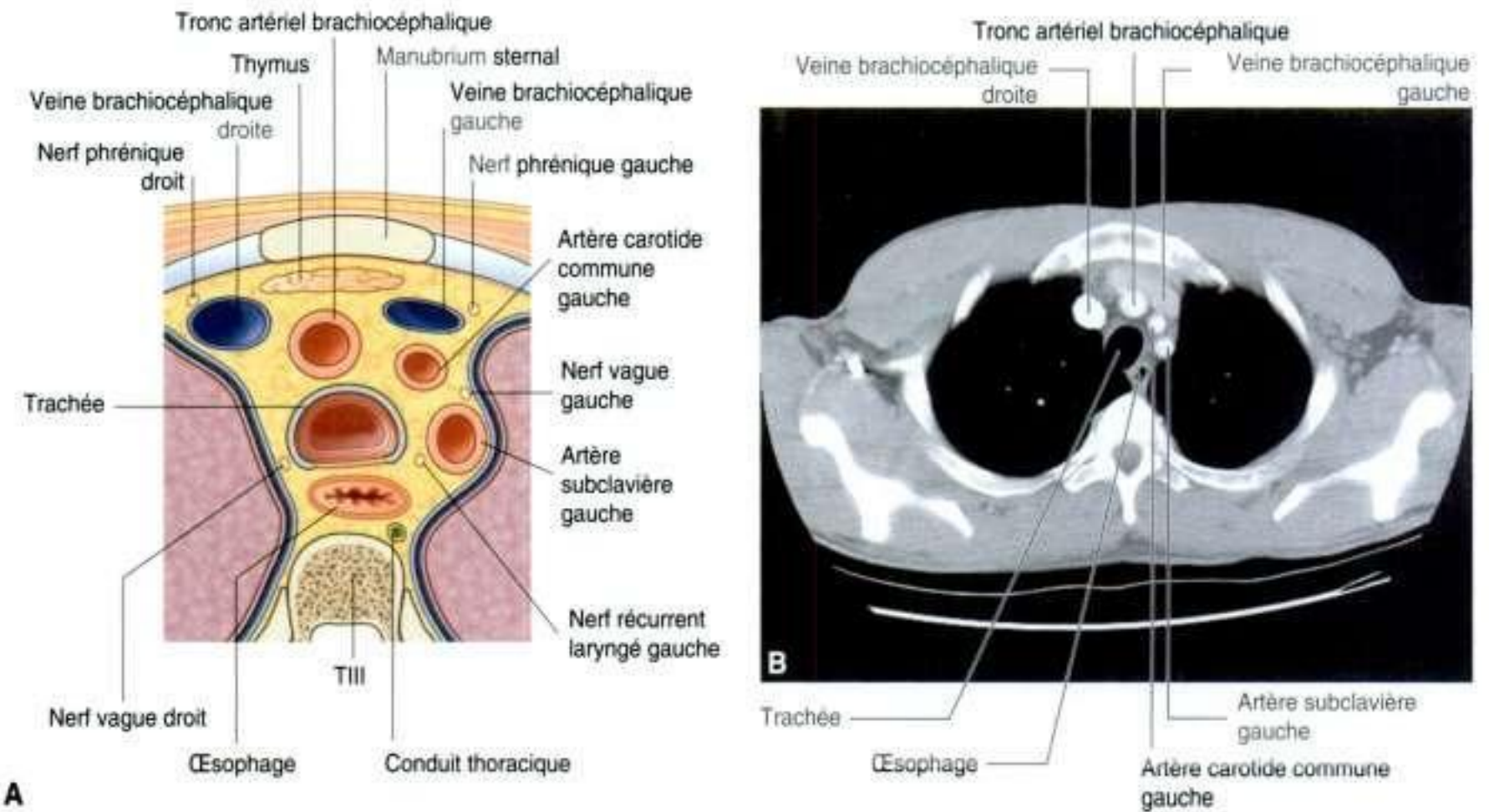


Figure 3.79. Coupe horizontale du médiastin supérieur au niveau de la vertèbre T11. **A.** Schéma. **B.** Coupe horizontale de scanner.

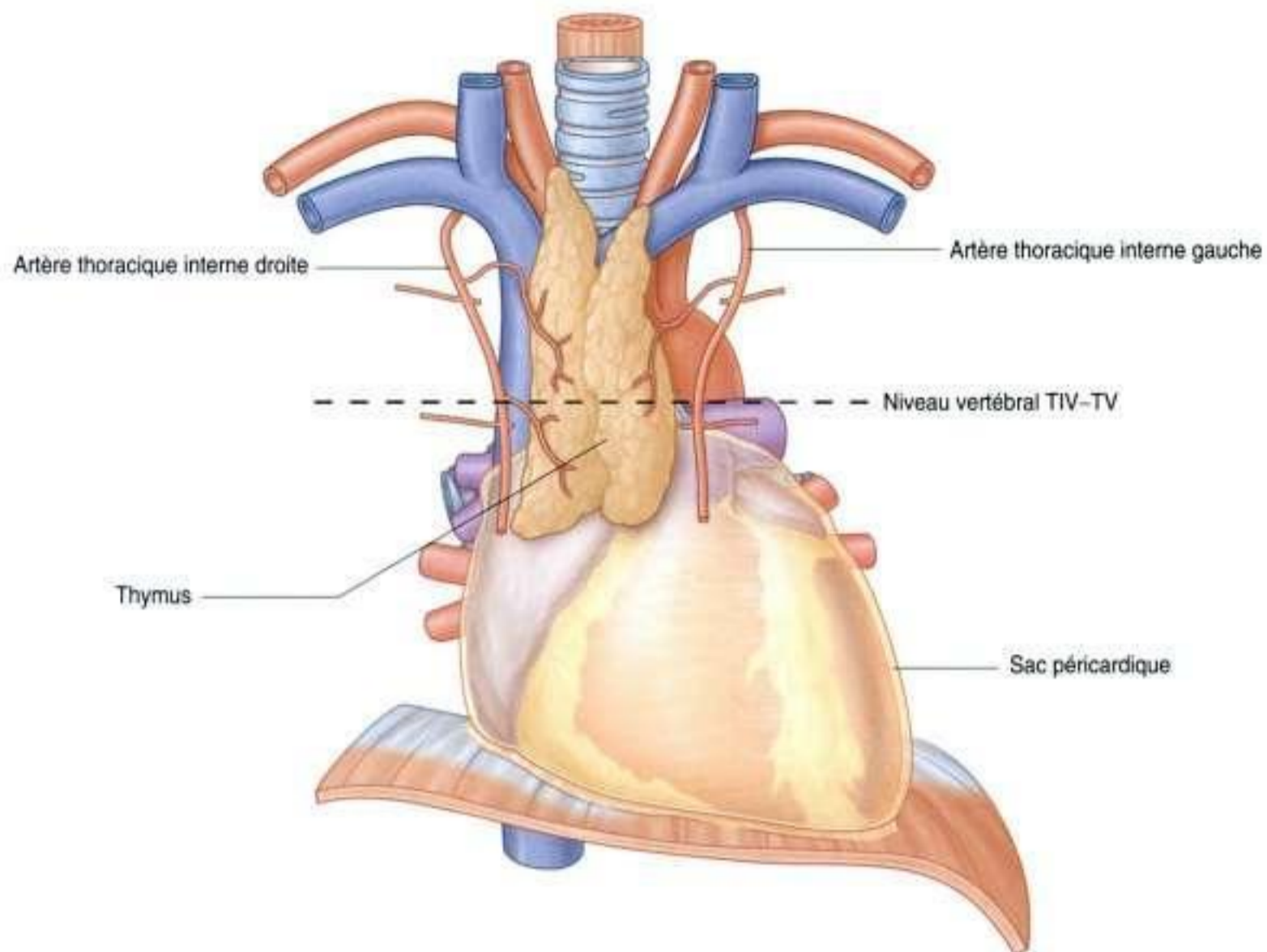


Figure 3.80. Thymus.

après la puberté et présente une taille très variable chez l'adulte. Chez la personne âgée, il est difficilement identifiable en tant qu'organe; il correspond alors principalement à du tissu graisseux, parfois disposé en deux lobules graisseux.

Les artères qui vascularisent le thymus sont de petits vaisseaux issus des artères thoraciques internes. Le drainage veineux se fait généralement dans la veine brachiocéphalique gauche et parfois dans les veines thoraciques internes.

En clinique

Glandes parathyroïdes ectopiques au sein du thymus

Les glandes parathyroïdes sont issues de la troisième poche pharyngienne, dont est également issu le thymus. Le thymus est ainsi un site habituel d'ectopie des glandes parathyroïdes, et possiblement de production ectopique d'hormones parathyroïdiennes.

Le drainage lymphatique est assuré par plusieurs groupes de nœuds lymphatiques, dont un ou plusieurs sont situés :

- le long des artères thoraciques internes (parasternal);
- au niveau de la bifurcation trachéale (trachéo-bronchique);
- à la racine du cou.

Veines brachiocéphaliques droite et gauche

Les veines brachiocéphaliques droite et gauche sont situées immédiatement en arrière du thymus. Elles sont formées de chaque côté par la réunion des veines jugulaires internes et subclavières (voir figure 3.78). La veine brachiocéphalique gauche croise la ligne médiane et rejoint la veine brachiocéphalique droite pour former la veine cave supérieure (figure 3.81).

- La **veine brachiocéphalique droite** naît en arrière de l'extrémité médiale de la clavicule droite, puis

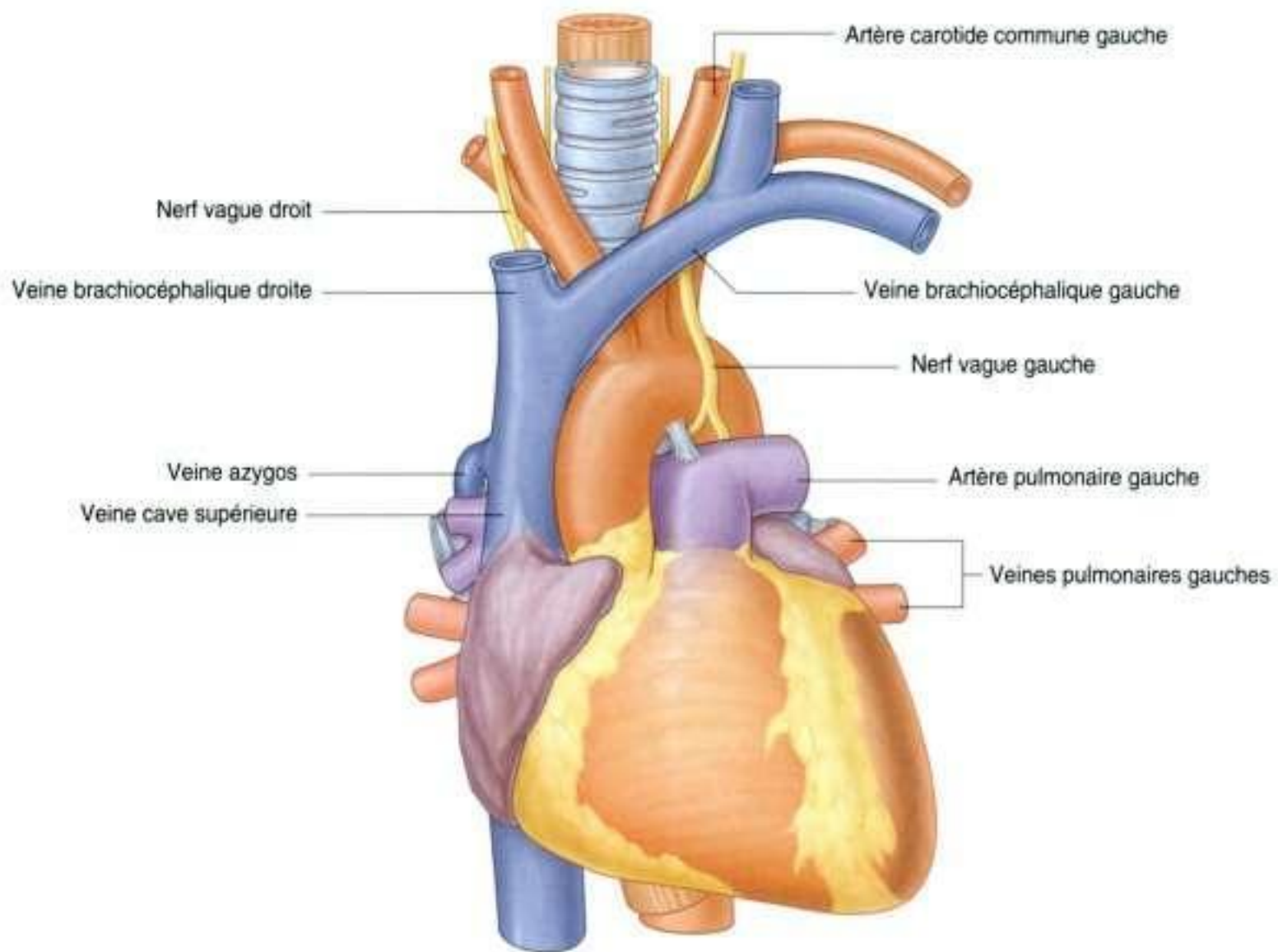


Figure 3.81. Médiastin supérieur après ablation du thymus.

se dirige verticalement vers le bas et rejoint la veine brachiocéphalique gauche pour former la veine cave supérieure. Elle reçoit plusieurs collatérales, dont la veine vertébrale, la veine première intercostale postérieure et la veine thoracique interne. Elle peut également recevoir les veines thyroïdienne inférieure et thymique.

- La **veine brachiocéphalique gauche** naît en arrière de l'extrémité médiale de la clavicule gauche. Elle se dirige vers la droite, prenant une direction légèrement descendante puis rejoint la veine brachiocéphalique droite pour former la veine cave supérieure, en arrière du bord inférieur du premier cartilage costal, près du bord droit du sternum. Elle reçoit plusieurs collatérales dont les veines vertébrale, première veine intercostale supérieure, intercostale supérieure gauche, thyroïdienne inférieure et thoracique interne. Elle peut également recevoir des veines thymiques et péricardiques.

Veine intercostale supérieure gauche

La **veine intercostale supérieure gauche** reçoit les deux, trois et parfois quatre premières veines intercostales gauches, souvent les veines bronchiques gauches et quelquefois la veine péricardophrénique gauche. Elle passe sur la face gauche de l'arc de l'aorte, en dehors du nerf vague gauche et en dedans du nerf phrénique gauche, avant de se jeter dans la veine brachiocéphalique gauche (figure 3.82). Vers le bas, elle peut s'unir avec la **veine hémiazygos accessoire (veine hémiazygos supérieure)**.

Veine cave supérieure

Orientée verticalement, la veine cave supérieure naît en arrière du bord inférieur du premier cartilage costal de la réunion des veines brachiocéphaliques droite et gauche, et se termine à la hauteur du bord

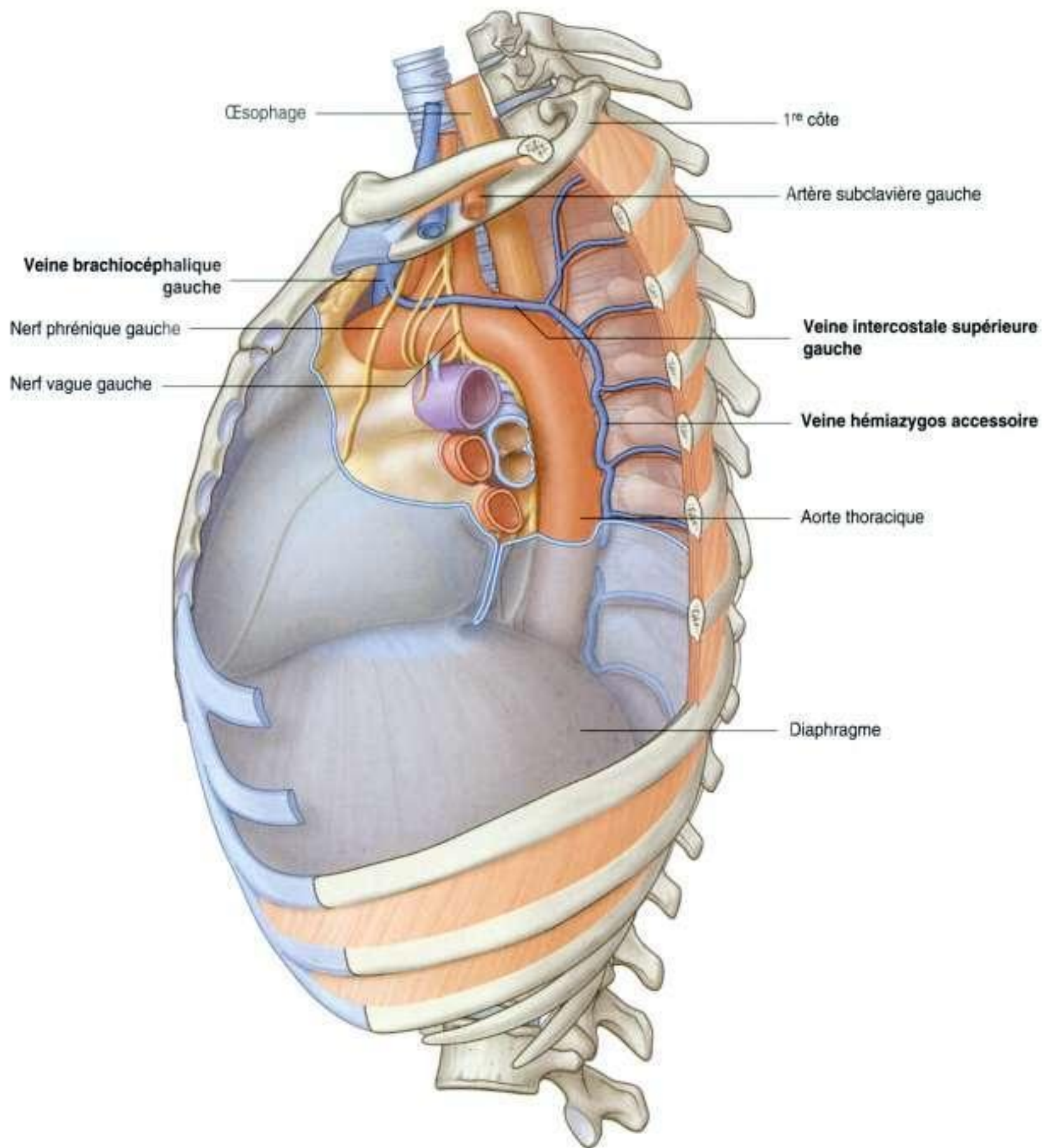


Figure 3.82. Veine intercostale supérieure gauche.

inférieur du troisième cartilage costal en se jetant dans l'atrium droit (voir figure 3.78).

La moitié inférieure de la veine cave supérieure est dans le sac péricardique; elle est ainsi située dans le médiastin moyen.

La veine cave supérieure reçoit la veine azygos immédiatement avant de pénétrer dans le sac péri-

cardique, et peut également recevoir des veines péricardiques et médiastinales.

La veine cave supérieure est facilement identifiable sur une radiographie de thorax, où elle correspond à la limite supérolatérale droite du médiastin (voir figure 3.60A).

En clinique

Voies veineuses pour les cathéters centraux et de dialyse

De grosses veines systémiques sont utilisées pour la mise en place de voies veineuses centrales afin d'administrer des grandes quantités de solutés, de médicaments ou de sang. La plupart de ces cathéters (petits tubes perforés) sont introduits par ponction veineuse dans les veines axillaire, subclavière ou jugulaire interne. Les cathéters sont ensuite montés à

travers les principales veines du médiastin supérieur, et leur extrémité est généralement positionnée au niveau de la portion distale de la veine cave supérieure ou dans l'atrium droit.

De tels dispositifs, comme les cathéters de dialyse, sont mis en place chez les patients présentant une insuffisance rénale; ainsi, un volume important de sang peut être aspiré dans une des voies et réinjecté par une autre.

En clinique

Utiliser la veine cave supérieure pour accéder à la veine cave inférieure

Comme les veines caves supérieure et inférieure sont orientées selon le même axe vertical, un cathéter peut être poussé de la veine cave supérieure, à travers l'atrium droit, dans la veine cave inférieure. C'est une voie d'accès fréquente pour certaines procédures comme :

- les biopsies hépatiques transjugulaires;
- les shunts portosystémiques intrahépatiques transjugulaires;
- la mise en place de filtres dans la veine cave inférieure pour « stopper » les embolies issues des veines des membres inférieurs ou du pelvis (chez les patients présentant une thrombose veineuse profonde [TVP]).

L'arc de l'aorte et ses branches

La portion thoracique de l'aorte peut être divisée en **aorte thoracique ascendante**, **arc de l'aorte** et **aorte thoracique descendante**. Seul l'arc de l'aorte est situé dans le médiastin supérieur. Il fait suite à l'aorte thoracique ascendante, lorsque celle-ci émerge du sac péricardique; il se dirige ensuite en haut, en arrière puis vers la gauche au sein du médiastin supérieur et se termine à gauche du niveau vertébral TIV-TV (voir figure 3.78). Montant jusqu'au milieu du manubrium sternal, l'arc de l'aorte est d'abord situé en avant puis sur la face latérale de la trachée.

Trois branches collatérales naissent de la face supérieure de l'arc de l'aorte; à leur origine, elles sont toutes les trois croisées en avant par la veine brachiocéphalique gauche.

Première branche

Naissant sur la droite, la première branche de l'arc de l'aorte est le **tronc brachiocéphalique** (figure 3.83). C'est la plus volumineuse des trois branches, et à son origine derrière le manubrium sternal, elle

est légèrement antérieure aux deux autres branches. Elle se dirige en haut, et discrètement en arrière et à droite. Au niveau du bord supérieur de l'articulation sternoclaviculaire droite, le tronc brachiocéphalique se divise en :

- **artère carotide commune droite**;
- **artère subclavière droite** (voir figure 3.78).

Ces artères vascularisent l'essentiel de la partie droite de la tête et du cou, et le membre supérieur droit respectivement.

Parfois, le tronc brachiocéphalique donne une petite branche, l'**artère thyroïde ima**, qui contribue à la vascularisation de la glande thyroïde.

Deuxième branche

La deuxième branche de l'arc de l'aorte est l'**artère carotide commune gauche** (figure 3.83). Elle naît de la crosse immédiatement à gauche et légèrement en arrière du tronc brachiocéphalique, puis prend une direction ascendante au sein du médiastin supérieur, le long de la face gauche de la trachée.

L'artère carotide commune gauche vascularise la partie gauche de la tête et du cou.

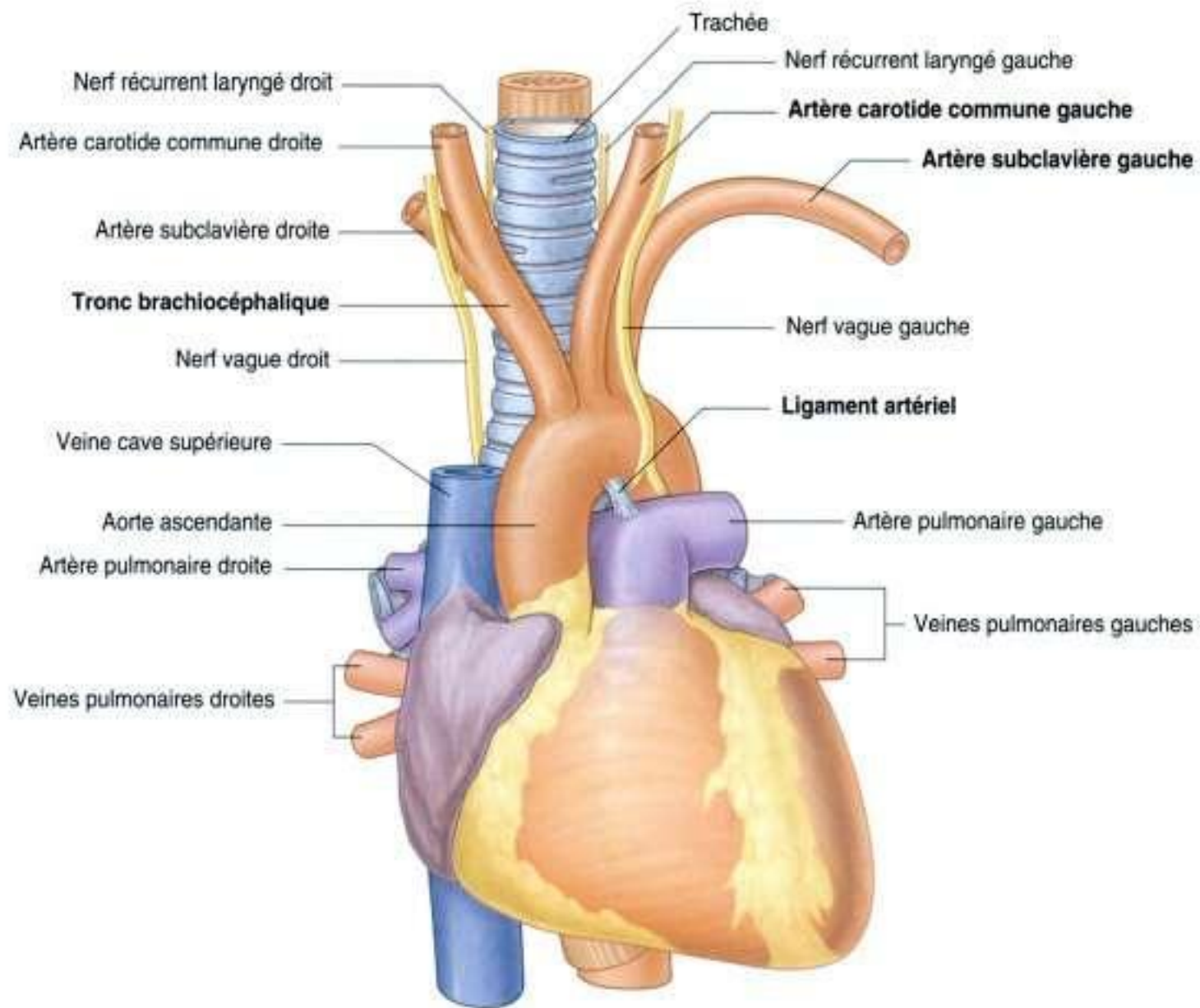


Figure 3.83. Médiastin supérieur après ablation du thymus et des troncs veineux.

Troisième branche

La troisième branche de l'arc de l'aorte est l'**artère subclavière gauche** (figure 3.83). Elle naît de l'arc de l'aorte immédiatement à gauche et légèrement en arrière de l'artère carotide commune gauche, puis prend une direction ascendante au sein du médiastin supérieur, le long de la face gauche de la trachée.

L'artère subclavière gauche est la principale artère du membre supérieur gauche.

Ligament artériel

Le **ligament artériel** est également situé dans le médiastin supérieur. C'est le reliquat d'un vaisseau perméable important dans la circulation embryonnaire, le **canal artériel**. Celui-ci relie le tronc pulmonaire à l'arc de l'aorte et permet ainsi au sang de court-circuiter les poumons pendant le développement (figure 3.83). Ce vaisseau se ferme peu après la naissance et forme le ligament observé chez l'adulte.

En clinique

Coarctation de l'aorte

La coarctation de l'aorte est une anomalie congénitale dans laquelle la lumière de l'aorte est rétrécie juste en aval de l'origine de l'artère subclavière gauche. À partir de ce point, le diamètre de l'aorte est significativement réduit et le flux sanguin pour les membres inférieurs et l'abdomen est diminué. Des vaisseaux collatéraux se développent au niveau du thorax et de l'abdomen afin de vasculariser la partie inférieure du corps. La coarctation de l'aorte affecte également le cœur, qui doit éjecter le sang à une pression plus élevée pour maintenir une perfusion périphérique. Ce surcroît de travail peut entraîner une défaillance cardiaque.

En clinique

Aorte thoracique

Une athérosclérose diffuse de l'aorte thoracique peut survenir chez les patients présentant une pathologie vasculaire, mais elle entraîne rarement des symptômes. Il existe cependant deux situations cliniques dans lesquelles une atteinte de l'aorte thoracique peut mettre en jeu le pronostic vital.

Traumatisme

L'aorte a trois points de fixation :

- la valve aortique;
- le ligament artériel;
- son point d'entrée dans l'abdomen, derrière les piliers du diaphragme.

Le reste de l'aorte est relativement libre d'attachement par rapport aux autres structures médiastinales. Un choc violent en décélération (comme dans les accidents de la voie publique) peut

causer un traumatisme de l'aorte au niveau de ces points de fixation.

Dissection aortique

Dans certaines conditions, comme lors d'une pathologie vasculaire sévère, la paroi de l'aorte peut se disséquer longitudinalement, créant un faux chenal, qui peut ou non rejoindre la véritable lumière de l'aorte en distalité. Cette dissection de l'aorte survient entre l'intima et la média. Elle peut se produire à n'importe quel niveau de l'aorte. Si elle survient au niveau de l'aorte ascendante ou de l'arc de l'aorte, le flux sanguin dans les artères coronaires et les artères cérébrales peut être interrompu, entraînant un infarctus du myocarde ou un accident vasculaire cérébral. Dans l'abdomen, le flux des vaisseaux viscéraux peut être interrompu, provoquant une ischémie intestinale ou rénale.

Trachée et œsophage

La trachée est une structure médiane, qui est palpable au niveau de l'incisure jugulaire lorsqu'elle pénètre dans le médiastin supérieur. En arrière de la trachée se trouve l'œsophage, qui est situé immédiatement en avant de la colonne vertébrale (figure 3.84 et voir figures 3.78 et 3.79). Il existe une mobilité significative dans le plan vertical entre ces structures au sein du médiastin supérieur. *La déglutition et la respiration entraînent des modifications de position,*

que l'on peut également observer dans certaines pathologies.

Lorsque la trachée et l'œsophage cheminent dans le médiastin supérieur, ils sont croisés latéralement par la veine azygos à droite et l'arc de l'aorte à gauche.

En clinique

L'arc de l'aorte et ses anomalies

L'arc de l'aorte peut être exceptionnellement situé à droite et être asymptomatique. Cette anomalie peut s'associer à une **dextrocardie** (cœur situé à droite), et dans quelques cas à un **situs inversus** complet (inversion gauche-droite des organes du corps). Elle peut également s'associer à une naissance anormale des branches des gros vaisseaux.

En clinique

Origine anormale des gros vaisseaux

Les gros vaisseaux peuvent parfois avoir une origine anormale. Cela peut être :

- une origine commune du tronc artériel brachiocéphalique et de l'artère carotide commune gauche;
- une artère vertébrale gauche naissant de l'arc de l'aorte;
- une artère subclavière droite naissant de la portion distale de l'arc de l'aorte et passant en arrière de l'œsophage, avant de gagner le membre supérieur droit; ainsi, les gros vaisseaux forment un anneau vasculaire autour de la trachée et de l'œsophage, qui peut potentiellement entraîner des difficultés de déglutition.

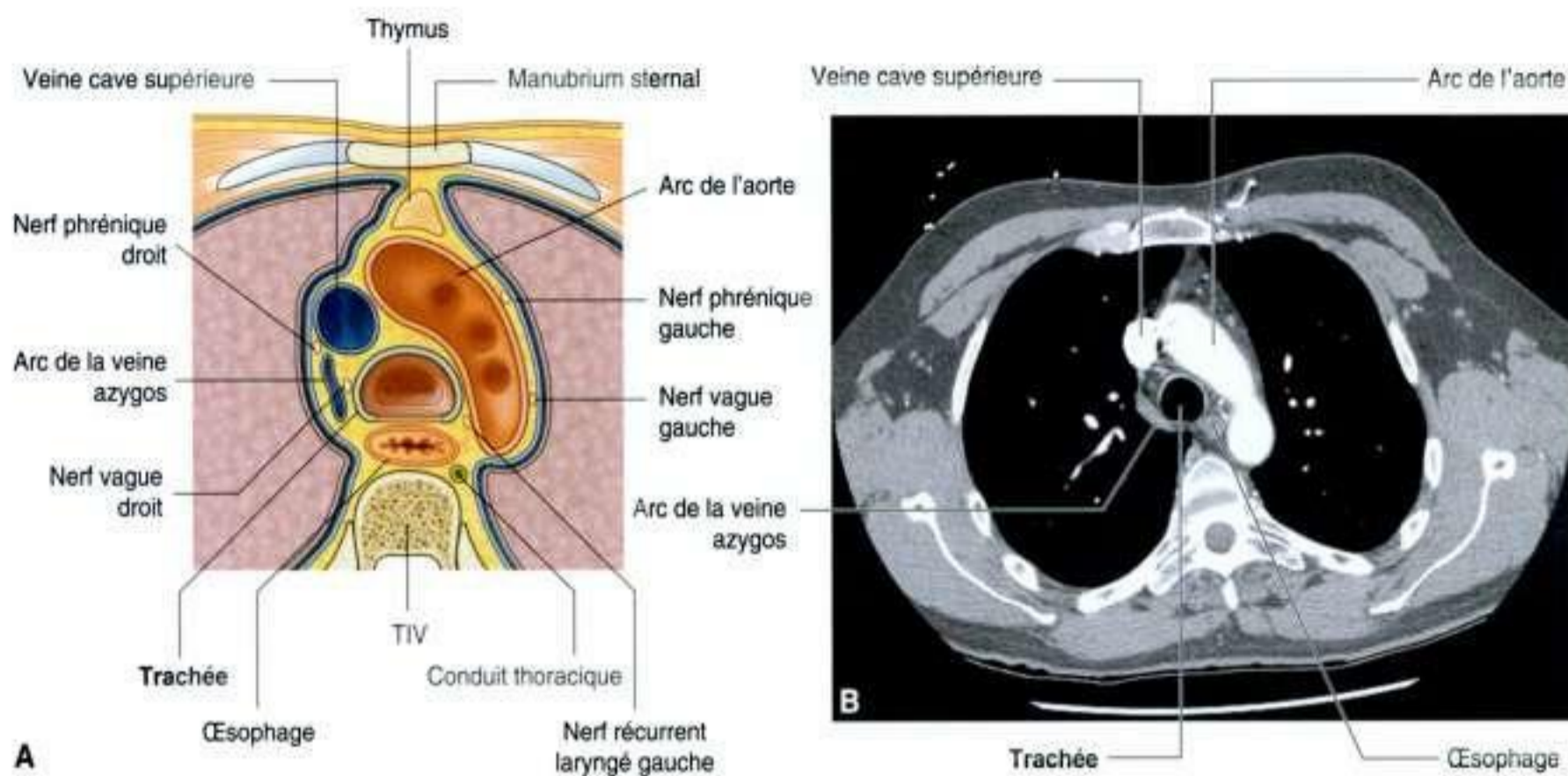


Figure 3.84. Coupe horizontale du médiastin supérieur au niveau de la vertèbre TIV. **A.** Schéma. **B.** Coupe horizontale de scanner.

La trachée se divise en bronches souches droite et gauche au niveau de, ou juste en dessous du, plan horizontal passant par l'angle sternal et le niveau vertébral TIV-TV (figure 3.85), alors que l'œsophage se poursuit dans le médiastin postérieur.

Nerfs du médiastin supérieur

Nerfs vagues

Les **nerfs vagues** (X) traversent les parties supérieure et postérieure du médiastin alors qu'ils se dirigent vers la cavité abdominale. Lorsqu'ils traversent le thorax, ils donnent l'innervation parasymphatique des viscères thoraciques et transportent les afférences viscérales issues de celles-ci.

Les afférences viscérales des nerfs vagues transmettent au système nerveux central les informations concernant les processus physiologiques normaux et les activités réflexes. Elles ne transmettent pas de sensation douloureuse.

Nerf vague droit

Le **nerf vague droit** pénètre dans le médiastin supérieur. Il se situe entre la veine brachiocéphalique droite et le tronc artériel brachiocéphalique. Il se dirige

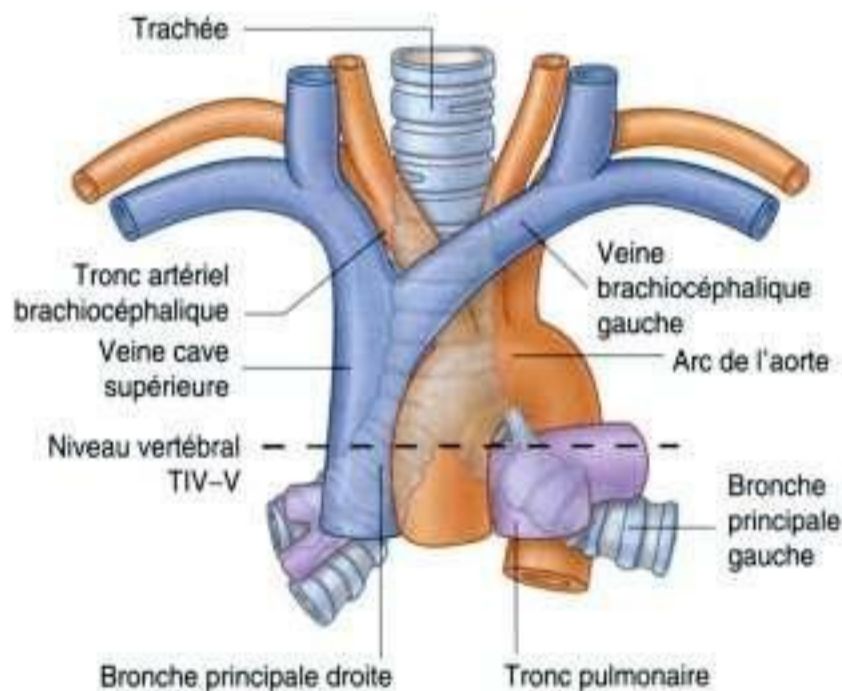


Figure 3.85. Trachée au sein du médiastin supérieur.

en bas et en arrière vers la trachée (figure 3.86), croise la face latérale de la trachée et passe en arrière du hile pulmonaire droit avant de rejoindre l'œsophage. Juste en avant de l'œsophage, il est croisé par l'arc de la veine azygos.

Lorsque le nerf vague droit traverse le médiastin supérieur, il donne des rameaux pour l'œsophage, le plexus cardiaque et le plexus pulmonaire.

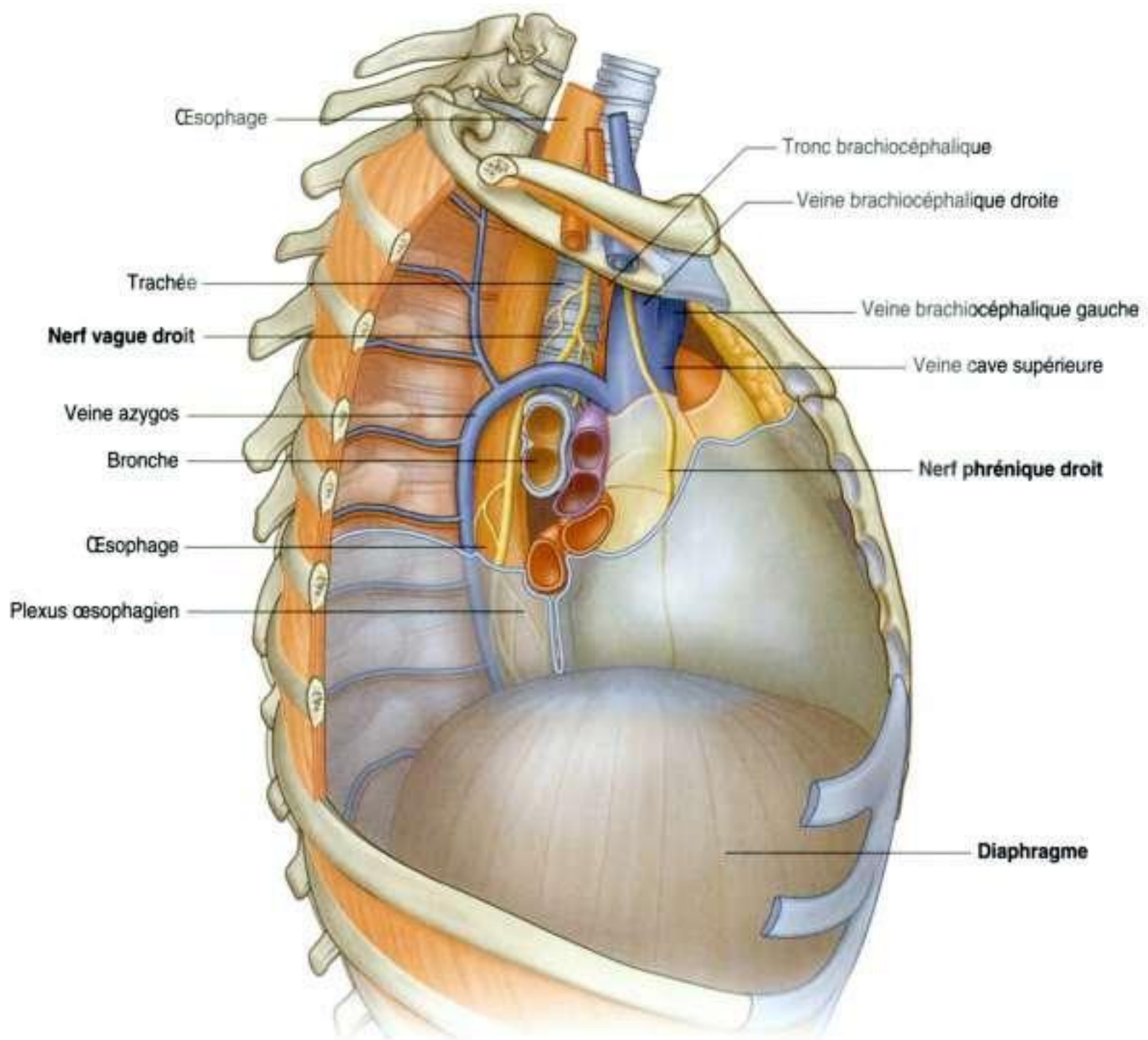


Figure 3.86. Nerf vague droit traversant le médiastin supérieur.

Nerf vague gauche

Le **nerf vague gauche** pénètre dans le médiastin supérieur en arrière de la veine brachiocéphalique gauche, entre l'artère carotide commune gauche et l'artère subclavière gauche (figure 3.87). Lorsqu'il chemine dans le médiastin supérieur, il est situé immédiatement sous la partie médiastinale de la plèvre pariétale et croise la face gauche de l'arc de l'aorte. Il poursuit alors en bas et en arrière, et passe en arrière du hile du poumon gauche avant de rejoindre l'œsophage dans le médiastin postérieur.

Lorsque le nerf vague gauche traverse le médiastin supérieur, il donne des rameaux pour l'œsophage, le plexus cardiaque et le plexus pulmonaire.

Le nerf vague gauche donne également le **nerf récurrent laryngé gauche** au niveau du bord inférieur de l'arc de l'aorte, juste en dehors du ligament artériel. Le nerf récurrent laryngé gauche passe sous l'arc de l'aorte puis remonte sur sa face médiale. Il pénètre ensuite dans l'espace entre la trachée et l'œsophage, et chemine vers le haut avant de pénétrer dans le cou et de se terminer au niveau du larynx (figure 3.88).

Nerfs phréniques

Les nerfs phréniques naissent dans la région cervicale, principalement des quatrième, mais aussi

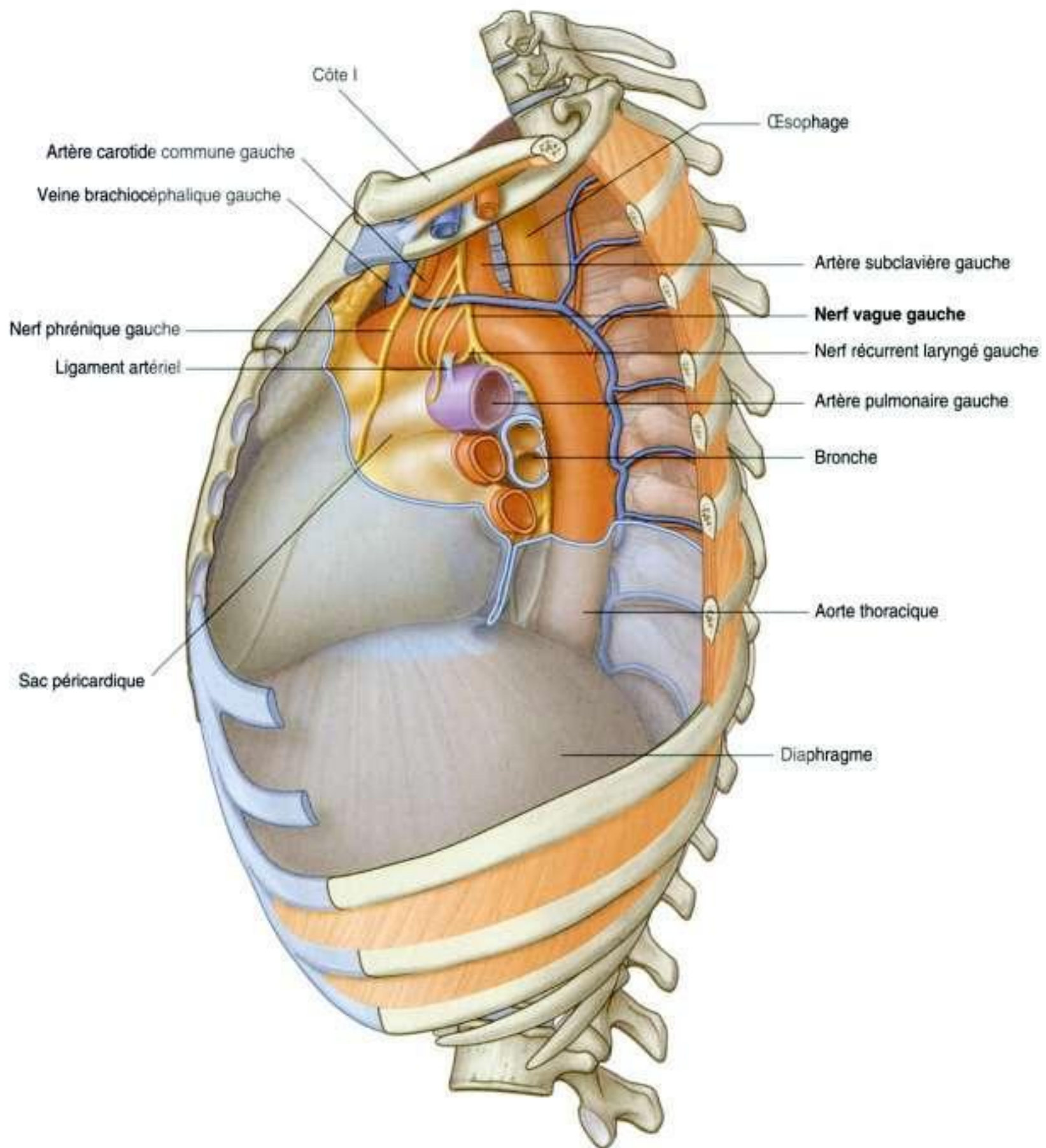


Figure 3.87. Nerf vague gauche traversant le médiastin supérieur.

des troisième et cinquième segments médullaires cervicaux.

Les nerfs phréniques descendent au sein du thorax et assurent l'innervation motrice et sensitive du diaphragme et de ses enveloppes. Lorsqu'ils cheminent dans le thorax, ils assurent l'innervation pour également des fibres somatiques afférentes de

la plèvre médiastinale, du péricarde fibreux et du feuillet pariétal du péricarde séreux.

Nerf phrénique droit

Le **nerf phrénique droit** pénètre le médiastin supérieur en dehors du nerf vague droit, et en dehors et un peu en arrière de l'origine de la veine brachiocéphalique

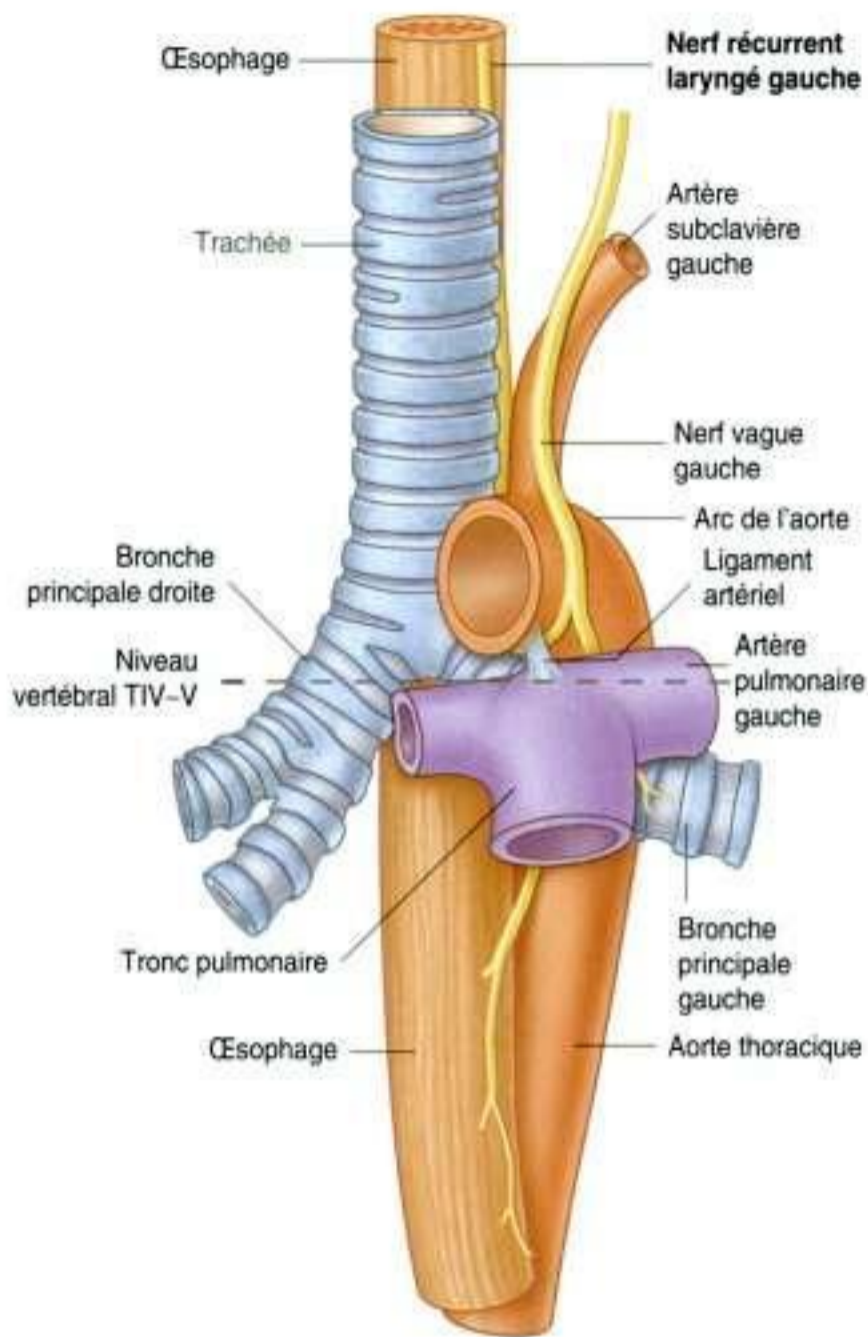


Figure 3.88. Nerf récurrent laryngé gauche traversant le médiastin supérieur.

droite (voir figure 3.86). Il se poursuit vers le bas le long de la face droite de cette veine, et de la face droite de la veine cave supérieure.

Dans le médiastin moyen, le nerf phrénique droit descend le long de la face droite du sac péricardique, au sein du péricarde fibreux, en avant du hile du poumon droit. Les vaisseaux péricardophréniques l'accompagnent sur la majorité de son trajet dans le thorax (voir figure 3.54). Il quitte le thorax en pénétrant dans le diaphragme par le foramen de la veine cave inférieure.

Nerf phrénique gauche

Le **nerf phrénique gauche** pénètre le médiastin supérieur dans une position similaire à celle prise par le nerf phrénique droit. Il se situe alors en dehors du nerf vague gauche, et en dehors et légèrement en

arrière de l'origine de la veine brachiocéphalique gauche (voir figure 3.82). Il se poursuit vers le bas et croise la face latérale gauche de l'arc de l'aorte, en avant du nerf vague gauche et de la veine intercostale supérieure gauche.

Dans le médiastin moyen, le nerf phrénique gauche descend le long de la face gauche du sac péricardique, au sein du péricarde fibreux, en avant du hile pulmonaire gauche. Il est alors accompagné par les vaisseaux péricardophréniques (voir figure 3.54). Il quitte le thorax en pénétrant dans le diaphragme près de l'apex cardiaque.

Conduit thoracique dans le médiastin supérieur

Le **conduit thoracique**, qui est le principal vaisseau lymphatique du corps, chemine dans la partie postérieure du médiastin supérieur (voir figures 3.79 et 3.84).

- Il pénètre dans le médiastin supérieur par sa face inférieure, légèrement à gauche de la ligne

En clinique

Nerfs vagues, nerfs récurrents laryngés et dysphonie

Le nerf récurrent laryngé gauche est un rameau du nerf vague gauche. Il passe entre l'artère pulmonaire et l'aorte, région nommée **fenêtre aortopulmonaire** en clinique, et peut être comprimé par n'importe quelle masse pathologique dans cette zone. Sa compression entraîne une paralysie de la corde vocale et une dysphonie. L'hypertrophie d'un nœud lymphatique, souvent associée à la diffusion d'un cancer pulmonaire, est une cause fréquente de compression. Une radiographie de thorax est généralement demandée chez les patients présentant une dysphonie.

Plus haut, le nerf vague droit donne le nerf récurrent laryngé droit qui croise l'artère subclavière droite au niveau du sillon supérieur du poumon droit. Si un patient présente une dysphonie et qu'une paralysie de la corde vocale droite est diagnostiquée lors de la laryngoscopie, une radiographie de thorax avec un cliché apical doit être demandée pour la recherche d'un éventuel cancer de l'apex pulmonaire droit (**tumeur de Pancoast**).

médiane, juste après avoir quitté le médiastin postérieur en regard du niveau vertébral TIV-V.

- Il se poursuit au sein du médiastin supérieur, en arrière de l'arc de l'aorte et de la portion proximale de l'artère subclavière gauche, entre l'œsophage et la face médiastinale gauche de la plèvre pariétale.

Médiastin postérieur

Le **médiastin postérieur** est situé en arrière du sac péricardique et du diaphragme, et en avant des corps vertébraux des vertèbres thoraciques moyennes et inférieures (voir figure 3.52) :

- sa limite supérieure correspond au plan horizontal passant par l'angle sternal et le disque intervertébral entre les vertèbres TIV-V ;
- sa limite inférieure correspond au diaphragme ;
- latéralement, il est limité par les faces médiastinales des plèvres pariétales de chaque côté ;
- en haut, il se poursuit par le médiastin supérieur.

Les principales structures du médiastin postérieur sont :

- l'œsophage et les plexus nerveux qui lui sont associés ;
- l'aorte thoracique et ses branches ;
- le système veineux azygos ;
- le conduit thoracique et les nœuds lymphatiques associés ;
- les troncs sympathiques ;
- les nerfs splanchniques thoraciques.

Œsophage

L'**œsophage** est un tube musculaire allant du pharynx au niveau du cou à l'estomac au niveau de l'abdomen. Il naît au bord inférieur du cartilage cricoïde, à la hauteur de la vertèbre CVI, et se termine au niveau de l'ostium cardinal de l'estomac, à la hauteur de la vertèbre TXI.

L'œsophage descend sur la face antérieure des corps vertébraux, habituellement sur la ligne médiane lorsqu'il traverse le thorax (figure 3.89). Quand il approche le diaphragme, il se porte en avant et à gauche, croisant la face droite de l'aorte thoracique pour se positionner par la suite en avant de celle-ci. Il passe alors à travers le hiatus de l'œsophage, qui est un ostium au sein de la par-

tie musculaire du diaphragme, en regard du niveau vertébral TX.

L'œsophage présente une discrète courbure antéropostérieure, parallèle à la portion thoracique de la colonne vertébrale. Il est maintenu en haut par son insertion sur le pharynx et en bas au niveau du diaphragme.

Rapports avec les principales structures du médiastin postérieur

Au sein du médiastin postérieur, l'œsophage est en rapport avec plusieurs structures importantes. Sa face droite est recouverte par la face médiastinale de la plèvre pariétale.

Le conduit thoracique est situé en arrière de l'œsophage ; il est sur sa face droite en bas puis le croise vers la gauche plus haut. L'aorte thoracique est également située sur la face gauche de l'œsophage.

L'artère pulmonaire droite et la bronche principale gauche sont en rapport avec la face antérieure de l'œsophage sous le niveau de la bifurcation aortique.

Il est important de noter que l'œsophage chemine immédiatement en arrière de l'atrium gauche, uniquement séparé de celui-ci par le péricarde. En dessous de l'atrium gauche, l'œsophage est en rapport avec le diaphragme.

D'autres structures en plus du conduit thoracique sont en arrière de l'œsophage ; ce sont certaines parties des veines azygos, les vaisseaux intercostaux postérieurs droits et, près du diaphragme, l'aorte thoracique.

L'œsophage est un tube musculaire flexible qui peut être comprimé ou rétréci par les structures voisines en quatre endroits (figure 3.90) :

- à la jonction entre l'œsophage et le pharynx dans le cou ;
- au sein du médiastin supérieur lorsque l'œsophage croise l'arc de l'aorte ;
- au sein du médiastin postérieur où l'œsophage peut être comprimé par la bronche principale gauche ;
- dans le médiastin postérieur au niveau du hiatus œsophagien du diaphragme.

Ces zones de rétrécissement ont des conséquences cliniques importantes. Par exemple, un objet ingéré se bloque préférentiellement au niveau d'une zone de constriction. Une substance corrosive ingérée se

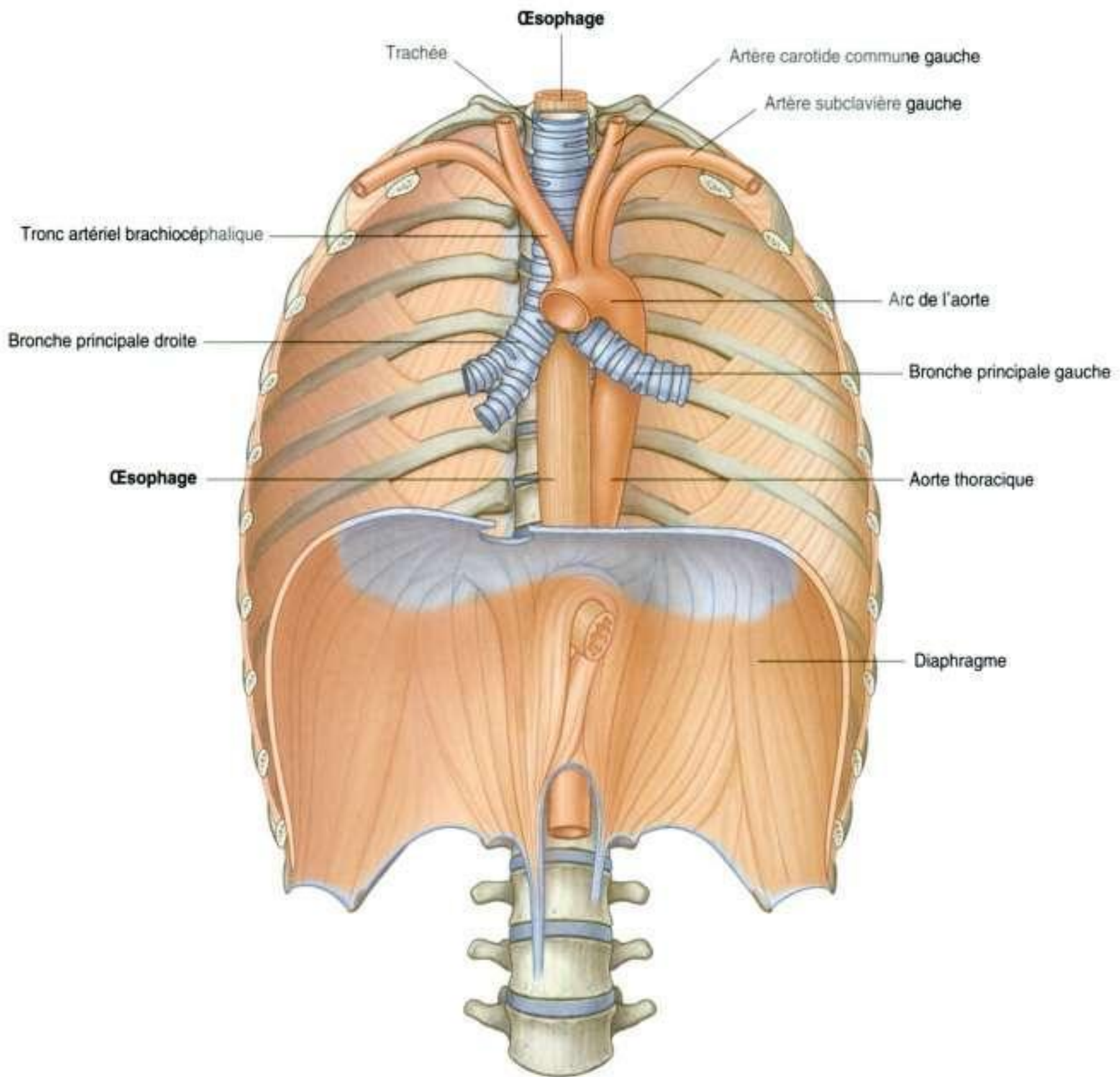


Figure 3.89. Œsophage.

déplacera plus lentement dans une zone de rétrécissement, causant davantage de dommage à ce niveau que n'importe où ailleurs dans l'œsophage. Les zones de constriction peuvent également entraîner des difficultés lors du passage d'instruments.

Vascularisation artérielle et veineuse, drainage lymphatique

La vascularisation artérielle et veineuse de l'œsophage dans le médiastin postérieur est assurée par

de nombreux vaisseaux. Les artères œsophagiennes sont issues de l'aorte thoracique, des artères bronchiques et de branches ascendantes de l'artère gastrique gauche de l'abdomen.

Le drainage veineux est assuré par de petits vaisseaux se jetant dans la veine azygos, la veine hémiazygos et les branches œsophagiennes de la veine gastrique gauche de l'abdomen.

Le drainage lymphatique de l'œsophage dans le médiastin postérieur est assuré par les nœuds lymphatiques médiastinaux postérieurs et gastriques gauches.

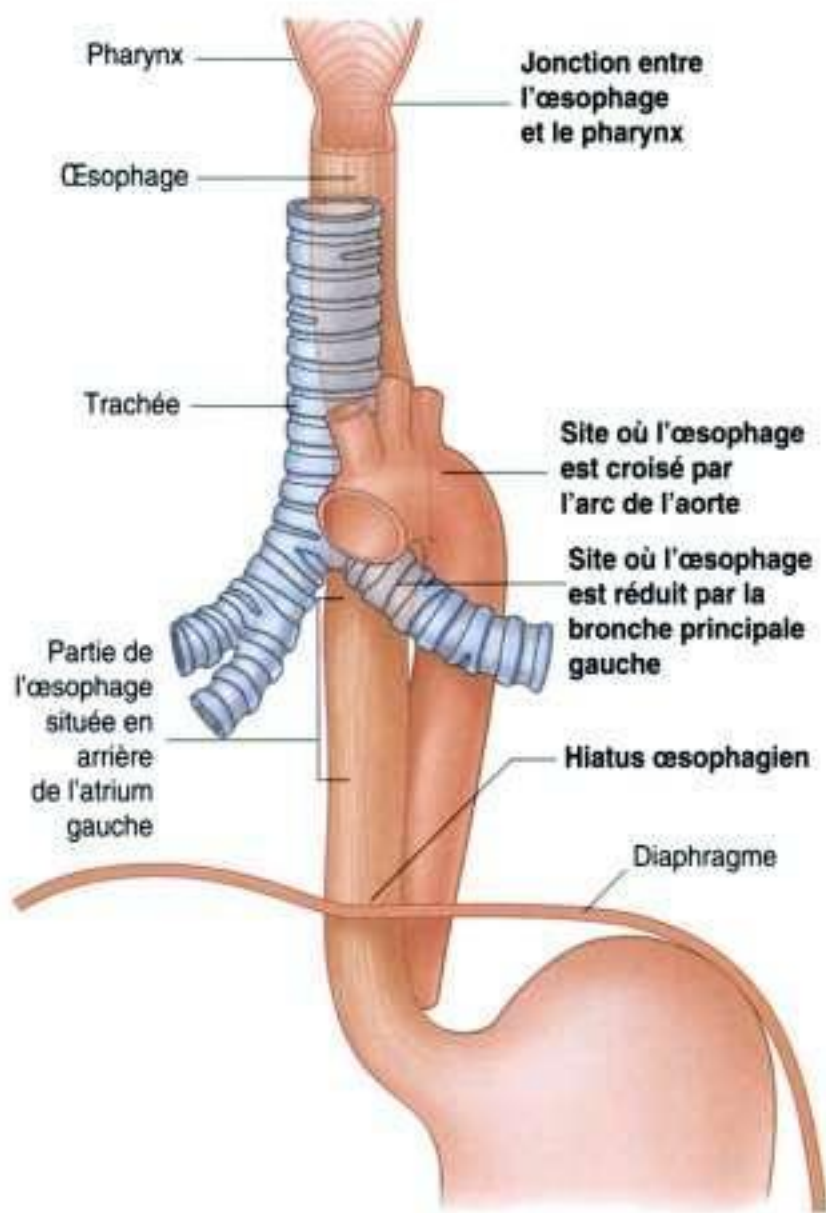


Figure 3.90. Sites de constriction normale de l'œsophage.

Innervation

L'innervation de l'œsophage est complexe. Globalement, les rameaux œsophagiens sont issus des nerfs vagues et des troncs sympathiques.

Les fibres musculaires striées de la partie supérieure de l'œsophage sont issues des arcs branchiaux et sont innervées par des branches nerveuses efférentes des nerfs vagues.

Les fibres musculaires lisses sont innervées par le contingent parasympathique de la partie autonome du système nerveux périphérique, rameaux efférents viscéraux des nerfs vagues. Ce sont des fibres préganglionnaires qui font synapse avec les plexus myoentériques et sous-muqueux du système nerveux entérique au sein de la paroi œsophagienne.

L'innervation sensitive de l'œsophage est assurée par des fibres viscérales afférentes issues des nerfs vagues, des troncs sympathiques et des nerfs splanchniques.

Les fibres viscérales afférentes issues des nerfs vagues sont impliquées dans le retour de l'information vers le système nerveux central en ce qui concerne

les processus physiologiques normaux et les activités réflexes. Elles ne sont pas impliquées dans le relais des perceptions douloureuses.

Les fibres viscérales afférentes des troncs sympathiques et des nerfs splanchniques sont les principales structures assurant la détection des douleurs œsophagiennes et leur transmission à différents niveaux du système nerveux central.

Plexus œsophagien

Les nerfs vagues droit et gauche passent en arrière de la racine de la langue avant de gagner l'œsophage. À ce niveau, chaque nerf se divise en plusieurs rameaux, qui se distribuent à la surface de l'œsophage, formant le **plexus œsophagien** (figure 3.91). Les fibres des deux nerfs vagues s'entremêlent alors que le plexus se poursuit plus bas vers le diaphragme. Juste au-dessus du diaphragme, les fibres du plexus convergent pour former deux troncs :

- le **tronc vague antérieur**, à la face antérieure de l'œsophage, principalement constitué par les fibres issues du nerf vague gauche ;
- le **tronc vague postérieur**, à la face postérieure de l'œsophage, principalement constitué par les fibres issues du nerf vague droit.

Les troncs vagues se poursuivent à la surface de l'œsophage lorsque celui-ci traverse le diaphragme vers l'abdomen.

En clinique

Cancer de l'œsophage

Lorsqu'un patient présente un cancer de l'œsophage, il est important de savoir quelle portion de l'œsophage contient la tumeur, car la localisation de celle-ci détermine les sites de diffusion de la maladie.

Le cancer de l'œsophage diffuse rapidement aux lymphatiques, se drainant vers les nœuds lymphatiques situés dans le cou ou autour de l'artère cœliaque. L'endoscopie ou le transit opaque sont utilisés pour déterminer la localisation de la tumeur primitive. Le scanner ou l'IRM peuvent être nécessaires pour évaluer le stade de la maladie.

Une fois établi le bilan d'extension de la maladie, la prise en charge thérapeutique peut être planifiée.

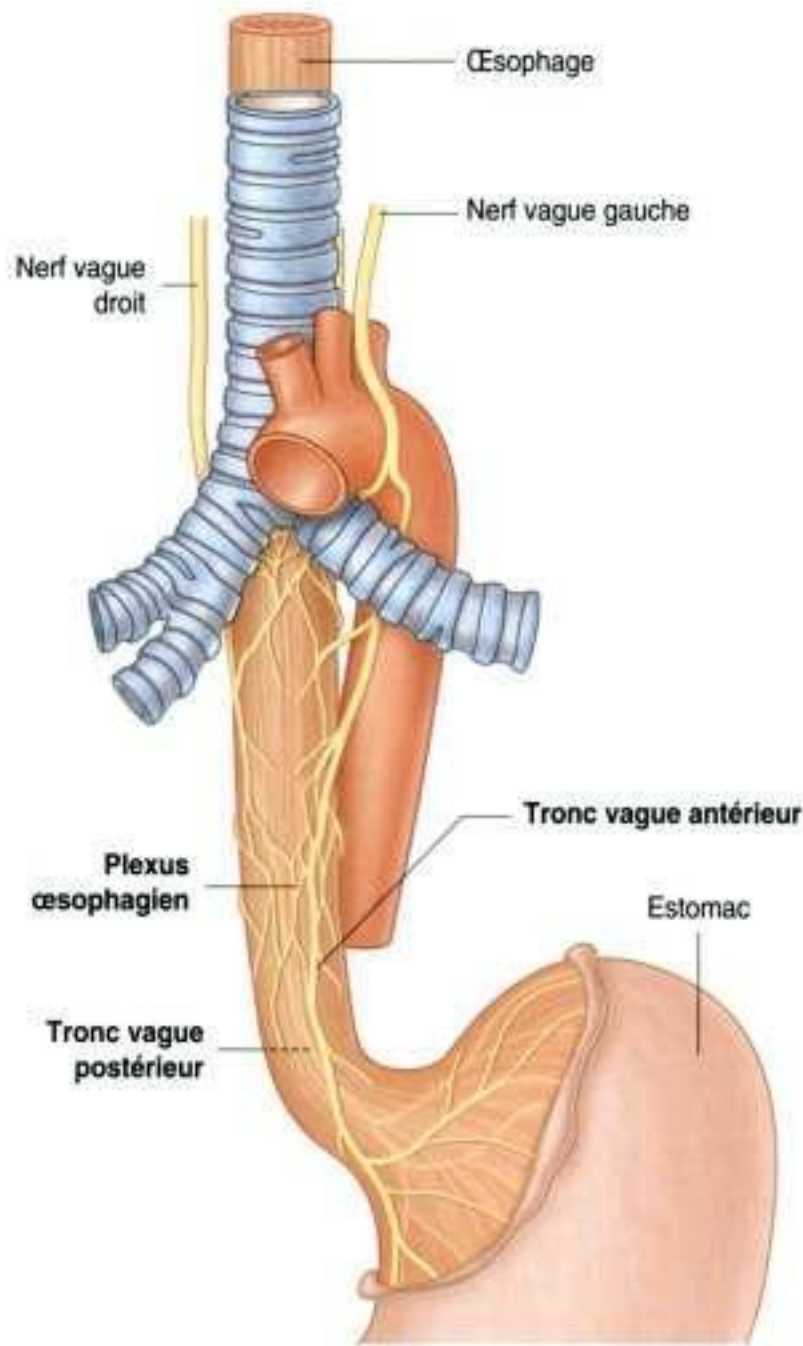


Figure 3.91. Plexus œsophagien.

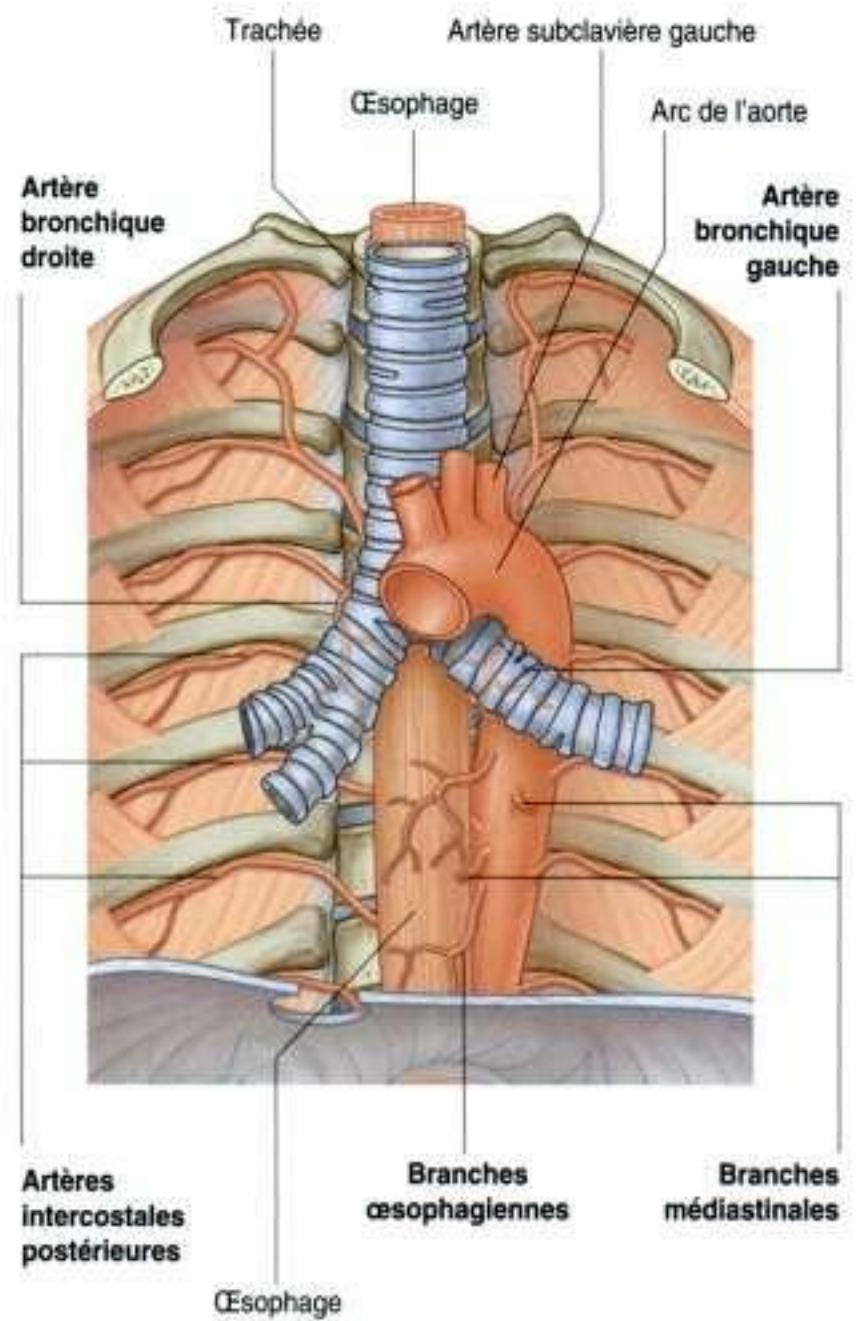


Figure 3.92. L'aorte thoracique et ses branches.

Aorte thoracique

La portion thoracique de l'aorte descendante (ou **aorte thoracique**) débute en regard du bord inférieur de la vertèbre TIV, où elle fait suite à l'arc de l'aorte. Elle se termine en avant du bord inférieur de la vertèbre TXII, lorsqu'elle passe à travers le hiatus aortique en arrière du diaphragme. Située à gauche de la colonne vertébrale en haut, elle se rapproche de la ligne médiane vers le bas, se plaçant directement en avant des corps vertébraux des dernières vertèbres thoraciques (figure 3.92). Sur son trajet, l'aorte thoracique donne plusieurs branches qui sont résumées dans le tableau 3.3.

Système veineux azygos

Le système veineux azygos consiste en une série de veines longitudinales, de chaque côté du corps, qui

drainent le sang de la paroi de l'organisme et le transportent vers le haut pour se jeter dans la veine cave supérieure. Le sang de certains viscères thoraciques peut également se drainer dans ce système, et il existe des anastomoses avec les veines abdominales.

Les vaisseaux longitudinaux peuvent être ou non en continuité. Ils s'anastomosent avec leurs analogues contralatéraux au niveau de différents sites le long de leur trajet (figure 3.93).

Le système veineux azygos est une importante voie anastomotique, capable de drainer le sang veineux de la partie inférieure du corps si la veine cave inférieure est obstruée.

Les principales veines du système azygos sont :

- la veine azygos, à droite ;
- la veine hémiazygos et la veine hémiazygos accessoire à gauche.

Tableau 3.3 Branches de l'aorte thoracique.

Branches	Origine et trajet
Branches péricardiques	Quelques vaisseaux à la face postérieure du sac péricardique
Branches bronchiques	Variables en nombre, taille et origine – en général, deux artères bronchiques gauches nées de l'aorte thoracique et une artère bronchique droite née de la troisième artère intercostale postérieure ou de l'artère bronchique supérieure gauche
Branches œsophagiennes	Quatre à cinq vaisseaux nés de la face antérieure de l'aorte thoracique, formant un réseau anastomotique continu – ces anastomoses concernent les branches œsophagiennes de l'artère thyroïdienne inférieure en haut, et les branches œsophagiennes des artères phrénique inférieure gauche et gastrique gauche, en bas
Branches médiastinales	Plusieurs petites branches vascularisant les nœuds lymphatiques, les vaisseaux, les nerfs du médiastin postérieur
Artères intercostales postérieures	Généralement, neuf paires de vaisseaux issus de la face postérieure de l'aorte thoracique – vascularisant habituellement les neufs derniers espaces intercostaux (les deux premiers espaces sont vascularisés par l'artère intercostale suprême, branche du tronc costocervical)
Artères phréniques supérieures	Petits vaisseaux nés de la portion inférieure de l'aorte thoracique, vascularisant la partie postérieure de la face supérieure du diaphragme – ils s'anastomosent avec les artères musculophréniques et péricardophréniques
Artère subcostale	Paire de vaisseaux les plus inférieurs issus de l'aorte thoracique, situés sous les 12 ^{es} côtes

Il existe d'importantes variations anatomiques en ce qui concerne l'origine, le trajet, les collatérales, les anastomoses et la terminaison de ces vaisseaux.

Veine azygos

La **veine azygos** naît en regard de la vertèbre LI ou LII, de la jonction entre la **veine lombale ascendante droite** et la **veine subcostale droite** (figure 3.93). Elle peut également naître d'une branche directement issue de la veine cave inférieure s'anastomosant avec un tronc commun formé par la réunion de la veine lombale ascendante droite et de la veine subcostale droite.

La veine azygos pénètre le thorax par le hiatus aortique du diaphragme, ou en arrière du pilier droit du diaphragme. Elle chemine ensuite vers le haut au sein du médiastin postérieur, habituellement à droite du conduit thoracique. Approximativement à la hauteur de la vertèbre TIV, elle se courbe vers l'avant, au-dessus du hile pulmonaire droit, pour rejoindre la veine cave supérieure avant que celle-ci pénètre le sac péricardique.

La veine azygos reçoit plusieurs collatérales :

- la **veine intercostale supérieure droite** (vaisseau unique formé par la réunion des deuxième, troisième et quatrième veines intercostales) ;
- les veines intercostales postérieures droites (5 à 11) ;
- la veine hémiazygos ;

- la veine hémiazygos accessoire ;
- des veines œsophagiennes ;
- des veines médiastinales ;
- des veines péricardiques ;
- les veines bronchiques droites.

Veine hémiazygos

La **veine hémiazygos** (**veine hémiazygos inférieure**) naît habituellement de la réunion entre la **veine lombale ascendante gauche** et la **veine subcostale gauche** (figure 3.93). Elle peut également naître directement de l'une ou l'autre de ces deux veines, et présente souvent une connexion avec la veine rénale gauche.

La veine hémiazygos pénètre dans le thorax en général au niveau du pilier gauche du diaphragme, mais quelquefois par le hiatus aortique. Elle chemine ensuite vers le haut au sein du médiastin postérieur, à gauche de la ligne médiane, jusqu'au niveau vertébral TIX. À ce niveau, elle croise la face antérieure de la colonne vertébrale, en arrière de l'aorte thoracique, de l'œsophage et du conduit thoracique pour rejoindre la veine azygos.

La veine hémiazygos reçoit plusieurs collatérales :

- les quatre ou cinq dernières veines intercostales postérieures ;
- des veines œsophagiennes ;
- des veines médiastinales.

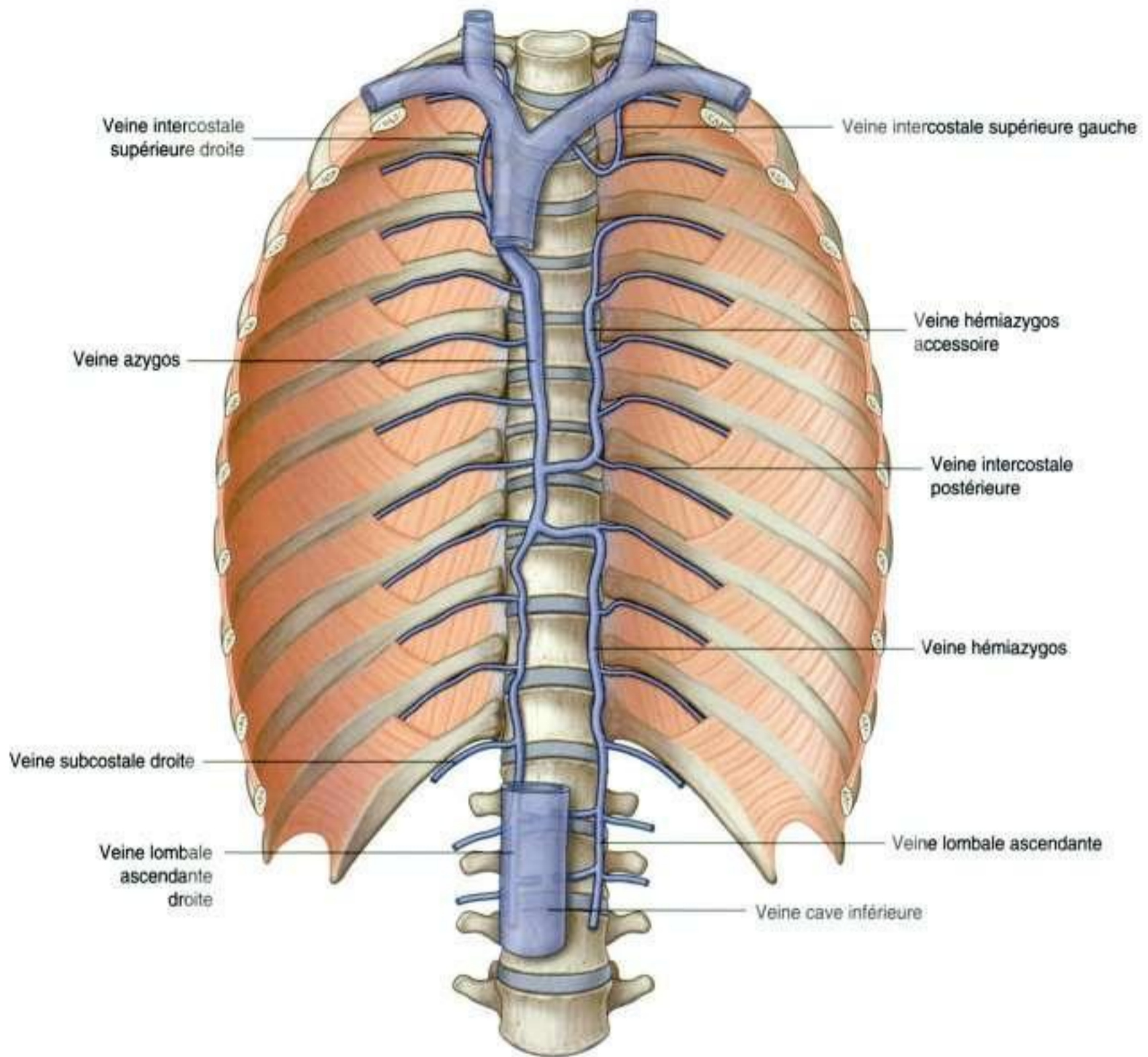


Figure 3.93. Système veineux azygos.

Veine hémiazygos accessoire

La **veine hémiazygos accessoire** (**veine hémiazygos supérieure**) descend à gauche, de la partie supérieure du médiastin postérieur jusqu'au niveau vertébral TVIII (figure 3.93). À ce niveau, elle croise la face antérieure de la colonne vertébrale pour rejoindre la veine azygos, ou se termine dans la veine hémiazygos, ou présente des connexions avec ces deux veines. En général, elle s'anastomose en haut avec la **veine intercostale supérieure gauche**.

Les vaisseaux qui se drainent dans la veine hémiazygos accessoire sont :

- les veines intercostales postérieures gauches (4 à 8) ;
- quelquefois, les veines bronchiques gauches.

Conduit thoracique dans le médiastin postérieur

Le conduit thoracique est la principale voie par laquelle la lymphe de la majorité de l'organisme est acheminée vers le système veineux. Il naît de la confluence de plusieurs troncs lymphatiques dans l'abdomen, formant parfois une dilatation sacculaire

appelée **citerne de chyle**, et draine les viscères et la paroi de l'abdomen, le pelvis, le périnée et les membres inférieurs.

Le conduit thoracique s'étend de la vertèbre LII à la racine du cou.

Après avoir pénétré le thorax en arrière de l'aorte par le hiatus aortique, le conduit thoracique chemine vers le haut au sein du médiastin postérieur, à droite de la ligne médiane, entre l'aorte thoracique à gauche, et la veine azygos à droite (figure 3.94). Il se situe en arrière du diaphragme et de l'œsophage, et en avant des corps vertébraux.

Au niveau vertébral TV, le conduit thoracique croise la ligne médiane et pénètre dans le médiastin supérieur. Il se poursuit dans le médiastin supérieur puis dans le cou.

Il reçoit alors, dans la plupart des cas, le **tronc jugulaire gauche**, qui draine la partie gauche de la tête et du cou, et le **tronc subclavier gauche**, qui draine le membre supérieur gauche, puis se jette dans le confluent entre les veines subclavière et jugulaire interne gauches.

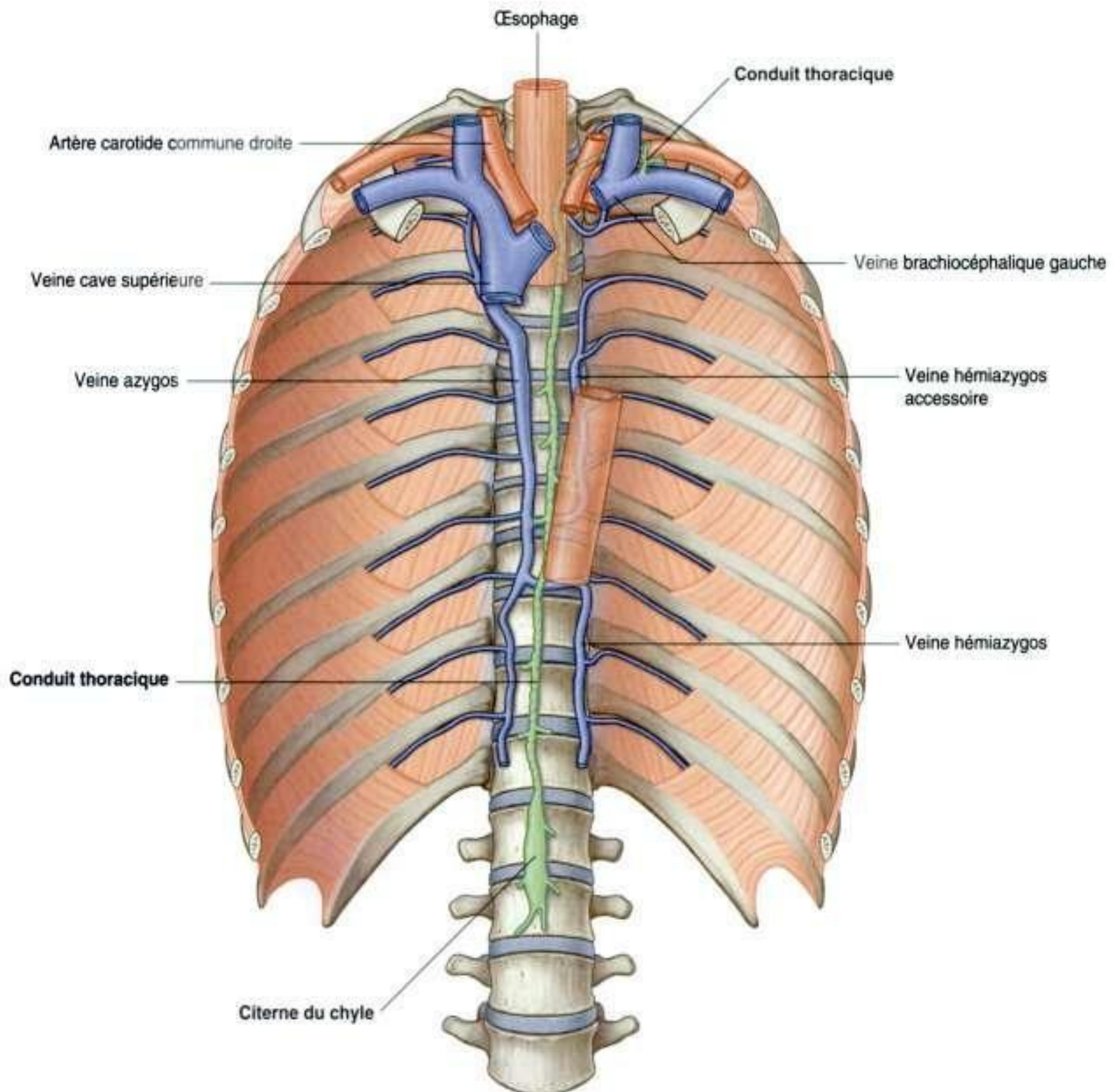


Figure 3.94. Conduit thoracique.

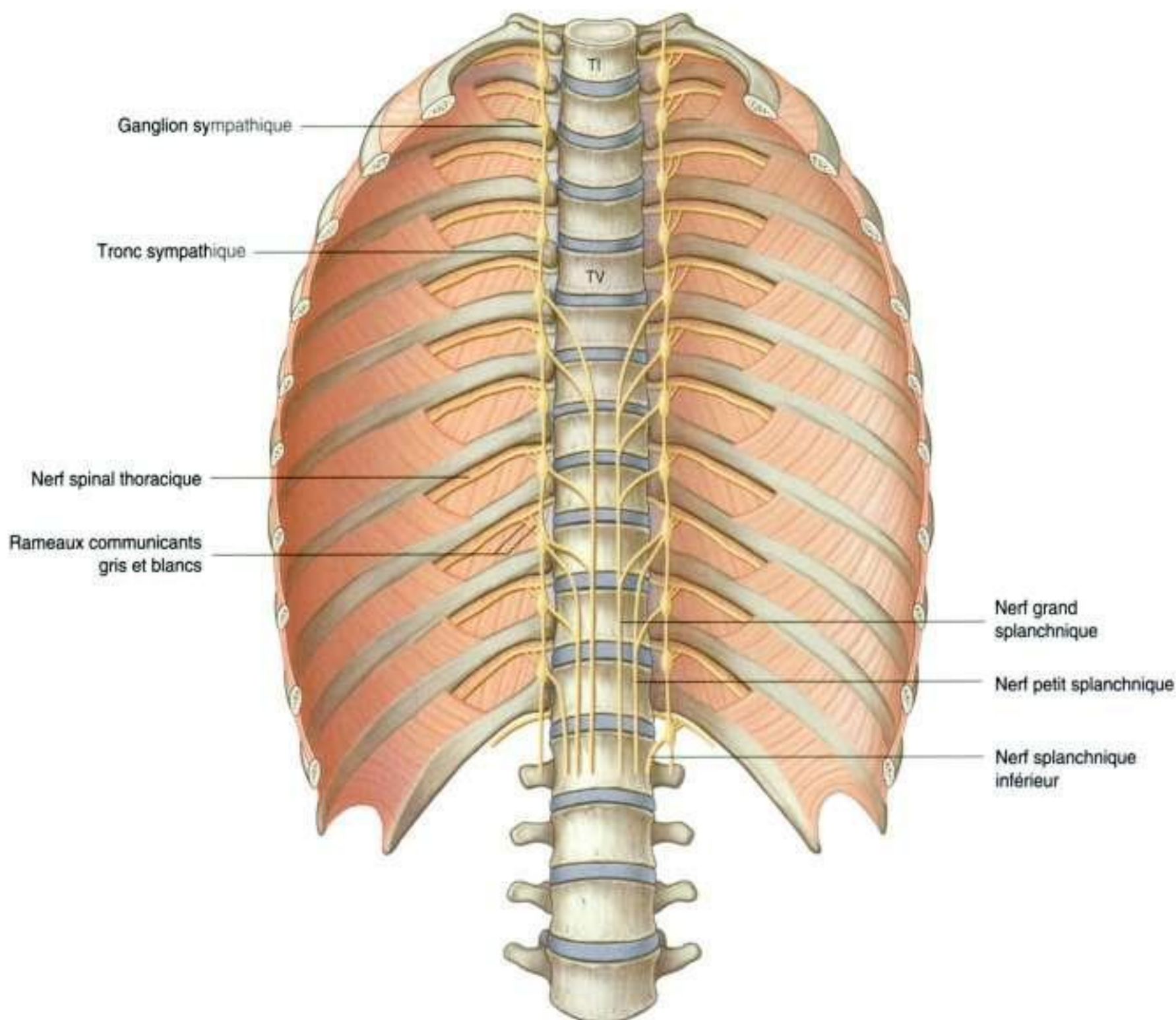
Le conduit thoracique reçoit en général :

- la confluence des troncs lymphatiques de l'abdomen ;
- les troncs lymphatiques thoraciques descendants, qui drainent les six ou sept derniers espaces intercostaux, de chaque côté ;
- les troncs lymphatiques intercostaux supérieurs, qui drainent les cinq ou six espaces intercostaux supérieurs gauches ;
- les canalicules des nœuds lymphatiques médiastinaux postérieurs ;
- les canalicules des nœuds diaphragmatiques postérieurs.

Troncs sympathiques

Les **troncs sympathiques** sont des éléments importants du contingent sympathique de la partie autonome du système nerveux périphérique ; lorsqu'ils traversent le thorax, ils cheminent habituellement dans le médiastin postérieur.

Cette portion des troncs sympathiques constitue deux cordons parallèles ponctués par la présence de 11 ou 12 **ganglions** (figure 3.95). Ces ganglions sont connectés aux nerfs spinaux thoraciques adjacents par des **rameaux communicants blancs** et **gris**, et sont numérotés selon le nerf spinal thoracique auquel ils sont associés.



Dans la partie supérieure du médiastin postérieur, les sympathiques sont situés en avant du col des côtes. Plus bas, ils prennent une position plus médiale et se placent à la face latérale des corps vertébraux. Les troncs sympathiques quittent le thorax en passant en arrière du diaphragme, sous le ligament arqué médial ou à travers les piliers diaphragmatiques. Sur leur trajet, les troncs sympathiques sont recouverts par la plèvre pariétale.

Branches ganglionnaires

Les ganglions donnent deux types de branches médiales :

- le premier type comprend les branches issues des cinq ganglions supérieurs ;
- le second comprend les branches des sept ganglions inférieurs.

Le premier type, qui comprend les branches des cinq ganglions supérieurs, compte principalement des fibres sympathiques postganglionnaires, qui innervent différents viscères thoraciques. Ces branches sont relativement petites et contiennent également des fibres viscérales afférentes.

Le second type, qui comprend les branches des sept ganglions inférieurs, compte principalement des fibres sympathiques préganglionnaires, qui innervent différents viscères abdominaux et pelviens. Ces branches sont grandes et contiennent également des fibres viscérales afférentes. Elles forment les trois nerfs splanchniques appelés nerfs grand splanchnique, petit splanchnique et splanchnique inférieur (figure 3.95) :

- le **nerf grand splanchnique** naît en règle générale de chaque côté des 7^e, 8^e et 9^e ganglions thoraciques et peut recevoir accessoirement des rameaux issus des 5^e, 6^e ou 10^e ganglions thoraciques

voisins. Il descend sur les corps vertébraux en prenant une direction médiane, pénètre dans l'abdomen à travers les piliers du diaphragme et se termine au niveau du ganglion cœliaque ;

- le **nerf petit splanchnique** naît habituellement des 9^e et 10^e, ou 10^e et 11^e ganglions thoraciques. Il descend sur les corps vertébraux, prenant une direction médiane, et pénètre dans l'abdomen à travers les piliers du diaphragme pour se terminer au niveau du ganglion aortorénal ;
- le **nerf splanchnique inférieur** naît habituellement du 12^e ganglion thoracique. Il descend et pénètre dans l'abdomen à travers les piliers du diaphragme pour se terminer au niveau du plexus rénal.

Médiastin antérieur

Le **médiastin antérieur** est situé en arrière du corps du sternum et en avant du sac péricardique (voir figure 3.52) :

- sa limite supérieure correspond au plan transversal passant par l'angle sternal et le disque intervertébral entre les vertèbres TIV et TV, qui le sépare du médiastin supérieur ;
- sa limite inférieure correspond au diaphragme ;
- latéralement, il est bordé par la portion médiastinale de la plèvre pariétale de chaque côté.

La principale structure située dans le médiastin antérieur est une portion du thymus, déjà décrite précédemment (voir figure 3.80). Le médiastin antérieur contient également de la graisse, du tissu conjonctif, des nœuds lymphatiques, des branches médiastinales issues des vaisseaux thoraciques internes, et les ligaments sternopéricardiques, qui relient la face postérieure du corps du sternum au péricarde fibreux.

Anatomie de surface

Anatomie de surface du thorax

La capacité de visualiser comment les différentes structures anatomiques entrent en rapport avec les éléments de surface est fondamentale pour réaliser

un examen physique satisfaisant. Les figures 3.96 et 3.97 permettent de montrer les différents repères à la surface du corps qui peuvent être utilisés pour localiser les structures profondes, pour l'auscultation et la percussion.

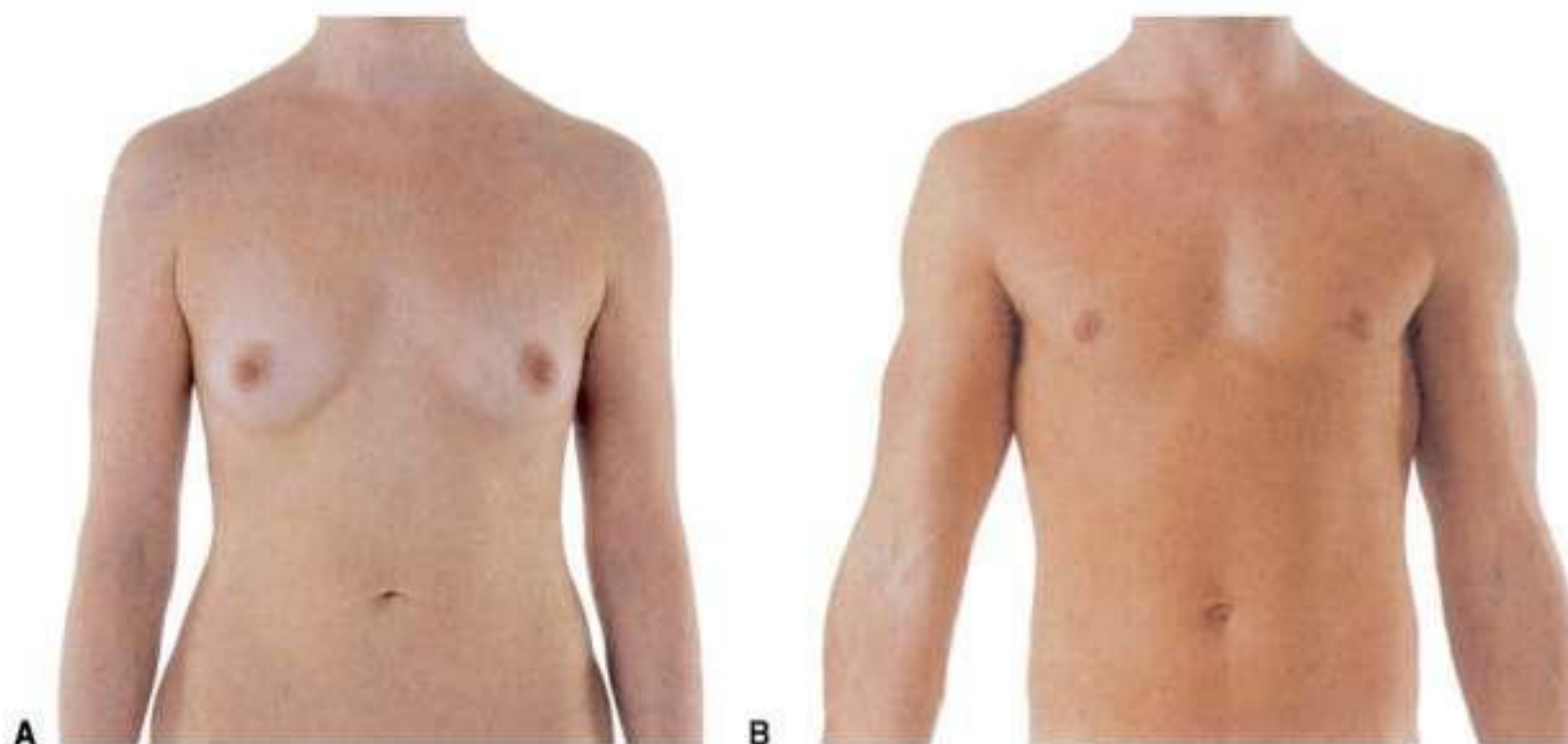

Figure 3.96. Paroi thoracique antérieure. **A.** Chez la femme. **B.** Chez l'homme.

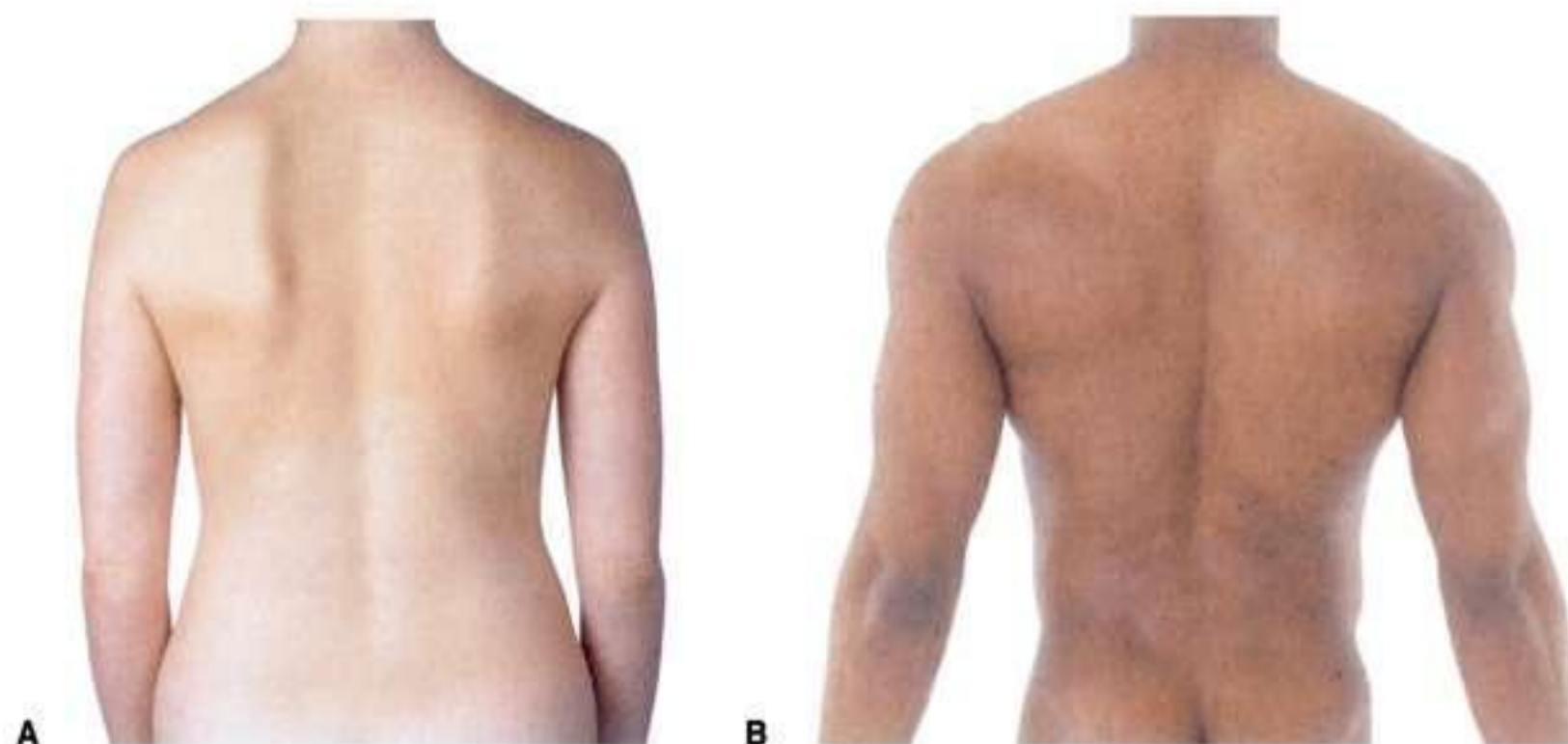

Figure 3.97. Paroi thoracique postérieure. **A.** Chez la femme. **B.** Chez l'homme.

Compter les côtes

Savoir numéroter les côtes est important, car les différentes côtes sont des repères palpables pour situer les structures profondes. Pour déterminer le numéro de chaque côte, il faut d'abord palper l'**incisure jugulaire** au bord supérieur du manubrium sternal. Plus

bas, on perçoit un relief. Ce relief est l'**angle sternal**, qui correspond à l'articulation entre le manubrium et le corps du sternum. Le cartilage costal de la 2^e côte s'articule avec le sternum à ce niveau. On peut ainsi identifier la 2^e côte. On compte ensuite les côtes, en poursuivant la palpation en bas et en dehors (figure 3.98).

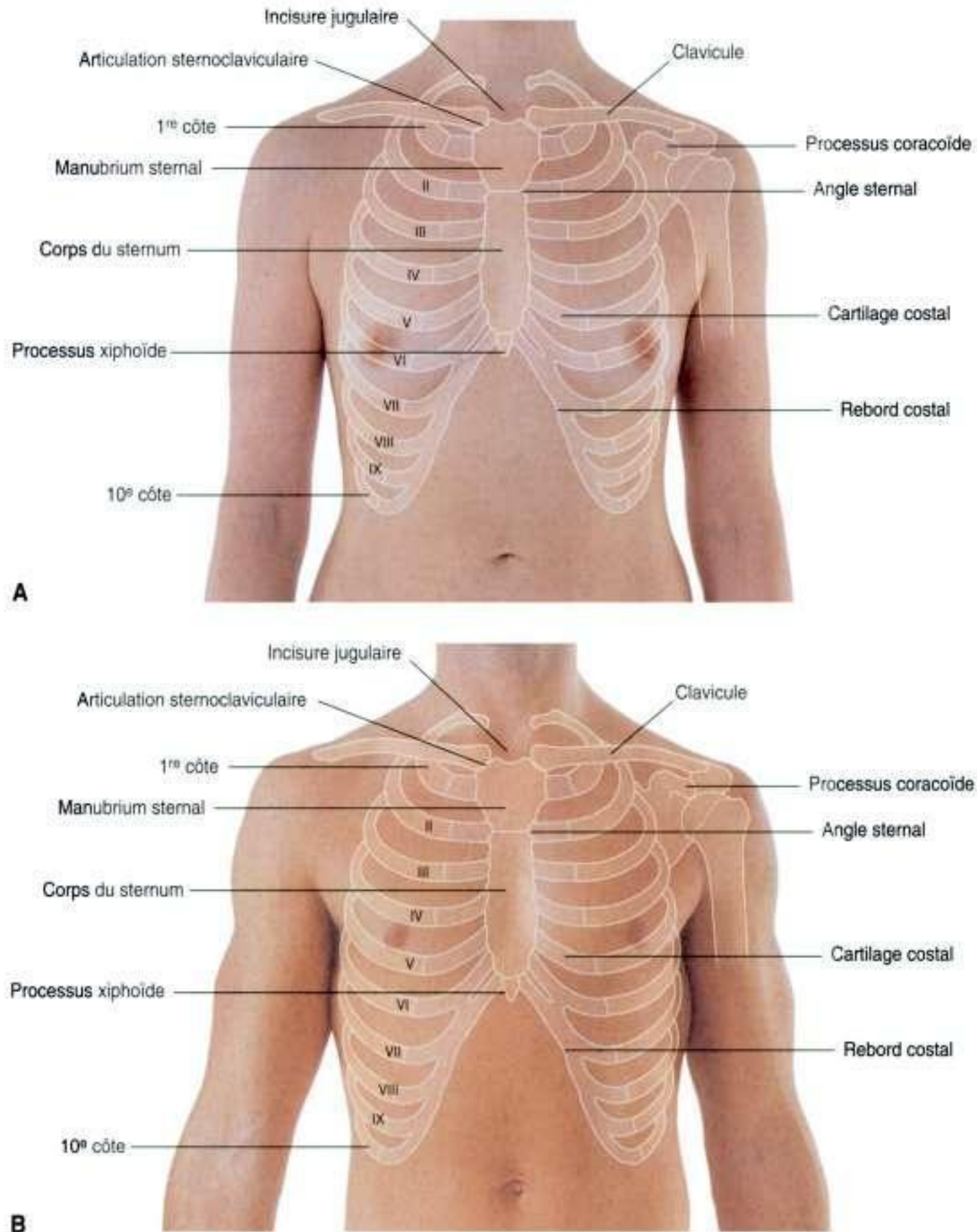


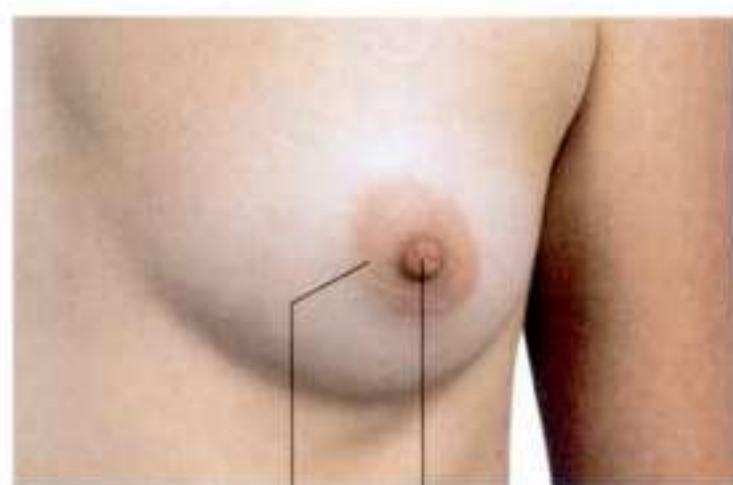
Figure 3.98. Vue antérieure de la paroi thoracique montrant la situation des structures squelettiques. **A.** Chez la femme. La situation du mamelon par rapport aux espaces intercostaux dépend de la taille des seins, qui peuvent être, de plus, asymétriques. **B.** Chez l'homme. Noter la situation du mamelon à la hauteur du quatrième espace intercostal.

Anatomie de surface des seins chez la femme

Bien que les seins puissent varier en taille, ils sont normalement reliés à la paroi thoracique entre les 2^e et 6^e côtes et reposent sur le muscle grand pectoral. Ils s'étendent en haut et en dehors au niveau du bord inférieur du muscle grand pectoral et pénètrent dans l'aisselle (figure 3.99). Cette portion du sein s'appelle le prolongement axillaire. La position du mamelon et de l'aréole sur la paroi thoracique dépend de la taille des seins.

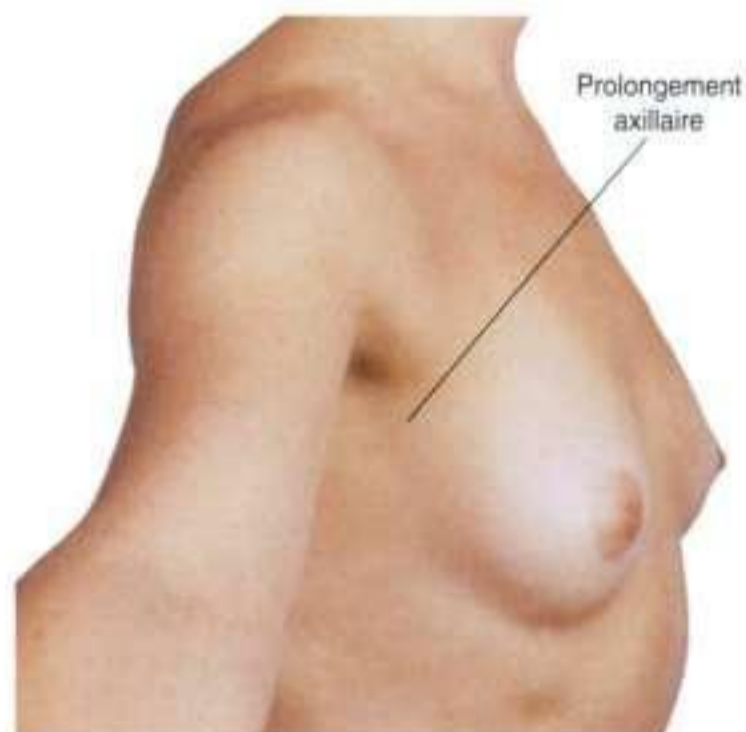
Situation des structures du niveau vertébral TIV-V

Le niveau vertébral TIV-V est un plan transversal qui passe par l'angle sternal sur la paroi thoracique antérieure, et par le disque intervertébral entre les vertèbres TIV et TV en arrière. Ce plan peut être facilement localisé, car l'articulation entre le manubrium et le corps du sternum forme un relief osseux distinct que l'on peut palper. Au niveau vertébral TIV-V (figure 3.100), se trouvent :



A

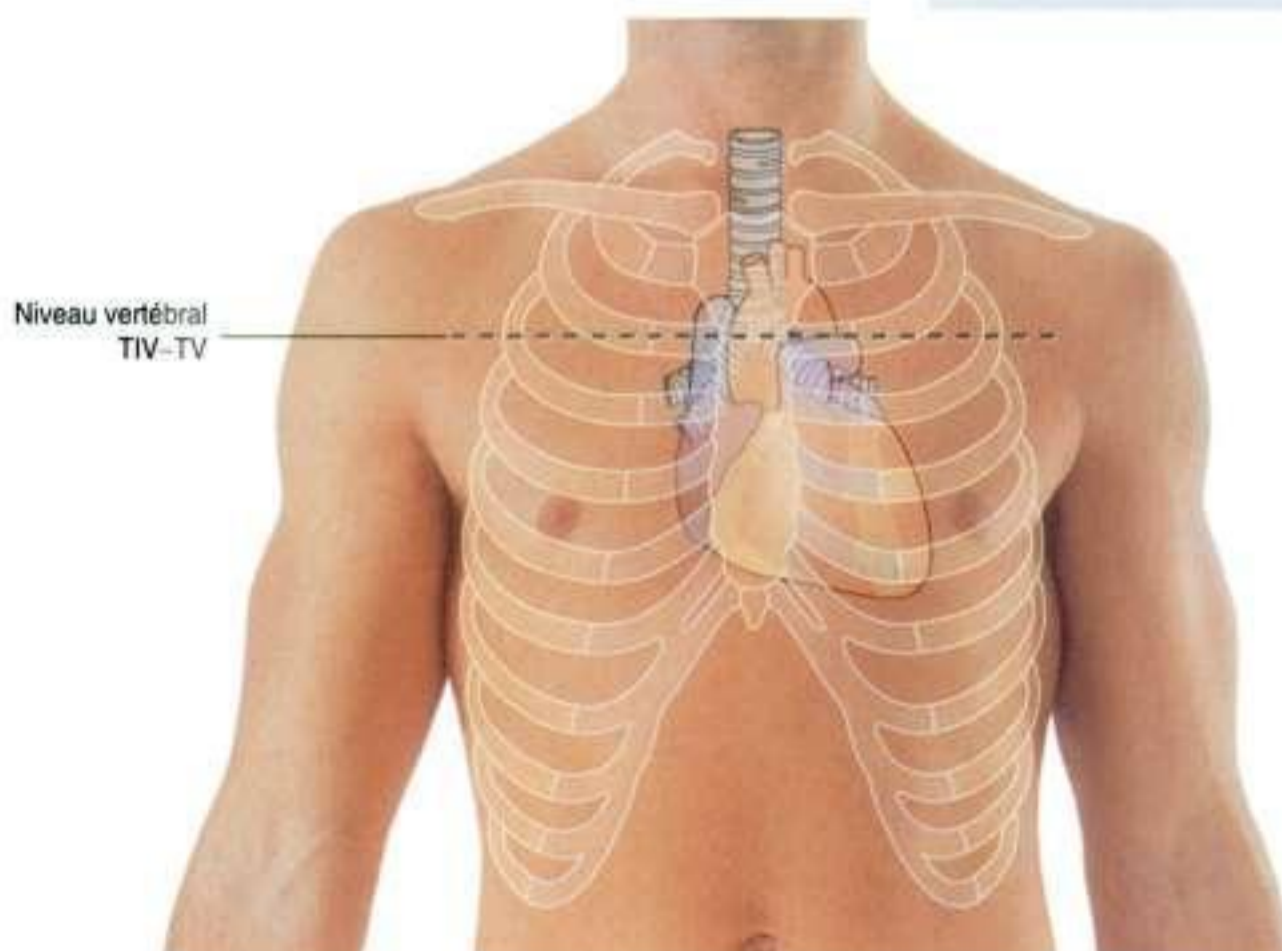
Aréole Mamelon



B

Prolongement axillaire

Figure 3.99. A. Gros plan sur le mamelon et l'aréole mammaire. B. Vue latérale de la paroi thoracique chez une femme montrant le prolongement axillaire du sein.



Niveau vertébral TIV-TV

Figure 3.100. Vue antérieure de la paroi thoracique d'un homme montrant la localisation des différentes structures du niveau vertébral TIV-TV.

- l'articulation entre le cartilage costal de la 2^e côte et le sternum ;
- la limite entre le médiastin supérieur et le médiastin inférieur ;
- la terminaison de l'aorte ascendante et le début de l'arc de l'aorte ;
- la terminaison de l'arc de l'aorte et le début de l'aorte thoracique descendante ;
- la bifurcation de la trachée.
- De chaque côté, les veines jugulaire interne et subclavière se rejoignent pour former les veines brachiocéphaliques en arrière des extrémités sternales des clavicules, près des articulations sterno-claviculaires.
- La veine brachiocéphalique gauche croise la face postérieure du manubrium sternal de la gauche vers la droite.
- Les veines brachiocéphaliques s'unissent pour former la veine cave supérieure en arrière du bord inférieur du cartilage costal de la 1^{re} côte droite.
- L'arc de l'aorte débute et se termine au niveau du plan transversal passant par l'angle sternal en avant et le niveau vertébral TIV-TV en arrière. Il peut se poursuivre vers le haut jusqu'à atteindre le milieu du manubrium sternal.

Projection des structures du médiastin supérieur

Les différentes structures du médiastin supérieur chez l'adulte peuvent être situées par rapport aux repères squelettiques qui peuvent être palpés à travers la peau (figure 3.101).

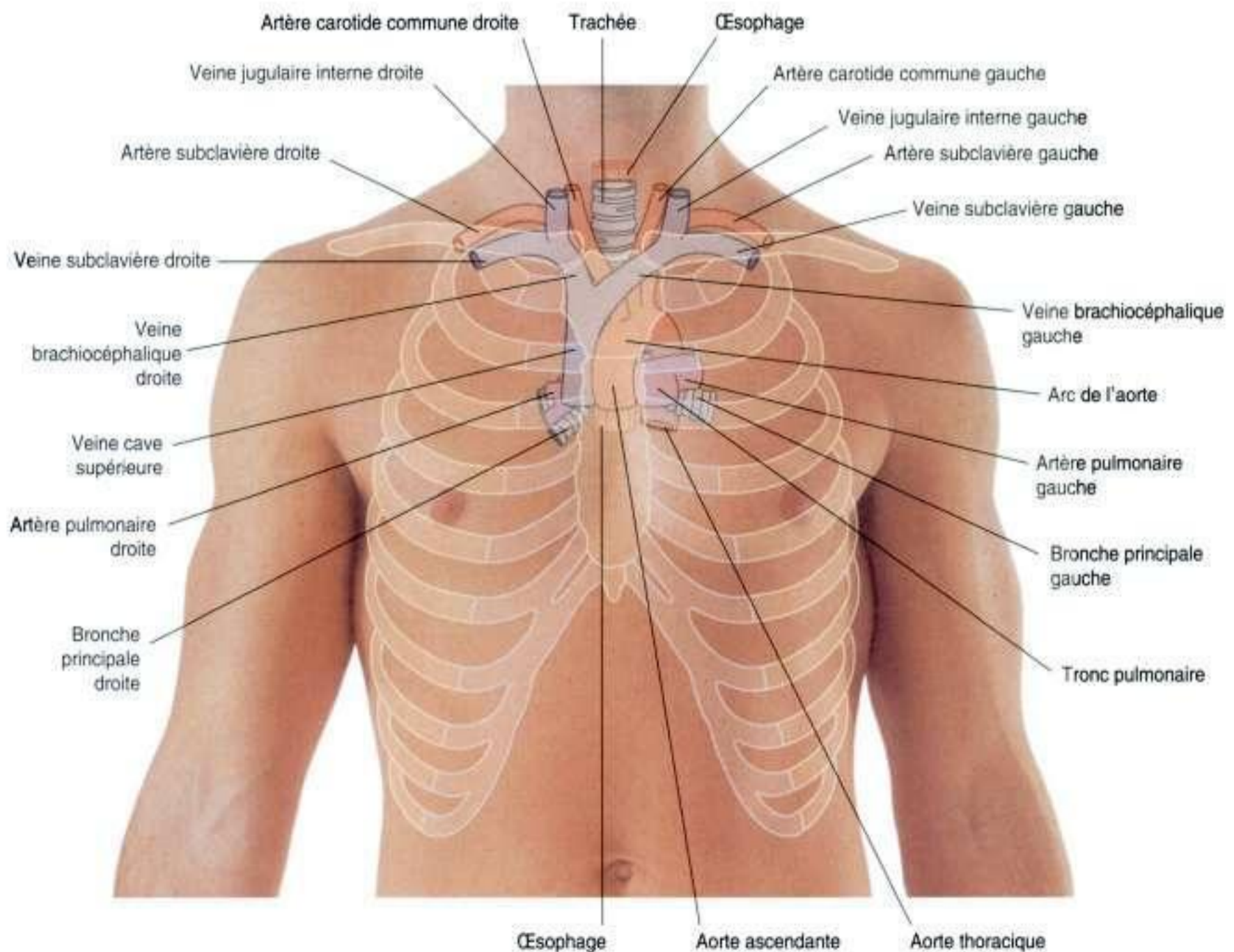


Figure 3.101. Vue antérieure de la paroi thoracique d'un homme montrant la localisation des différentes structures du médiastin supérieur par rapport au squelette.

Projection des limites du cœur

Des points de repère cutanés peuvent être palpés pour situer les limites du cœur (figure 3.102).

- Le bord supérieur du cœur s'étend vers le haut jusqu'au troisième cartilage costal sur le bord droit du sternum, et au deuxième espace intercostal sur le bord gauche du sternum.
- Le bord droit du cœur s'étend du troisième au sixième cartilage costal droit.
- Le bord gauche du cœur descend latéralement du deuxième espace intercostal à l'apex cardiaque, localisé sur la ligne médioclaviculaire au niveau du cinquième espace intercostal.
- Le bord inférieur du cœur s'étend de l'extrémité sternale du sixième cartilage costal à l'apex du cœur, situé au niveau du cinquième espace intercostal, sur la ligne médioclaviculaire.

Où ausculter les bruits du cœur ?

Pour écouter les bruits des valves cardiaques, le stéthoscope est positionné en aval du passage du sang à travers les valves (figure 3.103).

- La valve tricuspide est entendue juste à gauche de la partie inférieure du sternum près du cinquième espace intercostal.
- La valve mitrale est entendue en regard de l'apex cardiaque, au niveau du cinquième espace intercostal sur la ligne médioclaviculaire.
- La valve pulmonaire est entendue en regard de l'extrémité médiale du deuxième espace intercostal gauche.
- La valve aortique est entendue en regard de l'extrémité médiale du deuxième espace intercostal droit.

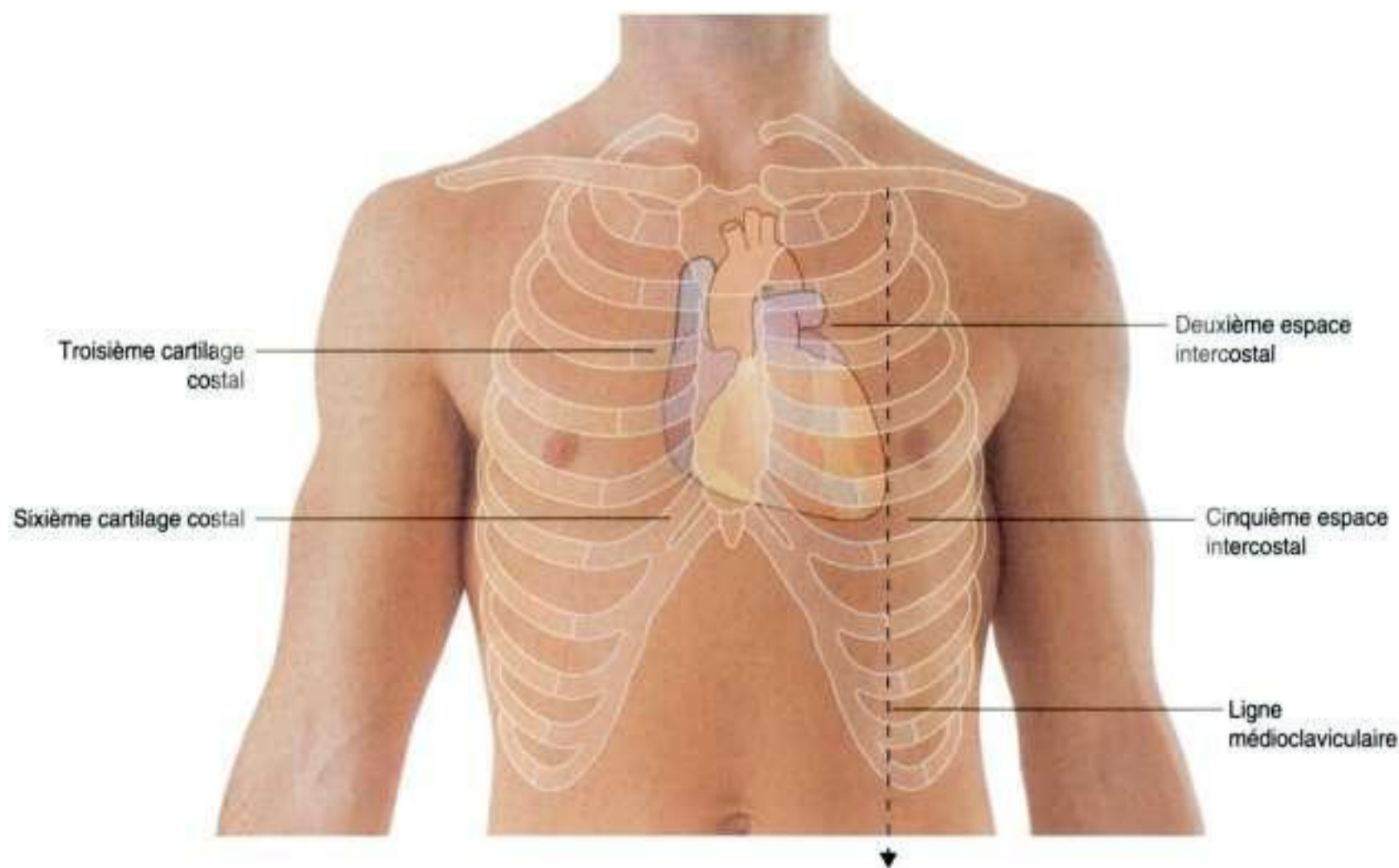


Figure 3.102. Vue antérieure de la paroi thoracique d'un homme montrant les structures squelettiques et la surface de projection du cœur.

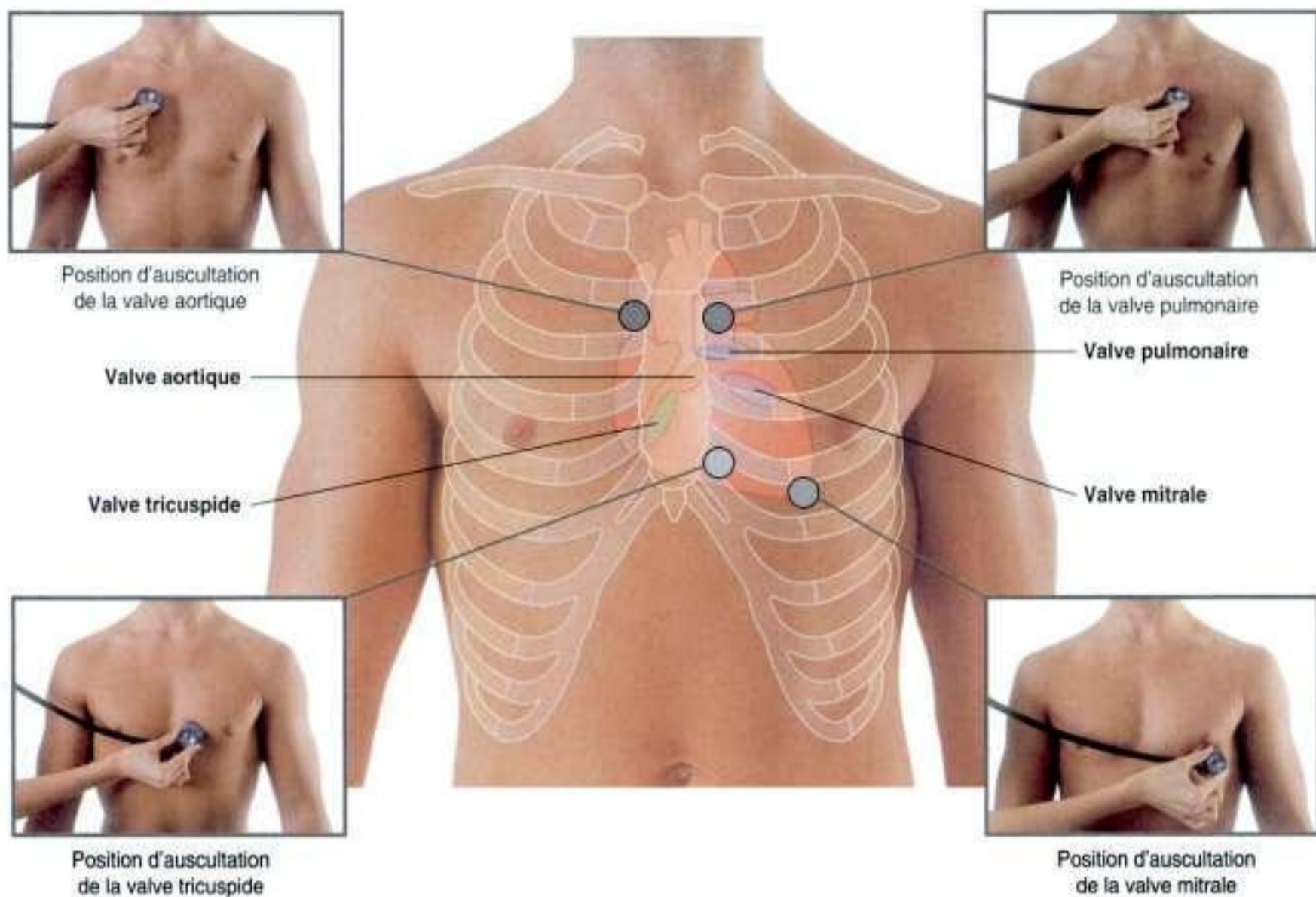


Figure 3.103. Vue antérieure de la paroi thoracique d'un homme, montrant les structures squelettiques, le cœur, la situation des valves cardiaques et les sites d'auscultation.

Projection des cavités pleurales et des poumons, des récessus pleuraux, des lobes pulmonaires et des scissures

Des points de repère cutanés peuvent être utilisés pour localiser les limites normales des cavités pleurales et des poumons, et pour déterminer les positions des lobes pulmonaires et des scissures.

En haut, la cavité pleurale se projette au-dessus du premier cartilage costal. En avant, la plèvre costale recouvre la moitié postérieure de la partie supérieure du sternum. En arrière de la partie inférieure du sternum, la plèvre pariétale gauche ne se rapproche pas autant de la ligne médiane que du côté droit en raison du bombement du cœur du côté gauche (figure 3.104A).

En bas, la plèvre se réfléchit sur le diaphragme au-dessus du rebord costal et regagne la paroi thoracique le long des 8^e, 10^e et 12^e côtes (plus précisément, en

regard de la 8^e côte sur la ligne médioclaviculaire, de la 10^e côte sur la ligne axillaire moyenne, et de la vertèbre TXII en arrière).

Les poumons n'emplissent pas complètement le volume des cavités pleurales, particulièrement en avant et en bas.

- Les récessus costomédiastinaux se prolongent en avant, particulièrement sur la gauche, en rapport avec le bombement cardiaque.
- Les récessus costodiaphragmatiques se prolongent en bas, entre le bord inférieur du poumon et le bord inférieur de la cavité pleurale.

Lors d'une respiration calme, le bord inférieur du poumon se situe sur la paroi thoracique le long des 6^e, 8^e et 10^e côtes (plus précisément, en regard de la 6^e côte sur la ligne médioclaviculaire, de la 8^e côte sur la ligne axillaire moyenne, et de la vertèbre TX en arrière).

Sur une vue postérieure, de chaque côté, la scissure oblique est située sur la ligne médiane près de l'épine de la vertèbre TIV (figures 3.104B et 3.105A). Elle se dirige

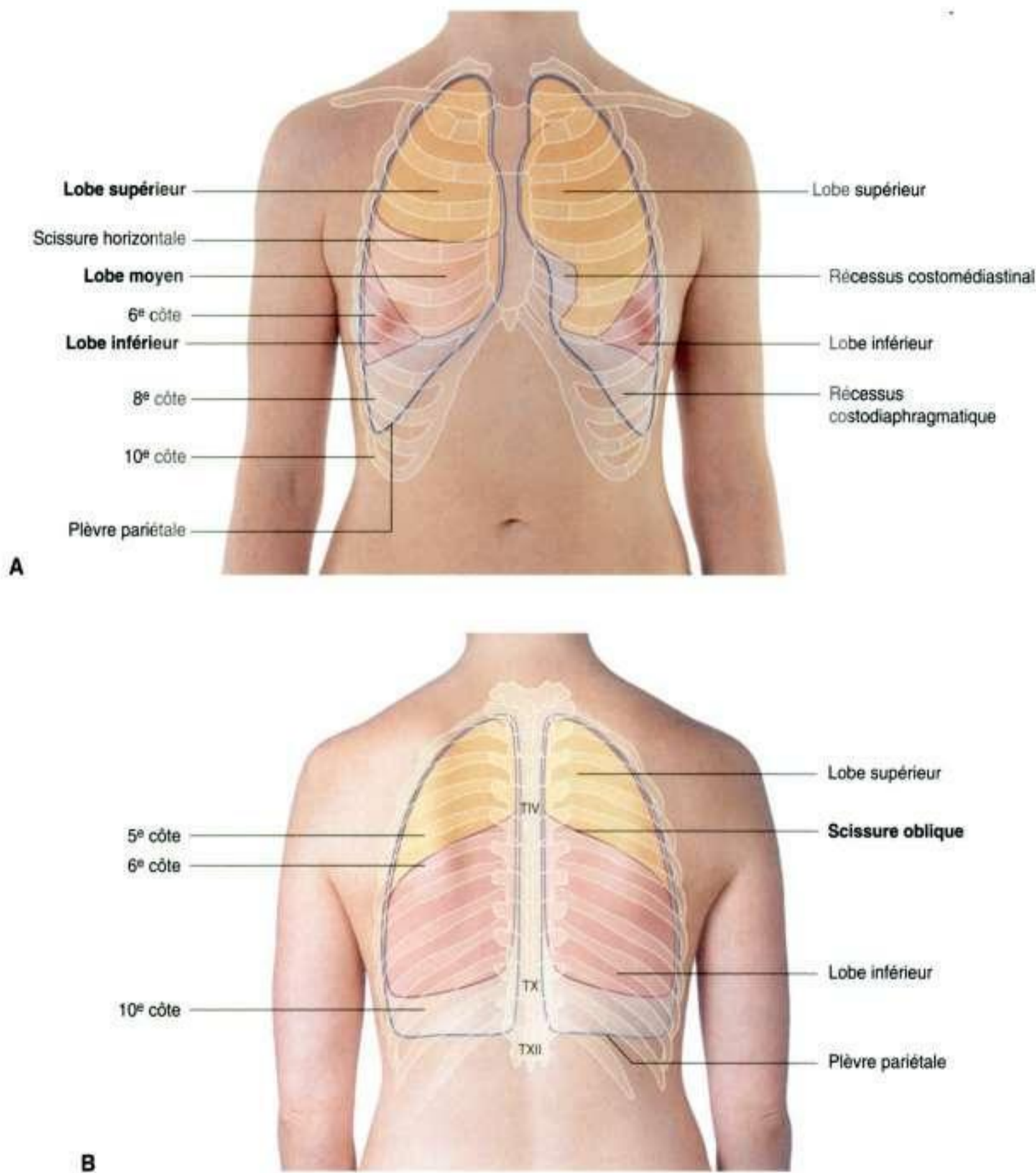


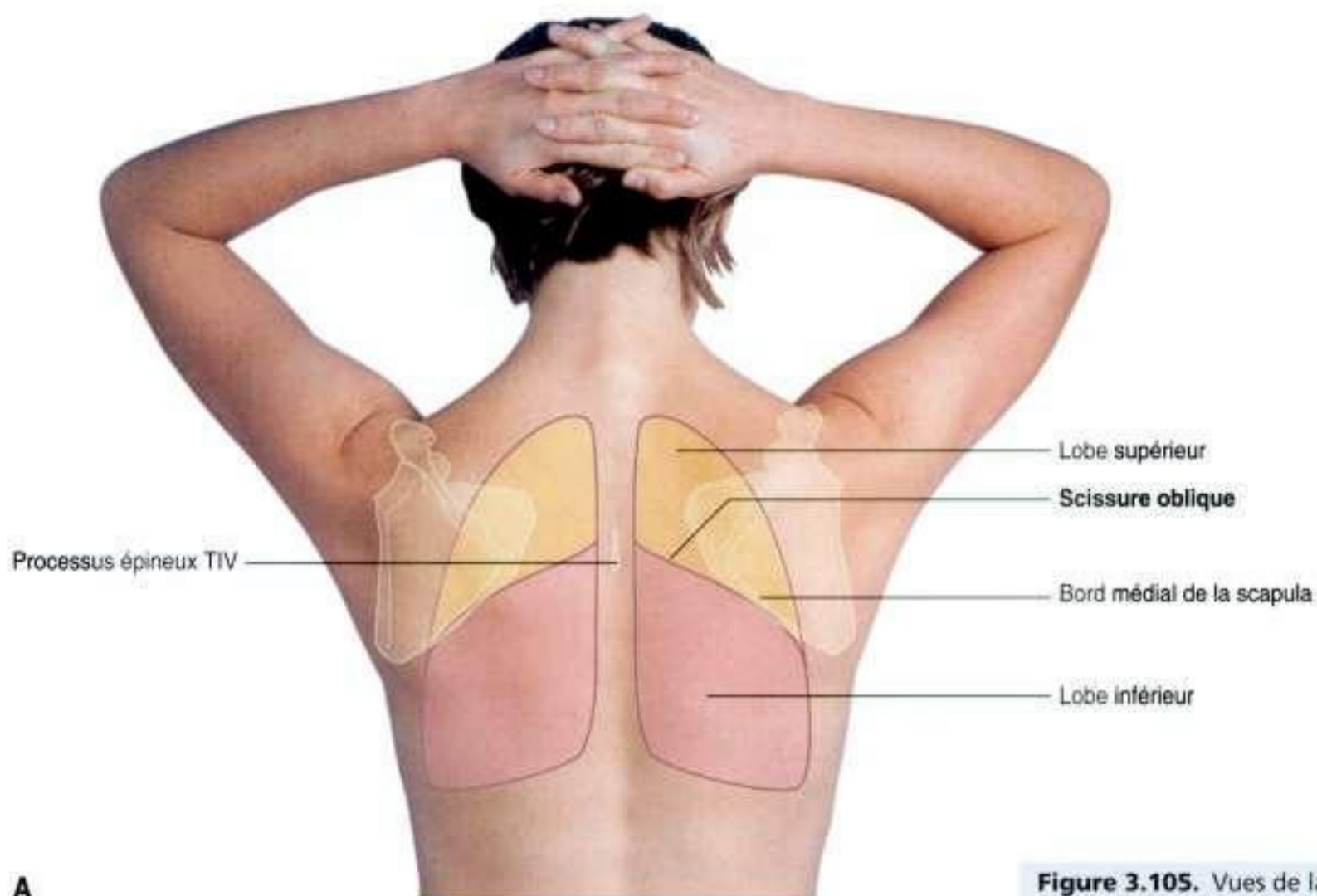
Figure 3.104. Vues de la paroi thoracique montrant les surfaces de projection des lobes et des scissures pulmonaires. **A.** Vue antérieure chez une femme. À droite, les lobes supérieur, moyen et inférieur sont représentés. À gauche, les lobes supérieur et inférieur sont représentés. **B.** Vue postérieure chez une femme. De chaque côté, les lobes supérieur et inférieur sont représentés. Le lobe moyen du poumon droit n'est pas visible sur cette vue.

en dehors et en bas, croise les quatrième et cinquième espaces intercostaux et gagne la 6^e côte latéralement.

Sur une vue antérieure, la scissure horizontale du poumon droit suit le trajet de la 4^e côte et de son cartilage costal, et, de chaque côté, les scissures obliques suivent le trajet de la 6^e côte et de son cartilage costal (figure 3.105B).

Où ausculter les bruits pulmonaires ?

Les différents sites pour écouter les bruits pulmonaires sont décrits sur la figure 3.106.



A

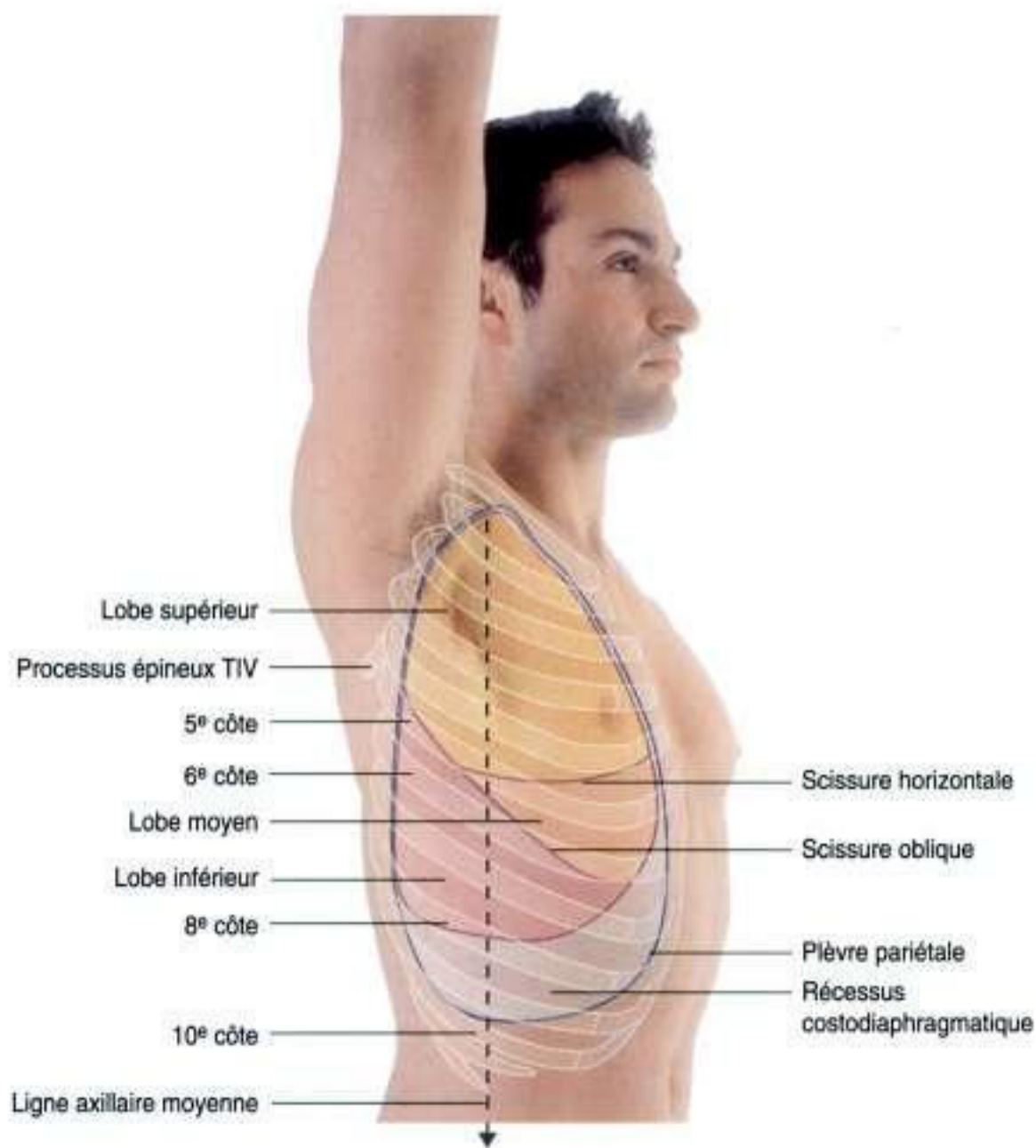


Figure 3.105. Vues de la paroi thoracique. **A.** Vue postérieure chez une femme, les bras en abduction et les mains derrière la tête. De chaque côté, les lobes supérieur et inférieur des poumons sont représentés. Lorsque la scapula est positionnée ainsi, son bord médial est parallèle à la scissure oblique et peut être utilisé pour déterminer les surfaces de projection des lobes supérieur et inférieur des poumons.

B. Vue latérale chez un homme, bras droit en abduction. Les lobes supérieur, moyen et inférieur du poumon droit sont représentés. La scissure oblique débute en arrière au niveau de l'épine de la vertèbre TIV, puis se dirige vers le bas, croisant la 4^e côte, le quatrième espace intercostal et la 5^e côte. Elle croise le cinquième espace intercostal au niveau de la ligne axillaire moyenne et se poursuit en avant, le long de la 6^e côte. La scissure horizontale croise la 5^e côte au niveau de la ligne axillaire moyenne et se poursuit en avant; elle croise alors le quatrième espace intercostal puis suit le trajet de la 4^e côte et de son cartilage costal jusqu'au sternum.

B

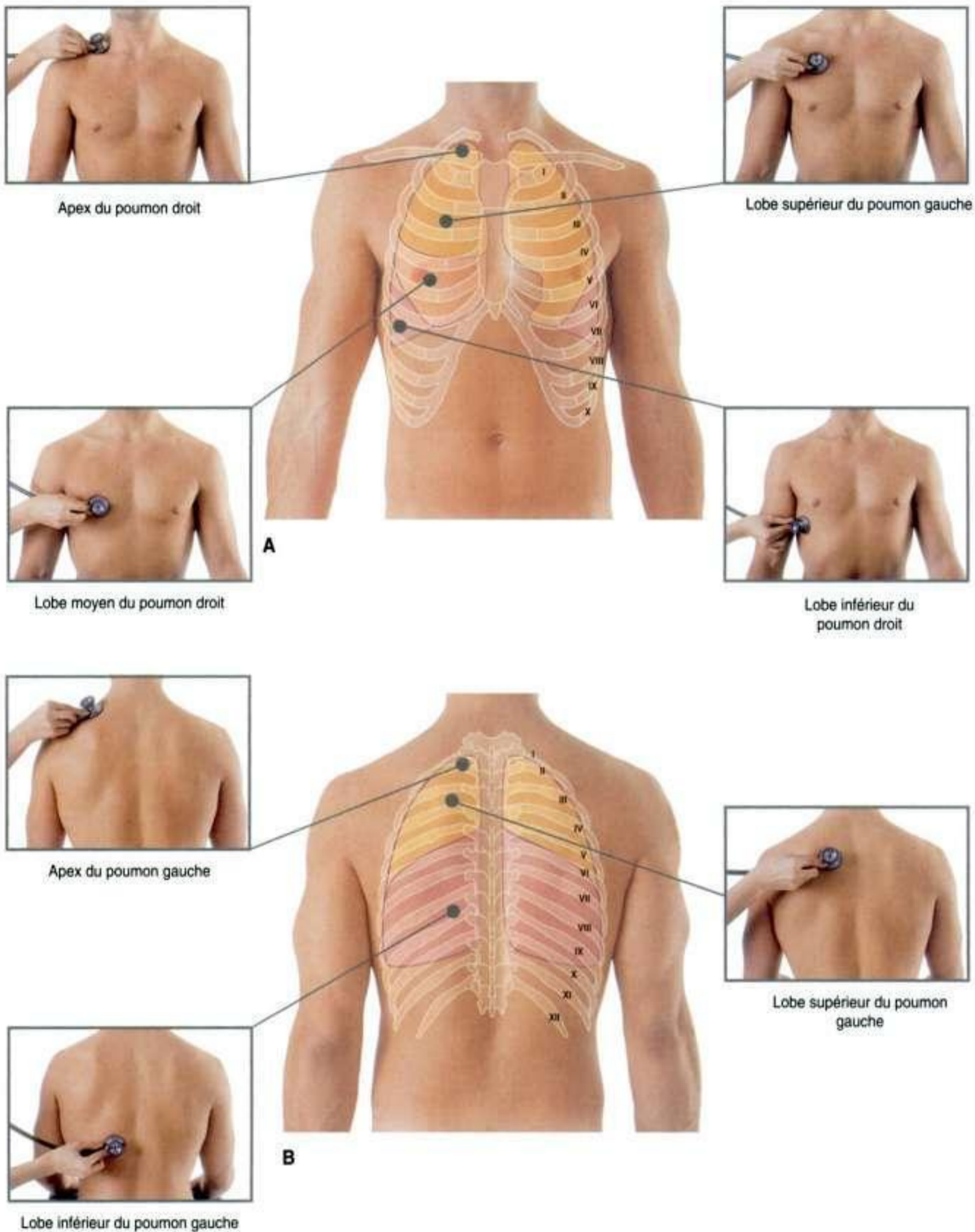


Figure 3.106. Vues de la paroi thoracique chez un homme montrant les sites d'auscultation des bruits des lobes pulmonaires. **A.** Vues antérieures. **B.** Vues postérieures.

Cas cliniques

Cas 1

Côte cervicale

Un jeune homme présente des lésions cutanées nécrotiques à l'extrémité des doigts de la main gauche. Le diagnostic clinique d'embolie fibrinocruorique est posé, et la cause de cette embolie recherchée.

L'embolie peut provenir de plusieurs sources. Elle correspond à des caillots et des fragments de tissus, en général des plaquettes sanguines, qui se détachent d'un site source, et qui sont transportés dans la circulation sanguine jusqu'à de petits vaisseaux, qu'ils peuvent obturer. Les embolies artérielles peuvent provenir de n'importe quel site du cœur gauche, et affectent les artères des organes.

Les affections valvulaires post-rhumatismales rendent les valves mitrale et aortique plus susceptibles aux infections. Cette situation est connue sous le terme d'endocardite infectieuse. Dans le cas d'embolie septique, les bactéries se développent sur la valve cardiaque et sont détachées dans la circulation périphérique.

Une radiographie cervicale met en évidence une côte cervicale (figure 3.107).

Les côtes cervicales peuvent entraîner trois types distincts de pathologies :

- *compression artérielle et embolie – la côte comprime la portion distale de l'artère subclavière, et réduit le diamètre du vaisseau, créant des turbulences dans le flux sanguin. Des agrégats plaquettaire et de l'athérome peuvent se développer dans cette région. Ces débris peuvent se détacher dans les artères du membre supérieur et interrompre la circulation sanguine vers la main et les doigts. Cette affection est nommée embolie distale;*

- *compression du nerf T1 – le nerf T1, qui passe normalement sur la 1^{re} côte, peut être comprimé; de ce fait, les patients peuvent présenter des paresthésies au niveau de la face médiale de l'avant-bras et développer une faiblesse des muscles intrinsèques de la main;*
- *compression de la veine subclavière – pouvant provoquer une thrombose de la veine axillaire.*

Une échographie-Doppler révèle une sténose marquée de l'artère subclavière à l'extrémité de cette côte, et un flux perturbé en aval du rétrécissement. Au sein de cette zone de turbulence sanguine, un thrombus adhérent à la paroi du vaisseau est mis en évidence. Ce patient bénéficie d'une exérèse chirurgicale de cette côte cervicale et ne présente plus aucun symptôme.

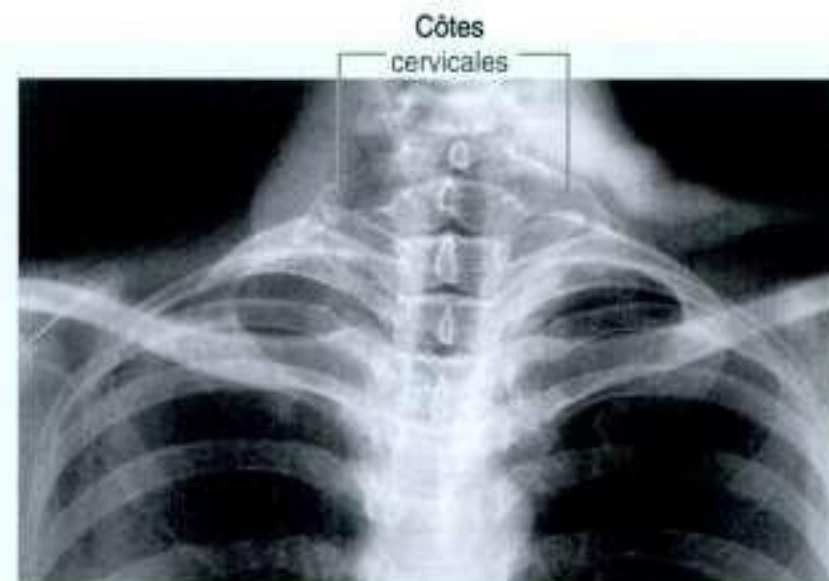

Figure 3.107. Radiographie du cou montrant des côtes cervicales bilatérales.

Cas 2

Cancer du poumon

Un homme de 52 ans présente des maux de tête et une respiration superficielle. Il se plaint également d'hémoptysies de faible abondance. L'examen clinique met en évidence une dilatation de nombreuses veines cervicales. La radiographie de thorax montre une élévation de l'hémi-diaphragme droit et une masse tumorale, que l'on pense être un carcinome bronchogénique primitif.

En tenant compte des constatations cliniques et grâce à une bonne connaissance en anatomie, le site de la tumeur peut être localisé.

La dilatation de multiples veines cervicales indique une obstruction veineuse. Les veines sont dilatées des deux côtés du cou, ce qui implique que l'obstruction se situe sur un vaisseau commun, la veine cave supérieure. Le nerf phrénique droit, qui innerve le diaphragme, se trouve en avant de la veine cave supérieure dans l'hémithorax droit. L'élévation du diaphragme, suggérant une paralysie, montre clairement une atteinte de ce nerf phrénique.

Cas 3

Traumatisme thoracique

Un homme de 35 ans a reçu une balle lors d'un vol à main armée. Le point d'entrée de la balle se situait au niveau du quatrième espace intercostal droit, au-dessus du mamelon. La radiographie de thorax réalisée lors de son admission aux urgences montre un collapsus complet du poumon.

Une autre radiographie de thorax effectuée 20 min plus tard montre un niveau liquidien dans la cavité pleurale (figure 3.108).

Trois types de processus pathologiques peuvent toucher la cavité pleurale.

- *Si de l'air est introduit dans la cavité pleurale, un pneumothorax se développe et le poumon se rétracte en raison de ses propriétés élastiques. L'espace pleural se remplit d'air, et celui-ci va par la suite comprimer le poumon. La plupart des patients ayant un collapsus pulmonaire ne présenteront pas de défaillance respiratoire. Mais dans certaines conditions, l'air pénètre dans la cavité pleurale à un tel niveau qu'il modifie et repousse le médiastin du côté controlatéral dans le thorax. Cette situation s'appelle un pneumothorax compressif; elle est potentiellement létale et requiert un traitement en urgence par la mise en place d'un drain thoracique pour évacuer l'air. Les causes les plus fréquentes de pneumothorax sont les fractures costales et les lésions pulmonaires causées par la ventilation en pression positive.*

- *La cavité pleurale peut contenir du liquide (épanchement pleural), ce qui peut être associé à de nombreuses pathologies (infection pulmonaire, cancer, sepsis abdominal). Il est important de ponctionner ce liquide pour soulager les difficultés respiratoires et de le faire analyser afin d'en déterminer la nature.*
- *Les traumatismes thoraciques graves peuvent entraîner l'apparition d'un hémopneumothorax. Un drain thoracique doit être posé pour évacuer le sang et l'air contenus dans l'espace pleural et pour prévenir une défaillance respiratoire.*

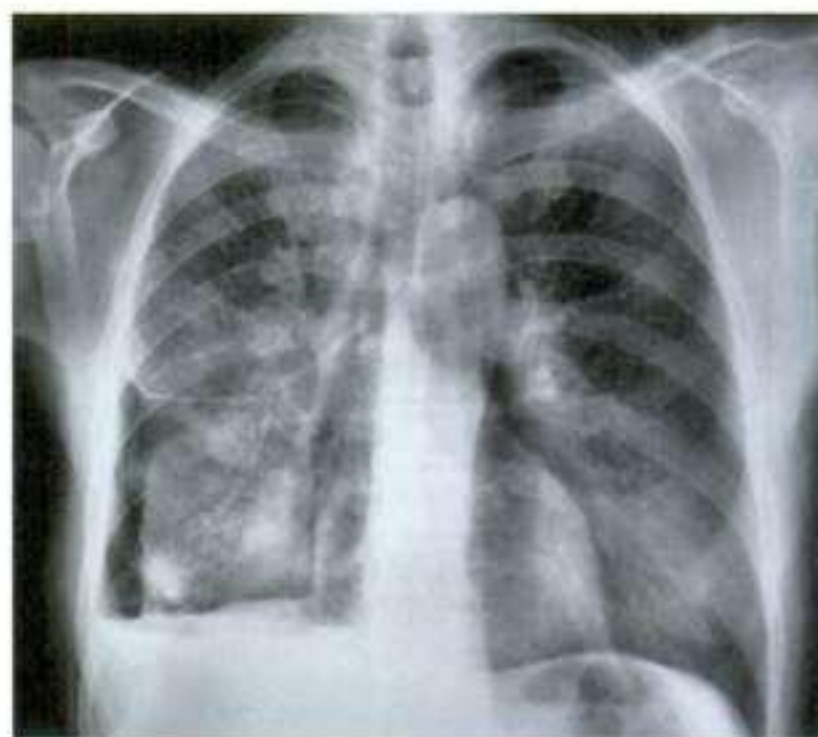


Figure 3.108. Radiographie de thorax montrant un niveau liquidien dans la cavité pleurale.

(Suite)

Cas 3 (suite)

Cet homme nécessite un traitement pour évacuer l'air, le liquide ou les deux.

On peut avoir accès à l'espace pleural en introduisant une aiguille entre les côtes dans la cavité pleurale. Chez un adulte bien portant, l'espace pleural est virtuel; ainsi, toute tentative pour introduire une aiguille dans cet espace ne réussirait probablement pas et pourrait abîmer le poumon sous-jacent.

Avant l'introduction d'un drain thoracique, la côte doit être correctement anesthésiée, car son périoste est extrêmement sensible. Le drain intercostal doit être mis en place en rasant le bord supérieur de la côte. La pose d'un drain près du bord inférieur de la côte pourrait endommager l'artère, la veine ou le nerf intercostal, qui cheminent au sein du paquet neurovasculaire.

Les sites recommandés pour l'introduction du drain sont :

- *sur la ligne médio-axillaire, dans le cinquième espace intercostal;*
- *sur la ligne médio claviculaire, dans le deuxième espace intercostal.*

Ces sites sont repérés en palpant l'angle sternal, qui est le point d'articulation de la 2^e côte. En comptant vers le bas, on détermine le numéro des côtes, et une simple observation permet de repérer les lignes médio-axillaire et médio claviculaire. L'introduction d'un drain ou d'une aiguille sous le niveau de la 5^e côte fait courir le risque de traverser le récessus pleural et de blesser le foie ou la rate, selon le côté où l'aiguille est introduite.

Cas 4

Infarctus du myocarde

Un homme de 65 ans est admis aux urgences pour une importante douleur thoracique irradiant vers le cou et surtout le bras gauche. Ce patient présente une obésité et une intoxication tabagique importante.

À l'examen, le patient est gris et couvert de sueur. Sa pression artérielle est de 74/40 mmHg (normale

à 120/80 mmHg). Un électrocardiogramme (ECG) est réalisé et met en évidence un infarctus du myocarde antérieur. Une échographie, faite en urgence, montre une altération importante de la fonction ventriculaire gauche. La coronarographie révèle l'obstruction complète d'un vaisseau (figures 3.109A et 3.109B).

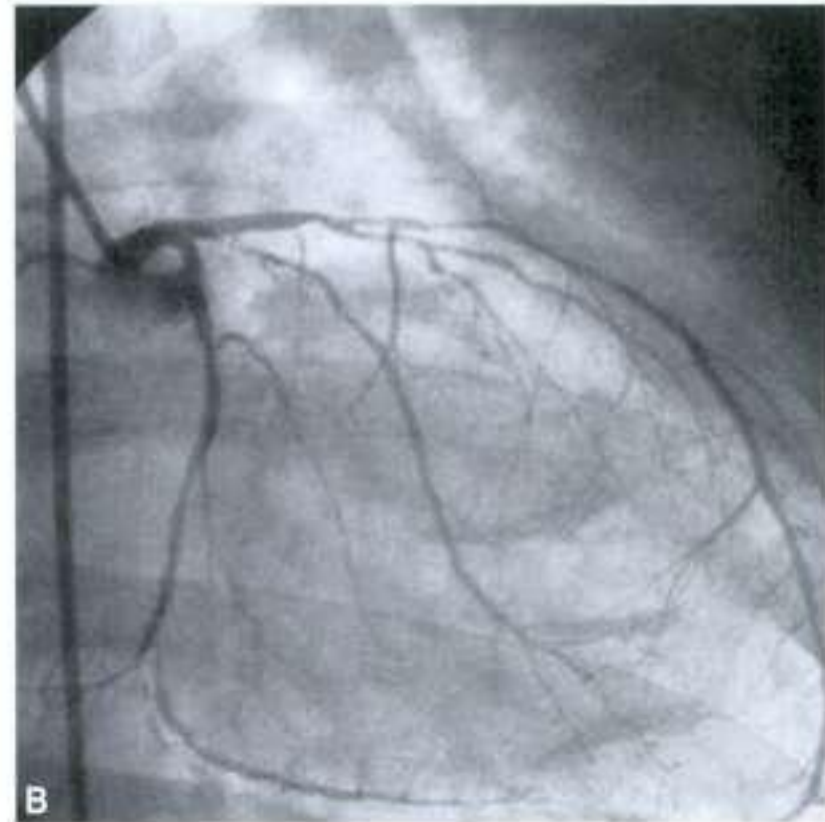
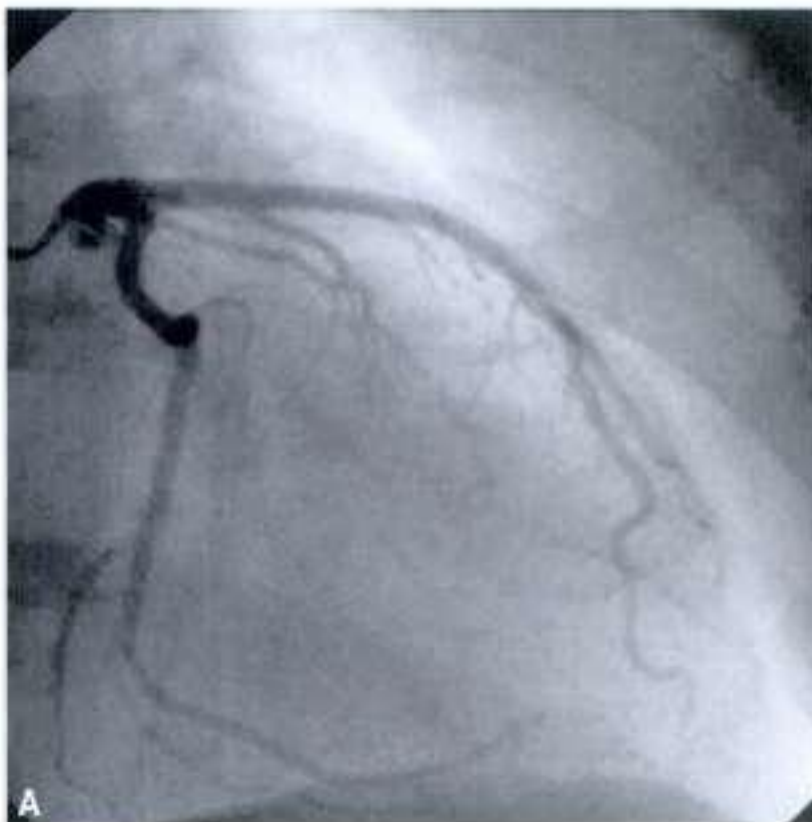


Figure 3.109. **A.** Angiographie d'une artère coronaire gauche normale. **B.** Angiographie d'une artère coronaire gauche montrant un flux diminué en raison des différentes sténoses.

Cas 4 (suite)

Ce patient bénéficie d'un pontage coronarien en urgence et se rétablit rapidement. Il a maintenant perdu du poids, arrêté de fumer et pratique de l'exercice régulièrement.

Lorsque les cellules cardiaques meurent au cours d'un infarctus du myocarde, les fibres de la douleur (afférences viscérales) sont stimulées. Ces fibres viscérales sensibles suivent le trajet des fibres sympathiques qui innervent le cœur, et pénètrent dans la moelle spinale entre les niveaux T1 et T4. À ce niveau, les fibres somatiques afférentes des nerfs spinaux T1 à T4 pénètrent également dans la moelle spinale via les racines postérieures. Ces deux types de fibres afférentes font synapse avec des interneurones, qui font ensuite synapse avec un deuxième neurone dont les fibres montent au sein de la moelle jusqu'aux aires somatosensitives du cerveau représentant les niveaux T1 à T4. Le cerveau n'est pas capable de distinguer clairement les informations viscérales sensibles des informations somatiques sensibles. La douleur est interprétée comme provenant des régions somatiques plutôt que des viscères (ici le cœur; figure 3.109C).

Le patient est essoufflé en raison de sa défaillance ventriculaire gauche.

La défaillance du ventricule gauche produit deux effets :

- la force de contraction est diminuée; cela réduit la pression d'éjection du sang et diminue la pression sanguine;
- l'atrium gauche doit travailler plus pour remplir le ventricule gauche déficient. Ce travail supplémentaire augmente la pression de l'atrium gauche, provoquant une augmentation de la pression dans les veines pulmonaires, ce qui entraîne par la suite une augmentation de la pression dans les veinules pulmonaires. Cette augmentation de pression provoque une fuite de liquide des capillaires vers l'interstitium pulmonaire puis dans les alvéoles. Ce liquide est appelé œdème pulmonaire et limite assurément les échanges gazeux. Cela se traduit par une dyspnée.

Cet homme a l'artère coronaire gauche bouchée, comme on le voit sur la figure 3.109B.

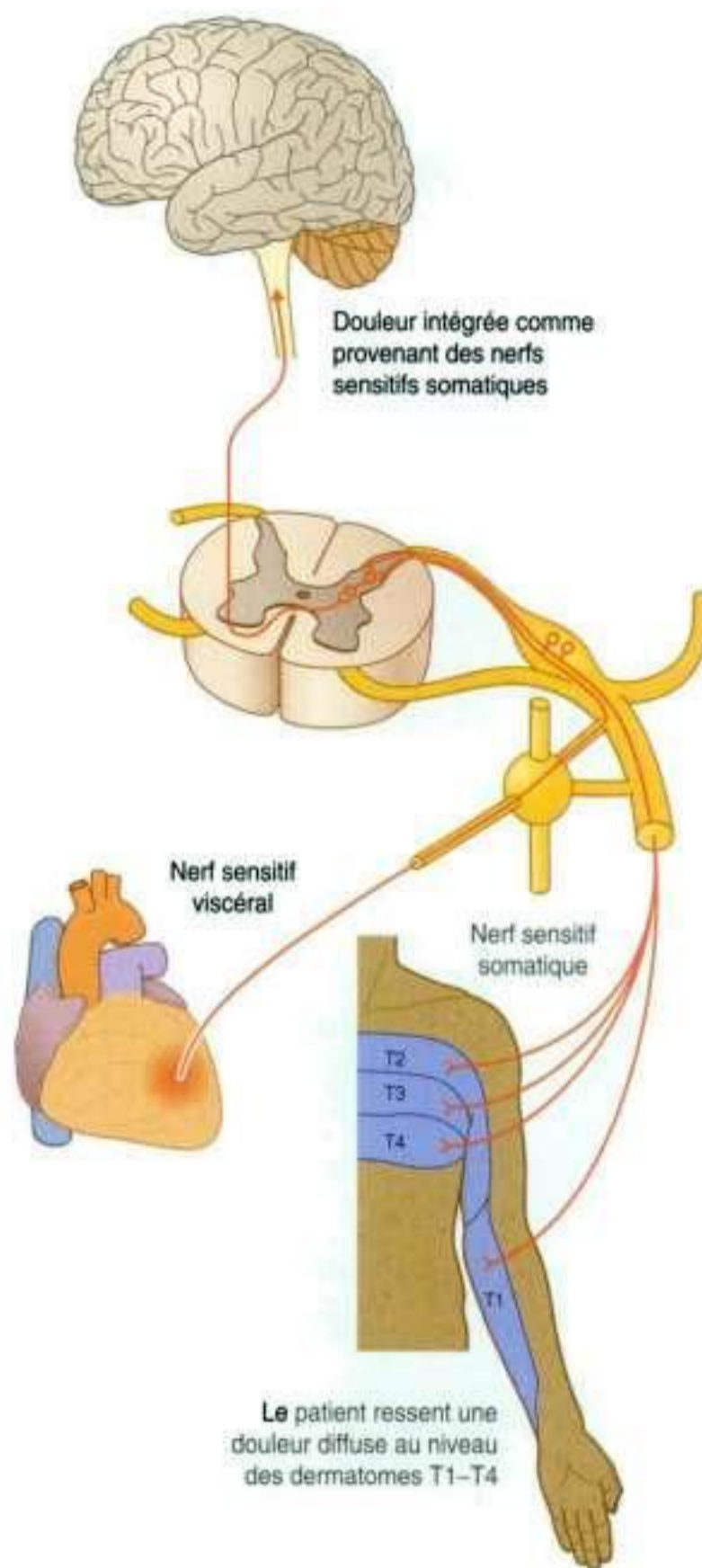


Figure 3.109. C. Mécanismes de perception des douleurs cardiaques au niveau des dermatomes T1-T4.

Il est important de savoir quelle artère coronaire est bouchée.

- L'artère coronaire gauche vascularise la majorité de la partie gauche du cœur. Le tronc commun de la coronaire gauche mesure environ 2 cm de long,

(Suite)

Cas 4 (suite)

puis se divise en artère circonflexe, qui chemine entre l'atrium et le ventricule au sein du sillon coronaire, et en artère interventriculaire antérieure, parfois nommée artère descendante antérieure gauche.

- Lorsque l'artère coronaire droite est atteinte d'une pathologie artérielle et qu'elle s'obstrue, différents troubles du rythme cardiaque peuvent survenir, car la vascularisation des nœuds sinusal et atrioventriculaire est essentiellement assurée par l'artère coronaire droite.

Quand ce patient s'est présenté, sa fonction myocardique a été explorée par un ECG, une échocardiographie et une angiographie. Lorsqu'un patient se présente, le médecin évalue sa fonction myocardique.

Après avoir collecté les différents éléments de l'anamnèse et réalisé un examen clinique, les différents diagnostics différentiels de dysfonctionnement cardiaque sont envisagés. L'évaluation des fonctions myocardique et valvulaire est effectuée grâce à différents examens complémentaires.

- **L'électrocardiogramme (ECG)** est une série de tracés électriques enregistrés selon les axes court et long du cœur. Il révèle les troubles du rythme et de conduction cardiaques. De plus, il évalue les fonctions des parties droite et gauche du cœur, et peut mettre en évidence les points de dysfonctionnement. Des modifications spécifiques de l'ECG désignent les zones du cœur qui ont été touchées lors d'un infarctus myocardique. Par exemple, l'occlusion de l'artère coronaire droite provoque un infarctus dans la zone myocardique qu'elle vascularise, correspondant essentiellement à la face inférieure du cœur; cet infarctus est ainsi nommé infarctus myocardique inférieur. Des modifications ECG sont présentes dans les dérives qui correspondent à la face inférieure du cœur (ici, les dérives II, III et aVF).
- La **radiographie de thorax** va montrer la taille du cœur et l'éventuel élargissement des cavités cardiaques. L'observation attentive des poumons pourra mettre en évidence un excès de liquide (œdème pulmonaire), qui

se forme lors des défaillances du ventricule gauche et qui peut entraîner une insuffisance respiratoire importante conduisant au décès si elle n'est pas rapidement traitée.

- **Les examens biologiques** – le cœur sécrète des enzymes lors des infarctus myocardiques, appelées lactate déshydrogénase (LDH), créatine kinase (CK) et aspartate transaminase (ASAT). Ces enzymes plasmatiques sont facilement dosées dans les laboratoires hospitaliers et sont utiles pour déterminer le diagnostic à un stade précoce. D'autres enzymes spécifiques appelées iso-enzymes peuvent également être dosées (créatine kinase iso-enzyme MB [CKMB]). De nouveaux dosages comportent l'exploration de la troponine (élément spécifique du myocarde), qui est sécrétée lorsque les cellules cardiaques souffrent durant l'infarctus du myocarde.
- **L'épreuve d'effort** – les patients sont reliés à un moniteur ECG et font de l'exercice physique sur un tapis roulant. Les zones d'ischémie, ou de débit cardiaque faible, peuvent être mises en évidence, localisant ainsi les anomalies vasculaires.
- **La médecine nucléaire** – le thallium (marqueur radio-isotope) et ses dérivés sont des analogues du potassium. Ils sont utilisés pour déterminer les zones d'ischémie coronaire. Si aucune zone myocardique n'est visualisée lorsque ces substances sont administrées à un patient, c'est que le myocarde est « mort ».
- **L'angiographie coronaire** – de petits cathéters artériels sont mis en place à partir d'un point de ponction sur l'artère fémorale, et montés à travers l'artère fémorale puis l'aorte jusqu'à l'origine des vaisseaux coronaires. Un produit de contraste radio-opaque est alors injecté pour mettre en évidence les vaisseaux coronaires et leurs principales branches. S'il existe un rétrécissement (sténose), une angioplastie pourra être pratiquée. De petits ballons d'angioplastie sont placés au niveau des zones de rétrécissement et sont gonflés pour remodeler le vaisseau et, ainsi, prévenir l'ischémie coronaire et la survenue d'infarctus du myocarde.

Cas 5

Pacemaker détérioré

Une femme âgée est admise aux urgences en grande défaillance cardiaque. Elle a un boîtier de pacemaker placé à gauche, mis en place pour un trouble du rythme cardiaque (fibrillation auriculaire rapide) plusieurs années auparavant. Un ECG montra une fibrillation auriculaire rapide. Une radiographie de thorax montre que la sonde du pacemaker est cassée en regard de la clavicule.

Une bonne connaissance de l'anatomie de cette région du thorax peut expliquer pourquoi la sonde s'est cassée.

Beaucoup de patients ont un pacemaker cardiaque. La sonde émerge du pacemaker, placé au sein du tissu sous-cutané au-dessus du muscle grand pectoral, et chemine à partir du boîtier,

sous la peau, pour percer la veine axillaire juste en dessous de la clavicule, en dehors du muscle subclavier. La sonde passe alors dans la veine subclavière, la veine brachiocéphalique, la veine cave supérieure, l'atrium droit et se termine au sein de la paroi du ventricule droit (où elle peut stimuler la contraction cardiaque). Si la sonde perfore la veine axillaire directement à côté du muscle subclavier, il est possible qu'après de nombreuses années de mobilisation de l'épaule, le muscle subclavier abîme et casse la sonde, entraînant ainsi un dysfonctionnement du pacemaker. Tous les efforts sont donc mis en œuvre pour placer le point d'insertion de la sonde aussi latéralement que possible au sein de la première partie de la veine axillaire.

Cas 6

Coarctation de l'aorte

Un jeune homme de 20 ans se présente à son médecin de famille pour une toux. La radiographie de thorax montre des encoches le long du bord inférieur des 3^e à 6^e côtes (figure 3.110). Il est adressé à un cardiologue et le diagnostic de coarctation de l'aorte est posé. Les encoches sont dues à la dilatation des artères intercostales collatérales.

La coarctation de l'aorte est un rétrécissement de l'aorte en aval de l'artère subclavière gauche. Ce rétrécissement peut diminuer de façon importante le débit sanguin vers la partie inférieure du corps. La plupart des vaisseaux en amont du rétrécissement sont dilatés en raison de l'augmentation de pression; qui permet au sang de gagner l'aorte en dessous du niveau du rétrécissement. Habituellement, les artères thoracique interne, épigastrique supérieure et musculophrénique sont dilatés en avant. Ces artères donnent les artères intercostales antérieures, qui s'anastomosent avec les artères costales postérieures, permettant ainsi au sang de gagner l'aorte de façon rétrograde.

Les premier et second vaisseaux intercostaux postérieurs sont des branches du tronc cervicocostal, qui naissent de l'artère subclavière

en amont de la coarctation; leur calibre n'est donc pas élargi car les artères sont plus éloignées et ne subissent pas le même régime de pression.

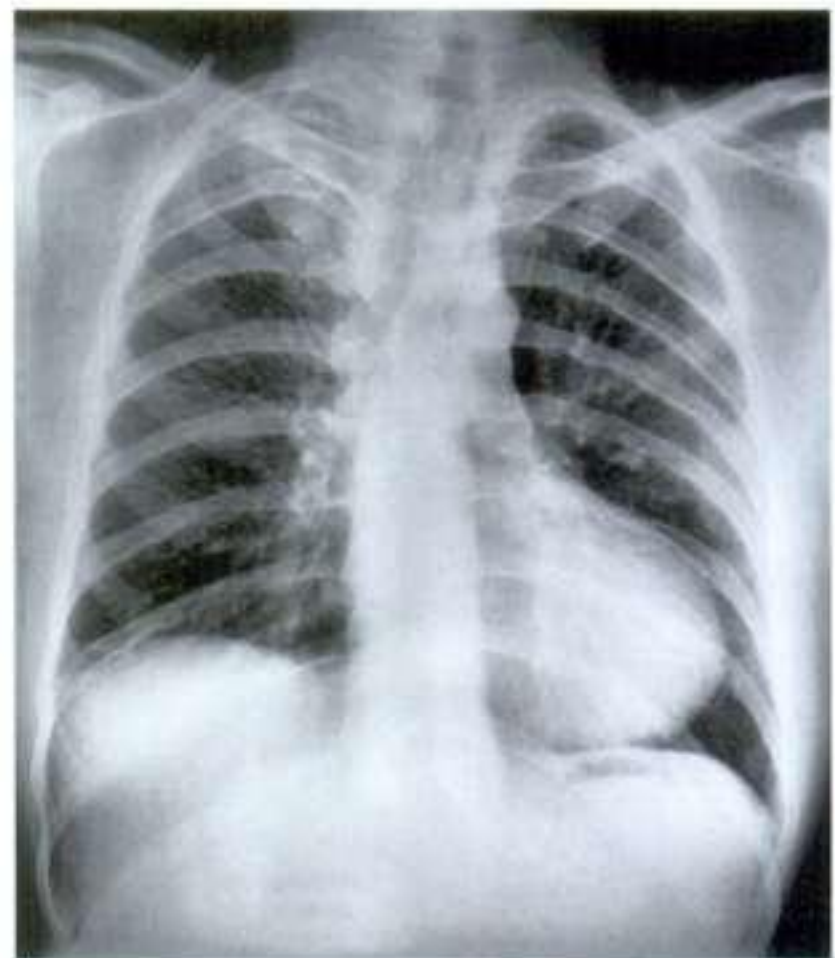


Figure 3.110. Radiographie de thorax montrant des encoches le long des bords inférieurs des 3^e à 6^e côtes.

Cas 7

Dissection de l'aorte thoracique

Un homme de 70 ans se plaint d'une douleur importante entre les scapula. Il est admis à l'hôpital où le diagnostic de dissection de l'aorte thoracique est posé. La zone de dissection est située sur l'aorte thoracique moyenne, sans point de réentrée. Lors des 12 h suivantes, le patient présente un membre supérieur gauche froid, sans pouls et une paraplégie complète des membres inférieurs.

D'après les symptômes du patient, la dissection s'est étendue, à la fois en crânial et en caudal. La dissection a occlus l'origine de l'artère subclavière gauche, ce qui a entraîné la douleur et l'absence de pouls au niveau du membre supérieur gauche. Une nouvelle extension pourrait s'étendre à

l'artère carotide commune gauche et au tronc brachiocéphalique.

Une connaissance précise de la vascularisation de la moelle spinale est nécessaire pour comprendre la paraplégie. Deux régions de la moelle spinale reçoivent des apports supplémentaires. Un vaisseau important est l'artère radulaire majeure (artère d'Adamkiewicz), qui naît habituellement directement de l'artère lombale supérieure ou de la douzième artère intercostale gauche; cependant, son origine est très variable. Cette artère vascularise et supplée les artères spinales; une interruption de ce réseau vasculaire peut provoquer une paraplégie, comme c'est le cas pour ce patient.

Cas 8

Pneumonie

Un homme de 35 ans consulte son médecin de famille pour une perte de poids importante (7 kg en 2 mois). Il se plaint également d'une toux avec des filets de sang dans ses crachats (hémoptysie) et d'une douleur au niveau de l'hémithorax gauche. Récemment, il a remarqué une transpiration abondante, surtout la nuit, l'obligeant à changer ses vêtements.

À l'examen, le patient présente une fébricule et une tachypnée (respiration rapide). L'expansion thoracique est diminuée à gauche. La percussion du thorax montre une matité de la face antérieure de l'hémithorax gauche, alors que le reste de la poitrine résonne normalement. L'auscultation (écoute avec un stéthoscope) révèle une diminution du murmure vésiculaire, qui est normalement rauque (respiration bronchique). Le diagnostic d'infection pulmonaire est posé.

L'infection pulmonaire est une pathologie fréquente. Chez la plupart des patients, l'infection touche les voies aériennes principales et les bronches. Si l'infection perdure, des exsudats et des transsudats sont produits, et emplissent les alvéoles et les lobules pulmonaires secondaires. La nature diffuse de ce type d'infection est appelée pneumonie bronchique.

Du fait des signes cliniques spécifiques du patient, la bronchopneumopathie ne faisait aucun doute.

D'après les éléments cliniques, il était clair que le patient présentait vraisemblablement une pneumonie limitée à un lobe. Comme le poumon gauche ne présente que deux lobes, le diagnostic le plus probable était une pneumonie du lobe supérieur gauche.

Une radiographie de thorax fut réalisée (figure 3.111). Un cliché postéroantérieur du thorax montra une opacité de tout le poumon gauche.

Connaissant la position de la grande scissure, n'importe quelle opacité au niveau du lobe supérieur gauche se manifesterait par ce type d'image. Des radiographies de profil ne sont habituellement pas nécessaires, mais elles montreraient une opacité située en avant et en haut, se terminant brutalement au niveau de la grande scissure.

Les pneumonies du lobe supérieur sont inhabituelles, car la majorité des patients développent une infection influencée par la pesanteur. Cependant, certaines infections se développent typiquement au sein des lobes supérieur ou moyen, comme la tuberculose ou l'histoplasmosse.

(Suite)

Cas 8 (suite)

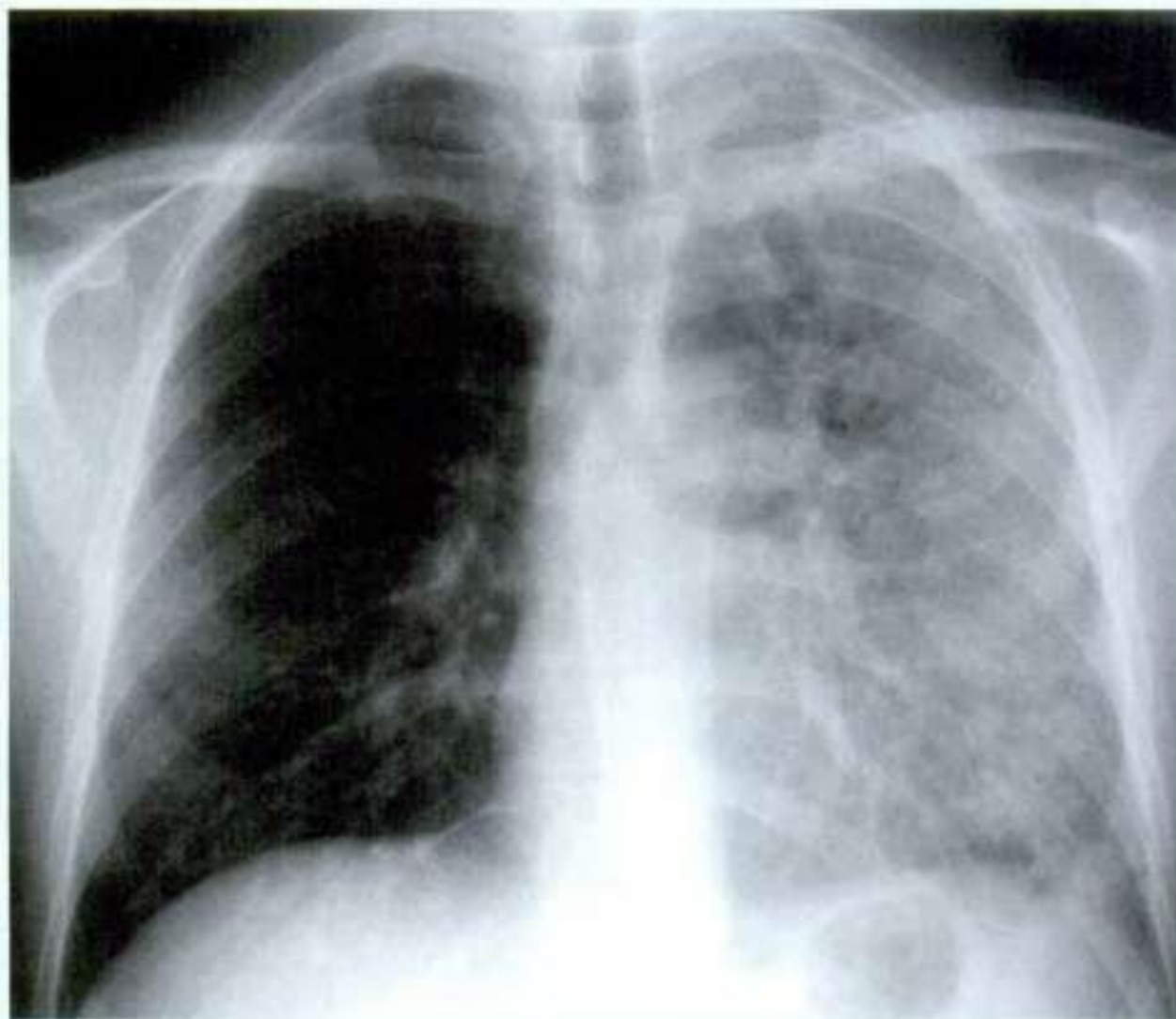


Figure 3.111. Radiographie de thorax montrant une infection du lobe supérieur gauche.

L'histoire de ce patient suggère une pathologie chronique grave et il est admis à l'hôpital.

Au décours de son hospitalisation, une bronchoscopie est réalisée et les crachats sont aspirés au niveau de la bronche lobaire supérieure

gauche. Un prélèvement est réalisé puis cultivé au laboratoire. Il est examiné au microscope et des bacilles tuberculeux (ou bacilles de Koch) sont identifiés.

10 questions-réponses

- 1. Lors d'une mastectomie, le nerf thoracodorsal est coupé. Quel muscle va maintenant être déficient ?**

Le nerf thoracodorsal assure l'innervation du muscle grand dorsal et, dans ce cas, il ne se contracte plus. L'examen clinique montre une faiblesse dans l'extension, l'adduction et la rotation médiale du bras.

- 2. Suite à la pose laborieuse d'un cathéter dans la veine subclavière, la radiographie de thorax met en évidence un collapsus du poumon. Pourquoi ?**

Le médecin a ponctionné accidentellement la plèvre au niveau de l'apex pulmonaire et le poumon s'est ainsi rétracté. La plèvre apicale est située sous la 1^{re} côte, ce qui la rend vulnérable lors des ponctions de la veine subclavière.

- 3. Un jeune homme est blessé lors d'un accident de la voie publique. Lors de son admission à l'hôpital, il bénéficie d'une radiographie thoracique, qui met en évidence la présence d'anses intestinales grêles au niveau de la partie gauche du thorax. Pourquoi ?**

Les traumatismes thoraciques graves peuvent entraîner une rupture du diaphragme, laissant ainsi les anses intestinales grêles pénétrer dans le thorax. Cela se produit généralement à gauche. Il est rare que l'intestin grêle pénètre au niveau du côté droit, car le foie est situé sous le diaphragme à ce niveau.

- 4. Un fumeur invétéré de 75 ans présente une dysphonie et une pupille droite en myosis. Où est située sa tumeur pulmonaire ?**

La tumeur est située dans son poumon droit. La dysphonie est vraisemblablement due à l'atteinte du nerf récurrent laryngé, qui passe autour de l'artère subclavière droite. Cela localise la tumeur au niveau de l'apex pulmonaire droit (il s'agit d'une tumeur du sillon supérieur). Lorsque le ganglion stellaire (ici, la réunion du ganglion cervical inférieur avec le premier ganglion thoracique sympathique) est atteint, les fonctions sympathiques de la face et du cou sont perturbées. Les patients peuvent alors développer un ptosis modéré (chute de la paupière), une sécheresse faciale et une perte

de l'innervation sympathique de la pupille, qui se traduit par un myosis.

- 5. Un patient présente une affection mitrale sévère et une dysphonie due à une paralysie de la corde vocale gauche. Expliquer les signes cliniques.**

Les affections mitrales, qu'il s'agisse de sténose ou de fuite, entraînent une hypertrophie de l'atrium gauche. Une hypertrophie importante de l'atrium gauche peut comprimer le nerf récurrent laryngé, provoquant une paralysie de la corde vocale et une dysphonie (syndrome d'Ortner).

- 6. L'œdème pulmonaire (liquide dans l'interstitium pulmonaire et les alvéoles) est rarement rencontré chez les patients présentant un épanchement péricardique. Pourquoi ?**

L'œdème pulmonaire est habituellement rencontré chez des patients présentant une insuffisance ventriculaire gauche sévère. Les patients souffrant d'un épanchement péricardique développent une insuffisance des deux ventricules, droit et gauche, due aux effets compressifs du liquide péricardique sur le cœur.

- 7. Lors d'un cathétérisme cardiaque, le cathéter glisse de l'atrium droit vers l'atrium gauche. Le patient ne présente aucun signe ou symptôme. Pourquoi ?**

Le cathéter est passé à travers un foramen ovale perméable.

- 8. Un homme jeune développe une douleur thoracique aiguë lors de vomissements. Il décède 6 h plus tard. L'autopsie révèle une rupture du bas œsophage et la présence de liquide gastrique dans la partie gauche du thorax ? Pourquoi ?**

Le syndrome de rupture de l'œsophage a été décrit par Boerhaave (syndrome de Boerhaave). La partie gauche de l'œsophage inférieur est située contre la plèvre pariétale médiastinale. L'œsophage chemine à gauche de la ligne médiane et perce le diaphragme en regard de TX. C'est pourquoi, les ruptures du tiers inférieur de l'œsophage touchent presque toujours le thorax.

9. Un carcinome œsophagien est résectionné chez un patient de 38 ans. La radiographie thoracique postopératoire montre un épanchement pleural gauche abondant. Lors du drainage de cet épanchement, un liquide blanc laiteux est aspiré. Expliquer.

Pendant l'intervention, le chirurgien a probablement accidentellement lésé le conduit thoracique au-dessus du niveau de TIV. Si le conduit thoracique avait été lésé au dessous de TIV, l'épanchement pleural chyleux (le chyle est contenu dans le conduit thoracique) aurait été situé à droite.

10. Durant l'examen clinique de routine d'un nourrisson, un canal artériel persistant est diagnostiqué. Pourquoi le canal artériel est-il nécessaire ?

Pendant la gestation, le sang fœtal est oxygéné par le placenta et non dans les poumons. Quand le sang arrive dans l'atrium droit, une partie passe à travers le foramen ovale vers l'atrium gauche, l'autre partie passe dans le ventricule droit puis dans le tronc pulmonaire. Le sang du tronc pulmonaire passe à travers le canal artériel vers l'aorte, évitant les poumons.

4

Abdomen

Vue globale 230

Anatomie régionale 252

Anatomie de surface 358

Cas cliniques 367

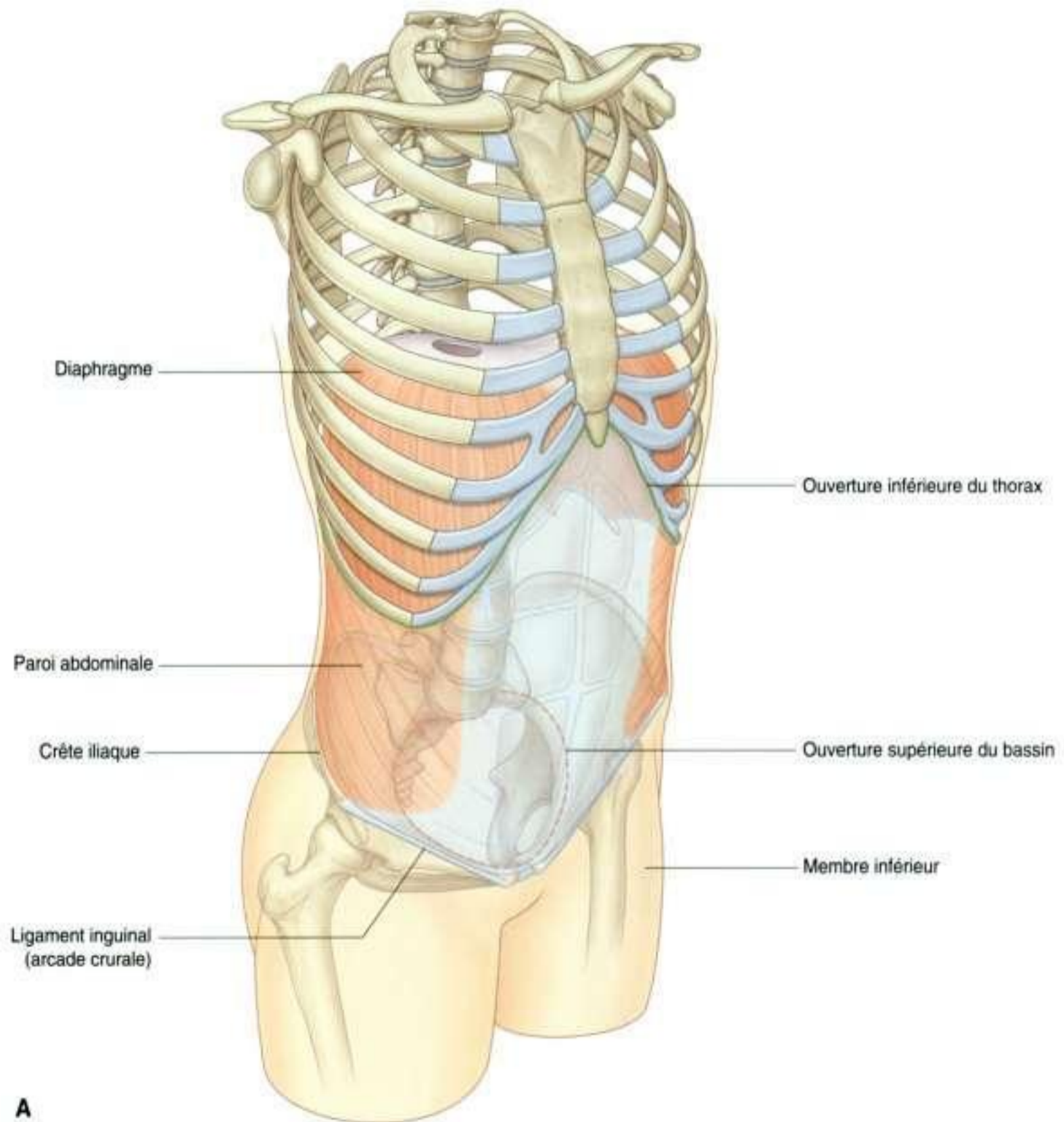
Traduction
Dorothee Coquerel-Béghin

Vue globale

INTRODUCTION

L'abdomen est une cavité globalement cylindrique qui s'étend de la limite inférieure du thorax à la limite supérieure du pelvis et du membre inférieur (figure 4.1A).

L'**ouverture inférieure du thorax** constitue la limite supérieure de l'abdomen, et est séparée du thorax par le diaphragme. Plus bas, la paroi abdominale profonde se poursuit par la paroi pelvienne au niveau



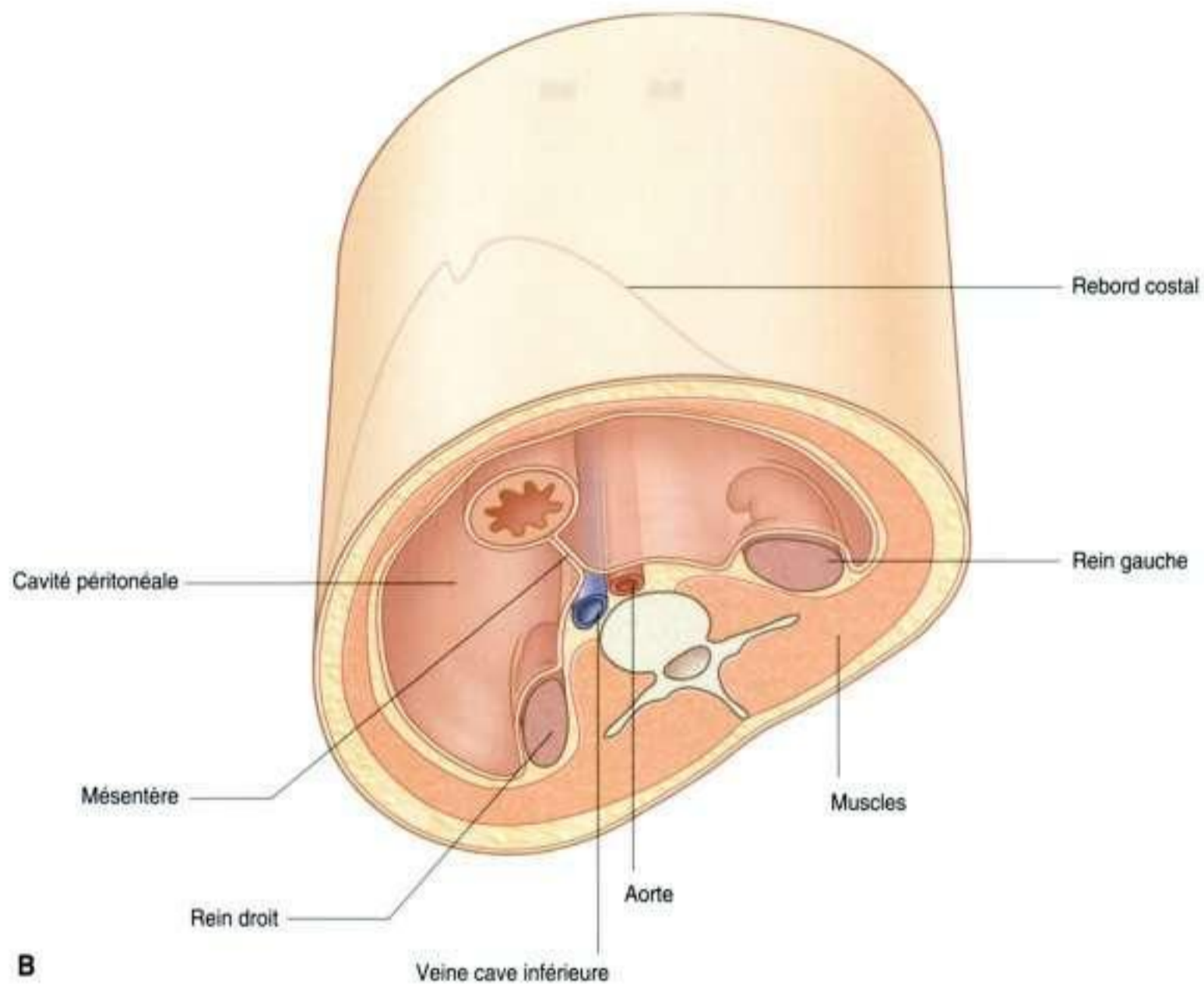


Figure 4.1, suite. Abdomen. **B.** Situation du contenu abdominal. Vue inférieure.

de l'ouverture supérieure du bassin. Superficiellement, la limite inférieure de la paroi abdominale correspond à la racine du membre inférieur.

La cavité, fermée par la paroi abdominale, contient une grande **cavité péritonéale**, qui communique librement avec la cavité pelvienne.

Les viscères abdominaux sont soit suspendus dans la cavité péritonéale par les mésentères, soit situés entre la cavité péritonéale et la paroi musculo-squelettique postérieure (figure 4.1B).

Les viscères abdominaux comprennent :

- les principaux éléments du tractus gastro-intestinal : extrémité inférieure de l'œsophage, estomac, intestin grêle, côlon, foie, pancréas et vésicule biliaire ;

- la rate ;
- des éléments de l'appareil urinaire : reins et uretères ;
- les glandes surrénales ;
- des structures neurovasculaires.

FONCTIONS

Protection des principaux viscères

L'abdomen abrite les principaux éléments du tractus gastro-intestinal (figure 4.2) ainsi que la rate et une partie de l'appareil urinaire.

Une grande partie du foie, la vésicule biliaire, l'estomac, la rate et une partie du côlon sont

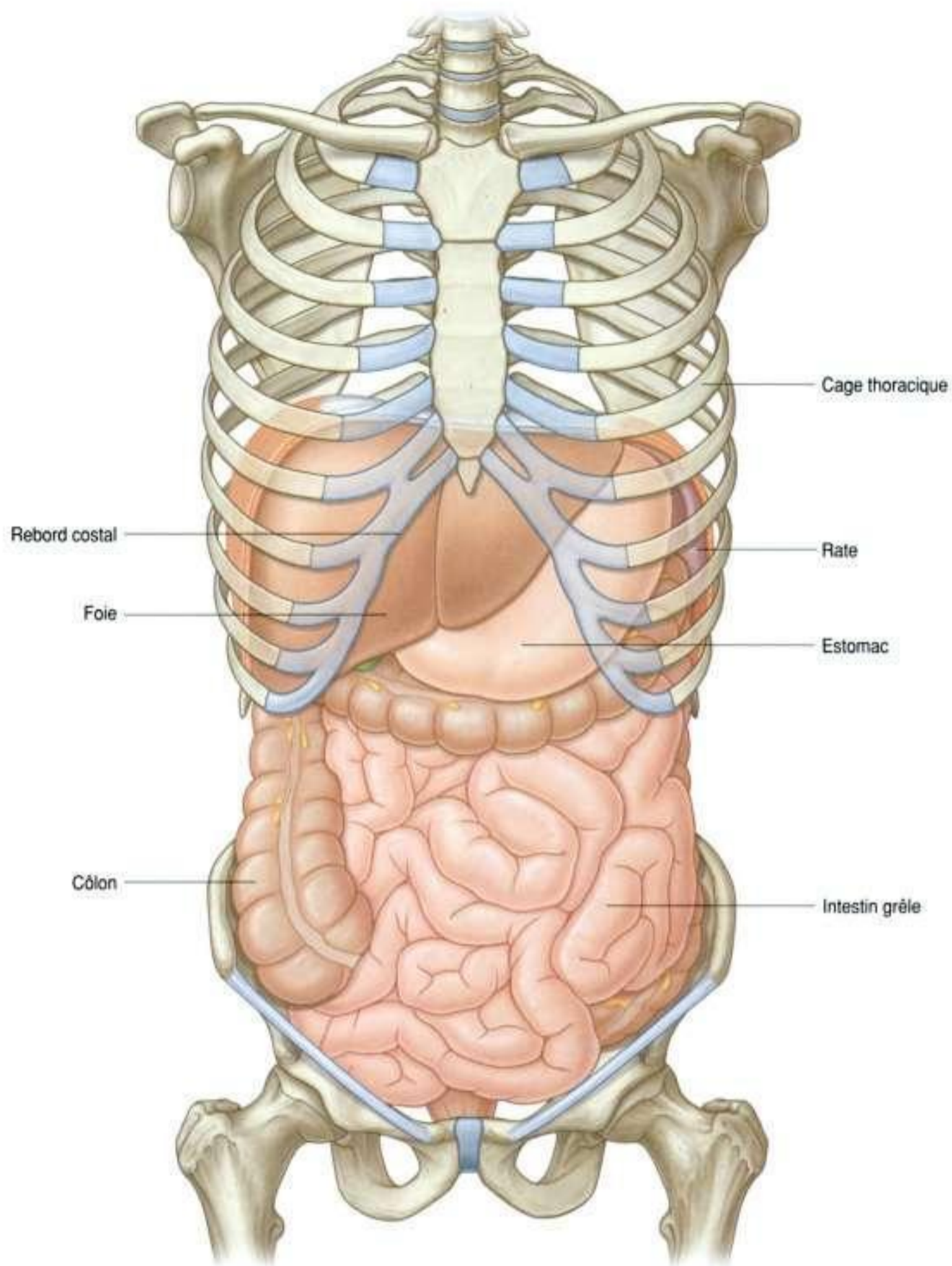


Figure 4.2. L'abdomen contient et protège les viscères abdominaux.

situés sous les coupes diaphragmatiques, qui se projettent en haut au-dessus du rebord costal. Ainsi, ces viscères abdominaux sont protégés par la paroi thoracique. Les pôles supérieurs

des reins sont situés en regard des dernières côtes.

Les autres viscères sont supportés et protégés essentiellement par la paroi musculaire de l'abdomen.

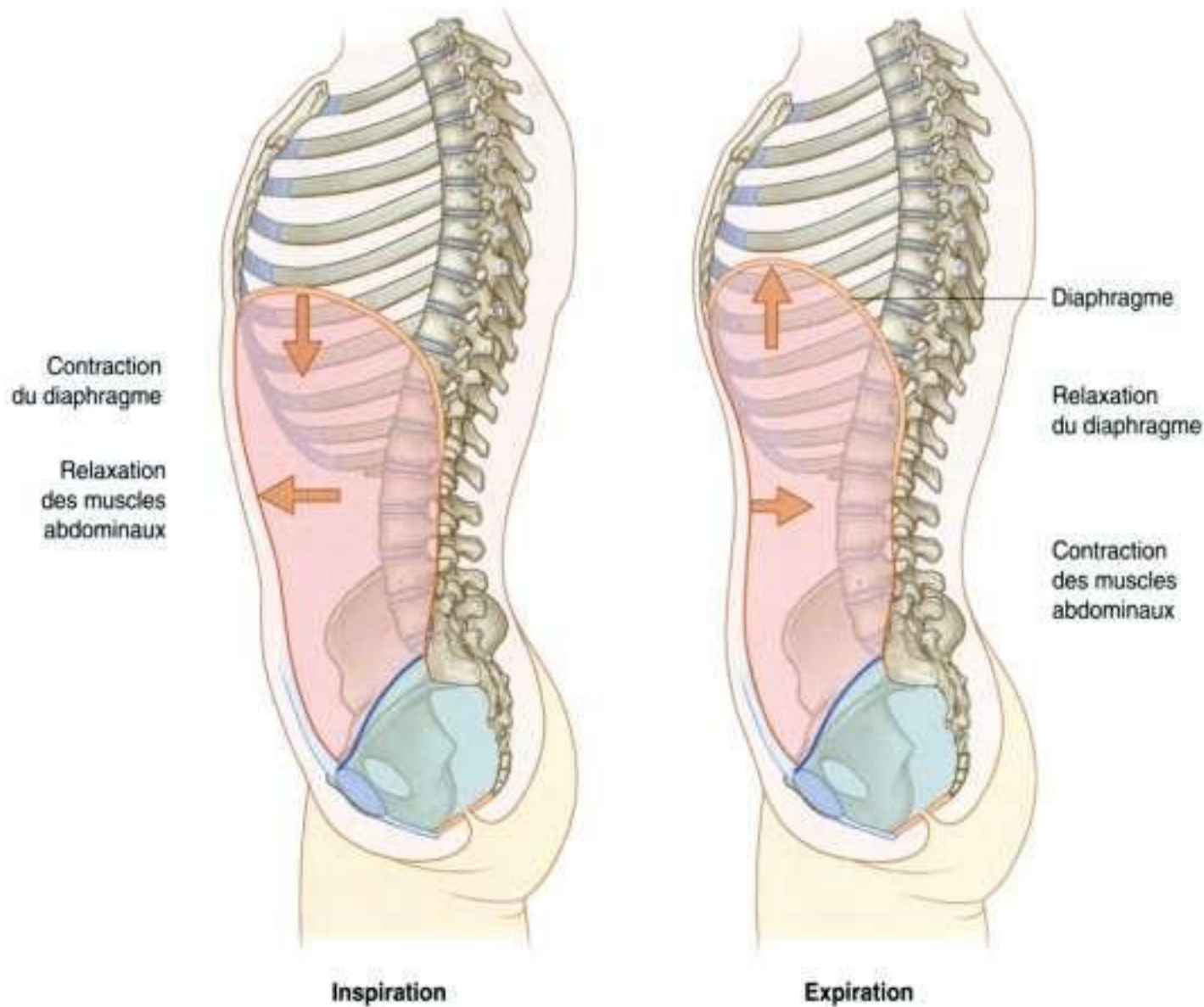


Figure 4.3. L'abdomen participe à la respiration.

Respiration

Un des rôles les plus importants de la paroi abdominale est de participer à la respiration :

- elle se relâche durant l'inspiration, s'adaptant à l'expansion de la cavité thoracique et au déplacement vers le bas des viscères abdominaux pendant la contraction du diaphragme (figure 4.3) ;
- durant l'expiration, elle se contracte afin d'assister l'élévation des coupes diaphragmatiques, entraînant ainsi la réduction du volume thoracique.

Des substances peuvent être expulsées des voies aériennes lors d'une expiration forcée, utilisant les muscles abdominaux, comme lors de la toux ou de l'éternuement.

Variations dans la pression intra-abdominale

La contraction des muscles de la paroi abdominale peut accroître nettement la pression intra-

abdominale quand le diaphragme est en position fixe (figure 4.4). L'air est maintenu dans les poumons par la fermeture des valves laryngées au niveau cervical. Une pression intra-abdominale accrue participe à vider le contenu de l'ampoule rectale et lors de l'accouchement.

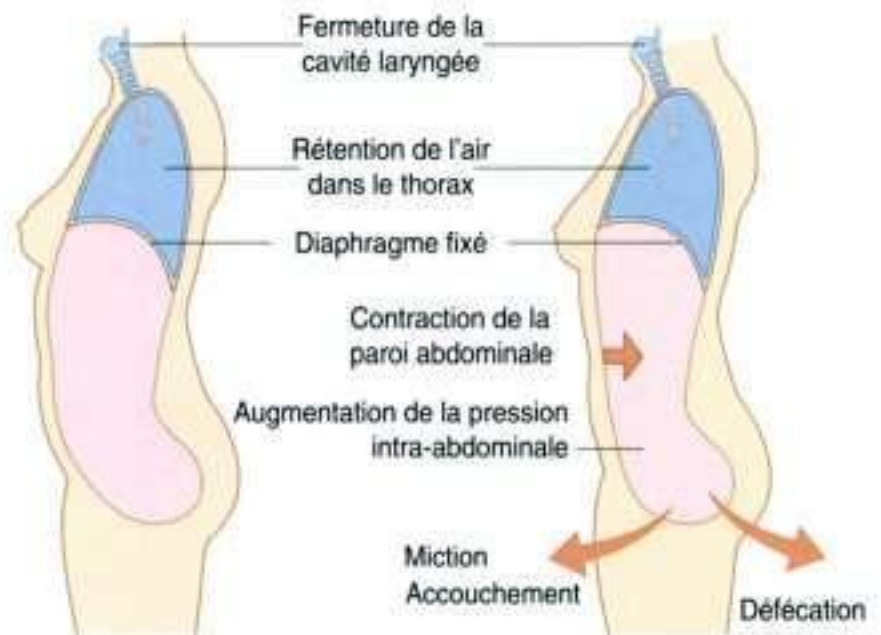


Figure 4.4. L'augmentation de la pression intra-abdominale peut être sollicitée lors de la miction, de la défécation et de l'accouchement.

ÉLÉMENTS ANATOMIQUES

Paroi

La paroi abdominale est constituée en partie d'os mais essentiellement de muscles (figure 4.5). Les éléments squelettiques de la paroi (figure 4.5A) sont :

- les cinq vertèbres lombales et les disques intervertébraux correspondants;
- la partie supérieure des os pelviens;
- des éléments osseux de la paroi thoracique inférieure, à savoir le rebord costal, la 12^e côte, l'extrémité de la 11^e côte et le processus xiphoïde.

Les muscles forment le reste de la paroi abdominale (figure 4.5B) :

- de part et d'autre de la colonne vertébrale, les muscles carré des lombes, grand psoas et iliaque renforcent la partie postérieure de paroi (les muscles grand psoas et iliaque se terminent au niveau de la cuisse et sont les principaux fléchisseurs de la hanche);
- les parois latérales de la paroi abdominale sont principalement constituées par trois feuillets musculaires, qui ont une orientation comparable aux muscles intercostaux (les muscles transverse abdominal, oblique interne et oblique externe);
- en avant, un muscle segmenté (muscle droit de l'abdomen) s'étend de part et d'autre de la ligne médiane, de la paroi thoracique inférieure au pelvis.
- La continuité structurale entre les parties postérieure, latérale et antérieure de la paroi abdominale est assurée par un épais fascia en arrière et par

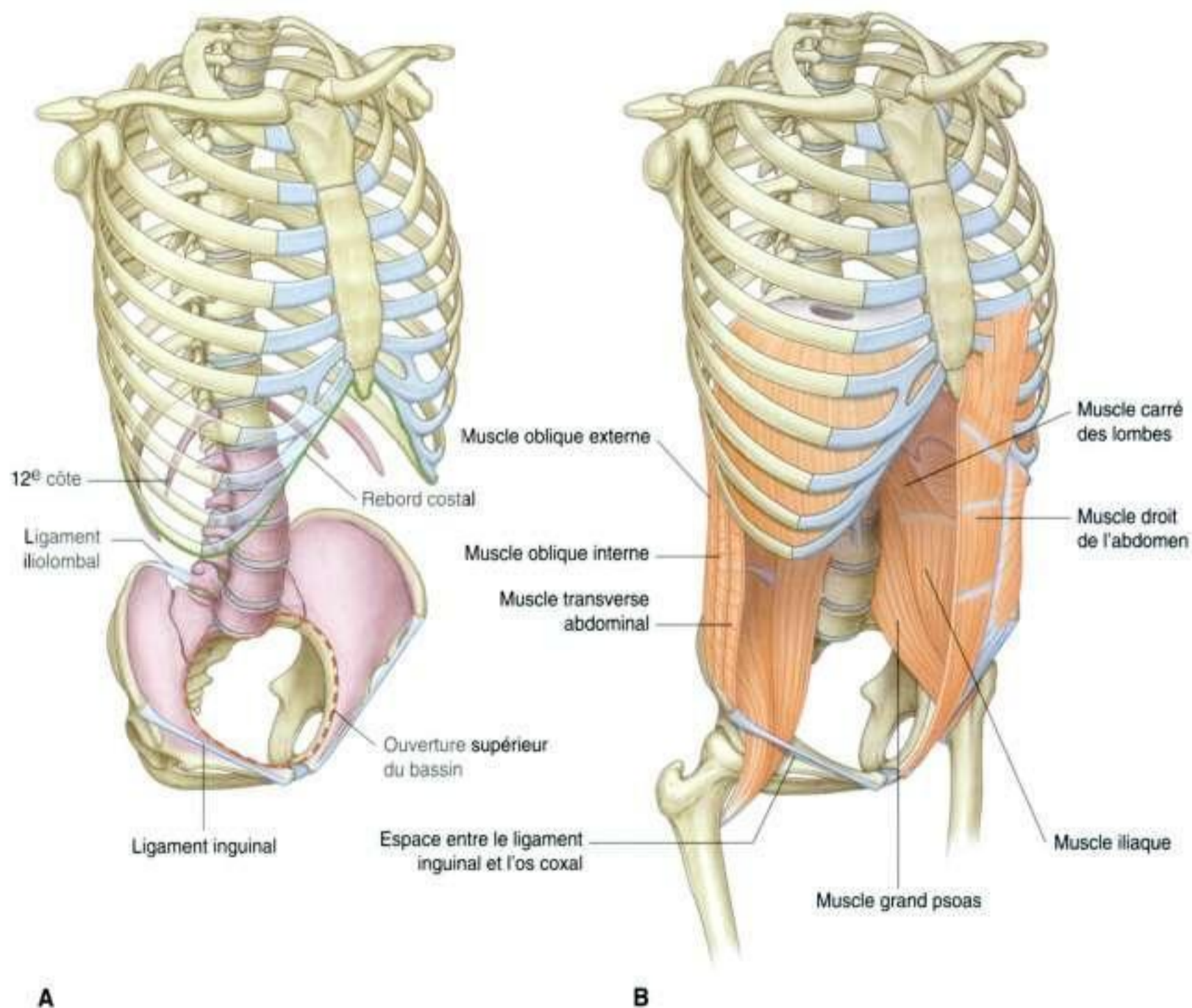


Figure 4.5. Paroi abdominale **A.** Éléments squelettiques. **B.** Muscles.

de fins feuillets tendineux (aponévroses) issus des muscles de la paroi latérale. Un fascia d'épaisseur variable sépare la paroi abdominale du péritoine.

Cavité abdominale

L'organisation générale de la cavité abdominale est telle que le tube digestif central (tractus gastro-intestinal) est appendu à la paroi abdominale postérieure, et partiellement à la paroi abdominale antérieure par de fins replis péritonéaux (les **mésentères** ; figure 4.6) :

- un mésentère ventral (ou antérieur) pour les régions proximales du tube digestif ;
- un mésentère dorsal (postérieur) sur toute la longueur du tractus.

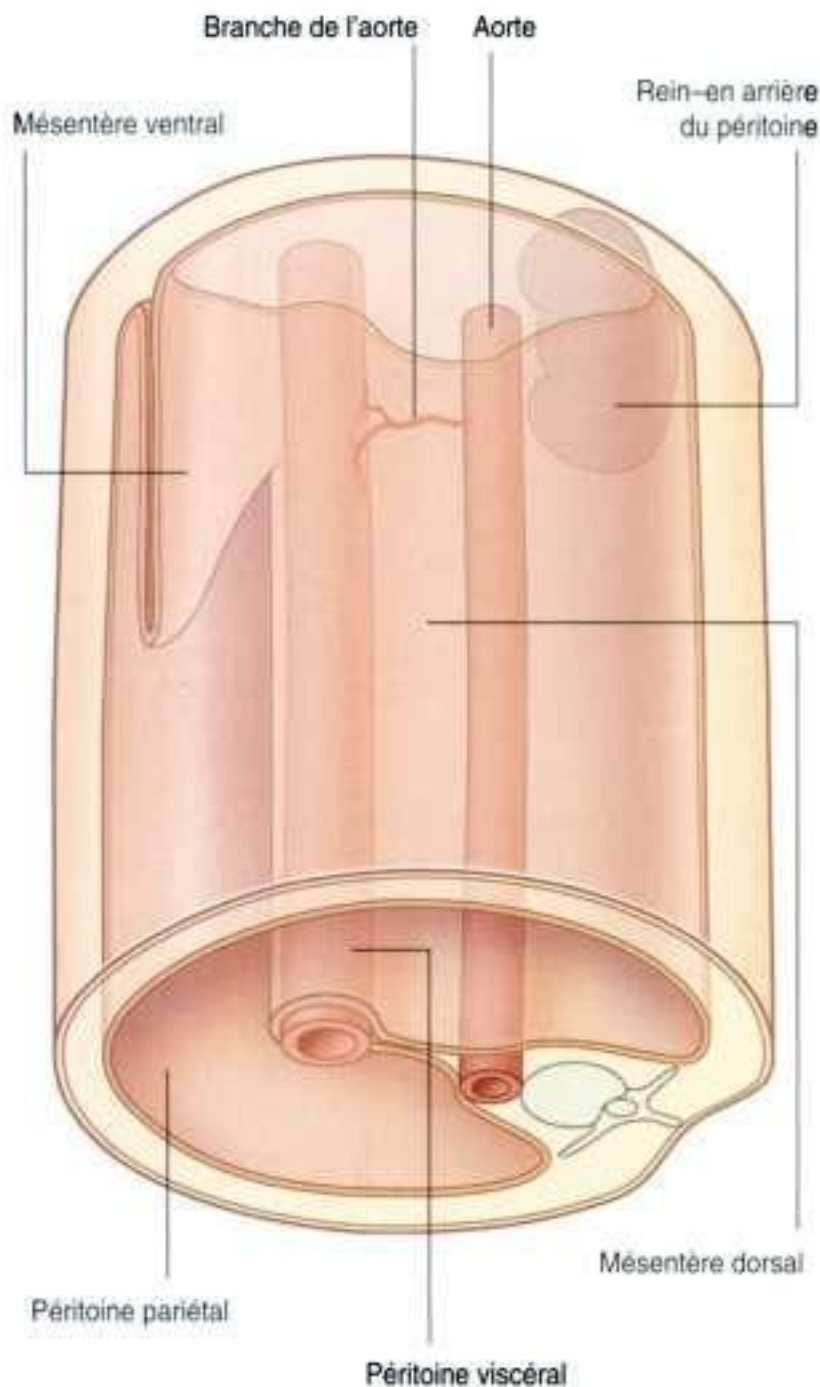


Figure 4.6. Le tube digestif est appendu par des mésentères.

Les différentes parties de ces deux mésentères sont nommées en fonction des organes auxquels ils sont appendus ou avec lesquels ils sont associés.

Des viscères importants comme les reins, qui ne sont pas suspendus dans la cavité abdominale par les mésentères, sont en relation avec la paroi abdominale.

La cavité abdominale est tapissée par le **péritoine**, qui consiste en une couche monocellulaire apparentée à un épithélium (**mésothélium**), supportée par une couche de tissu conjonctif. Le péritoine est comparable à la plèvre ou au péricarde du thorax.

Le péritoine se réfléchit sur la paroi abdominale afin de devenir un composant des mésentères qui suspendent les viscères :

- le **péritoine pariétal** tapisse la paroi abdominale ;
- le **péritoine viscéral** recouvre les organes appendus.

Normalement, les éléments du tractus gastro-intestinal et ses annexes remplissent complètement la cavité abdominale, faisant de la cavité péritonéale un espace virtuel ; le péritoine viscéral des viscères et le péritoine pariétal de la paroi abdominale glissent librement l'un sur l'autre.

Les viscères abdominaux sont soit intrapéritonéaux, soit rétropéritonéaux :

- les structures **intrapéritonéales**, telles que les éléments du tractus gastro-intestinal, sont appendues à la paroi abdominale par les mésentères ;
- les structures qui ne sont pas appendues dans la cavité abdominale par un mésentère et qui se situent entre le péritoine et la paroi abdominale sont en position **rétrópéritonéale**.

Les structures rétrópéritonéales comprennent les reins et les uretères, qui se développent dans la région située entre le péritoine et la paroi abdominale et restent dans cette position à l'âge adulte.

Pendant le développement, certains organes, comme des portions de l'intestin grêle ou du côlon, sont initialement appendus dans la cavité abdominale par un mésentère, puis évoluent dans un second temps en position rétrópéritonéale par accolement avec la paroi abdominale (figure 4.7).

Les gros vaisseaux, les nerfs et les lymphatiques sont en rapport avec la paroi postérieure de l'abdomen, au niveau de la ligne médiane, dans une région où, durant le développement, le péritoine se réfléchit sur la paroi comme le mésentère postérieur, qui contient le tube

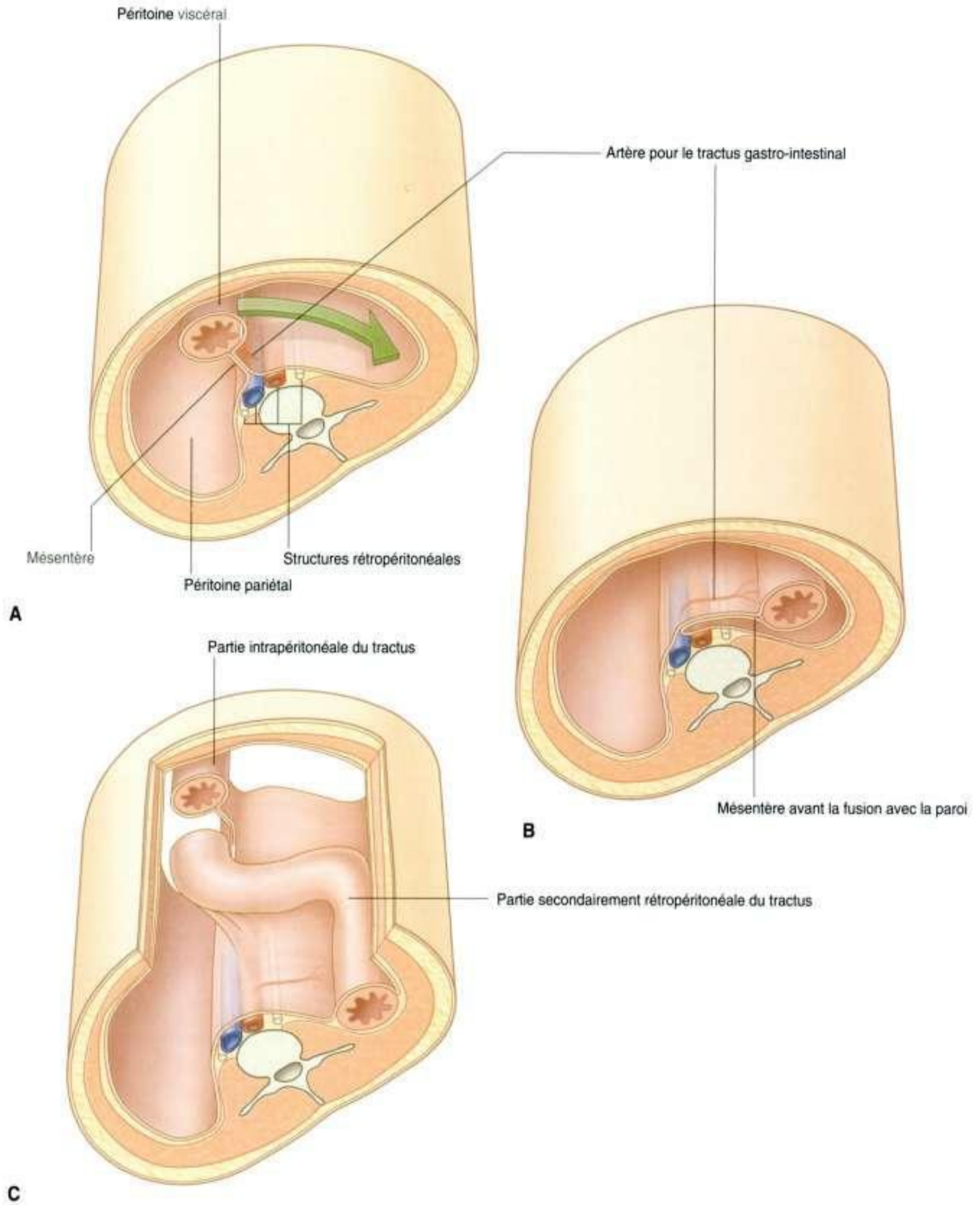


Figure 4.7. Série de figures montrant la progression (de **A** à **C**) d'un organe initialement intrapéritonéal évoluant secondairement en position rétro-péritonéale.

digestif en développement. En conséquence, les branches des structures neurovasculaires pour l'appareil gastro-intestinal sont impaires; elles prennent leur origine à la face antérieure des structures mères et cheminent dans les mésentères, ou deviennent rétro-péritonéales dans les régions où les mésentères ont secondairement fusionné avec la paroi.

En général, les vaisseaux, nerfs et lymphatiques destinés à la paroi abdominale et aux organes issus de structures rétro-péritonéales naissent latéralement des structures neurovasculaires centrales et sont habituellement pairs, un de chaque côté.

Limite inférieure du thorax

La limite supérieure de l'abdomen correspond à la limite inférieure du thorax, lequel est fermé par le diaphragme (voir p. 108–109). Le pourtour inférieur

du thorax est constitué par la 12^e vertèbre thoracique, la 12^e côte, la partie distale de la 11^e côte, le rebord costal et le processus xiphoïde du sternum.

Diaphragme

Le diaphragme est une cloison musculotendineuse séparant l'abdomen du thorax.

Il s'insère sur le pourtour inférieur de la cage thoracique, mais en arrière, son insertion est plus complexe et s'étend à la colonne lombale (figure 4.8). De chaque côté, une expansion musculaire (pilier) ancre fermement le diaphragme aux faces antéro-latérales de la colonne vertébrale, au niveau de la vertèbre LIII à droite, et de LII à gauche.

Comme le rebord costal n'est pas complet en arrière, le diaphragme s'insère sur des ligaments arqués, tendus entre surfaces osseuses et tissus mous :

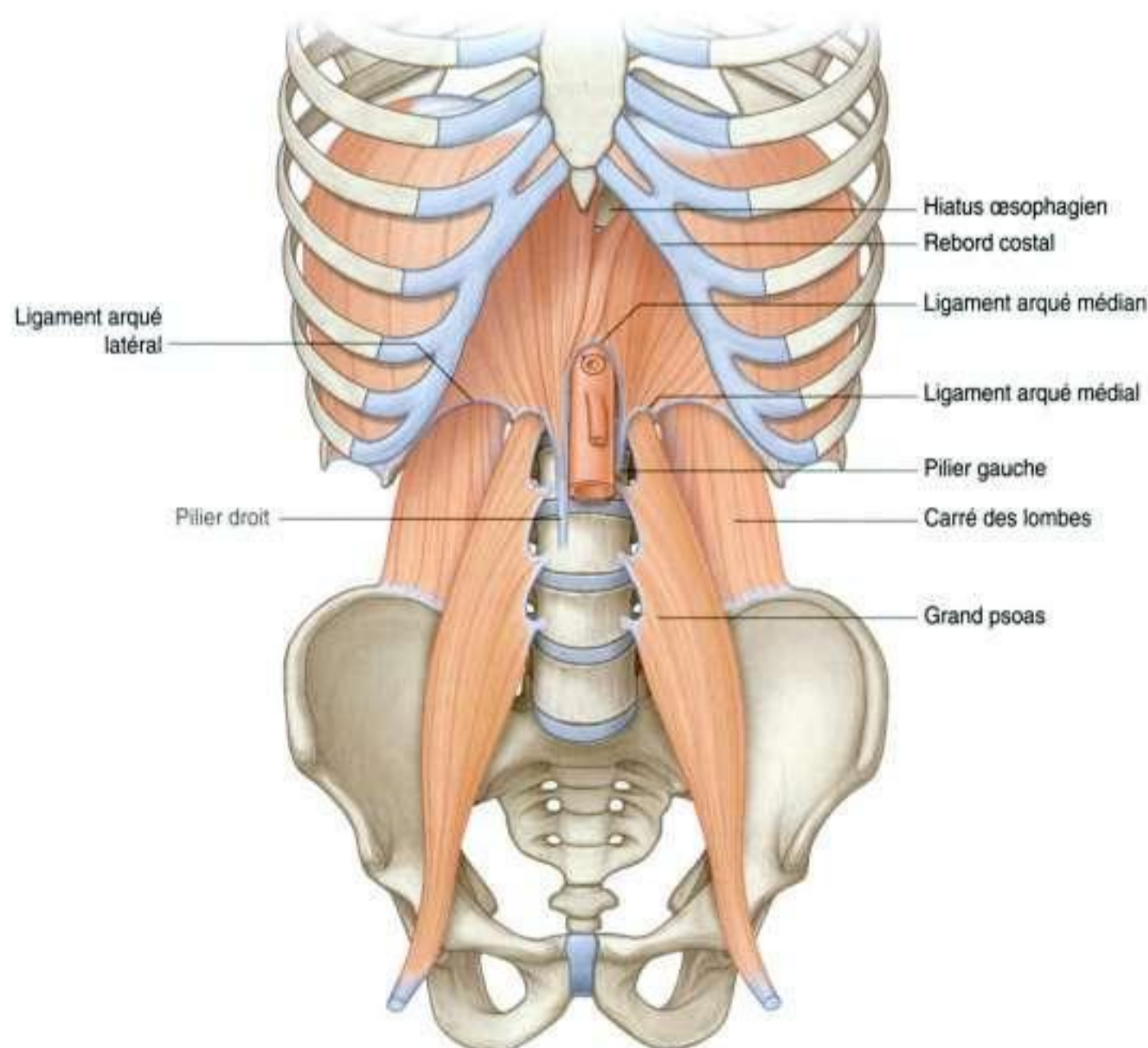


Figure 4.8. Ouverture inférieure du thorax et diaphragme.

- les **ligaments arqués médiaux et latéraux** croisent les muscles de la paroi abdominale postérieure et s'attachent respectivement aux vertèbres, à l'apophyse transverse de L1 et à la 12^e côte ;
- le **ligament arqué central** est croisé par l'aorte et se continue de chaque côté par les piliers.

L'insertion postérieure du diaphragme s'étend bien plus vers le bas que son insertion antérieure. En conséquence, le diaphragme est un composant important de la paroi abdominale postérieure, en rapport avec de nombreux viscères abdominaux.

Ouverture supérieure du bassin

La paroi abdominale est en continuité avec la paroi pelvienne au niveau de l'ouverture supérieure du bassin, et la cavité abdominale se poursuit par la cavité pelvienne.

Le pourtour de l'ouverture supérieure du bassin est entièrement osseux. Il est constitué par :

- le sacrum en arrière ;
- la symphyse pubienne en avant ;
- la ligne arquée de l'ilium latéralement et de chaque côté (figure 4.9).

À cause de l'angulation postérieure entre le sacrum et les os coxaux, et la colonne vertébrale, la cavité pelvienne n'est pas orientée dans le même plan vertical que la cavité abdominale. Elle se projette vers l'arrière, et l'ouverture supérieure du bassin regarde en avant et un peu en haut (figure 4.10).

RAPPORTS AVEC LES AUTRES RÉGIONS

Thorax

L'abdomen est séparé du thorax par le diaphragme. Les structures anatomiques passent d'une région à l'autre à travers le diaphragme ou en arrière (voir figure 4.8).

Pelvis

L'ouverture supérieure du bassin s'ouvre directement dans l'abdomen et les structures passent de l'abdomen au pelvis au travers de celle-ci.

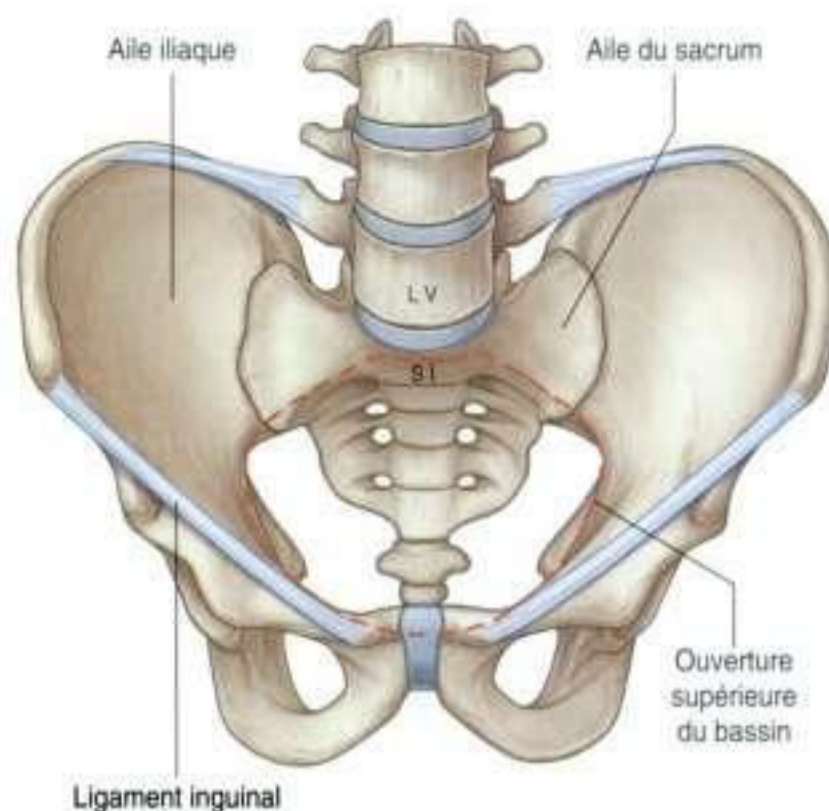


Figure 4.9. Ouverture supérieure du bassin.

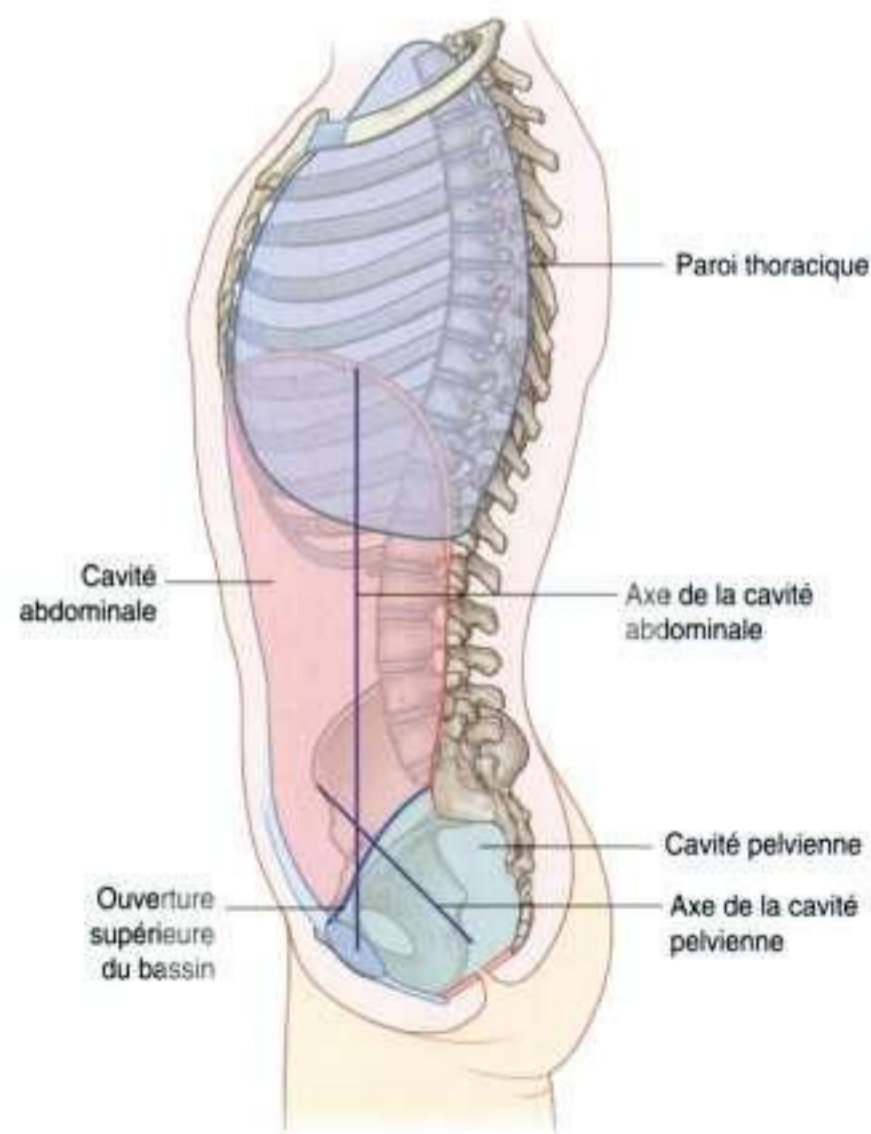


Figure 4.10. Orientation des cavités abdominale et pelvienne.

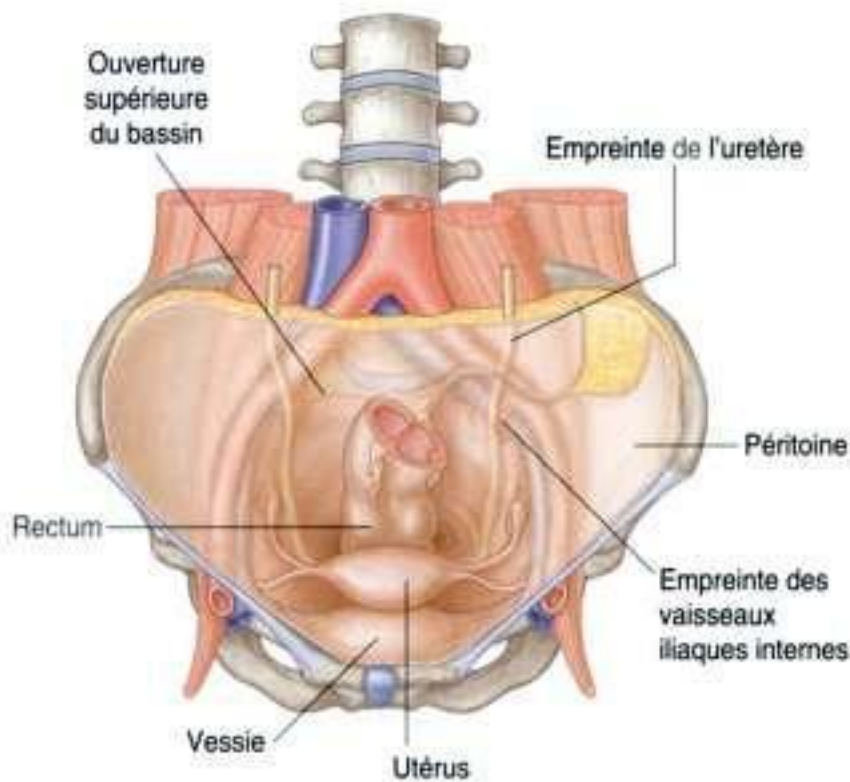


Figure 4.11. La cavité abdominale est en continuité avec la cavité pelvienne.

Le péritoine qui tapisse la cavité abdominale est en continuité avec le péritoine du pelvis. Ainsi, la cavité abdominale est entièrement en continuité avec la cavité pelvienne (figure 4.11). *L'infection d'une région peut donc s'étendre librement à l'autre.*

La vessie se dilate vers le haut, de la cavité pelvienne à la cavité abdominale et, pendant la grossesse, l'utérus se développe librement vers le haut, dans la cavité abdominale, en dehors de la cavité pelvienne.

Membre inférieur

L'abdomen communique directement avec la cuisse à travers un orifice antérieur situé entre la limite inférieure de la paroi abdominale (marquée par le ligament inguinal) et l'os coxal (figure 4.12). Les structures qui passent à travers cet orifice sont :

- les principales artères et veines pour le membre inférieur ;
- le nerf fémoral, qui innerve le muscle quadriceps fémoral, extenseur du genou ;
- des lymphatiques ;
- l'extrémité distale des muscles grand psoas et iliaque, qui sont des fléchisseurs de la cuisse au niveau de l'articulation de la hanche.

Quand les vaisseaux passent sous le ligament inguinal, leurs noms changent – l'artère et la veine

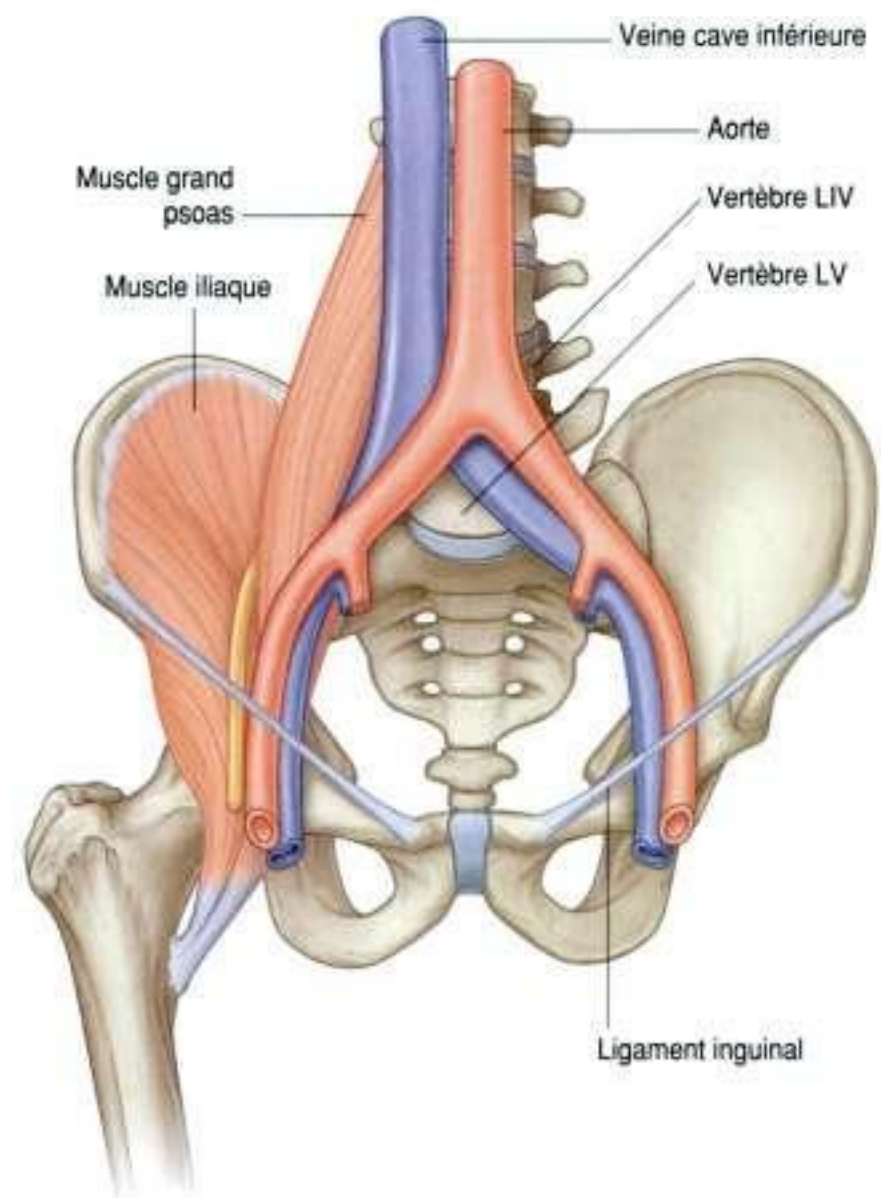


Figure 4.12. Structures passant de l'abdomen à la cuisse.

iliaques externes de l'abdomen deviennent l'artère et la veine fémorales de la cuisse.

POINTS CLÉS

Disposition des viscères abdominaux chez l'adulte

Une connaissance basique du développement du tractus gastro-intestinal est nécessaire pour comprendre la disposition des viscères abdominaux et des mésentères dans l'abdomen (figure 4.13).

Initialement, le tractus gastro-intestinal est orienté longitudinalement dans la cavité corporelle et est suspendu aux parois environnantes par un large mésentère dorsal et par un mésentère ventral plus petit.

En haut, les mésentères dorsal et ventral sont ancrés au diaphragme.

Le tube digestif primitif comprend l'intestin antérieur, l'intestin moyen et l'intestin postérieur. L'importante

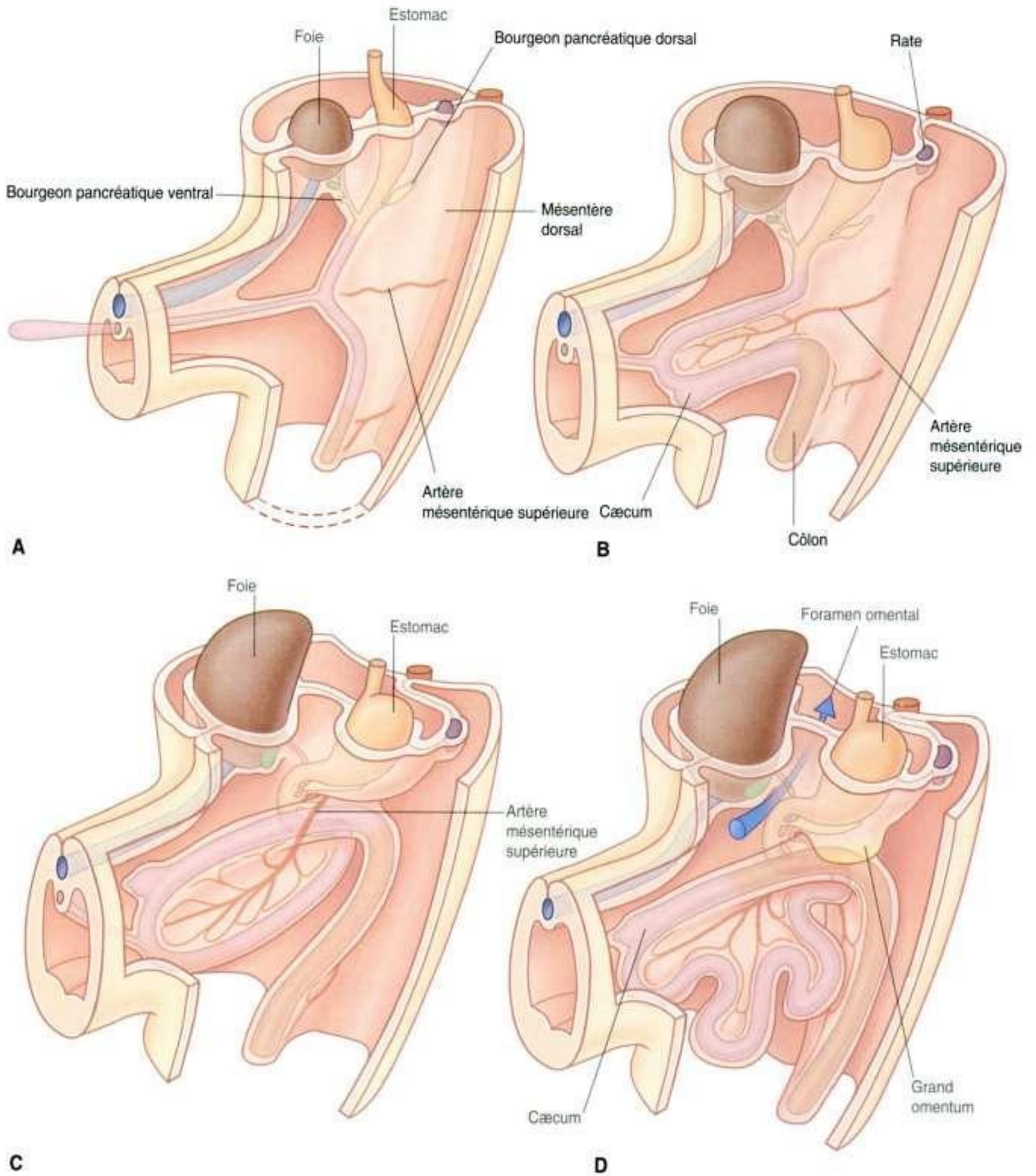
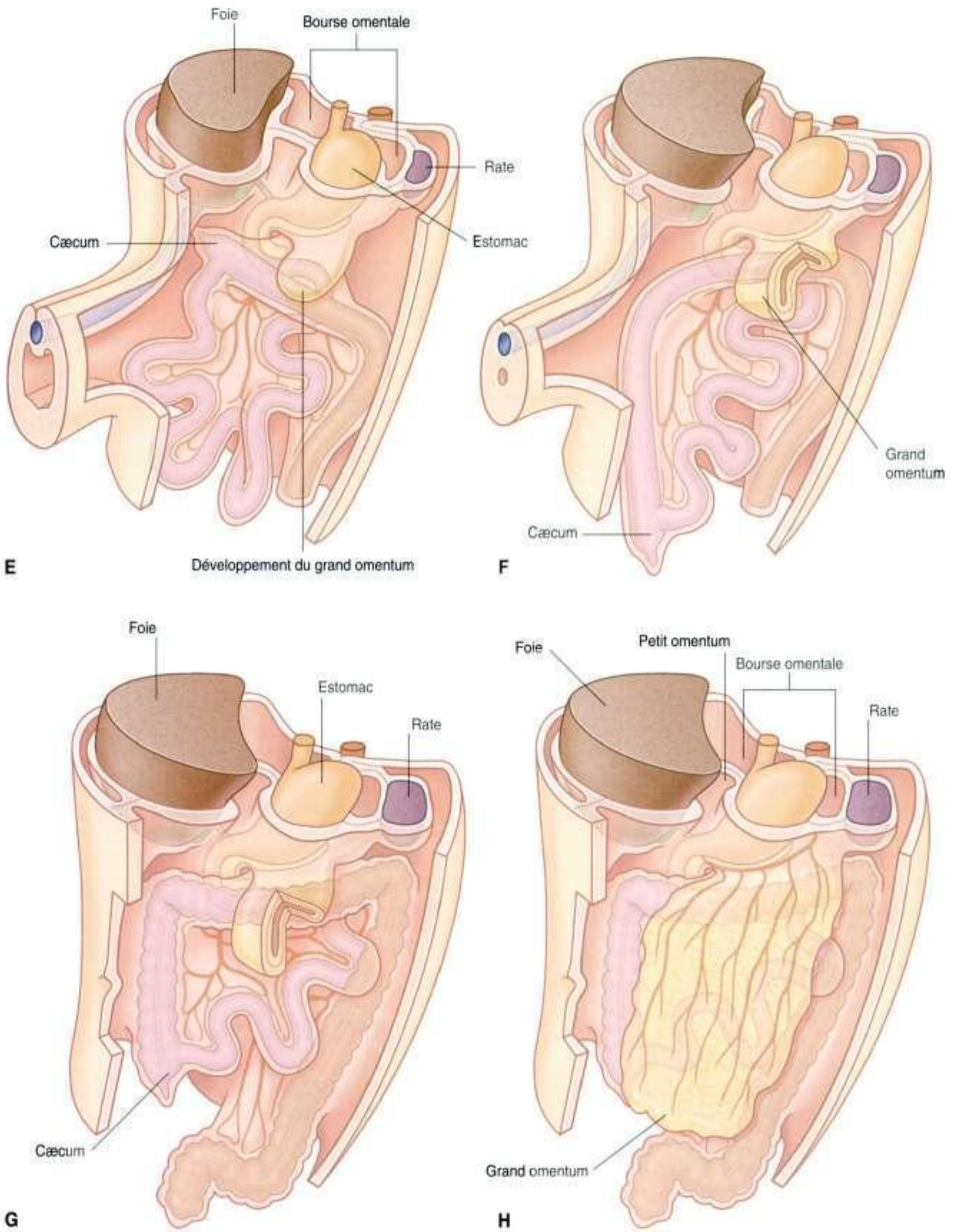


Figure 4.13. Série de figures (de A à H) illustrant le développement de l'appareil digestif et des mésentères.



E

Développement du grand omentum

F

G

H

Figure 4.13, suite. Série de figures (de A à H) illustrant le développement de l'appareil digestif et des mésentères.

croissance longitudinale du tube digestif, la rotation de certaines parties de ce tube, et la fusion secondaire de certains viscères et de leurs mésentères avec la paroi participent à la mise en place des organes abdominaux chez l'adulte.

Développement de l'intestin antérieur

Dans la région de l'abdomen, l'**intestin antérieur** est à l'origine de l'extrémité distale de l'œsophage, de l'estomac et de la partie proximale du duodénum. L'intestin antérieur est seulement une partie du tube digestif appendu à la paroi par les mésentères ventral et dorsal.

Un diverticule à la face antérieure de l'intestin antérieur va se développer dans le mésentère ventral pour donner naissance au foie et à la vésicule biliaire, et ensuite à la partie ventrale du pancréas.

La partie dorsale du pancréas se développe à partir d'une excroissance de l'intestin antérieur dans le mésentère dorsal. La rate se développe dans le mésentère dorsal dans une région située entre la paroi et le futur estomac.

Au niveau de l'intestin antérieur, le futur estomac effectue une rotation dans le sens des aiguilles d'une montre ; le mésentère dorsal associé se déplace vers la gauche et croît de façon importante. Durant ce processus, une partie du mésentère se rapproche puis, dans un second temps, fusionne avec le côté gauche de la paroi abdominale.

Dans le même temps, le duodénum ainsi que son mésentère dorsal et une partie du pancréas pivotent vers la droite et fusionnent avec la paroi.

La fusion secondaire du duodénum avec la paroi, l'importante croissance du foie dans le mésentère ventral et l'accolement de la face supérieure du foie avec le diaphragme restreignent l'ouverture à un orifice limité par le mésentère dorsal associé à l'estomac. Cet orifice réduit est appelé le **foramen omental (foramen épiploïque)**.

La partie de la cavité abdominale fermée par l'expansion du mésentère dorsal et située en arrière de l'estomac s'appelle la **bourse omentale** ou arrièrecavité des épiploons (**petite cavité**). Le passage par le foramen omental, de cet espace au reste de la cavité péritonéale (**grande cavité**) est situé sous le bord libre du mésentère ventral.

La portion du mésentère dorsal qui forme initialement une partie de la grande cavité se développe de

façon très importante vers le bas, et les deux faces de ce mésentère fusionnent pour former une structure ressemblant à un tablier (le **grand omentum** ou grand épiploon). Le grand omentum est appendu à la grande courbure de l'estomac, recouvre les viscères de la cavité abdominale, et c'est la première structure que l'on observe lorsque la cavité abdominale est ouverte par voie antérieure.

Développement de l'intestin moyen

L'**intestin moyen** se développe pour donner la partie distale du duodénum, le jéjunum, l'iléum, le côlon ascendant et les deux tiers proximaux du côlon transverse. Un petit sac, le sac vitellin, se détache de l'anse intestinale vers l'avant, jusqu'à l'ombilic.

La croissance rapide de l'appareil gastro-intestinal entraîne la formation d'une boucle intestinale, qui s'exteriorise en dehors de la cavité abdominale, dans le cordon ombilical. Alors que le fœtus grandit et que la connexion avec le sac vitellin disparaît, l'intestin moyen retourne dans la cavité abdominale. Lors du déroulement de ce processus, les deux morceaux de la boucle intestinale effectuent une rotation dans le sens contraire des aiguilles d'une montre, autour de leur axe central ; ainsi, la partie de la boucle qui deviendra le cæcum descend vers la zone inférieure droite de la cavité.

Le cæcum reste intrapéritonéal, le côlon ascendant fusionne avec la paroi abdominale, devenant ainsi rétropéritonéal, et le côlon transverse reste suspendu par son mésentère dorsal (mésocôlon transverse). Le grand omentum recouvre le côlon transverse et le mésocôlon, et fusionne habituellement avec ces structures.

Développement de l'intestin postérieur

Le tiers distal du côlon transverse, le côlon descendant, le côlon sigmoïde et la partie supérieure du rectum se développent à partir de l'**intestin postérieur**.

Les parties proximales de l'intestin postérieur se placent à gauche et deviennent le côlon descendant et le côlon sigmoïde. Le côlon descendant et son mésentère dorsal fusionnent avec la paroi abdominale, alors que le côlon sigmoïde reste intrapéritonéal. Celui-ci passe à travers l'ouverture supérieure du bassin, et se poursuit par le rectum en regard de la vertèbre SIII.

Peau et muscles de la paroi antérolatérale de l'abdomen et nerfs intercostaux thoraciques

Les racines antérieures des nerfs spinaux thoraciques T7 à T12 suivent la direction descendante des côtes et croisent le rebord costal pour gagner la paroi abdominale (figure 4.14). Les nerfs intercostaux T7 à T11 se distribuent à la peau et aux muscles de la paroi abdominale, ainsi que le nerf subcostal T12. De plus, T5 et T6 innervent les parties supérieures du muscle oblique externe de la paroi abdominale ; T6 assure également l'innervation sensitive de la peau en regard du processus xiphoïde.

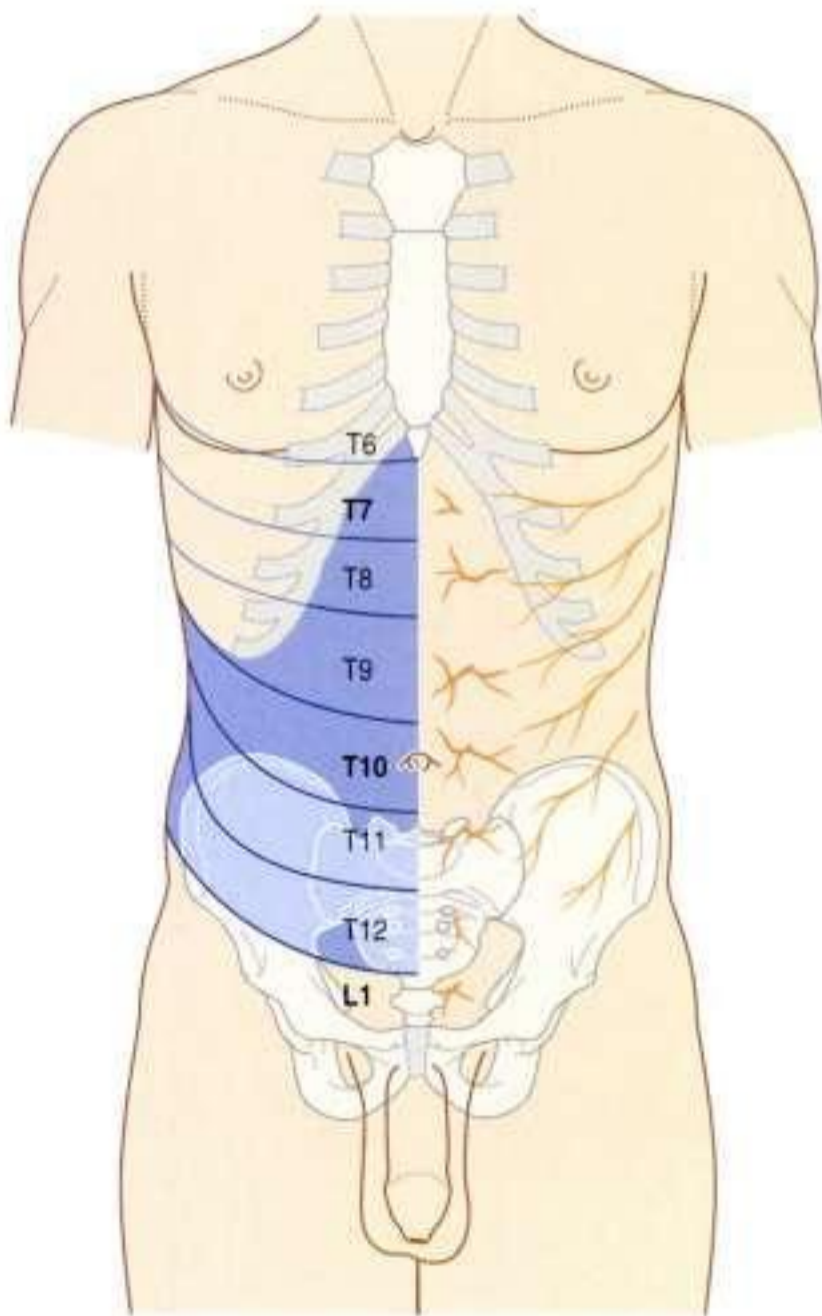


Figure 4.14. Innervation de la paroi abdominale antérieure.

La peau et les muscles des régions inguinale et suprapubienne de la paroi abdominale sont innervés par L1 et non par les nerfs thoraciques.

Les dermatomes de la paroi antérieure de la paroi abdominale sont indiqués sur la figure 4.14. Sur la ligne médiane, le niveau sensitif de l'angle infrasternal est T6, et celui de l'ombilic est T10. L1 assure l'innervation sensitive des régions inguinale et suprapubienne.

Les muscles de la paroi abdominale sont innervés de façon segmentaire sur un modèle respectant généralement celui des dermatomes.

La région inguinale est une zone de faiblesse de la paroi abdominale antérieure

Durant le développement, les gonades des deux sexes descendent de leur site d'origine, le long de la paroi abdominale postérieure, pour gagner la cavité pelvienne chez la femme, et le futur scrotum chez l'homme (figure 4.15).

Avant cette migration, un cordon tissulaire (le **gubernaculum**) passe au travers de la paroi abdominale antérieure et relie le pôle inférieur de chaque gonade aux prémices du scrotum chez l'homme, et aux grandes lèvres chez la femme (renflement labioscrotal).

Une expansion tubulaire (le **processus vaginal**) de la cavité péritonéale ainsi que les couches musculaires de la paroi abdominale antérieure se développent le long du gubernaculum de chaque côté jusque dans les renflements labioscrotaux.

Chez l'homme, le testicule, accompagné de ses structures neurovasculaires et de son canal déférent, descend dans le scrotum le long d'un itinéraire initialement défini par le gubernaculum, entre le processus vaginal et les autres feuilletés dérivés de la paroi abdominale.

Le **canal inguinal** est le passage à travers la paroi abdominale antérieure créé par le processus vaginal. Le **cordon spermatique** est une expansion tubulaire des couches de la paroi abdominale dans le scrotum qui contient toutes les structures allant du testicule à l'abdomen.

L'extrémité distale du cordon spermatique, en forme de sac, contient de chaque côté le testicule, les structures associées et, maintenant, une partie isolée de la cavité péritonéale (cavité de la tunique vaginale).

Chez la femme, les gonades descendent jusqu'à une position située à l'intérieur de la cavité pelvienne et ne passent jamais à travers la paroi abdominale antérieure. Par conséquent, la seule structure importante, qui passe à travers le canal inguinal, est un reliquat du gubernaculum (ligament rond de l'utérus).

Chez l'homme comme chez la femme, l'aïne (région inguinale) est une zone de faiblesse de la paroi abdominale (figure 4.15).

Niveau vertébral LI

Le plan transpylorique est un plan horizontal qui traverse le corps au niveau de la face inférieure de LI (figure 4.16).

- Il se situe à mi-distance entre l'incisure jugulaire et la symphyse pubienne, et croise le rebord costal de chaque côté au niveau du 9^e cartilage costal ;
- Il passe au niveau de l'abouchement de l'estomac dans le duodénum (orifice pylorique), qui se situe sur la droite du corps de LI; le duodénum prend ensuite la forme d'un C sur la paroi abdominale postérieure et croise la ligne médiane pour s'aboucher dans le jéjunum à la gauche du corps de la vertèbre LII; la tête du pancréas est entourée par la boucle du duodénum, et le corps du pancréas s'étend au-delà de la ligne médiane vers la gauche.
- Il passe à travers le corps du pancréas.

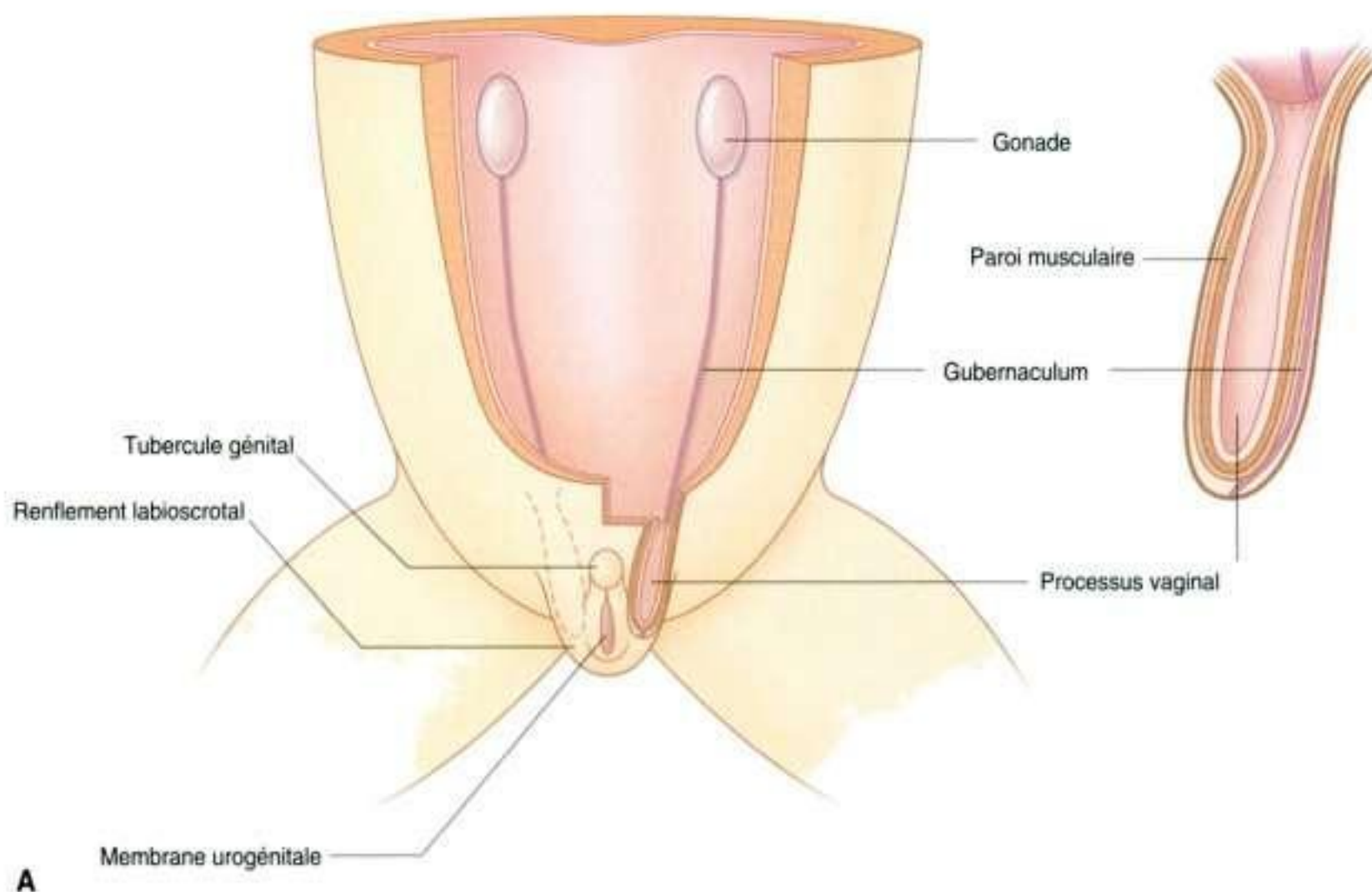


Figure 4.15. Région inguinale. A. Développement.

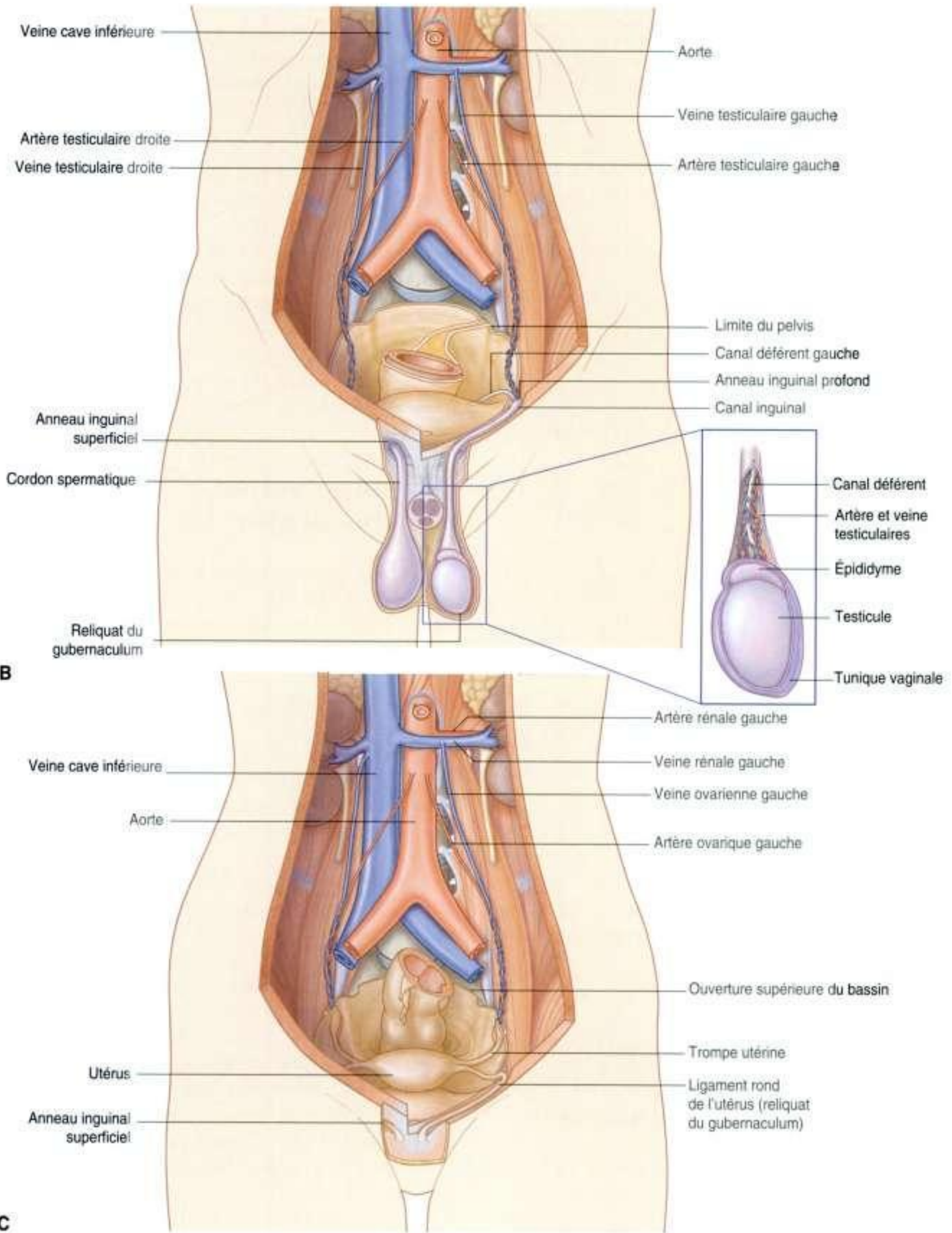


Figure 4.15, suite. Région inguinale. B. Chez l'homme. C. Chez la femme.

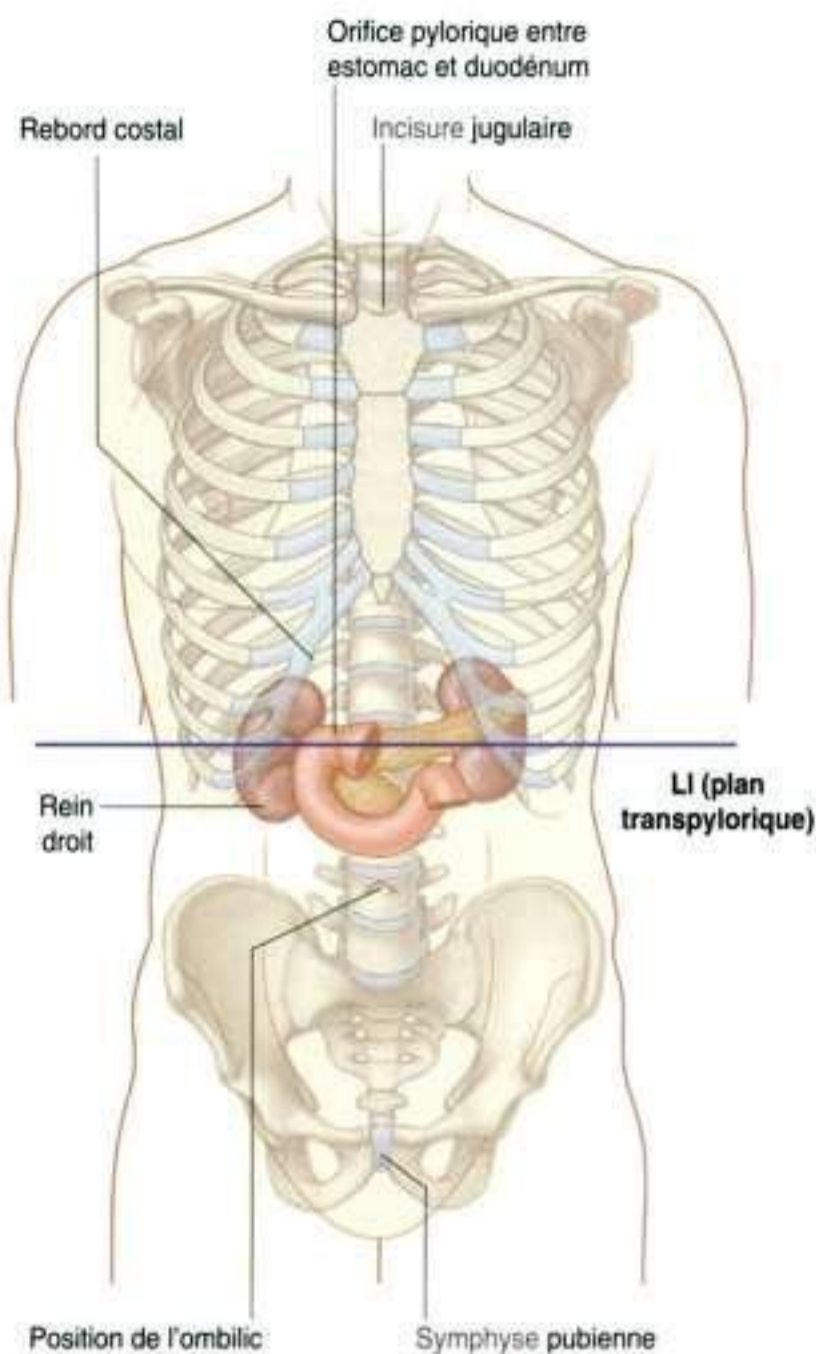


Figure 4.16. Niveau vertébral L1.

- Il marque approximativement la position des hiles des reins; comme le rein gauche est situé légèrement plus haut que le rein droit, le plan transpylorique passe au niveau de la partie inférieure du hile rénal gauche et de la partie supérieure du hile rénal droit.

L'appareil gastro-intestinal et ses dérivés sont vascularisés par trois artères principales

Trois larges artères impaires proviennent de la face antérieure de l'aorte abdominale et assurent la vascularisation de la partie intra-abdominale du tractus gastro-intestinal et de toutes les structures (foie, pancréas et vésicule biliaire) embryologiquement issues de cette partie de l'intestin (figure 4.17). Ces

artères passent à travers les dérivés des mésentères ventral et dorsal avant de gagner les viscères cibles. Ces vaisseaux vascularisent également d'autres structures telles que la rate ou les nœuds lymphatiques qui se développent dans les mésentères. Ces trois artères sont :

- le tronc cœliaque, qui naît de l'aorte abdominale au niveau du bord supérieur de la vertèbre L1, et qui vascularise l'intestin antérieur;
- l'artère mésentérique supérieure, qui provient de l'aorte abdominale en regard du bord inférieur de la vertèbre L1 et qui assure la vascularisation de l'intestin moyen;
- l'artère mésentérique inférieure, qui naît de l'aorte abdominale approximativement au niveau de LIII et qui vascularise l'intestin terminal.

Drainage veineux gauche-droite

Le sang de la circulation générale (ensemble du corps humain sauf les poumons) revient au cœur dans l'oreillette droite. La veine cave inférieure est le système veineux principal de l'abdomen; elle assure le retour sanguin de cette région ainsi que du pelvis, du périnée et des membres inférieurs (figure 4.18).

La veine cave inférieure se situe sur le flanc droit de la colonne vertébrale; elle sort de l'abdomen à travers un orifice diaphragmatique central, tendineux, approximativement à la hauteur de la vertèbre dorsale TVIII. Un certain nombre de gros vaisseaux croisent la ligne médiane et permettent d'acheminer le sang de la partie gauche du corps vers la veine cave inférieure :

- l'un des principaux est la veine rénale gauche, qui assure le drainage veineux du rein, de la glande surrénale et de la gonade homolatérale;
- un autre de ces vaisseaux est la veine iliaque commune, qui croise la ligne médiane en regard de la vertèbre LV et rejoint son homologue droit pour former la veine cave inférieure – ces veines drainent les membres inférieurs, le pelvis, le périnée et une partie de la paroi abdominale;
- d'autres vaisseaux croisent la ligne médiane, comme les veines lombales gauches, qui drainent le dos et la paroi abdominale postérieure du côté gauche.

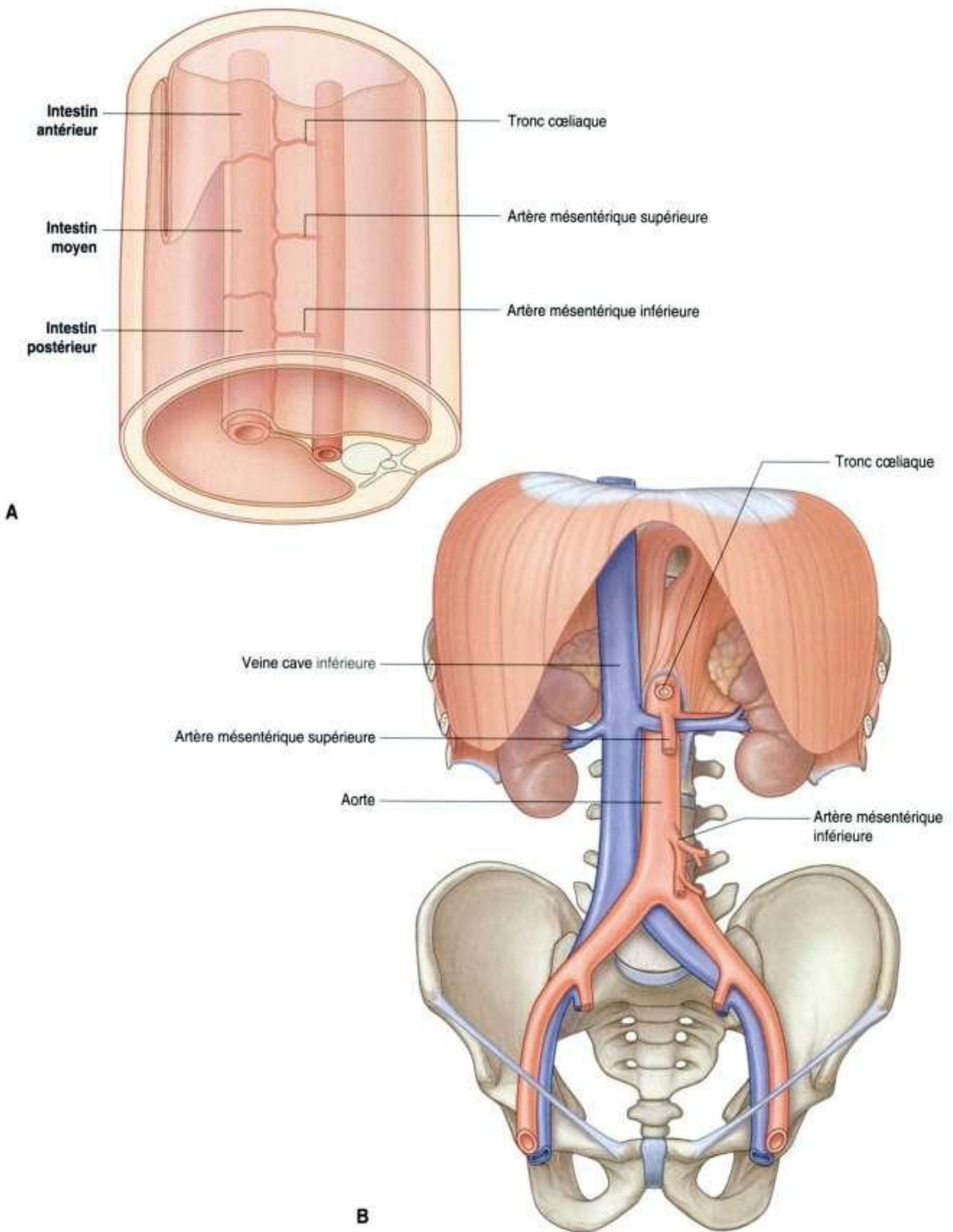


Figure 4.17. Vascularisation de l'appareil digestif. **A.** Rapport des vaisseaux à destinée digestive et des mésentères. **B.** Vue antérieure.

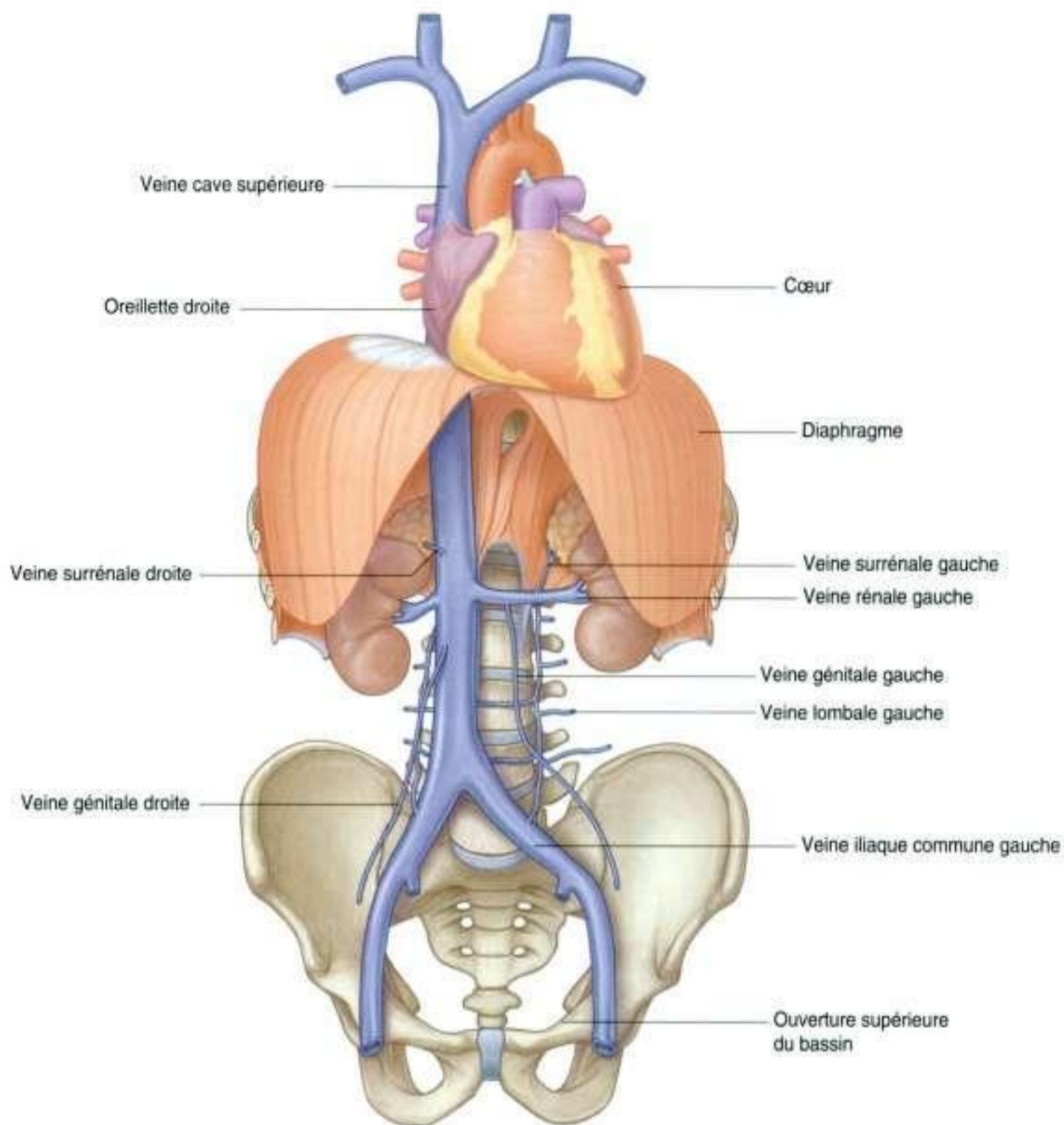


Figure 4.18. Drainage veineux gauche-droite.

La totalité du sang veineux provenant du tractus gastro-intestinal passe à travers le foie

Le sang provenant des organes abdominaux de l'appareil gastro-intestinal, et de la rate, passe à travers un second réseau vasculaire, dans le foie, avant de retourner au cœur (figure 4.19).

Le sang veineux du tractus gastro-intestinal, du pancréas, de la vésicule biliaire et de la rate pénètre

dans le foie, à sa face inférieure, à travers une grosse veine, la **veine porte**. Cette veine se ramifie ensuite comme une artère et distribue le sang à de petits sinusoides hépatiques recouverts d'endothélium, qui forment le réseau d'échange vasculaire du foie.

Après ce passage dans les sinusoides, le sang est collecté dans les **veines hépatiques**, qui sont de courtes veines s'abouchant dans la veine cave inférieure juste avant que celle-ci traverse le diaphragme et se jette dans l'oreillette droite.

Physiologiquement, il existe des anastomoses, assurées par de petites veines, entre les réseaux vas-

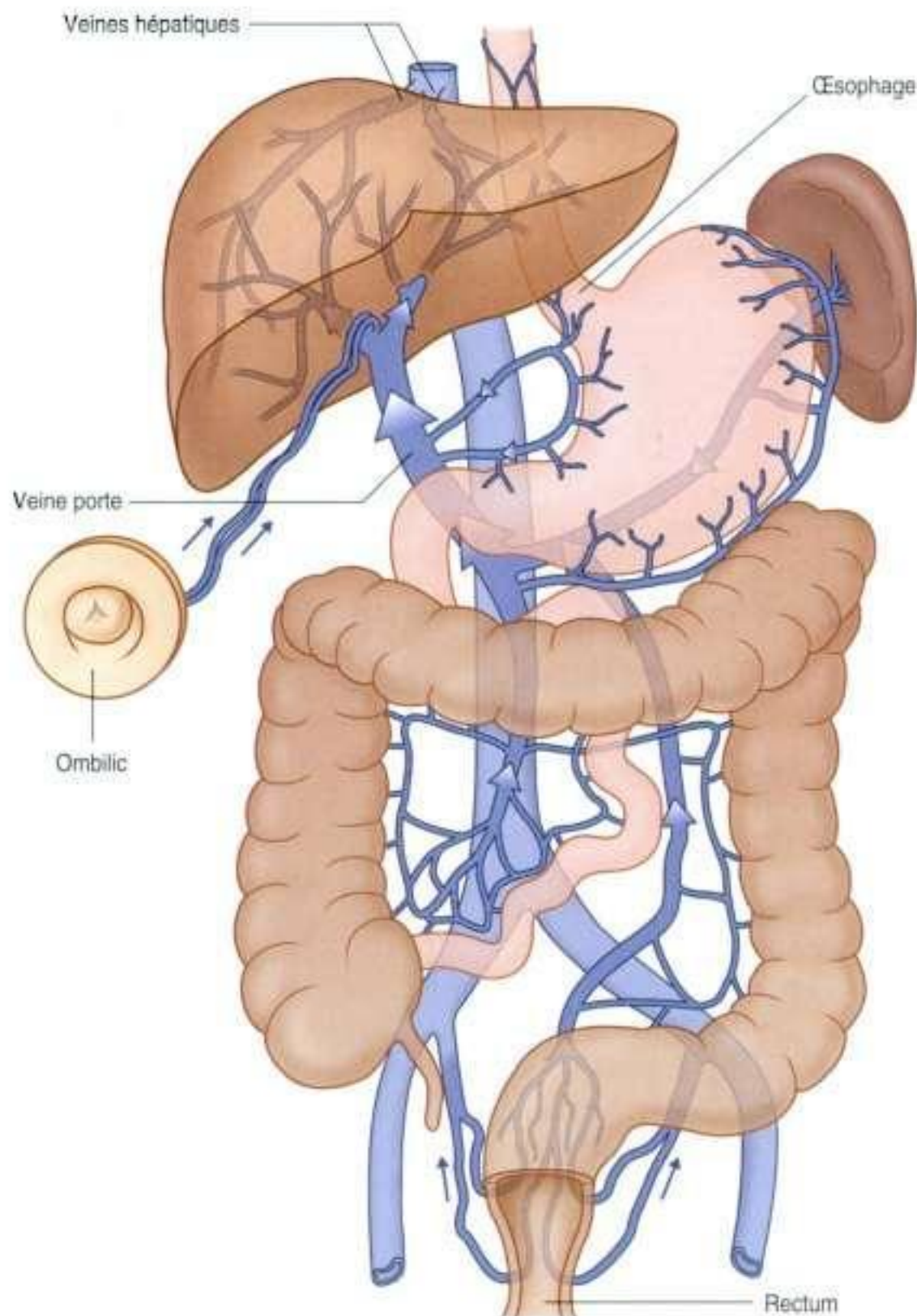


Figure 4.19. Système porte.

culaires drainés par le système porte et les réseaux vasculaires systémiques, dépendant directement de la veine cave supérieure ou de la veine cave inférieure.

Anastomoses porto-cave

Parmi les différentes régions d'anastomoses entre les systèmes porte et cave, les plus importantes sont situées dans l'abdomen, à chaque extrémité du tube digestif :

- au niveau de l'extrémité inférieure de l'œsophage ;
- au niveau de la partie inférieure du rectum.

Des petites veines accompagnant les reliquats de la veine ombilicale (**ligament rond du foie**) forment également une importante anastomose porto-cave.

Le ligament rond du foie relie l'ombilic, situé sur la paroi abdominale antérieure, à la branche gauche de la veine porte lorsque celle-ci pénètre le foie. Les

petites veines accompagnant ce ligament constituent une connexion entre le système porte et les régions paraombilicales de la paroi abdominale, qui sont drainées par des veines systémiques.

D'autres régions anatomiques sont le lieu d'anastomose porto-cave ; ces anastomoses péritonéopariétales se situent :

- au niveau de la face diaphragmatique du foie (où le foie est en contact direct avec le diaphragme) ;
- au sein de zones où la paroi du tractus gastro-intestinal est en contact direct avec la paroi postérieure de l'abdomen (segments rétropéritonéaux de l'intestin grêle et du côlon) ;
- à la face postérieure du pancréas (une grande part du pancréas est rétropéritonéale).

Blocage de la veine porte ou du réseau vasculaire intrahépatique

Un blocage de la veine porte ou du réseau vasculaire intrahépatique peut affecter le schéma du retour veineux des organes intra-abdominaux du tractus gastro-intestinal. Ainsi, les vaisseaux formant les anastomoses porto-cave, normalement grêles, peuvent se développer considérablement, devenir larges et tortueux, permettant alors au sang du système porte d'éviter le foie, de se drainer dans le système cave et de retourner ainsi

au cœur. *L'hypertension portale peut avoir pour conséquence l'apparition de varices œsophagiennes et d'hémorroïdes au niveau, respectivement, des extrémités œsophagienne et rectale de l'appareil gastro-intestinal, et des dilatations veineuses sous-cutanées para-ombilicales visibles sur la paroi abdominale dites « en tête de méduse », où les vaisseaux systémiques rayonnant à partir des veines paraombilicales se développent et, deviennent visibles sur la paroi abdominale.*

Les viscères abdominaux sont innervés par un important plexus prévertébral

L'innervation des viscères abdominaux est assurée par un large plexus prévertébral, principalement en rapport avec les faces antérieure et latérales de l'aorte (figure 4.20). Les branches de ce plexus se distribuent aux organes cibles le long des vaisseaux issus de l'aorte abdominale.

Le plexus prévertébral est formé de fibres sympathiques, parasympathiques et sensibles :

- les fibres sympathiques ont pour origine la moelle spinale, des niveaux T5 à L2 ;
- les fibres parasympathiques sont le nerf vague (X) et les racines médullaires S2 à S4 ;
- les fibres viscérales sensibles sont généralement parallèles aux fibres motrices.

Système sympathique

Système parasympathique

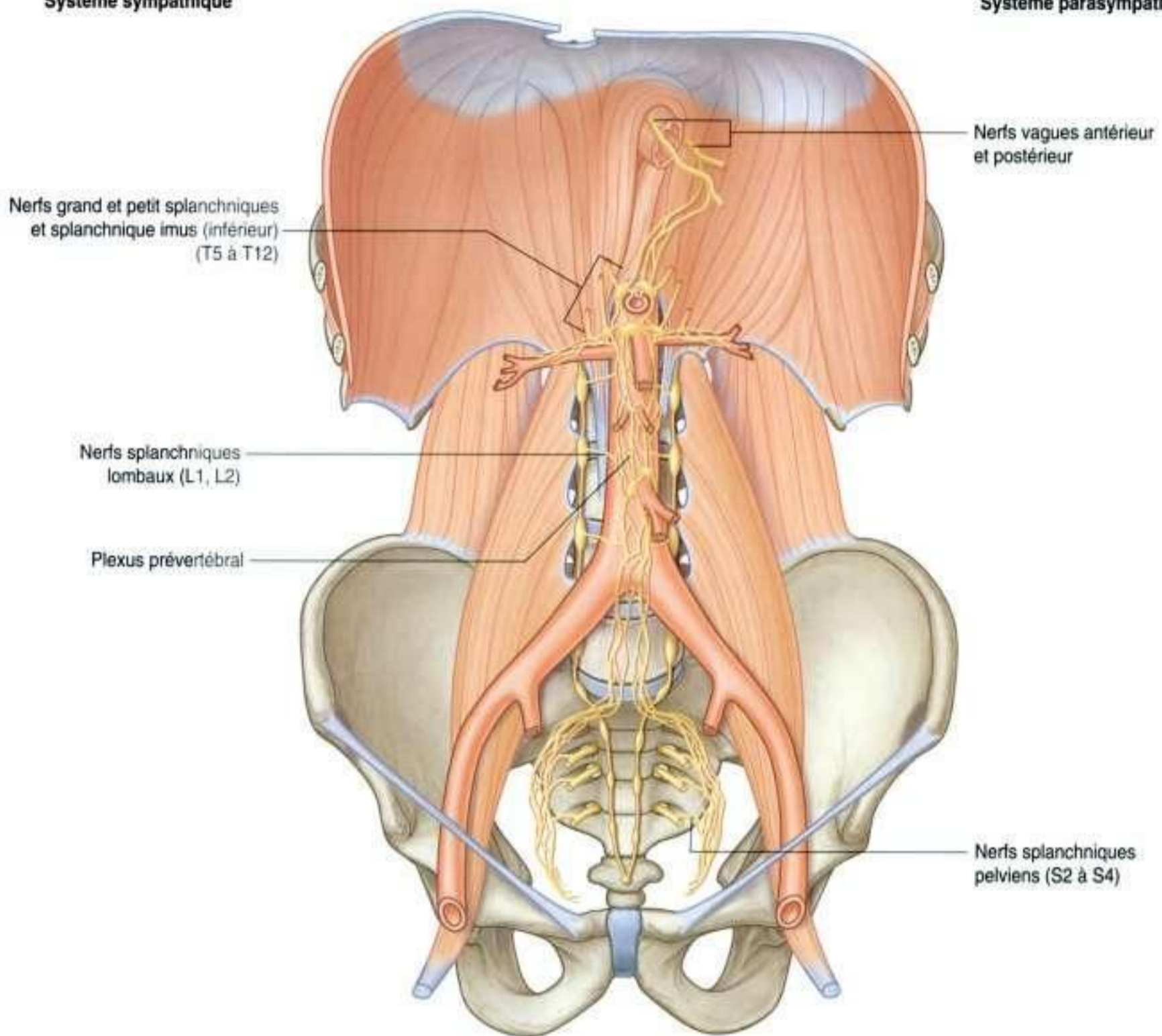


Figure 4.20. Plexus prévertébral.

Anatomie régionale

L'abdomen est la partie du tronc située sous le thorax (figure 4.21). Ses parois musculomembraneuses entourent une cavité (la **cavité abdominale**), limitée en haut par le diaphragme et en bas par l'ouverture supérieure du bassin.

La cavité abdominale peut s'étendre vers le haut jusqu'au 4^e espace intercostal, et se poursuit vers le bas par la cavité pelvienne. Elle contient la **cavité péritonéale** et les viscères abdominaux.

ANATOMIE TOPOGRAPHIQUE

Des divisions topographiques de l'abdomen sont utilisées pour décrire la localisation des organes

abdominaux et les douleurs associées aux troubles abdominaux. Deux schémas sont souvent utilisés :

- un modèle à quatre quadrants ;
- une description en neuf régions.

Modèle à quatre quadrants

Le modèle topographique à quatre quadrants est fondé sur l'intersection de deux plans : un plan horizontal passant au niveau de l'ombilic et du disque intervertébral LIII-LIV, et un plan vertical médian, formant ainsi quatre quadrants : un quadrant supérieur droit, un quadrant inférieur droit, un quadrant supérieur gauche et un quadrant inférieur gauche (figure 4.22).

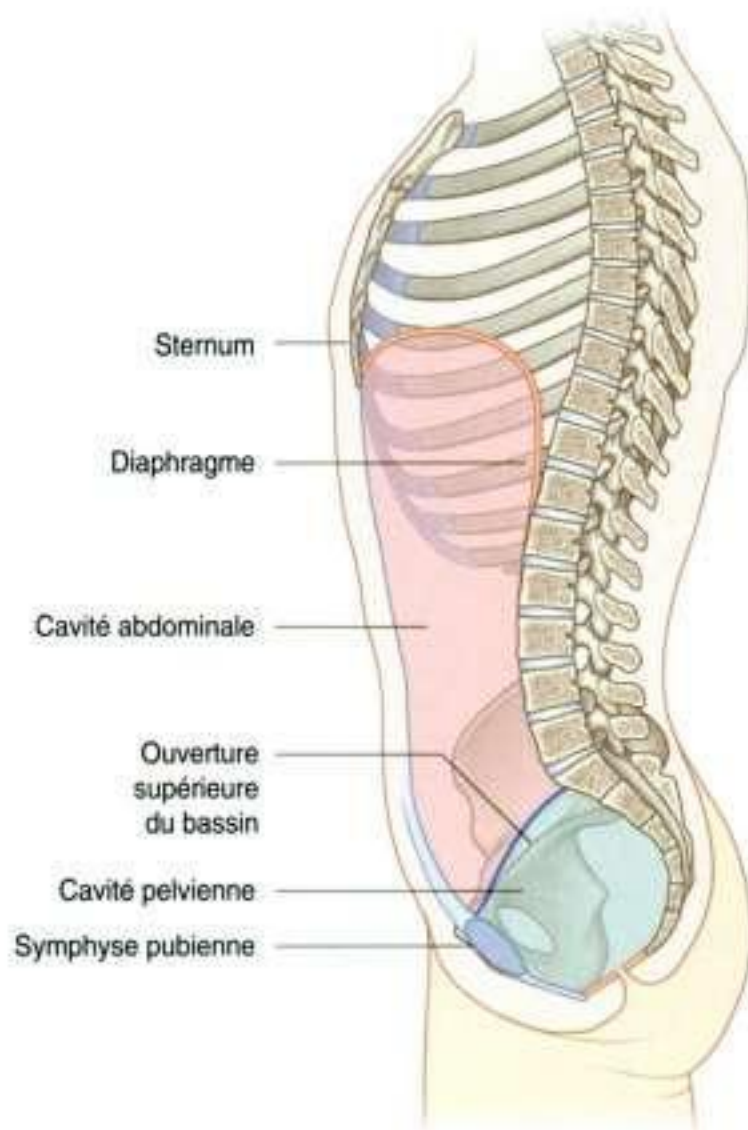


Figure 4.21. Limites de la cavité abdominale.

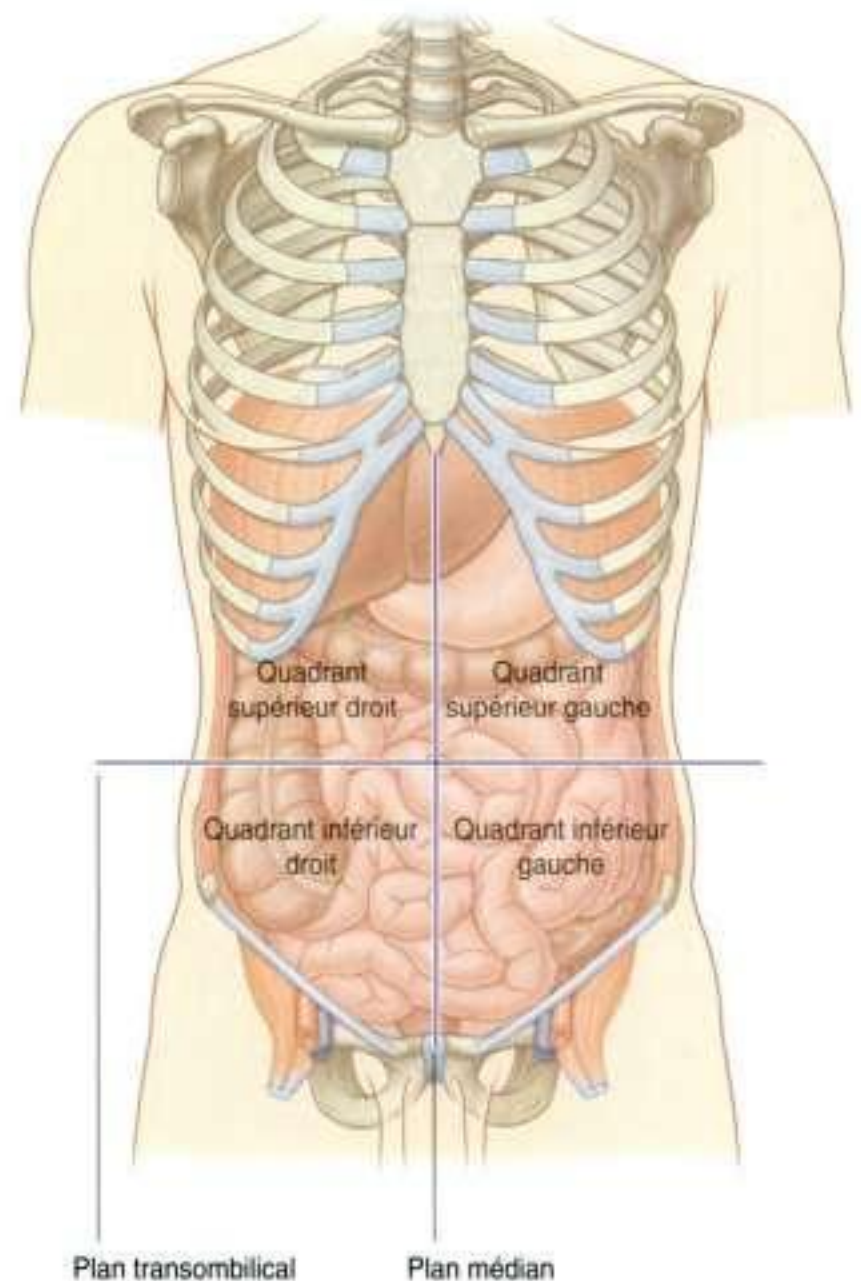


Figure 4.22. Topographie abdominale à quatre quadrants.

Modèle d'organisation à neuf régions

La description d'une organisation topographique à neuf régions est fondée sur deux plans horizontaux et deux plans verticaux (figure 4.23) :

- le plan horizontal supérieur (**plan subcostal**) est situé immédiatement sous le rebord costal, à la hauteur du bord inférieur de la 10^e côte, et passe en arrière au niveau du corps vertébral de LIII (à noter que, parfois, ce plan peut être remplacé par le **plan transpylorique**, situé à mi-distance entre l'incisure jugulaire et la symphyse pubienne, ou à mi-distance entre l'extrémité inférieure du corps du sternum et l'ombilic, passant en arrière au niveau du bord inférieur de la vertèbre LI et croisant le rebord costal en regard de l'extrémité cartilagineuse de la 9^e côte);
- le plan horizontal inférieur (**plan intertuberculaire**) joint les tubercules des deux crêtes iliaques, qui sont des structures palpables situées 5 cm en arrière

des épines iliaques antérosupérieures, et se poursuit en arrière au niveau du corps vertébral de LV;

- les plans verticaux passent par le milieu des clavicles et, en bas, par un point situé à mi-distance entre l'épine iliaque antérosupérieure et la symphyse pubienne.

Ces quatre plans établissent une organisation topographique à neuf régions. Les désignations suivantes sont utilisées pour chaque région : en haut, l'hypochondre droit, la région épigastrique et l'hypochondre gauche; en bas, l'aine (région inguinale) droite, la région pubienne et l'aine (région inguinale) gauche; et au milieu le flanc droit (région latérale), la région ombilicale et le flanc gauche (région latérale) (figure 4.23).

En clinique

Incisions chirurgicales

L'accès à l'abdomen et à son contenu est généralement obtenu par une incision réalisée à travers la paroi antérieure de l'abdomen. Traditionnellement, cette incision est placée en regard de la région d'intérêt. Sa taille est habituellement assez large pour permettre un bon accès et une exposition optimale de la cavité abdominale. Grâce au développement de l'anesthésie et à la diffusion des médicaments myorelaxants, les incisions abdominales sont devenues plus petites. L'incision de l'abdomen la plus utilisée est une incision centrale, craniocaudale, allant du processus xiphoïde à la symphyse pubienne; celle-ci donne un vaste accès à la totalité des organes intra-abdominaux, et permet de réaliser l'exploration de la cavité abdominale (laparotomie). D'autres approches chirurgicales utilisent des incisions plus petites. Avec la miniaturisation des caméras et le développement de la chirurgie mini-invasive, on peut réaliser de petites incisions sur la paroi abdominale et introduire des caméras. La cavité péritonéale est « insufflée » avec du dioxyde de carbone afin d'augmenter l'espace dans lequel l'intervention est réalisée. D'autres instruments sont alors introduits à travers de petites fenêtres et des interventions chirurgicales telles qu'une cholécystectomie (ablation de la vésicule biliaire) ou une appendicectomie (ablation de l'appendice) peuvent être réalisées, permettant au patient de retourner à domicile plus rapidement qu'après une grande incision abdominale.

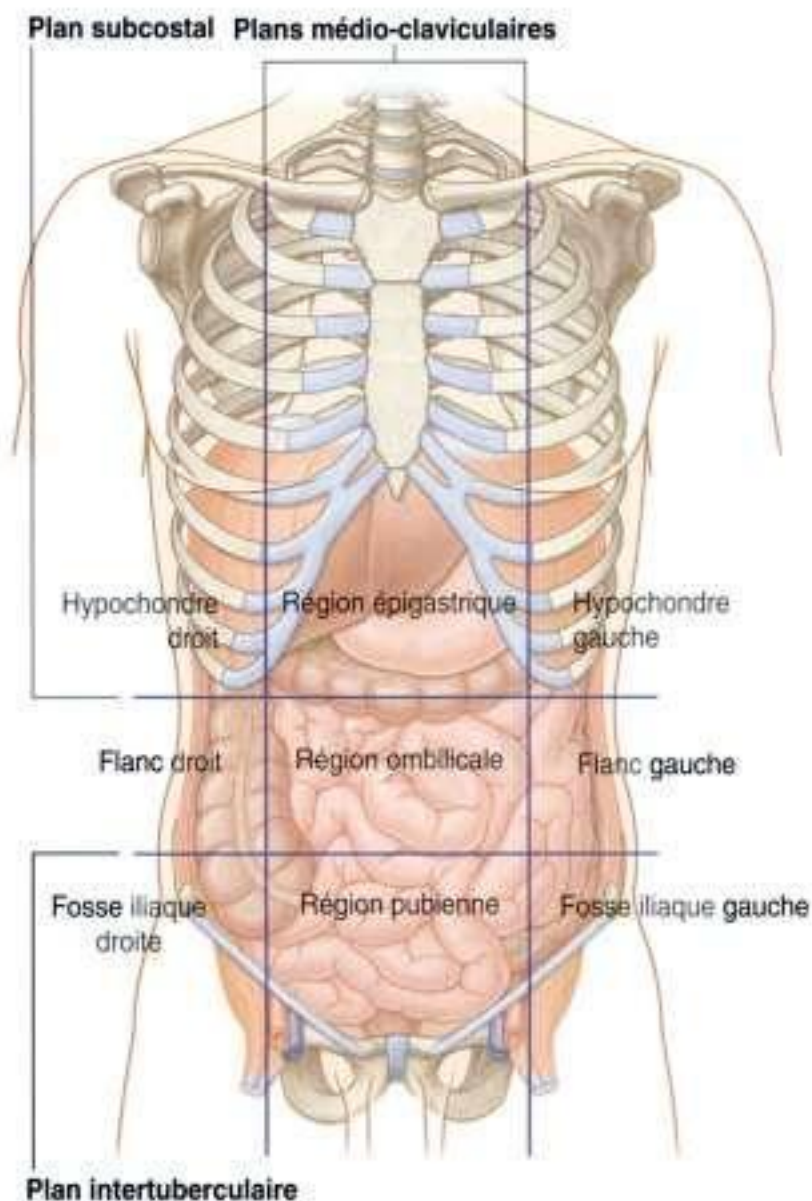


Figure 4.23. Modèle d'organisation en neuf régions.

PAROI ABDOMINALE

La paroi abdominale couvre une large surface. Elle est limitée en haut par le processus xiphoïde et le rebord costal, en arrière par la colonne vertébrale et en bas par les parties supérieures des os pelviens. Les feuillets qui la constituent sont la peau, le fascia superficialis (tissus sous-cutanés), les muscles et leurs fascias, le fascia extrapéritonéal et le péritoine pariétal (figure 4.24).

Fascia superficialis

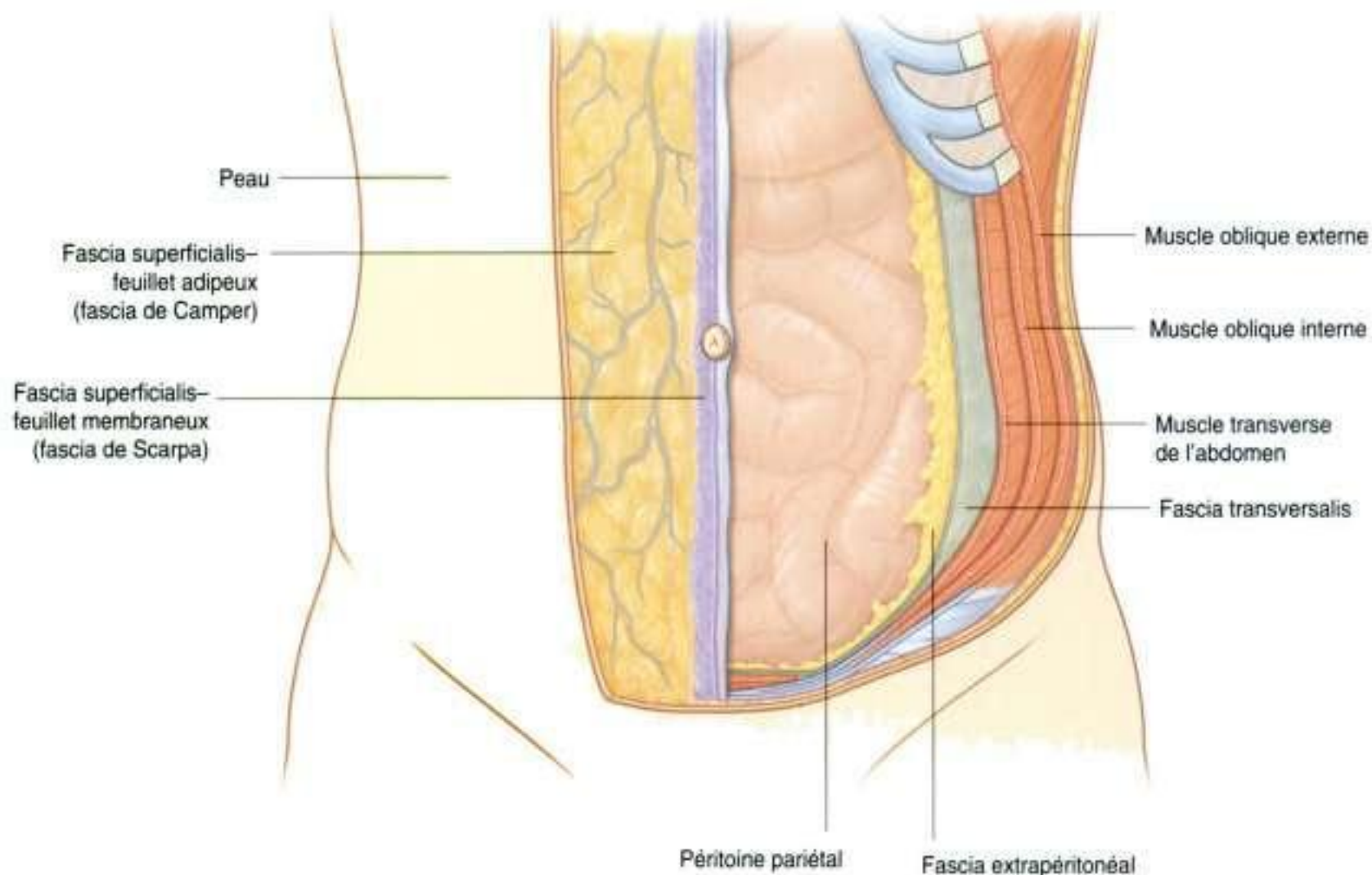
Le fascia superficialis de la paroi abdominale (tissu sous-cutané de l'abdomen) est un feuillet de tissu conjonctif graisseux. C'est habituellement un feuillet simple, semblable et en continuité avec le fascia superficialis recouvrant les autres régions du corps. Cependant, dans la région inférieure de la paroi

abdominale antérieure, sous l'ombilic, ce feuillet peut être double : un feuillet superficiel adipeux et un feuillet profond membraneux.

Feuillet superficiel

Le feuillet superficiel adipeux du fascia superficialis (**fascia de Camper**) contient de la graisse en épaisseur variable (figures 4.25 et 4.26). Il se poursuit au-dessus du ligament inguinal avec le fascia superficiel de la cuisse, et avec un feuillet similaire au niveau du périnée.

Chez l'homme, le feuillet superficiel se continue sur le pénis et, après avoir perdu son panicule adipeux et fusionné avec le feuillet profond du fascia superficialis, se poursuit au niveau du scrotum où il forme un fascia particulier contenant des fibres musculaires lisses (le **dartos**). Chez la femme, ce feuillet superficiel contient de la graisse et participe à la constitution de la grande lèvre.



254 **Figure 4.24.** Feuillet de la paroi abdominale.

Feuillet profond

Le feuillet profond membraneux du fascia superficialis (**fascia de Scarpa**) est fin et membraneux; il contient peu ou pas de graisse (figure 4.25). En bas, il se poursuit au niveau de la cuisse, juste sous le ligament inguinal, et fusionne avec le fascia profond de la cuisse (le **fascia lata**; figure 4.26).

Sur la ligne médiane, il s'insère fermement sur la ligne blanche et sur la symphyse pubienne. Il se prolonge à la partie antérieure du périnée où il est fixé à la branche ischiopubienne et au bord postérieur de la membrane périnéale. À ce niveau, il est désigné sous le nom de **fascia périnéal superficiel (fascia de Colles)**.

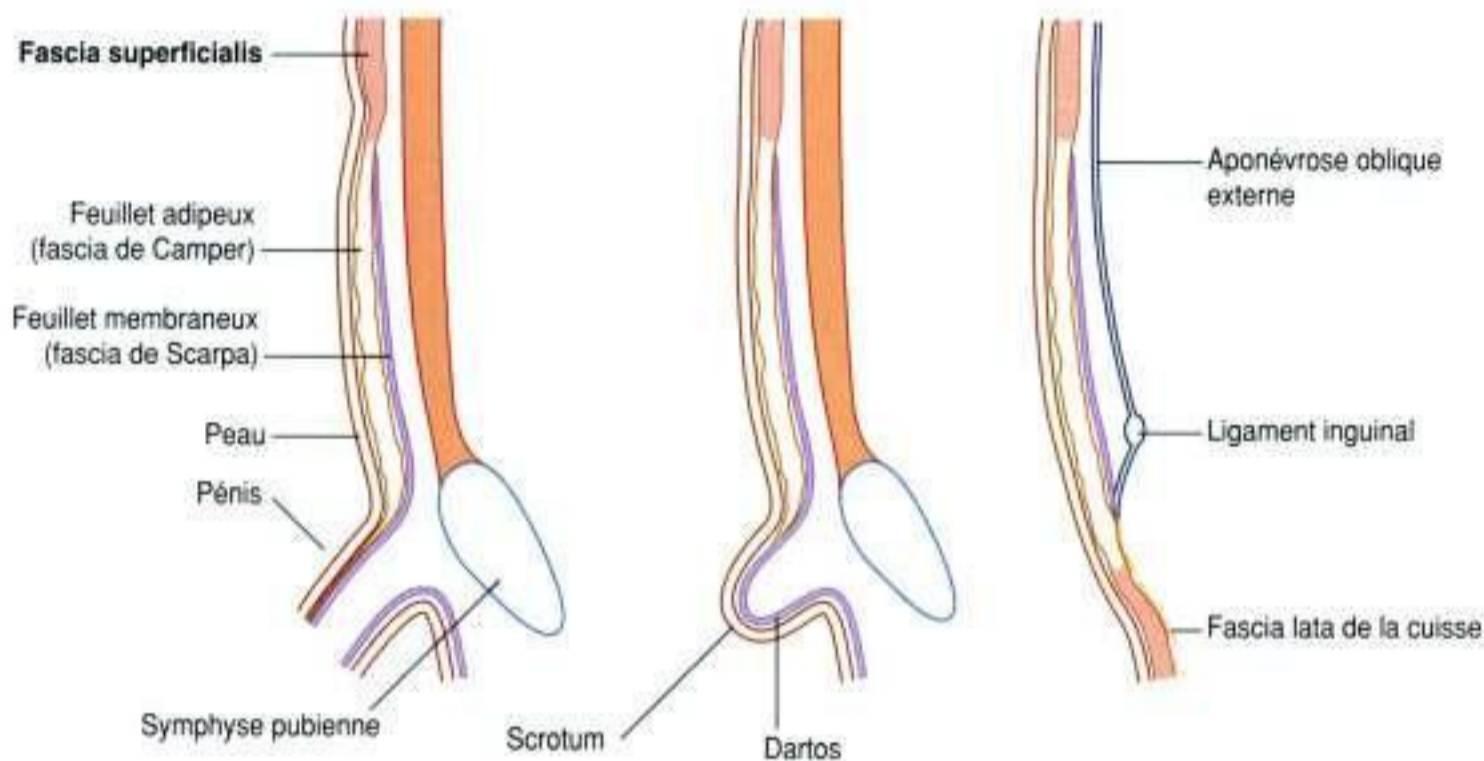


Figure 4.25. Fascia superficialis.

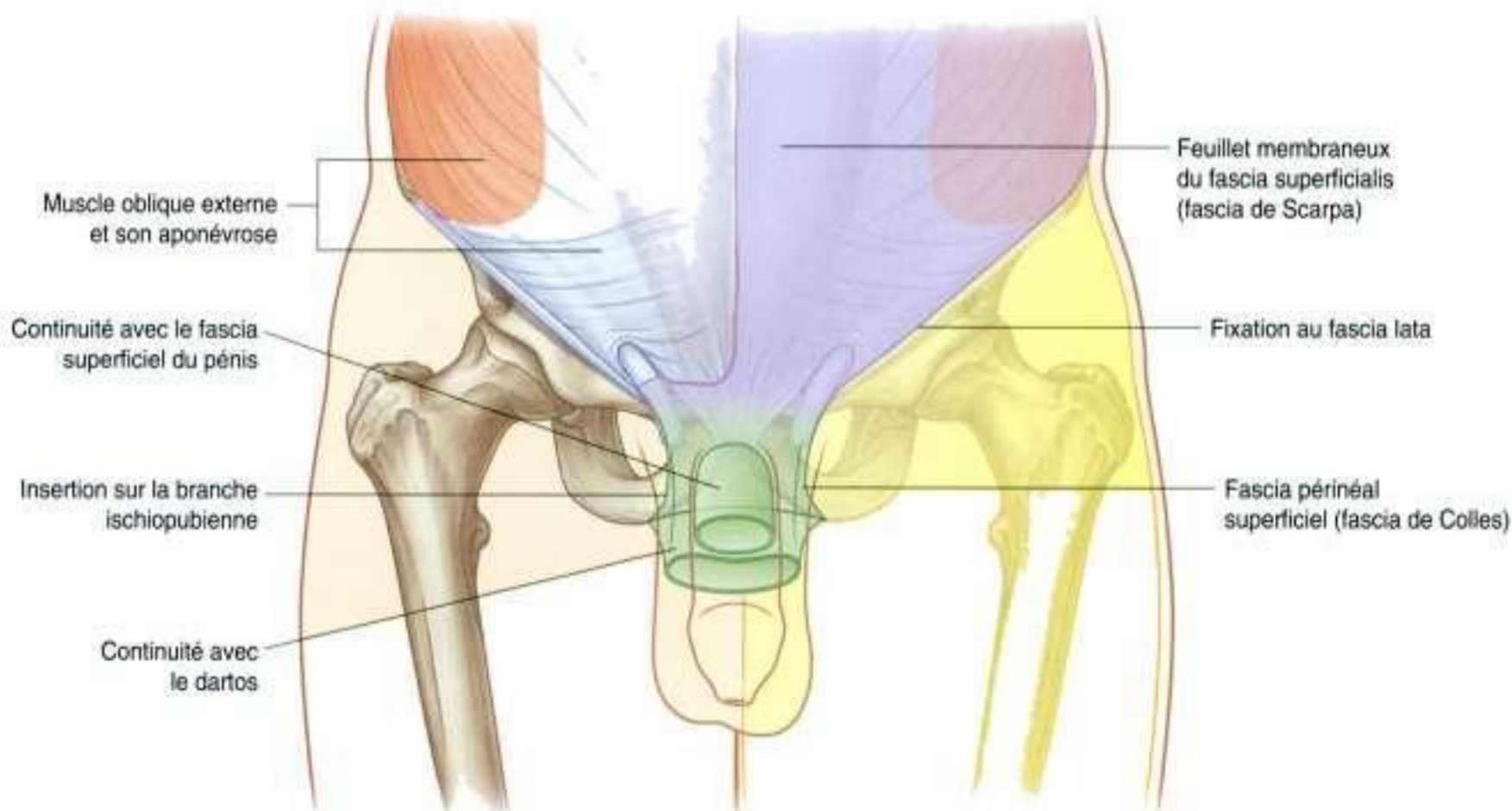


Figure 4.26. Continuité du feuillet membraneux du fascia superficialis au niveau d'autres régions anatomiques.

Chez l'homme, le feuillet profond membraneux du fascia superficialis fusionne avec le feuillet superficiel lorsqu'ils passent au-dessus du pénis, formant ainsi le fascia superficiel du pénis ; ils continuent au niveau du scrotum où ils constituent le dartos (figure 4.25). Également chez l'homme, des expansions du feuillet profond membraneux du fascia superficialis, amarrées à la symphyse pubienne, se prolongent vers le bas sur le dorsum et les côtés du pénis pour former le **ligament fundiforme du pénis**. Chez la femme, le feuillet membraneux du fascia superficialis se prolonge au niveau des grandes lèvres et à la partie antérieure du périnée.

Paroi musculaire antérolatérale

La paroi musculaire antérolatérale de l'abdomen est composée de cinq muscles pairs :

- trois muscles larges, dont les fibres s'insèrent postérolatéralement, se dirigent vers l'avant et se prolongent sur la ligne médiane par une aponévrose ;

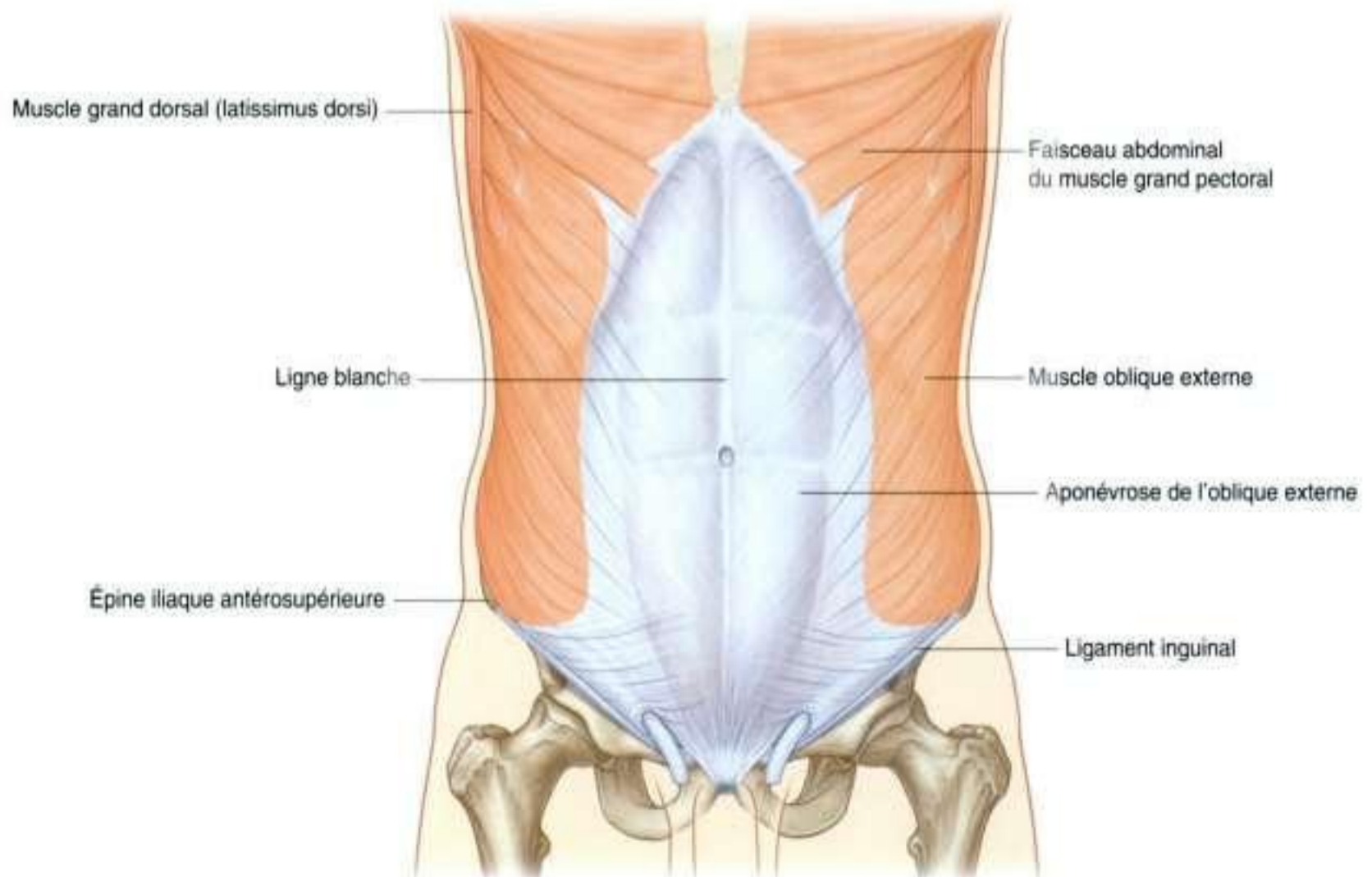
ce sont le muscle oblique externe, le muscle oblique interne et le muscle transverse de l'abdomen ;

- deux muscles verticaux, proches de la ligne médiane, sont contenus dans une gaine tendineuse formée par les aponévroses des muscles larges.

Chacun de ces cinq muscles a une action spécifique, mais ensemble, ils constituent un élément essentiel au maintien de nombreuses fonctions physiologiques. Par leur position, ils forment une paroi ferme mais flexible qui contient les viscères abdominaux dans la cavité abdominale, protège ceux-ci des traumatismes, et participe au maintien de leur position en station érigée contre l'action de la pesanteur.

De plus, la contraction de ces muscles joue un rôle lors de l'expiration forcée en poussant les viscères vers le haut (ce qui participe à repousser le diaphragme plus loin dans la cavité thoracique), lors de la toux ou du vomissement.

Tous ces muscles sont également impliqués dans les actions où la pression intra-abdominale est augmentée, comme l'accouchement, la miction ou la défécation.



Muscles larges

Muscle oblique externe

Le muscle le plus superficiel des trois muscles larges de la paroi musculaire antérolatérale de l'abdomen est le muscle **oblique externe**, situé immédiatement sous le fascia superficialis (figure 4.27). Ses fibres musculaires, s'insérant sur les faces latérales de la cage thoracique, ont une direction oblique en bas et en dedans, et se prolongent vers la ligne médiane par une large aponévrose à la partie antérieure de la paroi abdominale. Près de la ligne médiane, les aponévroses se confondent pour former la ligne blanche, tendue verticalement du processus xiphoïde à la symphyse pubienne.

Ligaments associés

Le bord inférieur de l'aponévrose de l'oblique externe constitue de chaque côté le **ligament inguinal** (figure 4.27). Le bord libre de l'aponévrose oblique externe forme une arcade fibreuse, épaisse, tendue

entre l'épine iliaque antérosupérieure en dehors et le tubercule pubien en dedans (figure 4.28). Elle ferme en haut une échancrure, qui joue un rôle important dans la composition du canal inguinal. D'autres ligaments sont également constitués par des prolongements fibreux, au niveau de la partie médiale du ligament inguinal :

- le **ligament lacunaire (ligament de Gimbernat)** est une extension fibreuse en forme de croissant, à la partie médiale du ligament inguinal, qui se dirige vers l'arrière pour s'insérer sur le **pecten du pubis** au niveau de la branche supérieure de l'os pubien (figures 4.28 et 4.29) ;
- d'autres fibres prolongent le ligament lacunaire le long du pecten du pubis pour former le **ligament pectinéal (ligament de Cooper)**.

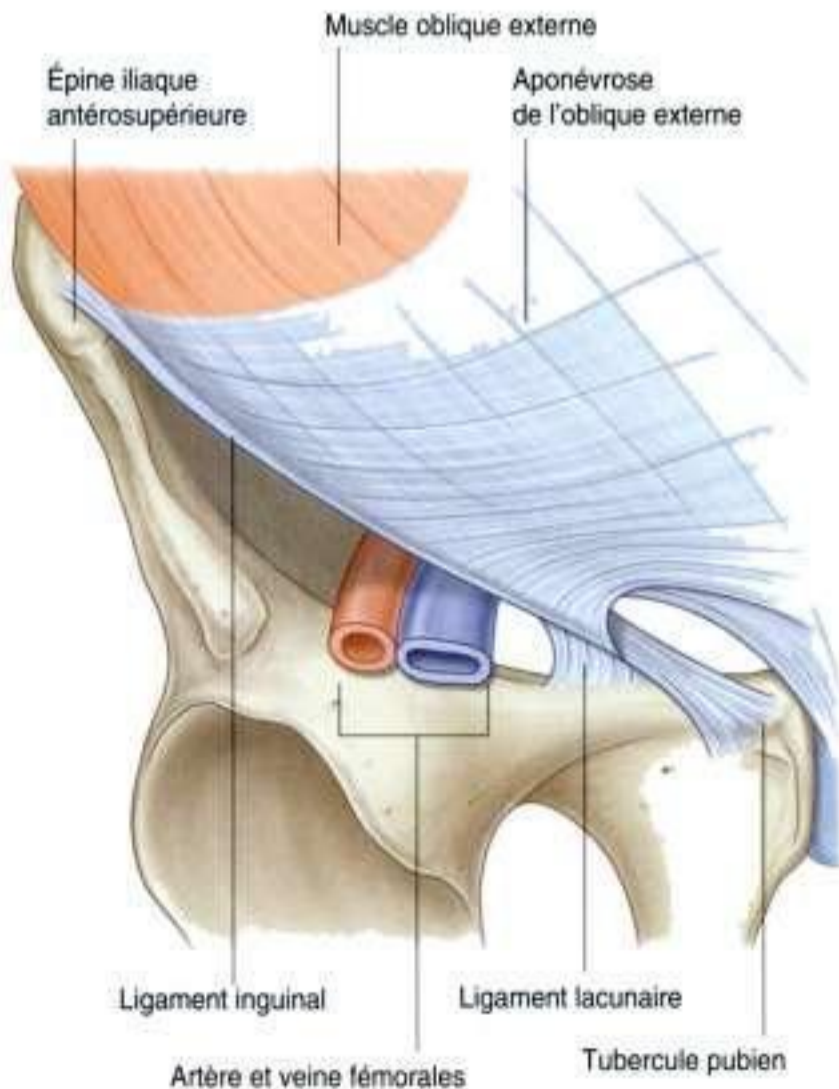


Figure 4.28. Ligaments formés par l'aponévrose oblique externe.

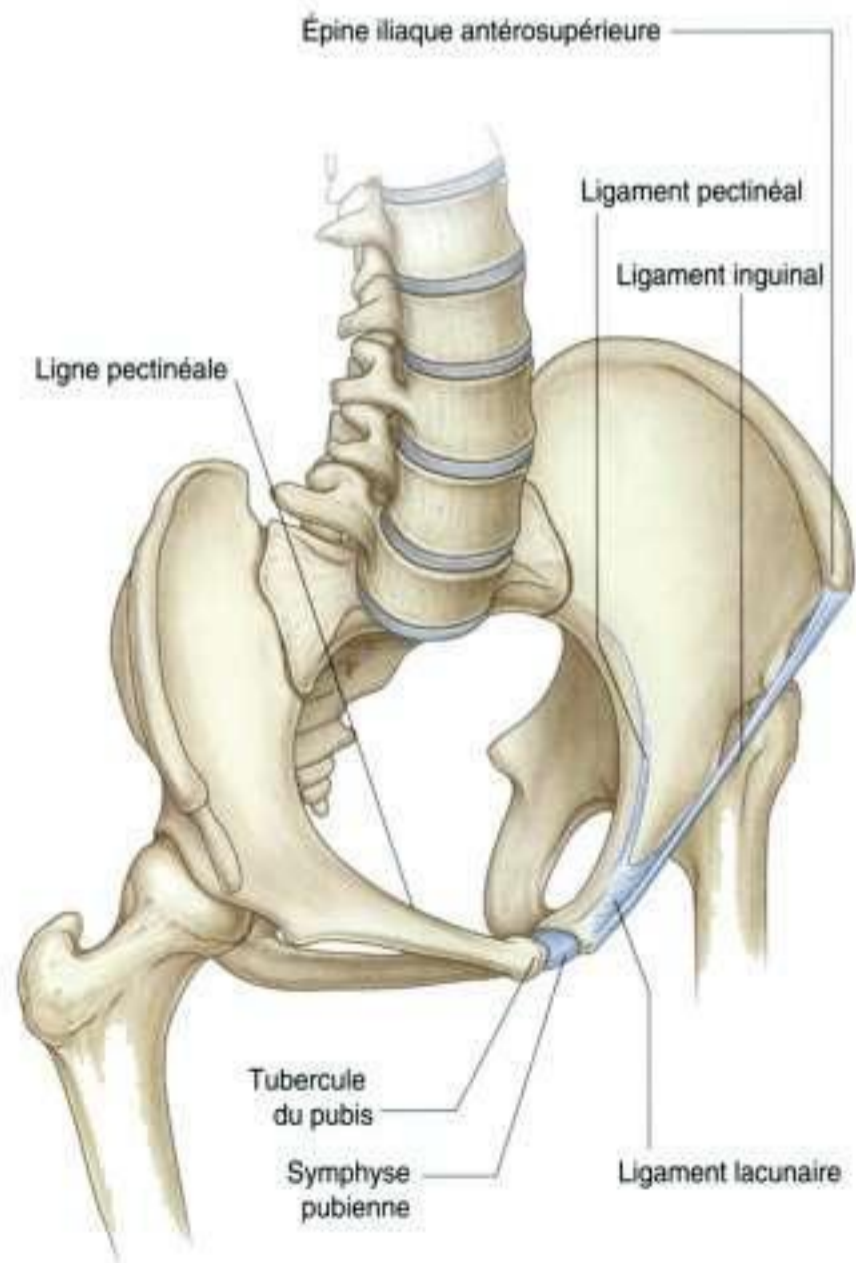


Figure 4.29. Ligaments de la région inguinale.

Muscle oblique interne

Le muscle **oblique interne**, le deuxième des trois muscles larges, est situé sous le muscle oblique externe (figure 4.30). Ce muscle est plus petit et plus fin que l'oblique externe; ses fibres musculaires ont globalement une orientation oblique en haut et en avant. Son corps musculaire, situé latéralement, se prolonge vers l'avant par une aponévrose qui contribue à former, sur la ligne médiane, la ligne blanche.

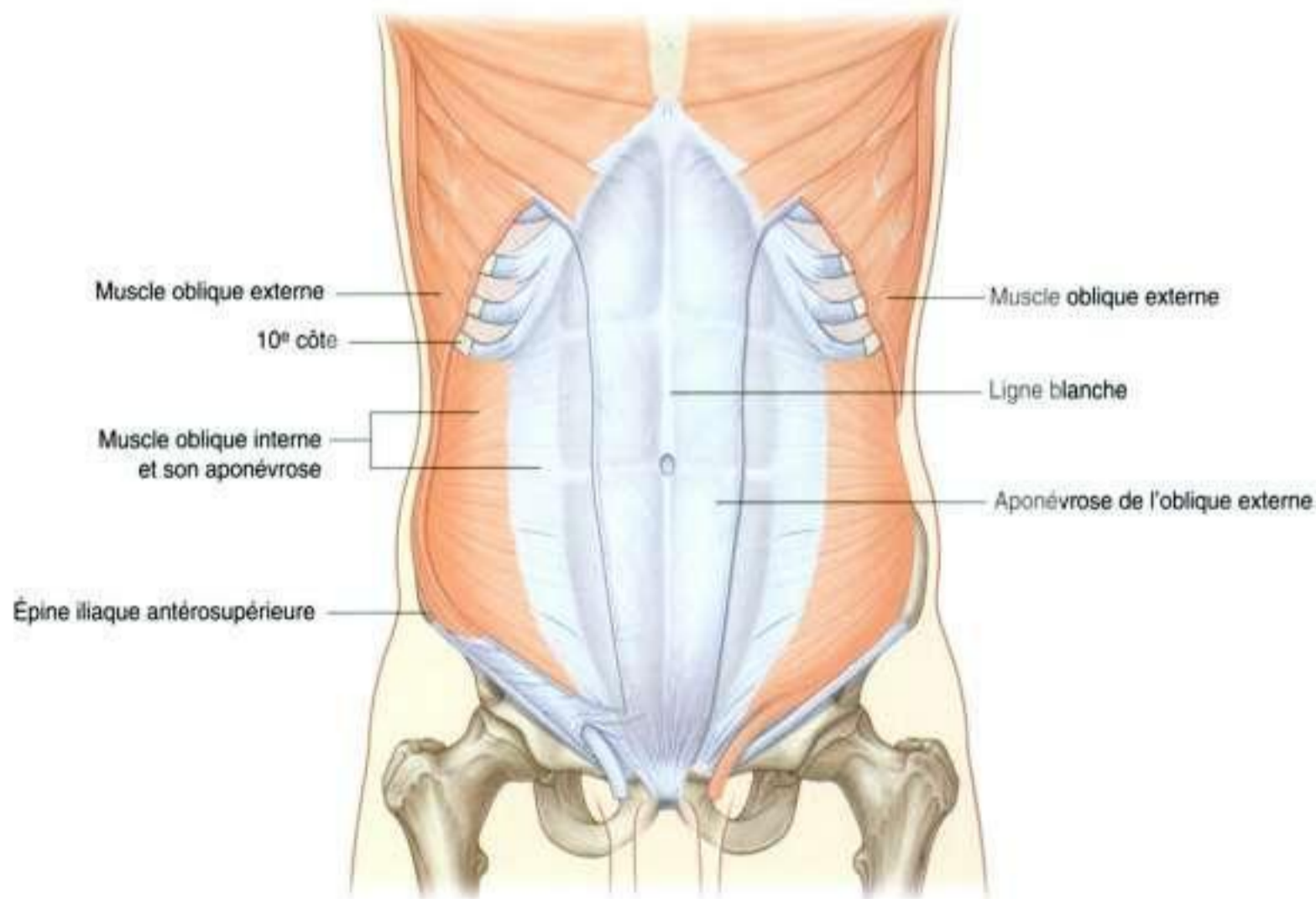
Muscle transverse abdominal

Le muscle **transverse de l'abdomen** est situé sous l'oblique interne (figure 4.31); il est nommé ainsi

à cause de l'orientation globale de ses fibres. Il se termine par une aponévrose antérieure, qui contribue à former au niveau de la ligne médiane la ligne blanche.

Fascia transversalis

Chacun des trois muscles larges est enveloppé par un feuillet cellulofibreux sur ses faces antérieure et postérieure. En général, ces feuillets sont très fins, sauf le feuillet profond du muscle transverse (**fascia transversalis**), qui est bien développé.



Le fascia transversalis est un feuillet continu de fascia qui ceint la cavité abdominale et se poursuit dans la cavité pelvienne. En avant, il s'associe au fascia transversalis controlatéral sur la ligne médiane, et il se prolonge avec le fascia de la face inférieure du diaphragme. Il se poursuit en arrière avec le fascia profond recouvrant les muscles de la paroi abdominale postérieure et se fixe sur le fascia thoracolombal.

Au-delà de son insertion sur la crête iliaque, les fibres du fascia transversalis se mêlent au fascia recouvrant les muscles des régions supérieures du bassin et au fascia entourant les muscles de la cavité pelvienne. À ce niveau, on le nomme **fascia pariétal du pelvis** (ou **fascia endopelvien**).

Il existe donc un feuillet continu de fascia encerclant la cavité abdominale, épais à certains endroits, fin à d'autres, fixé ou libre, participant à la formation de structures spécialisées.

Muscles verticaux

Les deux muscles verticaux de la paroi musculaire antérolatérale de l'abdomen (tableau 4.1) sont le muscle droit de l'abdomen et le muscle pyramidal (de l'abdomen) (figure 4.32).

Muscle droit de l'abdomen

Le muscle **droit de l'abdomen** est un muscle long et plat, qui s'étend verticalement sur toute la hauteur de la paroi antérieure de l'abdomen. Ce muscle, pair, est séparé du droit controlatéral, au niveau de la ligne médiane, par la ligne blanche; tendu de la symphyse pubienne au rebord costal, il devient plus large et plus mince vers le haut. Son corps musculaire est interrompu par trois à quatre bandes fibreuses transversales appelées **intersections tendineuses** (figure 4.32).

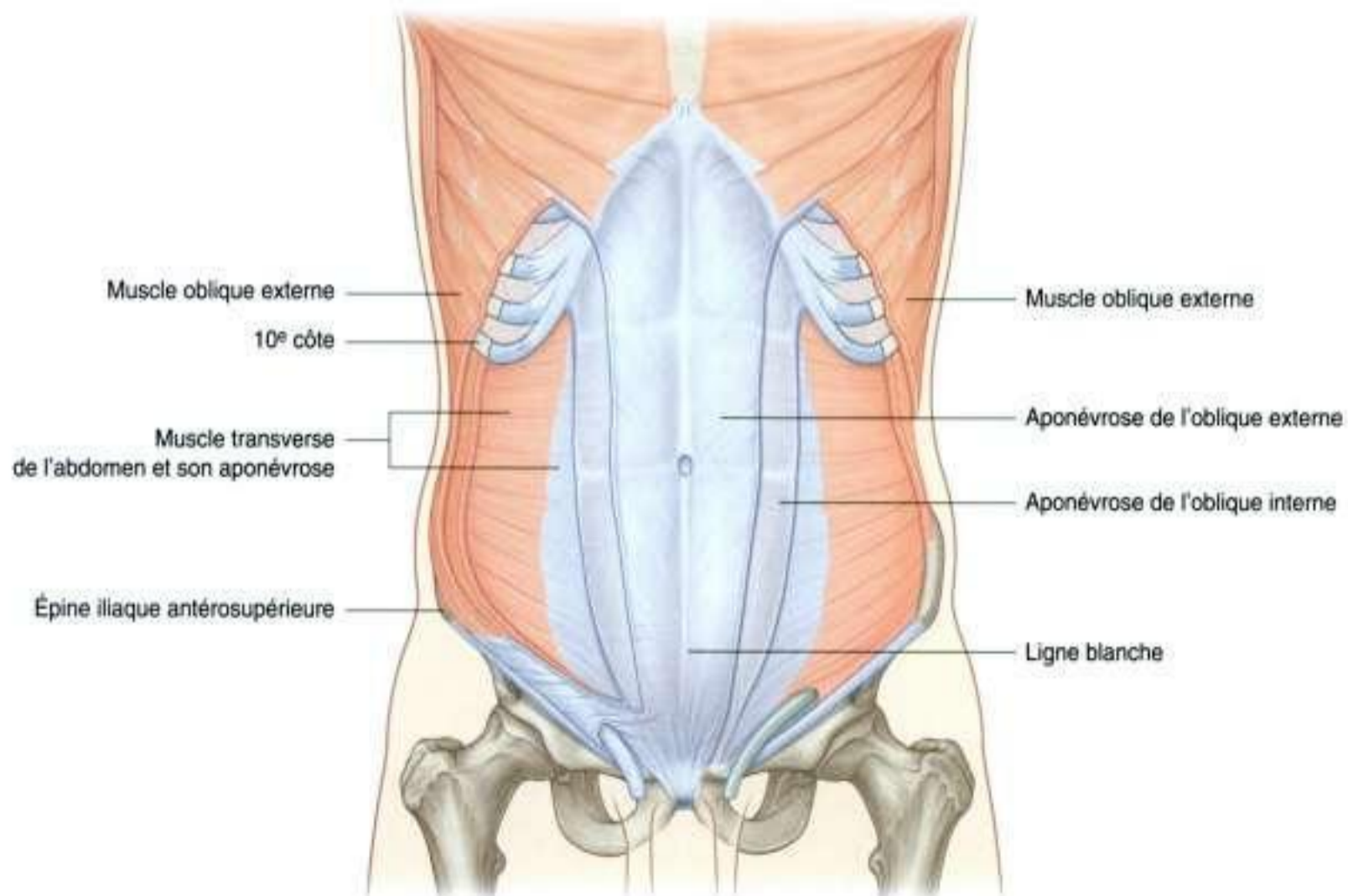


Figure 4.31. Muscle transverse de l'abdomen et son aponévrose.

Tableau 4.1 Muscles de la paroi abdominale.

Muscle	Origine	Terminaison	Innervation	Fonction
Oblique externe	Digitations musculaires sur les faces latérales des huit dernières côtes (5 ^e à 12 ^e côtes)	Lèvre latérale de la crête iliaque; aponévrose s'achevant dans le raphé médian (ligne blanche)	Branches antérieures des six derniers nerfs spinaux thoraciques (T7 à T12)	Comprime les viscères abdominaux; contraction bilatérale des obliques externes : flexion du tronc; contraction unilatérale : rotation du thorax, portant sa face antérieure vers le côté opposé
Oblique interne	Fascia thoracolombal; crête iliaque entre les terminaisons de l'oblique externe et du transverse; deux tiers latéraux du ligament inguinal	Bord inférieur des trois ou quatre dernières côtes, aponévrose se terminant dans la ligne blanche; crête pubienne et ligne pectinéale	Branches antérieures des six derniers nerf spinaux thoraciques (T7 à T12) et L1	Comprime les viscères abdominaux; contraction bilatérale des obliques internes : flexion du tronc; contraction unilatérale : rotation du thorax, portant sa face antérieure du côté du muscle
Transverse de l'abdomen	Fascia thoracolombal; lèvre interne de la crête iliaque; tiers latéral du ligament inguinal; arcs costaux des six dernières côtes (7 ^e à 12 ^e côtes)	Aponévrose se terminant sur la ligne blanche; crête du pubis et ligne pectinéale	Branches antérieures des six derniers nerfs spinaux thoraciques (T7 à T12) et L1	Comprime les viscères abdominaux
Droit de l'abdomen	Crête du pubis, tubercule pubien et symphyse pubienne	Cartilages costaux des 5 ^e , 6 ^e , 7 ^e côtes; processus xiphoïde	Branches antérieures des six derniers nerfs spinaux thoraciques (T7 à T12)	Comprime les viscères abdominaux; fléchit la colonne vertébrale; tend la paroi abdominale
Pyramidal	Symphyse pubienne et pecten du pubis	Ligne blanche	Branche antérieure du nerf spinal T12	Tend la ligne blanche

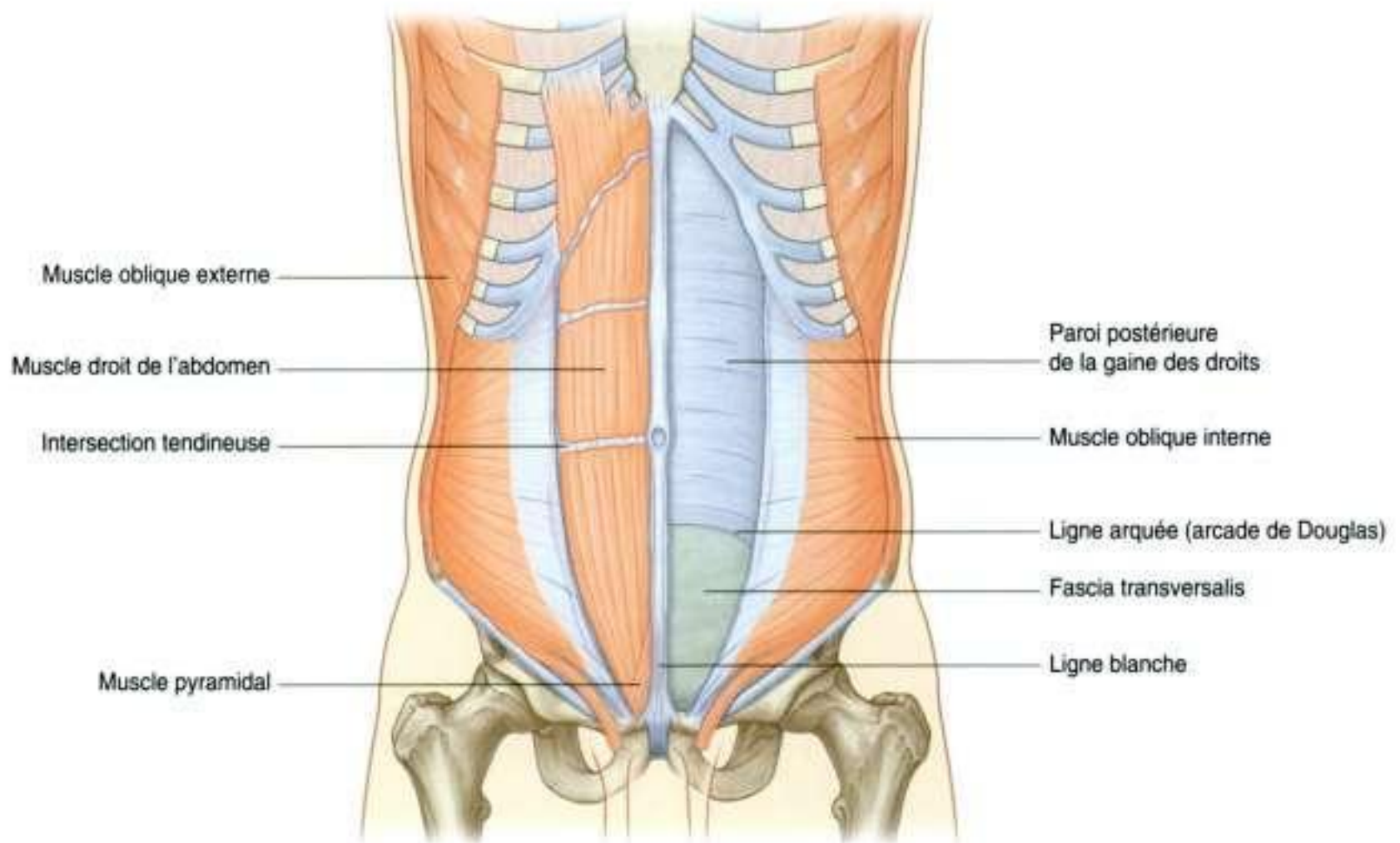


Figure 4.32. Muscles droit de l'abdomen et pyramidal.

Celles-ci sont aisément visibles chez les individus ayant des grands droits bien musclés.

Muscle pyramidal

Le second muscle vertical est le muscle **pyramidal**. Ce petit muscle, qui peut être absent, est situé en avant du droit abdominal; de forme triangulaire, il s'insère par sa base sur le pubis, se dirige en haut et en dedans et se termine, par son sommet supérieur, sur la ligne blanche (figure 4.32).

Gaine des muscles droits

Les muscles droit de l'abdomen et pyramidal sont contenus dans une gaine tendineuse aponévrotique (la **gaine des muscles droits**), formée par les aponévroses des muscles oblique externe, oblique interne et transverse abdominal (figure 4.33).

La gaine des droits enveloppe complètement le muscle droit dans ses trois quarts supérieurs, et recouvre la face antérieure du muscle dans son quart inférieur. Comme la gaine ne recouvre pas la face postérieure du droit dans son quart inférieur,

le muscle est, à ce niveau, en contact direct avec le fascia transversalis.

La gaine des droits enveloppant les trois quarts supérieurs du muscle droit abdominal est constituée sur le modèle suivant :

- la paroi antérieure est formée par l'aponévrose du muscle oblique externe et la moitié antérieure de l'aponévrose de l'oblique interne; celle-ci se divise en deux au bord latéral du muscle droit;
- la paroi postérieure de la gaine des droits est formée par la moitié postérieure de l'aponévrose de l'oblique interne et par l'aponévrose du muscle transverse.

À mi-distance entre l'ombilic et la symphyse pubienne, point correspondant au haut du quart inférieur du muscle droit, toutes les aponévroses passent en avant du muscle droit. Il n'existe pas, à ce niveau, de paroi postérieure à la gaine des droits; sa paroi antérieure est alors composée des aponévroses des muscles oblique externe, oblique interne et transverse. Sous ce point, le muscle droit est en contact direct avec le fascia transversalis. La limite entre ces deux zones est marquée par une arche fibreuse (la **ligne arquée**; figure 4.32).

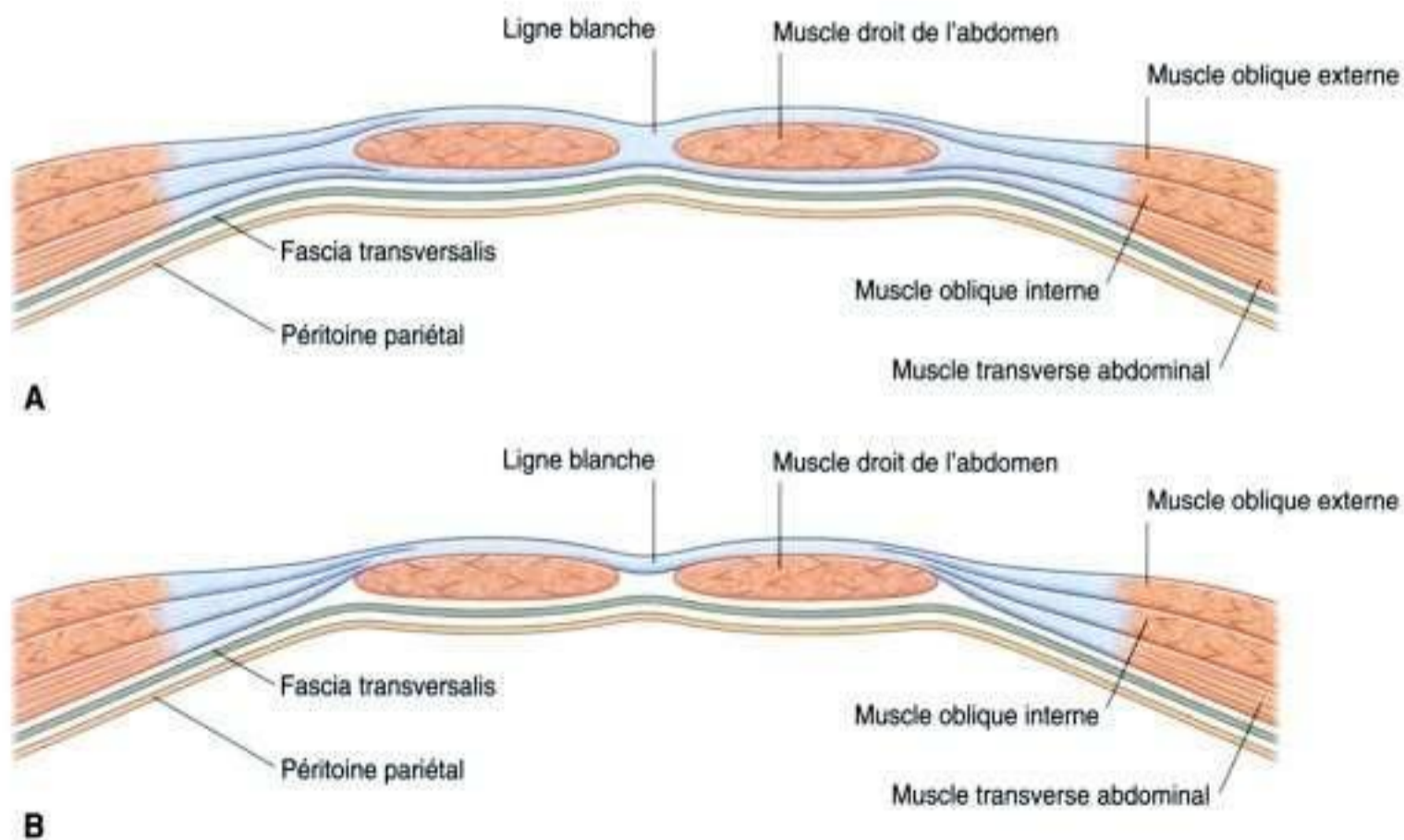


Figure 4.33. Organisation de la gaine des muscles droits. **A.** Coupe transversale passant par les trois quarts supérieurs de la gaine des droits. **B.** Coupe transversale passant par le quart inférieur de la gaine des droits.

Fascia extrapéritonéal

Sous le fascia transversalis, se trouve un feuillet de tissu conjonctif, appelé le **fascia extrapéritonéal**, qui sépare le fascia transversalis du péritoine (figure 4.34). Contenant une quantité variable de tissu adipeux, ce feuillet entoure non seulement la cavité abdominale, mais se poursuit également par un feuillet similaire, dans la cavité pelvienne. Il est plus développé au niveau de la paroi abdominale postérieure, notamment autour des reins; ce fascia se prolonge vers les organes recouverts de replis péritonéaux et, comme les vaisseaux sanguins sont situés dans ce feuillet conjonctif, il présente des expansions dans les mésentères portant ces vaisseaux. Les viscères du fascia extrapéritonéal sont appelés **rétopéritonéaux**.

Dans la description de certaines procédures chirurgicales, la terminologie utilisée pour désigner le fascia extrapéritonéal est quelque peu différente. Le fascia situé au niveau de la partie antérieure du corps est décrit comme prépéritonéal (ou, plus rarement, propéritonéal), et le fascia situé à la partie postérieure du corps est décrit comme rétopérito-

néal (figure 4.35). Quelques exemples : on parle du prolongement graisseux prépéritonéal dans le canal inguinal, et du repère laparoscopique transabdominal prépéritonéal d'une hernie inguinale.

Péritoine

Sous le fascia extrapéritonéal se trouve le péritoine (voir figures 4.6 et 4.7). Cette fine membrane séreuse recouvre les parois de la cavité abdominale et, en regard de certains points, se réfléchit sur les viscères abdominaux, les recouvrant soit complètement, soit partiellement. Le péritoine tapissant les parois s'appelle le péritoine pariétal; le péritoine tapissant les viscères s'appelle le péritoine viscéral.

Le péritoine pariétal constitue un revêtement continu sur les parois abdominales, et forme un sac. Ce sac est fermé chez l'homme et présente, chez la femme, deux orifices laissant passage aux trompes utérines. Ce sac, fermé chez l'homme et semifermé chez la femme, circonscrit la cavité péritonéale.

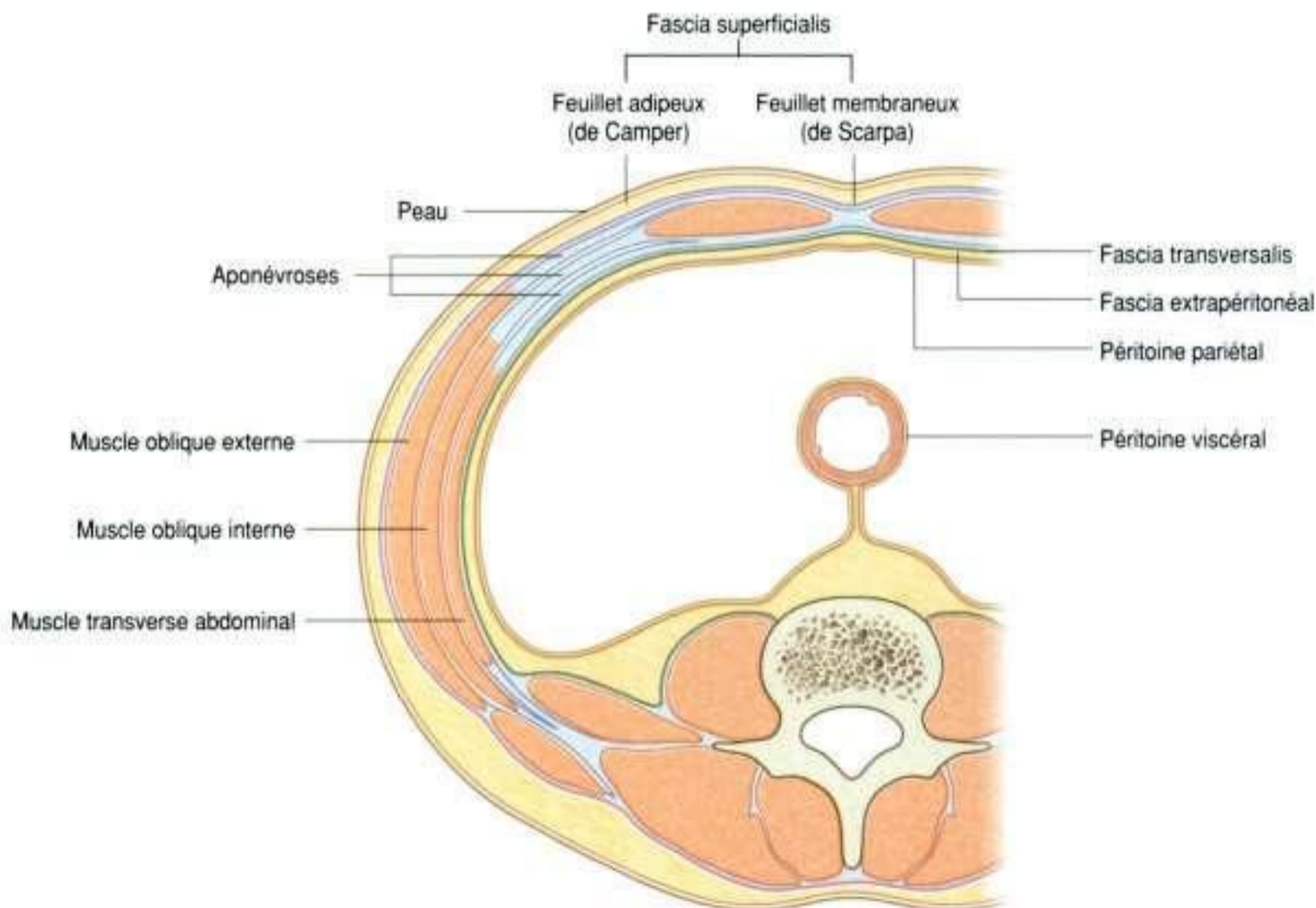


Figure 4.34. Coupe transversale montrant les différentes couches de la paroi abdominale.

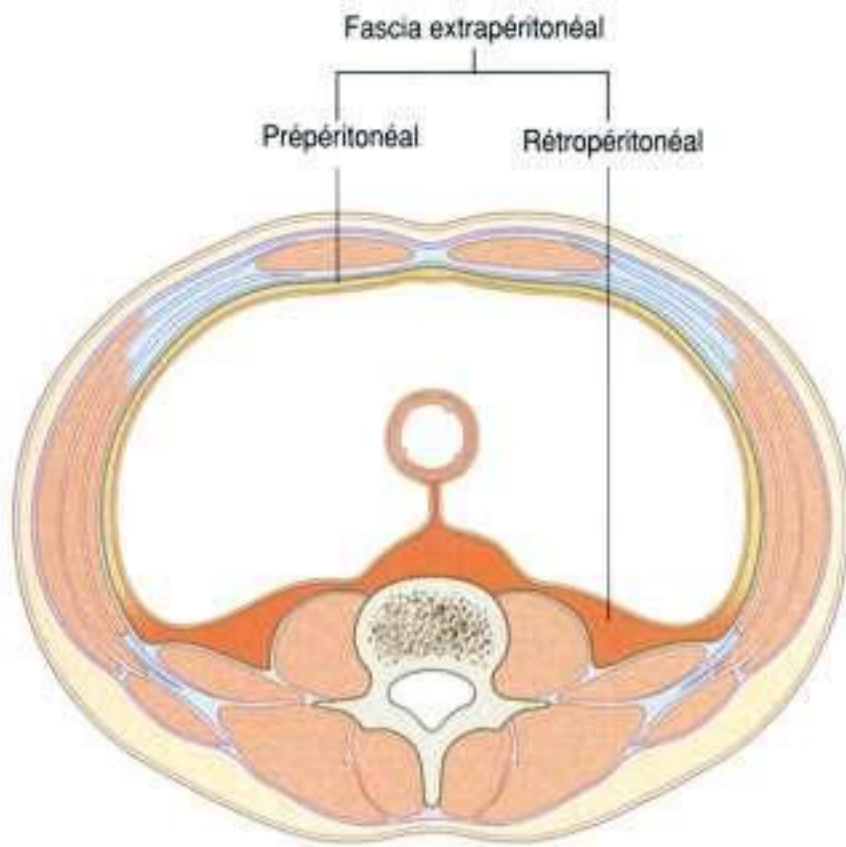


Figure 4.35. Subdivisions du fascia extrapéritonéal.

Innervation

La peau et les muscles de la paroi abdominale antérolatérale sont innervés par les nerfs spinaux T7 à T12 et L1. Les rameaux antérieurs de ces nerfs spinaux se dirigent dans le corps, d'arrière en avant, avec une direction inféromédiale (figure 4.36). Sur leur trajet, ils donnent une branche cutanée latérale et se terminent par une branche cutanée antérieure.

Les nerfs intercostaux (T7 à T11) quittent leurs espaces intercostaux en passant sous les cartilages costaux, et se continuent dans la paroi abdominale antérolatérale entre les muscles oblique interne et transverse abdominal (figure 4.37). Gagnant le bord latéral de la gaine des droits, ils pénètrent celle-ci et passent en arrière du bord latéral du muscle droit. Près de la ligne médiane, une branche cutanée antérieure passe à travers le muscle droit et la paroi antérieure de la gaine des droits pour innerver la peau.

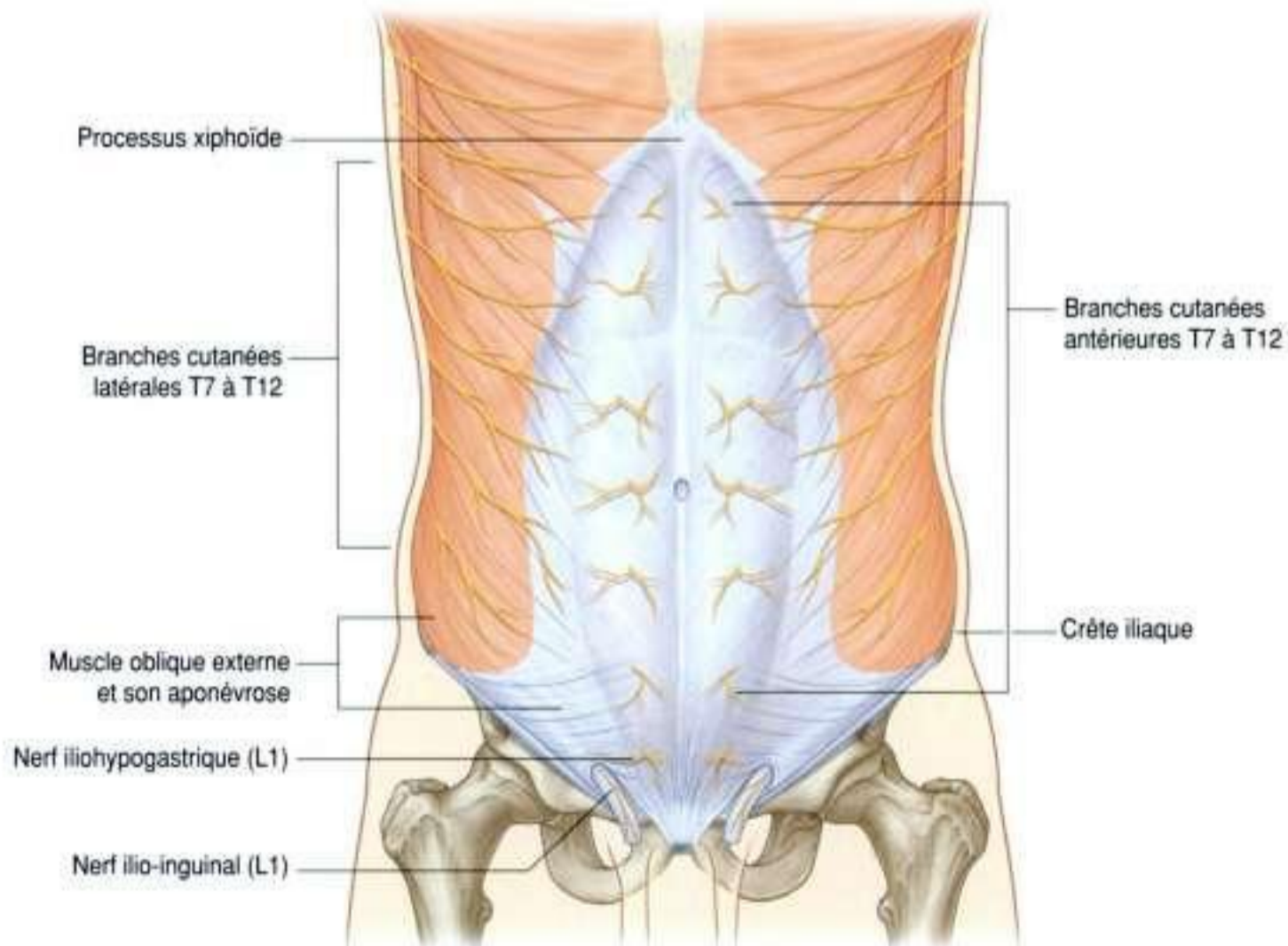


Figure 4.36. Innervation de la paroi abdominale antérolatérale.

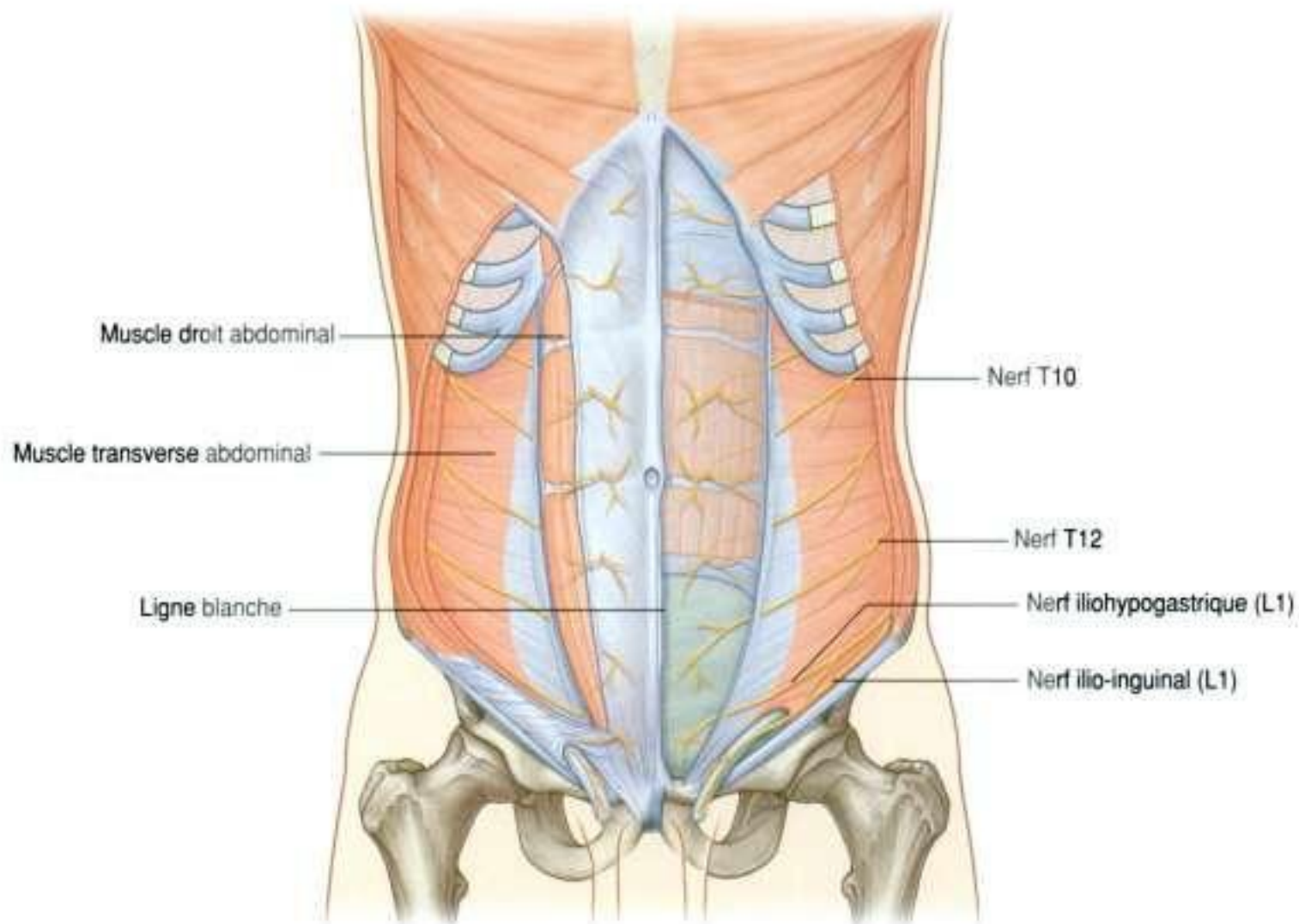


Figure 4.37. Trajet des nerfs innervant la paroi abdominale antérolatérale.

Le nerf spinal T12 (le **nerf subcostal**) suit un trajet semblable aux nerfs intercostaux. Les rameaux de L1 (**nerf iliohypogastrique** et **nerf ilio-inguinal**), qui ont pour origine le plexus lombal, ont un trajet initial similaire, dont ils s'écartent à l'approche de leur destination finale.

Le long de leur trajet, les nerfs T7 à T12 et L1 donnent des rameaux nerveux pour les muscles de la paroi abdominale antérolatérale. Tous se terminent en innervant la peau :

- les nerfs T7 à T9 innervent la peau du processus xiphoïde jusqu'à l'ombilic ;
- le nerf T10 innerve la peau autour de l'ombilic ;
- T11, T12 et L1 innervent la peau sous l'ombilic jusqu'à la région pubienne incluse (figure 4.38) ;
- enfin, le nerf ilio-inguinal (branche de L1) innerve la face antérieure du scrotum ou de la grande lèvre, et donne une petite branche pour la cuisse.

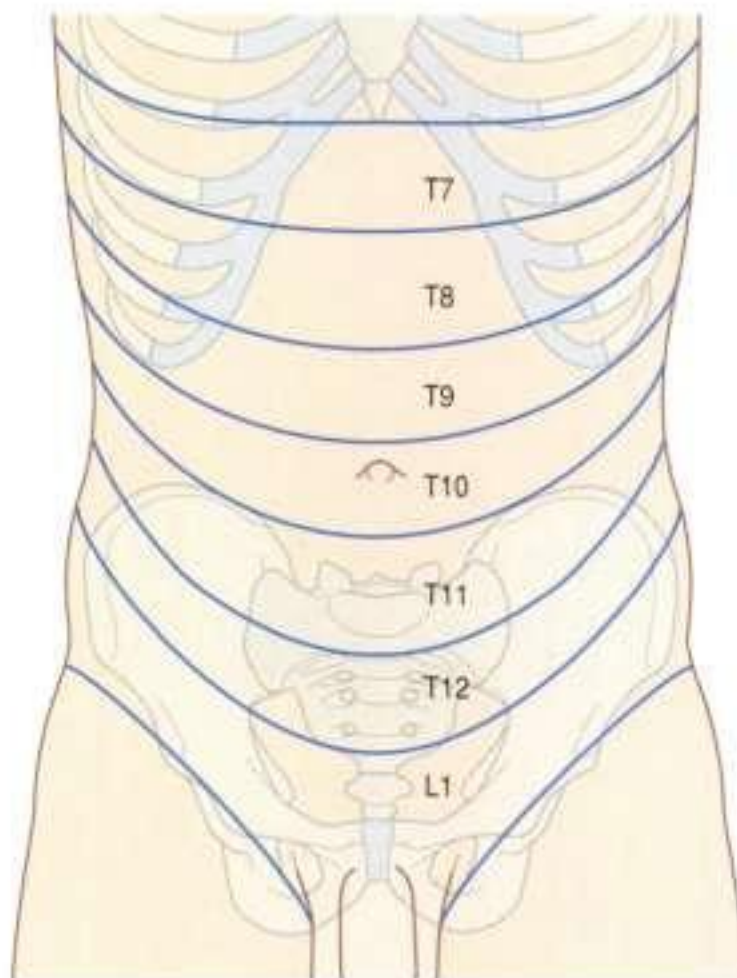


Figure 4.38. Dermatomes de la paroi abdominale antérolatérale.

Vascularisation artérielle et veineuse

De nombreux vaisseaux sanguins vascularisent la paroi abdominale. En superficie :

- la partie supérieure de la paroi est vascularisée par les branches de l'**artère musculophrénique**, qui est une branche terminale de l'**artère thoracique interne** ;
- la partie inférieure de la paroi est vascularisée en dedans par l'**artère épigastrique superficielle**, et en dehors par l'**artère circonflexe iliaque superficielle**, qui sont toutes deux des branches de l'**artère fémorale** (figure 4.39).

À un niveau plus profond :

- la partie supérieure de la paroi est vascularisée par l'**artère épigastrique supérieure**, qui est une branche terminale de l'**artère thoracique interne** ;
- la partie latérale de la paroi est vascularisée par les **9^e et 10^e artères intercostales** et par l'**artère subcostale** ;
- la partie inférieure de la paroi est vascularisée en dedans par l'**artère épigastrique inférieure** et en dehors par l'**artère circonflexe iliaque profonde**, qui sont toutes deux des branches de l'**artère iliaque externe**.

Les artères épigastriques supérieure et inférieure pénètrent toutes les deux dans la gaine des droits.

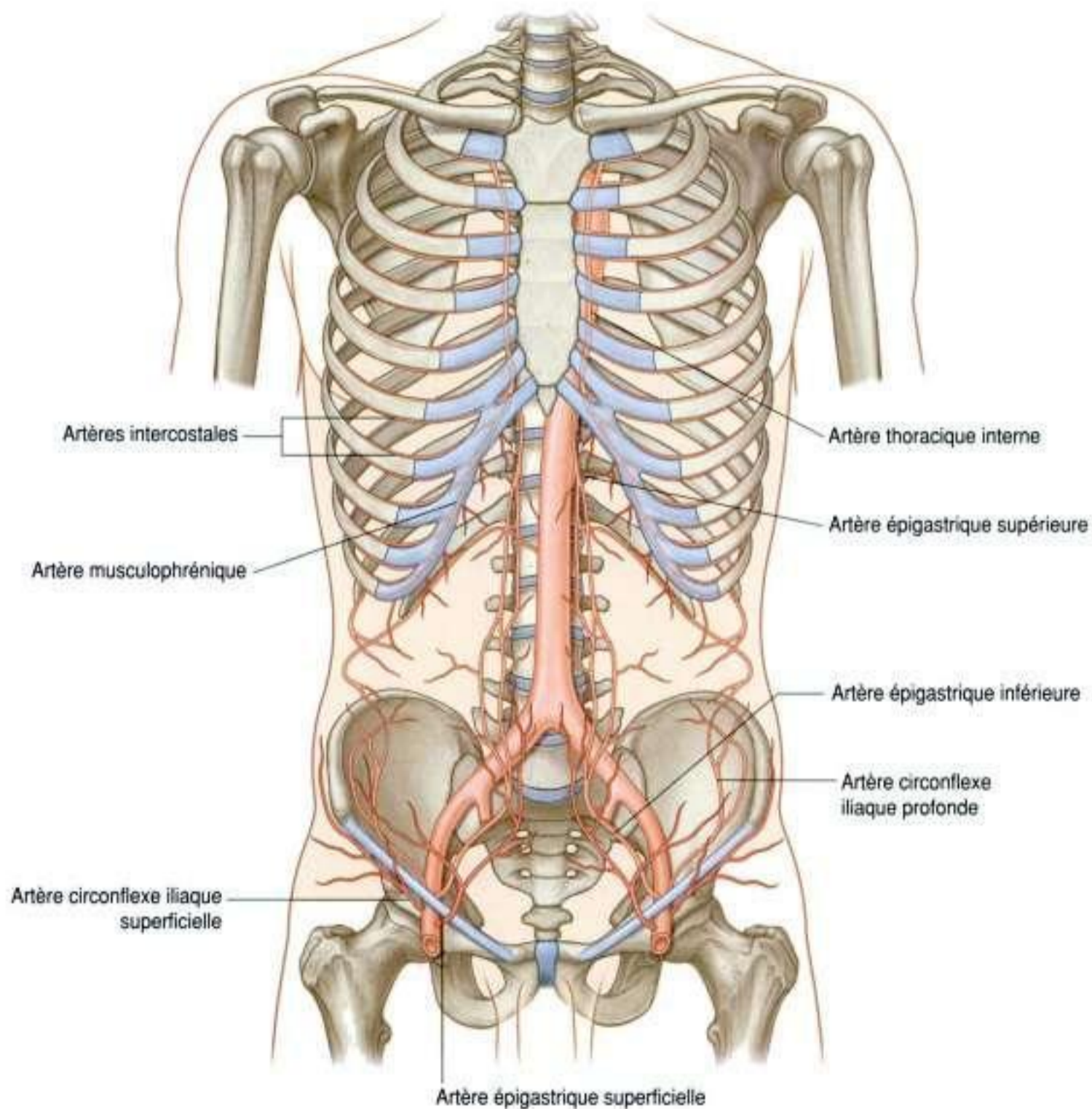


Figure 4.39. Vascularisation artérielle de la paroi abdominale antérolatérale.

Elles cheminent en arrière des muscles droits et s'anastomosent l'une avec l'autre (figure 4.40).

Des veines de même nom cheminent aux côtés des artères, et assurent le retour veineux.

Drainage lymphatique

Le drainage lymphatique de la paroi antérolatérale de l'abdomen suit les principes de base du drainage lymphatique :

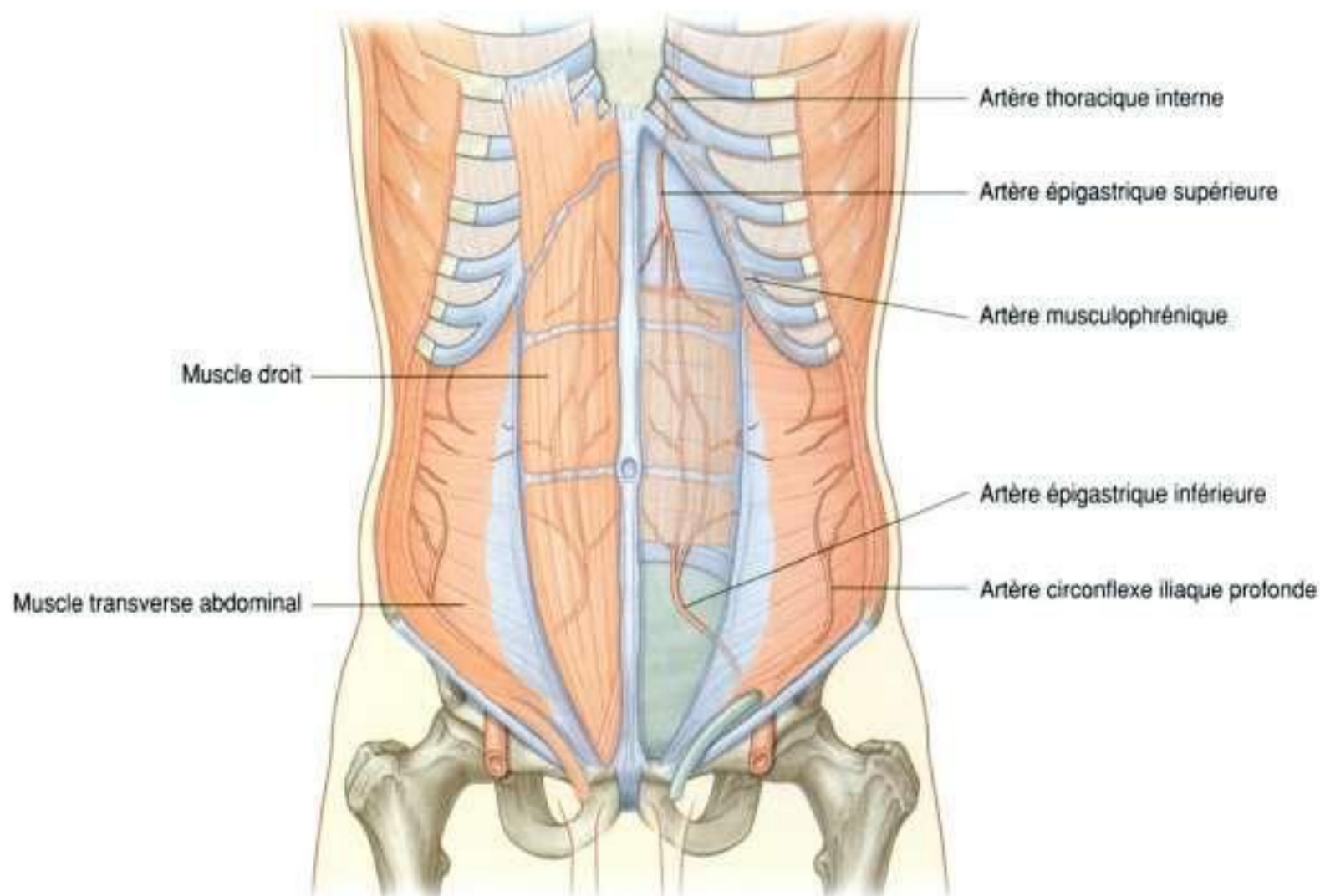
- les lymphatiques superficiels situés au-dessus de l'ombilic ont un trajet ascendant vers les **nœuds axillaires**, alors que les lymphatiques superficiels situés sous l'ombilic prennent une direction descendante vers les **nœuds inguinaux superficiels** ;
- le drainage lymphatique profond suit les artères profondes, vers les **nœuds parasternaux** le long de l'artère thoracique interne, les **nœuds lombaux**

le long de l'aorte abdominale, et les **nœuds iliaques externes** le long de l'artère iliaque externe.

RÉGION INGUINALE

La **région inguinale** (ou **aine**) est située à la jonction entre la paroi abdominale antérieure et la cuisse. Dans cette région, la paroi abdominale présente une zone de faiblesse due aux mouvements qui se sont produits lors du développement du fœtus, et il peut arriver qu'un sac péritonéal ou diverticulum, avec ou sans contenu abdominal, fasse protrusion à ce niveau, créant ainsi une hernie inguinale. Ce type de hernie peut se produire dans les deux sexes, mais il est plus fréquent chez l'homme.

Cette zone de faiblesse au sein de la paroi abdominale antérieure est due aux changements qui se sont déroulés lors du développement des gonades. Avant que les testicules ou les ovaires ne descendent de leur



position initiale, située à la partie haute de la paroi abdominale postérieure, une excroissance péritonéale (le processus vaginal) se développe (figure 4.41) au travers des différents feuillets de la paroi abdominale antérieure; elle se trouve recouverte par chacun de ces feuillets :

- le fascia transversalis constitue son enveloppe la plus profonde;
- la deuxième enveloppe est formée par des fibres du muscle oblique interne;
- l'enveloppe la plus superficielle correspond à l'aponévrose de l'oblique externe.

Comme le processus vaginal passe sous les fibres arquées de la paroi abdominale, il ne possède pas d'enveloppe provenant du muscle transverse abdominal. En conséquence, le processus vaginal devient une structure tubulaire recouverte de multiples feuillets provenant de la paroi abdominale antérieure. Cela constitue la structure de base du **canal inguinal**.

Le dernier événement de ce développement correspond à la descente des testicules dans le scrotum ou des ovaires dans la cavité pelvienne. Ce processus est sous la dépendance du développement du gubernaculum, qui s'étend du pôle inférieur de la gonade embryonnaire au renflement labioscrotal (figure 4.41).

Le processus vaginal est situé immédiatement en avant du gubernaculum dans le canal inguinal.

Chez l'homme, lors de la descente testiculaire, les testicules accompagnés de leurs vaisseaux, nerfs et canaux passent à travers le canal inguinal et sont ainsi entourés des mêmes feuillets qui composent la paroi abdominale. La descente des testicules participe à la formation du cordon spermatique chez l'homme.

Chez la femme, les ovaires descendent dans la cavité pelvienne et s'associent à l'utérus embryonnaire. Donc, la seule structure à passer dans le canal inguinal est le ligament rond de l'utérus, qui est un reliquat du gubernaculum.

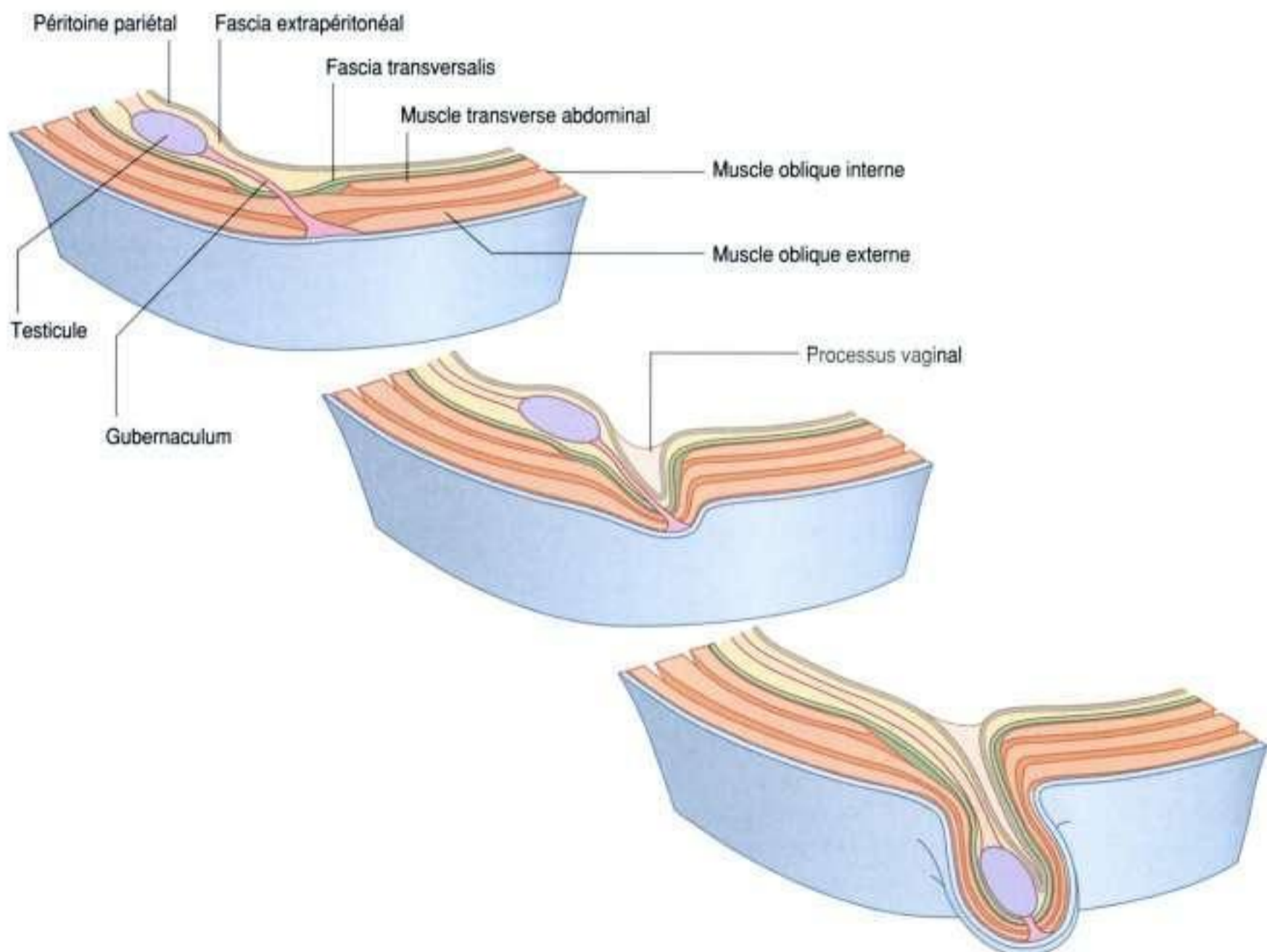


Figure 4.41. Descente des testicules de la 7^e semaine postconceptionnelle à la naissance.

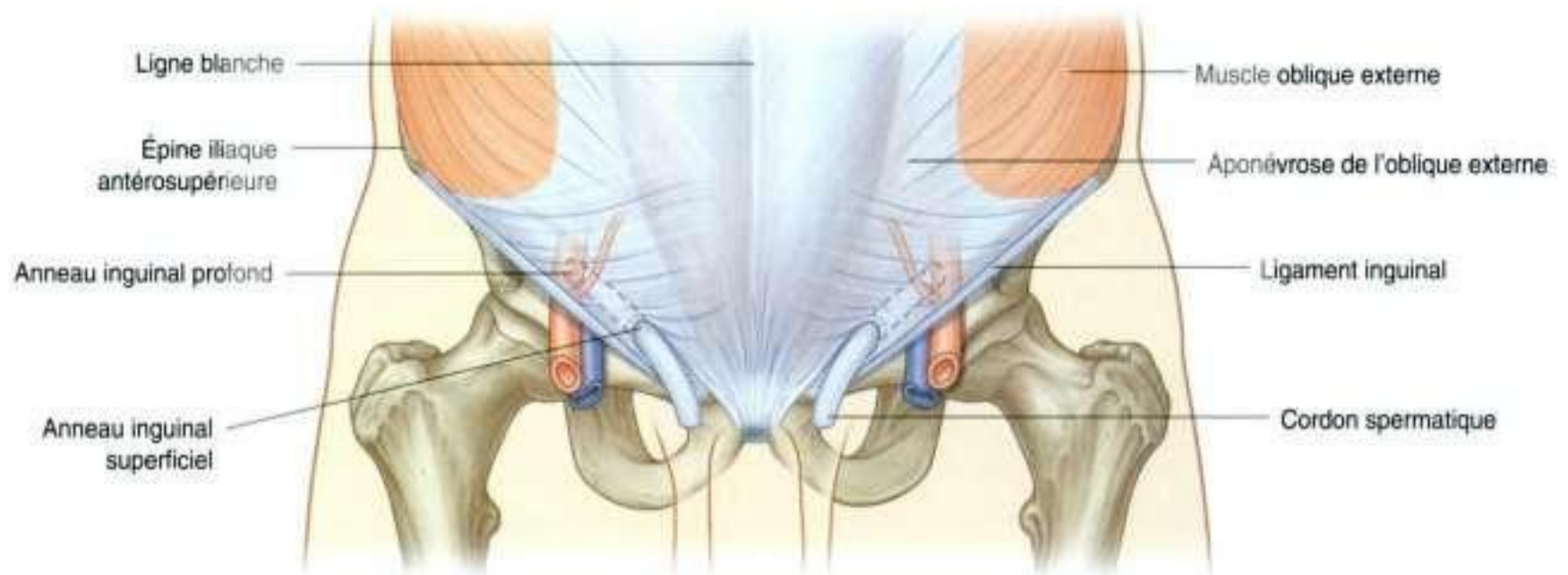


Figure 4.42. Canal inguinal.

Cette séquence de développement s'achève dans les deux sexes lors de l'oblitération du processus vaginal. Si celui-ci ne s'oblitére pas ou incomplètement, il existe un point de faiblesse au sein de la paroi abdominale antérieure et une hernie inguinale peut se développer.

de l'évagination tubulaire du fascia transversalis, lequel constitue une des tuniques (**fascia spermaticque interne**) du cordon spermatique chez l'homme et du ligament rond de l'utérus chez la femme.

Canal inguinal

Le canal inguinal est un passage en chicane qui présente un trajet oblique en bas et en dedans, situé au-dessus et parallèlement au ligament inguinal. Il commence au niveau de l'anneau inguinal profond, se poursuit sur environ 4 cm, et se termine au niveau de l'anneau inguinal superficiel (figure 4.42). Il contient la branche génitale du nerf génitofémoral, le **cordons spermatique** chez l'homme et le ligament rond de l'utérus chez la femme. De plus, dans les deux sexes, le nerf ilio-inguinal passe à travers une partie du canal, sortant de celui-ci au niveau de l'anneau inguinal superficiel.

Anneau inguinal profond

L'anneau inguinal profond (interne) correspond à l'entrée du canal inguinal. Il est situé à mi-distance entre l'épine iliaque antérosupérieure et la symphyse pubienne (figure 4.43). Il est juste au-dessus du ligament inguinal, immédiatement en dehors des vaisseaux épigastriques inférieurs. Bien qu'il soit parfois décrit comme un défaut ou un orifice dans le fascia transversalis, il correspond en fait au début

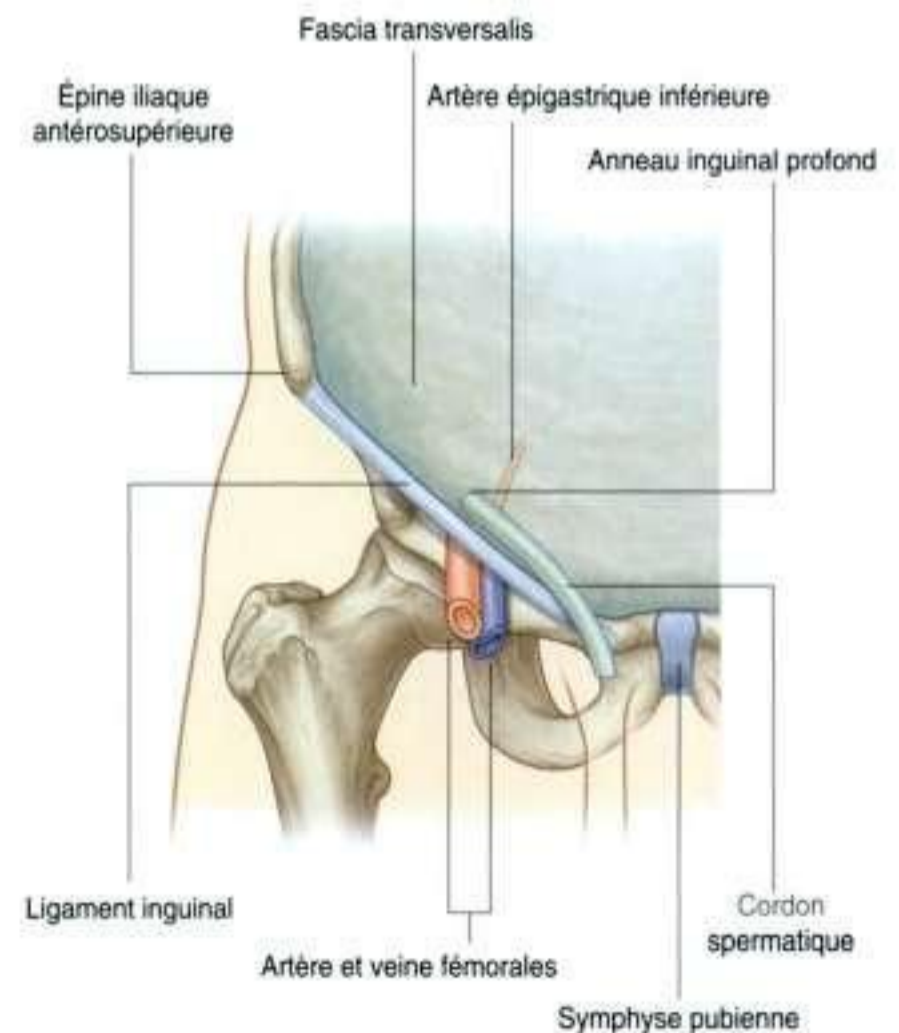

Figure 4.43. Anneau inguinal profond et fascia transversalis.

Anneau inguinal superficiel

L'anneau inguinal superficiel (externe) correspond à la sortie du canal inguinal et se situe au-dessus du tubercule du pubis (figure 4.44). C'est un orifice de forme triangulaire dans l'aponévrose de l'oblique externe, dont la base est formée par la crête du pubis et le sommet est en haut et en dehors. Les deux autres côtés du triangle (le **pilier interne** et le **pilier externe**) s'insèrent respectivement sur la symphyse pubienne et le tubercule pubien. Au sommet du triangle, les deux piliers sont reliés entre eux par des fibres arciformes, qui préviennent un éventuel élargissement de l'anneau superficiel.

Comme l'anneau inguinal profond, l'anneau inguinal superficiel correspond en fait au début de l'évagi-

nation tubulaire de l'aponévrose de l'oblique externe autour des structures qui ont traversé le canal inguinal et qui émergent au niveau de l'anneau inguinal superficiel. Le prolongement de ces tissus autour du cordon spermatique constitue le **fascia spermatique externe**.

Paroi antérieure

La paroi antérieure du canal inguinal est constituée sur toute sa longueur par l'aponévrose du muscle oblique externe (figure 4.44). Elle est renforcée latéralement par des fibres internes du muscle oblique interne; en effet, ces fibres s'insèrent en bas sur le ligament inguinal, dans ses deux tiers externes (figure 4.45). Cela ajoute une nouvelle tunique

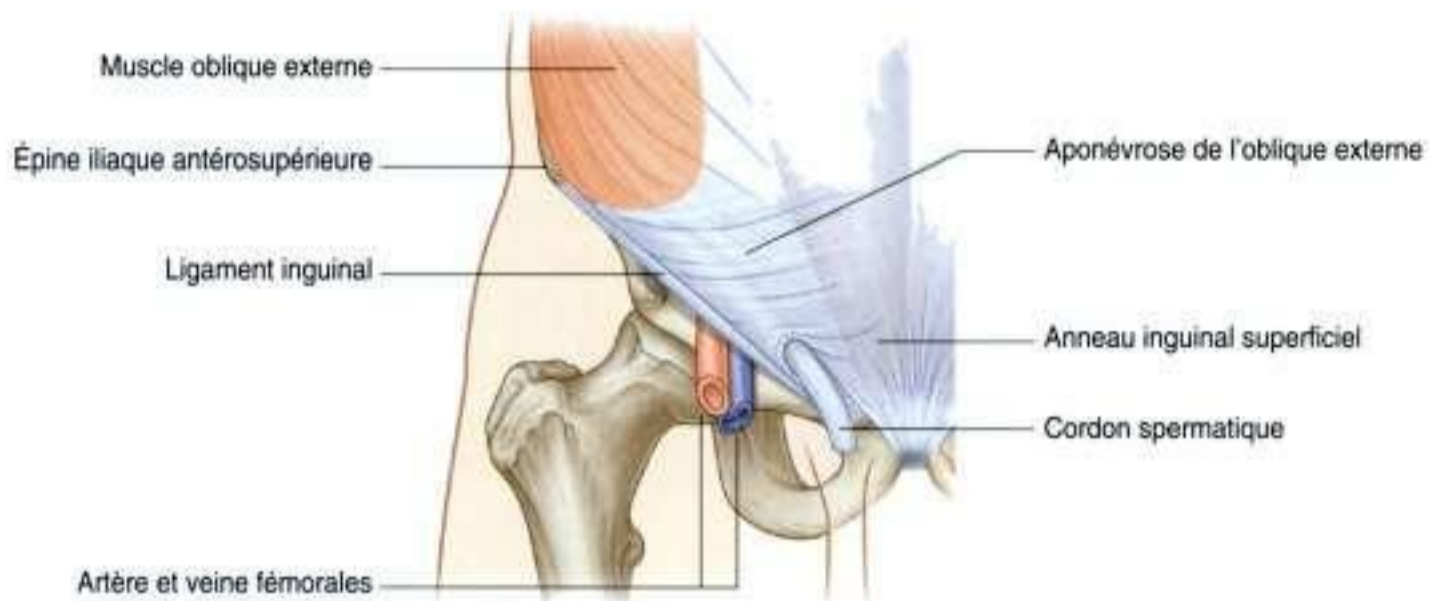

Figure 4.44. Anneau inguinal superficiel et aponévrose du muscle oblique externe.

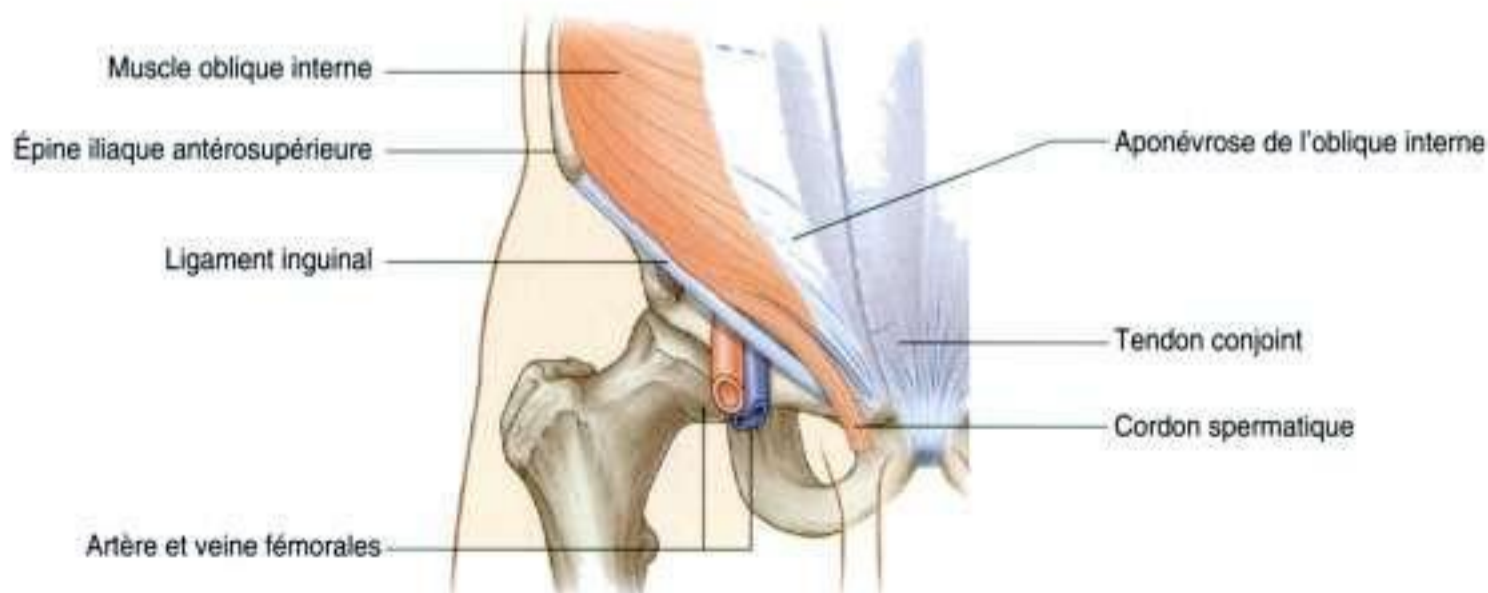

Figure 4.45. Muscle oblique interne et canal inguinal.

au-dessus de l'anneau inguinal profond, qui est un point potentiel de faiblesse au sein de la paroi abdominale antérieure. En outre, comme le muscle oblique interne recouvre l'anneau inguinal profond, il participe également à former une des tuniques (**fascia crémastique** contenant le **muscle crémaster**) entourant les structures traversant le canal inguinal.

Paroi postérieure

La paroi postérieure du canal inguinal est constituée sur toute sa longueur par le fascia transversalis (voir figure 4.43). Elle est renforcée sur son tiers interne par le **tendon conjoint (faux inguinale)** ; figure 4.45). Ce tendon est la réunion des tendons de terminaison des muscles oblique interne et transverse sur la crête du pubis et la ligne pectinéale.

De la même façon que le muscle oblique interne renforce la zone de l'anneau inguinal profond, la position du tendon conjoint, en arrière de l'anneau inguinal superficiel, fournit un renfort supplémentaire à un point de faiblesse potentiel au sein de la paroi abdominale antérieure.

Toit

Le toit (paroi supérieure) du canal inguinal est constitué par les fibres arquées des muscles oblique interne et transverse (figures 4.45 et 4.46). Elles passent de leur point d'insertion latérale sur le ligament inguinal à leur terminaison commune médiale, le tendon conjoint.

Plancher

Le plancher (paroi inférieure) du canal inguinal est constitué par la moitié interne du ligament inguinal. Sur ce plancher, les fibres inférieures de l'aponévrose de l'oblique forment une gouttière ou une cuvette sur laquelle les éléments du canal inguinal reposent. Le ligament lacunaire renforce la partie médiale de cette gouttière.

Contenu

Le canal inguinal contient :

- le cordon spermatique chez l'homme ;
- le ligament rond de l'utérus et le rameau génital du nerf génitofémoral chez la femme.

Ces structures pénètrent dans le canal inguinal par l'anneau inguinal profond et en sortent au niveau de l'anneau inguinal superficiel.

Le nerf ilio-inguinal (L1) chemine également dans le canal inguinal. Ce nerf, issu du plexus lombal, pénètre la paroi abdominale à la face profonde du muscle transverse, se poursuit dans les différentes couches de la paroi abdominale antérieure, en traversant le muscle oblique interne. Gardant une direction inféromédiale, il pénètre dans le canal inguinal. Il poursuit son trajet au sein du canal pour sortir au niveau de l'anneau inguinal superficiel.

Cordon spermatique

Le cordon spermatique se compose des structures allant des cavités abdominopelviennes aux testicules, et de trois fascias enveloppant ces structures (figure 4.47).

Le cordon spermatique contient différentes structures :

- le canal déférent ;
- l'artère du canal déférent (issue de l'artère vésicale inférieure) ;
- l'artère testiculaire (issue de l'aorte abdominale) ;

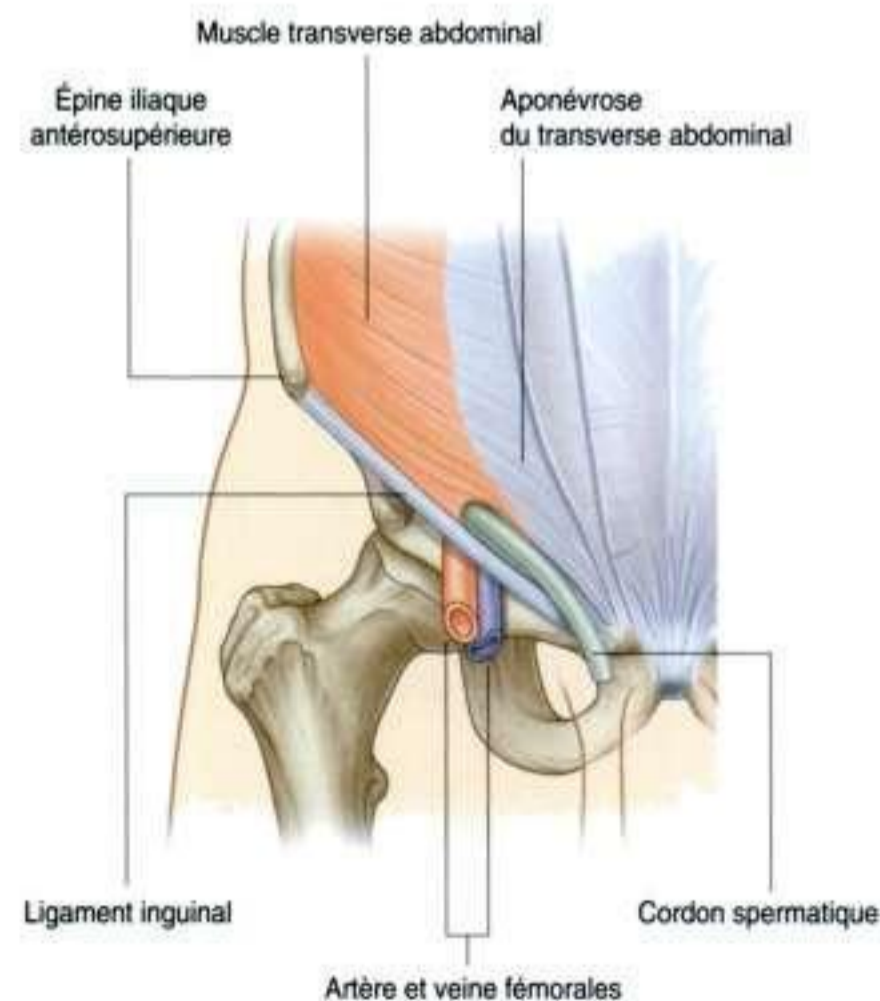

Figure 4.46. Muscle transverse de l'abdomen et canal inguinal.

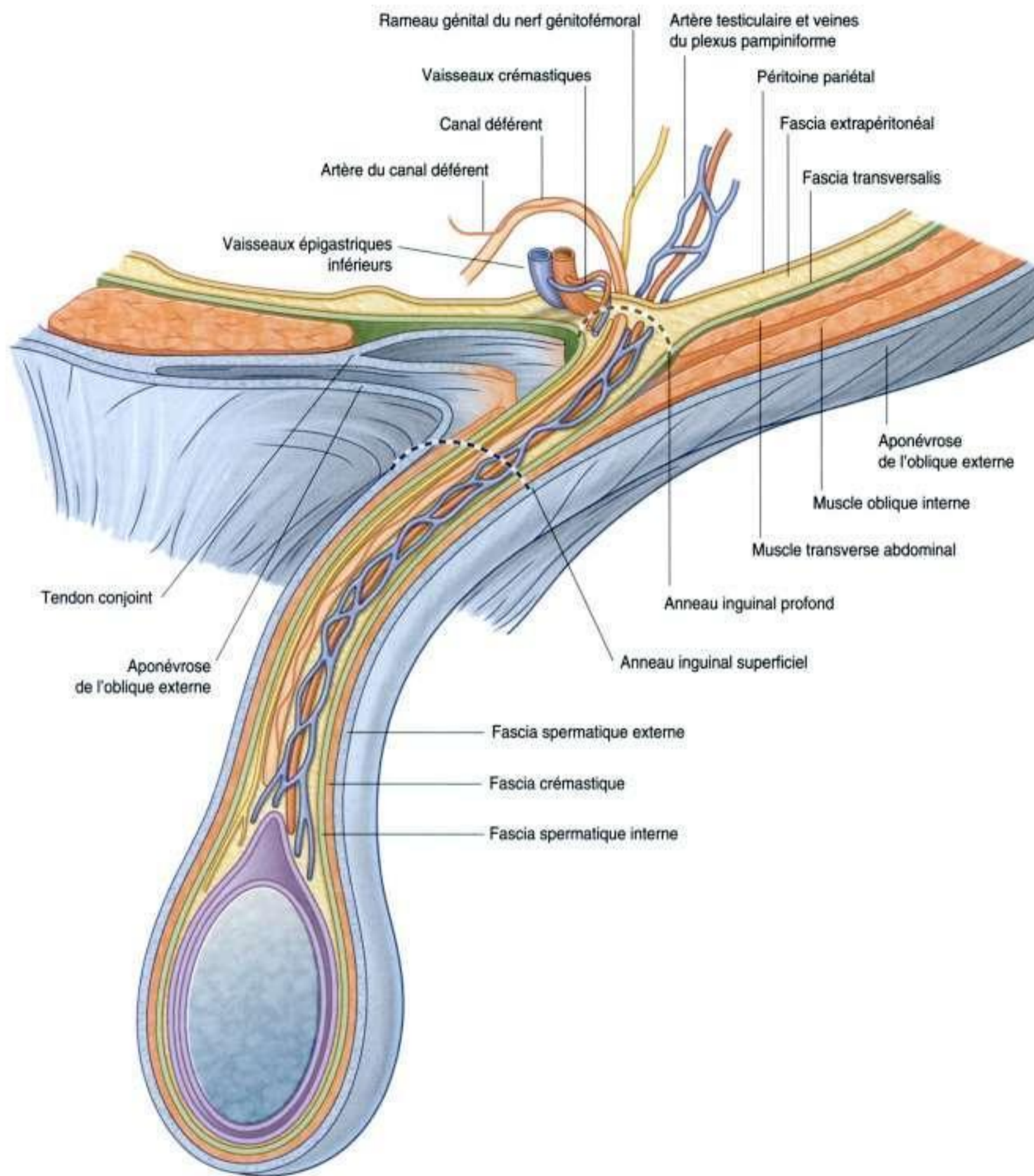


Figure 4.47. Cordon spermatique.

- les veines du plexus pampiniforme (veines testiculaires);
- l'artère et la veine crémastiques (petits vaisseaux associés au fascia crémastique);
- le rameau génital du nerf génitifémoral (donnant l'innervation du muscle crémaster);

- des fibres nerveuses sympathiques et viscérales;
- des lymphatiques;
- des reliquats du processus vaginal.

Ces structures pénètrent l'anneau inguinal profond, cheminent dans le canal inguinal et en ressortent au

niveau de l'anneau inguinal superficiel, entourées de trois tuniques fasciales acquises durant ce trajet. L'ensemble du cordon spermatique se poursuit dans le scrotum ; à ce niveau, les structures contenues dans le cordon s'associent aux testicules, et les fascias enveloppent ceux-ci.

Les fascias du cordon spermatique sont :

- le fascia spermatique interne, tunique la plus profonde, qui provient du fascia transversalis au niveau de l'anneau inguinal profond ;
- le fascia crémasterique et le muscle crémaster associé qui constituent la tunique moyenne du cordon ; ils sont issus du muscle oblique interne ;
- le fascia spermatique externe, tunique la plus superficielle du cordon spermatique, qui provient de l'aponévrose du muscle oblique externe au niveau de l'anneau inguinal superficiel (figure 4.47).

Ligament rond de l'utérus

Le ligament rond de l'utérus est un cordon qui relie l'utérus à l'anneau inguinal profond, et qui

En clinique

Réflexe crémasterique

Chez l'homme, le muscle crémaster et le fascia crémasterique constituent la tunique moyenne du cordon spermatique. Ce muscle et son fascia sont innervés par le rameau génital du nerf génitofémoral (L1-L2). La contraction de ce muscle peut être stimulée par un arc réflexe. Un contact doux sur la peau de la région médiale de la partie supérieure de la cuisse stimule les fibres sensibles du nerf ilio-inguinal, qui pénètrent dans la moelle spinale au niveau L1. À ce niveau, elles entraînent la stimulation des fibres motrices du rameau génital du nerf génitofémoral, ce qui provoque la contraction du crémaster et l'ascension de l'hémiscrotum homolatéral.

Le réflexe crémasterique est plus marqué chez l'enfant, et a tendance à diminuer avec l'âge. Comme de nombreux réflexes, il peut être absent dans certains dysfonctionnements neurologiques. Bien qu'il puisse être employé pour tester le niveau médullaire L1 chez l'homme, son utilisation clinique est en fait limitée.

s'engage à ce niveau dans le canal inguinal qu'il parcourt sur toute sa longueur. Il sort du canal par l'anneau inguinal superficiel. À ce niveau, il se divise en plusieurs faisceaux fibreux, qui se terminent dans le tissu conjonctif de la grande lèvre. Pendant qu'il chemine dans le canal inguinal, le ligament rond s'entoure des mêmes tuniques que le cordon spermatique.

Hernies inguinales

Une hernie inguinale est une protrusion, ou passage, d'un sac péritonéal, avec ou sans élément abdominal, à travers une zone de faiblesse de la paroi abdominale au niveau inguinal. Cela se produit lorsque le sac péritonéal pénètre dans le canal inguinal :

- soit indirectement, à travers l'anneau inguinal profond ;
- soit directement, à travers la paroi postérieure du canal inguinal.

Les hernies inguinales sont ainsi nommées, selon leur mécanisme, indirectes ou directes.

Hernies inguinales indirectes

La **hernie inguinale indirecte** est la plus fréquente des deux types de hernie, et elle est beaucoup plus fréquente chez l'homme que chez la femme (figure 4.48). Cela se produit lorsqu'une partie, ou la totalité, du processus vaginal embryonnaire reste ouverte ou perméable. Elle est donc rapportée à une origine congénitale.

Le sac péritonéal protrus pénètre dans le canal inguinal en passant par l'anneau inguinal profond, juste en dehors des vaisseaux épigastriques. L'ampleur de sa pénétration dans le canal inguinal dépend de l'importance du processus vaginal resté perméable. Si la totalité du processus vaginal est restée perméable, le sac péritonéal peut traverser tout le canal inguinal, sortir par l'anneau inguinal superficiel et se prolonger dans le scrotum chez l'homme ou dans la grande lèvre chez la femme. Dans ce cas, le sac péritonéal protrus est entouré par les mêmes tuniques enveloppant le cordon spermatique chez l'homme ou le ligament rond de l'utérus chez la femme.

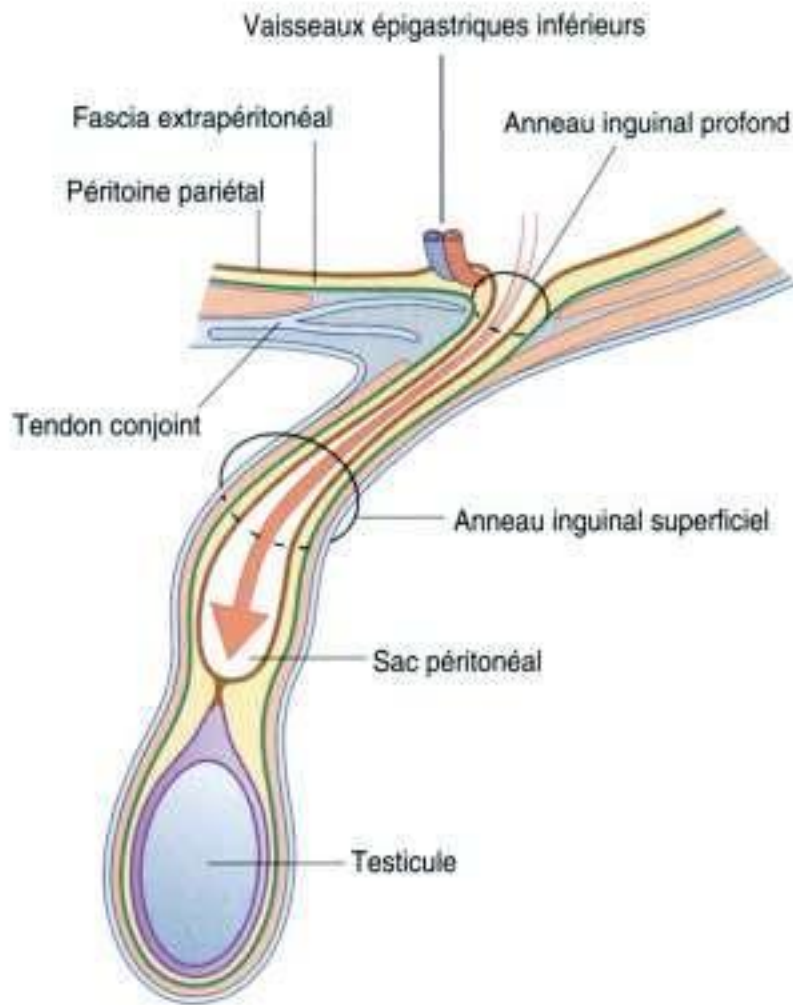


Figure 4.48. Hernie inguinale indirecte.

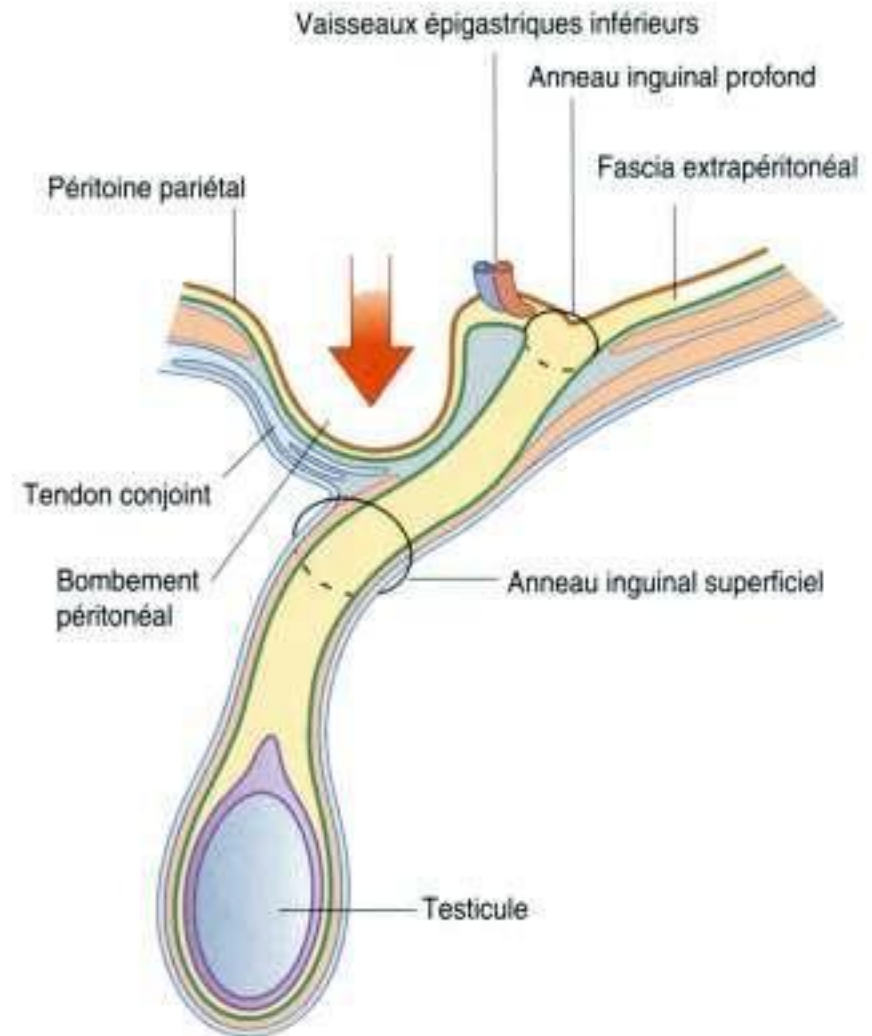


Figure 4.49. Hernie inguinale directe.

Hernies inguinales directes

La **hernie inguinale directe** correspond à un sac péritonéal qui fait saillie directement à travers une zone de faiblesse de la paroi abdominale en dedans du canal inguinal (figure 4.49). Elle est habituellement décrite comme acquise car elle se développe lorsque la musculature abdominale présente des faiblesses; elle est communément observée chez l'homme mature. Cette hernie se produit en dedans des vaisseaux épigastriques inférieurs, au niveau du **triangle inguinal (triangle de Hesselbach)**, qui est limité :

- en dehors, par les vaisseaux épigastriques inférieurs;
- en dedans, par le muscle droit de l'abdomen;
- en bas, par le ligament inguinal (figure 4.50).

À la face profonde, un épaississement du fascia transversalis (la **bandelette iliopubienne**) suit le trajet du ligament inguinal.

Ce type de hernie inguinale ne pénètre pas dans l'ensemble du canal inguinal, mais peut sortir au niveau de l'anneau inguinal superficiel. Lorsque cela se produit, le sac péritonéal se trouve recouvert par le fascia spermatique externe et peut s'étendre, comme une hernie indirecte, vers le scrotum.

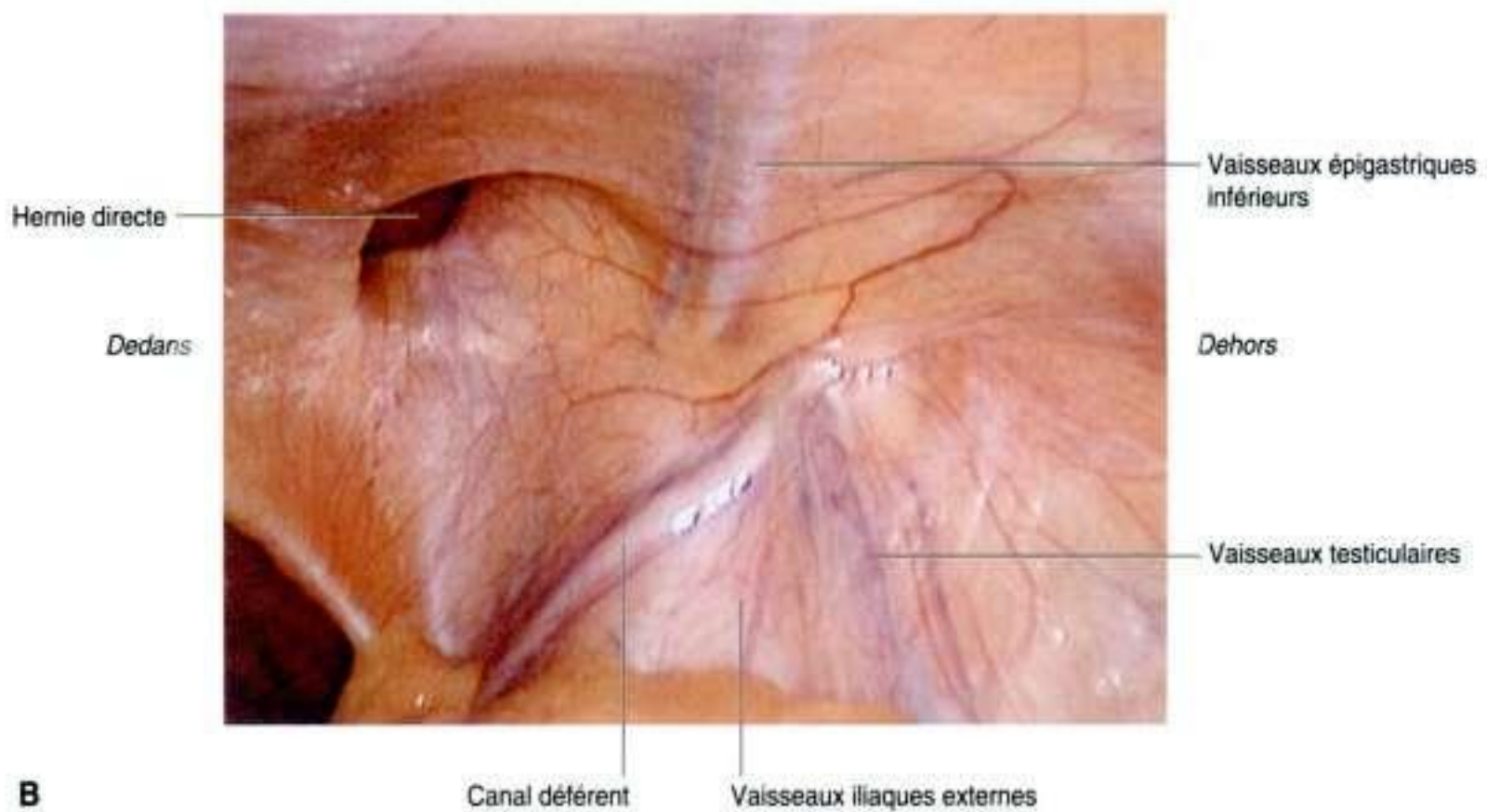
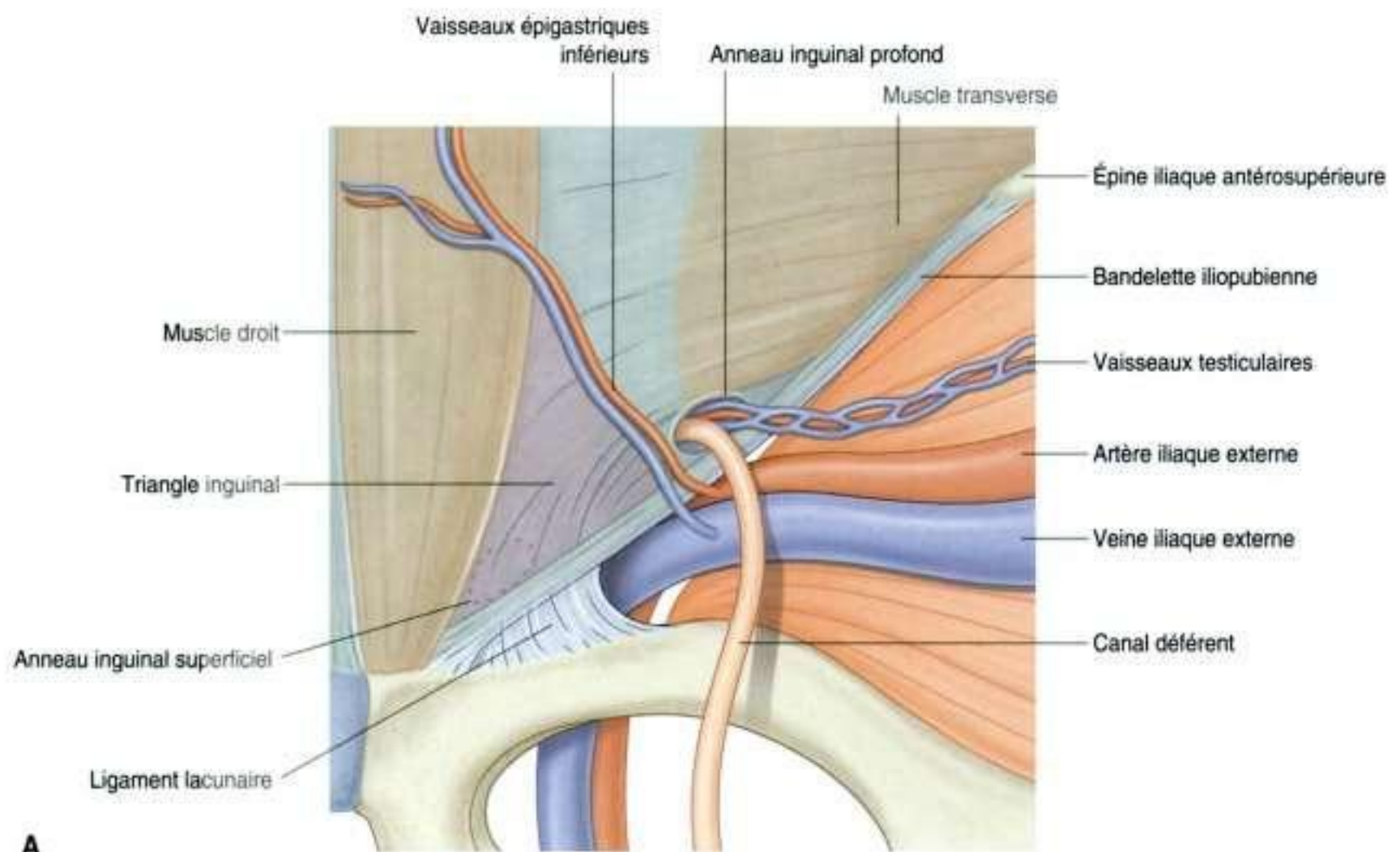


Figure 4.50. Triangle inguinal droit. **A.** Vue profonde. **B.** Vue laparoscopique montrant le péritoine pariétal recouvrant la zone.

En clinique

Tuméfactions inguinales

La région inguinale est une zone complexe de confluence de différentes structures anatomiques. Un examen attentif et une bonne connaissance de l'anatomie permettent de déterminer de quelle structure anatomique la tuméfaction inguinale dépend, et ainsi d'orienter le diagnostic. La plupart des masses inguinales sont des hernies.

La clé pour l'examen de la région inguinale est de déterminer la position du ligament inguinal. Celui-ci est tendu entre l'épine iliaque antérosupérieure en dehors, et le tubercule du pubis en dedans. Les hernies inguinales se trouvent au-dessus du ligament inguinal et sont habituellement plus prononcées en station verticale. L'examen clinique comprend donc une inspection attentive de la masse, en gardant toujours à l'esprit les repères anatomiques du ligament inguinal.

Chez l'homme, il faut examiner le scrotum afin de vérifier la présence ou non d'une masse. Si une masse anormale est présente, l'impossibilité de sentir son bord supérieur suggère que celle-ci peut provenir du canal inguinal et qu'il peut s'agir d'une hernie. De plus, en plaçant sa main sur la masse et en demandant au patient de tousser, cette masse peut bomber dans le scrotum.

Une tentative de réduction de cette masse doit être réalisée, en appliquant une pression douce mais ferme sur celle-ci. Si la masse est réductible, la main devra être retirée en observant attentivement une éventuelle récurrence de cette masse.

La position d'une masse inguinale par rapport au pubis est une donnée très importante, de même que la présence d'une chaleur importante ou de douleur, qui peuvent être les premiers signes de strangulation ou d'infection.

D'une manière générale :

- les hernies inguinales s'expriment à travers l'anneau inguinal superficiel au-dessus du ligament inguinal ;
- les hernies fémorales (voir plus loin) s'expriment à travers le canal fémoral, en dessous du ligament inguinal, en dehors du tubercule pubien.

Une hernie est la protrusion de viscère, en partie ou totalement, à travers un orifice physiologique ou non. L'élément protrus comporte habituellement un

feuillet de péritoine pariétal qui forme l'enveloppe du sac herniaire.

Hernies inguinales

Des hernies peuvent se développer au sein de nombreuses régions anatomiques. Le plus fréquemment, on les observe dans la région inguinale, à la partie inférieure de la paroi abdominale antérieure. Dans certains cas, les hernies inguinales sont présentes dès la naissance, et sont dues à la persistance du processus vaginal et au passage de viscères à travers le canal inguinal. Les hernies acquises s'observent chez les patients plus âgés, et peuvent être dues à une augmentation importante de la pression intra-abdominale (lors, par exemple, d'une toux répétée dans le cadre d'une pathologie pulmonaire), ou à une atteinte des nerfs de la paroi abdominale antérieure (dues par exemple à une incision chirurgicale), ou encore à une faiblesse des parois du canal inguinal.

Une des complications potentielles des hernies est la survenue d'adhérences de graisse et de viscères au sein du sac herniaire, pouvant causer douleurs importantes et obstruction intestinale. Une autre complication potentielle grave est l'étranglement de la hernie ; qui est associée à une interruption de la vascularisation des viscères au niveau du collet du sac herniaire, entraînant une ischémie des viscères pouvant aller jusqu'à la perforation.

Le sac herniaire d'une **hernie inguinale indirecte** passe dans l'anneau inguinal profond et se poursuit dans le canal inguinal. Si la hernie est assez importante, le sac herniaire apparaît au travers de l'anneau inguinal superficiel. Chez l'homme, ce type de hernie peut s'étendre dans le scrotum (figure 4.51).

Le sac herniaire d'une **hernie inguinale directe** se développe vers l'avant, à travers la paroi postérieure du canal inguinal, immédiatement en arrière de l'anneau inguinal superficiel. La hernie se développe directement vers l'avant, en dedans des vaisseaux épigastriques, à travers l'anneau inguinal superficiel.

Lors d'actes chirurgicaux, on peut distinguer les hernies inguinales directes des hernies inguinales indirectes par leur position par rapport aux vaisseaux épigastriques inférieurs :

- une hernie inguinale indirecte se développe en dehors des vaisseaux épigastriques inférieurs ;

(Suite)

En clinique (suite)

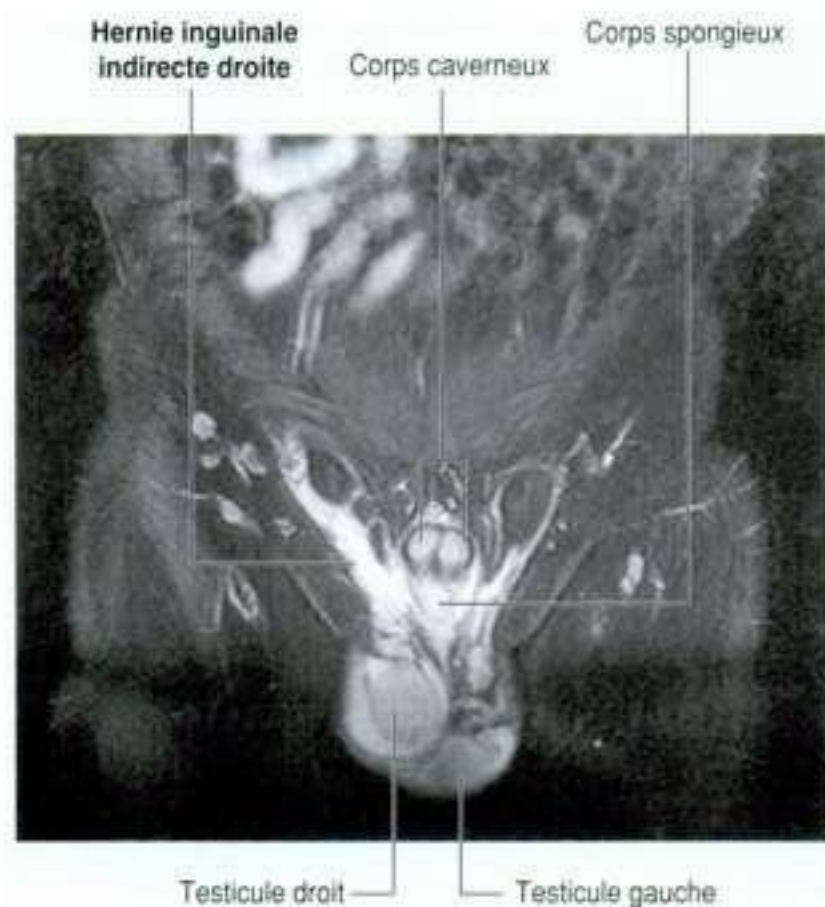


Figure 4.51. Hernie inguinale indirecte droite. Image par résonance magnétique T2 en saturation de graisse, coupe coronale passant par la région inguinale chez un sujet masculin.

- une hernie inguinale directe est en dedans des vaisseaux épigastriques inférieurs.

Les hernies inguinales sont plus fréquentes chez les hommes que chez les femmes, peut-être parce que les hommes ont un canal inguinal plus grand que les femmes.

Hernies fémorales

Une **hernie fémorale** se développe à travers le canal fémoral à la partie antéromédiale de la cuisse. Le canal fémoral se situe au bord interne du paquet fémoral, qui contient l'artère fémorale, la veine fémorale et des lymphatiques. L'orifice du canal

fémoral est très étroit et est enclin à piéger les viscères dans le sac herniaire, rendant ce type de hernie irréductible et susceptible de strangulation. Les hernies fémorales sont habituellement acquises et apparaissent en général dans les populations d'âge moyen ou plus âgées. De plus, elles ont tendance à être un peu plus fréquentes chez les femmes, car celles-ci ont un bassin plus large que les hommes.

Hernies ombilicales

Les **hernies ombilicales** sont rares. Elles ont quelquefois une origine congénitale et sont alors dues à un défaut de retour des viscères du cordon ombilical dans la cavité abdominale lors du développement. Après la naissance, les hernies ombilicales peuvent être dues à une fermeture incomplète de l'ombilic. Cependant, la plupart de ces hernies se ferment au cours de la première année de vie, et ne nécessitent pas de réparation chirurgicale.

Les **hernies paraombilicales** surviennent chez l'adulte autour de l'ombilic; elles ont souvent un collet étroit qui appelle un traitement chirurgical.

Hernies chirurgicales

Les **hernies chirurgicales** se développent au travers d'un défaut au sein de la cicatrice d'une précédente intervention abdominale. Habituellement, les collets de ces hernies sont larges et ne se compliquent pas de strangulation.

Autres hernies

La **hernie de Spigel** passe en haut à travers la ligne arquée au niveau du bord latéral de la partie inférieure de la gaine des droits. Elle peut présenter comme une masse sensible sur la paroi abdominale antérieure.

Des hernies de la cavité abdominopelvienne peuvent également se développer en association avec les parois pelviennes, au niveau par exemple du canal obturateur, du foramen grand sciatique, au-dessus et en dessous du muscle piriforme.

VISCÈRES ABDOMINAUX

Péritoine et cavité péritonéale

Une fine membrane (le péritoine) tapisse les parois de la cavité abdominale et recouvre la plupart des viscères. Le péritoine pariétal tapisse les parois de la cavité et le péritoine viscéral recouvre les viscères. Les feuillets pariétal et viscéral du péritoine délimitent un espace virtuel (la cavité péritonéale). Les viscères abdominaux sont soit suspendus dans la cavité péritonéale par des replis de péritoine (**mésentères**), soit situés, à l'extérieur de la cavité péritonéale. Les organes suspendus dans la cavité sont décrits comme intrapéritonéaux (figure 4.52); les organes situés à l'extérieur de la cavité péritonéale, recouverts de péritoine seulement sur une face, sont décrits comme rétropéritonéaux. La cavité péritonéale est elle-même subdivisée en grande cavité et bourse omentale (petite cavité ou arrière-cavité des épiploons; figure 4.53) :

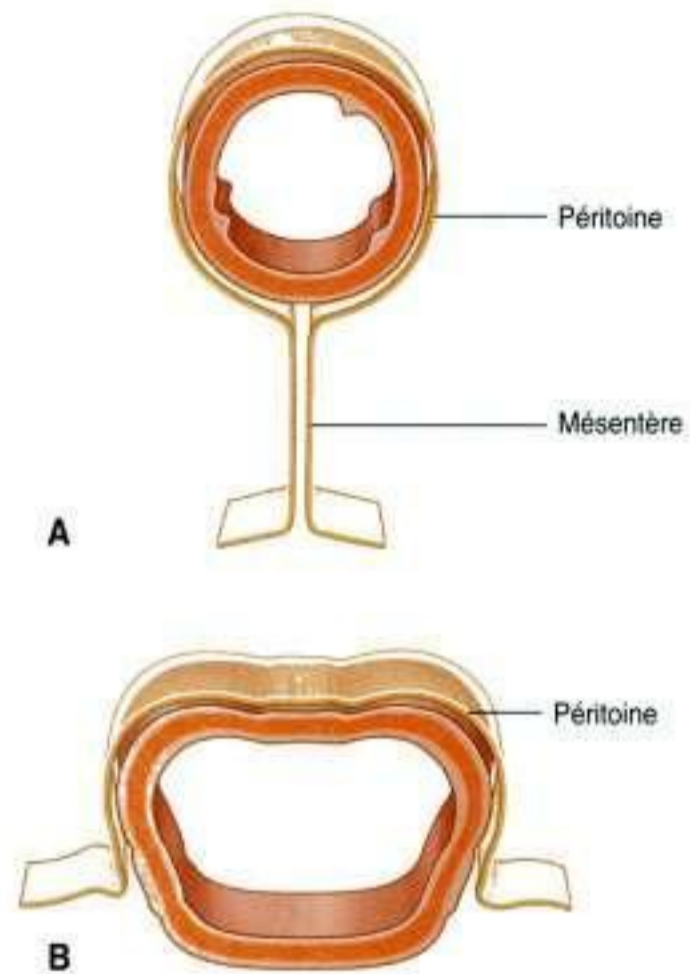


Figure 4.52. A. Intrapéritonéal B. Rétropéritonéal.

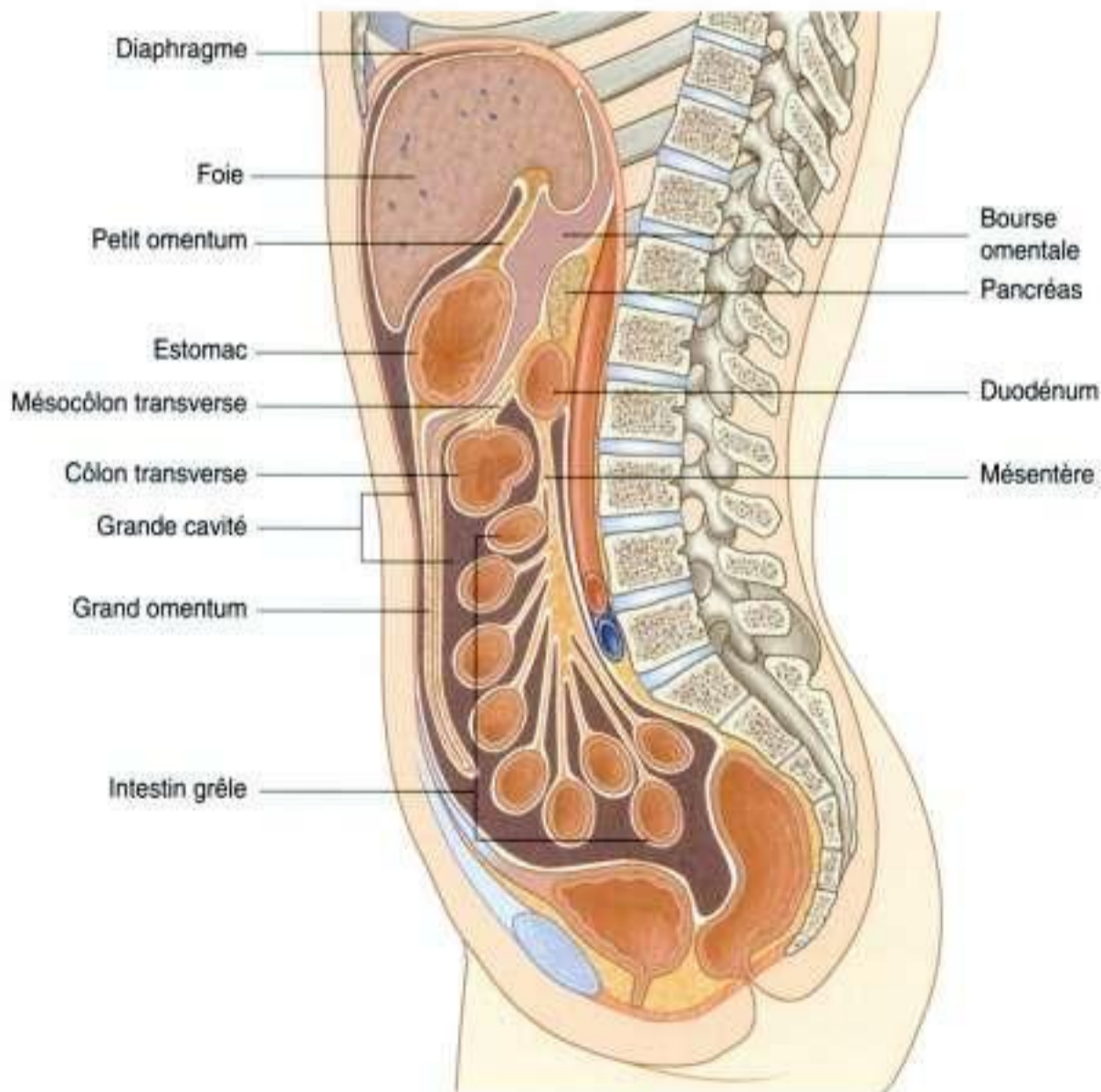


Figure 4.53. Grande et petite cavités péritonéales.

- la grande cavité comprend la majorité de l'espace de la cavité péritonéale, commençant en haut sous le diaphragme et se prolongeant en bas dans la cavité pelvienne – la pénétration dans la grande cavité est définie par la traversée du péritoine pariétal;
- la bourse omentale est une portion plus petite de la cavité péritonéale, en arrière de l'estomac et du foie, elle est en continuité avec la

grande cavité par un orifice, le foramen omental (figure 4.54).

Le foramen omental est entouré par plusieurs structures recouvertes de péritoine : la veine porte, l'artère hépatique propre et le conduit cholédoque (biliaire) en avant ; la veine cave inférieure en arrière ; le lobe caudé du foie en haut ; et la première portion du duodénum en bas.

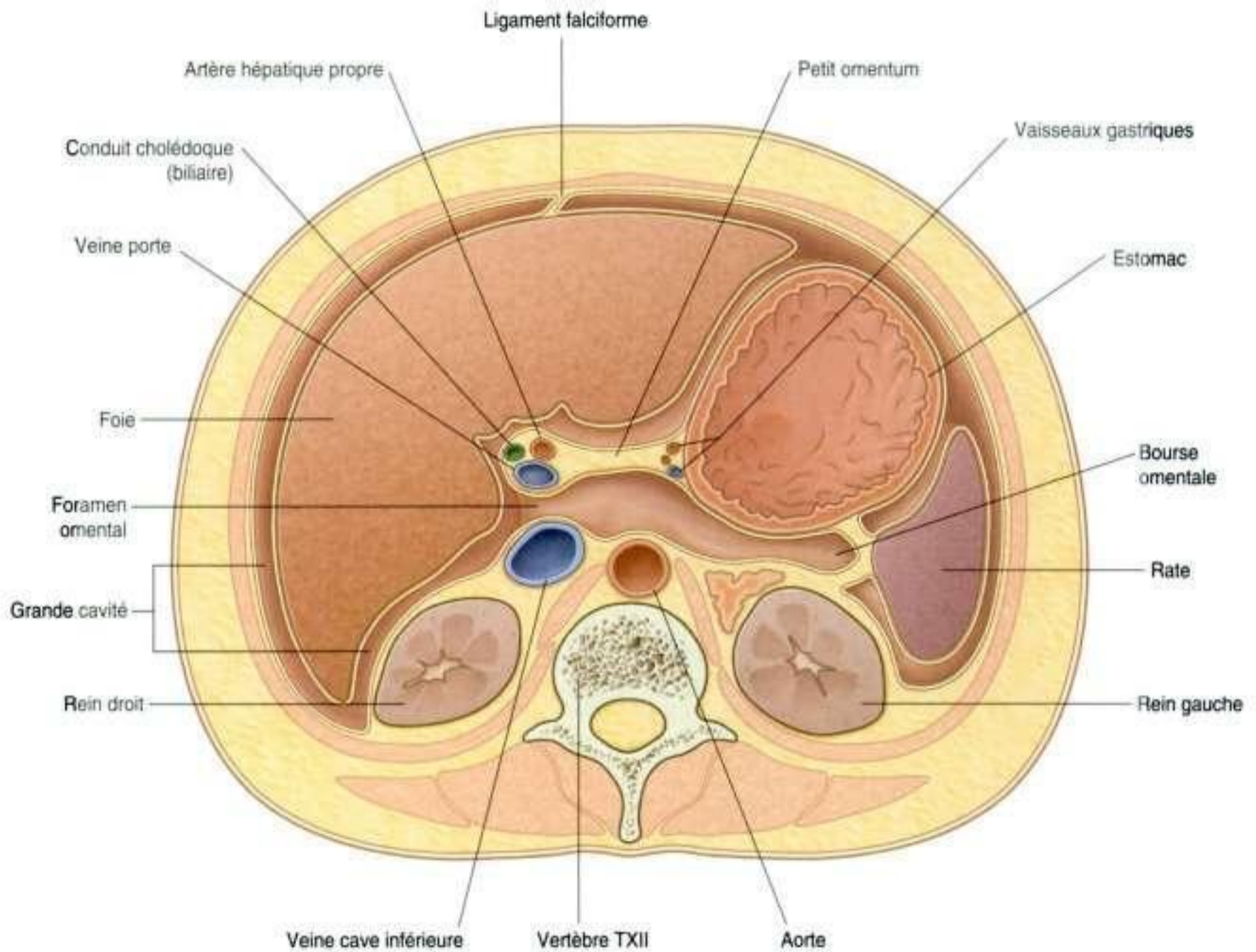


Figure 4.54. Coupe horizontale montrant la continuité entre les grandes et petites cavités à travers le foramen omental.

En clinique

Péritoine

Une petite quantité de liquide péritonéal est présente dans la cavité péritonéale; il lubrifie les mouvements des viscères suspendus dans la cavité abdominale.

L'espace péritonéal présente une grande surface, qui favorise la diffusion de maladies au sein de la cavité péritonéale. Réciproquement, cette grande superficie peut être utilisée pour l'administration de certains types de traitement ou lors de certaines interventions.

Drainage ventriculopéritonéal

Les patients souffrant d'une hydrocéphalie obstructive (accumulation excessive de liquide cébrospinal dans le système ventriculaire cérébral) requièrent un drainage continu de ce liquide. Cela est réalisé au moyen d'un long cathéter dont l'une des extrémités est positionnée à travers le crâne, dans les ventricules cérébraux, et l'autre dans la cavité péritonéale, à travers la paroi abdominale, le corps du cathéter passant sous le scalp et la peau de la paroi thoracique. Le liquide cébrospinal se draine ainsi grâce au tube dans la cavité péritonéale où il est absorbé.

Dialyse et dialyse péritonéale

Les personnes développant une insuffisance rénale terminale nécessitent des dialyses pour vivre. Il existe deux méthodes de dialyse.

Dans la première méthode (**hémodialyse**), du sang est prélevé de la circulation, puis dialysé à travers une membrane artificielle complexe et, enfin, réinjecté dans l'organisme. Un débit sanguin élevé est nécessaire afin de rejeter l'excès de liquide, d'échanger les électrolytes et d'éliminer les métabolites toxiques. Pour accomplir cela, on utilise :

- soit une fistule artérioveineuse, qui est réalisée chirurgicalement (en anastomosant une artère à une veine, habituellement au membre supérieur, celle-ci demandant environ 6 semaines pour « mûrir ») et qui est cathétérisée à chaque fois que le patient a une dialyse;
- soit un dispositif implantable, le cathéter étant placé dans l'oreillette droite, au moyen duquel le sang peut être prélevé et réinjecté.

Dans la seconde méthode de dialyse, le péritoine est utilisé comme membrane de dialyse. La grande surface de la cavité péritonéale est une membrane de dialyse idéale pour l'échange de liquide et d'électrolytes. Pour réaliser ce type de dialyse, un petit tube est inséré à travers la paroi abdominale et le liquide de dialyse

est injecté dans la cavité péritonéale. Les électrolytes et les molécules sont échangés à travers le péritoine entre le liquide de dialyse et le sang. Une fois la dialyse terminée, le liquide est retiré.

Diffusion péritonéale des maladies

La grande surface de la cavité péritonéale permet aux infections et aux pathologies malignes de diffuser facilement dans tout l'abdomen (figure 4.55). Si des cellules malignes pénètrent dans la cavité péritonéale par invasion directe (comme lors d'un cancer du côlon ou de l'ovaire), la diffusion peut être rapide. De même, un chirurgien excisant une tumeur maligne en laissant des cellules malignes dans la cavité péritonéale peut détériorer le pronostic vital du patient. L'infection peut également diffuser à travers la grande surface de la cavité. La cavité péritonéale peut aussi agir comme une barrière contre la maladie et la contenir. Une infection intra-abdominale aura ainsi tendance à être contenue dans la cavité abdominale sous le diaphragme plutôt qu'à essaimer aux autres cavités de l'organisme. La perforation d'un viscère (la perforation d'un ulcère du duodénum par exemple) laisse souvent du gaz s'échapper dans la cavité péritonéale. Ce gaz péritonéal peut être vu sur une radiographie thoracique « debout » – le gaz peut être observé en très petites quantités sous le diaphragme. Un patient présentant une importante douleur abdominale et du gaz sous-diaphragmatique nécessite une laparotomie.

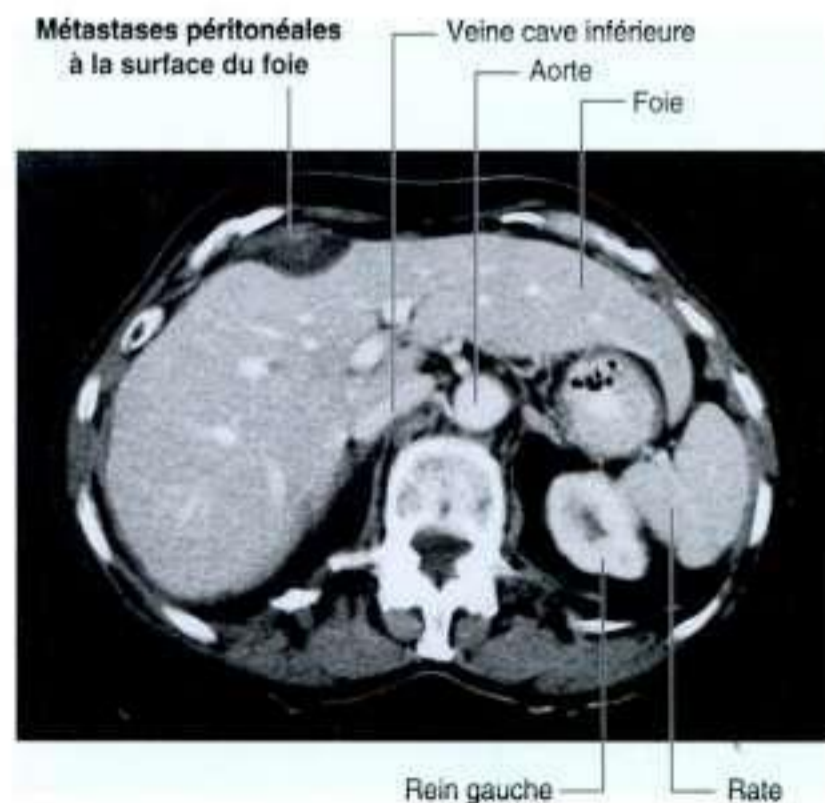


Figure 4.55. Métastases péritonéales à la surface du foie. Coupe tomodynamométrique dans le plan axial, à la partie supérieure de l'abdomen.

Omentums, mésentères et ligaments

Au sein de la cavité péritonéale, de nombreux replis péritonéaux relient les organes entre eux ou à la paroi abdominale. Ces replis (omentum, mésentères et ligaments) se sont développés à partir des mésentères primitifs dorsal et ventral, qui suspendent le tractus gastro-intestinal en développement dans la cavité cœlomique embryonnaire. Certains contiennent des vaisseaux et des nerfs pour les viscères, alors que d'autres participent à maintenir la position des viscères dans la cavité.

Omentum

Un omentum est formé de deux feuillets de péritoine, reliant l'estomac et la première portion du duodénum à d'autres viscères. Il en existe deux :

- le grand omentum, qui est issu du mésentère dorsal ;
- le petit omentum, issu du mésentère ventral.

Grand omentum

Le **grand omentum** est un grand repli péritonéal, en forme de tablier, qui s'insère sur la grande courbure de l'estomac et la première portion du duodénum (figure 4.56). Il se drape vers le bas sur le côlon transverse et les anses du jéjunum et de l'iléum (voir figure 4.53). En arrière, il remonte pour s'accoler au péritoine à la face supérieure du côlon transverse et du mésocôlon, en restant cependant bien séparé de celui-ci, avant de rejoindre la paroi postérieure de l'abdomen.

La fine membrane qui constitue le grand omentum contient toujours une certaine quantité de tissu graisseux, qui peut devenir importante chez certains individus. De plus, il porte deux artères et leurs veines satellites, les **vaisseaux gastro-omental droit** et **gauche**, à l'intérieur du double feuillet péritonéal, juste en dessous de la grande courbure de l'estomac.

Petit omentum

L'autre omentum formé de deux feuillets péritonéaux est le **petit omentum** (figure 4.57). Il est tendu entre la petite courbure gastrique et la première portion du duodénum à la face inférieure du foie (figures 4.53 et 4.57).

Le petit omentum est constitué d'une fine membrane en continuité avec le péritoine recouvrant les

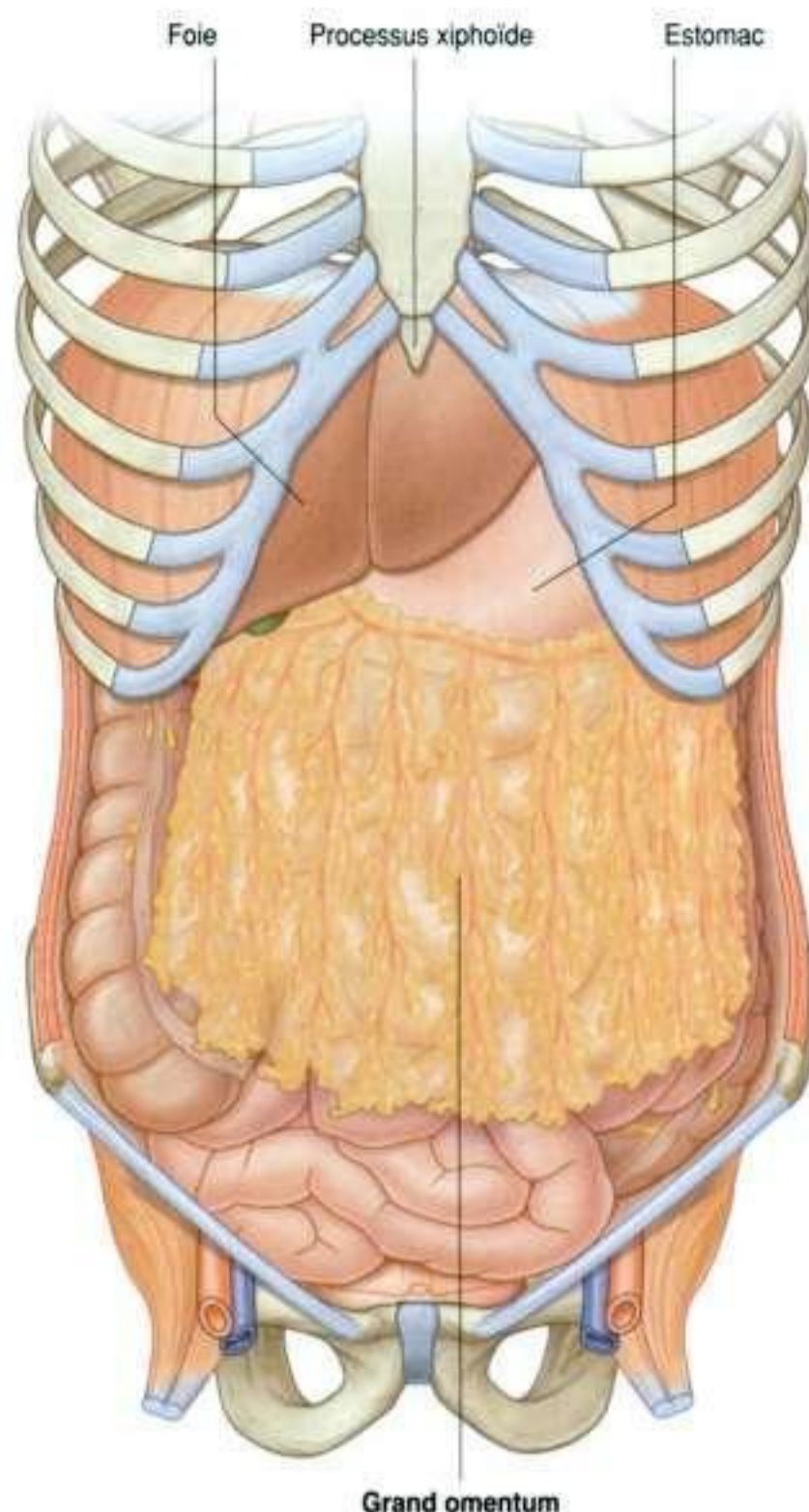


Figure 4.56. Grand omentum.

faces antérieure et postérieure de l'estomac, et de la première portion du duodénum. Il est divisé en :

- un **ligament hépatogastrique médial**, qui relie l'estomac et le foie ;
- un **ligament hépatoduodénal latéral**, qui relie le duodénum et le foie.

Le ligament hépatoduodénal se termine latéralement en bord libre et sert de limite antérieure au foramen ommental (figure 4.54). Ce bord libre contient l'artère hépatique propre, le conduit cholédoque et la veine porte. De plus, les vaisseaux gastriques droit et gauche cheminent entre les feuillets du petit omentum, près de la petite courbure gastrique.

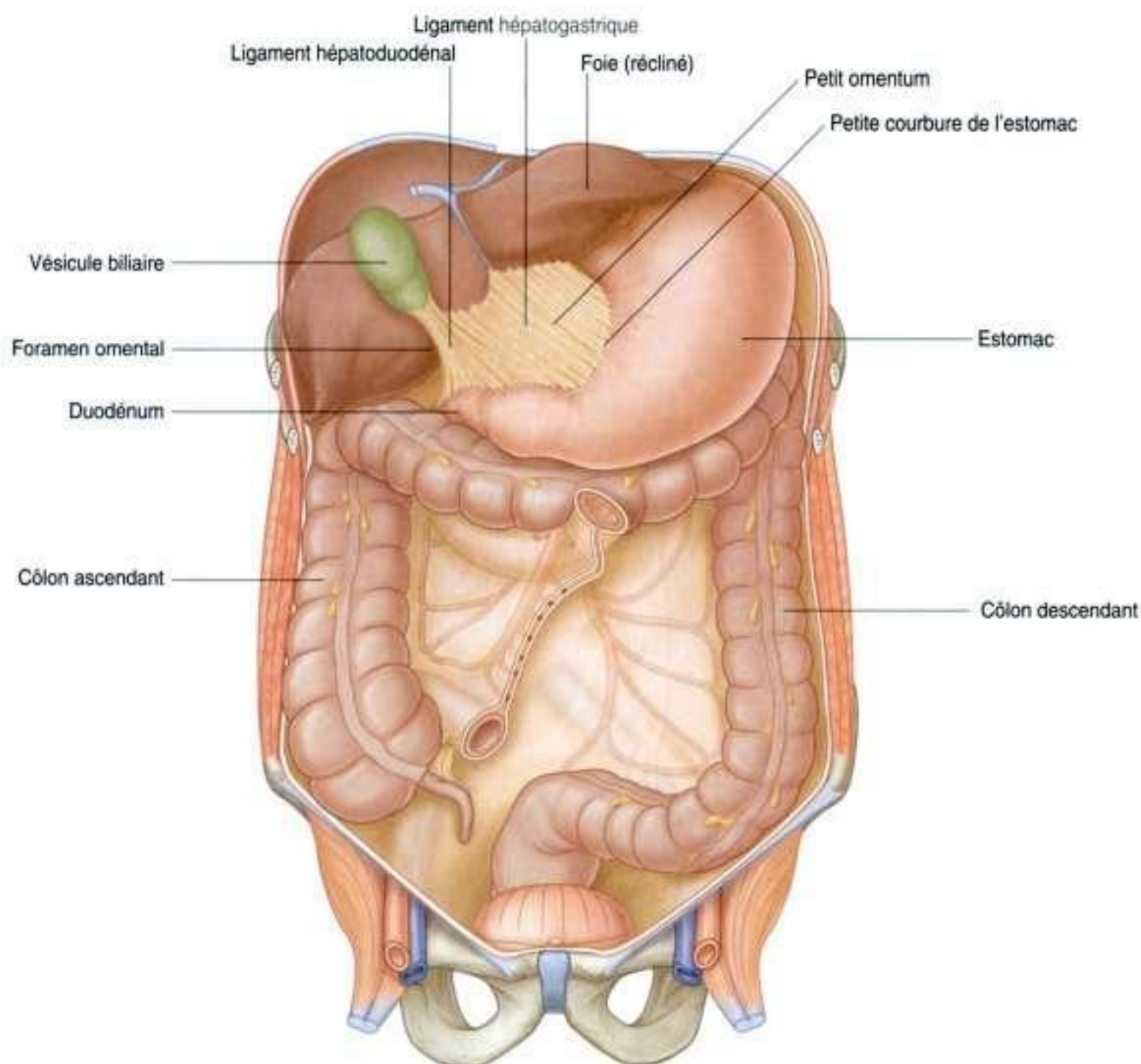


Figure 4.57. Petit omentum.

En clinique

Grand omentum

Lorsqu'une laparotomie est réalisée et que la cavité péritonéale est ouverte, la première structure habituellement rencontrée est le grand omentum. Cette membrane vasculoadipeuse en double feuillet s'accroche à la grande courbure de l'estomac comme un tablier ; elle se drape sur le côlon transverse et se trouve librement suspendue dans la cavité abdominale. Le grand omentum est souvent décrit comme le « gendarme de l'abdomen » en raison de son apparente capacité à « migrer » vers n'importe quelle zone inflammatoire et à s'enrouler autour de l'organe atteint pour « cloisonner » l'inflammation. Quand une partie des viscères devient inflammatoire, son péristaltisme cesse. Ce secteur privé de péristaltisme constitue

un iléus paralytique local. Le reste des viscères continue à bouger et informe le grand omentum sur la zone où le péristaltisme a disparu. La réaction inflammatoire locale diffuse au grand omentum, qui se met alors à adhérer à la région viscérale atteinte.

Le grand omentum est également un site important de diffusion de métastases tumorales. Une diffusion tumorale directe au grand omentum par voie transcœlomique est courante dans les carcinomes ovariens. Quand une métastase se développe dans le grand omentum, il devient sensiblement plus épais.

En imagerie tomодensitométrique ou lors d'une laparoscopie, un omentum épaissi est décrit comme un « gâteau » (omental cake).

Mésentères

Les mésentères sont des replis péritonéaux qui relient les viscères à la paroi abdominale postérieure. Ils permettent un certain degré de mouvement et servent de passage aux artères, veines et lymphatiques destinés aux viscères ; ils comprennent :

- le mésentère – associé à certaines parties de l'intestin grêle ;
- le mésocôlon transverse – associé au côlon transverse ;
- le mésocôlon sigmoïde – associé au côlon sigmoïde.

Ceux-ci sont tous issus du mésentère dorsal.

Mésentère

Le **mésentère** est un large repli péritonéal à double feuillets, en forme d'éventail. Son attache supérieure est au niveau de la jonction duodénojéjunale, juste à gauche de la partie supérieure de la colonne lombale. Son insertion périphérique est le bord intestinal (figure 4.58). Il a la forme d'un éventail dont la corde représente l'attache pariétale et l'arc périphérique le bord intestinal. La racine du mésentère s'attache en haut au niveau de la jonction duodénojéjunale, juste à gauche de la partie supérieure de la colonne lombale. Elle se dirige ensuite obliquement en bas et à droite, et se termine au niveau de la jonction iléocœcale près du bord supérieur de l'articulation sacro-iliaque gauche. Le bord intestinal étant beaucoup plus long que l'attache, le mésentère apparaît comme plissé. Les artères, les veines, les nerfs et les lymphatiques pour le jéjunum et l'iléum cheminent dans la graisse entre les deux feuillets péritonéaux du mésentère.

Mésocôlon transverse

Le **mésocôlon transverse** est un repli de péritoine qui relie le côlon transverse à la paroi abdominale postérieure (figure 4.58). Ses deux feuillets de péritoine quittent la paroi abdominale postérieure en regard de la face antérieure de la tête et du corps du pancréas, et se dirigent vers l'avant pour entourer le côlon transverse. Les artères, les veines, les nerfs et les lymphatiques pour le côlon transverse cheminent entre ses deux feuillets.

Mésocôlon sigmoïde

Le **mésocôlon sigmoïde** est un repli péritonéal en forme de V inversé qui relie le côlon sigmoïde à la paroi abdominale postérieure (figure 4.58). Le sommet du V se

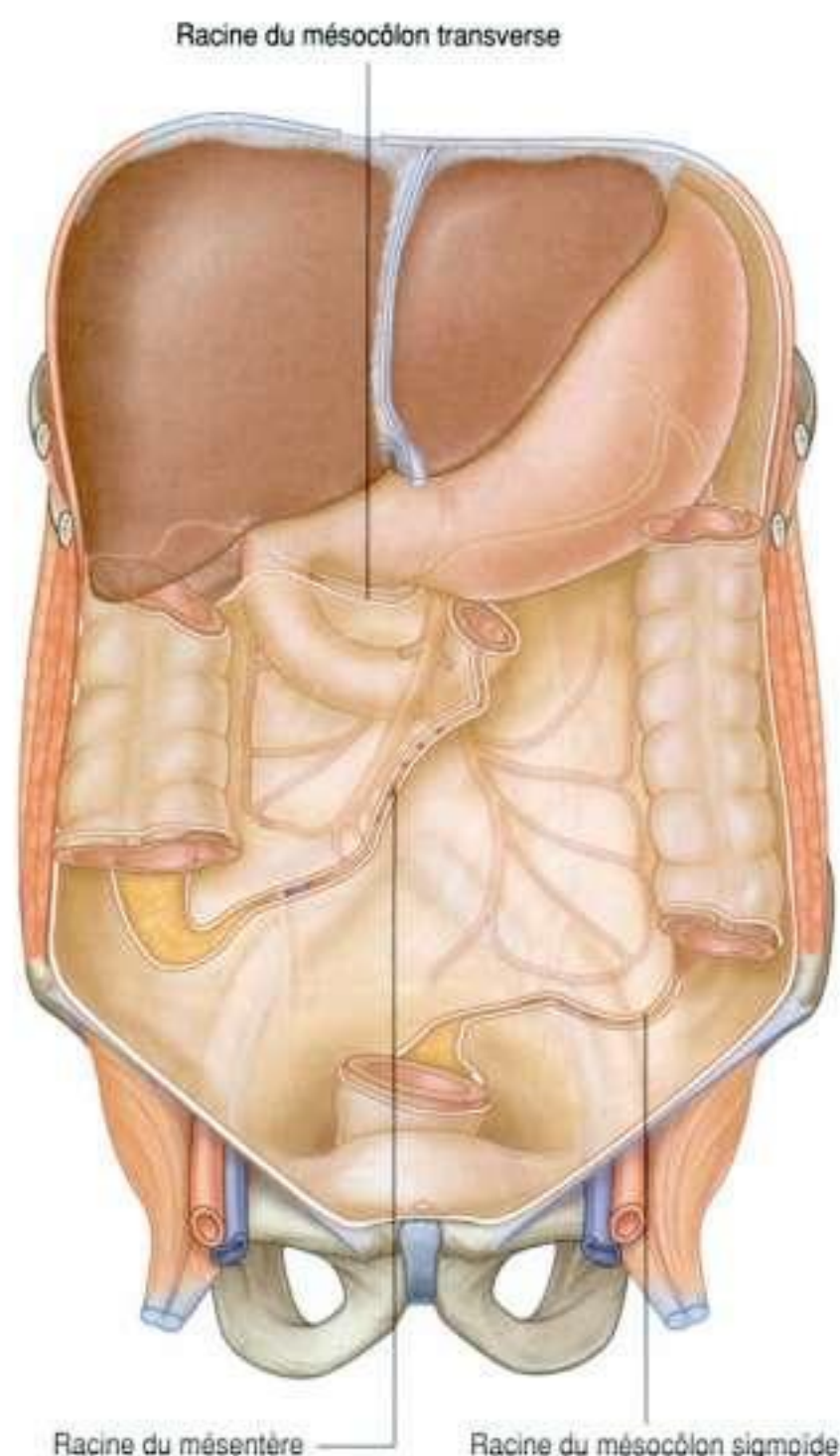


Figure 4.58. Réflexions péritonéales sur la paroi abdominale postérieure, formant les mésentères.

situe près de la division de l'artère iliaque commune gauche en branches interne et externe ; le bras gauche du V descend le long du bord médial du muscle grand psoas gauche, et son bras droit descend dans le pelvis jusqu'au niveau de la vertèbre sacrale SIII. Les vaisseaux pour le sigmoïde et le rectum supérieur ainsi que les nerfs et les lymphatiques pour le côlon sigmoïde cheminent à travers ce repli péritonéal.

Ligaments

Les ligaments péritonéaux sont formés de deux feuillets de péritoine reliant deux organes entre eux, ou reliant un organe à la paroi de l'organisme ; ils peuvent constituer une partie d'un omentum. Ils sont habituellement nommés d'après les structures qu'ils relient. Par exemple, le ligament spléno-rénal

relie le rein gauche à la rate, et le ligament gastro-phrénique relie l'estomac au diaphragme.

Organes

Œsophage abdominal

L'œsophage abdominal représente la petite partie distale de l'œsophage située dans la cavité abdominale. Émergeant à travers le pilier droit du diaphragme habituellement au niveau de la vertèbre TX, il va du hiatus œsophagien à l'orifice du cardia de l'estomac, situé juste à gauche de la ligne médiane (figure 4.59).

Les troncs vagues antérieur et postérieur se joignent à l'œsophage lorsqu'il pénètre dans la cavité abdominale :

- le **tronc vague antérieur** est formé de plusieurs petits troncs dont les fibres proviennent principalement du nerf vague gauche – la rotation du tube digestif pendant le développement déplace ces fibres vers la face antérieure de l'œsophage ;
- de la même manière, le **tronc vague postérieur** est formé d'un seul tronc dont les fibres proviennent principalement du nerf vague droit – les mouvements de rotation pendant le développement déplacent ce tronc vers la paroi postérieure de l'œsophage.

Estomac

L'estomac est la partie la plus dilatée du tractus gastro-intestinal, et présente une forme de J (figures 4.60 et 4.61). Placé entre l'œsophage abdominal et l'intestin grêle, l'estomac se situe dans les régions épigastrique, ombilicale et de l'hypochondre gauche de l'abdomen.

L'estomac est subdivisé en quatre régions :

- le **cardia**, qui entoure l'abouchement de l'œsophage dans l'estomac ;
- le **fundus gastrique**, qui est la région située au-dessus de l'orifice du cardia ;
- le **corps de l'estomac**, qui est la plus grande région ;
- la **portion pylorique**, qui est la portion distale de l'estomac et qui est divisée en **antre pylorique** et en **canal pylorique** (figure 4.61B).

L'extrémité distale de l'estomac (**orifice pylorique**) est marquée à la surface de l'organe par la **constriction pylorique** et est circonscrite par un épais anneau de muscle gastrique (le **sphincter pylorique**). L'orifice pylorique est situé juste à droite de la ligne médiane dans un plan qui passe au niveau du bord inférieur de la vertèbre L1 (**plan transpylorique**).

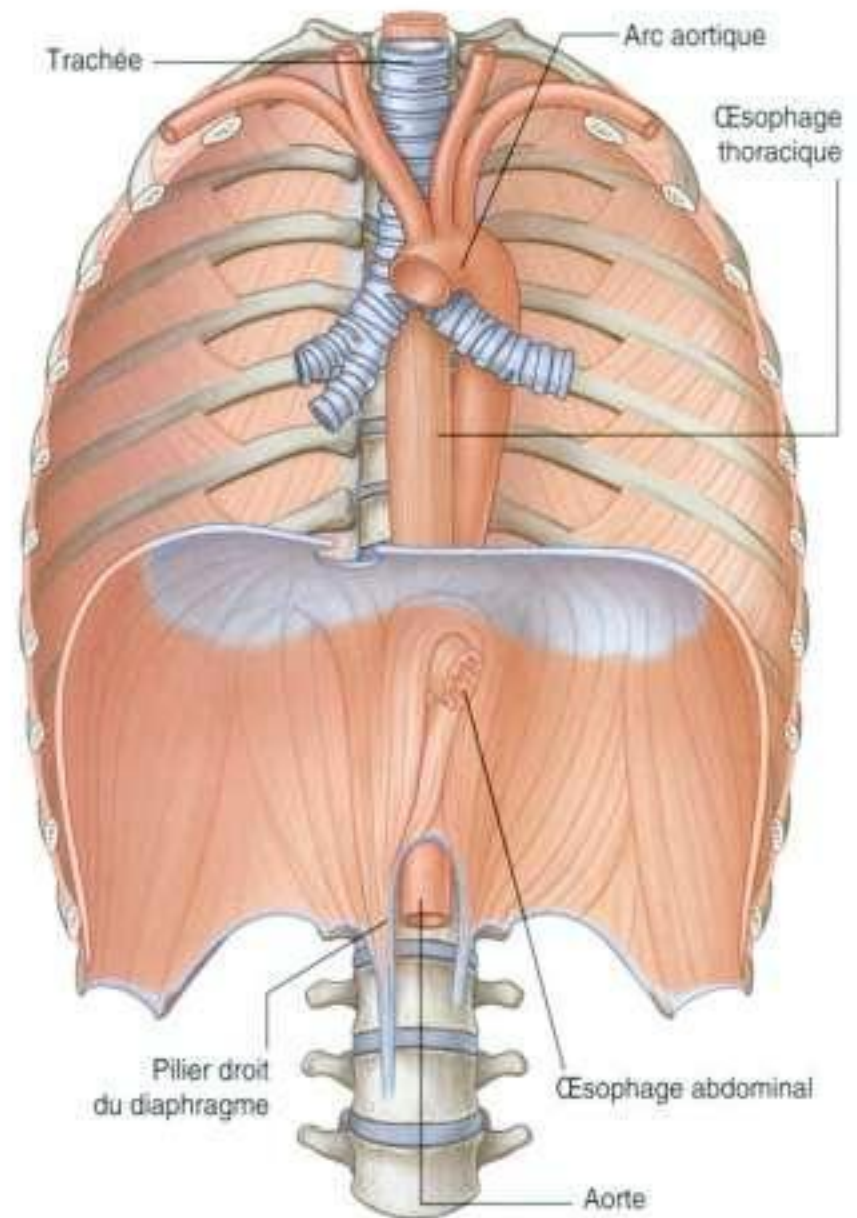


Figure 4.59. Œsophage abdominal.

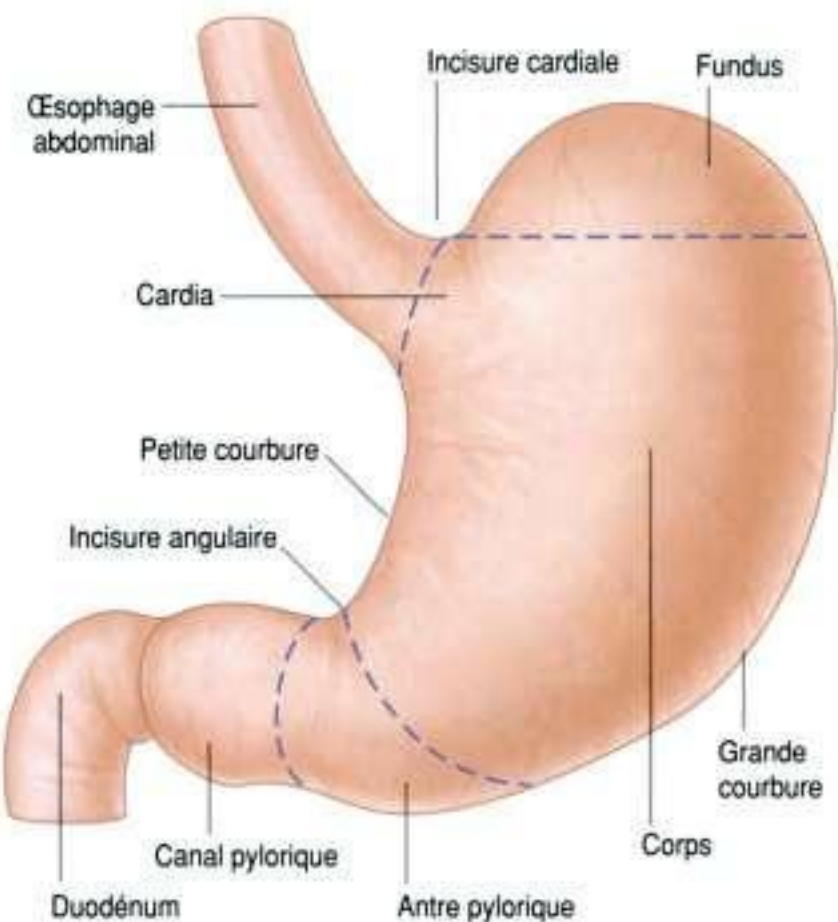


Figure 4.60. Estomac.

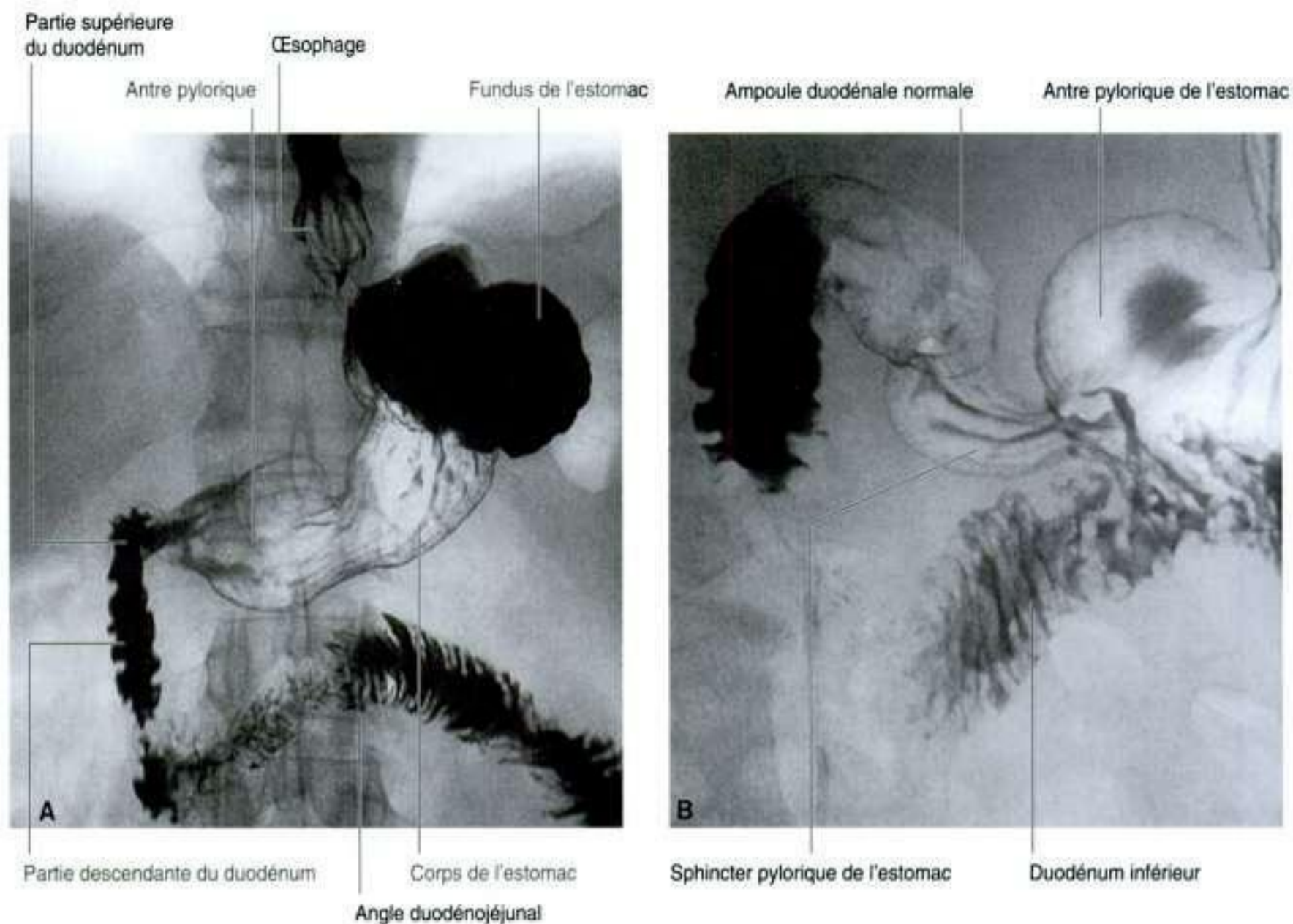


Figure 4.61. Radiographies avec baryum montrant l'estomac et le duodénum. **A.** Radiographie en double contraste de l'estomac. **B.** Radiographie en double contraste montrant l'ampoule duodénale.

Les autres éléments de l'estomac sont :

- la **grande courbure**, qui est le lieu d'insertion du ligament gastrosplénique et du grand omentum ;
- la **petite courbure**, qui est le lieu d'insertion du petit omentum ;
- l'**incisure cardiale**, qui est l'angle supérieur créé par la pénétration de l'œsophage dans l'estomac ;
- l'**incisure angulaire**, qui est une inflexion dans la petite courbure.

Intestin grêle

L'intestin grêle est la partie la plus longue du tractus gastro-intestinal. Il s'étend de l'orifice pylorique jusqu'à la jonction iléocœcale. Ce tube creux, qui est long d'environ 6 à 7 m avec un diamètre diminuant du début vers la fin, comprend le duodénum, le jéjunum et l'iléum.

Duodénum

La première partie de l'intestin grêle est le duodénum. Cette structure en forme de C, entourant la tête du pancréas, mesure 20–25 cm de long et est située au-dessus de l'ombilic ; sa lumière est la plus large de l'intestin grêle (figure 4.62). Le duodénum est rétro-péritonéal sauf au niveau de sa partie proximale qui est reliée au foie par le ligament hépatoduodéal, élément du petit omentum.

Le duodénum présente quatre portions (figure 4.62) :

- la **partie supérieure** (première partie) s'étend de l'orifice pylorique de l'estomac au col de la vésicule biliaire, immédiatement sur la droite du corps vertébral de LI ; elle passe en avant du canal cholédoque, de l'artère gastroduodénale, de la veine porte et de la veine cave inférieure – *cliniquement, la portion initiale de cette partie du duodénum est appelée ampoule duodénale, et la majorité des ulcères duodénaux se produisent dans cette partie du duodénum ;*

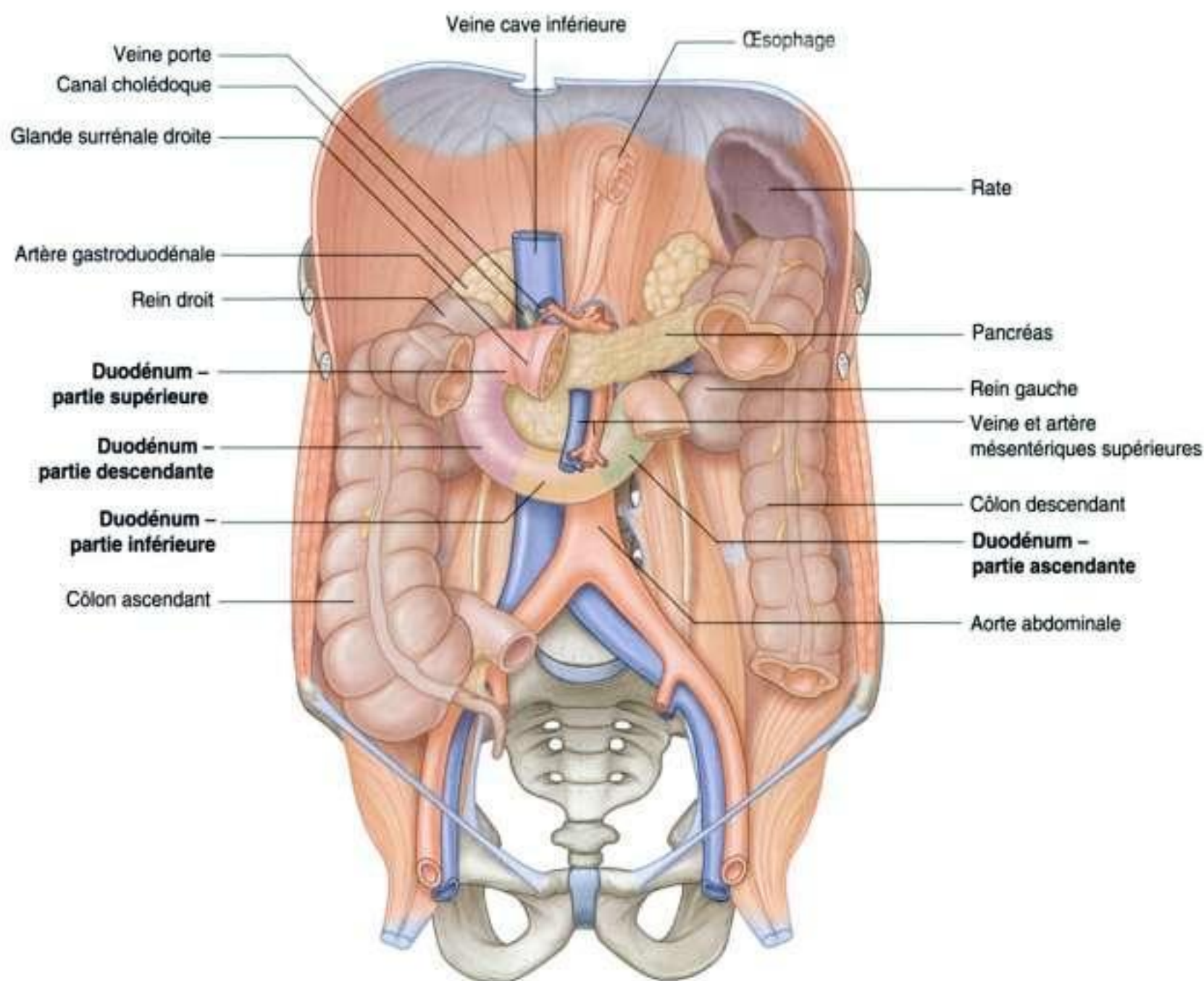


Figure 4.62. Duodénum.

- la **partie descendante** (deuxième partie) du duodénum est située juste à droite de la ligne médiane et s'étend du col de la vésicule au bord inférieur de la vertèbre LIII – elle est croisée en avant par le côlon transverse, en arrière elle est en rapport avec le rein droit, et en dedans avec la tête du pancréas. Cette partie du duodénum contient la **papille duodénale majeure (grande caroncule)**, où s'abouchent le cholédoque et le canal pancréatique principal, et la **papille duodénale mineure (petite caroncule)**, où s'abouche le canal pancréatique accessoire; c'est juste au-dessus de la papille duodénale majeure que se trouve la jonction entre l'intestin primitif antérieur et moyen;
- la **partie inférieure** (troisième partie) du duodénum est la plus longue portion; elle croise la veine cave inférieure, l'aorte et la colonne vertébrale (figures 4.61B et 4.62) – elle est croisée en avant par l'artère et la veine mésentériques supérieures;

- la **partie ascendante** (quatrième partie) du duodénum remonte en avant ou à gauche de l'aorte, approximativement à la hauteur du bord supérieur de la vertèbre LII, et elle se termine au niveau de l'**angle duodénojéjunal**.

L'angle duodénojéjunal est entouré par un repli de péritoine contenant des fibres musculaires appelées le **muscle suspenseur du duodénum (ligament de Treitz)**.

Jéjunum

Le jéjunum et l'iléum forment les deux dernières parties de l'intestin grêle (figure 4.63). Le jéjunum comprend les deux cinquièmes proximaux de celui-ci. Il est situé essentiellement dans le quadrant supérieur gauche de l'abdomen, et il possède un diamètre plus large et une paroi plus épaisse que l'iléum. Il présente

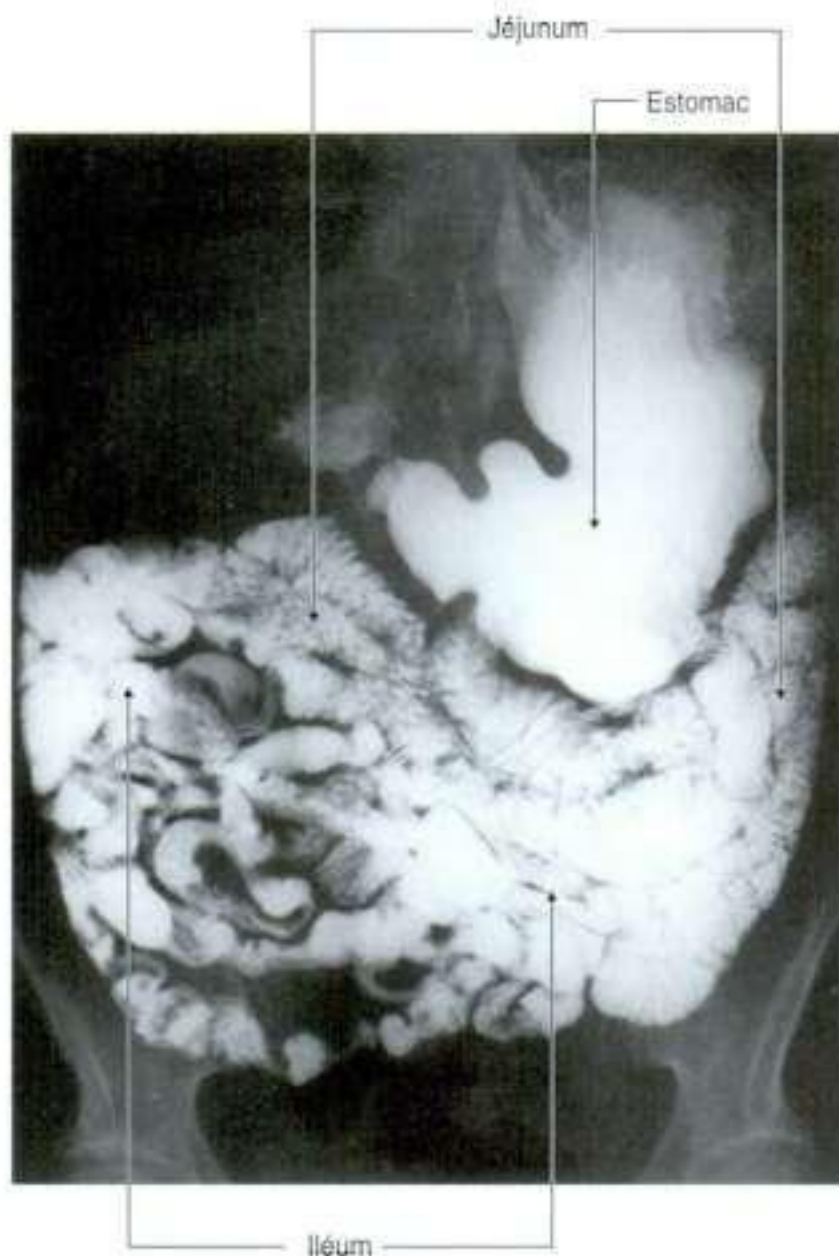


Figure 4.63. Radiographie au baryum montrant le jéjunum et l'iléum.

également une caractéristique particulière quant à sa vascularisation : ses arcades artérielles sont moins importantes et ses vasa recta (vaisseaux droits) sont plus longs que ceux de l'iléum (figure 4.64).

Iléum

L'iléum comprend les trois cinquièmes distaux de l'intestin grêle et il est situé essentiellement dans le quadrant inférieur droit de l'abdomen. Par rapport au jéjunum, l'iléum a une paroi plus fine, des vasa recta plus courts, des arcades artérielles plus nombreuses et plus de graisse mésentérique (figure 4.64).

L'iléum s'abouche dans le côlon à la jonction entre le cæcum et le côlon ascendant. Deux replis se projettent dans la lumière cæcale (**valve iléocæcale**) et entourent cet orifice (figure 4.65). Les replis de la valve iléocæcale se rejoignent à angle aigu à leurs extrémités. La musculature de l'iléum se prolonge dans chacun des replis, constituant ainsi un sphincter. On attribue

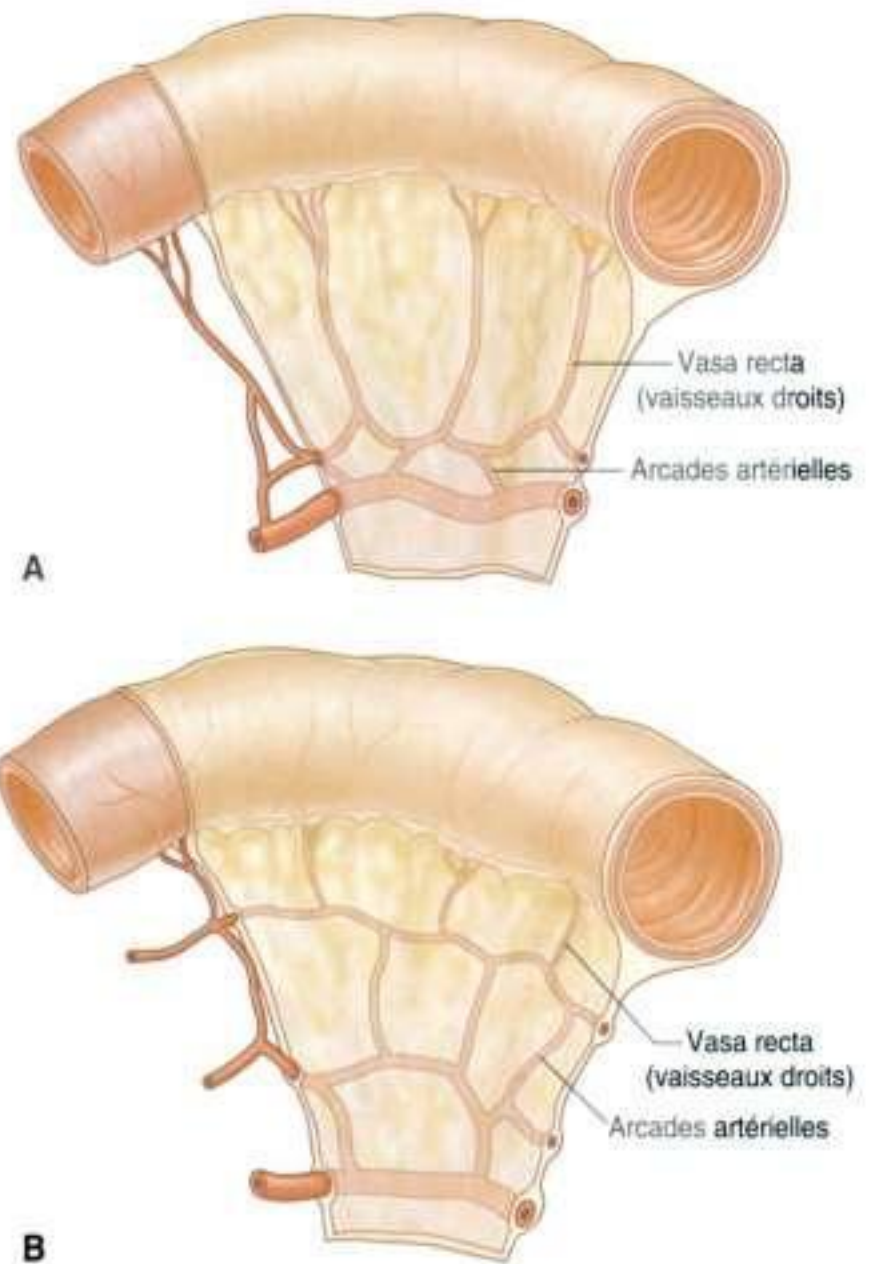


Figure 4.64. Différences au sein de la vascularisation artérielle de l'intestin grêle. **A.** Jéjunum. **B.** Iléum.

plusieurs fonctions à la valve iléocæcale : prévenir le reflux du cæcum vers l'iléum et réguler le passage du bol alimentaire de l'iléum vers le cæcum.

En clinique

Transition épithéliale entre œsophage abdominal et estomac

Au niveau de la jonction gastro-œsophagienne, il y a un sphincter physiologique, marqué par la transition d'un type d'épithélium vers un autre type d'épithélium. Chez certaines personnes, la transition histologique ne se situe pas au niveau du sphincter physiologique gastro-œsophagien, mais au niveau du tiers inférieur de l'œsophage. Cette configuration peut prédisposer aux ulcérations œsophagiennes, et est également associée à un risque accru d'adénocarcinome.

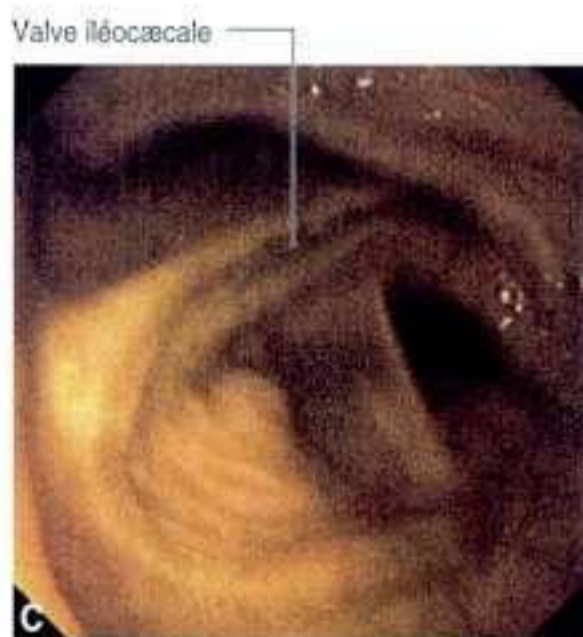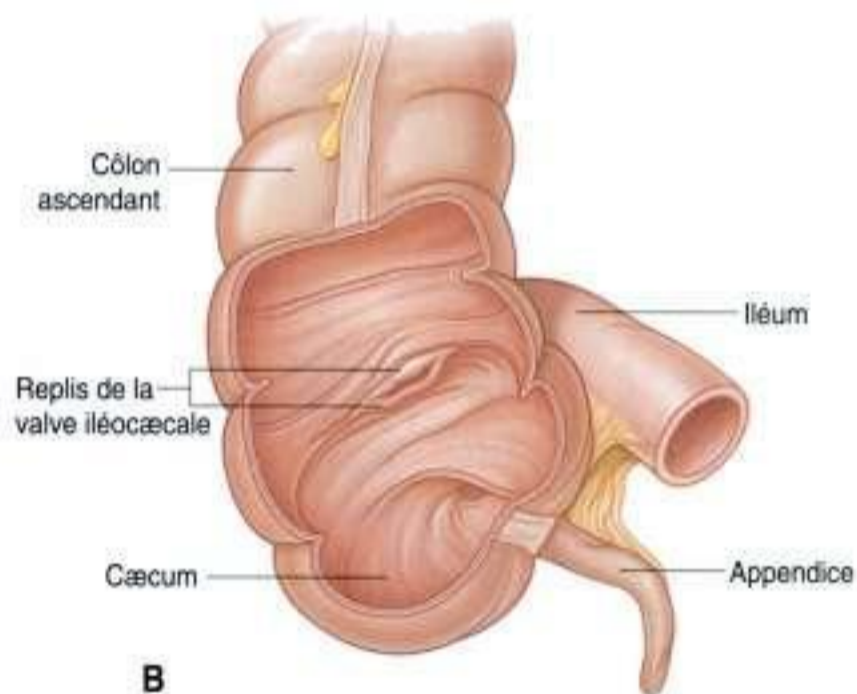
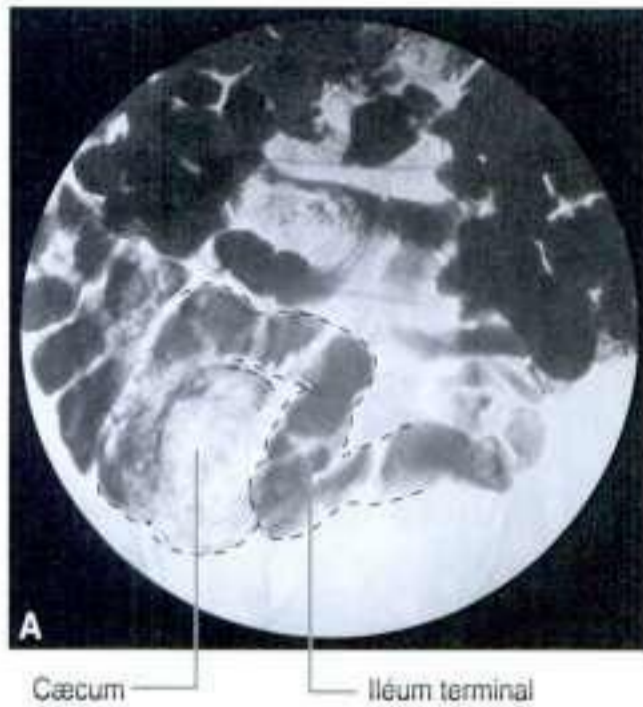


Figure 4.65. Jonction iléocæcale. **A.** Radiographie montrant la jonction iléocæcale. **B.** Illustration montrant la jonction iléocæcale et la valve iléocæcale. **C.** Image endoscopique de la valve iléocæcale.

En clinique

Ulcération duodénale

Les ulcères duodénaux siègent habituellement dans la partie supérieure du duodénum, et sont bien moins fréquents qu'il y a 50 ans. Au début, il n'y avait pas de traitement et les patients mouraient d'hémorragie ou de péritonite. Lorsque les techniques chirurgicales se sont développées, les patients ayant un ulcère duodénal ont été traités par chirurgie gastro-intestinale afin de prévenir les récurrences d'ulcère ; cependant, pour certains patients, le traitement était dangereux. Quand la connaissance et la compréhension des mécanismes de la sécrétion acide dans l'estomac se sont accrues, des médicaments agissant indirectement sur la stimulation et la sécrétion d'acide ont été développés (antagonistes des récepteurs histaminiques H_2) et ont significativement réduit les taux de mortalité et de morbidité de cette pathologie. Actuellement, la thérapie médicamenteuse peut inhiber directement les cellules de l'estomac qui produisent de l'acide, avec par exemple les inhibiteurs de la pompe à protons. Les patients sont également dépistés pour la bactérie *Helicobacter pylori*, dont l'éradication (par traitement antibiotique) diminue significativement la formation d'ulcères duodénaux.

D'un point de vue anatomique, les ulcères duodénaux siègent autant sur la face antérieure que la face postérieure.

Les ulcères duodénaux postérieurs peuvent se compliquer d'hémorragie grave voire cataclysmique, pouvant aller jusqu'au décès du patient, par érosion vasculaire directement de l'artère gastroduodénale, plus souvent, de l'artère pancréaticoduodénale postérosupérieure. Le traitement consiste alors en une chirurgie abdominale haute extensive avec ligature vasculaire, ou en une procédure endovasculaire, le radiologue cathétérise le tronc cœliaque par voie fémorale. L'artère hépatique commune et l'artère gastroduodénale sont également cathétérisées et l'hémorragie est enrayée au moyen de *coils*, qui interrompent le flux sanguin (embolisation par microspires métalliques).

Les ulcères duodénaux antérieurs peuvent se compliquer de péritonite par érosion de la paroi intestinale dans la cavité péritonéale. L'intense réaction inflammatoire et l'iléus local ainsi générés entraînent des réactions d'adhésion au sein du grand omentum, essayant de contenir la perforation. L'estomac et le duodénum contiennent habituellement une grande quantité d'air, qui pénètre alors dans la cavité péritonéale ; ce phénomène peut être confirmé sur une radiographie thoracique debout par la présence d'air sous-diaphragmatique. Dans la plupart des cas, le traitement de ce type d'ulcère est chirurgical.

En clinique

Exploration du tractus gastro-intestinal supérieur

Il est parfois nécessaire pour certaines pathologies de poursuivre les explorations au niveau de l'œsophage, de l'estomac, du duodénum ou du jéjunum proximal. Après un interrogatoire et un examen clinique attentif, une série d'examens sanguins standard sont prescrits à la recherche d'hémorragie, d'inflammation ou de tumeur. L'étape suivante dans l'investigation est l'exploration des trois éléments de base du tube digestif, à savoir la lumière, la paroi et les masses extrinsèques, pouvant être responsables de compression ou de perforation du tube digestif.

Exploration de la lumière digestive

L'exploration de la lumière digestive peut être effectuée au moyen d'examens radiologiques après ingestion par le patient de solutions de sulfate de baryum. Ce type d'examen permet de visualiser les masses (polypes, tumeurs) au sein de la lumière digestive ainsi que les ondes péristaltiques. Les patients peuvent également recevoir des

granules dégageant du dioxyde de carbone qui remplissent l'estomac ; de cette manière, le baryum est plaqué contre la muqueuse, donnant des images précises et détaillées de la muqueuse gastrique. Ces examens sont relativement simples et peuvent être utilisés pour visualiser l'œsophage, l'estomac, le duodénum et le jéjunum proximal.

Exploration de la paroi digestive et des masses extrinsèques

Endoscopie Un endoscope est constitué d'une caméra située à l'extrémité d'un tube flexible, dont le diamètre n'est pas plus gros qu'un tuyau d'arrosage. L'endoscopiste, médecin rompu à cette technique, passe la caméra et le tube par la bouche du patient jusqu'à l'œsophage, l'estomac, le duodénum et le jéjunum proximal. La muqueuse est alors directement visualisée (figures 4.66–4.68) et les sites anormaux peuvent être biopsiés. Si des zones hémorragiques sont observées, elles peuvent être cautérisées ou « injectées » avec des médicaments stoppant le saignement.

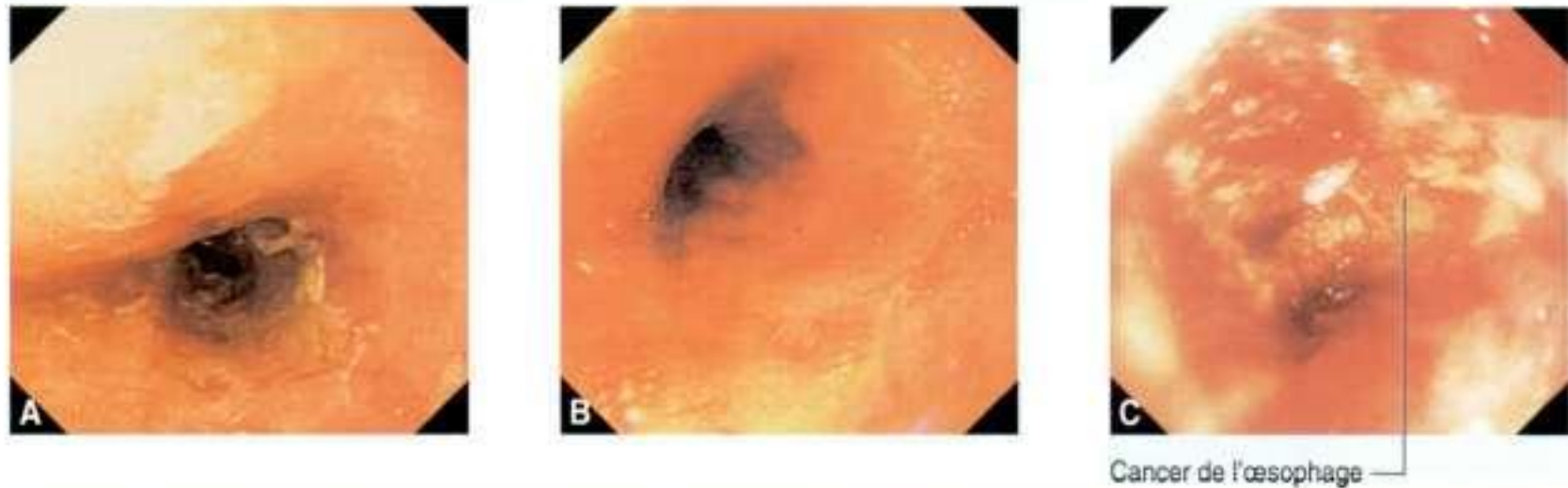

Figure 4.66. Images endoscopiques de la jonction gastro-œsophagienne. **A.** Sténose œsophagienne. **B.** Sténose œsophagienne après dilatation. **C.** Cancer de l'œsophage à la jonction gastro-œsophagienne.

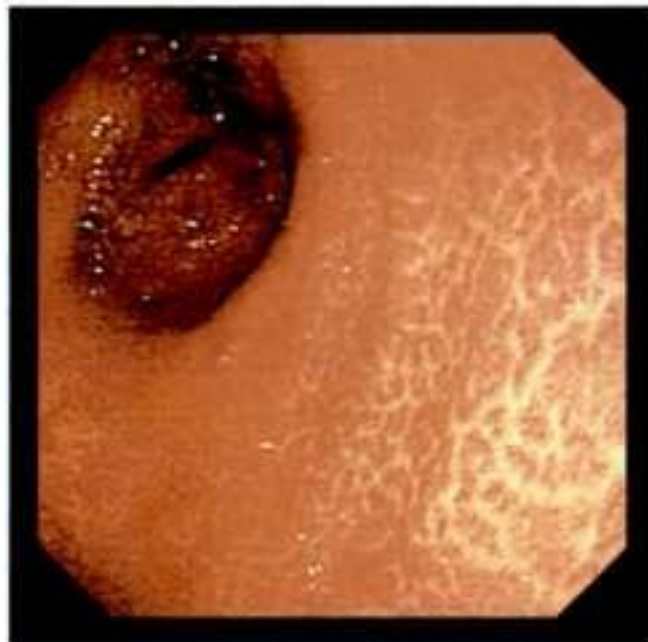


Figure 4.67. Image endoscopique de l'antré pylorique de l'estomac, regardant vers le pylore, avec une gastrite modérée au premier plan.

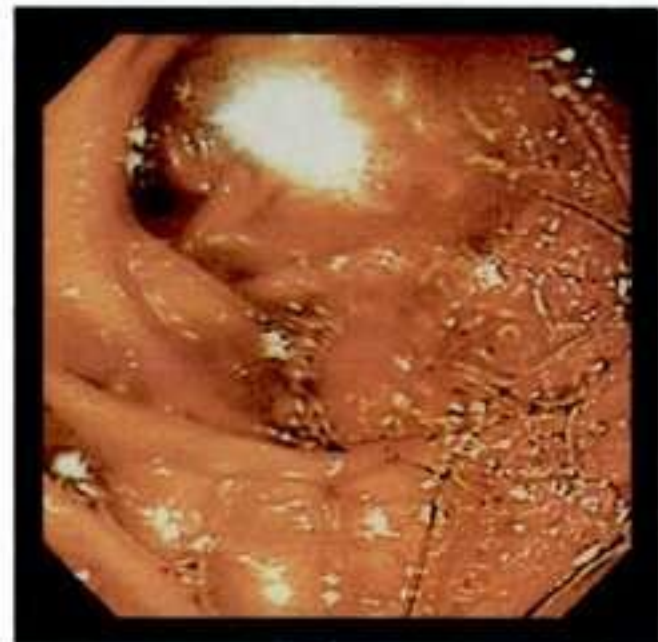

Figure 4.68. Image endoscopique d'une deuxième partie du duodénum normal.

En clinique

Diverticule de Meckel

Le diverticule de Meckel (figure 4.69) est un reliquat de la partie proximale du canal vitellin, qui est appendu au côté antimésentérique de l'iléum et qui, chez l'embryon, se dirige dans le cordon ombilical. Bien qu'il persiste de manière assez rare (environ 2 % de la population), il est important de garder à l'esprit son existence car il peut être la cause de symptômes chez un petit nombre d'individus. Il peut être le siège d'hémorragie, d'invagination, de diverticulite, d'ulcération ou d'obstruction.

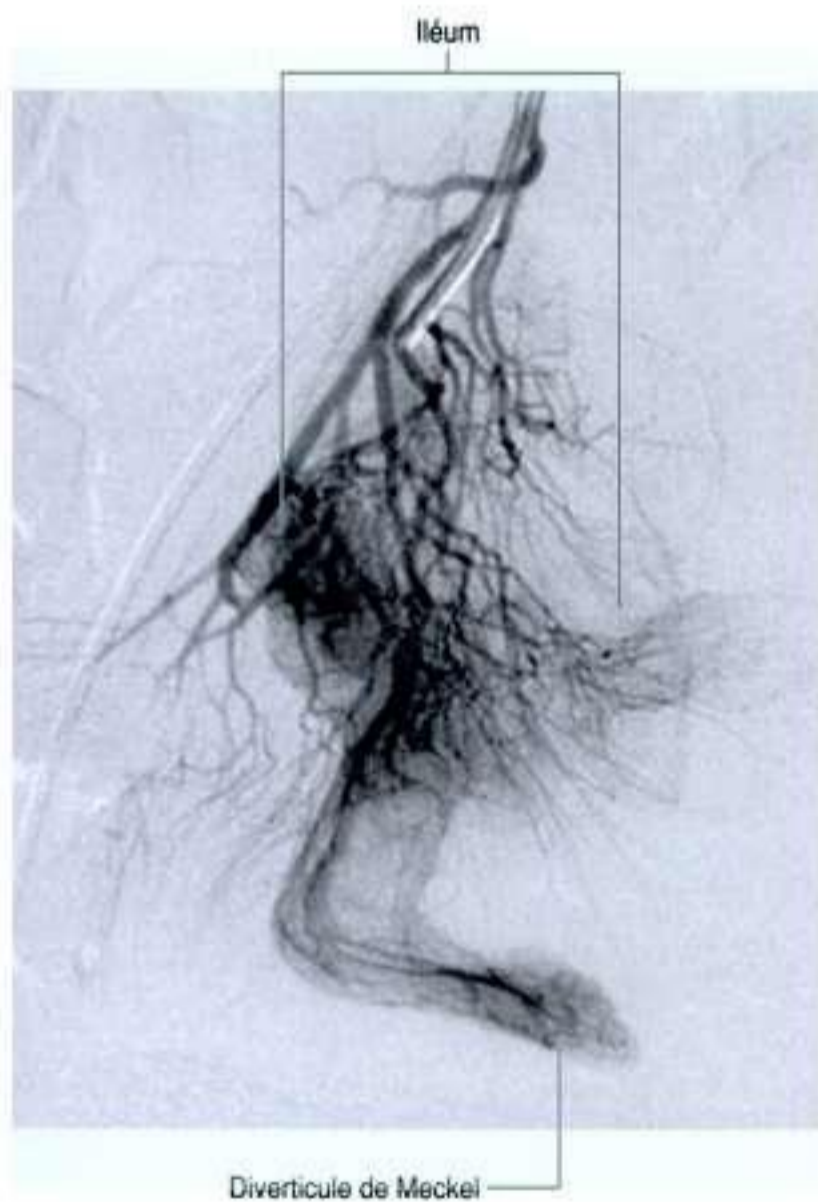


Figure 4.69. Vascularisation associée au diverticule de Meckel. Angiographie de soustraction.

En clinique

Tomodensitométrie (TDM) et imagerie par résonance magnétique (IRM)

Ces techniques d'imagerie, n'utilisant ni baryum, ni principe endoscopique, peuvent apporter des informations importantes sur la paroi digestive. Un épaissement de la paroi peut témoigner d'un état inflammatoire ou tumoral, et est toujours à regarder avec suspicion. Si une tumeur est diagnostiquée, ces techniques permettent également d'étudier la diffusion locorégionale de celle-ci (adénopathies, métastases).

Techniques d'imagerie récentes

Un petit dispositif d'ultrasons placé à l'extrémité de l'endoscope peut donner des images extrêmement précises de la muqueuse et de la sous-muqueuse du tractus gastro-intestinal supérieur. Ces images peuvent montrer si la tumeur est résécable, et guider le clinicien dans la réalisation d'une biopsie.

En clinique

Cancer de l'estomac

Le cancer de l'estomac est une tumeur maligne fréquente du tube digestif. Une inflammation gastrique chronique (gastrite), une anémie pernicieuse ou des polypes sont des facteurs prédisposant au développement de ce cancer agressif. Les patients se présentent habituellement tard dans l'évolution de la pathologie. Les symptômes évocateurs peuvent être une douleur épigastrique vague, une sensation de plénitude gastrique précoce lors des repas, des saignements entraînant une anémie chronique, ou un syndrome obstructif.

Le diagnostic est établi grâce à des techniques de radiographie conventionnelle au baryum ou d'endoscopie, qui permettent de réaliser des biopsies dans le même temps. L'échographie est utilisée pour voir si le foie est le siège de métastases ; si elle est négative, un scanner est réalisé pour évaluer la résécabilité chirurgicale. Si le cancer de l'estomac est diagnostiqué précocement, une résection chirurgicale curative est possible. Toutefois, comme les patients se présentent souvent tardivement dans l'évolution de la maladie, le taux de survie à 5 ans est de 5 à 20 %, avec une espérance de vie moyenne entre 5 et 8 mois.

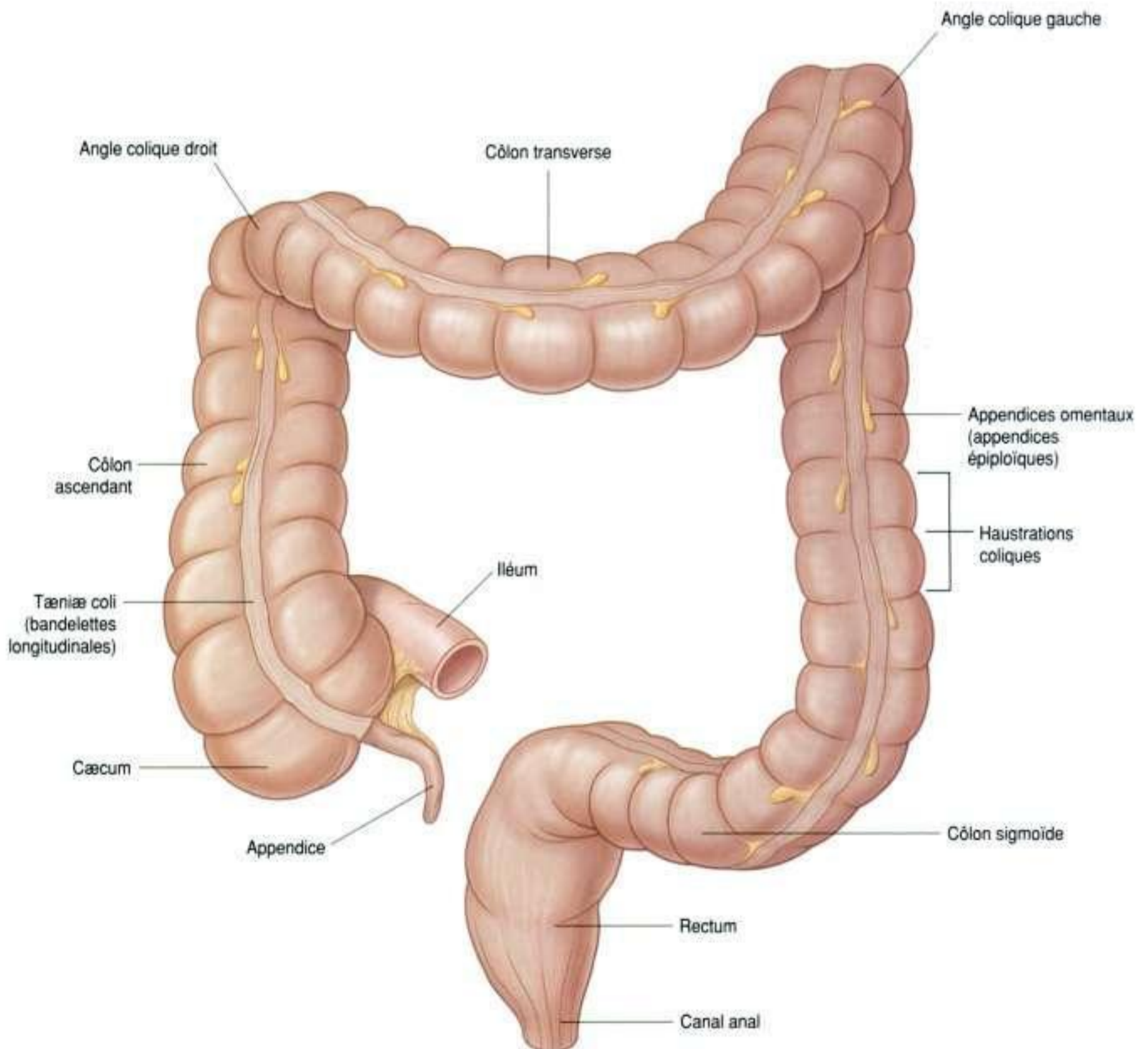
Gros intestin

Le gros intestin s'étend de l'extrémité distale de l'iléum à l'anus, sur une longueur d'approximativement 1,5 m. Il absorbe les liquides et les sels du contenu digestif, formant ainsi les fèces. Il comporte le cæcum, l'appendice, le côlon, le rectum et le canal anal (figures 4.70 et 4.71).

Commençant dans la fosse iliaque droite par le cæcum et l'appendice, le gros intestin se poursuit par le **côlon ascendant**, qui va du flanc droit à l'hypo-

chondre droit (figure 4.72). Juste sous le foie, il tourne vers la gauche, formant l'**angle colique droit (angle hépatique)**, puis traverse l'abdomen jusqu'à l'hypochondre gauche : le **côlon transverse**. À ce niveau, juste sous la rate, le gros intestin tourne vers le bas, formant l'**angle colique gauche (angle splénique)** et se poursuit par le **côlon descendant** à travers le flanc gauche jusqu'à la fosse iliaque gauche.

Il devient le côlon sigmoïde et pénètre dans la partie supérieure de la cavité pelvienne, puis se



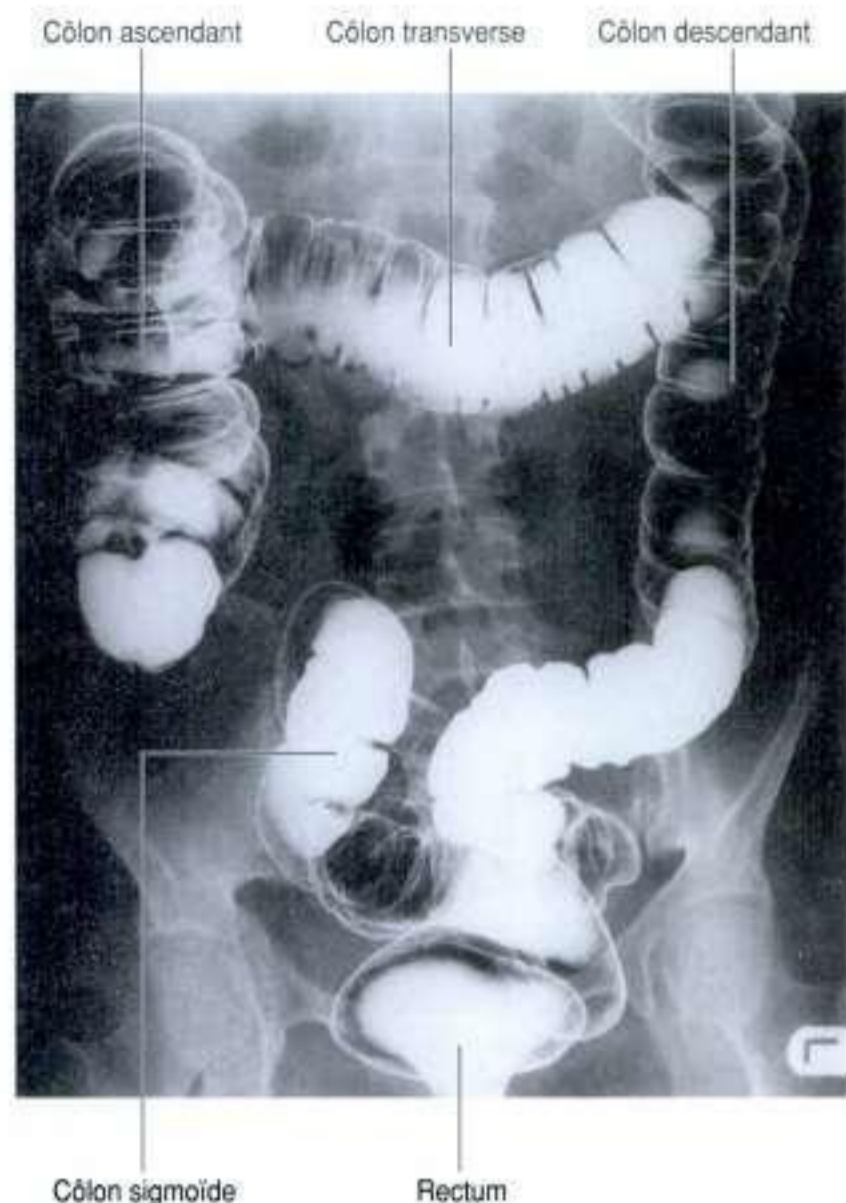


Figure 4.71. Radiographie au baryum montrant le gros intestin.

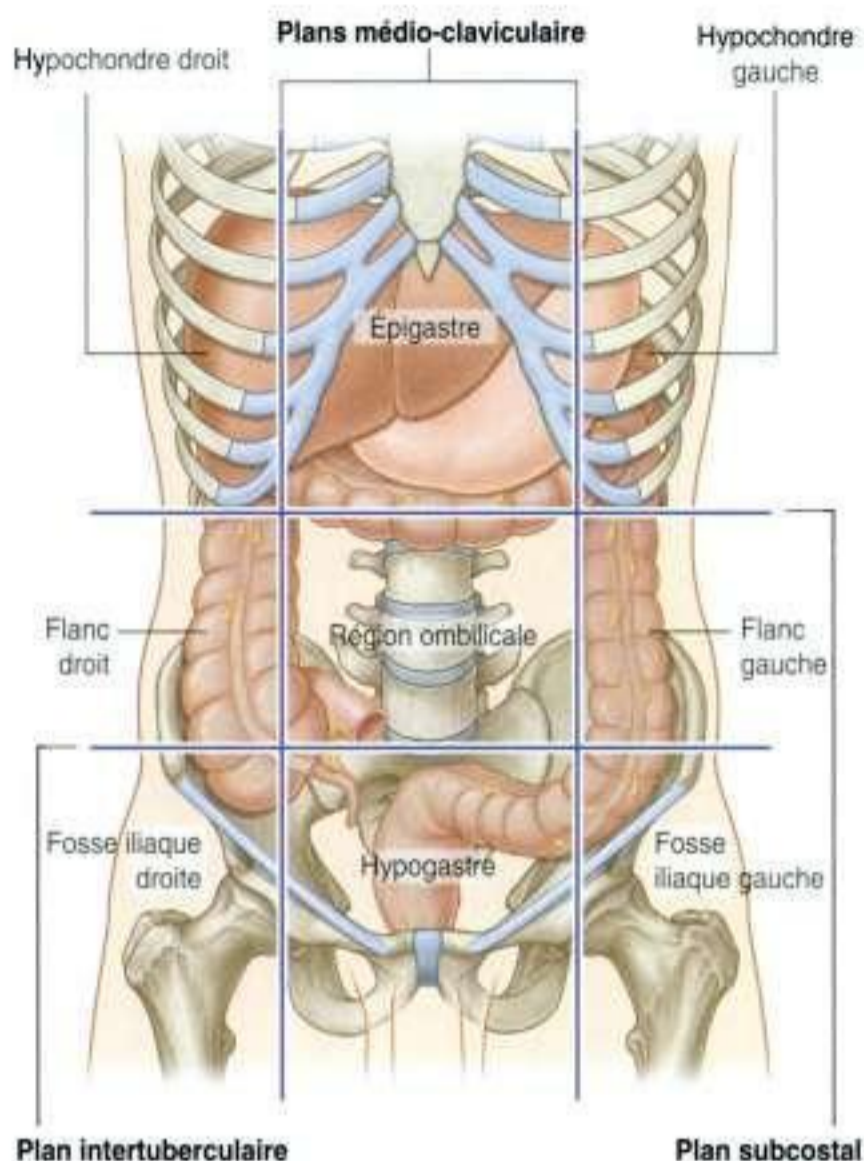


Figure 4.72. Situation du gros intestin au sein du modèle d'organisation en neuf régions.

prolonge le long de la paroi postérieure du pelvis par le rectum et se termine par le canal anal.

Les principales caractéristiques du gros intestin (figure 4.70) sont que :

- son diamètre interne est plus grand que celui de l'intestin grêle ;
- le côlon est recouvert de petits amas graisseux (les **appendices omentaux**) ;
- sa paroi présente trois fines bandelettes musculaires longitudinales (**tæniæ coli**), plus marquées sur le côlon, moins visibles au niveau du rectum ;
- le côlon présente à sa surface des bosselures (**haustrations coliques**).

Cæcum et appendice

Le **cæcum** est la première partie du gros intestin (figure 4.73). Il est situé sous l'abouchement de

l'iléum dans le gros intestin, dans la fosse iliaque droite. C'est une structure intrapéritonéale, mobile et libre dans la fosse iliaque droite.

Le cæcum se poursuit par le côlon ascendant au niveau de l'abouchement de l'iléum et est habituellement en contact avec la paroi abdominale antérieure. Il peut également être situé dans la cavité pelvienne. L'appendice est appendu à la face postéro-médiale du cæcum, juste sous l'extrémité distale de l'iléum (figure 4.73).

L'**appendice** est un tube étroit et creux relié au cæcum. Il possède au sein de sa paroi de nombreux agrégats lymphoïdes ; il est suspendu à l'iléum terminal par le **mésappendice**, qui contient les **vaisseaux appendiculaires** (figure 4.74). Son point d'insertion sur le cæcum est conformé par les tæniæ coli convergeant vers la base de l'appendice, mais la situation du reste de l'appendice varie considérablement (figure 4.75). Il peut être :

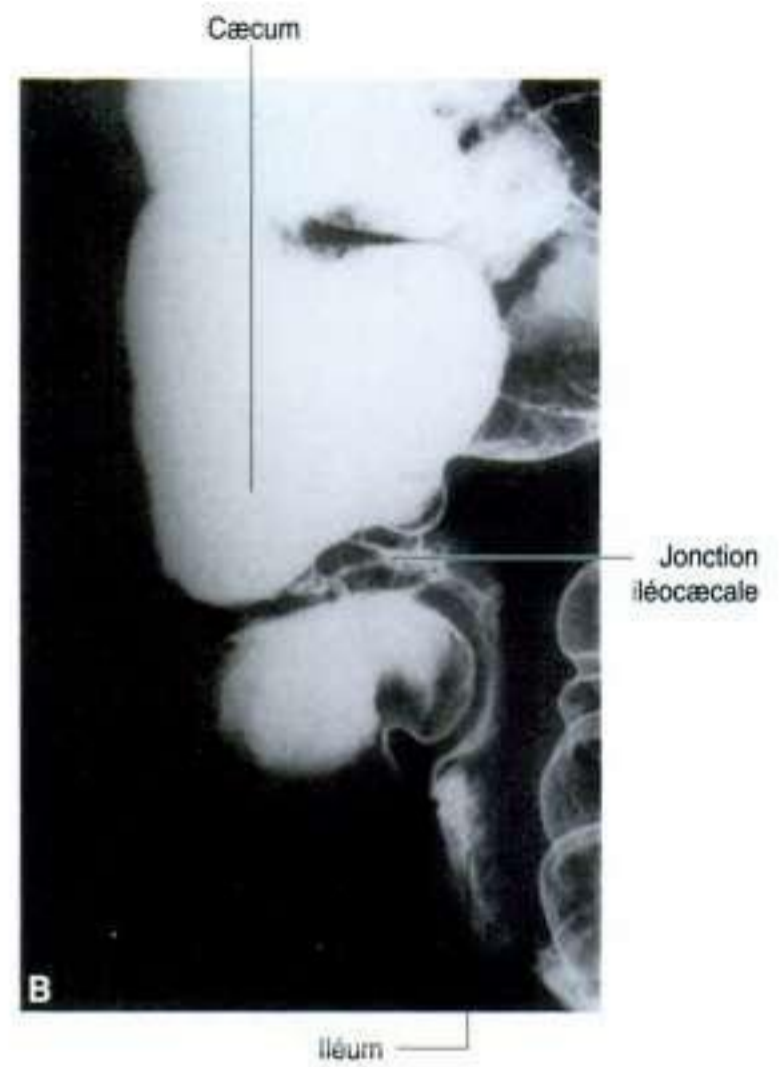
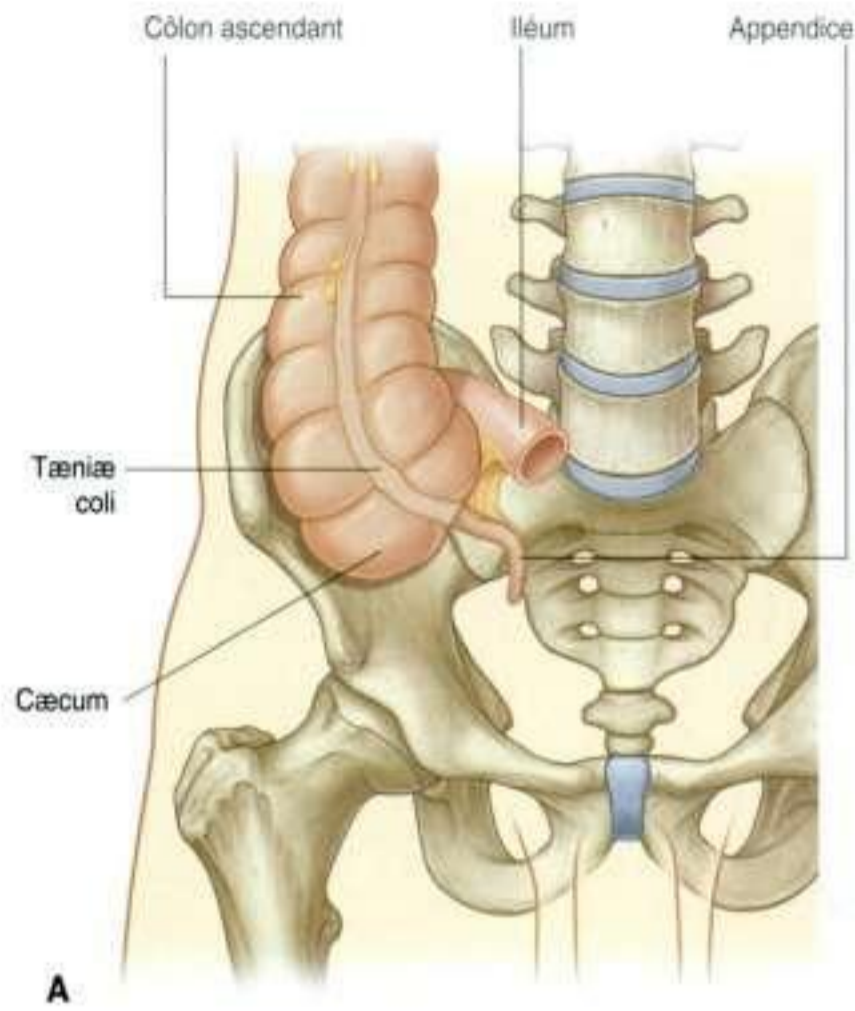


Figure 4.73. Cœcum et appendice. **A.** Schéma. **B.** Radiographie au baryum montrant la jonction iléocœcale.

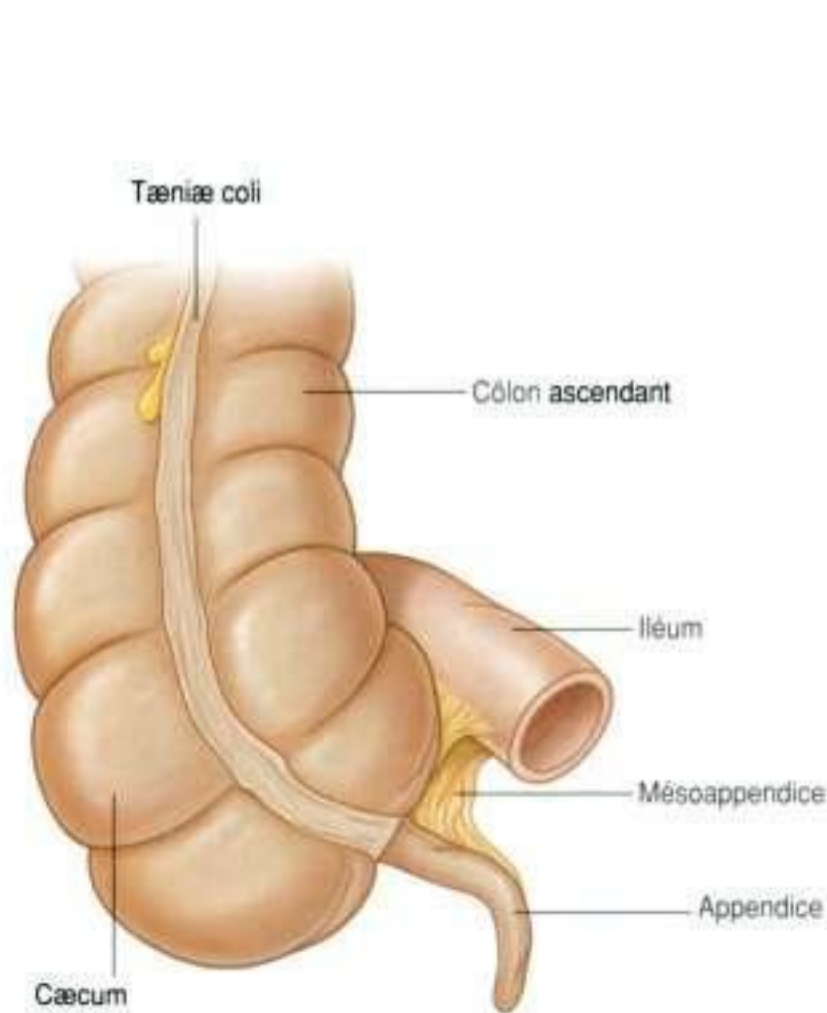


Figure 4.74. Mésoppendice et vaisseaux appendiculaires.

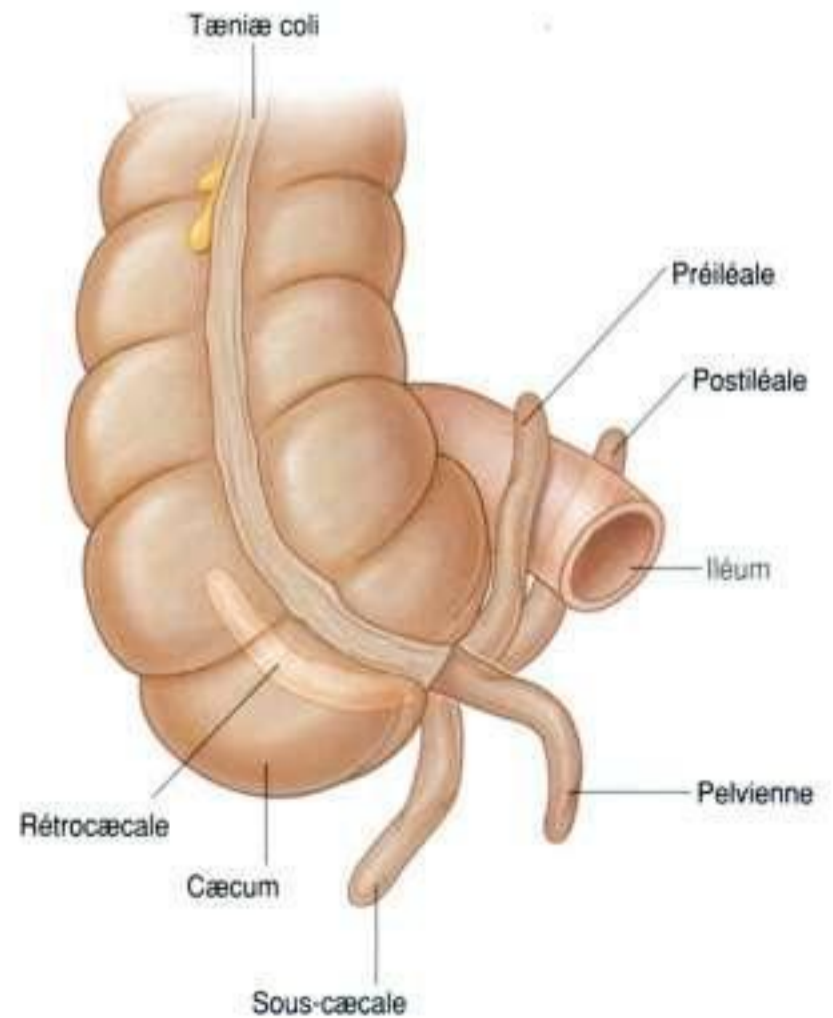


Figure 4.75. Positions de l'appendice.

En clinique

Appendicite

L'appendicite aiguë est une urgence abdominale. Habituellement, elle se produit quand l'appendice est obstrué soit par un stercolithe soit par une hypertrophie des nodules lymphatiques. Au sein de l'appendice obstrué, les bactéries prolifèrent et envahissent la paroi de l'appendice, qui commence à se nécroser. Dans certains cas, cela peut se résoudre spontanément; dans d'autres cas, l'état inflammatoire se poursuit (figure 4.76) et conduit à une perforation, qui peut entraîner une péritonite localisée ou généralisée.

La plupart des patients souffrant d'une appendicite aiguë présentent une douleur localisée de la fosse iliaque droite. Initialement, la douleur se présente comme une douleur intermittente, de type colique au niveau périombilical. Après 6 à 10 h, la douleur a tendance à se localiser dans la fosse iliaque droite et devient constante. Les patients peuvent alors présenter de la fièvre, des nausées et des vomissements. L'étiologie de la douleur de l'appendicite est décrite au chapitre 2, p. 95.

Le traitement de l'appendicite est l'appendicectomie.

- en arrière du cæcum ou de la partie inférieure du côlon ascendant, ou encore des deux, dans une position rétrocæcale ou rétrocolique;
- suspendu dans la cavité pelvienne, en position pelvienne ou descendante;
- sous le cæcum, en position sous-cæcale;
- en avant de l'iléum terminal, en position préiléale, ou en arrière en position postiléale.

La surface de projection de la base de l'appendice est située à l'union du tiers latéral et du tiers moyen d'une ligne allant de l'épine iliaque antérosupérieure à l'ombilic (**point de McBurney**). Les patients présentant des problèmes appendiculaires décrivent habituellement des douleurs siégeant à ce niveau.

Côlon

Le côlon prolonge vers le haut le cæcum; il comprend le côlon ascendant, le côlon transverse, le côlon descendant et le sigmoïde (figure 4.77). Les segments ascendant et descendant du côlon sont (secondairement) en position rétropéritonéale, et les segments transverse et sigmoïde sont intrapéritonéaux.

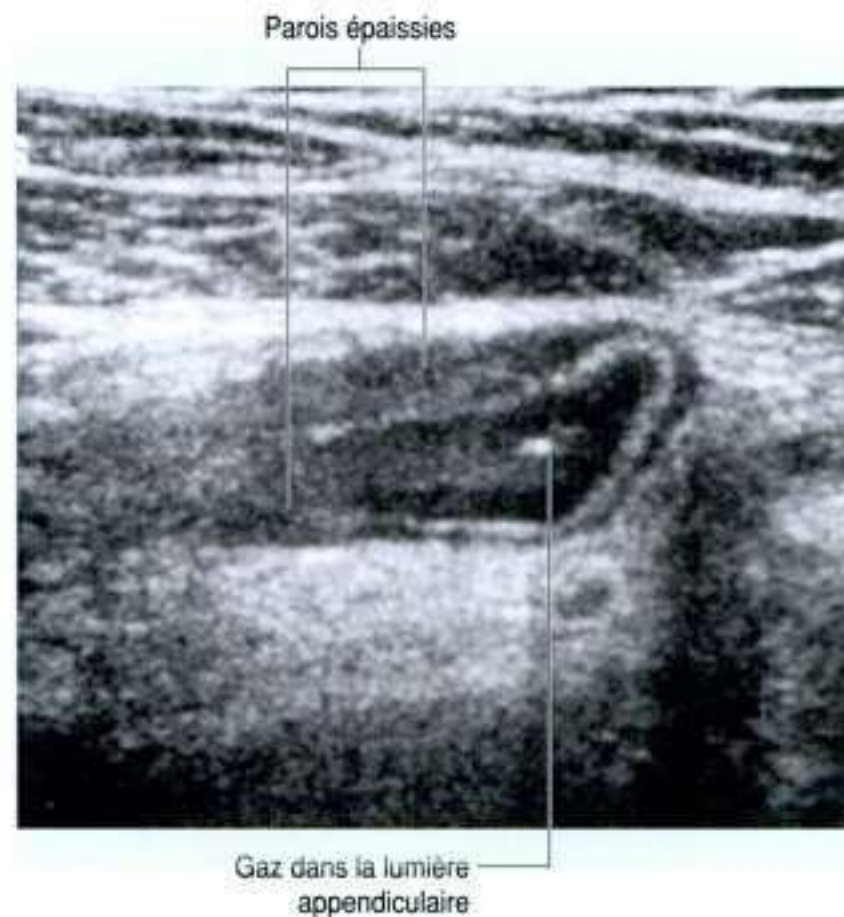

Figure 4.76. Inflammation appendiculaire. Image échographique.

L'angle colique droit constitue la jonction entre le côlon ascendant et le côlon transverse; il est situé juste sous le lobe droit du foie (figure 4.78). Une courbure similaire mais plus aiguë (angle colique gauche) forme la jonction entre le côlon transverse et le côlon descendant. L'angle gauche est situé juste sous la rate, plus haut et un peu plus postérieur que l'angle colique droit; il est relié au diaphragme par le ligament phrénicocolique.

Les côlons ascendant et descendant présentent à leurs faces latérales les **sillons pariétocoliques droit et gauche** (figure 4.77). Ces dépressions sont conformées entre les faces latérales des côlons ascendant et descendant et la paroi abdominale postérolatérale. Ce sont des sillons à travers lesquelles des éléments peuvent migrer d'une région de la cavité abdominale à une autre. *Comme les principaux vaisseaux et lymphatiques abordent les côlons ascendant et descendant sur leur face médiale ou postéromédiale, il est possible de mobiliser ces deux parties du côlon sans saignement majeur en incisant le péritoine le long des sillons pariétocoliques.*

Le segment terminal du côlon (le côlon sigmoïde) commence au-dessus de l'ouverture supérieure du

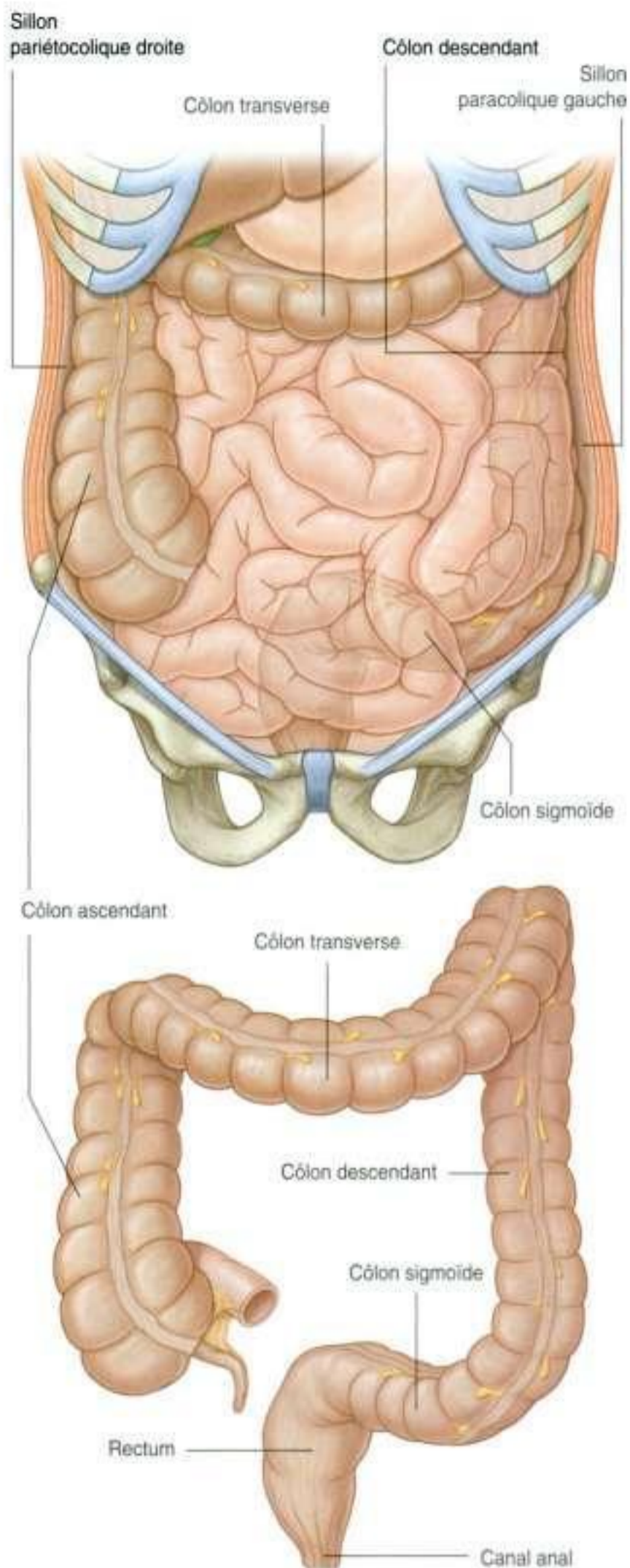


Figure 4.77. Côlon

bassin et se poursuit jusqu'au niveau de la vertèbre SIII, où il se continue par le rectum (figure 4.77). Sa structure en S est relativement mobile, excepté à sa partie initiale où il est en continuité avec le côlon

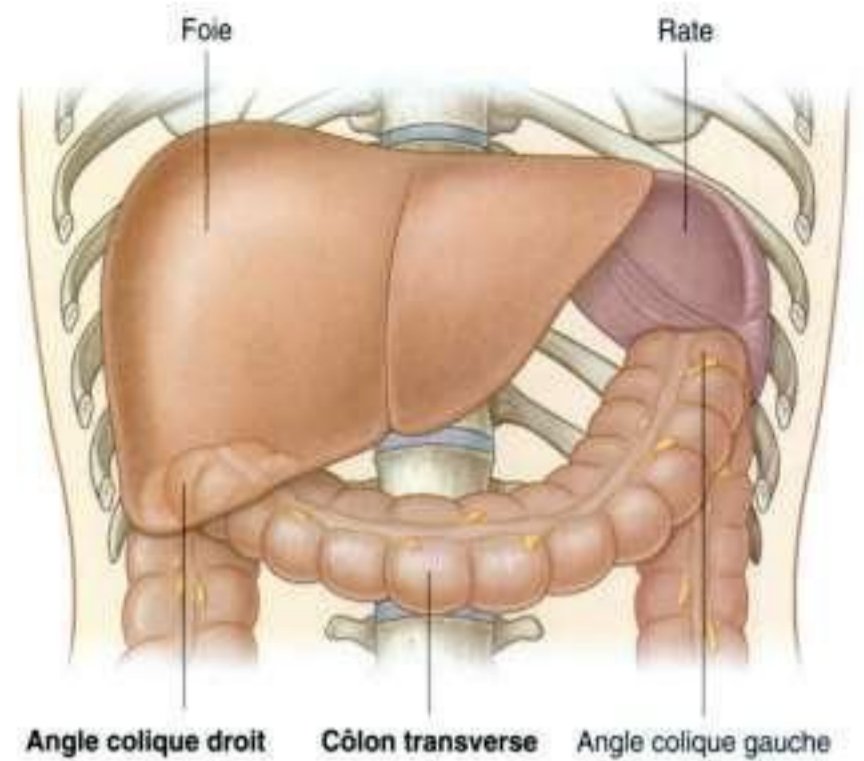


Figure 4.78. Angles coliques droit et gauche.

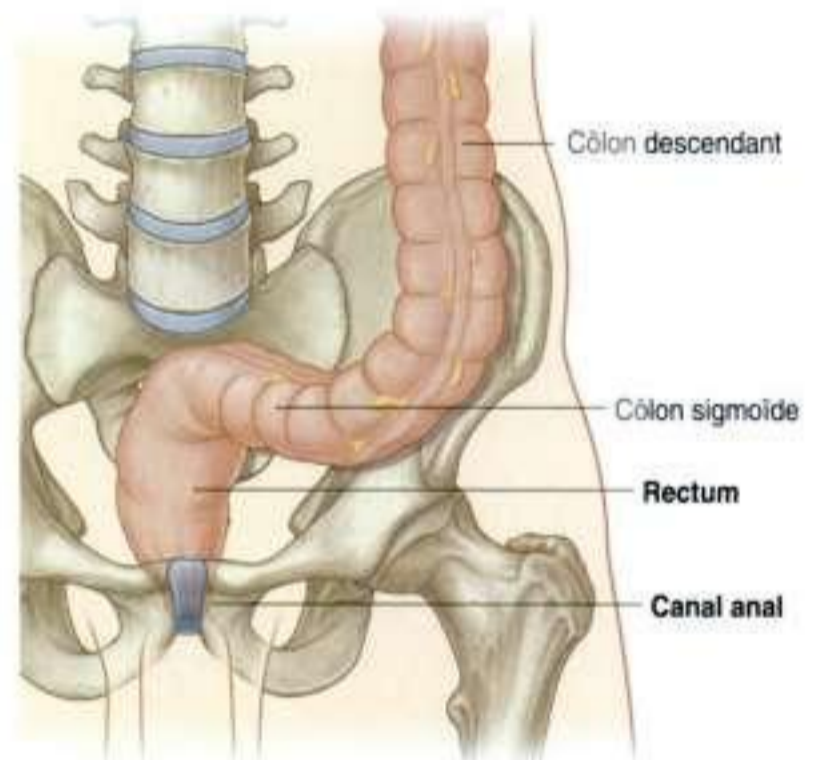


Figure 4.79. Rectum et canal anal.

descendant, et à sa partie terminale où il se poursuit par le rectum. Entre ces deux points, il est appendu par le mésocôlon sigmoïde.

Rectum et canal anal

Le rectum fait suite au côlon sigmoïde (figure 4.79). La jonction rectosigmoïdienne est habituellement décrite en regard de la vertèbre SIII ou à la fin du mésocôlon sigmoïde, car le rectum est en position rétropéritonéale.

Le canal anal est la partie terminale du gros intestin; il fait suite au rectum.

En clinique

Pathologies congénitales du tractus gastro-intestinal

La position définitive des viscères abdominaux résulte d'une série complexe de rotations du tube digestif et de la croissance de la cavité abdominale, qui s'adapte au développement des organes. Un certain nombre de pathologies congénitales peuvent se produire lors du développement du tube digestif; beaucoup d'entre elles se déclarent chez le nouveau-né ou l'enfant et certaines sont des urgences chirurgicales. Plus rarement, certaines de ces pathologies ne sont diagnostiquées qu'à l'âge adulte.

Malrotation et volvulus de l'intestin moyen

Une malrotation est une rotation incomplète et une fixation de l'intestin moyen après que celui-ci est allé dans le sac ombilical puis retourné au sein de la cavité cœlomique (figures 4.80 et 4.81). L'insertion

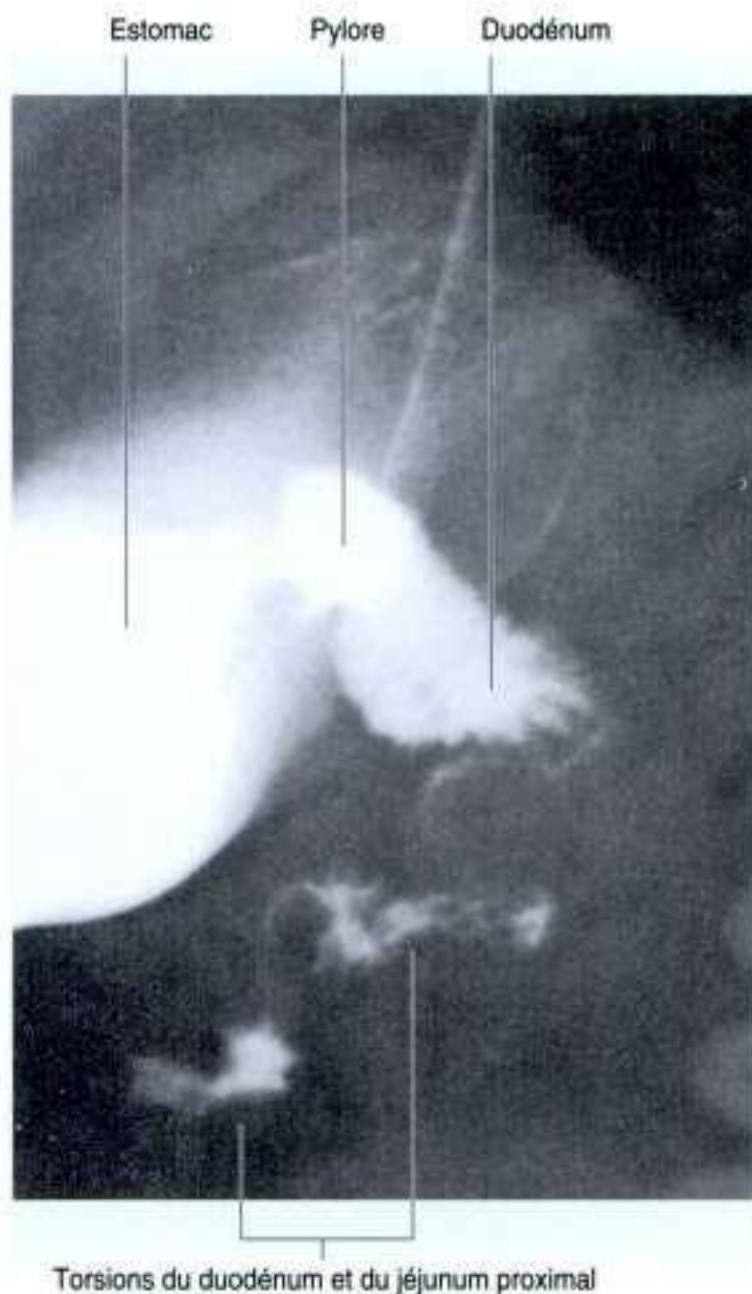


Figure 4.80. Malrotation de l'intestin grêle et volvulus. Radiographie au baryum de l'estomac, du duodénum et du jéjunum proximal.

proximale du mésentère de l'intestin grêle débute au niveau du **muscle suspenseur du duodénum (ligament de Treitz)**, qui détermine la position de la jonction duodénojéjunale. Le mésentère de l'intestin grêle se termine au niveau de la jonction iléocœcale dans le quadrant inférieur droit. Cette longue ligne de fixation du mésentère prévient les torsions accidentelles du tube digestif.

Si l'angle duodénojéjunal ou le cœcum ne se trouvent pas dans leur situation habituelle, l'insertion du mésentère de l'intestin grêle est plus courte, ce qui peut entraîner une torsion de l'intestin grêle autour de l'axe de l'artère mésentérique supérieure. La torsion de l'intestin est en général appelée **volvulus**. Un volvulus de l'intestin grêle peut conduire à une réduction du débit sanguin voire à un infarctus.

Chez certains patients, le cœcum se termine au milieu de l'abdomen. Une série de brides péritonéales (les **brides de Ladd**) peuvent se développer à partir du cœcum et de la face droite du côlon, et se prolonger vers la face inférieure droite du foie, comprimant ainsi le duodénum. Un volvulus de l'intestin grêle peut alors se produire, de même qu'une obstruction du duodénum. Un traitement chirurgical en urgence devient alors nécessaire pour sectionner ces bandes.

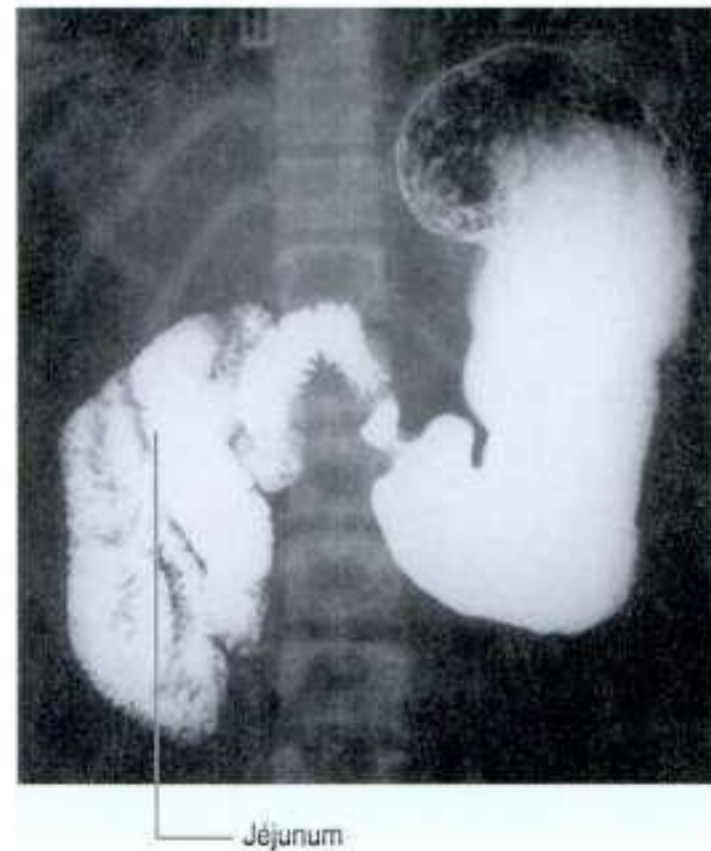

Figure 4.81. Malrotation de l'intestin grêle. Radiographie au baryum de l'estomac, du duodénum et du jéjunum.

Foie

Le foie (figure 4.82) est l'organe viscéral le plus volumineux du corps humain. Il est situé dans l'hypochondre droit et la région épigastrique, se prolongeant vers l'hypochondre gauche (ou dans le quadrant supérieur droit se prolongeant vers le quadrant supérieur gauche).

Le foie présente deux faces :

- une **face diaphragmatique** en avant, en haut et en arrière ;
- une **face viscérale** en bas (figure 4.83).

Face diaphragmatique

La face diaphragmatique du foie, qui est lisse et en forme de dôme, est située sous la face inférieure du diaphragme (figure 4.84). Elle est en rapport avec

celle-ci par les récessus sous-diaphragmatique et hépatorénal (figure 4.83) :

- le **récessus sous-diaphragmatique** sépare la face diaphragmatique du foie du diaphragme ; il est séparé en deux loges par le **ligament falciforme**, structure issue du mésentère ventral de l'embryon ;

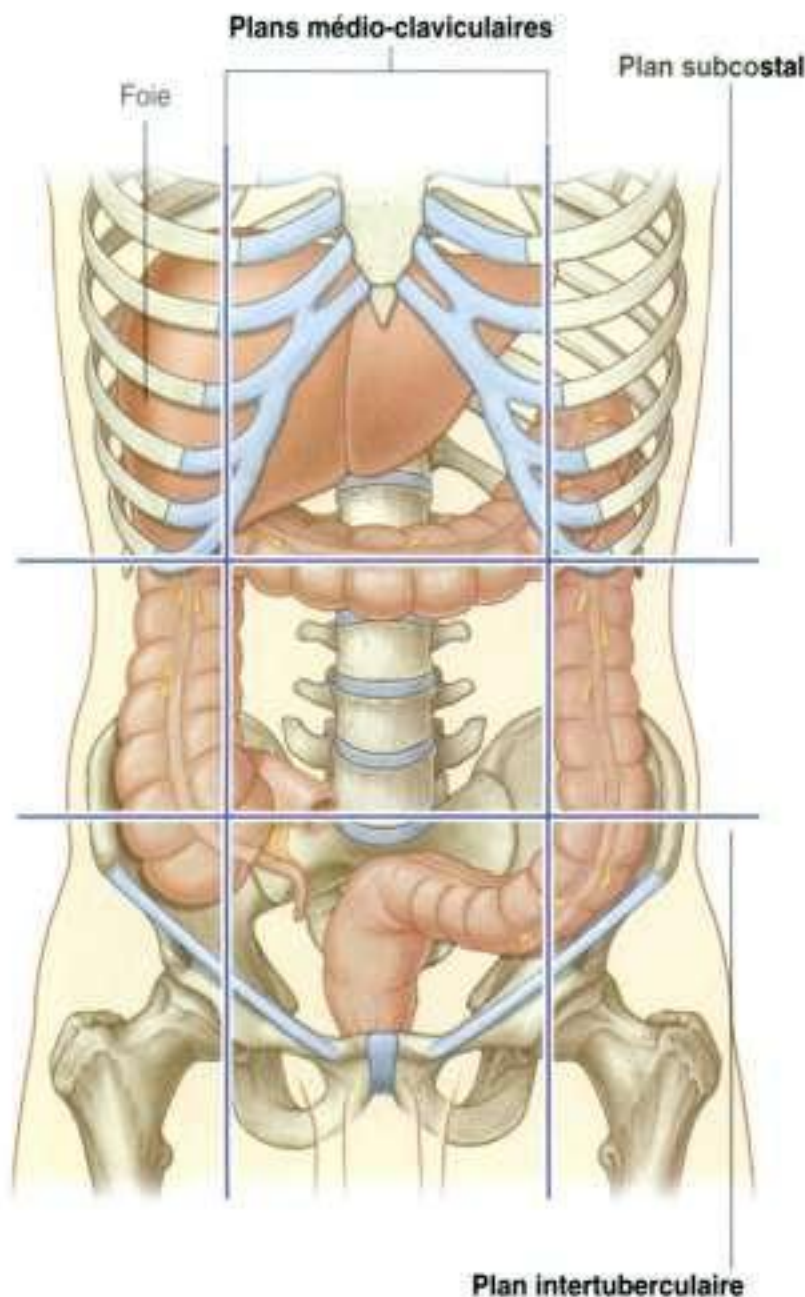


Figure 4.82. Situation du foie dans l'abdomen.

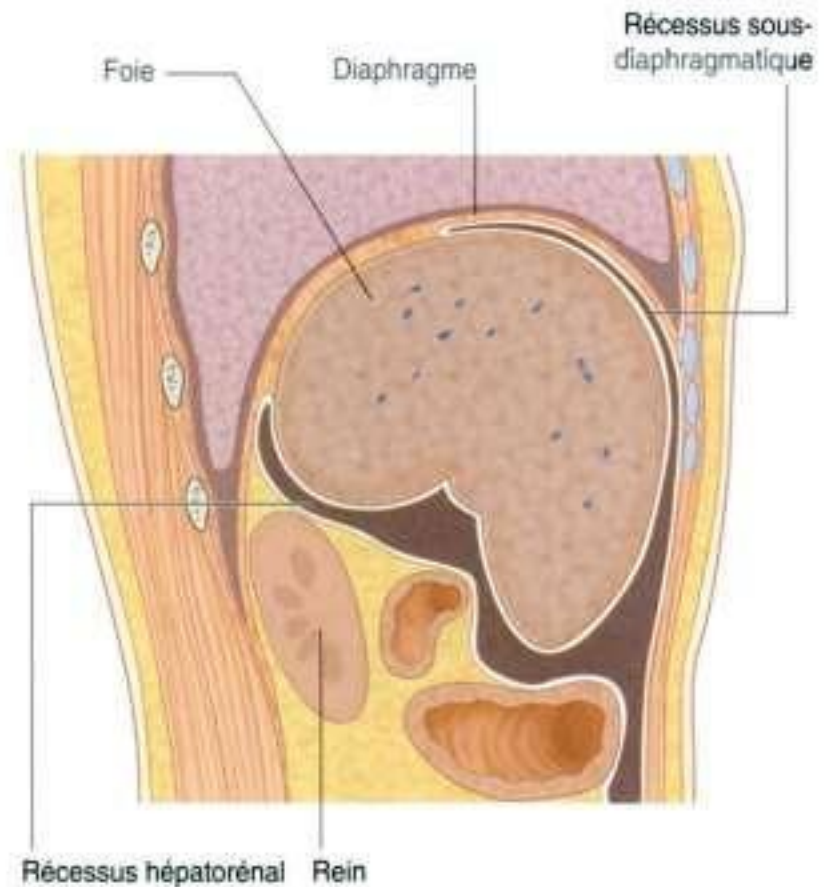


Figure 4.83. Faces du foie et récessus associés au foie.

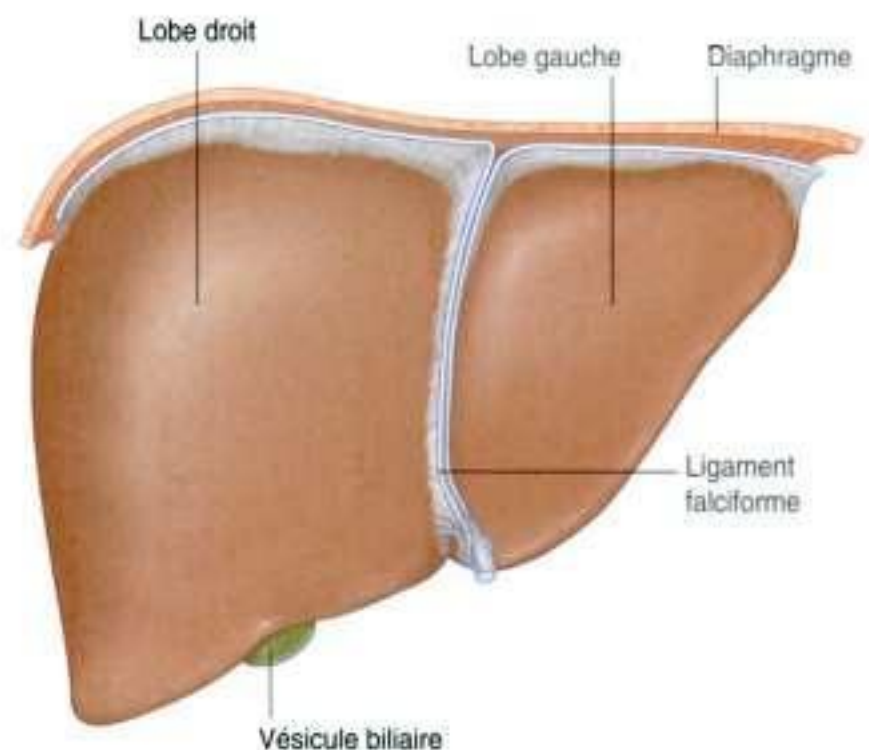


Figure 4.84. Face diaphragmatique du foie.

- le **récessus hépatorénal** est une zone de la cavité péritonéale située à droite, entre le foie et le rein et la glande surrénale droite.

Les récessus sous-diaphragmatique et hépatorénal sont en continuité en avant.

Face viscérale

La face viscérale du foie est recouverte de péritoine viscéral, sauf au niveau de la **fosse de la vésicule biliaire** et du **hile hépatique** (passage vers le foie; figure 4.85). Elle est en rapport avec différentes structures :

- la face antérieure droite de l'estomac;
- la partie supérieure du duodénum;
- le petit omentum;
- la vésicule biliaire;
- l'angle colique droit;
- la partie droite du côlon transverse;
- le rein droit;
- la glande surrénale droite.

Le **hile hépatique** sert de point d'entrée dans le foie pour les artères hépatiques et la veine porte, et de point de sortie pour les canaux biliaires (figure 4.85).

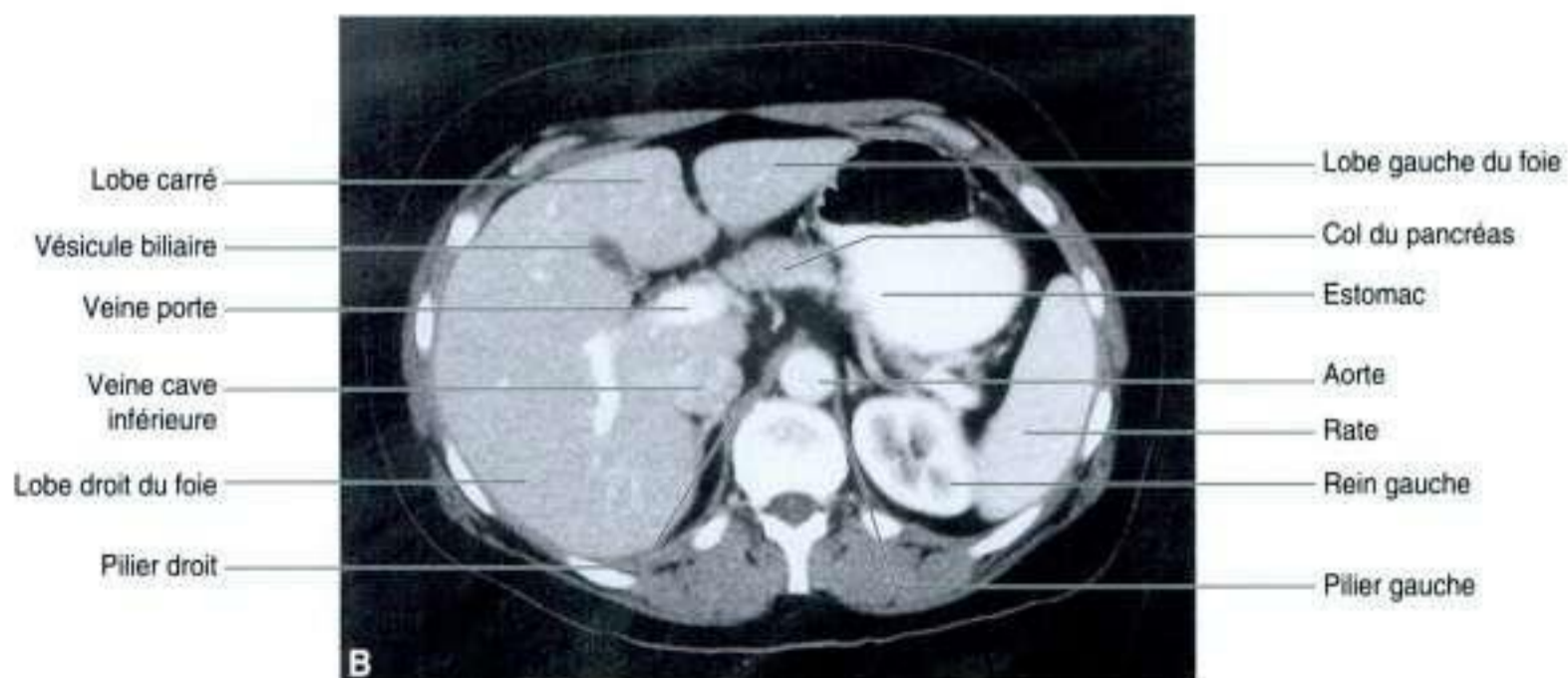
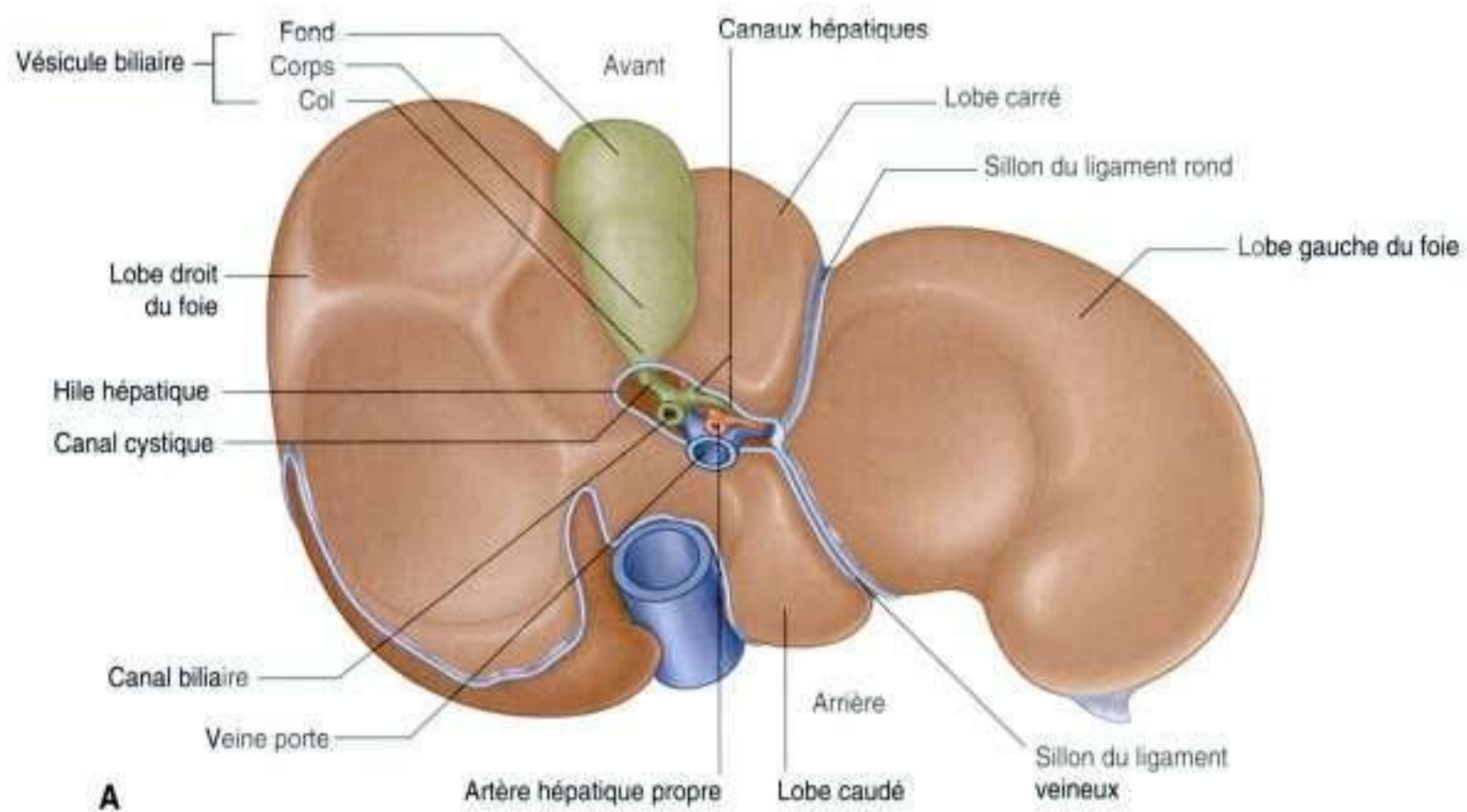


Figure 4.85. Face viscérale du foie. **A.** Schéma. **B.** Coupe de scanner abdominal injecté, dans le plan axial.

Ligaments associés

Le foie est fixé à la paroi abdominale antérieure par le **ligament falciforme**, et, sauf dans une petite zone où le foie est contre le diaphragme (**zone non péritonisée**), le foie est quasi complètement recouvert de péritoine viscéral (figure 4.86). D'autres replis péritonéaux relient le foie à l'estomac (**ligament hépatogastrique**), au duodénum (**ligament hépatoduodénal**) et au diaphragme (**ligaments triangulaires droit et gauche** et **ligaments coronaire antérieur et postérieur**).

La zone non péritonisée du foie est une partie du foie, située contre le diaphragme, où il n'y a pas de péritoine entre le foie et le diaphragme (figure 4.86) :

- la limite antérieure de la zone non péritonisée est marquée par une réflexion du péritoine – le ligament coronaire antérieur ;
- sa limite postérieure est marquée par une réflexion péritonéale – le ligament coronaire postérieur ;
- lorsque les ligaments coronaire se rejoignent sur les côtés, ils forment les ligaments triangulaires droit et gauche.

Lobes

Le foie est divisé en deux parties droite et gauche par la fosse de la vésicule biliaire et la veine cave inférieure (figure 4.85). Le **lobe droit du foie** est un grand lobe unique, alors que le **lobe gauche du foie** est plus petit et comprend le lobe carré et le lobe caudé :

- le **lobe carré** est visible à la partie antérieure de la face viscérale du foie et est limité sur la gauche par le sillon du ligament rond et sur la droite par la fosse de la vésicule biliaire ;
- le **lobe caudé** est visible à la partie postérieure de la face viscérale du foie, et est limité sur la gauche par le sillon du ligament veineux et sur la droite par le sillon de la veine cave inférieure.

Vésicule biliaire

La **vésicule biliaire** est un réservoir en forme de poire situé à la face viscérale du foie dans une fosse entre les lobes droit et carré (figure 4.85). Elle présente :

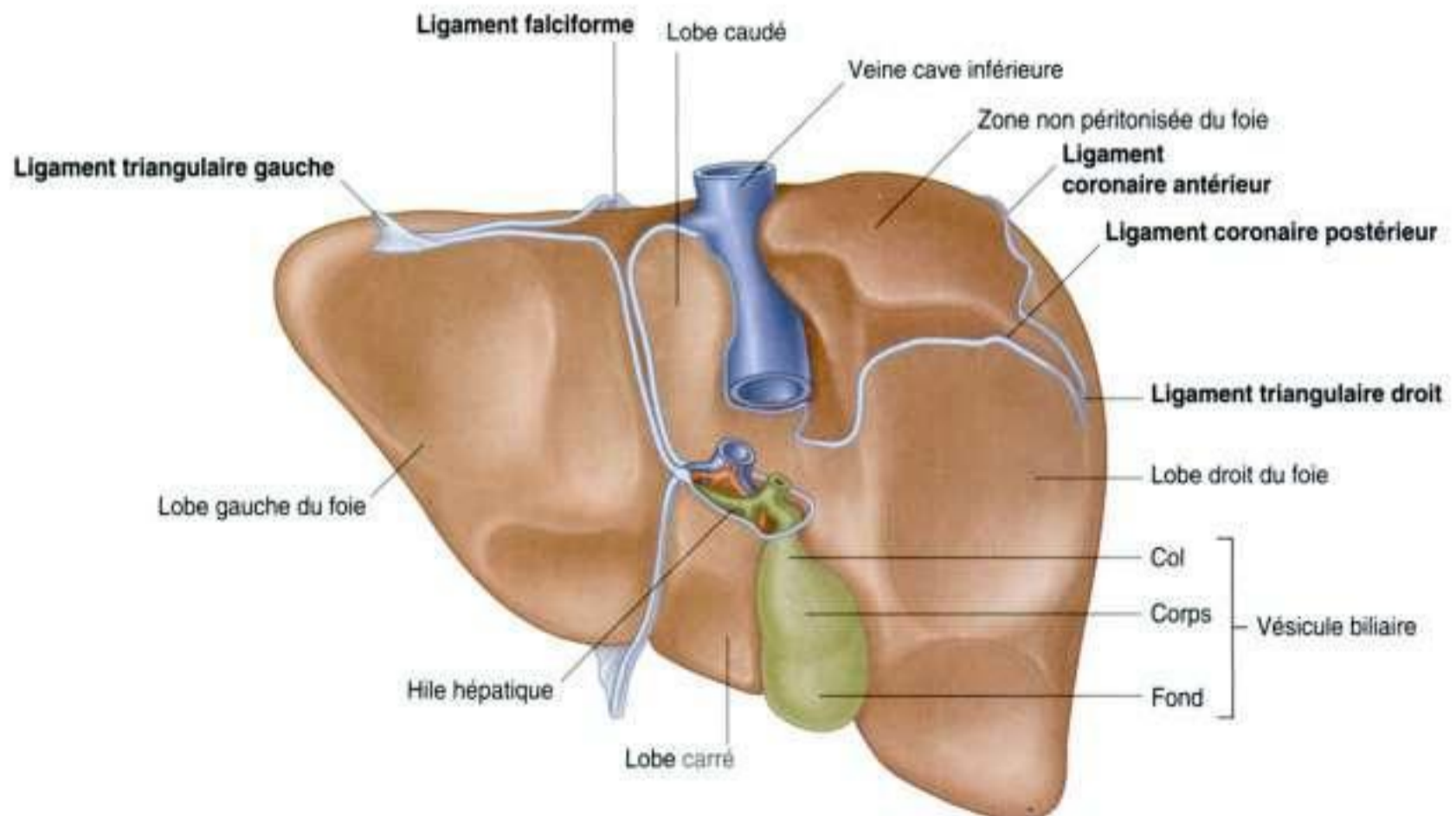


Figure 4.86. Vue postérieure de la zone non péritonisée du foie et des ligaments associés.

- une extrémité arrondie (**fond de la vésicule biliaire**), qui peut se projeter au niveau du bord inférieur du foie ;
- une partie principale (**corps de la vésicule biliaire**), située dans la fosse, en rapport avec le côlon transverse et la partie supérieure du duodénum ;
- une partie étroite (**col de la vésicule biliaire**) avec des replis muqueux formant un coude.

La vésicule biliaire reçoit, concentre et stocke la bile venant du foie.

Pancréas

Le pancréas se situe principalement en arrière de l'estomac (figures 4.87 et 4.88). Il repose sur la paroi abdominale postérieure entre le duodénum à droite et la rate à gauche.

Le pancréas est (secondairement) en position rétropéritonéale, sauf sur une petite portion de sa queue. Il comprend une tête, un processus uncinatus, un col, un corps et une queue :

- la **tête du pancréas** est circonscrite par le cadre duodénal (en forme de C) ;
- le **processus uncinatus** est un prolongement inférieur de la tête du pancréas, qui passe en arrière des vaisseaux mésentériques supérieurs ;
- le **col du pancréas** est situé en avant des vaisseaux mésentériques supérieurs, et en arrière de celui-ci les veines mésentérique supérieure et splénique se rejoignent pour former la veine porte ;
- la **queue du pancréas** se termine entre les feuillets du ligament splénorénal.

Le **canal pancréatique principal** débute au niveau de la queue du pancréas (figure 4.89). Il se dirige

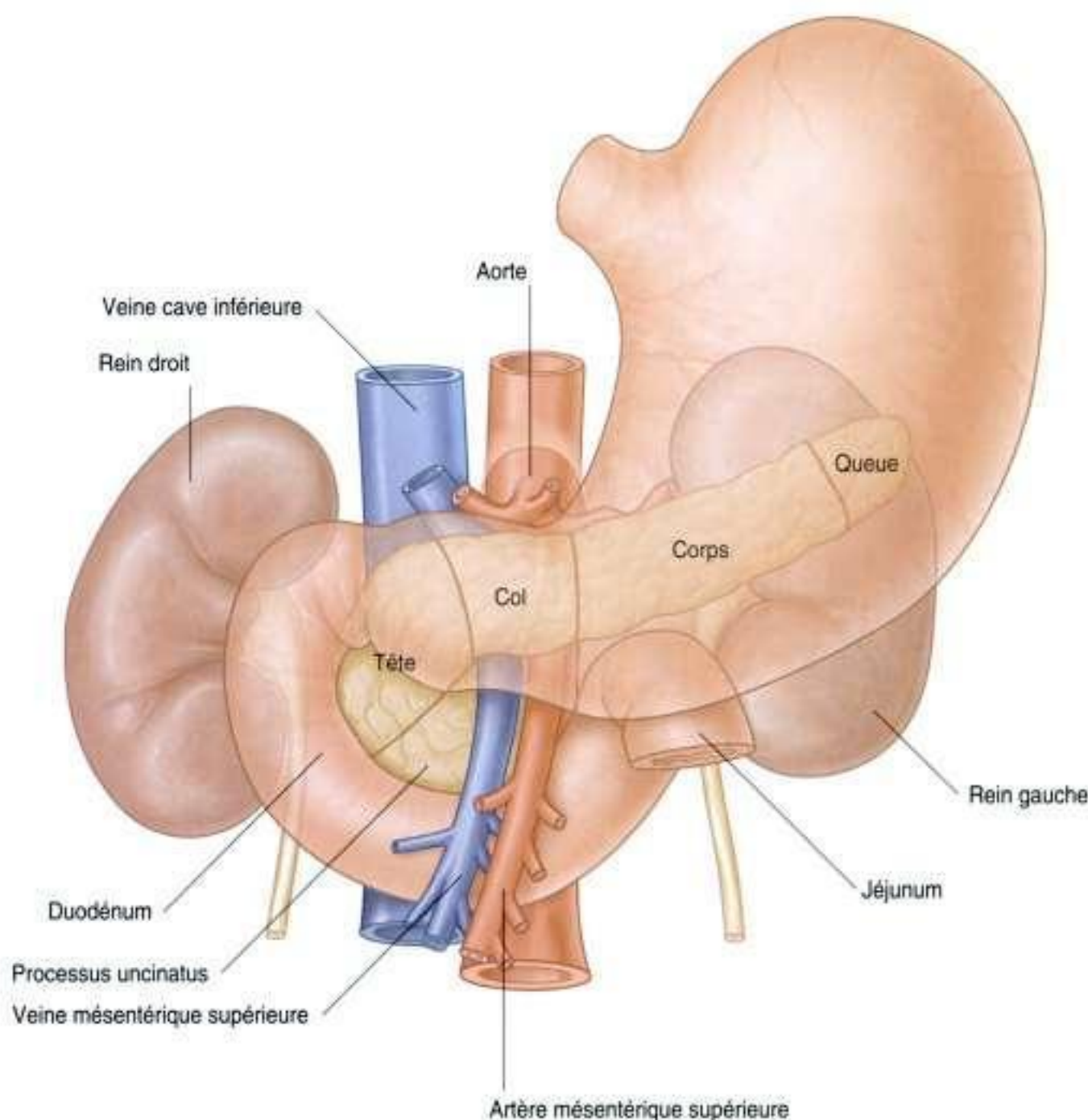


Figure 4.87. Pancréas.

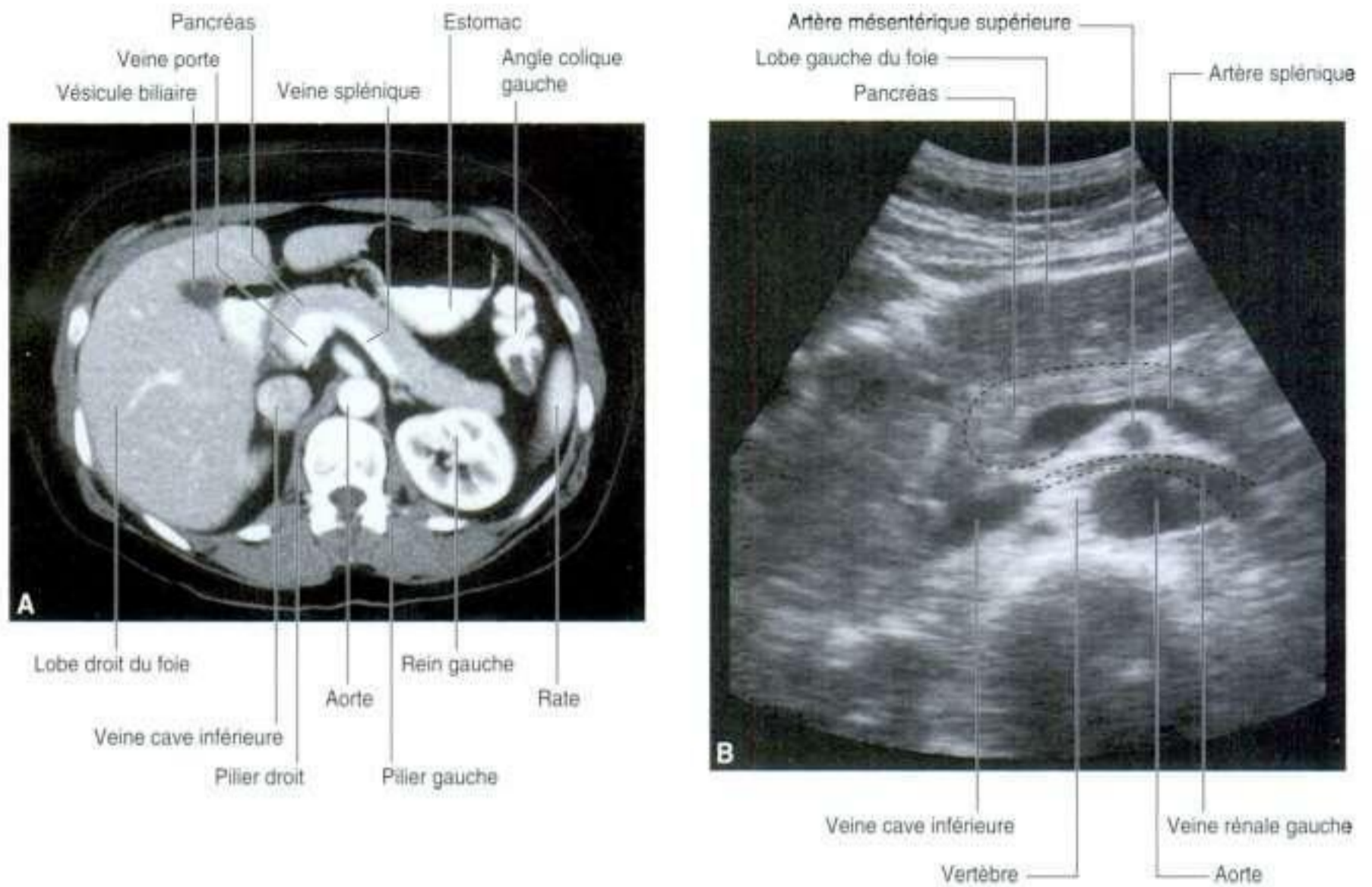


Figure 4.88. Images abdominales. **A.** Coupe de scanner injecté dans le plan axial. **B.** Échographie abdominale.

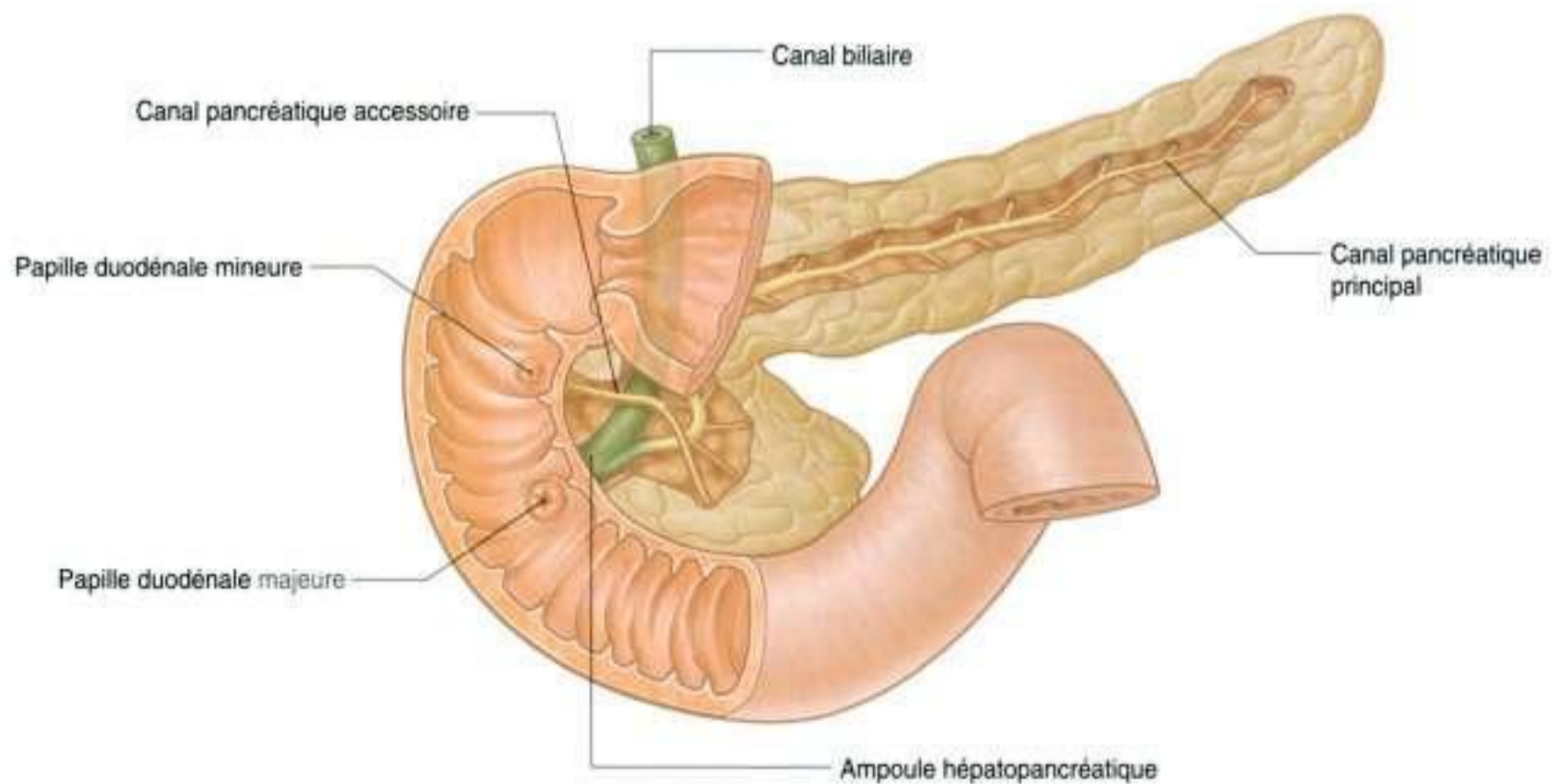


Figure 4.89. Système canalaire du pancréas.

vers la droite à travers le corps du pancréas, puis au niveau de la tête du pancréas, il s'infléchit vers le bas. Dans la partie inférieure de la tête du pancréas, le canal pancréatique principal rejoint le canal biliaire. La réunion de ces deux structures forme l'**ampoule hépatopancréatique** (ampoule de Vater), qui s'ouvre à la partie descendante du duodénum au niveau de la **papille duodénale majeure**. Un appareil sphinctérien entoure l'ampoule : le **sphincter de l'ampoule hépatopancréatique** (sphincter d'Oddi), qui est constitué de fibres musculaires lisses.

Le **canal pancréatique accessoire** se jette dans le duodénum juste au-dessus de la papille duodénale majeure au niveau de la **papille duodénale mineure** (figure 4.89). Si l'on suit le canal accessoire de la papille mineure jusque dans la tête du pancréas, on remarque un point de bifurcation :

- une branche se poursuit vers la gauche, à travers la tête du pancréas, et peut s'anastomoser au canal pancréatique principal au niveau où celui-ci s'infléchit vers le bas ;
- une seconde branche descend à la partie inférieure de la tête du pancréas, en avant du canal

En clinique

Pancréas annulaire

Le pancréas se développe à partir d'un diverticule ventral et d'un diverticule dorsal issus de l'intestin antérieur. Le bourgeon dorsal forme la majorité de la tête, du col et du corps du pancréas. Le bourgeon ventral tourne autour du canal biliaire pour constituer une partie de la tête et le processus uncinatus. Si le bourgeon ventral se dédouble (devient bifide), les deux segments peuvent encercler le duodénum. Le duodénum est alors enserré et cela peut même entraîner une atrésie, c'est-à-dire une absence due à un problème lors du développement. Après la naissance, l'enfant ne grossit pas et vomit en raison de la faible vidange gastrique.

Parfois, le diagnostic de pancréas annulaire est porté in utero par échographie. L'obstruction du duodénum empêche le fœtus d'avaler suffisamment de liquide amniotique ; cela augmente le volume total du liquide amniotique dans la cavité amniotique contenant le fœtus (**hydramnios**).

pancréatique principal, et se termine dans le processus uncinatus.

Les canaux pancréatiques principal et accessoire échangent habituellement l'un avec l'autre des canalicules. La présence de ces deux canaux reflète l'origine embryologique du pancréas, qui provient de deux processus : un ventral et un dorsal.

Voie biliaire

Le système canalaire d'écoulement de la bile part du foie, gagne la vésicule biliaire et s'abouche au niveau de la partie descendante du duodénum (figure 4.90). La coalescence des canaux débute au sein du parenchyme hépatique et se poursuit par les **canaux hépatiques droit et gauche**. Ceux-ci drainent respectivement les lobes droit et gauche du foie.

Les deux canaux hépatiques se rejoignent pour former le **canal hépatique commun**, qui chemine, à côté du foie, avec l'artère hépatique propre et la veine porte au niveau du bord libre du petit omentum.

Le canal hépatique commun poursuit sa descente et s'anastomose avec le **canal cystique** venant de la vésicule biliaire. Cela aboutit à la formation du **canal biliaire**. À ce niveau, le canal biliaire se situe à la droite de l'artère hépatique propre, et habituellement à droite et en avant de la veine porte, dans le bord libre du petit omentum. Le **foramen omental** est à ce niveau en arrière de ces structures.

Le canal biliaire continue à descendre, passant en arrière de la partie supérieure du duodénum avant de se réunir avec le canal pancréatique principal pour s'aboucher dans la partie descendante du duodénum au niveau de la papille duodénale majeure (figure 4.90).

Rate

La rate se développe en tant qu'élément du système vasculaire dans le mésentère dorsal qui suspend l'estomac embryonnaire de la paroi de l'organisme. Chez l'adulte, la rate se trouve contre le diaphragme, dans l'aire de projection des 9^e et 10^e côtes (figure 4.91). Elle est située dans le quadrant supérieur gauche ou dans l'hypochondre gauche de l'abdomen.

La rate est en rapport :

- avec la grande courbure de l'estomac par le ligament gastrosplénique, qui contient les vaisseaux gastriques courts et gastro-omentaux ;

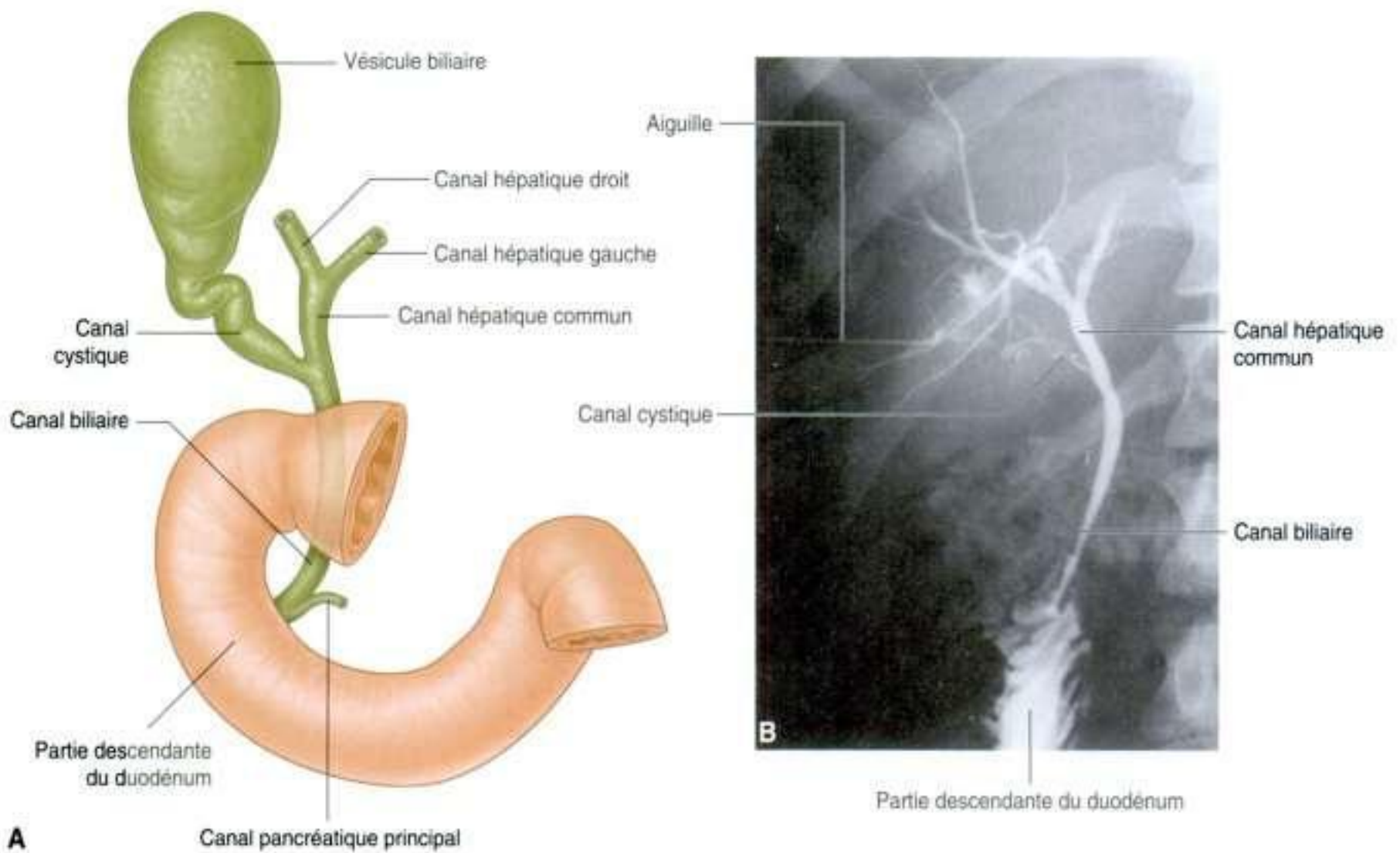


Figure 4.90. Drainage de la bile. **A.** Système canalaire d'écoulement de la bile. **B.** Cholangiographie hépatique percutanée montrant le système canalaire biliaire.

- avec le rein gauche par le ligament spléno-rénal ou ligament phrénico-splénique (figure 4.92), qui contient les vaisseaux spléniques.

Ces ligaments font tous deux partie du grand omentum.

La rate est recouverte de péritoine viscéral sauf au niveau de son hile situé sur sa face médiale (figure 4.93). Le **hile splénique** est le point d'entrée des vaisseaux spléniques, et occasionnellement, la queue du pancréas peut atteindre cette zone.

En clinique

Segmentation du foie

Quand on observe la surface du foie, il n'est pas possible d'apprécier la complexité de sa structure interne, ni de déterminer immédiatement où sont situées ses divisions et subdivisions. L'« anatomie chirurgicale » du foie est primordiale car elle permet au chirurgien de réaliser des résections complexes en limitant les pertes sanguines.

Le foie est divisé par le **plan principal** en deux moitiés de taille à peu près équivalente. Ce plan est défini par une ligne parasagittale imaginaire allant de la vésicule biliaire à l'incisure créée en arrière

par la veine cave inférieure; il divise le foie en deux moitiés anatomiques vraies droite et gauche (il est important de distinguer les moitiés du foie des lobes hépatiques).

Le foie est ensuite subdivisé en huit segments fondés sur la ramification de l'artère hépatique, de la veine porte et de la voie biliaire. La numérotation des segments est arbitraire, mais elle est la même partout dans le monde. Le lobe caudé (segment postérieur) est défini comme le segment I; les autres segments sont numérotés dans le sens des aiguilles d'une montre jusqu'au segment VIII.

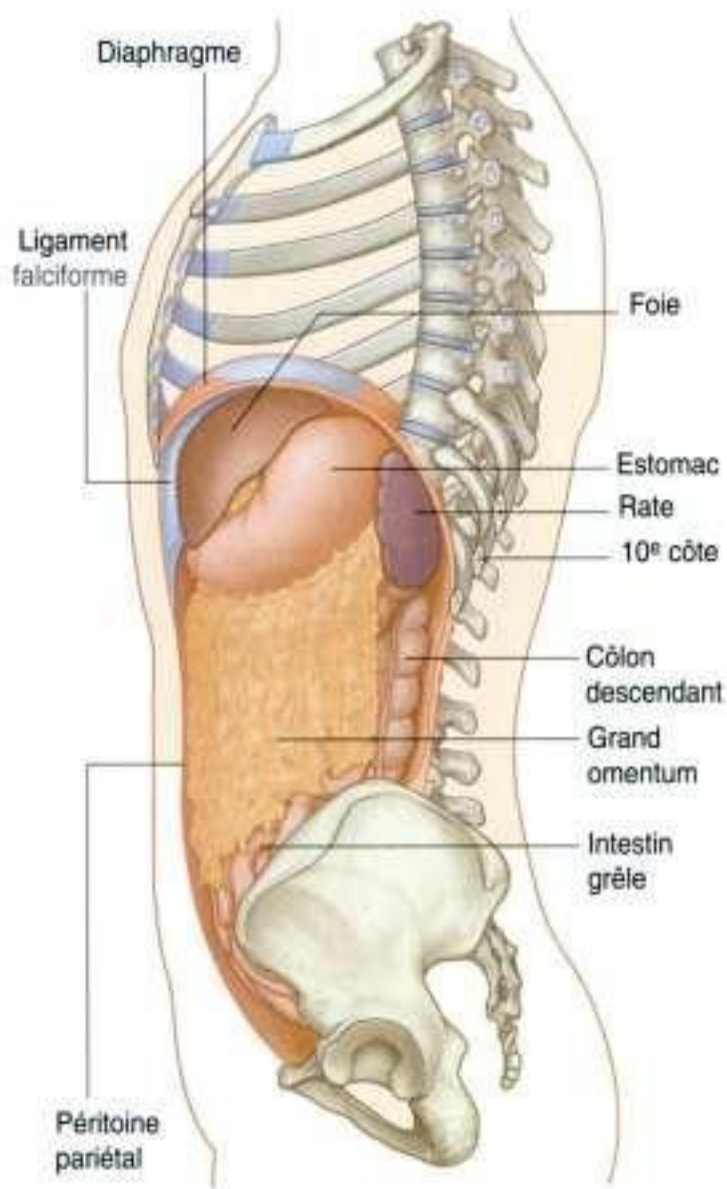


Figure 4.91. Rate.

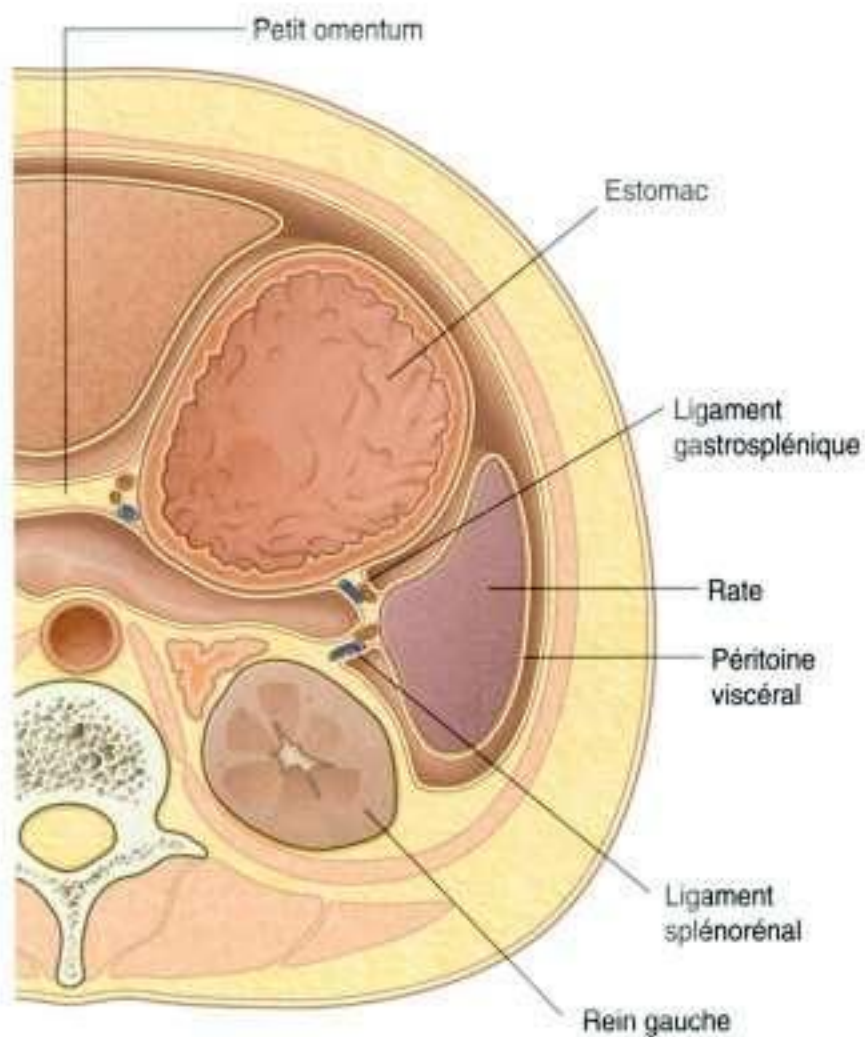


Figure 4.92. Ligaments spléniques et vascularisation.

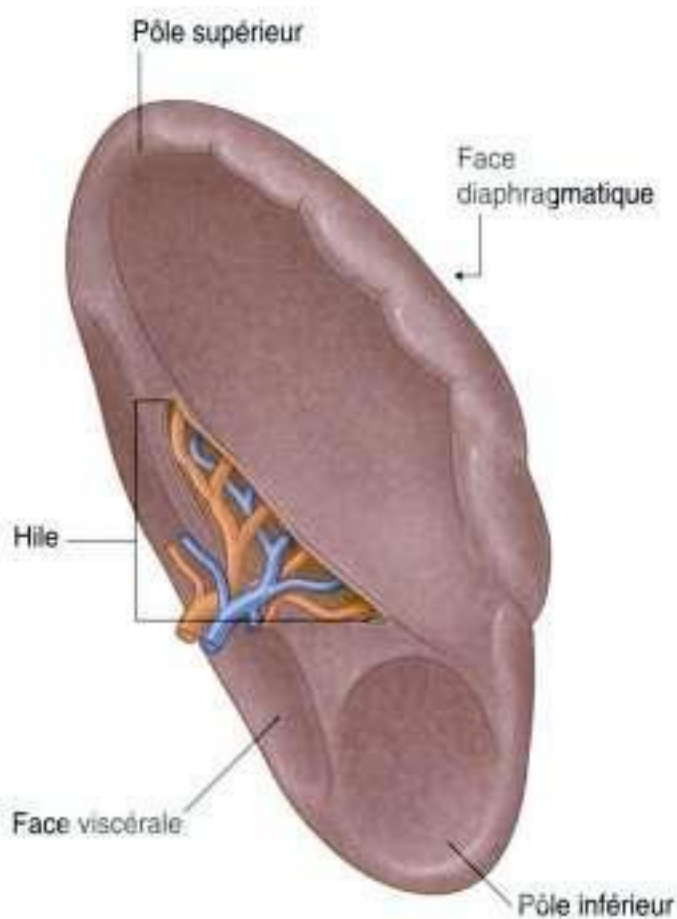


Figure 4.93. Faces et hile de la rate.

En clinique

Calculs biliaires

Les calculs biliaires sont présents chez environ 10 % de la population de plus de 40 ans, et ils sont plus fréquents chez les femmes. Ils sont constitués de plusieurs éléments, avec principalement un mélange de cholestérol et des pigments biliaires. Ils peuvent être le siège de calcifications, qui sont visibles sur les radiographies standard. Les calculs biliaires peuvent être mis en évidence de façon incidente lors d'une échographie abdominale de routine (figure 4.94) ou sur une radiographie standard.

De temps en temps, des calculs peuvent s'impacter dans la région bulbeuse du col de la vésicule biliaire (**zone de Hartmann**). Quand ils stagnent dans cette région, la vésicule ne peut plus se vider normalement et les contractions de sa paroi entraînent des douleurs importantes. Si cela persiste, une **cholécystectomie** (ablation de la vésicule biliaire) peut s'avérer nécessaire.

Parfois, la vésicule biliaire peut devenir inflammatoire (**cholécystite**). Si l'inflammation gagne le péritoine pariétal du diaphragme, la douleur se localise non seulement au niveau du quadrant supérieur droit, mais peut également se projeter sur l'épaule droite. Cette douleur projetée est due à l'innervation du péritoine pariétal du diaphragme, qui est assurée par les racines médullaires C3 à C5, qui innervent aussi la peau de l'épaule. Dans ce cas, une région sensitive somatique à sensibilité médiocre

(diaphragme) se projette sur une région sensitive somatique à sensibilité élevée (dermatomes).

De temps en temps, de petits calculs biliaires passent dans le canal biliaire et sont arrêtés dans la région du sphincter de l'ampoule, ce qui fait obstruction à l'écoulement de la bile dans le duodénum. Cela entraîne alors l'apparition d'un ictère.

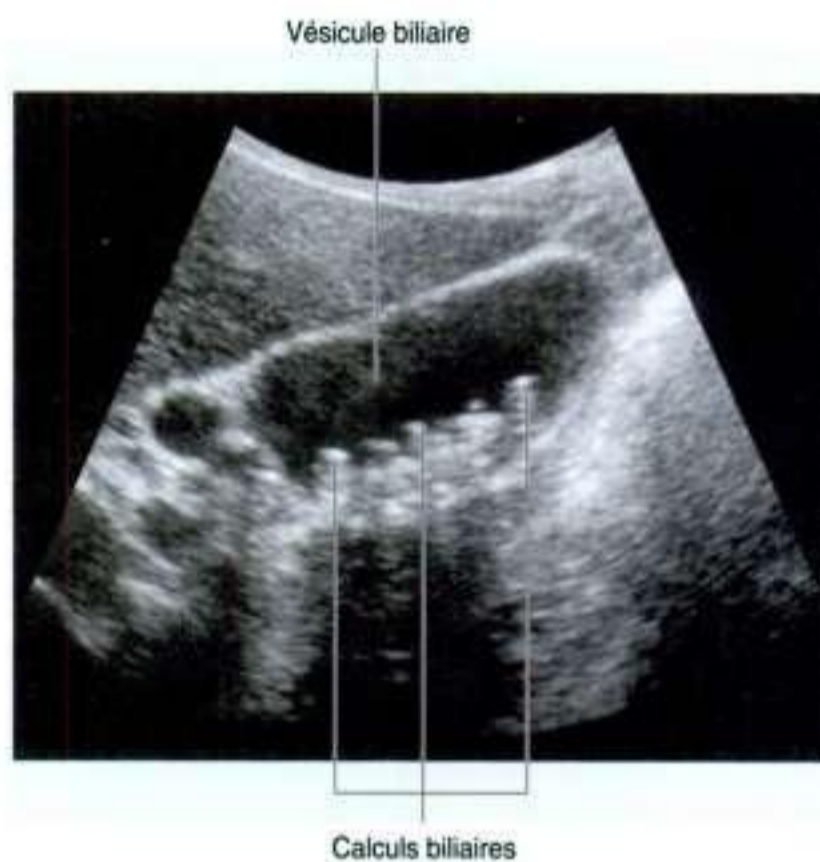


Figure 4.94. Vésicule biliaire contenant plusieurs calculs. Échographie.

En clinique

Ictère

L'ictère correspond à une coloration jaune de la peau causée par un excès de pigments biliaires (bilirubine) dans le plasma. La coloration jaune est mieux appréciée au niveau de la sclère des yeux, normalement blanche, qui devient alors jaune.

L'importance et la durée de l'augmentation du taux de pigments biliaires conditionnent la sévérité de l'ictère.

Explication simplifiée pour comprendre les différents types d'ictère et leurs causes anatomiques
Quand les globules rouges sont détruits par le système réticulo-endothélial, le fer de la molécule d'hémoglobine est recyclé, alors que les composants

de l'anneau de porphyrine (globine) sont fractionnés pour former la bilirubine libre. Lorsqu'elle gagne le foie via le flux sanguin, la bilirubine libre est transformée en bilirubine conjuguée. Cette bilirubine conjuguée est alors sécrétée dans l'arbre biliaire puis dans le tube digestif où elle donne une couleur sombre aux selles.

Ictère préhépatique Ce type d'ictère est habituellement la conséquence de situations où les globules rouges sont détruits en excès (par exemple lors d'un accident d'incompatibilité sanguine durant une transfusion ou lors d'une anémie hémolytique).

Ictère hépatique La chaîne de réactions biochimiques qui transforme la bilirubine libre en
(Suite)

En clinique (suite)

bilirubine conjuguée peut être perturbée par une pathologie inflammatoire touchant le foie (par exemple lors d'une hépatite ou d'une pathologie hépatique chronique telle que la cirrhose hépatique) ou par une intoxication (intoxication au paracétamol).

En clinique

Pathologies spléniques

D'un point de vue clinique, il existe deux principales catégories de pathologies spléniques : la rupture et l'hypertrophie.

Rupture splénique Elle est susceptible de se produire lors d'un traumatisme localisé du quadrant supérieur gauche. Elle peut être associée à des fractures des côtes inférieures gauches. La rate possède une capsule très fine, et peut être traumatisée même si les organes voisins ne sont pas atteints ; elle est également très vascularisée, et lorsqu'elle se rompt, elle saigne massivement

Ictère posthépatique N'importe quel obstacle sur la voie biliaire peut entraîner un ictère, mais les deux causes les plus fréquentes sont les calculs biliaires et une tumeur de la tête du pancréas comprimant le canal biliaire.

dans la cavité péritonéale. Une rupture de la rate doit toujours être suspectée devant un traumatisme abdominal. Les traitements habituels tentent de conserver la rate tant que possible, mais dans certains cas une splénectomie doit être réalisée.

Hypertrophie splénique La rate est un organe du système réticulo-endothélial. Les pathologies qui touchent le système réticulo-endothélial (comme les leucémies, les lymphomes et certaines infections) sont susceptibles d'entraîner une lymphadénopathie généralisée et une hypertrophie de la rate (**splénomégalie**).

Vascularisation artérielle

L'**aorte abdominale** débute au niveau du hiatus aortique du diaphragme, en avant du bord inférieur de la 12^e vertèbre thoracique (figure 4.95). Elle descend à travers l'abdomen, en avant des corps vertébraux, et lorsqu'elle se termine en regard de la vertèbre LIV, elle est légèrement à gauche de la ligne médiane. Les deux branches terminales de l'aorte abdominale sont les deux **artères iliaques communes**.

Branches antérieures de l'aorte abdominale

L'aorte abdominale donne des branches antérieures, latérales et postérieures lorsqu'elle chemine dans la cavité abdominale. Les trois branches antérieures qui vascularisent les viscères du tractus gastro-intestinal sont : le **tronc cœliaque**, l'**artère mésentérique supérieure** et l'**artère mésentérique inférieure** (figure 4.95).

Le tube digestif primitif peut être divisé en trois régions : l'intestin antérieur, l'intestin moyen et l'intestin postérieur. Les limites de ces régions sont

directement liées aux zones de distribution des trois branches antérieures de l'aorte abdominale (figure 4.96).

- L'**intestin antérieur** débute avec l'œsophage abdominal et se termine juste en dessous de la papille duodénale majeure, au milieu de la partie descendante du duodénum. Il comprend l'œsophage abdominal, l'estomac, le duodénum (au-dessus de la papille duodénale majeure), le foie, le pancréas et la vésicule biliaire. De plus, la rate se développe en relation avec l'intestin antérieur. La vascularisation de l'intestin antérieur est assurée par le tronc cœliaque.
- L'**intestin moyen** commence juste sous la papille duodénale majeure, au niveau de la partie descendante du duodénum, et se termine à la jonction entre les deux tiers proximaux et le tiers distal du côlon transverse. Il comprend le duodénum (en dessous de la papille duodénale majeure), le jéjunum, l'iléum, le cæcum, l'appendice, le côlon ascendant, les deux tiers droits du côlon transverse. La vascularisation de l'intestin moyen

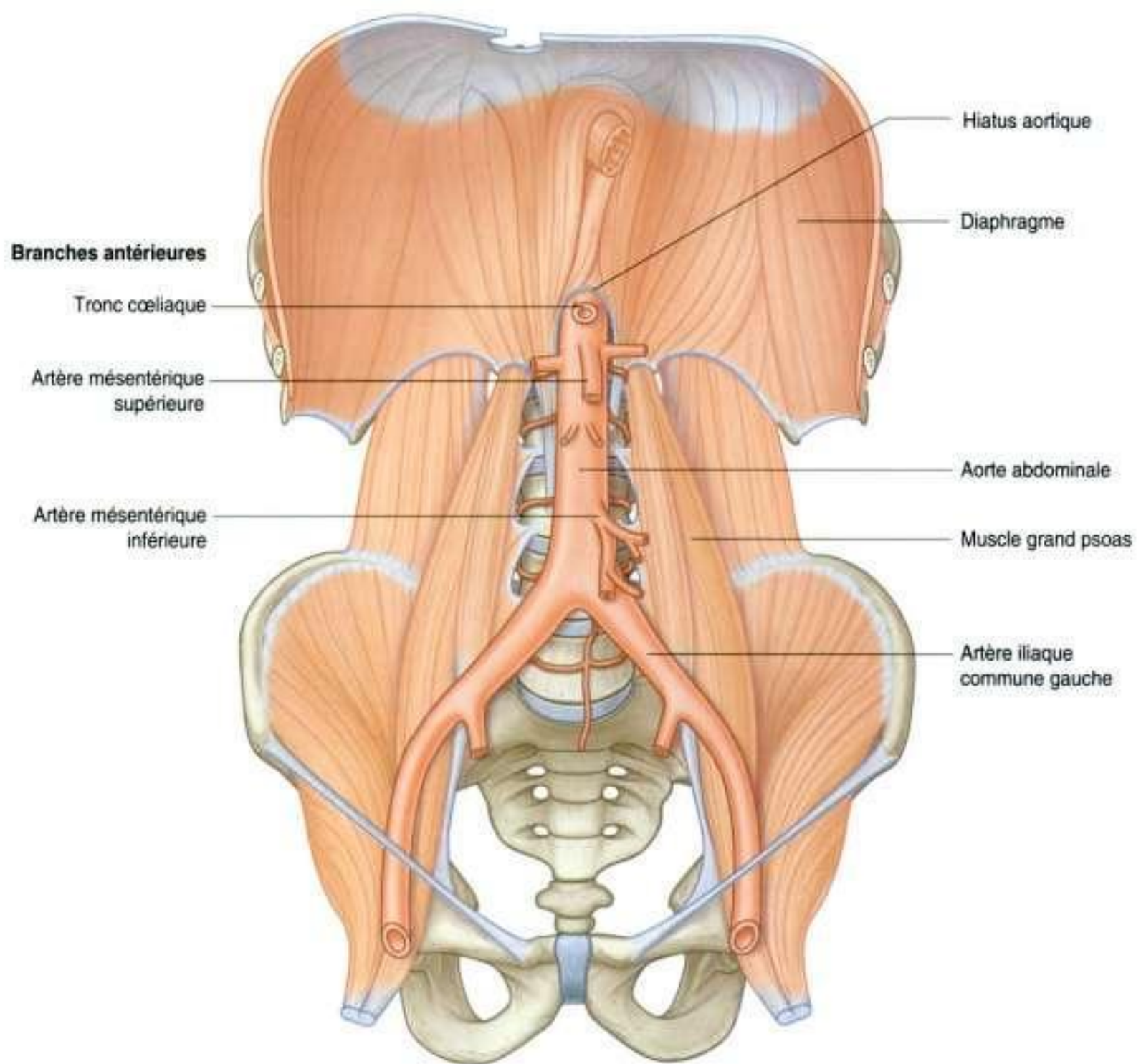


Figure 4.95. Branches antérieures de l'aorte abdominale.

est assurée par l'artère mésentérique supérieure (figure 4.96).

- **L'intestin postérieur** débute juste avant l'angle colique gauche (à l'union des deux tiers proximaux et du tiers distal du côlon transverse) et se termine au milieu du canal anal. Il comprend le tiers gauche du côlon transverse, le côlon descendant, le côlon sigmoïde, le rectum et la partie supérieure du canal anal. La vascularisation de l'intestin postérieur est assurée par l'artère mésentérique inférieure (figure 4.96).

Tronc cœliaque

Le tronc cœliaque est la branche antérieure de l'aorte abdominale assurant la vascularisation de l'intestin

antérieur. Il naît de l'aorte abdominale immédiatement sous le hiatus aortique du diaphragme (figure 4.97), en avant de la partie supérieure de la vertèbre L1. Il se divise immédiatement en artère gastrique gauche, en artère splénique et en artère hépatique commune.

Artère gastrique gauche

L'**artère gastrique gauche** est la plus petite branche du tronc cœliaque. Elle monte vers la jonction cardio-œsophagienne et donne des **branches œsophagiennes** pour la partie abdominale de l'œsophage (figure 4.97). Certaines de ces branches passent à travers le hiatus aortique du diaphragme et s'anastomosent avec des branches œsophagiennes issues de l'aorte thoracique. L'artère gastrique gauche décrit ensuite

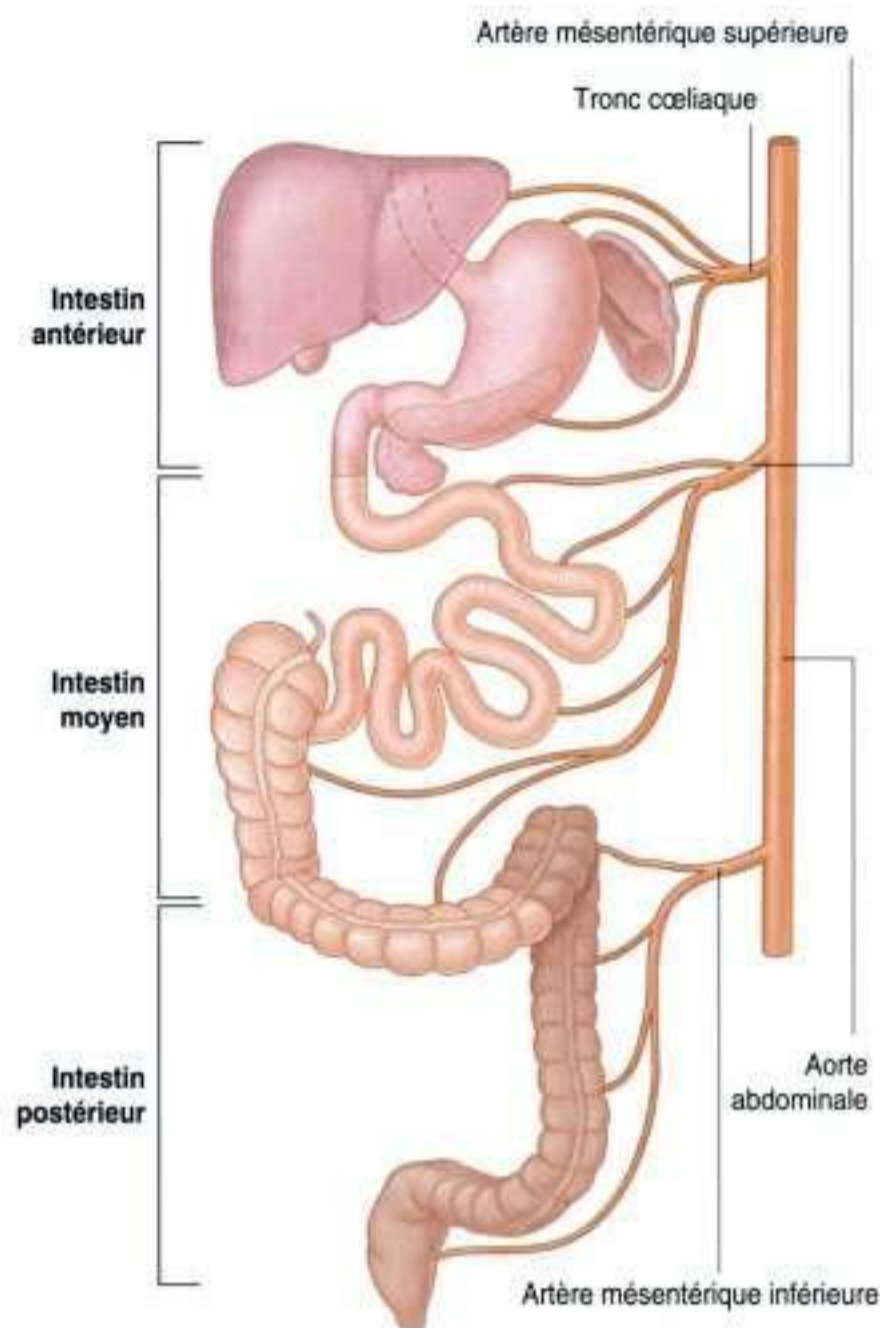


Figure 4.96. Divisions du tractus gastro-intestinal en intestins antérieur, moyen et postérieur, résumant la vascularisation artérielle primitive de chaque segment.

une courbure à concavité supérieure puis descend le long de la petite courbure de l'estomac dans le petit omentum. Elle vascularise les deux faces de l'estomac dans cette région et s'anastomose avec l'artère gastrique droite.

Artère splénique

L'**artère splénique**, branche la plus volumineuse du tronc cœliaque, présente un trajet tortueux vers la gauche, le long du bord supérieur du pancréas (figure 4.97). Elle chemine dans le ligament spléno-rénal (ou ligament phrénicosplénique) et se divise en de nombreuses branches qui pénètrent le hile de la rate. Lorsque l'artère splénique chemine le long du bord supérieur du pancréas, elle donne de nombreuses petites branches pour le col, le corps et la queue du pancréas (figure 4.98).

Approchant de la rate, l'artère splénique donne les **artères gastriques courtes**, qui passent à travers le ligament gastrosplénique pour vasculariser le fundus de l'estomac. Elle donne également l'**artère gastro-omentale gauche**, qui chemine le long de la grande courbure de l'estomac et s'anastomose avec l'artère gastro-omentale droite.

Artère hépatique commune

L'**artère hépatique commune**, branche du tronc cœliaque de calibre moyen, chemine vers la droite et se divise en ses deux branches terminales, l'**artère hépatique propre** et l'**artère gastroduodénale** (figure 4.99).

L'artère hépatique propre monte vers le foie dans le bord libre du petit omentum. Elle chemine à gauche du canal biliaire et en avant de la veine porte, et se divise en **artères hépatiques droite et gauche** près du hile hépatique.

Quand l'artère hépatique droite s'approche du foie, elle donne l'artère cystique pour la vésicule biliaire.

L'artère gastroduodénale donne l'**artère supra-duodénale** avant de descendre en arrière de la partie supérieure du duodénum. Lorsqu'elle atteint le bord inférieur de la portion supérieure du duodénum, l'artère gastroduodénale se divise en ses branches terminales, l'**artère gastro-omentale droite** et l'**artère pancréaticoduodénale supérieure** (figure 4.98).

L'artère gastro-omentale droite se dirige vers la gauche, le long de la grande courbure de l'estomac, pour s'anastomoser par la suite avec l'artère gastro-omentale gauche née de l'artère splénique. Elle donne des branches pour les deux faces de l'estomac et d'autres branches qui descendent dans le grand omentum.

L'artère pancréaticoduodénale supérieure se divise en branches antérieure et postérieure, qui descendent et vascularisent la tête du pancréas et du duodénum (figure 4.98). Ces vaisseaux s'anastomosent parfois avec les branches antérieure et postérieure de l'artère pancréaticoduodénale inférieure.

Artère mésentérique supérieure

L'artère mésentérique supérieure est la branche antérieure de l'aorte abdominale assurant la vascularisation de l'intestin moyen. Elle naît de l'aorte abdominale immédiatement au-dessous de l'artère cœliaque (figure 4.100), en avant de la partie inférieure de la vertèbre LI.

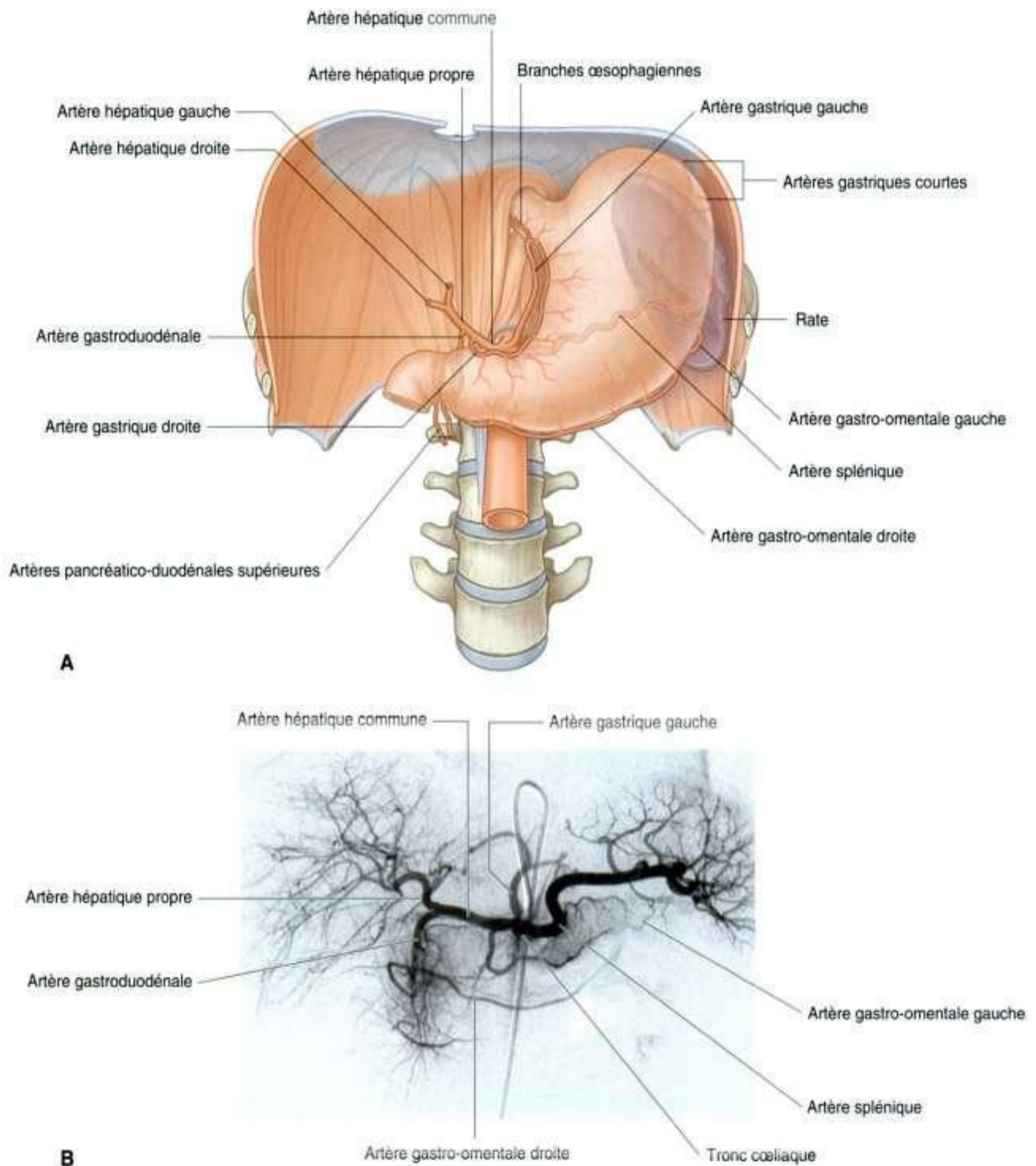


Figure 4.97. Tronc cœliaque. **A.** Branches du tronc cœliaque. **B.** Angiographie digitale en soustraction du tronc cœliaque et de ses branches.

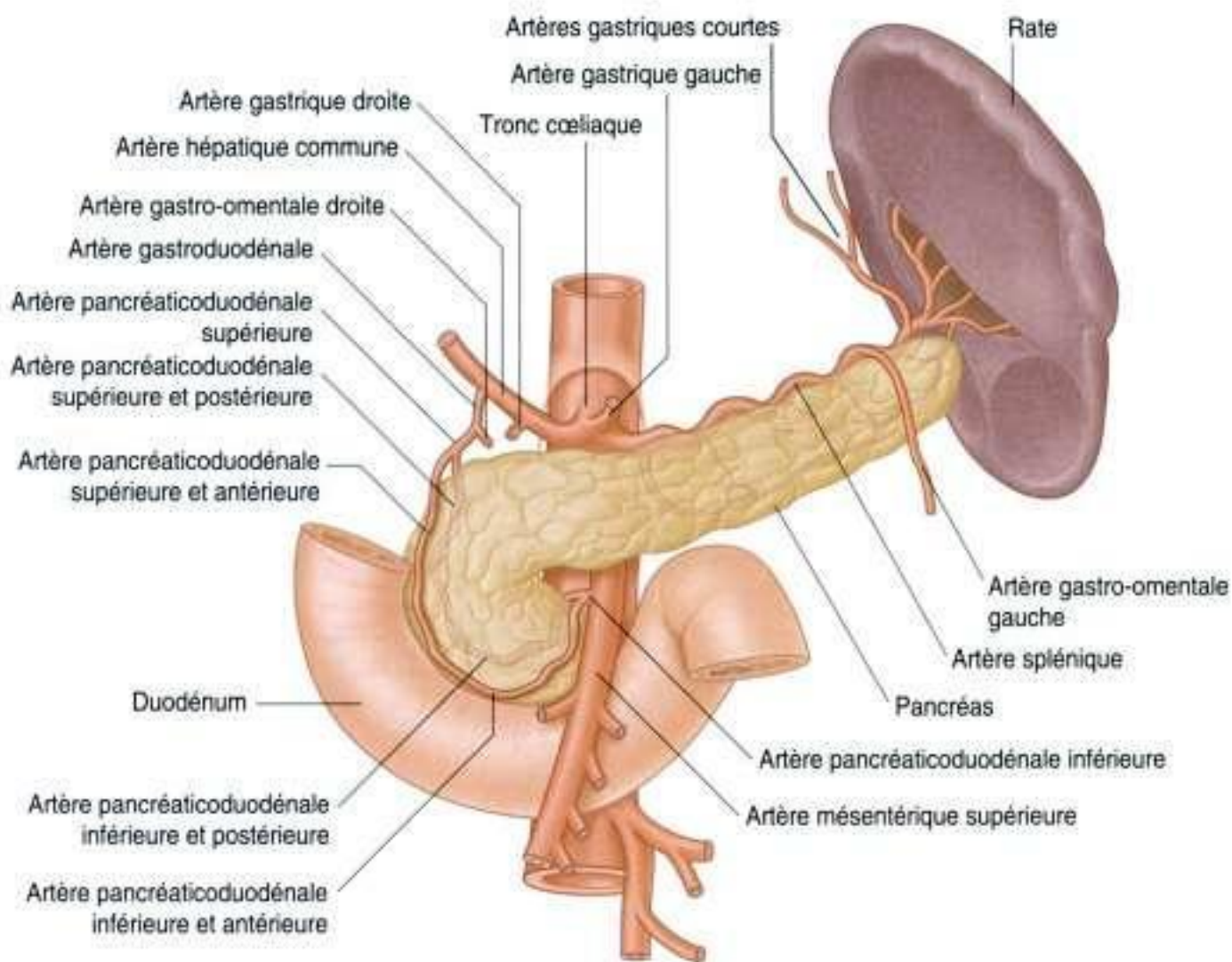


Figure 4.98. Vascularisation artérielle du pancréas.

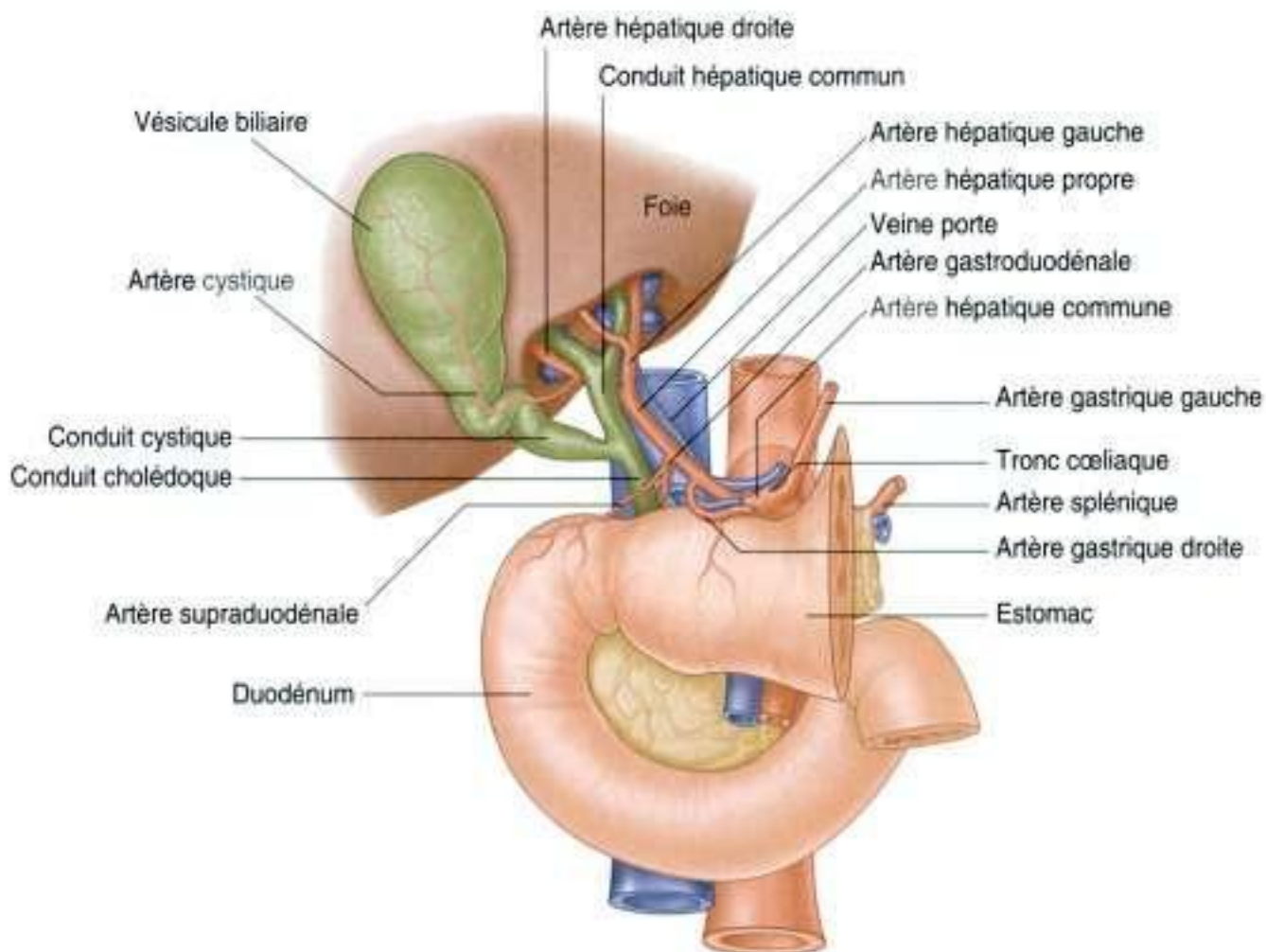


Figure 4.99. Branches de l'artère hépatique commune.

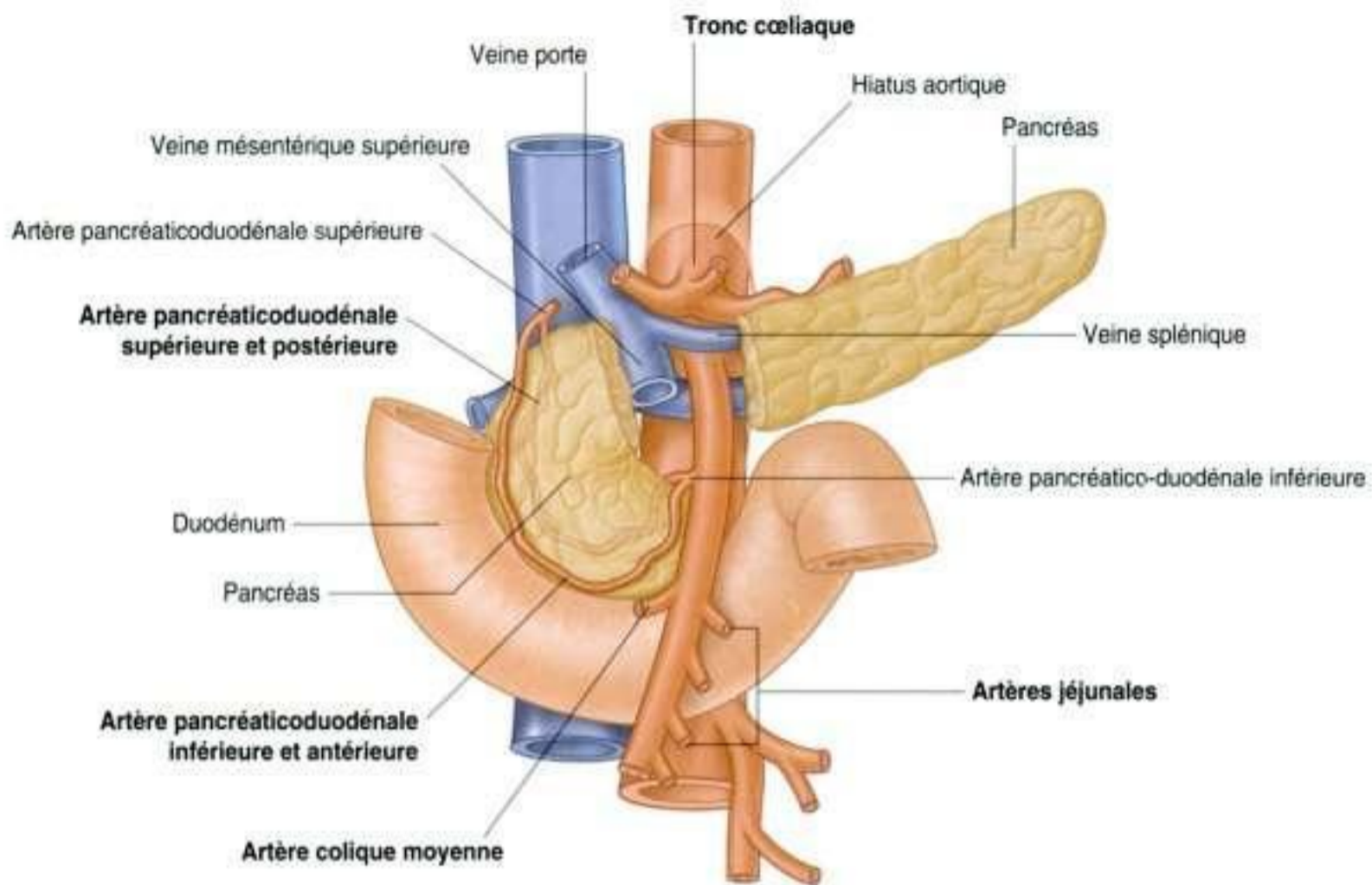


Figure 4.100. Branches proximales de l'artère mésentérique supérieure.

L'artère mésentérique supérieure est croisée en avant par la veine splénique et par le col du pancréas. En arrière de cette artère se trouvent la veine rénale gauche, le processus uncinatus du pancréas et la partie inférieure du duodénum. Après avoir donné sa première branche (l'**artère pancréaticoduodénale inférieure**), l'artère mésentérique supérieure donne les **artères jéjunales** et **iléales** sur sa gauche (figure 4.100). Sur sa droite, elle donne trois vaisseaux – l'**artère colique moyenne**, l'**artère colique droite** et l'**artère iléocolique** – qui vascularisent l'iléum terminal, le cæcum, le côlon ascendant et les deux tiers proximaux du côlon transverse.

Artère pancréaticoduodénale inférieure

L'artère pancréaticoduodénale inférieure est la première branche de l'artère mésentérique supérieure. Elle se divise immédiatement en branches antérieure et postérieure, qui prennent un trajet ascendant sur les faces correspondantes de la tête du pancréas. Plus haut, ces artères s'anastomosent avec les artères pancréaticoduodénales supérieures antérieure et postérieure (voir figure 4.98). Ce réseau artériel assure la vascularisation de la tête

du pancréas et du processus uncinatus ainsi que du duodénum.

Artères jéjunales et iléales

En dessous de l'artère pancréaticoduodénale inférieure, l'artère mésentérique supérieure donne de nombreuses branches. Sur sa gauche, elle donne naissance à un grand nombre d'artères jéjunales et iléales, assurant la vascularisation du jéjunum et de la plupart de l'iléum (figure 4.101). Ces branches quittent le tronc de l'artère mésentérique supérieure, cheminent entre les deux feuilletts du mésentère et forment des arches ou arcades anastomotiques avant de vasculariser l'intestin grêle. Le nombre de ces arcades artérielles augmente de façon croissante le long du tube digestif.

Il y a des arcades simples puis doubles dans la région jéjunale, avec une augmentation continue du nombre d'arcades au fur et à mesure que l'on se déplace vers l'iléum. Les **vasa recta** (artères directes) naissent des arcades terminales, et assurent la vascularisation terminale directe des parois de l'intestin grêle. Les vasa recta vascularisant le jéjunum sont en général longs et proches les uns des autres, formant un maillage fin visible sur le mésentère.

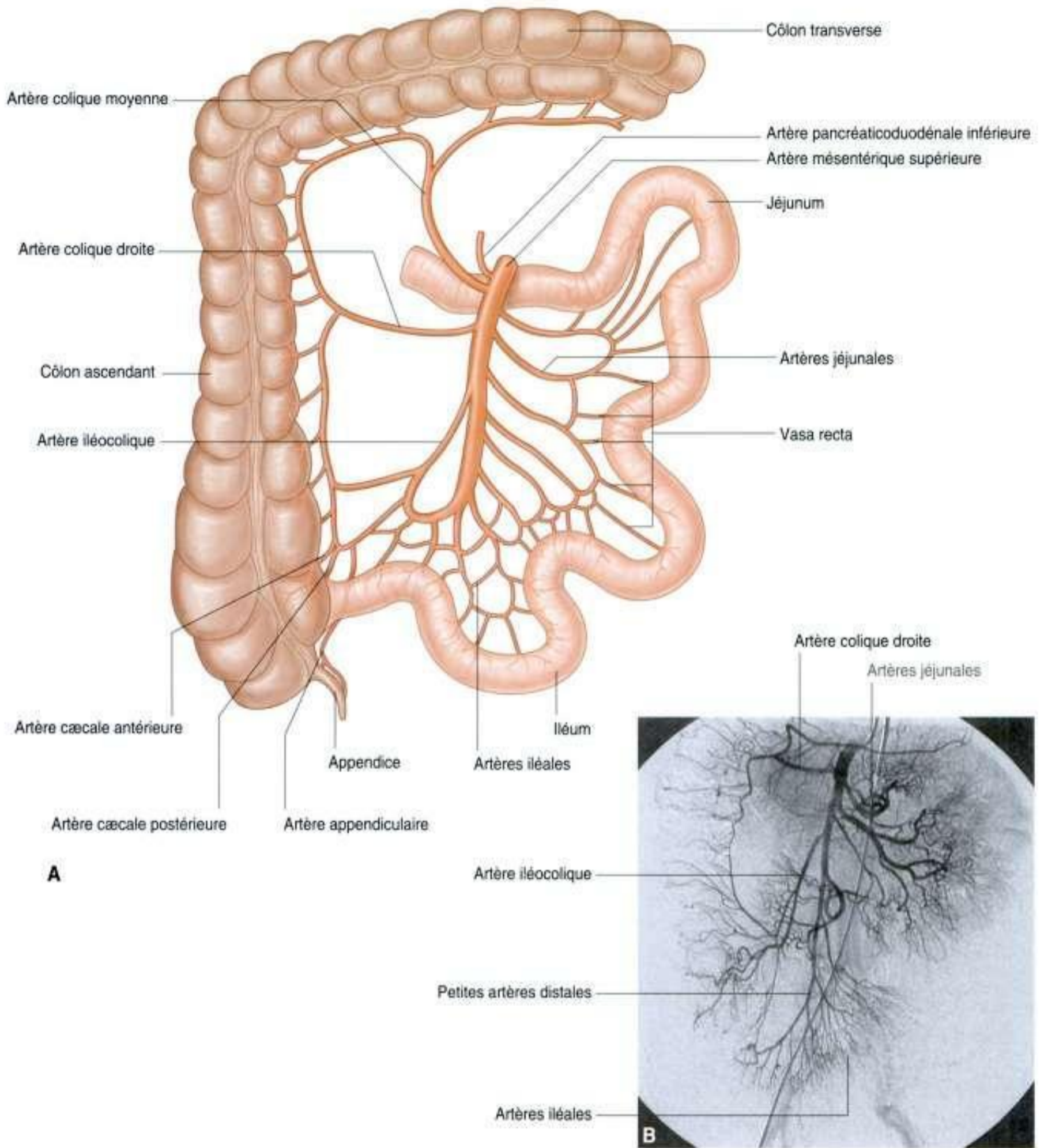


Figure 4.101. Artère mésentérique supérieure. **A.** Distribution de l'artère mésentérique supérieure. **B.** Angiographie digitale en soustraction de l'artère mésentérique supérieure et de ses branches.

Les vasa recta vascularisant l'iléum sont généralement courts et plus éloignés, formant un maillage plus lâche.

Artère colique moyenne

L'artère colique moyenne est la première des trois branches issues du côté droit du tronc de l'artère mésentérique supérieure (figure 4.101). Elle naît de l'artère mésentérique supérieure après que celle-ci a émergé à la face inférieure du pancréas, puis elle pénètre dans le mésocôlon transverse et se divise en branches droite et gauche. La branche droite s'anastomose avec l'artère colique droite alors que la branche gauche s'anastomose avec l'artère colique gauche, qui est une branche de l'artère mésentérique inférieure.

Artère colique droite

En suivant distalement le tronc de l'artère mésentérique supérieure, l'artère colique droite est la deuxième des trois branches issues du bord droit de l'artère mésentérique supérieure (figure 4.101). Cette artère est inconstante ; lorsqu'elle est présente, elle se dirige vers la droite, en position rétropéritonéale, et vascularise le côlon ascendant. Près du côlon, elle se divise en une branche descendante, qui s'anastomose avec l'artère iléocolique, et une branche ascendante, qui s'anastomose avec l'artère colique moyenne.

Artère iléocolique

La dernière branche à naître du flanc droit de l'artère mésentérique supérieure est l'artère iléocolique (figure 4.101). Elle se dirige en bas et à droite vers la fosse iliaque droite, où elle se divise en branches supérieure et inférieure :

- la branche supérieure se dirige vers le haut, le long du côlon ascendant, pour s'anastomoser avec l'artère colique droite ;
- la branche inférieure se dirige vers la jonction iléocolique et se divise en **artères colique, cæcale, appendiculaire** et **iléale** (figure 4.101).

Le modèle spécifique de distribution et de naissance de ces branches est variable :

- la branche colique croise le côlon ascendant et se dirige vers le haut pour vasculariser la première partie du côlon ascendant ;
- les branches cæcales antérieure et postérieure, naissant soit d'un tronc commun, soit séparément, vascularisent les faces correspondantes du cæcum ;

- la branche appendiculaire pénètre par le bord libre du mésoappendice et en assure sa vascularisation ainsi que celle de l'appendice ;
- la branche iléale se dirige vers la gauche pour vasculariser la partie terminale de l'iléum avant de s'anastomoser avec l'artère mésentérique supérieure.

Artère mésentérique inférieure

L'artère mésentérique inférieure est la branche antérieure de l'aorte abdominale qui assure la vascularisation de l'intestin postérieur. C'est la plus petite des trois branches antérieures de l'aorte abdominale. Elle naît de celle-ci en avant de la vertèbre LIII. À son origine, l'artère mésentérique inférieure descend en avant de l'aorte puis se dirige en bas et à gauche (figure 4.102). Elle donne plusieurs branches : l'**artère colique gauche**, plusieurs **artères sigmoïdiennes** et l'**artère rectale supérieure**.

Artère colique gauche

L'artère colique gauche est la première branche de l'artère mésentérique inférieure (figure 4.102). Elle descend en position rétropéritonéale, et se divise en branches ascendante et descendante :

- la branche ascendante passe en avant du rein gauche, puis pénètre dans le mésocôlon transverse et se dirige vers le haut pour vasculariser la partie supérieure du côlon descendant et la partie distale du côlon transverse ; elle s'anastomose enfin avec des branches de l'artère colique moyenne ;
- la branche descendante se dirige vers le bas pour assurer la vascularisation de la partie inférieure du côlon descendant, et s'anastomose avec la première artère sigmoïdienne.

Artères sigmoïdiennes

Les artères sigmoïdiennes sont au nombre de deux à quatre. Elles cheminent vers la gauche et le bas, dans le mésocôlon sigmoïde pour vasculariser la partie inférieure du côlon descendant et le côlon sigmoïde (figure 4.102). Ces branches s'anastomosent en haut avec des branches de l'artère colique gauche, et en bas avec des branches de l'artère rectale supérieure.

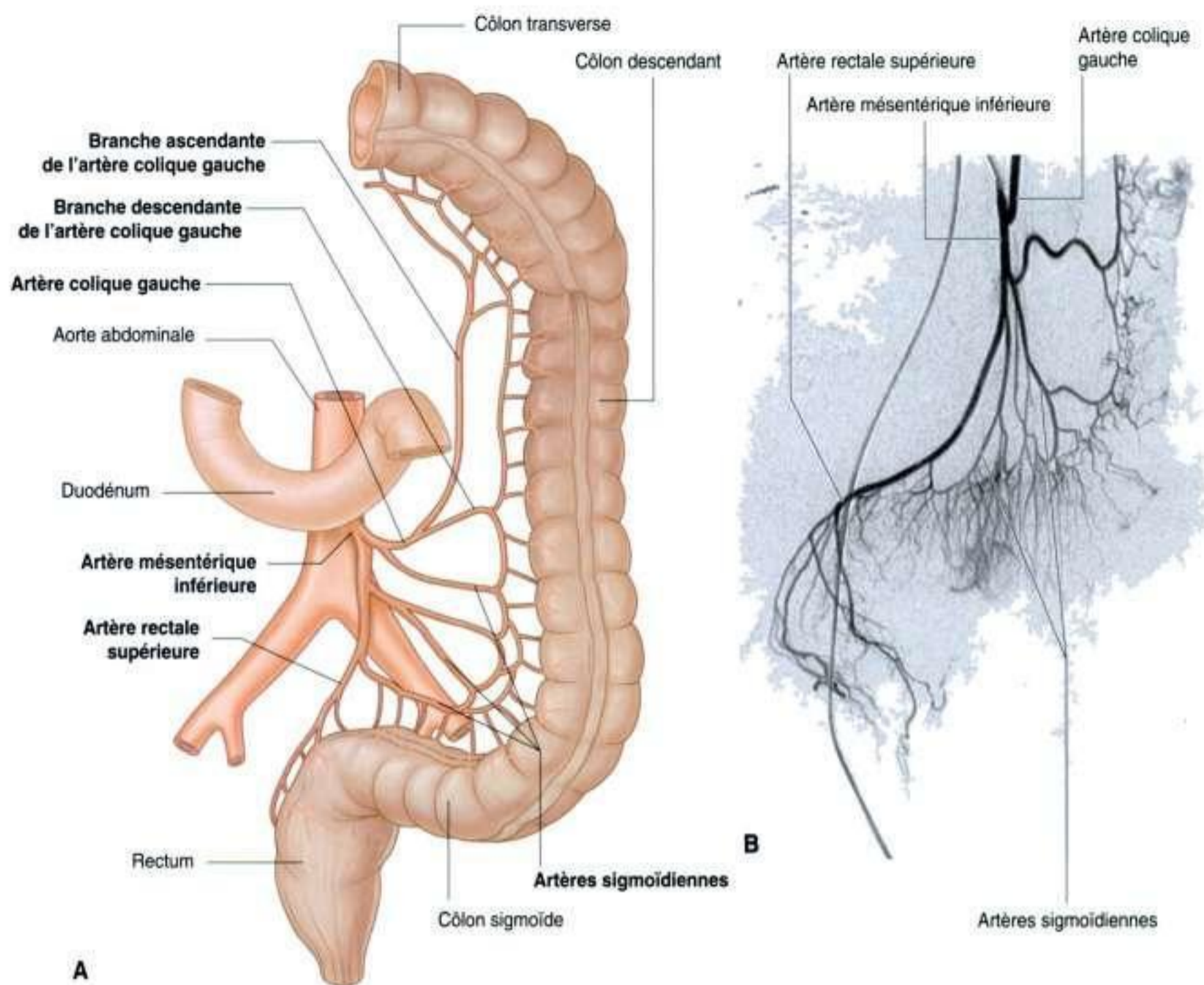


Figure 4.102. Artère mésentérique inférieure. **A.** Distribution de l'artère mésentérique inférieure. **B.** Angiographie digitale en soustraction de l'artère mésentérique inférieure et de ses branches.

En clinique

Vascularisation du tractus gastro-intestinal

Les parties digestives du tractus gastro-intestinal sont vascularisées principalement par le tronc cœliaque, l'artère mésentérique supérieure et l'artère mésentérique inférieure :

- le tronc cœliaque assure la vascularisation de l'œsophage abdominal, de l'estomac et de la moitié proximale de la partie descendante du duodénum ;
- l'artère mésentérique supérieure vascularise le reste du duodénum, le jéjunum, l'iléum, le côlon

ascendant et les deux tiers proximaux du côlon transverse ;

- l'artère mésentérique inférieure assure la vascularisation du reste du côlon transverse, le côlon descendant, le côlon sigmoïde et une grande partie du rectum.

Au niveau de la partie descendante du duodénum, il y a une zone potentielle de ligne de partage entre le réseau vasculaire du tronc cœliaque et le réseau vasculaire de l'artère mésentérique supérieure. Il est rare que cette zone subisse des

(Suite)

En clinique (suite)

phénomènes d'ischémie, alors que la zone de ligne de partage entre l'artère mésentérique supérieure et l'artère mésentérique inférieure, au niveau de l'angle colique gauche (angle splénique), est extrêmement vulnérable à l'ischémie.

Dans certaines pathologies, la région de l'angle gauche du côlon peut devenir ischémique. Lorsque cela se produit, la muqueuse colique se nécrose, ce qui rend le patient vulnérable à l'infection et à la perforation du gros intestin, et requiert un traitement chirurgical urgent.

L'athérosclérose peut se développer sur la totalité de l'aorte abdominale et sur les artères cœliaque, mésentérique supérieure et mésentérique inférieure. Il n'est pas rare que l'artère mésentérique inférieure soit occluse. Cependant, beaucoup de patients présentant une occlusion de l'artère mésentérique inférieure ne souffrent pas de complication, car des anastomoses entre les artères coliques droite, moyenne et gauche se développent progressivement, formant une **artère marginale** continue. Le gros intestin distal devient alors vascularisé par cette artère marginale qui supplée la vascularisation de l'artère mésentérique inférieure (figure 4.103).

Si le diamètre des artères cœliaque et mésentérique supérieure est rétréci, le flux artériel pour le tube digestif est réduit. Après un repas copieux, la demande en oxygène du tube digestif surpasse alors le débit artériel fourni par les vaisseaux sténosés, ce qui entraîne des douleurs importantes et une sensation de malaise (**angor mésentérique**). Dans ces conditions, les patients ont tendance à ne pas s'alimenter en raison des douleurs et perdent rapidement du poids. Le diagnostic est confirmé par

une angiographie aortique. Les sténoses des artères cœliaque et mésentérique supérieure sont mieux appréciées sur les clichés de profil.

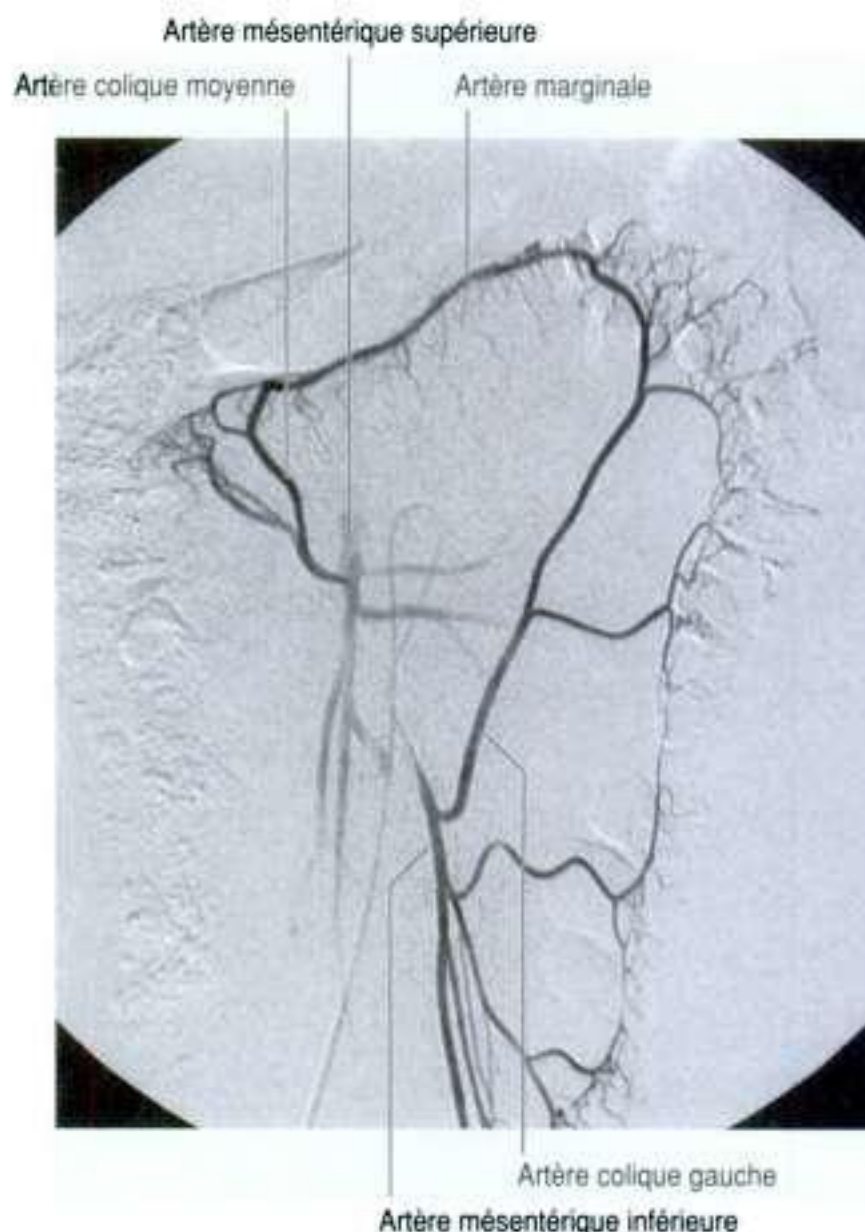

Figure 4.103. Artère marginale dilatée, reliant les artères mésentériques supérieure et inférieure. Angiographie digitale en soustraction.

Artère rectale supérieure

La branche terminale de l'artère mésentérique inférieure est l'artère rectale supérieure (figure 4.102). Cette artère descend vers la cavité pelvienne, dans le mésocôlon sigmoïde, où elle croise les vaisseaux iliaques communs gauches. En regard de la vertèbre SIII, l'artère rectale supérieure se divise. Les deux branches terminales descendent de chaque côté du rectum et se divisent en petites branches dans la paroi du rectum. Ces petites branches se poursuivent vers le bas jusqu'au niveau du sphincter anal interne, et s'anastomosent en chemin avec les artères rectales moyennes (issues de

l'artère iliaque interne) et les artères rectales inférieures (issues de l'artère pudendale interne).

Drainage veineux

Le drainage veineux de la rate, du pancréas, de la vésicule biliaire et du tractus gastro-intestinal abdominal, excepté le rectum inférieur, est assuré par le système veineux porte, qui amène le sang de ces structures vers le foie. Le sang passe alors dans les sinusoides hépatiques, puis il est transporté par des

veines progressivement plus larges jusqu'aux veines hépatiques, qui ramènent le sang veineux vers la veine cave inférieure juste sous le diaphragme.

Veine porte

La **veine porte** est la voie finale commune de transport du sang veineux de la rate, du pancréas, de la vésicule biliaire et du tractus gastro-intestinal abdominal. Elle est constituée par la réunion de la **veine splénique** et de la **veine mésentérique supérieure**, en arrière du col du pancréas au niveau de la vertèbre LII (figure 4.104).

La veine porte se dirige en haut vers le foie, passe en arrière de la partie supérieure du duodénum et pénètre le bord droit du petit omentum. À ce niveau, elle est située en avant du foramen omental et en

arrière du canal biliaire et de l'artère hépatique propre, le conduit cholédoque étant légèrement sur sa droite et l'artère hépatique propre légèrement sur sa gauche (voir figure 4.99).

Près du foie, la veine porte se divise en **branches droite et gauche**, qui pénètrent dans le parenchyme hépatique. Auparavant, la veine porte reçoit :

- les **veines gastriques droite et gauche**, qui drainent la petite courbure de l'estomac et l'œsophage abdominal ;
- les **veines cystiques**, provenant de la vésicule biliaire ;
- les **veines paraombilicales**, qui sont associées à la veine ombilicale oblitérée, et en relation avec les veines de la paroi abdominale antérieure (figure 4.106).

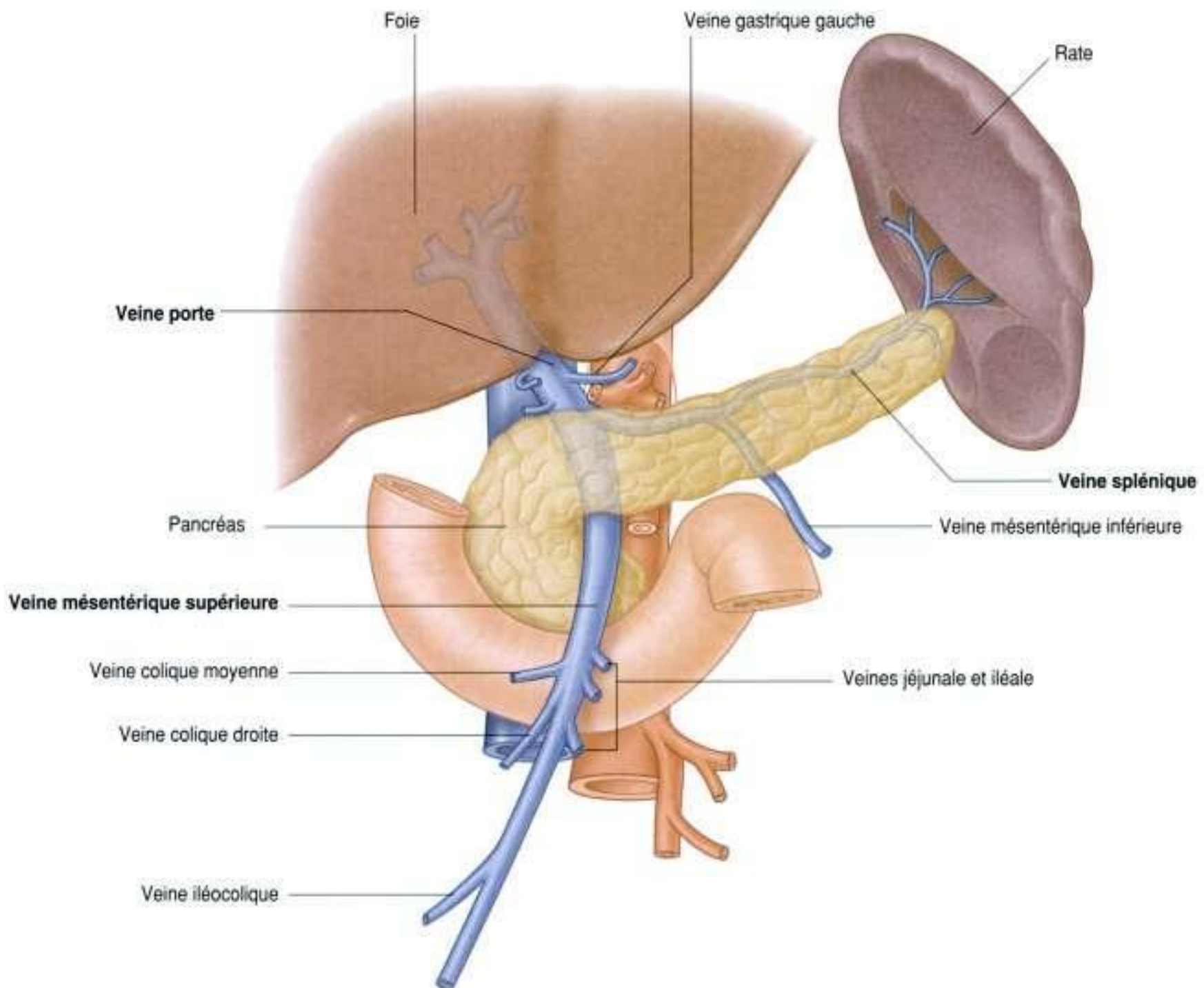


Figure 4.104. Veine porte.

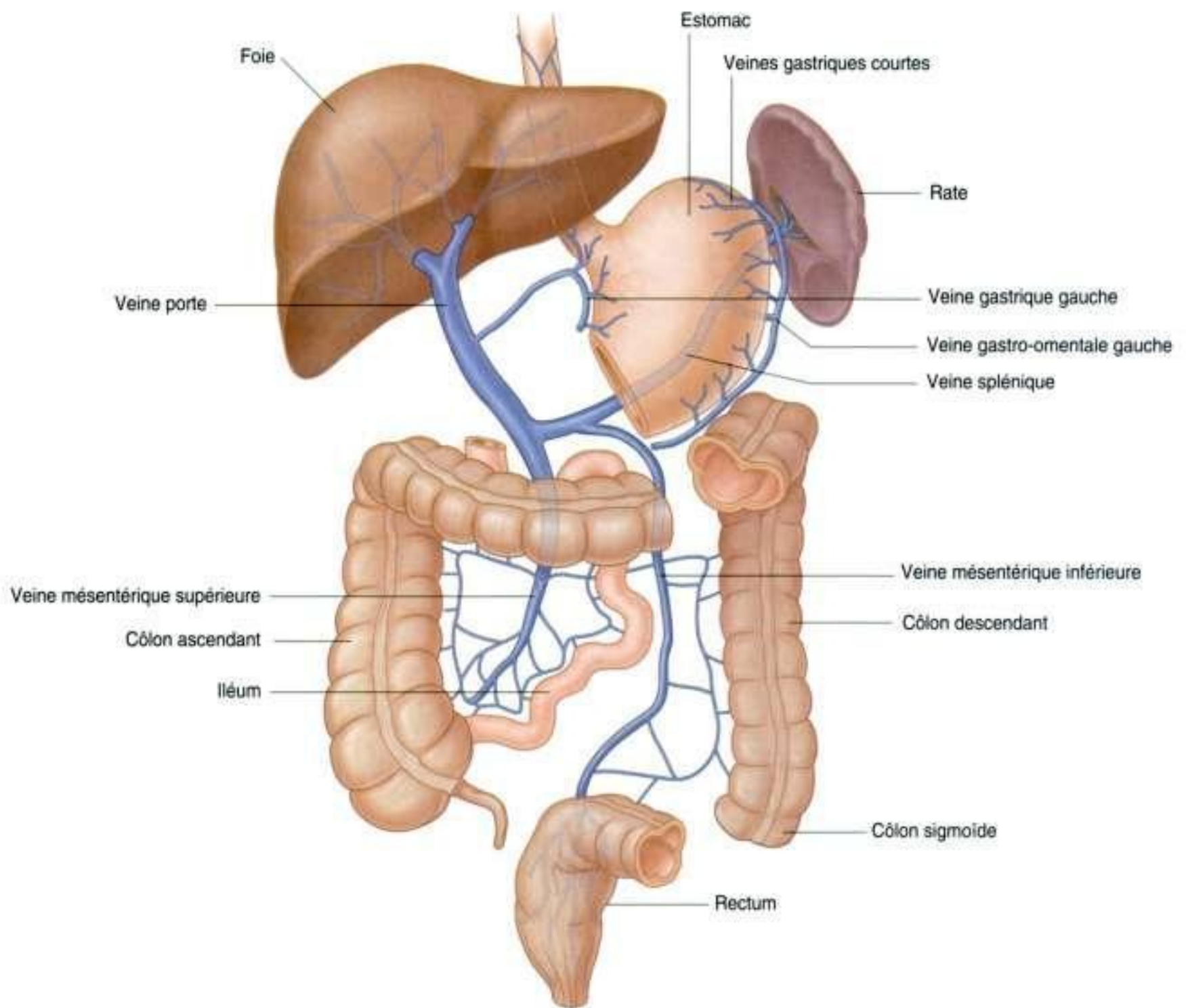


Figure 4.105. Drainage veineux du tractus gastro-intestinal abdominal.

Veine splénique

La veine splénique est constituée de nombreuses petites veines sortant du hile de la rate (figure 4.105). Elle se dirige vers la droite, au sein du ligament spléno-rénal, avec l'artère splénique et la queue du pancréas. Poursuivant son trajet vers la droite, la veine splénique devient volumineuse et rectiligne; elle est alors en rapport avec le corps du pancréas. En arrière du col du pancréas, la veine splénique s'unit à la veine mésentérique supérieure pour former la veine porte.

Lors de son trajet, elle reçoit :

- les **veines gastriques courtes**, qui proviennent du fundus et de la partie gauche de la grande courbure de l'estomac;

- la **veine gastro-omentale gauche**, drainant la grande courbure de l'estomac;
- les **veines pancréatiques**, drainant le corps et la queue du pancréas;
- habituellement, la **veine mésentérique inférieure**.

Veine mésentérique supérieure

La veine mésentérique supérieure draine le sang de l'intestin grêle, du cæcum, du côlon ascendant et du côlon transverse (figure 4.105). Elle naît dans la fosse iliaque droite des veines drainant l'iléum terminal, le cæcum et l'appendice, puis se dirige en haut dans le mésentère, à droite de l'artère mésentérique supérieure.

En clinique

Cirrhose hépatique

La cirrhose est une pathologie complexe du foie, dont le diagnostic est confirmé par un examen histologique. Lorsque le diagnostic est suspecté, une biopsie hépatique doit être réalisée.

La cirrhose est caractérisée par une fibrose hépatique diffuse associée à des nodules de régénération avec une perte de l'architecture normale lobulaire du foie. L'existence d'une cirrhose implique une destruction antérieure ou toujours actuelle de cellules hépatiques.

Les étiologies de la cirrhose sont nombreuses; les plus fréquentes sont toxiques (alcoolique), virales, biliaires (dues à un obstacle biliaire), consécutives à une thrombose des veines hépatiques, nutritionnelles (malnutrition) ou congénitales, dues à des pathologies anatomiques ou métaboliques.

Lorsque la cirrhose évolue, elle entraîne des modifications au sein du réseau vasculaire intrahépatique, ce qui provoque une augmentation de pression dans la veine porte et ses veines constitutives (hypertension portale). L'hypertension portale entraîne une augmentation de pression dans les veinules spléniques, ce qui se traduit par une splénomégalie (augmentation de volume de la rate). Au niveau des sites d'anastomoses porto-cave (voir ci-après), des veines dilatées (varices) se développent. Ces veines sont susceptibles de se mettre à saigner et peuvent provoquer une perte sanguine importante, qui peut être fatale dans certaines circonstances.

Le foie est le site de production de nombreuses protéines, notamment de protéines appartenant à la cascade de la coagulation. Toute pathologie hépatique (dont l'infection et la cirrhose) peut entraîner une diminution de la production de ces protéines et donc perturber la coagulation physiologique. Les patients ayant une cirrhose hépatique sévère présentent un risque élevé de saignement important, même pour de petites coupures; et, lors d'une rupture de varices, il existe un danger réel d'hémorragie massive.

Tandis que le foie est progressivement détruit, les patients développent une rétention hydrosodée, entraînant l'apparition d'un œdème cutané et sous-cutané. Ce liquide (ascite) est également retrouvé

dans la cavité péritonéale, qui peut en contenir jusqu'à plusieurs litres.

Les cellules hépatiques (hépatocytes) fonctionnant encore deviennent alors incapables de métaboliser les constituants sanguins, ce qui provoque une augmentation du taux sérique de bilirubine qui se manifeste par la présence d'un ictère.

Avec la destruction des voies métaboliques normales du foie, des dérivés métaboliques toxiques ne sont plus transformés en métabolites non toxiques. L'effet de ces composants nocifs est aggravé par les nombreux shunts porto-cave, qui permettent aux métaboliques toxiques d'éviter le foie. Les patients peuvent présenter des troubles neurologiques sévères, pouvant conduire à des crises d'épilepsie, une démence et des dommages neurologiques irréversibles.

Anastomoses porto-cave

Le système porte hépatique draine le sang des viscères abdominaux vers le foie. Chez les individus normaux, 100 % du sang veineux portal sont récupérés par les veines hépatiques, alors que chez les patients présentant une augmentation de la pression veineuse portale (comme dans la cirrhose), il y a significativement moins de sang passant par le foie. Le reste du sang est acheminé par des voies collatérales, qui se drainent dans la circulation systémique à certains endroits (figure 4.106). Les collatérales les plus importantes sont situées au niveau de :

- la jonction gastro-œsophagienne, autour du cardia de l'estomac – où la veine gastrique gauche et ses composants forment une anastomose porto-cave avec le système des veines azygos du système cave;
- l'anus – où la veine rectale supérieure du système porte s'anastomose avec les veines rectales moyenne et inférieure du système veineux cave;
- la paroi abdominale antérieure autour de l'ombilic – où les veines paraombilicales s'anastomosent avec les veines de la paroi antérieure de l'abdomen.

(Suite)

En clinique (suite)

Quand la pression dans la veine porte augmente, cela entraîne une dilatation veineuse (varices) au niveau et autour des sites d'anastomose porto-cave; ces veines dilatées sont appelées :

- **hémorroïdes** au niveau de la jonction anorectale;
- **varices œsophagiennes** au niveau de la jonction gastro-œsophagienne;

- **têtes de Méduse** autour de l'ombilic.

Les varices œsophagiennes sont susceptibles de se rompre, et lorsque cela se produit, peuvent saigner de façon très abondante, nécessitant un traitement chirurgical en urgence.

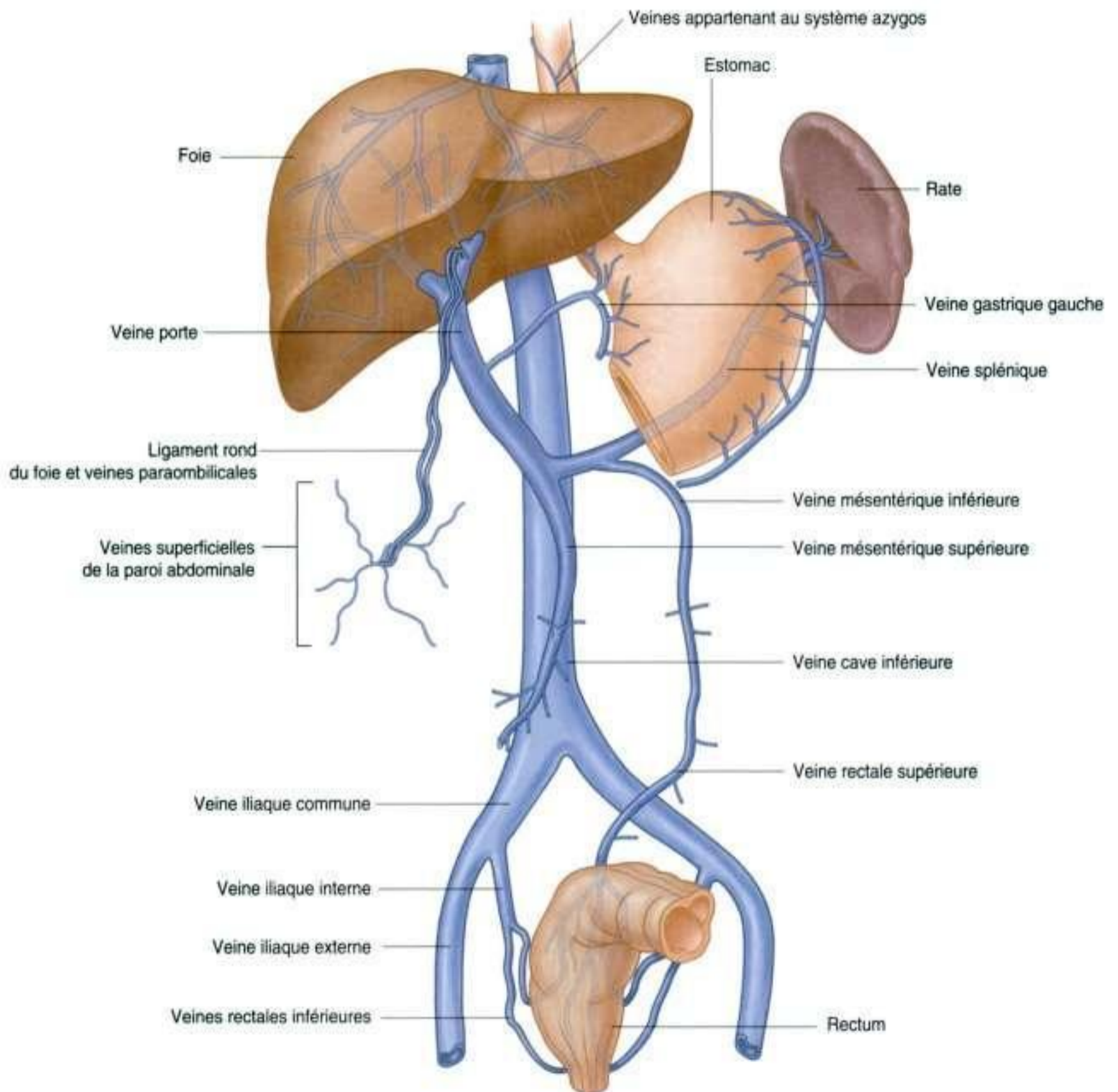


Figure 4.106. Anastomoses porto-cave.

En arrière du col du pancréas, la veine mésentérique supérieure s'unit à la veine splénique pour former la veine porte.

Du fait qu'une veine correspondante accompagne chaque branche de l'artère mésentérique supérieure, la veine mésentérique supérieure reçoit les veines jéjunales, iléales, iléocoliques, coliques droite et moyenne. Elle reçoit également :

- la **veine gastro-omental droite**, drainant la partie droite de la grande courbure de l'estomac ;
- les **veines pancréaticoduodénales inférieures antérieure et postérieure**, qui cheminent avec les artères du même nom. La veine pancréaticoduodénale supérieure et antérieure se draine habituellement dans la veine gastro-omental droite; la veine pancréaticoduodénale supérieure et postérieure se draine habituellement directement dans la veine porte.

Veine mésentérique inférieure

La **veine mésentérique inférieure** draine le sang du rectum, du côlon sigmoïde, du côlon descendant et de l'angle colique splénique (gauche) (figure 4.105). Elle naît de la **veine rectale supérieure** puis se dirige en haut, où elle reçoit les **veines sigmoïdiennes** et la **veine colique gauche**. Toutes ces veines accompagnent les artères du même nom. La veine mésentérique inférieure continue son trajet vers le haut en passant en arrière du corps du pancréas; elle se termine habituellement en s'unissant à la veine splénique. Parfois, elle se termine à la jonction des veines splénique et mésentérique supérieure ou dans la veine mésentérique supérieure.

Lymphatiques

Le drainage lymphatique du tractus gastro-intestinal abdominal, allant jusqu'à la partie inférieure du rectum et comprenant la rate, le pancréas, la vésicule biliaire et le foie, est assuré par des vaisseaux et des nœuds lymphatiques qui se jettent par la suite dans des groupes de **nœuds lymphatiques préaortiques** situés à l'origine des trois branches antérieures de l'aorte abdominale. Ces différents groupes sont nommés groupes de nœuds lymphatiques préaortiques **cœliaque**, **mésentérique supérieur** et **mésentérique inférieur**.

La lymphe viscérale se répartit autour :

- du tronc cœliaque (pour les structures dérivées de l'intestin antérieur); elle se draine dans les nœuds préaortiques près de l'origine du tronc cœliaque (figure 4.107) – ces nœuds cœliaques reçoivent également la lymphe des nœuds préa-

ortiques mésentériques supérieurs et inférieurs, et se drainent dans la **citerne de chyle** ;

- de l'artère mésentérique supérieure (pour les structures dérivées de l'intestin moyen); elle se draine dans les nœuds préaortiques près de l'origine de l'artère mésentérique supérieure (figure 4.107) – ces nœuds mésentériques supérieurs reçoivent également la lymphe des nœuds préaortiques mésentériques inférieurs, et se drainent dans les nœuds lymphatiques cœliaques ;
- de l'artère mésentérique inférieure (pour les structures dérivées de l'intestin postérieur); elle se draine dans les nœuds lymphatiques préaortiques près de l'origine de l'artère mésentérique inférieure (figure 4.107), et la lymphe des nœuds mésentériques inférieurs se drainent dans les nœuds mésentériques supérieurs.

Innervation

Les viscères abdominaux sont innervés à la fois par le système nerveux extrinsèque et par le système nerveux intrinsèque :

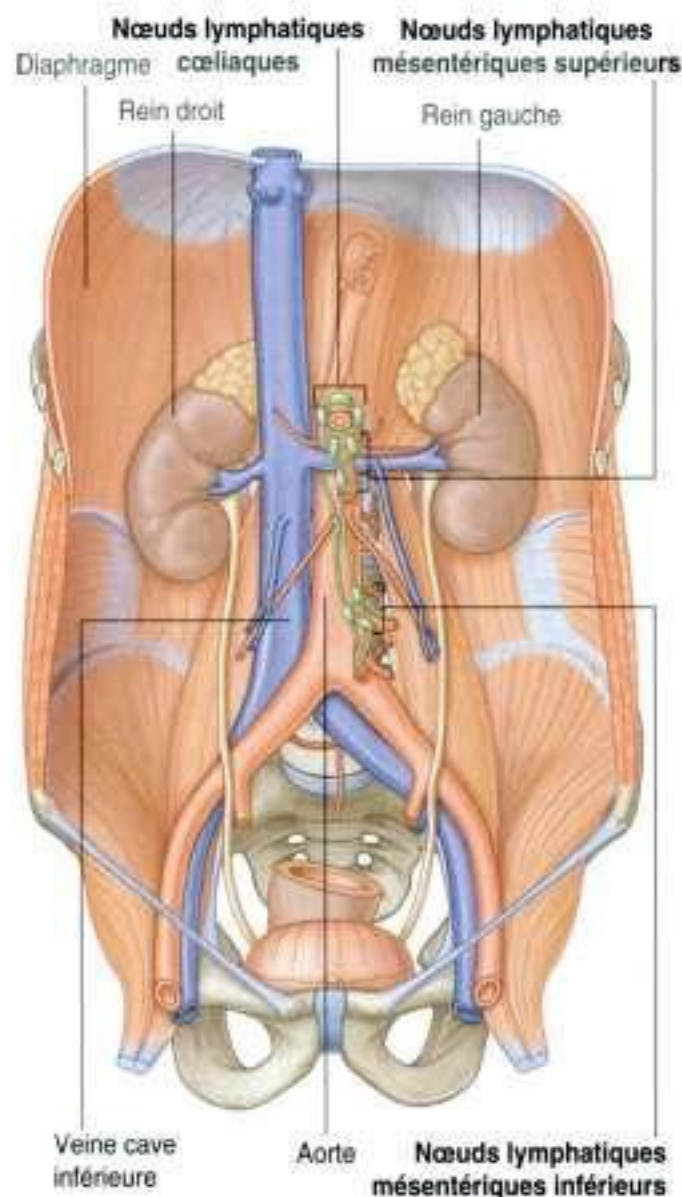


Figure 4.107. Drainage lymphatique du tractus gastro-intestinal abdominal.

- l'innervation extrinsèque comprend les influx moteurs venant du système nerveux central, et les informations sensibles qui lui sont transmises ;
- l'innervation intrinsèque comprend la régulation des activités du tractus digestif par un système autonome de neurones moteurs et sensitifs (le **système nerveux entérique**).

Les viscères abdominaux recevant une innervation extrinsèque comprennent le tractus gastro-intestinal abdominal, la rate, le pancréas, la vésicule biliaire et le foie. Ces viscères envoient des informations sensibles au système nerveux central par des fibres viscérales afférentes et reçoivent des influx moteurs du système nerveux central par des fibres viscérales efférentes.

Les fibres viscérales efférentes appartiennent aux systèmes sympathique et parasympathique de la partie autonome du système nerveux périphérique.

Les structures supportant les fibres afférentes et efférentes comprennent respectivement les racines postérieures et antérieures de la moelle spinale, les nerfs spinaux, les rameaux communicants blancs et gris, les troncs sympathiques, les nerfs splanchniques portant les fibres sympathiques (thoraciques, lombales et sacrales), les fibres parasympathiques (pelviennes), le plexus prévertébral et ses ganglions, et les nerfs vagues (X).

Le système nerveux entérique se compose de neurones moteurs et sensitifs au sein de deux plexus interconnectés dans la paroi du tractus gastro-intestinal. Ces neurones contrôlent la coordination entre la contraction et la relaxation des fibres musculaires lisses intestinales ; ils régulent la sécrétion gastrique et le débit sanguin.

Troncs sympathiques

Les troncs sympathiques sont deux cordons nerveux parallèles situés de chaque côté de la colonne vertébrale, de la base du crâne au coccyx (figure 4.108). Au niveau cervical, ils sont situés en arrière de la gaine de la carotide. Au niveau de la partie supérieure du thorax, ils sont en avant du col des côtes, alors qu'au niveau de la partie inférieure du thorax, ils sont sur les faces latérales des corps vertébraux. Dans l'abdomen, ils sont situés sur les côtés antérolatéraux des corps des vertèbres lombales, et au niveau du pelvis, en avant du sacrum. Les deux troncs sympathiques se rejoignent en avant du coccyx pour former le **ganglion impair**.

Le long des troncs sympathiques, de petites zones en relief sont visibles. Ces ensembles de corps neuroaux, situés en dehors du système nerveux central, sont les ganglions sympathiques paravertébraux. Habituellement, on décrit :

- trois ganglions dans la région cervicale ;
- onze ou douze ganglions dans la région thoracique ;
- quatre ganglions dans la région lombale ;

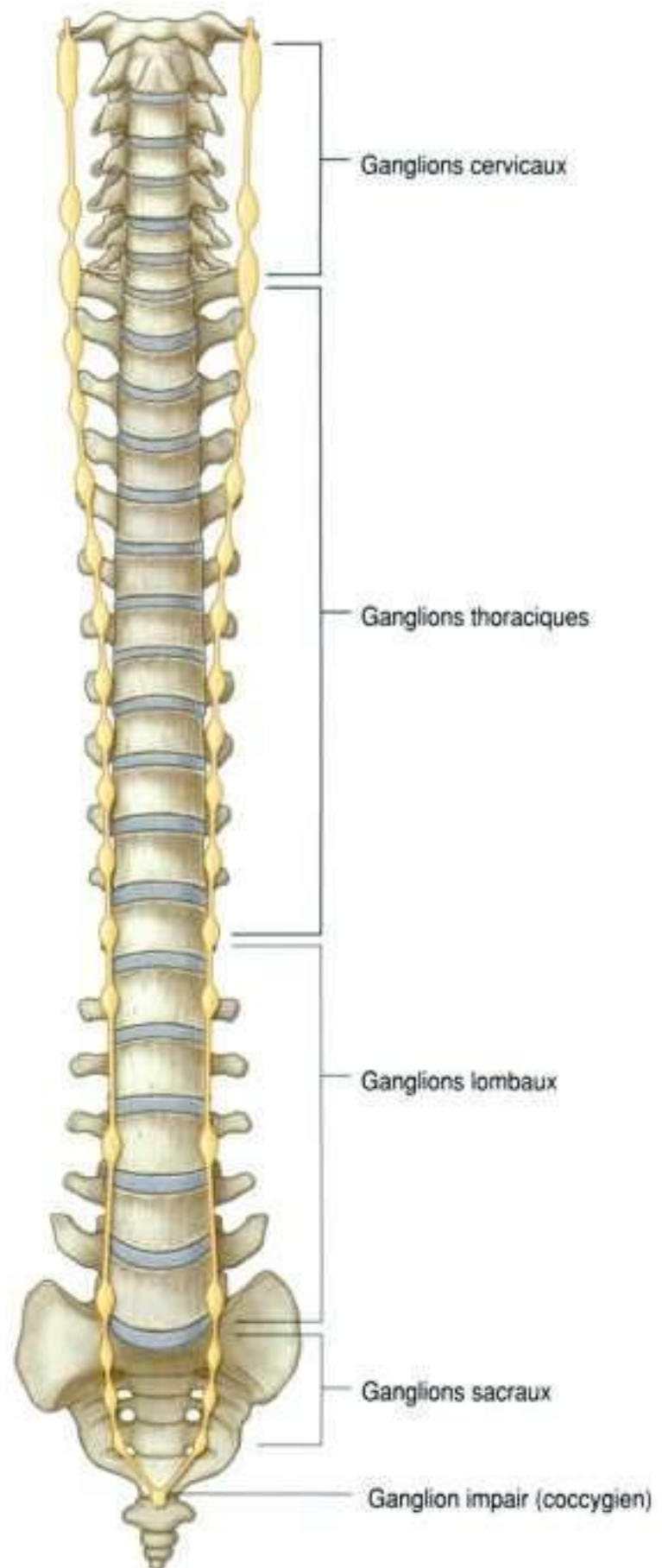


Figure 4.108. Troncs sympathiques.

- quatre ou cinq ganglions dans la région sacrale ;
- le ganglion impair, en avant du coccyx (figure 4.108).

Les ganglions et les troncs sympathiques sont reliés aux nerfs spinaux adjacents par des rameaux communicants gris tout le long des troncs sympathiques, et par des rameaux communicants blancs au niveau des régions thoracique et lombale supérieure. Les fibres nerveuses des troncs sympathiques comprennent les **fibres sympathiques préganglionnaires** et **postganglionnaires** et les **fibres viscérales afférentes**.

Nerfs splanchniques

Les nerfs splanchniques sont des composants importants de l'innervation des viscères abdominaux. Ils partent des troncs sympathiques ou des ganglions sympathiques associés aux troncs, et vont aux plexus prévertébraux et aux ganglions situés en avant de l'aorte abdominale.

Il existe deux différents types de nerfs splanchniques, en fonction du type de fibres viscérales efférentes qu'ils contiennent :

- les nerfs splanchniques thoraciques, lombaux et sacraux véhiculent des fibres sympathiques préganglionnaires du tronc sympathique aux ganglions du plexus prévertébral, et aussi des fibres viscérales afférentes ;
- les nerfs splanchniques pelviens (racine parasymphatique) véhiculent des fibres parasymphatiques préganglionnaires des nerfs spinaux S2 à S4 à une extension du plexus prévertébral dans le pelvis (le **plexus hypogastrique inférieur** ou **plexus pelvien**).

Nerfs splanchniques thoraciques

Trois **nerfs splanchniques thoraciques** relient les ganglions sympathiques du tronc sympathique du thorax au plexus prévertébral et aux ganglions associés à l'aorte abdominale (figure 4.109) :

- le **nerf grand splanchnique** naît des 5^e au 9^e (ou 10^e) ganglions thoraciques et chemine jusqu'au ganglion cœliaque (un ganglion prévertébral associé au tronc cœliaque) ;
- le **nerf petit splanchnique** naît des 9^e et 10^e (ou 10^e et 11^e) ganglions thoraciques et chemine jusqu'au ganglion aortico-rénal ;
- le **nerf splanchnique imus inférieur** naît du 12^e ganglion thoracique et chemine jusqu'au plexus rénal.

Nerfs splanchniques lombaux et sacraux

Il existe habituellement deux à quatre **nerfs splanchniques lombaux**, qui émergent de la partie lombale du tronc sympathique ou des ganglions associés et pénètrent dans le plexus prévertébral (figure 4.109).

De la même manière, les **nerfs splanchniques sacraux** émergent de la partie sacrale du tronc sympathique ou des ganglions associés, et pénètrent dans le plexus hypogastrique inférieur, qui est une extension du plexus prévertébral au niveau du pelvis.

Nerfs splanchniques pelviens

Les **nerfs splanchniques pelviens (racine parasymphatique)** sont uniques. Ce sont les seuls nerfs splanchniques à transporter des fibres parasymphatiques. Les fibres parasymphatiques préganglionnaires vont des nerfs spinaux S2 à S4 au plexus hypogastrique inférieur (figure 4.109). Au sein du plexus, quelques-unes de ces fibres ont un trajet ascendant, pénètrent dans le plexus abdominal prévertébral, et se distribuent avec les artères vascularisant l'intestin postérieur. Les fibres parasymphatiques préganglionnaires assurent l'innervation du tiers distal du côlon transverse, du côlon descendant et du côlon sigmoïde.

Plexus et ganglions prévertébraux abdominaux

Le plexus prévertébral abdominal est un ensemble de fibres nerveuses qui entoure l'aorte abdominale et se poursuit sur ses principales branches. Les corps cellulaires des fibres sympathiques postganglionnaires sont dispersés sur toute la longueur du plexus prévertébral abdominal. Certains de ces corps cellulaires sont organisés en ganglions distincts, alors que d'autres ont une distribution plus aléatoire. Les ganglions sont habituellement associés à des branches spécifiques de l'aorte abdominale et sont nommés d'après ces branches.

Les trois principales subdivisions du plexus prévertébral abdominal et des ganglions qui lui sont associés sont les plexus cœliaque, aortique et hypogastrique supérieur (figure 4.110) :

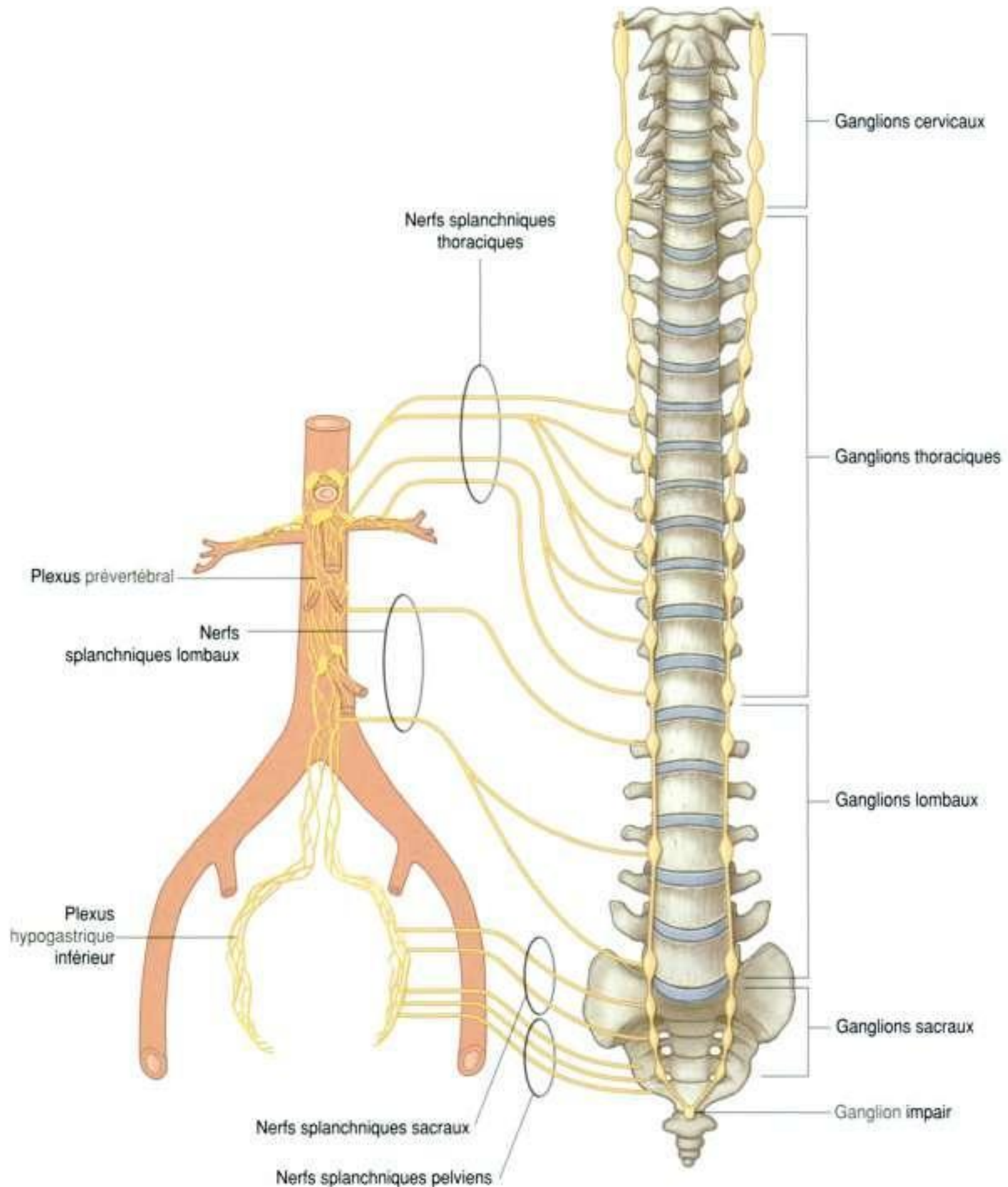
- le **plexus cœliaque** est un vaste ensemble de fibres nerveuses et de ganglions, situé à l'origine du tronc cœliaque de l'artère mésentérique

supérieure, juste en dessous du hiatus aortique du diaphragme – les ganglions associés au tronc cœliaque comprennent deux ganglions cœliaques, un ganglion mésentérique supérieur et deux ganglions aortico-rénaux :

- le **plexus aortique** est constitué des fibres nerveuses et des ganglions situés sur les faces antérieure et latérales de l'aorte abdominale, entre l'origine de

l'artère mésentérique supérieure et la bifurcation des artères iliaques communes – le principal ganglion de ce plexus est le ganglion mésentérique inférieur à l'origine de l'artère mésentérique inférieure :

- le **plexus hypogastrique supérieur** contient plusieurs petits ganglions ; c'est la dernière partie du plexus prévertébral dans l'abdomen avant que celui-ci ne se prolonge dans la cavité pelvienne.



Chacun de ces grands plexus donne naissance à de nombreux plexus secondaires, qui contiennent également de petits ganglions. Ces plexus sont généralement nommés en fonction des vaisseaux auxquels ils sont associés. Par exemple, le plexus cœliaque donne classiquement naissance au plexus mésentérique supérieur et au plexus rénal, ainsi qu'à d'autres plexus le long des différentes branches du tronc cœliaque. De la même façon, le plexus aortique donne des plexus secondaires qui sont le plexus mésentérique inférieur, le plexus spermatique et le plexus iliaque externe.

Plus bas, le plexus hypogastrique supérieur se divise en nerfs hypogastriques, qui se dirigent en bas dans le pelvis et participent à la formation du plexus hypogastrique inférieur ou plexus pelvien (figure 4.110).

Le plexus prévertébral abdominal reçoit :

- des fibres préganglionnaires parasympathiques et des fibres viscérales afférentes des nerfs vagues ;
- des fibres préganglionnaires sympathiques et des fibres viscérales afférentes des nerfs splanchniques thoraciques et lombaux ;
- des fibres parasympathiques des nerfs splanchniques pelviens.

Innervation parasympathique

L'innervation parasympathique du tractus gastro-intestinal abdominal, et de la rate, du pancréas, de la vésicule biliaire et du foie est assurée par deux sources : les nerfs vagues (X) et les nerfs splanchniques pelviens.

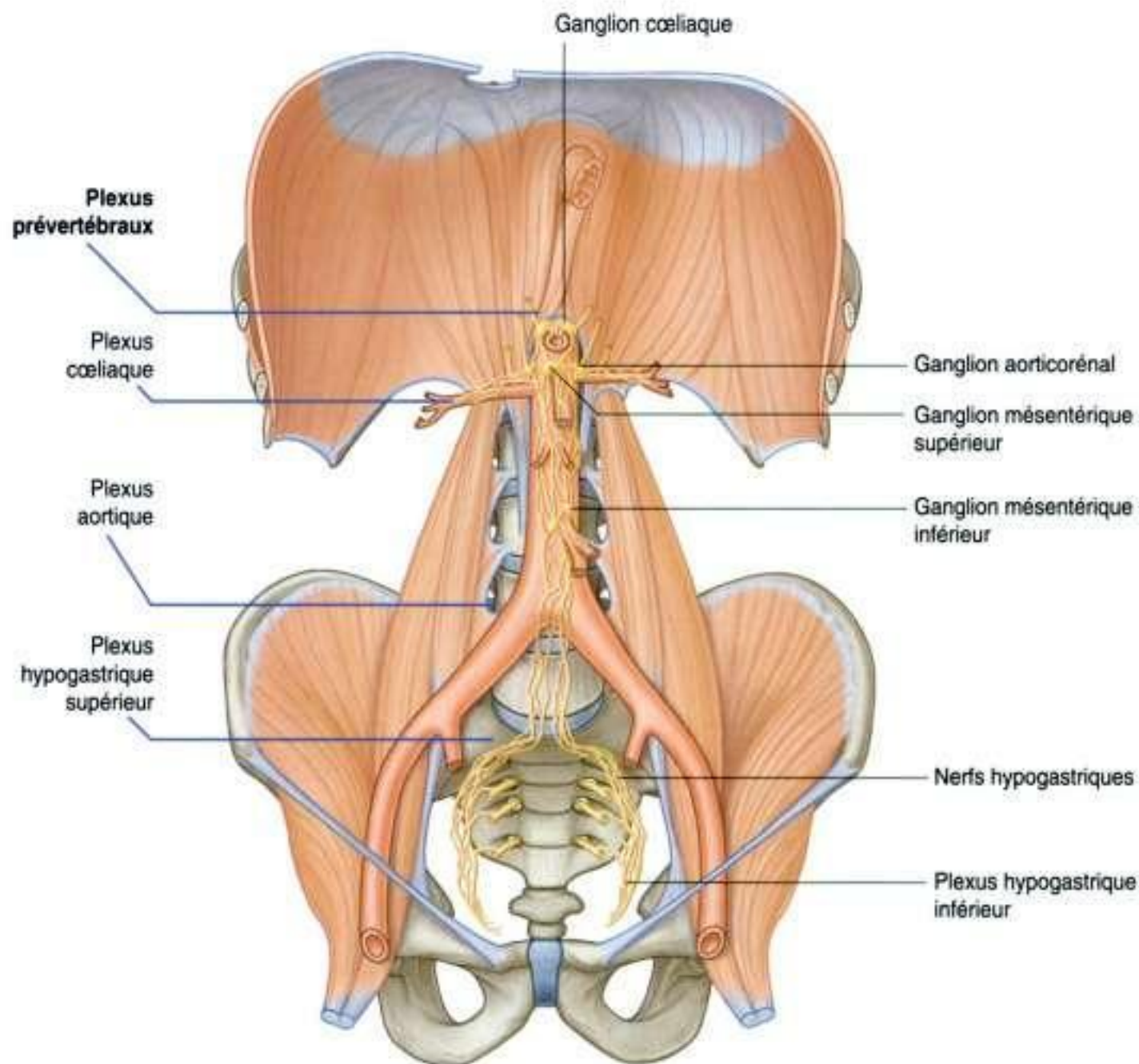


Figure 4.110. Plexus et ganglions prévertébraux abdominaux.

Nerfs vagues

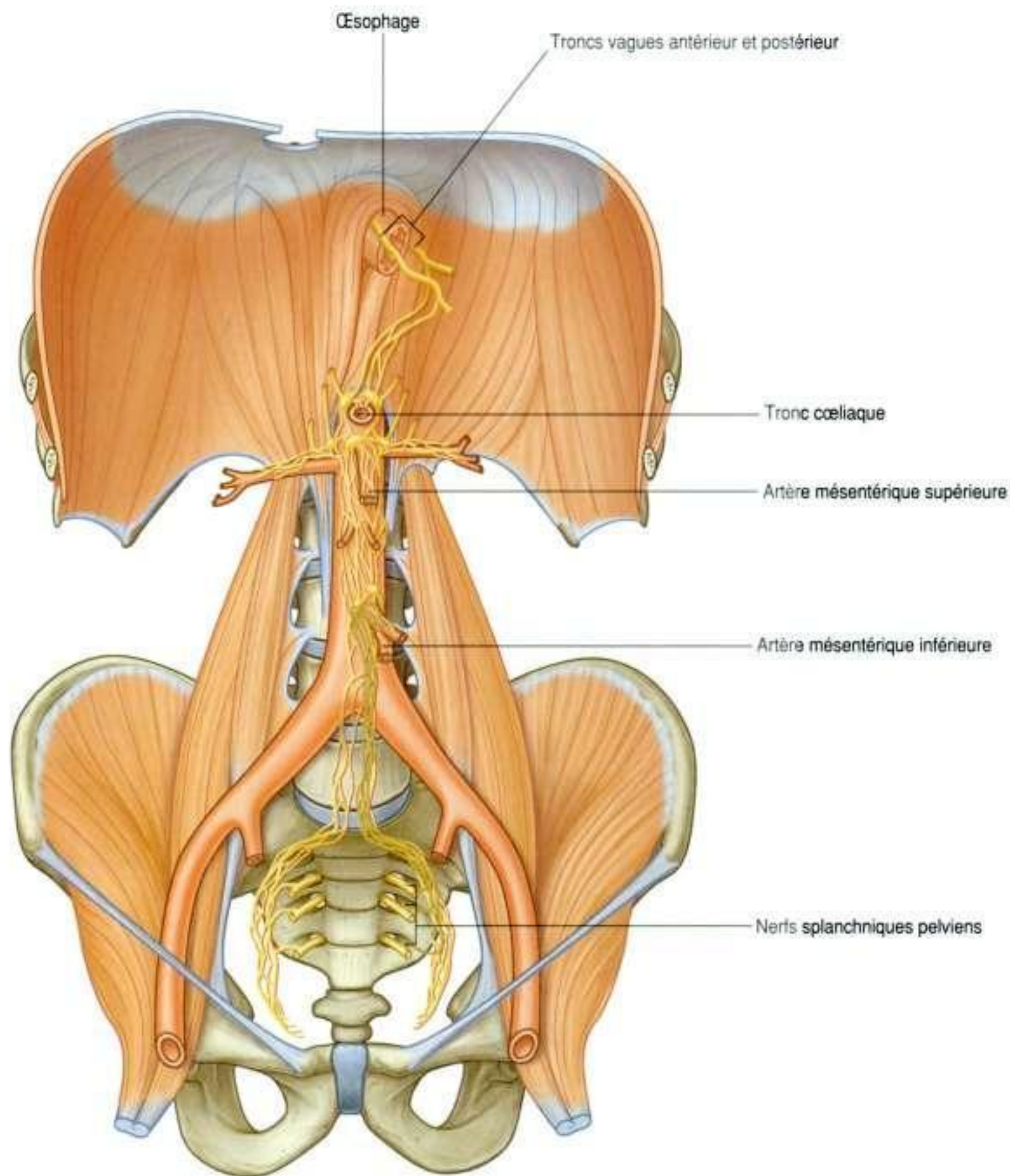
Les **nerfs vagues** (X) pénètrent dans l'abdomen avec l'œsophage lorsque celui-ci traverse le diaphragme (figure 4.111), et assurent l'innervation parasympathique de l'intestin antérieur et de l'intestin moyen.

Dans l'abdomen, les **troncs vagues antérieur et postérieur** donnent des branches pour le plexus prévertébral abdominal. Ces branches contiennent des fibres parasympathiques préganglionnaires et des

fibres viscérales afférentes, qui se distribuent aux différents éléments du plexus prévertébral le long des branches de l'aorte abdominale.

Nerfs splanchniques pelviens

Les **nerfs splanchniques pelviens**, qui contiennent les fibres préganglionnaires parasympathiques des niveaux médullaires S2 à S4, gagnent le plexus hypogastrique inférieur dans le pelvis. Certaines



de ces fibres ont un trajet ascendant et rejoignent la zone mésentérique inférieure du plexus prévertébral abdominal (figure 4.111). À ce niveau, ces fibres se distribuent avec les branches de l'artère mésentérique inférieure et assurent l'innervation parasympathique de l'intestin postérieur.

Système nerveux entérique

Le système entérique fait partie du système nerveux viscéral. Il s'agit d'un circuit nerveux local

au sein de la paroi du tractus gastro-intestinal. Il contient des neurones moteurs et sensitifs organisés en deux plexus interconnectés (**plexus myoentérique** et **sous-muqueux**), situés entre les couches de la paroi gastro-intestinale. Il contient également des fibres nerveuses associées qui relient ces plexus entre eux et les relient aux plexus des tissus adjacents (figure 4.112).

Le système entérique régule et assure la coordination de nombreuses activités du tractus gastro-intestinal, dont la sécrétion gastrique, le débit

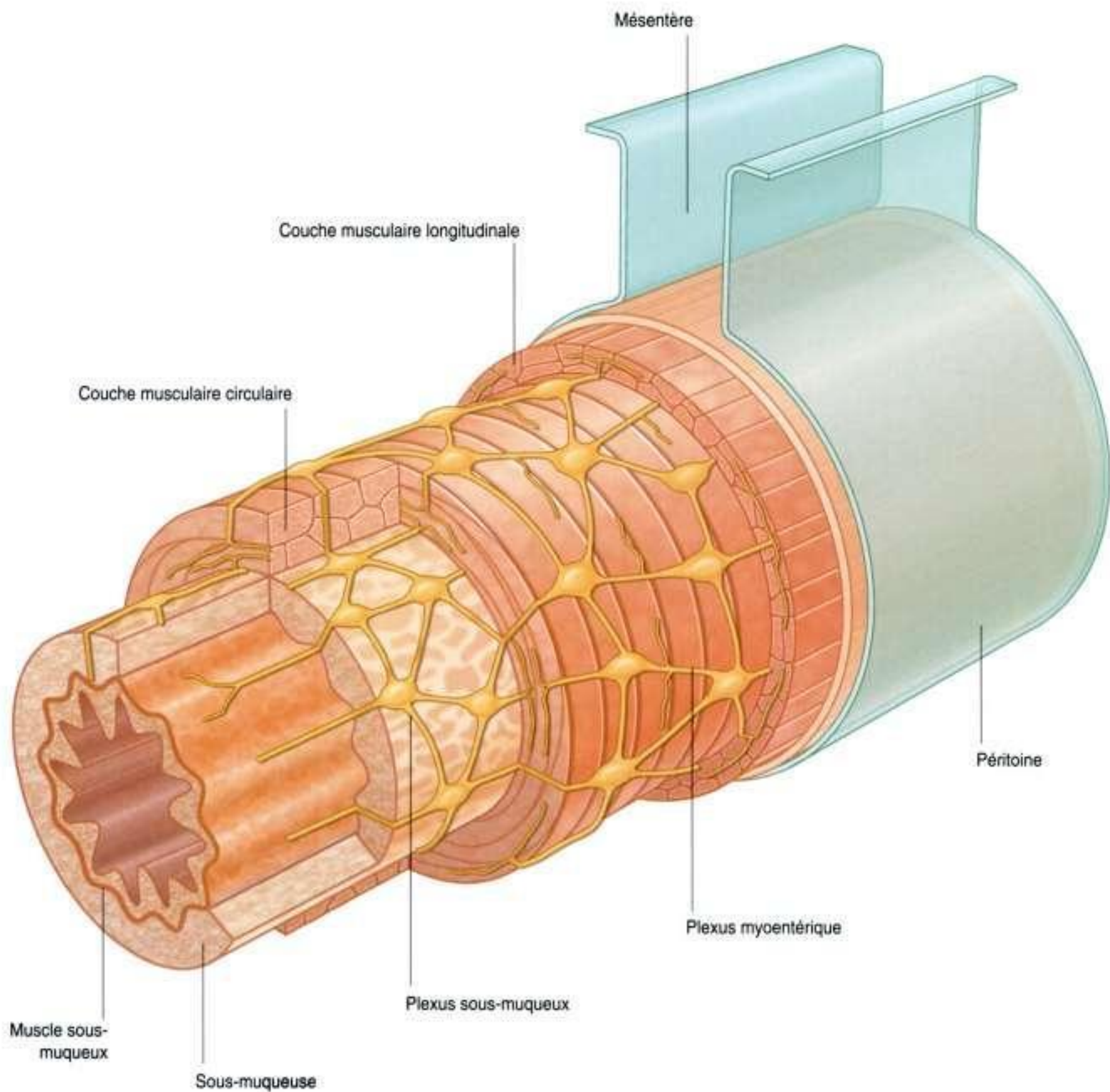


Figure 4.112. Système entérique.

sanguin gastro-intestinal, et les cycles de contraction et de relaxation des fibres musculaires lisses (**péristaltisme**).

Bien que le système entérique fonctionne généralement de façon indépendante par rapport au système nerveux central, il reçoit des influx des neurones postganglionnaires sympathiques et des neurones préganglionnaires parasympathiques qui modifient ses activités.

Innervation sympathique de l'estomac

L'innervation sympathique de l'estomac est assurée comme suit.

- Une fibre préganglionnaire sympathique de niveau médullaire T6 pénètre la racine antérieure de la moelle spinale.
- Au niveau du foramen vertébral, la racine antérieure (qui contient la fibre préganglionnaire) et la racine postérieure se rejoignent pour former le nerf spinal.
- En dehors de la colonne vertébrale, la fibre préganglionnaire quitte le nerf spinal par le rameau communicant blanc.
- Le rameau communicant blanc, qui contient la fibre préganglionnaire, gagne le tronc sympathique.
- Au sein du tronc sympathique, la fibre préganglionnaire ne fait pas synapse; elle passe à travers le tronc sympathique et rejoint le nerf grand splanchnique.
- Le nerf grand splanchnique passe à travers les piliers du diaphragme et gagne le ganglion cœliaque.
- Dans le ganglion cœliaque, la fibre préganglionnaire fait synapse avec le neurone postganglionnaire.
- La fibre postganglionnaire rejoint le plexus de fibres nerveuses situées autour du tronc cœliaque et se poursuit le long de ses branches.
- La fibre postganglionnaire chemine avec les fibres nerveuses accompagnant les branches du tronc cœliaque vascularisant l'estomac et gagne par la suite la paroi gastrique.
- Un influx nerveux du système sympathique peut ainsi modifier les activités du tractus gastro-intestinal contrôlées par le système entérique.

RÉGION POSTÉRIEURE DE L'ABDOMEN

La région postérieure de l'abdomen est située en arrière du tractus gastro-intestinal abdominal, de la rate et du pancréas (figure 4.113). Cette région, circonscrite par les os et les muscles de la paroi abdominale postérieure, contient de nombreuses structures; certaines d'entre elles ne sont pas directement impliquées dans les activités digestives mais utilisent cette zone comme un passage, pour aller d'une région du corps à une autre. Ce sont par exemple l'aorte abdominale et les plexus nerveux qui lui sont associés, la veine cave inférieure, les troncs sympathiques et les lymphatiques. Cette région contient également des structures qui sont importantes pour le fonctionnement d'autres parties du corps (par exemple le plexus lombal), et des organes qui se sont développés dans cette région chez le fœtus, et qui y demeurent chez l'adulte (par exemple les reins et les glandes surrénales).

Paroi postérieure de l'abdomen

Squelette

Vertèbres lombales et sacrum

Les corps des cinq vertèbres lombales se projettent au milieu de la région postérieure de l'abdomen (figure 4.114). La proéminence de ces structures dans cette région est due à la courbure (à convexité antérieure) de la colonne lombale.

Les vertèbres lombales se distinguent des vertèbres cervicales et thoraciques par leur taille. Elles sont beaucoup plus larges que toutes les autres vertèbres. Les corps vertébraux sont massifs et leur taille augmente progressivement de la vertèbre L1 à LV. Les pédicules sont courts et trapus, les processus transverses sont longs et minces, et les processus épineux sont larges et courts. Les processus articulaires sont larges et orientés médialement et latéralement, ce qui permet des mouvements de flexion et d'extension dans cette partie de la colonne vertébrale.

Entre chaque vertèbre lombale, il y a un disque intervertébral, qui complète cette structure médiane au sein de la paroi postérieure de l'abdomen.

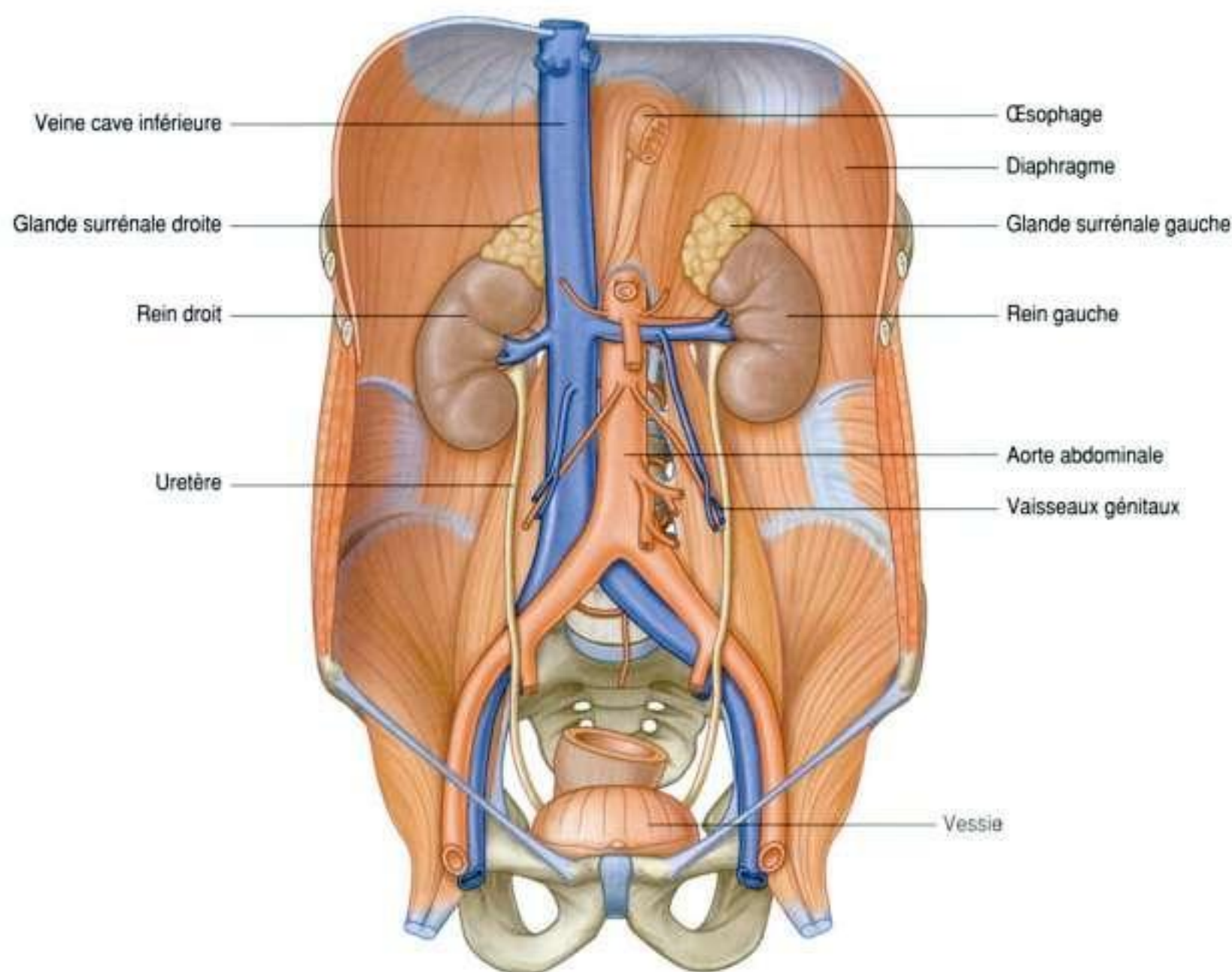


Figure 4.113. Région postérieure de l'abdomen.

La structure médiane se prolonge vers le bas par la partie supérieure du sacrum (figure 4.114). Le sacrum est constitué par la fusion des cinq vertèbres sacrales, constituant une seule pièce osseuse, de forme triangulaire à base supérieure et à pointe inférieure. Sa face antérieure concave et sa face postérieure convexe contiennent les foramens sacraux antérieurs et postérieurs qui livrent passage pour les rameaux antérieurs et postérieurs des nerfs spinaux.

Os coxaux

Les **os ilium** sont les régions supérieures des os coxaux. Ils s'articulent de chaque côté avec les faces latérales du sacrum au niveau des articulations sacro-iliaques (figure 4.114). La partie supérieure de chaque ilium présente vers l'extérieur une zone osseuse fine en forme d'aile (la **fosse iliaque**). La face médiale de cette région de l'os iliaque et les muscles qui lui sont associés sont

des éléments constitutifs de la paroi postérieure de l'abdomen.

Côtes

En haut, les 11^e et 12^e côtes complètent le cadre osseux de la paroi postérieure de l'abdomen (figure 4.114). Ces côtes sont particulières car elles ne s'articulent pas avec le sternum ; elles n'ont qu'une seule facette articulaire au niveau de leur tête, et ne présentent ni col ni tubercules.

La 11^e côte est en arrière de la partie supérieure du rein gauche, et la 12^e côte est en arrière de la partie supérieure des deux reins. Par ailleurs, de nombreux muscles et ligaments s'insèrent sur la 12^e côte.

Muscles

Les muscles de la région postérieure de l'abdomen complètent le cadre osseux de la paroi abdominale postérieure (tableau 4.2). En dedans, on trouve les

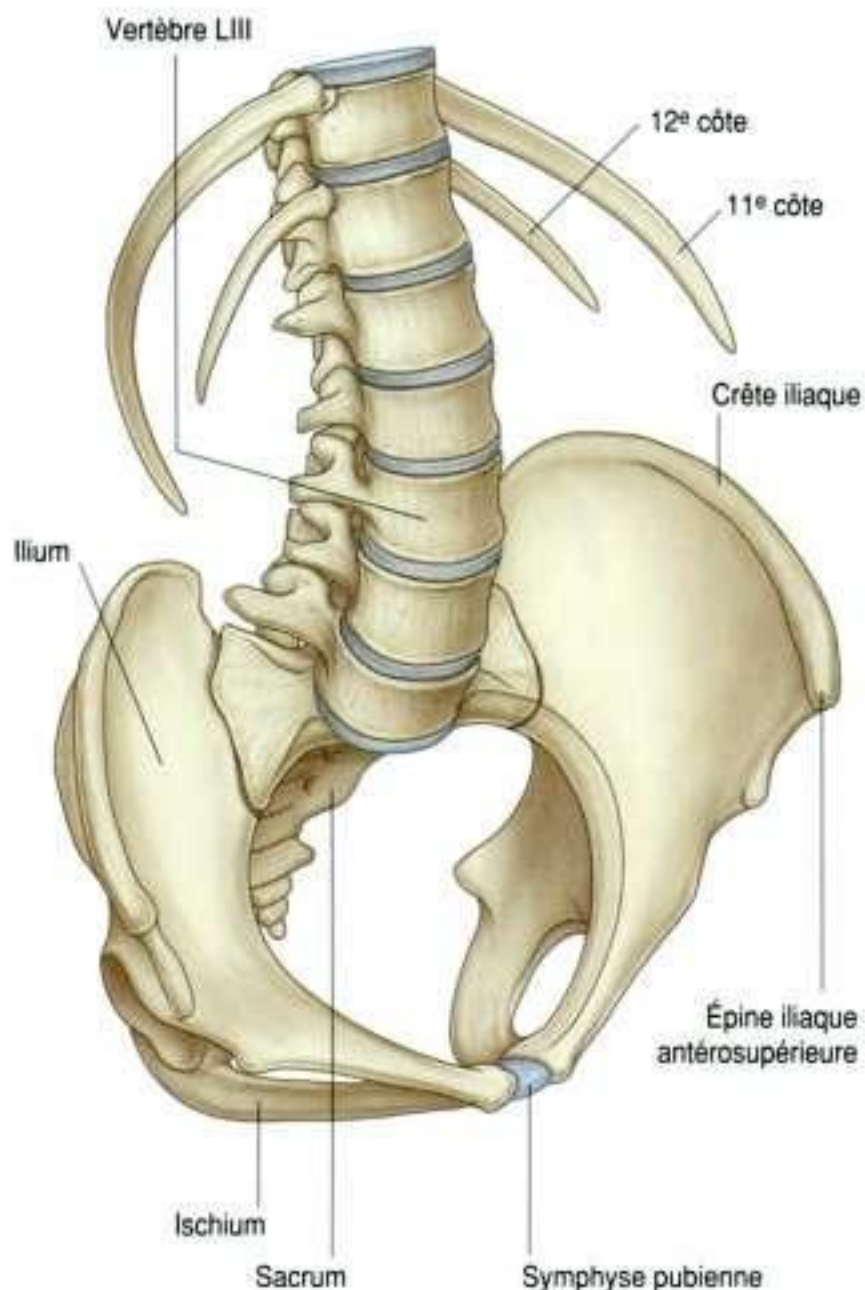


Figure 4.114. Ostéologie de la paroi postérieure de l'abdomen.

muscles grand et petit psoas, en dehors le muscle carré des lombes, en bas le muscle iliaque et en haut le diaphragme.

Grand et petit psoas

En dedans, les muscles **grands psoas** recouvrent les faces antérolatérales du corps des vertèbres lombales, comblant l'espace entre les corps vertébraux et les processus transverses (figure 4.115). Chacun de ces muscles naît des corps vertébraux de la vertèbre thoracique TXII et des cinq vertèbres lombales, des disques intervertébraux situés entre ces vertèbres, et des processus transverses lombaux. Il se dirige vers le bas le long du bord du pelvis et se poursuit vers la face antérieure de la cuisse, en passant sous le ligament inguinal pour se terminer sur le petit trochanter du fémur.

Le muscle grand psoas fléchit la cuisse sur le bassin au niveau de la hanche lorsque le tronc est fixe,

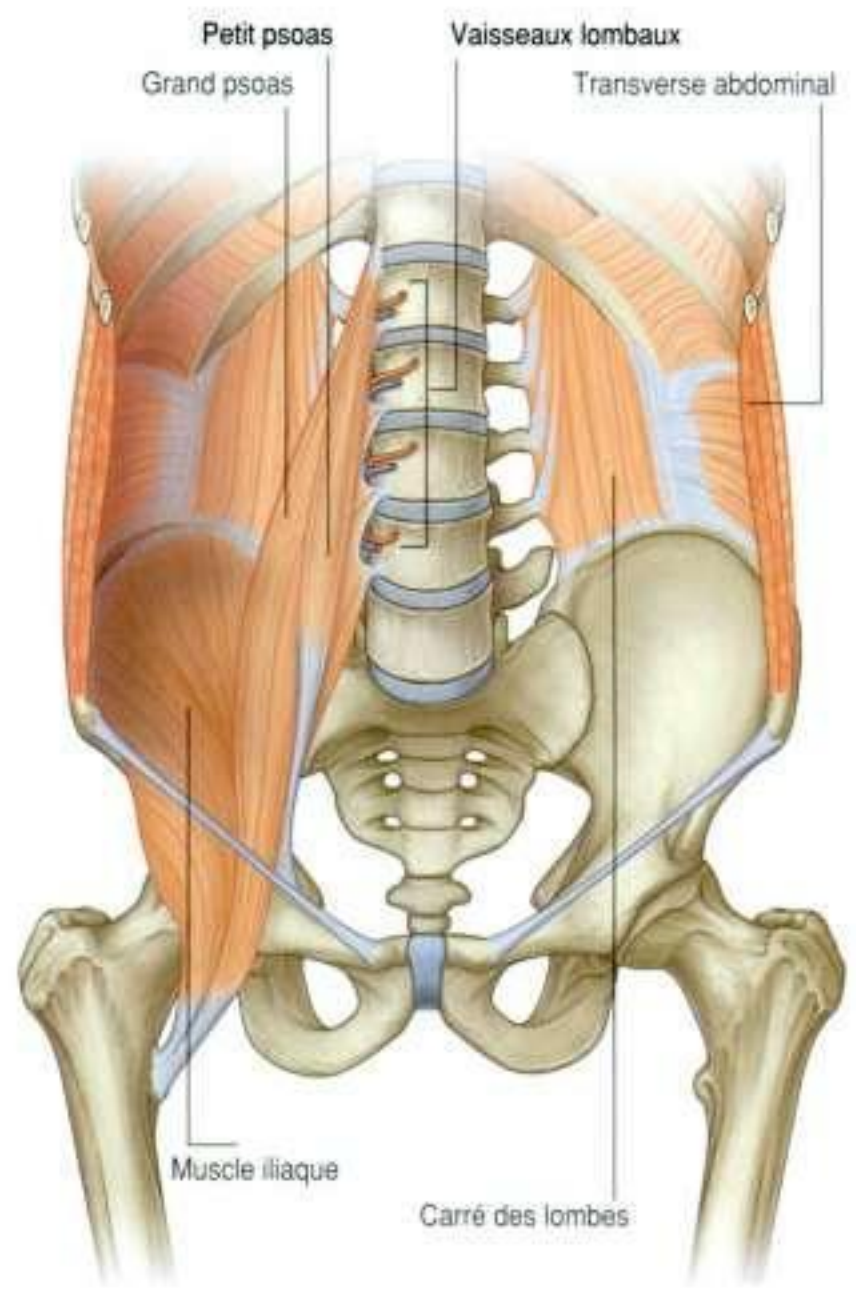


Figure 4.115. Muscles de la paroi postérieure de l'abdomen.

et il fléchit le tronc en avant lorsque le fémur est fixe. Il est innervé par les rameaux antérieurs des racines nerveuses L1 à L3.

Le muscle **petit psoas**, qui est parfois absent, est associé au grand psoas. Lorsqu'il est présent, ce muscle fin se trouve sur le grand psoas; il s'insère sur les vertèbres TXII et LI, et sur les disques intervertébraux correspondants; il se termine par un long tendon sur la ligne pectinéale du pelvis et sur l'éminence iliopubienne.

Le petit psoas est un fléchisseur accessoire de la colonne lombale, et est innervé par la branche antérieure de la racine nerveuse L1.

Muscle carré des lombes

De chaque côté, les muscles carrés des lombes se situent entre la 12^e côte et la crête iliaque, de part et d'autre de la colonne vertébrale (figure 4.115).

Tableau 4.2 Muscles de la paroi postérieure de l'abdomen.

Muscle	Origine	Terminaison	Innervation	Fonction
Grand psoas	Faces latérales des corps vertébraux de TXII et de LI à LV, processus transverses des vertèbres lombales et disques intervertébraux entre TXII et LV	Petit trochanter du fémur	Rameaux antérieurs de L1 à L3	Flexion de la cuisse sur le bassin
Petit psoas	Faces latérales des corps vertébraux de TXII et LI, et disques intervertébraux correspondants	Ligne pectinéale du pelvis et éminence iliopubienne	Rameau antérieur de L1	Faible flexion de la colonne lombale
Carré des lombes	Processus transverse de LV, ligament iliolumbal et crête iliaque	Processus transverses de LI à LIV et bord inférieur de la 12 ^e côte	Rameaux antérieurs de T12 et de L1 à L4	Abaissement et stabilisation de la 12 ^e côte, flexion latérale du tronc
Iliaque	Deux tiers supérieurs de la fosse iliaque, ligaments sacro-iliaque antérieur et iliolumbal, partie supérieure de la face latérale du sacrum	Petit trochanter fémoral	Nerf fémoral (L2 à L4)	Flexion de la cuisse sur le bassin

Ils sont recouverts en dedans par les grands psoas, et sont en rapport par leurs bords latéraux avec les muscles transverses abdominaux.

Ils prennent leur origine sur le processus transverse de LV, le ligament iliolumbal et la partie adjacente de la crête iliaque. Ils s'attachent en haut sur le processus transverse des quatre premières vertèbres lombales et sur le bord inférieur de la 12^e côte.

Les muscles carrés des lombes abaissent et stabilisent la 12^e côte et contribuent à la flexion latérale du tronc. Ensemble, ils étendent la colonne lombale. Ils sont innervés par le rameau antérieur de T12 et les nerfs spinaux L1 à L4.

Muscle iliaque

Plus bas, les muscles **iliaques** se situent de chaque côté dans les deux fosses iliaques (figure 4.115). À partir de cette vaste insertion sur la fosse iliaque, le muscle se dirige vers le bas, rejoint le muscle grand psoas et se termine sur le petit trochanter fémoral. Au niveau de la cuisse, ces muscles s'associent et constituent le muscle **iliopsoas**.

Comme le grand psoas, le muscle iliaque fléchit la cuisse sur le bassin lorsque le tronc est fixe, et fléchit le tronc en avant si le point fixe est le fémur. Il est innervé par des branches du nerf fémoral.

Diaphragme

En haut, le diaphragme constitue la limite supérieure de la région abdominale postérieure. Cette cloison musculotendineuse sépare également la cavité abdominale de la cavité thoracique.

La structure du diaphragme est composée d'une zone centrale tendineuse sur laquelle s'insèrent de façon circonférentielle des fibres musculaires (figure 4.116). Le diaphragme est fixé aux vertèbres lombales par des piliers musculotendineux qui s'insèrent sur le ligament longitudinal antérieur de la colonne vertébrale :

- le **pilier droit** est le plus long et le plus large ; il s'insère sur les corps vertébraux de LI à LIII et les disques intervertébraux correspondants (figure 4.117) ;
- le **pilier gauche** s'insère sur les corps vertébraux de LI et LII et les disques intervertébraux associés.

Les piliers se rejoignent sur la ligne médiane et forment une arche tendineuse (**ligament arqué médian**), située en avant de l'aorte (figure 4.117).

En dehors des piliers, le fascia recouvrant la partie supérieure du muscle grand psoas forme une seconde arche tendineuse. Il s'agit du **ligament arqué médial**, qui s'insère en dedans sur les faces des vertèbres LI et LII, et en dehors sur le processus transverse de LI (figure 4.117).

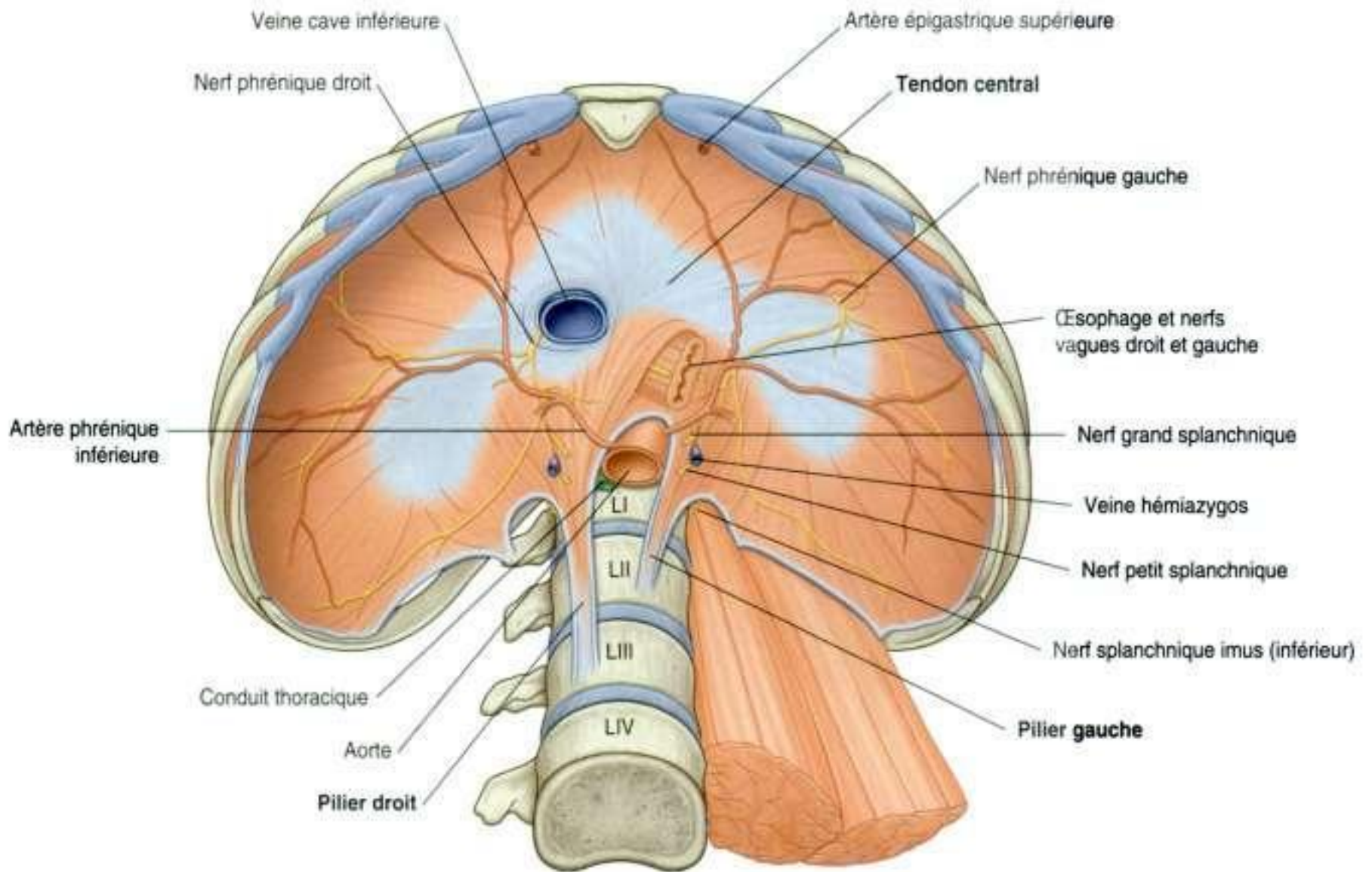


Figure 4.116. Diaphragme.

Une troisième arche tendineuse, le **ligament arqué latéral**, est constituée par un épaississement du fascia recouvrant le muscle carré des lombes. Il s'insère en dedans sur le processus transverse de L1 et en dehors sur la 12^e côte (figure 4.117).

Les ligaments arqués médial et latéral servent de point d'insertion à une partie des fibres musculaires du diaphragme.

Structures passant à travers ou autour du diaphragme

De nombreuses structures passent à travers ou autour du diaphragme (figure 4.116) :

- l'aorte passe en arrière du diaphragme, et en avant des corps vertébraux, en regard du bord inférieur de la vertèbre TXII – elle se situe entre les deux piliers du diaphragme et en arrière du ligament arqué médian, juste à gauche de la ligne médiane;
- le conduit thoracique et parfois la veine azygos accompagnent l'aorte au niveau du hiatus aortique;

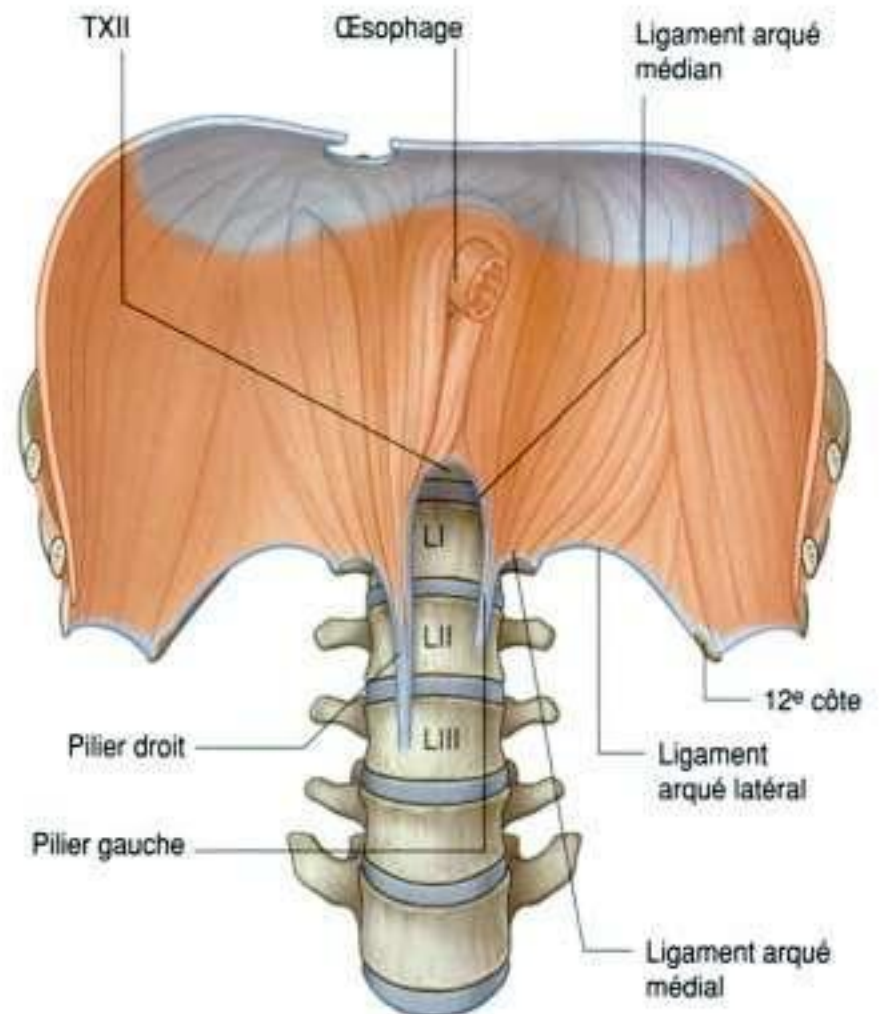


Figure 4.117. Piliers du diaphragme.

- l'œsophage passe à travers les fibres musculaires du pilier droit du diaphragme au niveau de la vertèbre TX, juste à gauche du hiatus aortique ;
- les troncs vagues antérieur et postérieur traversent le diaphragme avec l'œsophage, au niveau du hiatus œsophagien, ainsi que les branches œsophagiennes de l'artère et de la veine gastrique gauche et les vaisseaux lymphatiques ;
- le troisième grand orifice du diaphragme est le foramen de la veine cave, à travers lequel passe la veine cave inférieure, quittant la cavité abdominale vers la cavité thoracique (figure 4.116) ; il est situé en regard de la vertèbre TVIII, au sein de la zone tendineuse centrale du diaphragme ;
- le nerf phrénique droit accompagne la veine cave inférieure à travers le foramen de la veine cave.

D'autres structures passent également à travers de plus petits orifices soit au sein du diaphragme, soit juste à sa périphérie lorsqu'elles vont de la cavité thoracique à la cavité abdominale (figure 4.116) :

- les nerfs grand et petit splanchniques passent de chaque côté à travers les piliers ;
- la veine hémiazygos passe à travers le pilier gauche ;
- les troncs sympathiques passent de chaque côté en arrière du ligament arqué médial ;
- les vaisseaux épigastriques supérieurs passent en avant du diaphragme, à la face profonde des côtes ;
- d'autres vaisseaux et nerfs (à savoir les vaisseaux musculophréniques et certains nerfs intercostaux) passent également à travers le diaphragme en différents points.

Coupoles

L'aspect habituel des coupes droite et gauche du diaphragme est dû au contenu abdominal sous-jacent, qui pousse les zones latérales vers le haut, et au péricarde, fixé au centre, entraînant un aplatissement du diaphragme dans cette zone centrale (figure 4.118).

La disposition des coupes est consécutive :

- au foie à droite, avec une certaine contribution du rein et de la glande surrénale droite ;
- au fundus de l'estomac et à la rate à gauche, avec une contribution du rein et de la glande surrénale gauche.

Bien que la hauteur de ces coupes varie pendant la respiration, on estime que, lors d'une expiration nor-

male, la coupole gauche se place en regard du 5^e espace intercostal, et la coupole droite en regard de la 5^e côte.

Durant l'inspiration, la partie musculaire du diaphragme se contracte, ce qui abaisse la partie centrale tendineuse du diaphragme. Cela entraîne un aplatissement des coupes, un élargissement de la cavité thoracique et une diminution de la pression intrathoracique. Ces mouvements ont un effet physiologique : ils permettent la pénétration de l'air dans les poumons et augmentent le retour veineux vers le cœur.

Vascularisation

Le diaphragme est vascularisé par ses faces supérieure et inférieure :

- les **artères musculophrénique** et **péricardophrénique**, branches de l'**artère thoracique interne**, et l'**artère phrénique supérieure**, branche de l'**aorte thoracique**, vascularisent le diaphragme par sa face supérieure ;
- les **artères phréniques inférieures**, qui sont des branches de l'**aorte abdominale**, vascularisent le diaphragme par sa face inférieure (voir figure 4.116).

Le drainage veineux est assuré par des veines accompagnant ces artères.

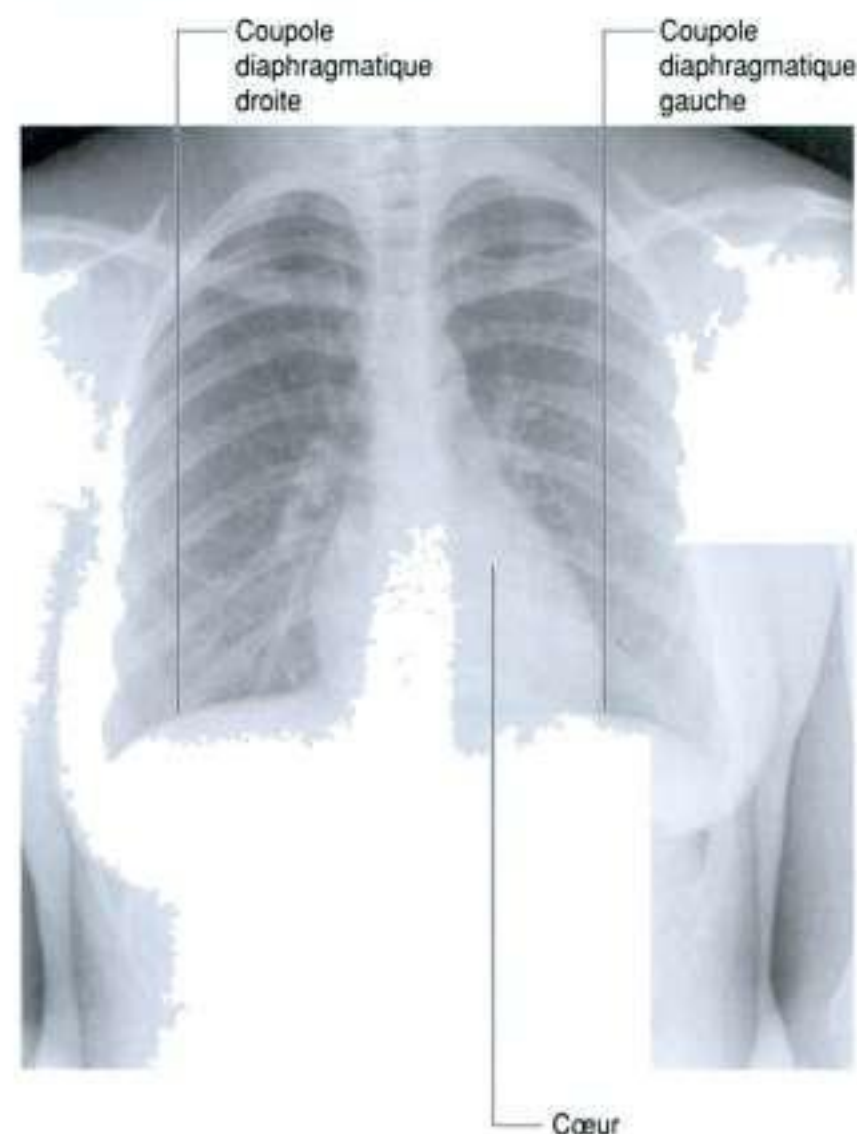


Figure 4.118. Coupes droite et gauche du diaphragme. Radiographie de thorax.

Innervation

L'innervation du diaphragme est essentiellement assurée par les **nerfs phréniques**. Ces nerfs, issus des niveaux médullaires C3 à C5, assurent toute l'innervation motrice du diaphragme et l'innervation sensitive de sa partie centrale. Ils cheminent dans la cavité thoracique, entre la plèvre médiastinale et le

péricarde, jusqu'à la face supérieure du diaphragme. À ce niveau, le nerf phrénique droit accompagne la veine cave inférieure à travers le diaphragme; le nerf phrénique gauche traverse le diaphragme seul (voir figure 4.116). D'autres fibres sensibles issues des nerfs intercostaux innervent les zones périphériques du diaphragme.

En clinique

Abcès du muscle psoas

À première vue, il est difficile d'apprécier en quoi la gaine du muscle psoas est l'une des plus importantes de l'organisme. Le muscle psoas et sa gaine s'insèrent non seulement sur les vertèbres lombales, mais aussi sur les disques intervertébraux situés entre ces vertèbres. Cette origine discale est très importante. Dans certains types d'infection, le disque

intervertébral est typiquement atteint (discites dues à une tuberculose ou à une salmonelle). Lorsque le disque est atteint, l'infection peut diffuser en avant et sur les côtés. Elle passe alors dans la gaine du psoas et diffuse au sein du muscle et de sa gaine. Elle peut se manifester par l'apparition d'une masse sous le ligament inguinal.

En clinique

Hernies diaphragmatiques

Pour comprendre comment une hernie diaphragmatique peut se développer, il est nécessaire de connaître l'embryologie du diaphragme.

Le diaphragme est formé de quatre structures – le septum transversum, le mésentère postérieur de l'œsophage, la membrane pleuropéritonéale et la périphérie diaphragmatique – qui fusionnent par la suite, séparant ainsi la cavité abdominale de la cavité thoracique. Le septum transversum forme le tendon central, qui se développe à partir d'une origine embryonnaire mésodermique, en avant de la tête de l'embryon, puis migre vers sa position adulte lors de la formation des replis crâniens.

La fusion des différents composants du diaphragme peut être incomplète et des hernies peuvent alors se développer au niveau de ces points de non-fusion. Les sites les plus fréquents sont :

- au niveau du processus xiphoïde et du rebord costal à droite (hernie de Morgagni);

- à travers un défaut situé au niveau du canal pleuropéritonéal postérieur à gauche (hernie de Bochdalek).

Des hernies peuvent également se développer au sein du tendon central, ou au niveau d'un hiatus œsophagien congénitalement grand.

Les hernies de Morgagni et de Bochdalek sont habituellement parlantes à la naissance ou lors de la petite enfance. Elles laissent les viscères abdominaux pénétrer dans la cavité thoracique, ce qui peut comprimer les poumons et réduire la fonction respiratoire. La plupart de ces hernies nécessitent un traitement chirurgical.

Quelquefois, de petits défauts diaphragmatiques ne permettent pas le passage des viscères mais laissent librement circuler les liquides. Quand de tels défauts sont présents, les patients ayant une ascite peuvent développer des épanchements pleuraux et, inversement, les patients présentant des épanchements pleuraux peuvent développer une ascite.

En clinique

Hernie hiatale

Au niveau du hiatus œsophagien, le diaphragme peut être laxé, permettant ainsi au fundus de l'estomac de faire hernie dans le médiastin postérieur (figure 4.119). Cela provoque typiquement des symptômes de reflux acide. Un ulcère peut alors se développer et provoquer saignement et anémie. Le diagnostic est habituellement confirmé grâce à des radiographies au baryum ou à une endoscopie. Le traitement de première intention est médical, bien qu'un traitement chirurgical soit parfois nécessaire.

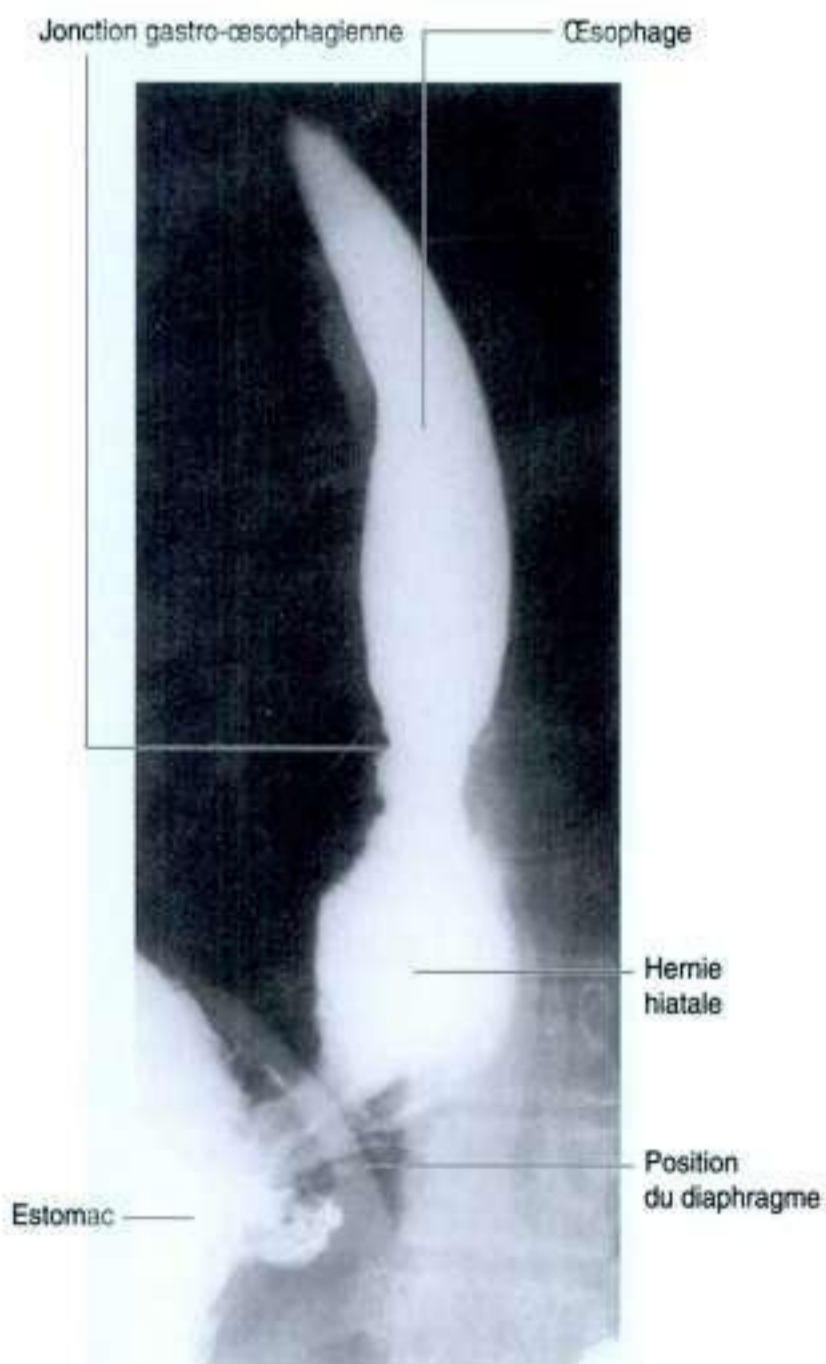


Figure 4.119. Radiographie au baryum montrant une hernie hiatale.

Viscères

Reins

Les reins ont une forme de haricot; ils sont situés en position rétropéritonéale dans la région abdominale postérieure (figure 4.120). Ils sont logés au sein du tissu conjonctif extrapéritonéal de chaque côté de la colonne vertébrale. En position érigée, la limite supérieure des reins se projette au niveau de la vertèbre TXII, et leur limite inférieure se projette en regard de LIII, le rein droit étant légèrement plus bas que le rein gauche en raison de ses rapports avec le foie. Bien que les reins soient de taille et de forme similaires, le rein gauche est légèrement plus long et fin que le rein droit; il est également plus près de la ligne médiane.

Rapports avec les autres structures

La face antérieure du rein droit est en rapport avec de nombreuses structures; certaines sont séparées du rein par un feuillet péritonéal, d'autres sont directement en contact avec le rein (figure 4.121) :

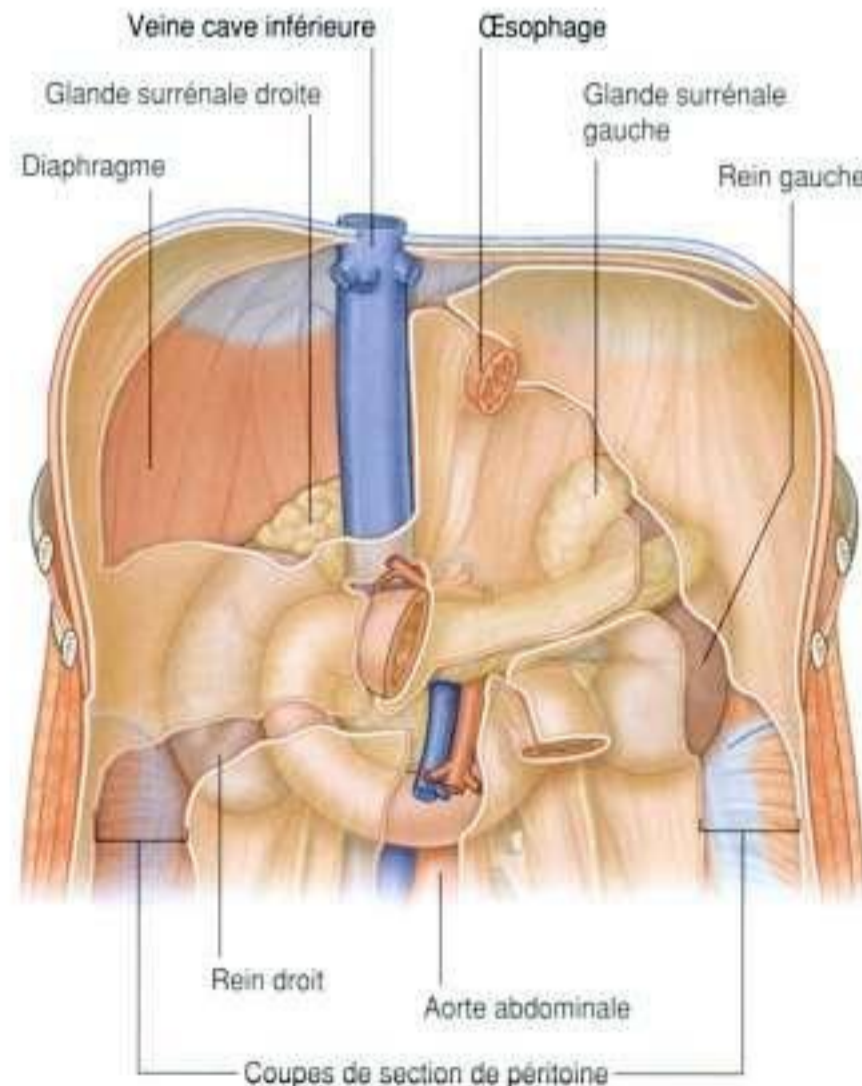


Figure 4.120. Situation rétropéritonéale des reins au sein de la région postérieure de l'abdomen.

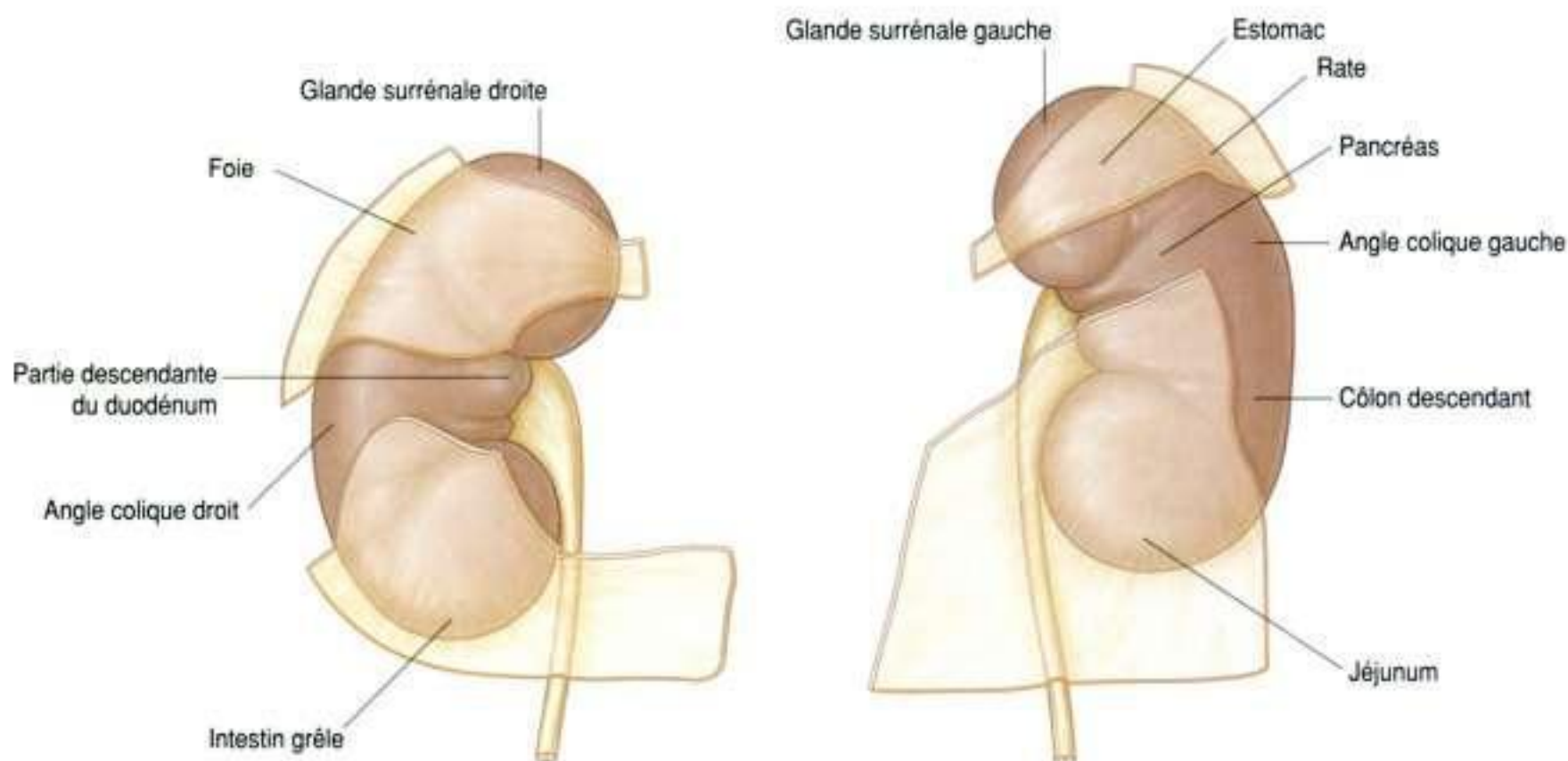


Figure 4.121. Structures en rapport avec la face antérieure des reins.

- une petite partie du **pôle supérieur** du rein droit est recouverte par la glande surrénale droite ;
- plus bas, une grande partie de sa **face antérieure** est située contre le foie, dont elle est séparée par un feuillet péritonéal ;
- en dedans, la portion descendante du duodénum, qui est en position rétropéritonéale, entre en contact avec le rein ;
- le **pôle inférieur** du rein est directement en contact avec l'angle colique droit par sa face latérale, et avec une partie de l'intestin grêle par sa face médiale.

La face antérieure du rein gauche est également en rapport avec de nombreuses structures, certaines par l'intermédiaire d'un feuillet péritonéal, d'autres directement en contact avec le rein (figure 4.121) :

- une petite partie du pôle supérieur est recouverte, sur sa face médiale, par la glande surrénale gauche ;
- le reste du pôle supérieur est en rapport avec l'estomac, qui est intrapéritonéal, et la rate ;
- plus bas, le pancréas, qui est en position rétropéritonéale, recouvre la partie moyenne du rein ;
- la moitié inférieure du rein gauche est en rapport, sur sa face latérale, avec l'angle colique gauche et le début du côlon descendant, et sur sa face médiale, avec des anses jéjunales intrapéritonéales.

En arrière, les reins droit et gauche sont en rapport avec des structures similaires (figure 4.122). Ils sont en rapport en haut avec le diaphragme, et plus bas, de dedans en dehors, avec le muscle grand psoas, le carré des lombes et le muscle transverse abdominal.

Le pôle supérieur du rein droit est situé en avant de la 12^e côte, alors que le pôle supérieur du rein gauche est en avant des 11^e et 12^e côtes. Les culs-de-sac pleuraux, plus particulièrement les récessus costodiaphragmatiques, sont en arrière des reins à ce niveau.

Les vaisseaux et nerfs subcostaux et les nerfs ilio-hypogastriques et ilio-inguinaux cheminent également en arrière des reins.

Loge rénale et fascia

Les reins sont entourés d'un arrangement particulier de graisse et de fascia. Il existe un amas de graisse extrapéritonéale, immédiatement autour de la capsule rénale – la **graisse périrénale**, qui enveloppe complètement le rein (figure 4.123). Cette graisse périrénale est limitée par un épaississement membraneux du fascia extrapéritonéal (le **fascia rénal**). Les glandes surrénales sont également contenues dans cette loge ; elles sont habituellement séparées des reins par un fin septum. *Le fascia rénal est incisé quel que soit l'abord chirurgical du rein.*

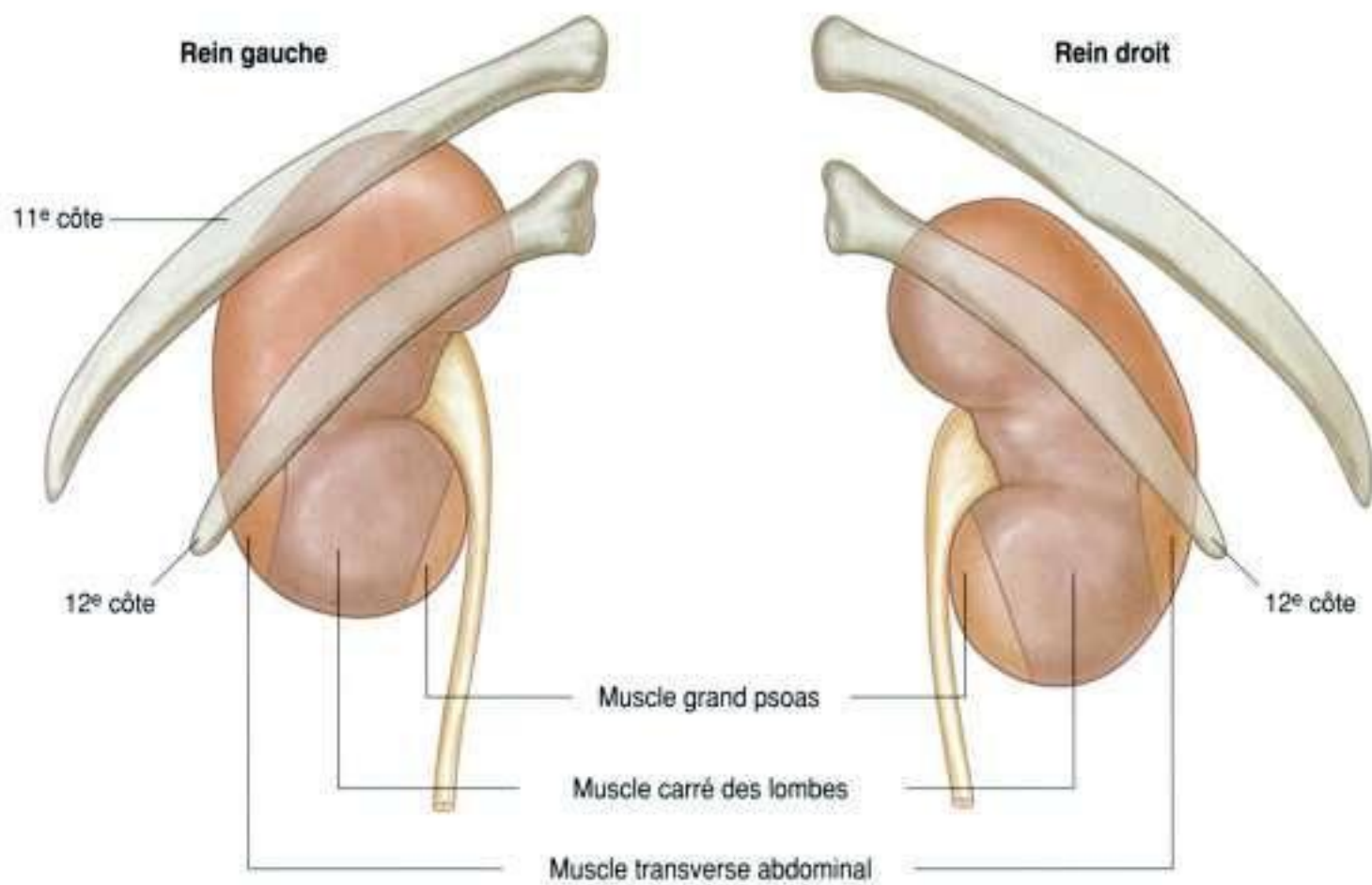


Figure 4.122. Structures en rapport avec la face postérieure des reins.

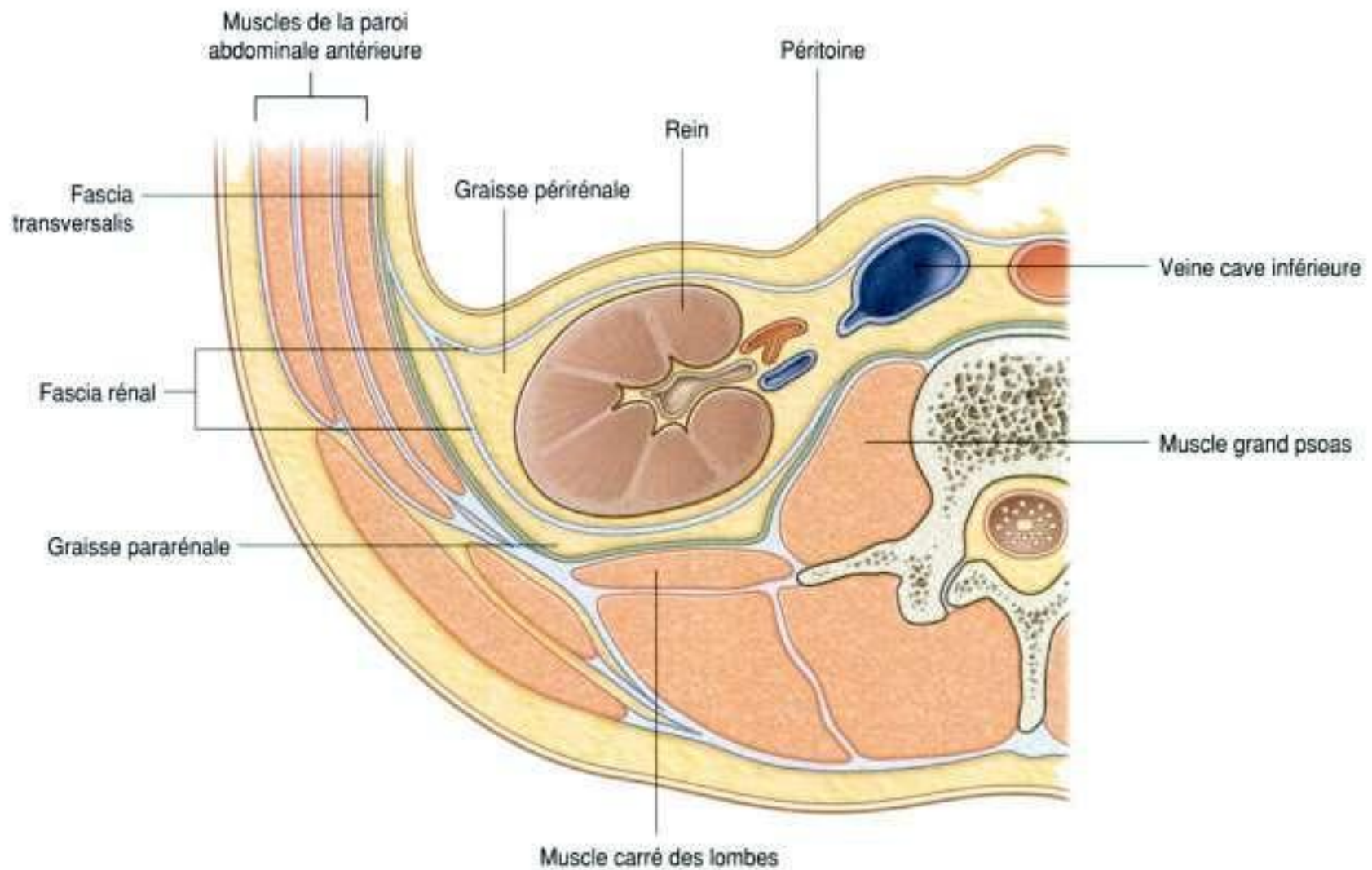


Figure 4.123. Organisation de la graisse et des fascias entourant les reins.

Au niveau des bords latéraux de chaque rein, les feuillets antérieur et postérieur du fascia rénal fusionnent (figure 4.123). Cette zone peut se prolonger

sur le fascia transversalis au niveau de la paroi latérale de l'abdomen.

Au-dessus de chaque glande surrénale, les feuillets antérieur et postérieur du fascia rénal fusionnent et s'associent au fascia qui recouvre le diaphragme.

En dedans, le feuillet antérieur du fascia rénal se prolonge sur les vaisseaux au niveau du hile, et fusionne avec le tissu conjonctif entourant l'aorte abdominale et la veine cave inférieure (figure 4.123). Dans certains cas, le feuillet antérieur peut traverser la ligne médiane, vers le côté opposé, et fusionner avec le feuillet controlatéral.

Le feuillet postérieur du fascia rénal passe en dedans, entre le rein et le fascia recouvrant le muscle carré des lombes, pour fusionner avec le fascia du muscle grand psoas.

En bas, les feuillets antérieur et postérieur du fascia rénal entourent les uretères.

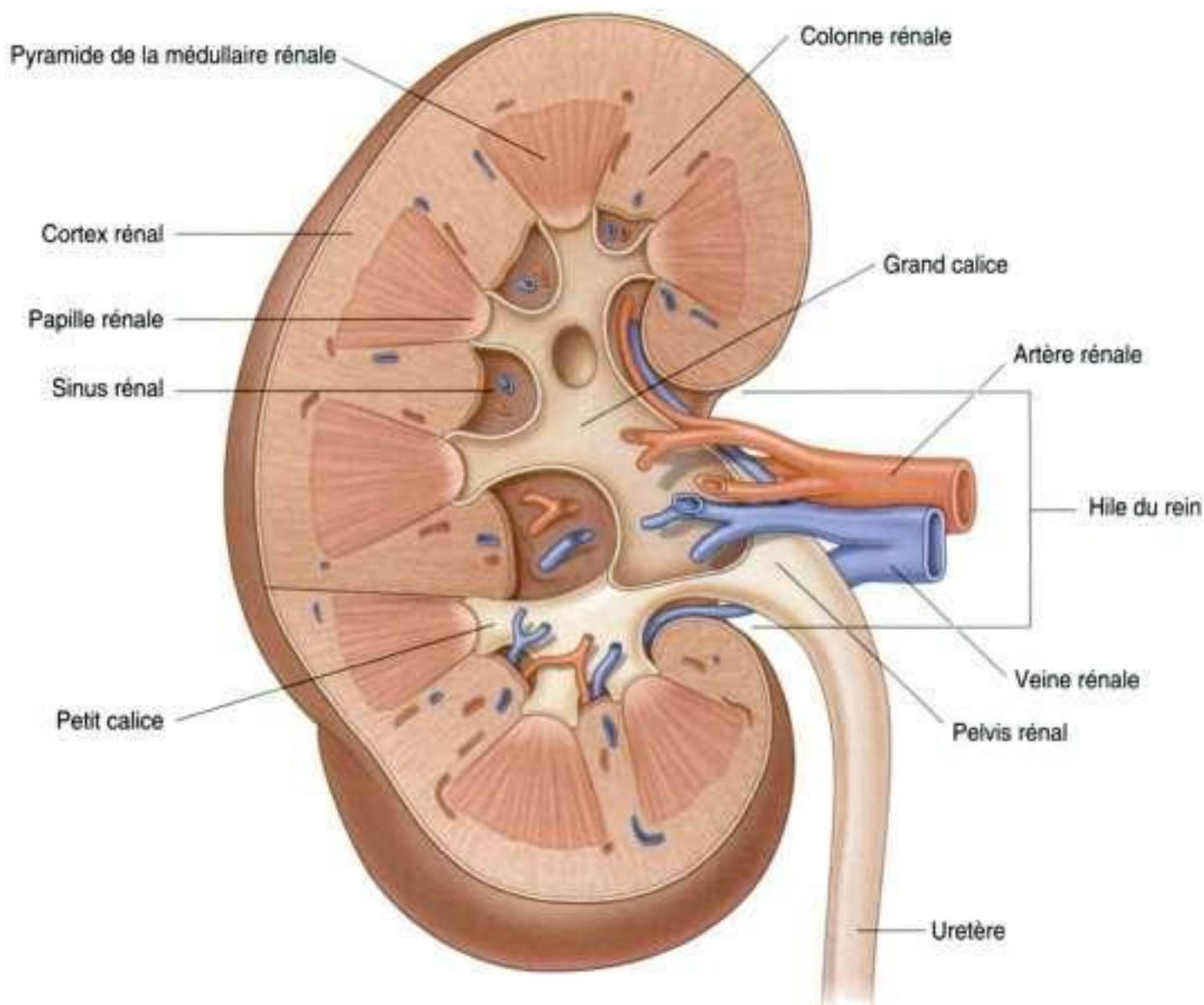
En plus de la graisse périrénale et du fascia rénal, une dernière enveloppe de graisse, la **graisse para-rénale**, complète cet ensemble de graisse et de fascia associé au rein (figure 4.123). Cette graisse s'accumule en arrière et en dehors de chaque rein.

Structure rénale

Chaque rein présente une face antérieure et une face postérieure lisses, recouvertes d'une capsule fibreuse, facilement clivable en dehors des situations pathologiques.

Le **hile du rein** est situé sur le bord médial du rein. Il correspond à une fente verticale profonde, à travers laquelle les vaisseaux, les nerfs et les lymphatiques pénètrent et quittent le rein (figure 4.124). En profondeur, le hile est en continuité avec le sinus rénal. La graisse périrénale entourant le rein se poursuit sur le hile et le sinus rénal.

Chaque rein est constitué d'un **cortex rénal** périphérique et d'une **médullaire rénale** interne. Le cortex rénal correspond à une bande continue de tissu pâle, entourant complètement la médullaire rénale. Des extensions du cortex rénal (les **colonnes rénales**) se projettent au centre du rein, divisant la médullaire en agrégats triangulaires discontinus de tissu (les **pyramides rénales**).



Les bases des pyramides rénales sont en périphérie, jouxtant le cortex rénal, alors que leurs sommets sont orientés vers le centre, en direction du **sinus rénal**. Leurs projections apicales (**papilles rénales**) sont entourées par les **petits calices**.

Les petits calices reçoivent l'urine et représentent les parties proximales du tube qui va former par la suite l'uretère (figure 4.124). Au sein du sinus rénal, plusieurs petits calices se réunissent pour former un **grand calice**, et deux à trois grands calices se réunissent pour former le **pelvis rénal** (ou pyélon ou bassin), qui a une forme d'entonnoir et correspond à l'extrémité proximale de l'uretère.

Vascularisation et lymphatiques des reins

Chaque rein est vascularisé par une seule volumineuse artère, l'**artère rénale**, qui est une branche latérale de l'aorte abdominale. Ces vaisseaux naissent habituellement juste en dessous de l'origine de l'artère mésentérique supérieure, en regard des vertèbres LI-LII (figure 4.125). L'**artère rénale**

gauche naît généralement un peu plus haut que la droite, l'**artère rénale droite** est un peu plus longue et passe en arrière de la veine cave inférieure.

Lorsque l'artère rénale gagne le hile rénal, elle se divise en branches antérieure et postérieure, qui vascularisent le parenchyme rénal. Il existe souvent des artères rénales accessoires. Elles naissent des faces latérales de l'aorte abdominale, soit au-dessus, soit au-dessous des artères rénales principales, et pénètrent le hile rénal avec les artères rénales principales ou gagnent directement le rein à un autre niveau ; elles sont alors désignées sous le terme d'**artères extrahilaires**.

De nombreuses veines rénales participent à la formation des **veines rénales droite** et **gauche**, qui sont toutes deux situées en avant des artères rénales (figure 4.125). À noter que la longue veine rénale gauche croise la ligne médiane en avant de l'aorte abdominale et en arrière de l'artère mésentérique supérieure, et qu'elle peut être comprimée par un anévrisme de l'une ou l'autre de ces deux artères.

Le drainage lymphatique des reins est assuré par les **nœuds lymphatiques lombaux**, situés autour de l'origine des artères rénales.

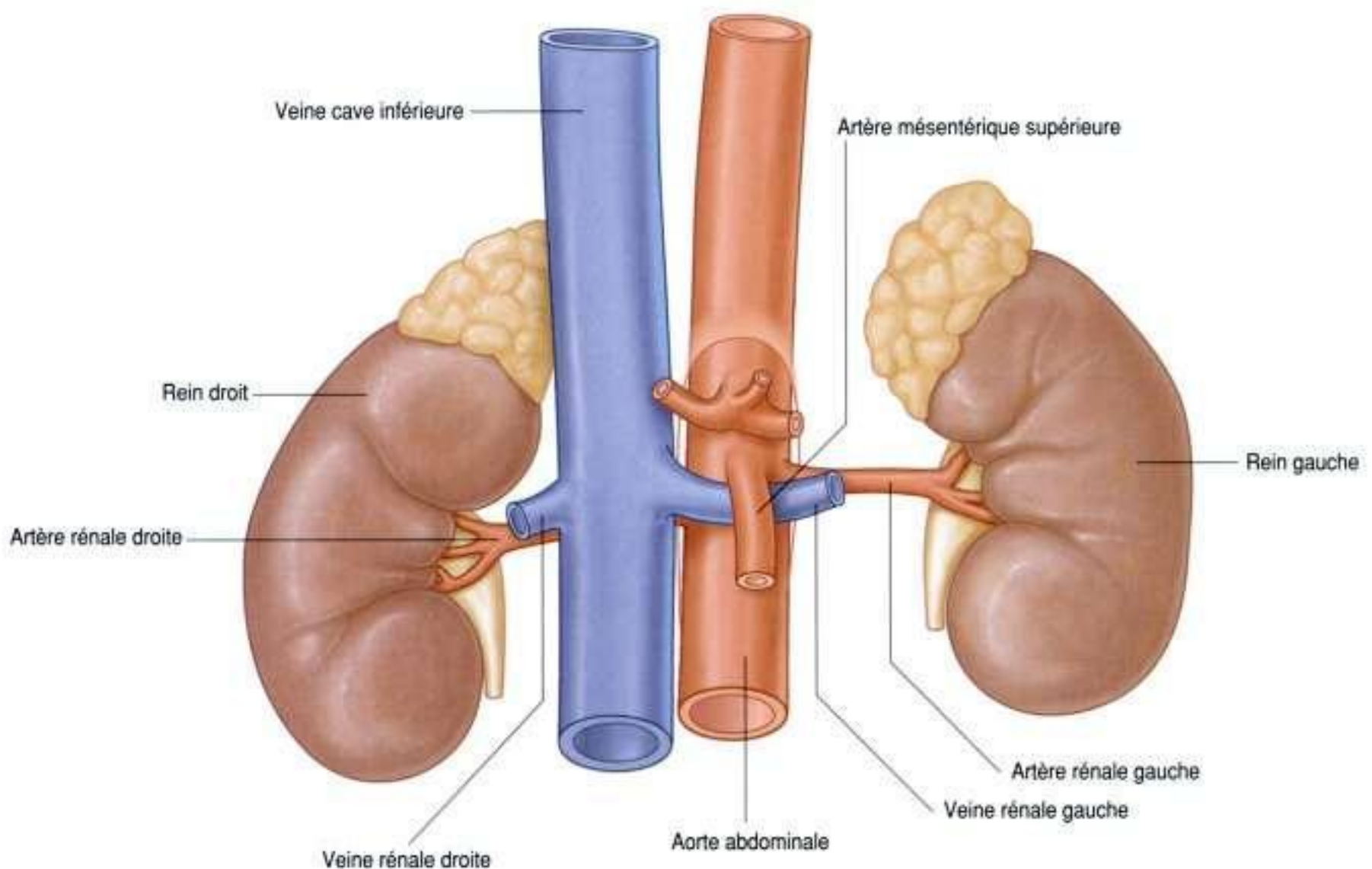


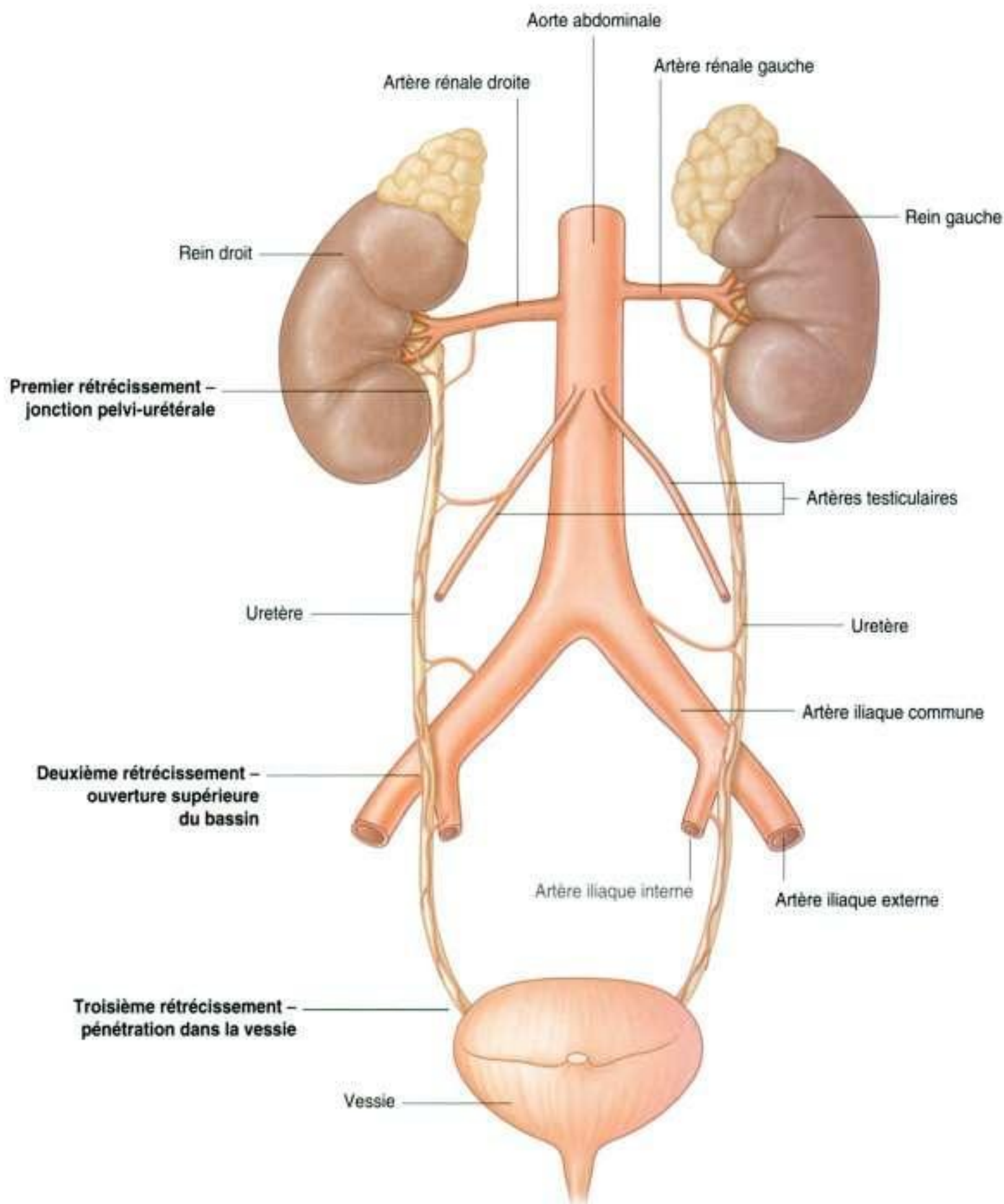
Figure 4.125. Vascularisation rénale.

Uretères

Les uretères sont des tubes musculaires qui transportent l'urine des reins à la vessie. Ils sont en continuité en haut avec les pelvis rénaux, qui sont des structures en forme d'entonnoir au sein du sinus rénal. Le pelvis rénal est constitué par la réunion des grands calices (deux ou trois), qui sont eux-mêmes constitués par la réunion de plusieurs petits calices

(voir figure 4.124). Les petits calices entourent les papilles rénales.

Le pelvis rénal se rétrécit lorsqu'il émerge vers le bas du hile rénal ; il se poursuit par l'uretère au niveau de la **jonction pelvi-urétérale** (figure 4.126). Plus bas, l'uretère descend en position rétropéritonéale, sur la face médiale du muscle grand psoas. En regard de la limite supérieure du pelvis, les uretères croisent soit



la terminaison de l'artère iliaque commune, soit l'origine de l'artère iliaque externe, pénètrent la cavité pelvienne et poursuivent leur trajet jusqu'à la vessie.

Les uretères sont rétrécis à trois niveaux au long de leur parcours (figure 4.126) :

- le premier niveau est la jonction pelvi-urétérale, juste en dessous du rein ;
- le deuxième niveau se situe en regard du croisement entre les uretères et les vaisseaux iliaques communs à la limite supérieure du pelvis ;
- le troisième niveau se situe à l'endroit où les uretères pénètrent la paroi vésicale.

Vascularisation et lymphatiques des uretères

Les uretères sont vascularisés par des branches artérielles issues des vaisseaux voisins tout au long de leur trajet vers la vessie (figure 4.126) :

- les artères rénales vascularisent leur partie supérieure ;
- leur partie moyenne reçoit des branches de l'aorte abdominale, les artères testiculaires ou ovariennes et les artères iliaques communes ;
- dans la cavité pelvienne, les uretères sont vascularisés par une ou plusieurs branches issues des artères iliaques internes.

Dans tous les cas, les artères qui vascularisent les uretères se divisent en branches ascendante et descendante, qui forment des anastomoses longitudinales.

Le drainage lymphatique des uretères présente une organisation similaire à celle de la vascularisation artérielle.

- La lymphe de la partie supérieure des uretères se draine vers les nœuds lymphatiques lombaux,
- La lymphe de leur partie moyenne se draine vers les nœuds lymphatiques associés aux vaisseaux iliaques communs.

- La lymphe de leur partie inférieure se draine vers les nœuds lymphatiques associés aux vaisseaux iliaques internes et externes.

Innervation urétérale

L'innervation des uretères est assurée par les plexus rénal, aortique, hypogastrique supérieur et inférieur, via des branches nerveuses qui cheminent avec les vaisseaux sanguins.

Les fibres viscérales efférentes sont issues de sources sympathique et parasympathique, alors que les fibres viscérales afférentes retournent vers les niveaux médullaires TXI à LII. Les douleurs urétérales, qui sont habituellement rapportées à la distension de l'uretère, se projettent ainsi sur les aires cutanées innervées par les niveaux médullaires de TXI à LII. Ces aires comprennent la majorité de la paroi abdominale postérieure et latérale, entre les côtes et la crête iliaque, la région pubienne, le scrotum chez l'homme et la grande lèvre chez la femme, et la partie proximale de la face antérieure de la cuisse.

Glandes surrénales

Les glandes surrénales sont en rapport avec le pôle supérieur de chaque rein. Elles comportent une corticale périphérique et une médullaire interne. La surrénale droite a la forme d'une pyramide, alors que la surrénale gauche a une forme semilunaire et est plus volumineuse.

La face antérieure de la surrénale droite est en rapport avec le lobe droit du foie et la veine cave inférieure ; la face antérieure de la surrénale gauche est en rapport avec une partie de l'estomac, le pancréas et parfois la rate. Les faces postérieures des deux surrénales sont contre le diaphragme.

Les glandes surrénales sont entourées par la graisse périrénale. Elles sont contenues dans le fascia rénal, au sein duquel elles sont séparées du rein correspondant par un fin septum.

En clinique

Exploration de l'appareil urinaire

Après un interrogatoire approprié et un examen clinique du patient, incluant un toucher rectal chez l'homme pour vérifier la prostate, des examens complémentaires peuvent être demandés.

Urographie intraveineuse (UIV)

L'UIV est un examen radiologique important et fréquemment réalisé. On injecte au patient un produit de contraste iodé. La majorité des produits de contraste contiennent trois atomes d'iode autour d'un noyau benzène. Le nombre atomique relativement élevé de l'iode par rapport à celui du carbone, de l'hydrogène et de l'oxygène atténue le faisceau de rayonnement. Après une injection intraveineuse, le produit de contraste est principalement excrété par la filtration glomérulaire, bien qu'une partie de celui-ci soit sécrétée par les tubules rénaux. Cela permet de visualiser les systèmes collecteurs des reins ainsi que les uretères et la vessie.

Échographie

L'échographie peut être utilisée pour mesurer la taille des reins et la taille des calices, qui peuvent être dilatés en cas de syndrome obstructif.

Les uretères sont difficilement visualisés en échographie, alors que la vessie l'est facilement lorsqu'elle est en réplétion. Des mesures du volume vésical peuvent être réalisées avant et après la miction.

Scanner (tomodensitométrie)

Le scanner peut être utilisé pour visualiser les reins, les uretères, la vessie et les structures adjacentes. C'est un outil puissant pour étudier le degré d'évolution des tumeurs primitives de l'appareil urinaire.

Médecine nucléaire

La médecine nucléaire est un outil puissant d'investigation du tractus urinaire, car les radio-isotopes peuvent être utilisés pour estimer le nombre de cellules rénales et leur fonction, et pour évaluer les lésions cicatricielles du parenchyme rénal. Ces examens sont très utiles chez les enfants lorsque des lésions cicatricielles rénales ou une pathologie de reflux sont suspectées.

En clinique

Lithiases urinaires

Les lithiases urinaires (calculs) sont plus fréquentes chez les hommes que chez les femmes, surviennent généralement entre l'âge de 20 et 60 ans, et sont habituellement associées à un mode de vie sédentaire. Les calculs urinaires sont constitués d'agrégats polycristallins de calcium, de phosphate, d'oxalate, d'urate et d'autres sels solubles au sein d'une matrice organique. L'urine devient saturée de ces sels et de petites variations du pH entraînent leur précipitation.

La présentation clinique typique est un patient ayant des douleurs irradiant de la région infrascapulaire vers l'aîne, et même vers le scrotum ou la grande lèvre. Ces douleurs peuvent s'accompagner de sang dans les urines (**hématurie**).

Une infection doit être exclue. Certaines espèces de bactéries sont fréquemment associées aux lithiases urinaires.

Les complications des lithiases urinaires sont l'infection, l'obstruction urinaire et l'insuffisance rénale. Des calculs peuvent également se développer dans la vessie ; ils entraînent alors une irritation marquée, source de douleur et de gêne.

Le diagnostic de lithiase urinaire repose sur l'anamnèse et l'examen clinique. Les calculs sont parfois visibles sur les radiographies abdominales sans préparation. Les examens complémentaires spécifiques sont :

- l'échographie, qui peut mettre en évidence une dilatation du pelvis rénal et des calices lors de l'obstruction du tractus urinaire ;
- l'urographie intraveineuse, qui va montrer l'obstruction, préciser son niveau exact et permettre au chirurgien de planifier une procédure d'ablation du calcul si nécessaire.

En clinique

Cancers du tractus urinaire

La plupart des tumeurs du rein sont des carcinomes à cellules rénales. Ces tumeurs se développent au sein de l'épithélium tubulaire proximal. Approximativement 5 % des tumeurs du rein sont des tumeurs à cellules transitionnelles, qui naissent au sein de l'urothélium du pelvis rénal. Ces pathologies se manifestent habituellement par la présence de sang dans les urines (hématurie), des douleurs dans la région infrascapulaire et une masse.

Les tumeurs à cellules rénales sont inhabituelles, car elles s'étendent non seulement vers la périphérie du rein, envahissant la graisse et le fascia, mais aussi vers la veine rénale. Cette extension veineuse

est rare dans les autres tumeurs; ainsi, lorsqu'elle est observée, un carcinome à cellules rénales doit être suspecté. Ce type de tumeur peut également s'étendre de la veine rénale dans la veine cave inférieure, et dans de rares cas, gagner l'oreillette droite et, à travers la valve tricuspide, les artères pulmonaires (figures 4.127 et 4.128).

Le traitement de la plupart des cancers du rein est chirurgical, et consiste en l'ablation du rein, même s'il existe des extensions métastatiques, car quelques patients peuvent voir leurs métastases régresser.

Les carcinomes à cellules transitionnelles naissent au sein de l'urothélium. Cet urothélium est présent des calices à l'uretère, et se comporte comme une

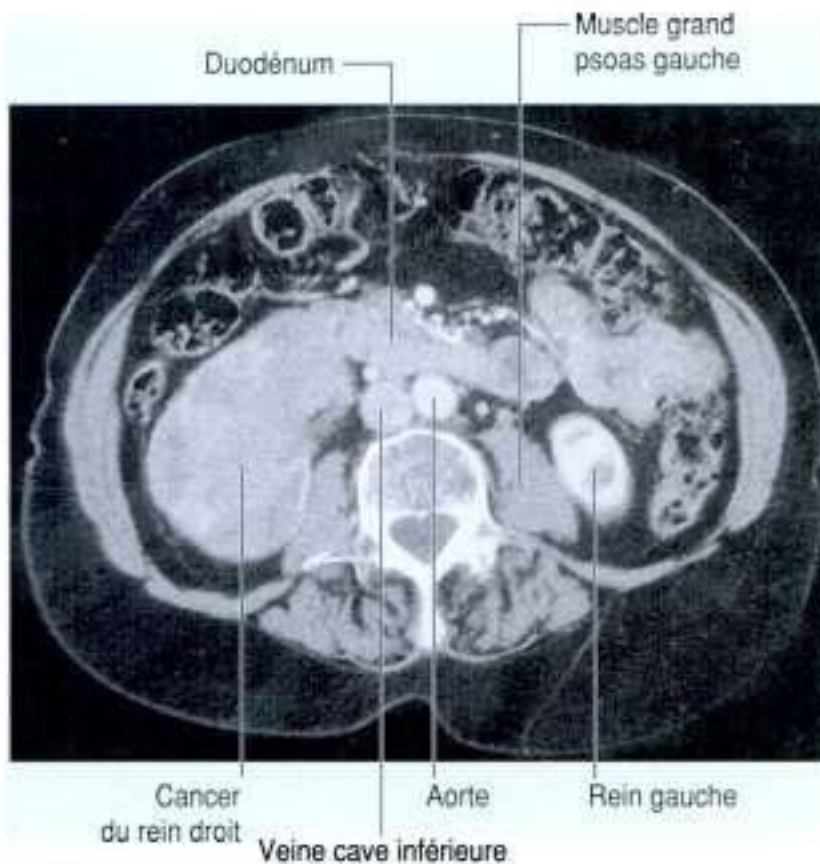


Figure 4.127. Tumeur du rein droit s'étendant, avec envahissement possible du duodénum. Scanner dans le plan axial.

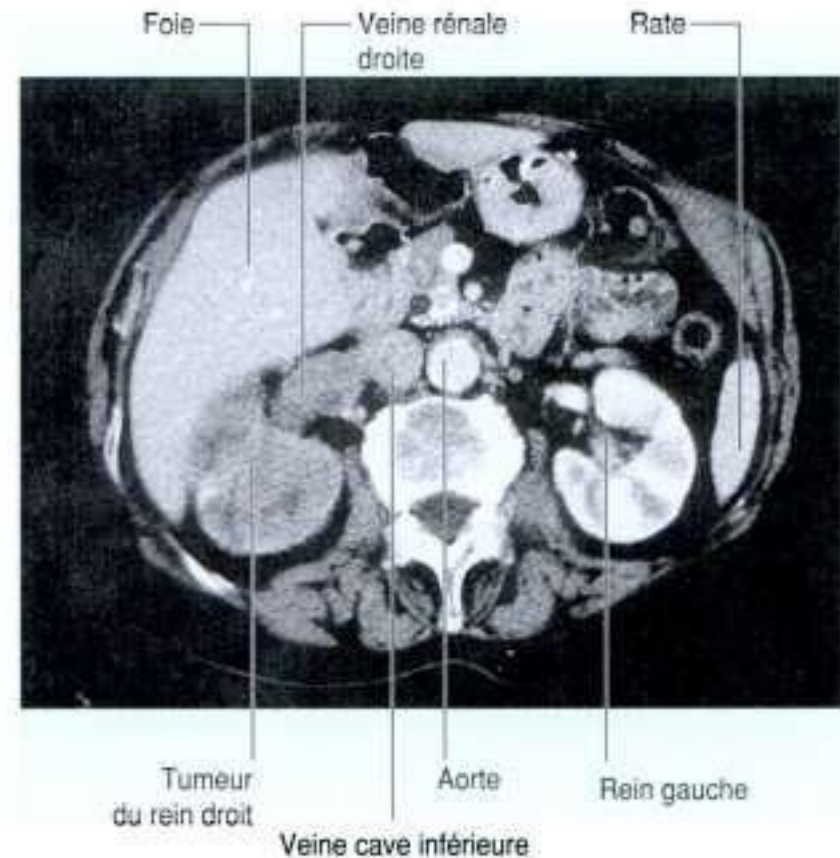


Figure 4.128. Tumeur du rein droit envahissant la veine rénale droite. Scanner dans le plan axial.

(Suite)

En clinique (suite)

« seule unité ». Ainsi, les patients ayant un carcinome transitionnel de la vessie peuvent présenter des tumeurs similaires au niveau des parties supérieures du tractus urinaire. Chez ces patients, la totalité de l'appareil urinaire doit donc être vérifiée afin d'exclure la possibilité d'autres localisations tumorales (figure 4.129).

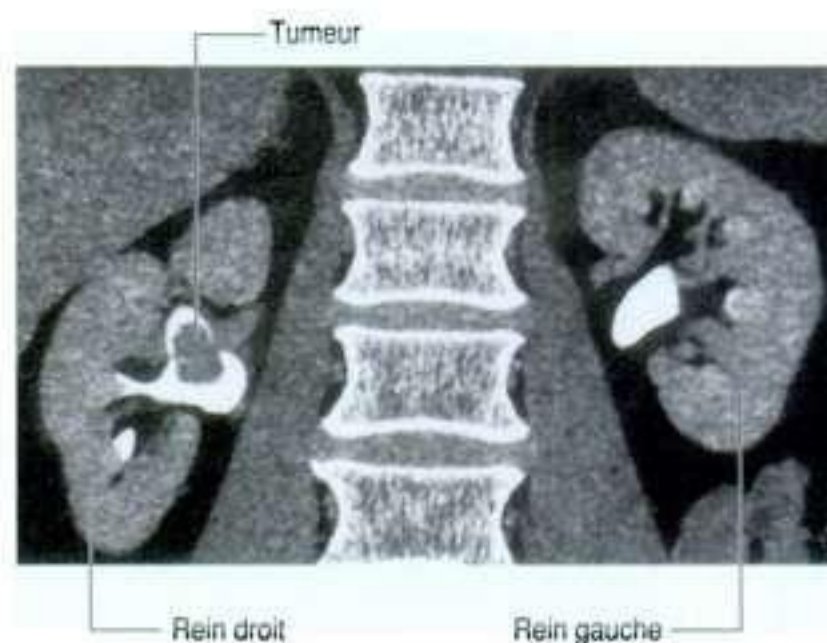


Figure 4.129. Carcinome à cellules transitionnelles du bassinet du rein droit. Reconstruction scannographique dans le plan coronal.

Vascularisation des surrénales

La vascularisation artérielle des glandes surrénales est multiple. Elle est assurée par trois sources principales (figure 4.130) :

- lorsque les **artères phréniques inférieures** venues de l'aorte abdominale montent vers le diaphragme, elles donnent plusieurs branches pour les glandes surrénales (les **artères surrénales supérieures**) ;
- une branche moyenne (**artère surrénale moyenne**) pour les surrénales naît généralement directement de l'aorte abdominale ;
- des branches inférieures (**artères surrénales inférieures**) naissent des artères rénales puis se dirigent en haut jusqu'aux surrénales.

À l'inverse de cette vascularisation artérielle multiple, le drainage veineux est généralement assuré par une seule veine quittant le hile de chaque surrénale. La **veine surrénale droite** est courte et se jette directement dans la veine cave inférieure, alors que la **veine surrénale gauche** chemine pour rejoindre la veine rénale gauche.

Vascularisation

Aorte abdominale

342

L'aorte abdominale débute au hiatus aortique du diaphragme, sur la ligne médiane en regard de la ver-

tèbre TXII (figure 4.131). Elle chemine ensuite vers le bas, en avant des corps vertébraux de LI à LIV, et se termine juste à gauche de la ligne médiane, en regard de la vertèbre LIV. À ce niveau, elle se divise en **artères iliaques communes droite et gauche**. Cette bifurcation se projette sur la paroi abdominale antérieure environ 2,5 cm sous l'ombilic, ou sur une ligne joignant les points les plus hauts des crêtes iliaques.

Lorsque l'aorte abdominale chemine dans la région postérieure de l'abdomen, elle est recouverte sur sa face antérieure par les ganglions et les nerfs du plexus prévertébral. Elle est aussi en rapport avec de nombreuses autres structures :

- en avant, alors qu'elle chemine vers le bas, l'aorte abdominale est en rapport avec le pancréas et la veine splénique, la veine rénale gauche, et la partie inférieure du duodénum ;
- en arrière, elle est en rapport avec plusieurs veines lombales, qui rejoignent la veine cave inférieure ;
- sur sa face droite, l'aorte abdominale est en rapport avec la citerne de chyle, le conduit thoracique, la veine azygos, le pilier droit du diaphragme et la veine cave inférieure ;
- sur sa face gauche, elle est en rapport avec le pilier gauche du diaphragme.

Les branches de l'aorte abdominale (tableau 4.3) peuvent être classées en :

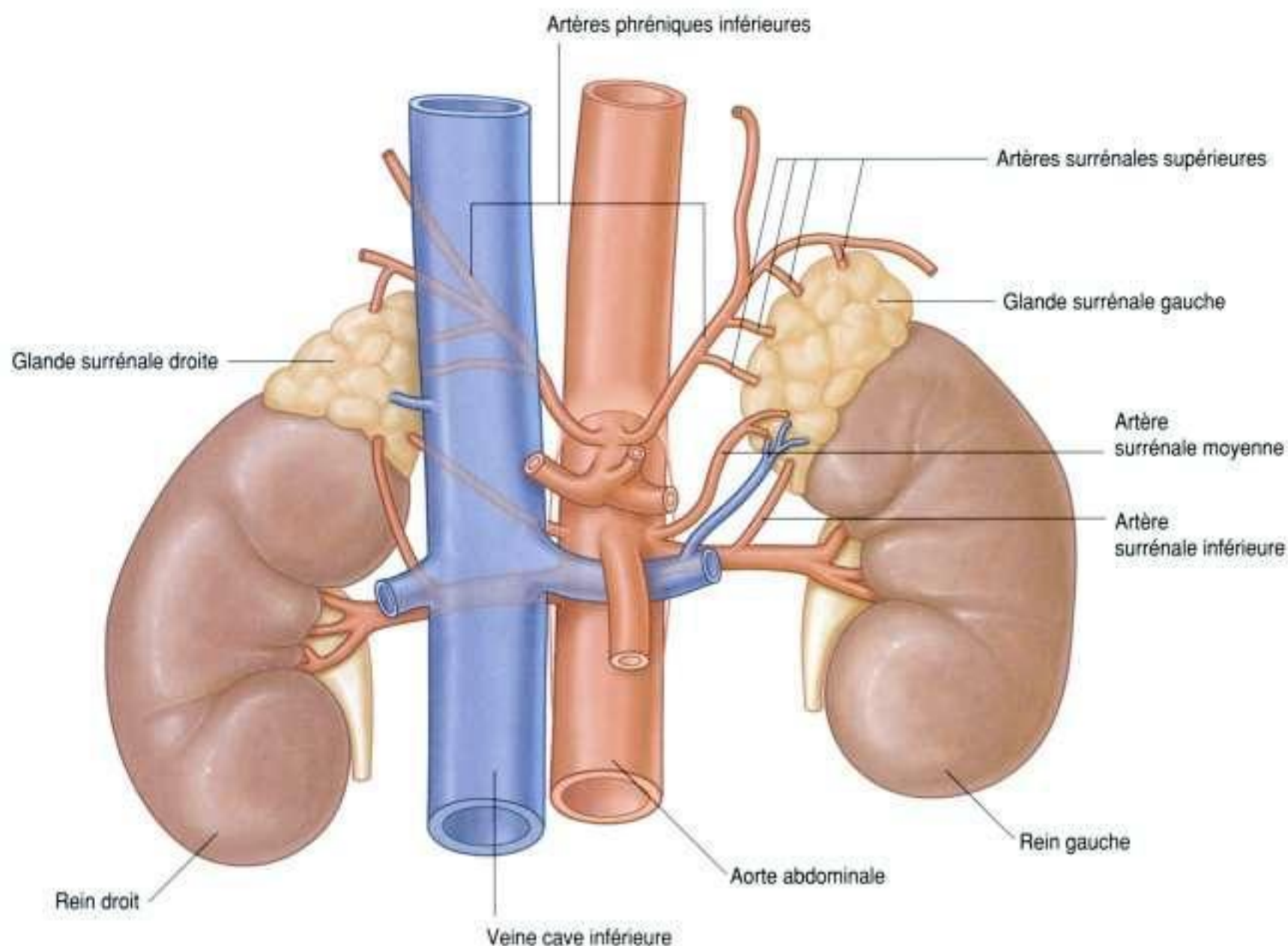


Figure 4.130. Vascularisation artérielle des glandes surrénales.

Tableau 4.3 Branches de l'aorte abdominale.

Artère	Branche	Origine	Région vascularisée
Tronc coeliaque	Antérieure	Immédiatement en dessous du hiatus aortique du diaphragme	Intestin antérieur
Artère mésentérique supérieure	Antérieure	Immédiatement en dessous du tronc coeliaque	Intestin moyen
Artère mésentérique inférieure	Antérieure	En dessous des artères rénales	Intestin postérieur
Artères surrénales moyennes	Latérales	Immédiatement au-dessus des artères rénales	Glandes surrénales
Artères rénales	Latérales	Immédiatement en dessous de l'artère mésentérique supérieure	Reins
Artères testiculaires ou ovariennes	Paires, antérieures	En dessous des artères rénales	Testicules chez l'homme, ovaires chez la femme
Artères phréniques inférieures	Paires	Immédiatement en dessous du hiatus aortique	Diaphragme
Artères lombales	Postérieures	Généralement quatre paires	Paroi abdominale postérieure et moelle spinale
Artère sacrale médiane	Postérieure	Juste au-dessus de la bifurcation aortique, elle se dirige en bas, en avant des vertèbres lombales, du sacrum et du coccyx	
Artères iliaques communes	Terminales	La bifurcation aortique se situe habituellement à la hauteur de la vertèbre LIV	

- branches viscérales vascularisant les organes ;
- branches postérieures vascularisant le diaphragme et la paroi ;
- branches terminales.

Branches viscérales

Les branches viscérales sont soit des vaisseaux impairs soit des vaisseaux pairs.

Trois branches viscérales impaires naissent de la face antérieure de l'aorte abdominale (figure 4.131) ; ce sont :

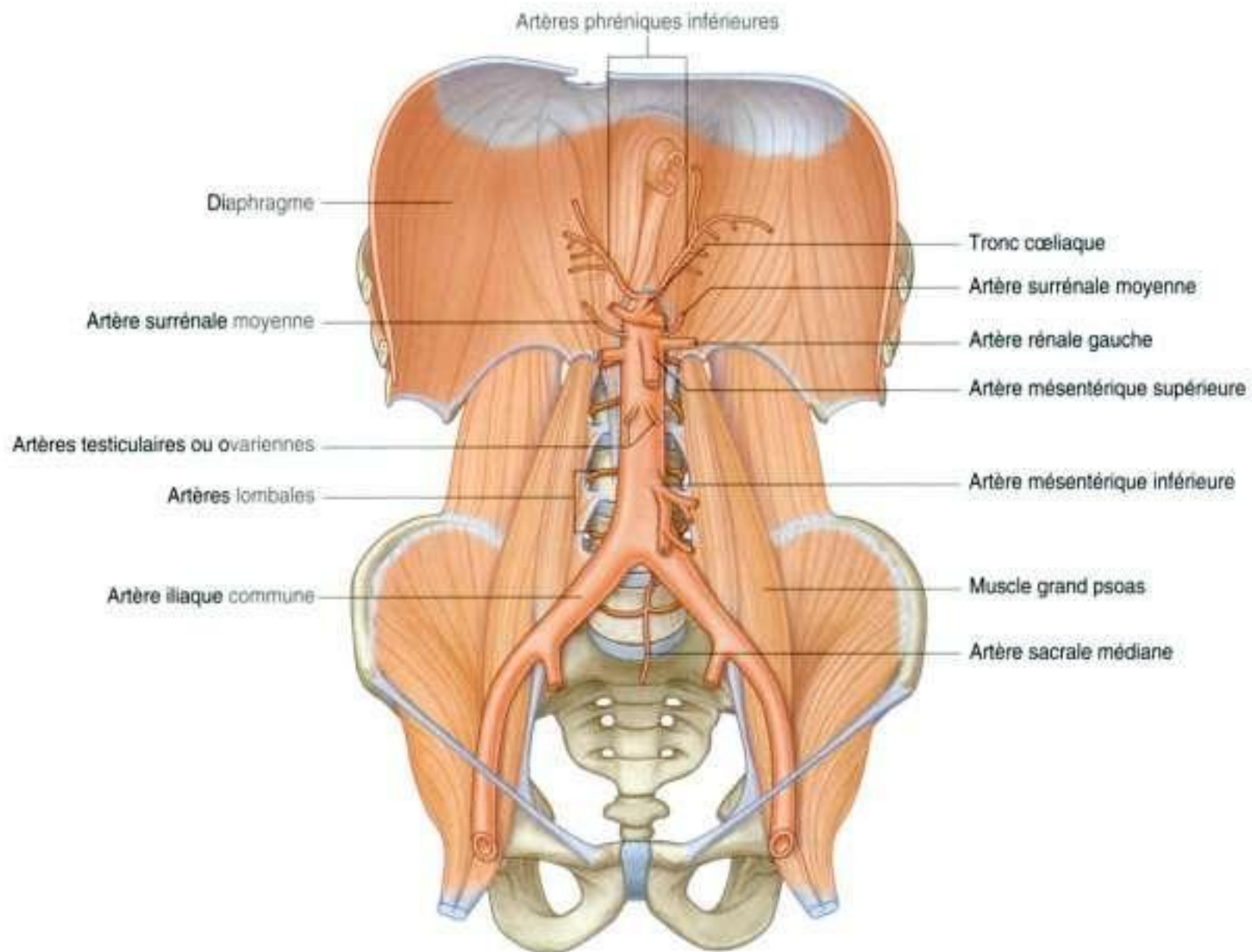
- le tronc cœliaque, qui vascularise l'intestin antérieur ;
- l'artère mésentérique supérieure, qui vascularise l'intestin moyen ;
- l'artère mésentérique inférieure, qui vascularise l'intestin postérieur.

Les branches viscérales paires de l'aorte abdominale (figure 4.131) sont :

- les **artères surrenales moyennes** – qui sont de petites branches latérales de l'aorte abdominale naissant juste au-dessus des artères rénales et qui participent à la vascularisation des glandes surrenales ;
- les **artères rénales** – qui sont des branches latérales de l'aorte abdominale naissant immédiatement sous l'origine de l'artère mésentérique supérieure entre les vertèbres LI et LII et qui assurent la vascularisation des reins ;
- les **artères testiculaires** ou **ovariques** – qui sont des branches antérieures de l'aorte abdominale naissant sous l'origine des artères rénales, et qui se dirigent en bas et en dehors à la face antérieure du muscle grand psoas.

Branches postérieures

Les branches postérieures de l'aorte abdominale vascularisent le diaphragme et la paroi du tronc. Ce sont les artères phréniques, les artères lombales et l'artère sacrale médiane (figure 4.131).



Artères phréniques inférieures

Les **artères phréniques inférieures** naissent immédiatement en dessous du hiatus aortique du diaphragme, soit directement de l'aorte abdominale, soit d'un tronc commun issu de l'aorte abdominale, soit de l'origine du tronc cœliaque. Quelle que soit leur origine, elles se dirigent vers le haut, donnent des branches pour les glandes surrénales et gagnent la face inférieure du diaphragme.

Artères lombales

Les **artères lombales** sont généralement au nombre de quatre. Elles naissent de la face postérieure de l'aorte abdominale. Elles se dirigent en dehors et en arrière, croisant le corps des vertèbres lombales, puis cheminent latéralement, passant en arrière des troncs sympathiques entre les processus transverses des vertèbres lombales adjacentes, et gagnent la paroi abdominale. À ce niveau, les artères lombales présentent un réseau de distribution vasculaire similaire à celui des artères intercostales postérieures, qui comprend des branches segmentaires pour la moelle spinale.

Artère sacrale médiane

L'**artère sacrale médiane** est la dernière branche postérieure de l'aorte abdominale. Elle naît de la face postérieure de l'aorte abdominale juste au-dessus de la bifurcation aortique, puis se dirige vers le bas, d'abord en avant des dernières vertèbres lombales, puis en avant du sacrum et du coccyx.

Veine cave inférieure

La veine cave inférieure ramène le sang de toutes les structures situées sous le diaphragme vers l'oreillette droite du cœur. Elle est formée par la réunion des deux veines iliaques communes, en regard de la vertèbre LV, juste à droite de la ligne médiane. Elle a une direction ascendante dans la région abdominale postérieure, en avant de la colonne vertébrale, immédiatement à droite de l'aorte abdominale (figure 4.132), se poursuit vers le haut et quitte l'abdomen en perçant le tendon central du diaphragme au niveau de la vertèbre TVIII.

Durant son trajet, la face antérieure de la veine cave inférieure est croisée par l'artère iliaque commune droite, l'origine du mésentère, l'artère testiculaire ou ovarienne droite, la partie inférieure du

En clinique

Anévrisme aortique

L'anévrisme de l'aorte abdominale est une dilatation de l'aorte abdominale (diamètre supérieur à 4 cm). En l'absence de traitement chirurgical ou endovasculaire, l'artère dilatée continue à grossir et peut par la suite se rompre.

duodénum, la tête du pancréas, la partie supérieure du duodénum, le canal biliaire, la veine porte et le foie, qui recouvre et parfois entoure la veine cave (figure 4.132).

Au cours de son trajet, la veine cave inférieure reçoit plusieurs branches :

- les veines iliaques communes ;
- les veines lombales ;
- la veine testiculaire ou ovarienne droite ;
- les veines rénales ;
- la veine surrénale droite ;
- les veines phréniques inférieures ;
- les veines hépatiques.

Elle ne reçoit aucune branche de la partie abdominale du tractus gastro-intestinal, de la rate, du pancréas ou de la vésicule biliaire, car les veines de ces structures forment le système veineux porte, qui traverse le foie.

Des différentes branches veineuses citées plus haut, les **veines lombales** sont uniques dans leurs connexions et requièrent une attention particulière. Toutes les veines lombales ne se drainent pas dans la veine cave inférieure (figure 4.133) :

- la cinquième veine lombale se draine habituellement dans la **veine iliolumbale**, branche de la veine iliaque commune ;
- les troisième et quatrième veines lombales se drainent généralement dans la veine cave inférieure ;
- les première et deuxième veines lombales se jettent dans les veines lombales ascendantes.

Les **veines lombales ascendantes** sont de longues veines qui relient les veines iliaques externes, iliolumbales et lombales avec les veines azygos et hémiazygos du thorax.

Si la veine cave inférieure est bouchée, les veines lombales ascendantes deviennent d'importantes collatérales entre les parties inférieure et supérieure du corps.

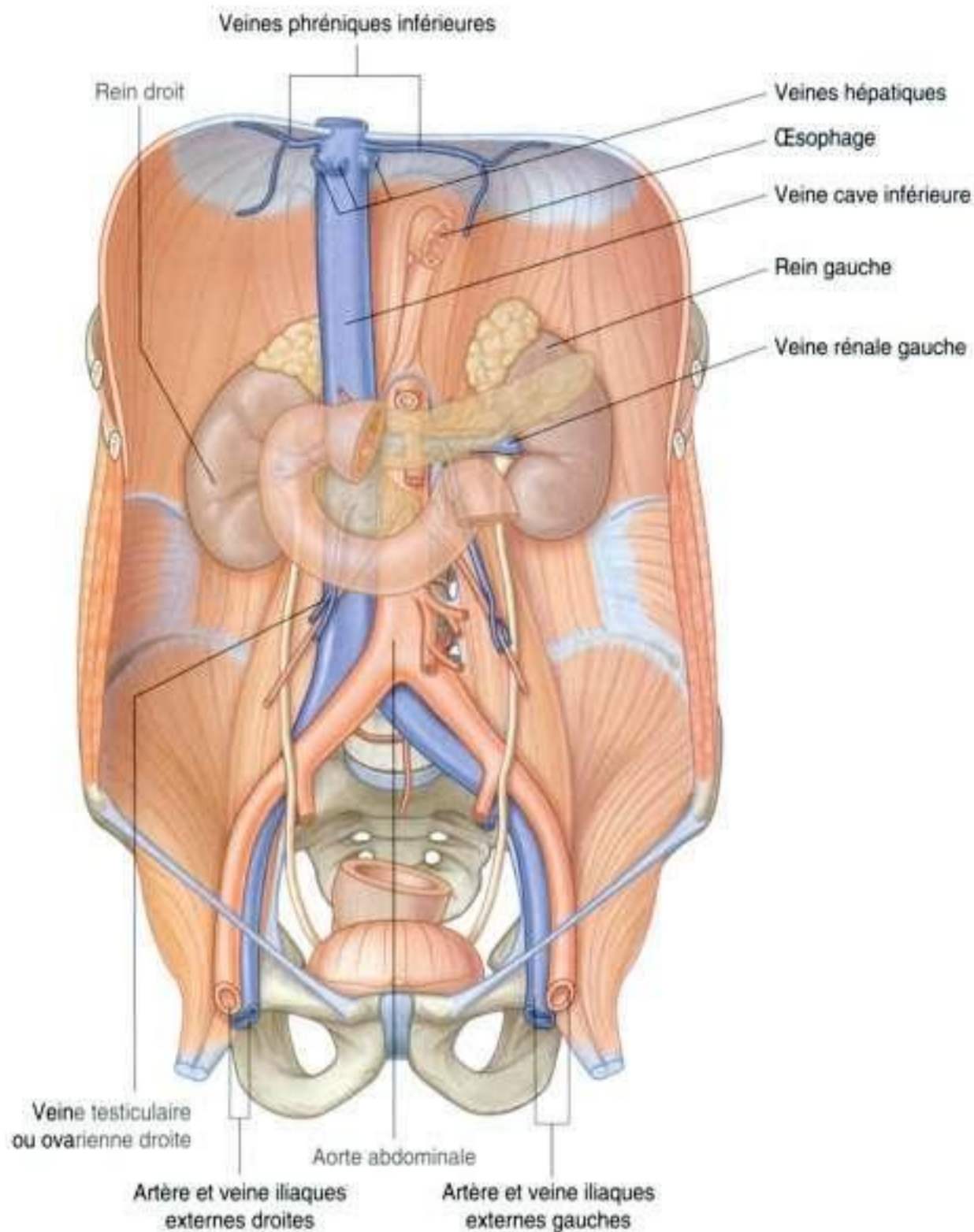


Figure 4.132. Veine cave inférieure.

Système lymphatique

Vaisseaux lymphatiques

Les vaisseaux lymphatiques forment un réseau complexe et extensif de canaux interconnectés, qui commencent au niveau des capillaires lymphatiques poreux et borgnes au sein des tissus du corps humain, puis convergent pour former plusieurs vaisseaux de taille plus importante qui se jettent enfin dans de larges veines à la base du cou.

Les vaisseaux lymphatiques collectent principalement les liquides perdus par les lits capillaires lors des processus d'échanges nutritifs, et les ramènent

vers le système vasculaire veineux (figure 4.134). Des agents pathogènes, des cellules du système lymphatique, des produits et des débris cellulaires sont également contenus dans le liquide interstitiel qui se draine dans les capillaires lymphatiques.

Dans l'intestin grêle, certaines graisses absorbées par l'épithélium intestinal sont incorporées à des complexes lipoprotidiques (**chylomicrons**), qui sont relargués par les cellules épithéliales dans le compartiment interstitiel. Avec d'autres composants du liquide interstitiel, les chylomicrons se drainent dans les capillaires lymphatiques (désignés comme capillaires lactéaux dans l'intestin grêle) et sont finalement rejetés dans le système veineux du cou. Le

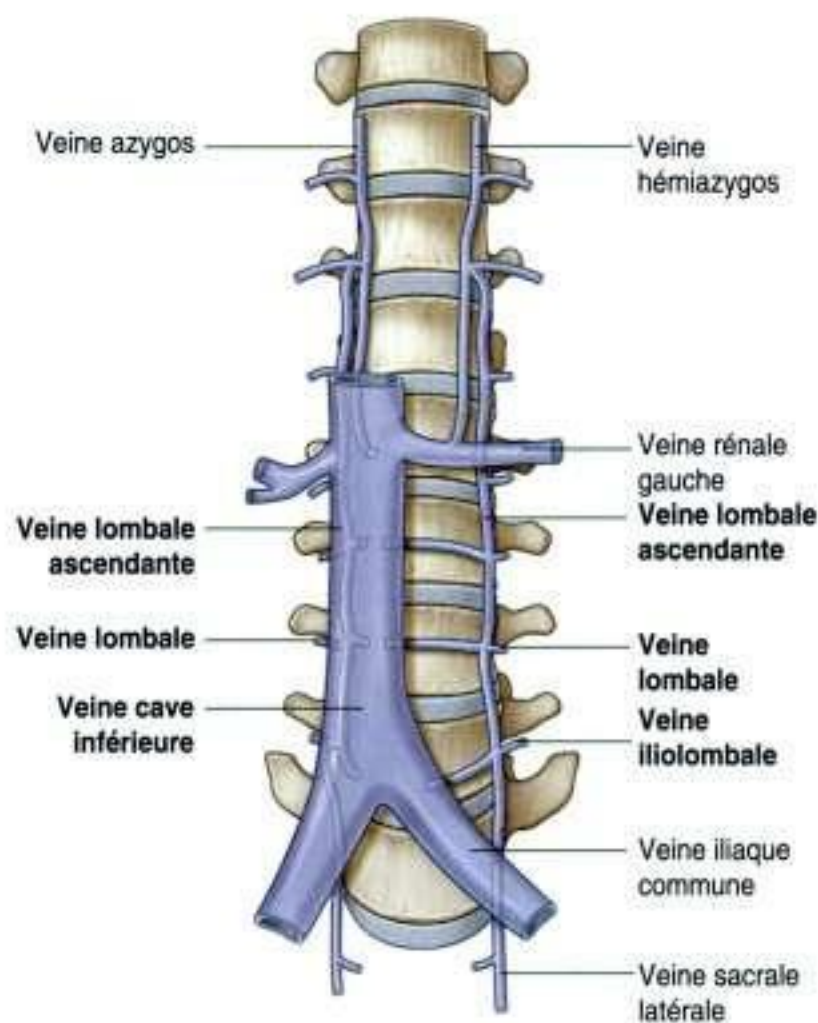


Figure 4.133. Veines lombales.

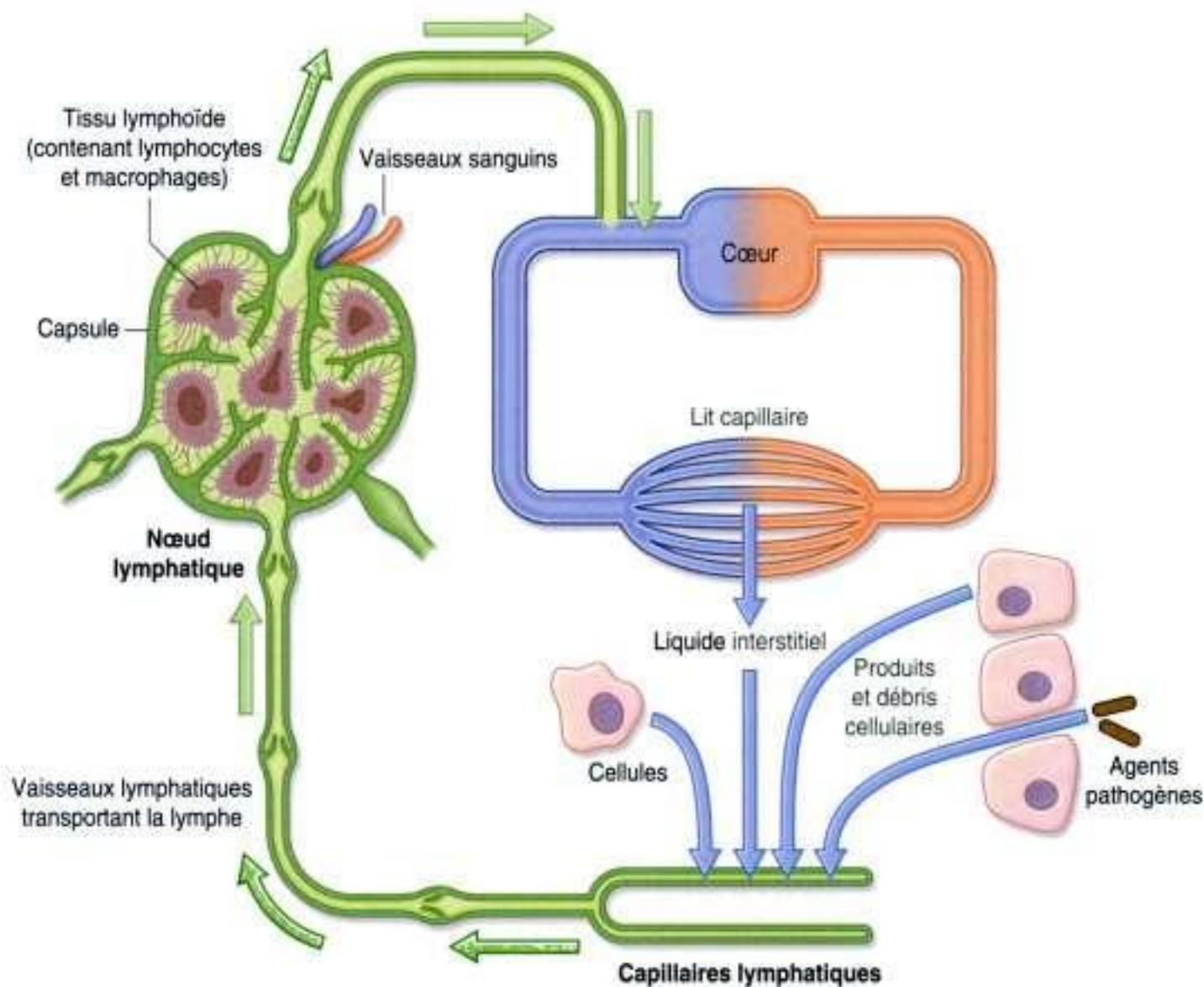


Figure 4.134. Les vaisseaux lymphatiques collectent principalement les liquides perdus par les lits capillaires lors des processus d'échanges nutritifs, et les ramènent vers le système vasculaire veineux.

système lymphatique est ainsi la principale voie de transport pour les graisses absorbées par l'intestin.

Le liquide de la plupart des vaisseaux lymphatiques est clair et incolore, et est désigné sous le terme de **lymphe**. Le liquide des vaisseaux lymphatiques de l'intestin grêle est lactescent en raison de la présence des chylomicrons ; il est appelé **liquide chyleux**.

Il existe des vaisseaux lymphatiques dans la majorité des régions du corps, excepté au niveau du cerveau, de la moelle osseuse et des tissus avasculaires tels que les épithéliums et le cartilage.

Les mouvements de la lymphe dans les vaisseaux lymphatiques sont principalement générés par l'action indirecte des structures adjacentes, notamment par la contraction des muscles squelettiques et les pulsations artérielles. Un flux unidirectionnel est maintenu par la présence de valves.

Nœuds lymphatiques

Les nœuds lymphatiques sont de petites structures encapsulées (0,5–2,5 cm de long) qui interrompent la course des vaisseaux lymphatiques et qui contiennent des éléments du système immunitaire, tels que les lignées lymphocytaires ou les macrophages. Ils agissent comme des filtres élaborés qui piègent et phagocytent certaines substances de la lymphe. De plus, ils détectent et se défendent contre les antigènes étrangers qui sont également transportés par la lymphe.

Les nœuds lymphatiques étant des filtres efficaces et le flux qui les traverse étant lent, les cellules qui métastasent (migrent à distance) à partir de tumeurs primitives et qui pénètrent les vaisseaux lymphatiques peuvent se loger dans les nœuds lymphatiques et s'y développer comme des tumeurs secondaires. Les nœuds lymphatiques qui drainent une région infectée ou présentant un autre type de pathologie peuvent grossir et se modifier, devenant parfois « durs » ou « sensibles ». Ces modifications peuvent aider les cliniciens à détecter une pathologie ou à rechercher une diffusion de la maladie.

Un certain nombre de régions du corps possède une grande quantité de nœuds lymphatiques (figure 4.135). Naturellement, les nœuds de la plupart de ces régions drainent la surface de l'organisme, le système digestif et le système respiratoire. Ces trois régions sont des sites à haut risque pour la pénétration des agents pathogènes étrangers.

Les nœuds lymphatiques sont nombreux et accessibles à la palpation dans le creux axillaire, l'aîne et la région fémorale ainsi que le cou. Les sites pro-

fonds, qui ne sont pas palpables, comprennent les nœuds associés à la trachée et aux bronches dans le thorax, et à l'aorte et ses branches dans l'abdomen (tableau 4.4).

Troncs et canaux lymphatiques

Tous les vaisseaux lymphatiques convergent pour former des troncs ou des canaux plus larges, qui se drainent dans le système veineux au niveau du cou, à l'endroit où les veines jugulaires internes rejoignent les veines subclavières pour former les veines brachiocéphaliques :

- la lymphe de la partie droite de la tête et du cou, du membre supérieur droit, de la partie droite du thorax et de la partie droite des régions supérieures et superficielles de la paroi abdominale est acheminée par les vaisseaux lymphatiques qui se jettent dans les veines de la partie droite du cou ;
- la lymphe des autres régions du corps est acheminée par les vaisseaux lymphatiques qui se drainent dans les veines de la partie gauche du cou.

Le drainage lymphatique de toutes les structures et régions du corps situées sous le diaphragme convergent vers un ensemble de nœuds et de vaisseaux lymphatiques associés aux gros vaisseaux de la région postérieure de l'abdomen (figure 4.136). La lymphe du membre inférieur et du périnée se draine vers un ensemble de nœuds et de vaisseaux lymphatiques associés à l'artère et à la veine iliaque externe. Elle poursuit son trajet vers le haut en direction des nœuds et vaisseaux lymphatiques situés autour de l'artère et de la veine iliaque commune. À ce niveau, elle rejoint la lymphe de la cavité pelvienne, qui a transité par les nœuds et vaisseaux lymphatiques associés à l'artère et à la veine iliaque interne.

Nœuds préaortiques

Près de la bifurcation aortique, l'ensemble des lymphatiques associés aux artères et aux veines iliaques communes, et les groupes de nœuds et vaisseaux lymphatiques associés à l'aorte et à la veine cave inférieure se dirigent vers le haut. Ces ensembles peuvent être divisés en **nœuds préaortiques**, en avant de l'aorte, et en **nœuds aortiques latéraux**

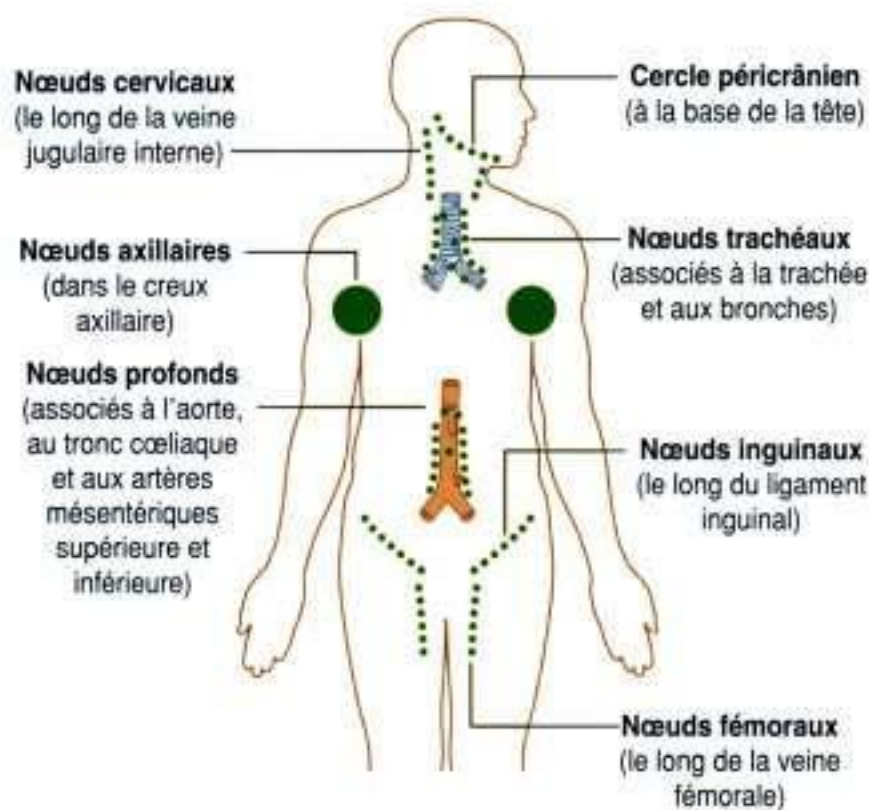


Figure 4.135. Régions possédant une grande quantité de nœuds lymphatiques.

droits et gauches, ou nœuds lombaux, situés de chaque côté de l'aorte abdominale (figure 4.136).

Lorsque ces ensembles lymphatiques traversent la région postérieure de l'abdomen, ils continuent à collecter la lymphe de nombreuses structures. Les nœuds lymphatiques latéraux aortiques ou lombaux reçoivent les lymphatiques de la paroi du corps, des reins, des glandes surrénales et des testicules ou des ovaires.

Les nœuds préaortiques sont regroupés autour des trois branches antérieures de l'aorte abdominale qui vascularisent le tractus gastro-intestinal, la rate, le pancréas, la vésicule biliaire et le foie. Ils sont divisés en nœuds cœliaques, mésentériques supérieurs et inférieurs, et reçoivent la lymphe des organes vascularisés par les artères de même nom.

Finalement, les nœuds latéraux aortiques ou lombaux forment les troncs lombaux droit et gauche, alors que les nœuds préaortiques forment le tronc intestinal (figure 4.136). Ces troncs se rejoignent et forment une dilatation sacculaire (la citerne de chyle). Cette réunion des troncs lymphatiques est située en arrière du bord droit de l'aorte abdominale, et en avant des corps des vertèbres LI et LII. Elle marque le début du **conduit thoracique**.

Système nerveux de la région postérieure de l'abdomen

Plusieurs éléments importants du système nerveux sont situés dans la région postérieure de l'abdomen. Ce sont les troncs sympathiques et les nerfs splanchniques associés, les plexus nerveux et ganglionnaires associés à l'aorte abdominale, et le plexus nerveux lombal.

Troncs sympathiques et nerfs splanchniques

Les troncs sympathiques cheminent dans la région postérieure de l'abdomen en avant et en dehors des corps vertébraux lombaux, avant de se poursuivre sur le promontoire sacral et dans la cavité pelvienne (figure 4.137). Sur leur trajet, on remarque de petites zones surélevées. Elles correspondent à des ensembles de corps cellulaires neuronaux – principalement des corps cellulaires neuronaux postganglionnaires – qui sont situés en dehors du système nerveux central. Ce sont les ganglions sympathiques paravertébraux. Il y a habituellement quatre ganglions le long

Tableau 4.4 Drainage lymphatique.

Vaisseaux lymphatiques	Région drainée
Tronc jugulaire droit	Côté droit de la tête et du cou
Tronc jugulaire gauche	Côté gauche de la tête et du cou
Tronc subclavier droit	Membre supérieur droit, régions superficielles de la paroi thoracique et abdominale supérieure
Tronc subclavier gauche	Membre supérieur gauche, régions superficielles de la paroi thoracique et abdominale supérieure
Tronc bronchomédiastinal droit	Poumon et bronches droites, structures médiastinales, paroi thoracique
Tronc bronchomédiastinal gauche	Poumon et bronches gauches, structures médiastinales, paroi thoracique
Conduit thoracique	Membres inférieurs, parois et viscères abdominaux, parois et viscères pelviens, paroi thoracique

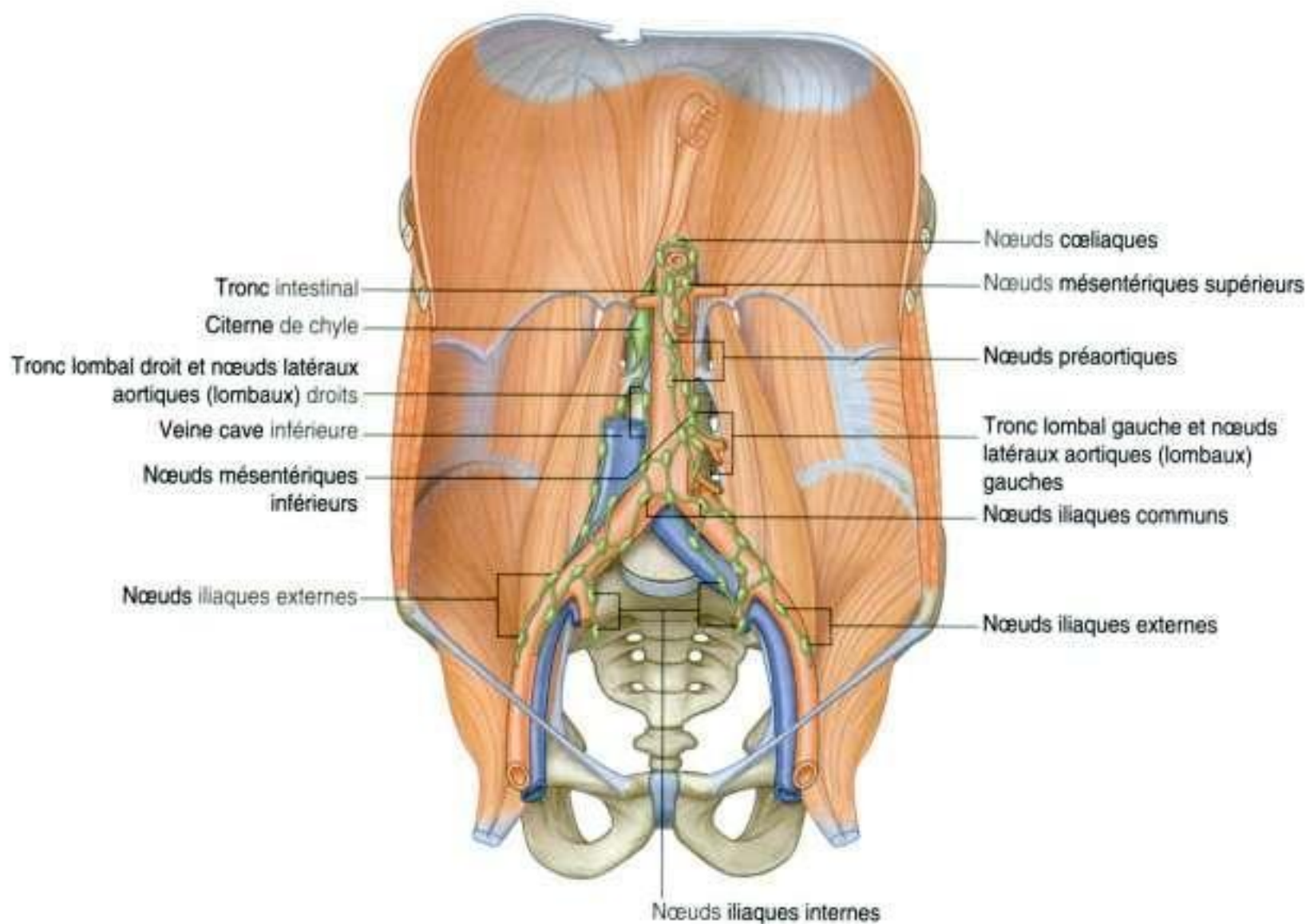


Figure 4.136. Lymphatiques abdominaux.

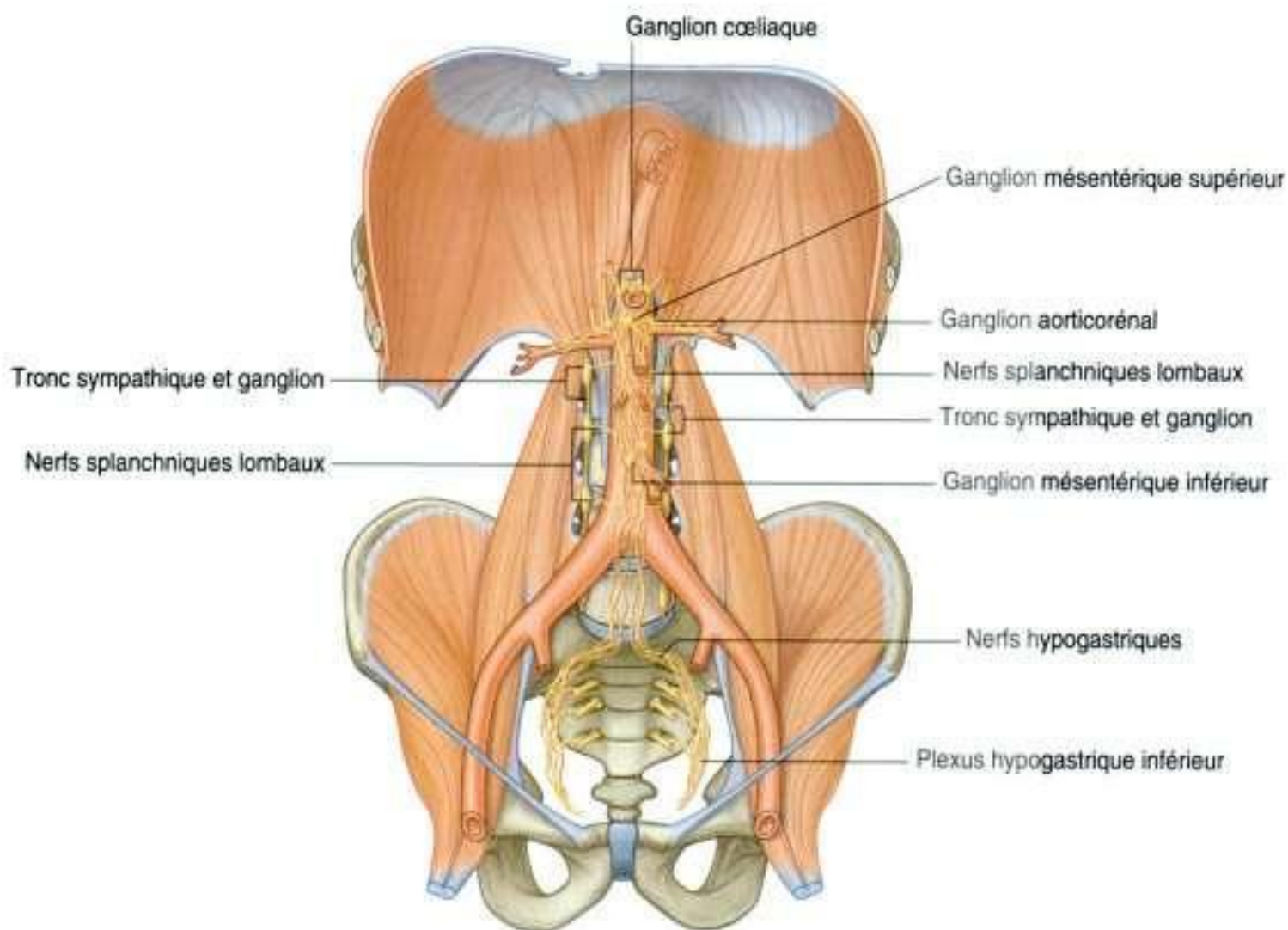


Figure 4.137. Troncs sympathiques de la région abdominale postérieure.

des troncs sympathiques au sein de la région abdominale postérieure.

Les nerfs splanchniques lombaux sont également associés aux troncs sympathiques dans la région postérieure de l'abdomen (figure 4.137). Ces éléments du système nerveux vont des troncs sympathiques aux plexus nerveux et ganglionnaires associés à l'aorte abdominale. Généralement, deux à quatre nerfs splanchniques lombaux acheminent les fibres préganglionnaires sympathiques et les fibres viscérales afférentes.

Plexus et ganglions prévertébraux abdominaux

Le plexus abdominal prévertébral est un réseau de fibres nerveuses entourant l'aorte abdominale. Il s'étend du hiatus aortique du diaphragme à la bifurcation de l'aorte en artères iliaques communes droite et gauche. Sur son trajet, il se subdivise en plexus plus petits (figure 4.138) :

- le **plexus cœliaque** est le premier ensemble de fibres nerveuses ; il débute au diaphragme et se poursuit vers le bas – cette subdivision comprend les fibres nerveuses associées à l'origine du tronc cœliaque et de l'artère mésentérique supérieure ;

- le **plexus aortique abdominal** s'étend plus bas, de l'artère mésentérique supérieure à la bifurcation aortique (figure 4.139) ;
- le **plexus hypogastrique supérieur** prolonge vers le bas le plexus abdominal prévertébral, au niveau de la bifurcation de l'aorte abdominale.

Tout au long de son trajet, le plexus abdominal prévertébral sert de conduit pour :

- les fibres préganglionnaires parasympathiques et les fibres viscérales afférentes provenant du nerf vague ;
- les fibres préganglionnaires sympathiques et les fibres viscérales afférentes provenant des nerfs splanchniques thoraciques et lombaux ;
- les fibres préganglionnaires parasympathiques des nerfs splanchniques pelviens (figure 4.139).

Des agglomérats de tissu nerveux (les **ganglions prévertébraux**) sont associés au plexus abdominal prévertébral ; ce sont des ensembles de corps cellulaires neuronaux postganglionnaires sympathiques organisés en groupes identifiables le long du plexus abdominal prévertébral. Ils sont habituellement nommés d'après la branche aortique la plus proche. Ils sont ainsi appelés **ganglions cœliaque, mésentérique supérieur, aortico-rénal et mésentérique inférieur**.

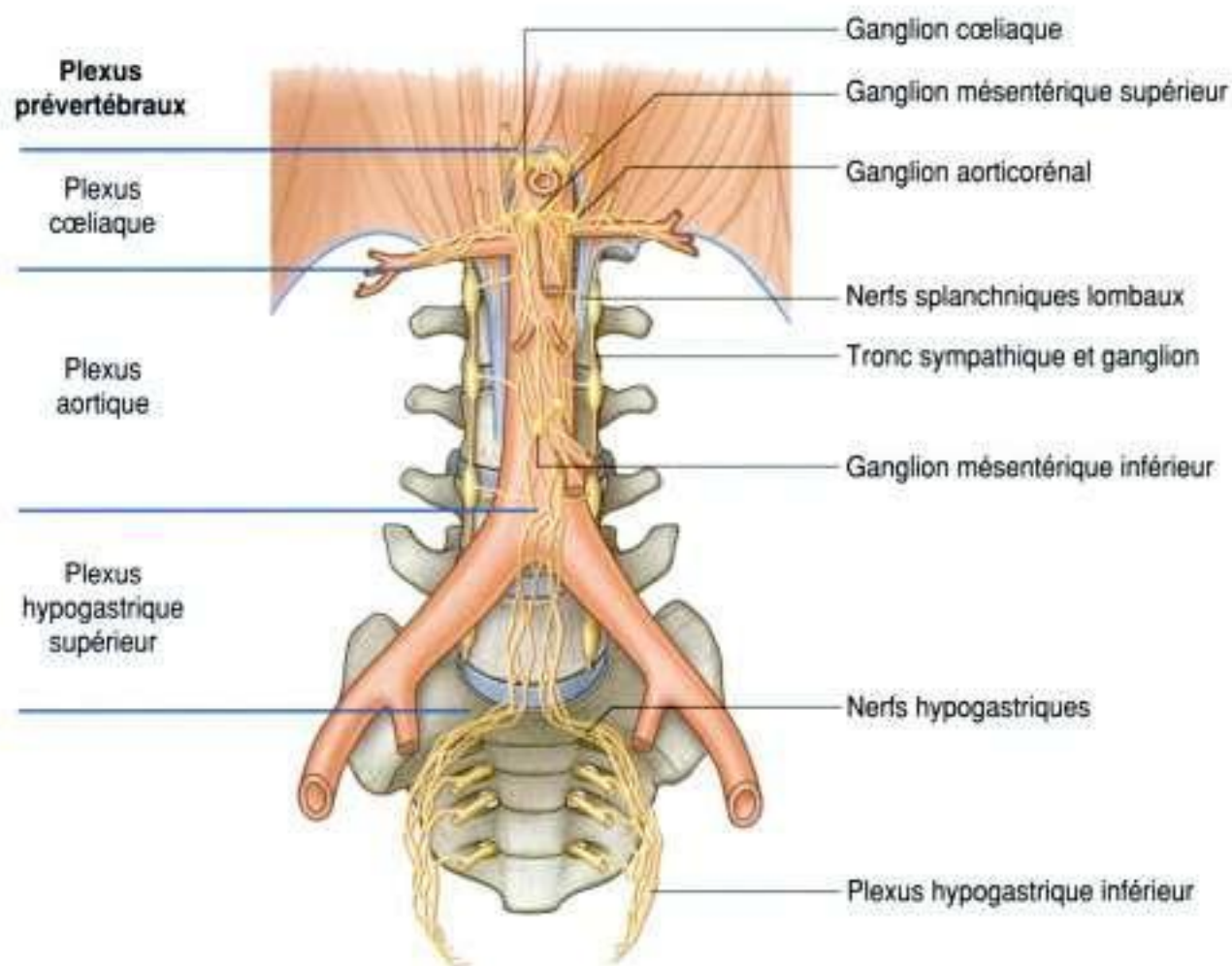


Figure 4.138. Plexus prévertébraux et ganglions de la région postérieure de l'abdomen.

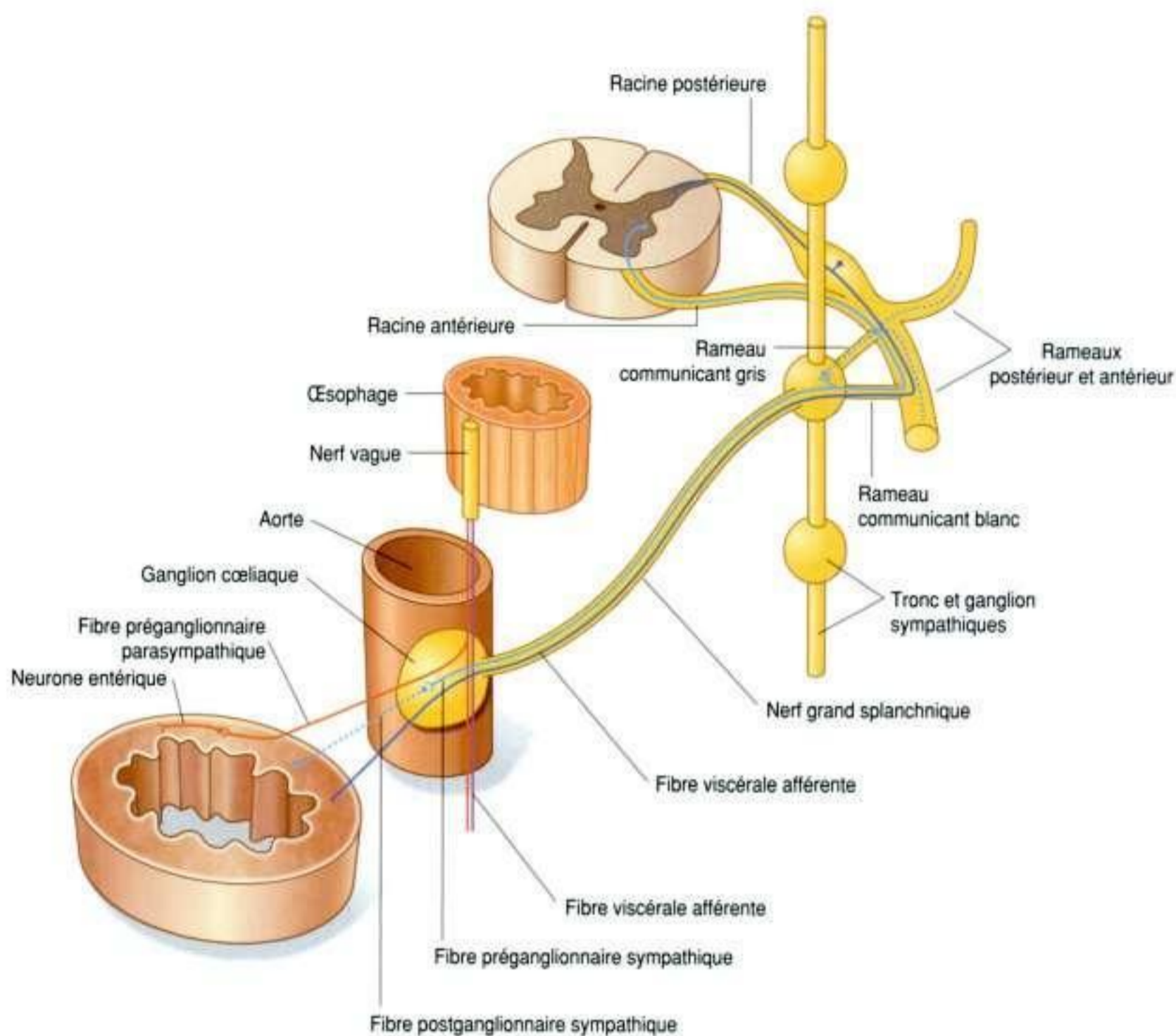


Figure 4.139. Fibres nerveuses cheminant à travers le plexus abdominal prévertébral et ses ganglions.

inférieur (figure 4.140). Ces structures, situées le long du plexus prévertébral abdominal, jouent un rôle important dans l'innervation des viscères abdominaux.

Les sites habituels de projection des douleurs des viscères abdominaux sont décrits dans le tableau 4.5.

Plexus lombal

Le plexus lombal est constitué par les rameaux antérieurs des nerfs L1 à L3, et la majorité du rameau antérieur de L4 (figure 4.141 et tableau 4.6). Il reçoit également une contribution du nerf T12 (subcostal).

Les branches du plexus lombal sont les nerfs iliohypogastrique, ilio-inguinal, génitofémoral, cutané latéral de la cuisse, fémoral et obturateur. Le plexus lombal se forme au sein du muscle grand psoas, en avant de son insertion sur les processus transverses

des vertèbres lombales (figure 4.142). Ainsi, relativement au muscle grand psoas, les différentes branches émergent soit :

- en avant – nerf génitofémoral ;
- en dedans – nerf obturateur ;
- en dehors – nerfs iliohypogastrique, ilio-inguinal et fémoral, et nerf latéral cutané de la cuisse.

Nerfs iliohypogastrique et ilio-inguinal (L1)

Les nerfs iliohypogastrique et ilio-inguinal naissent d'un tronc unique du rameau antérieur de L1 (figure 4.141). Ce tronc unique se divise en nerfs iliohypogastrique et ilio-inguinal soit avant, soit juste après leur émergence du bord latéral du muscle grand psoas.

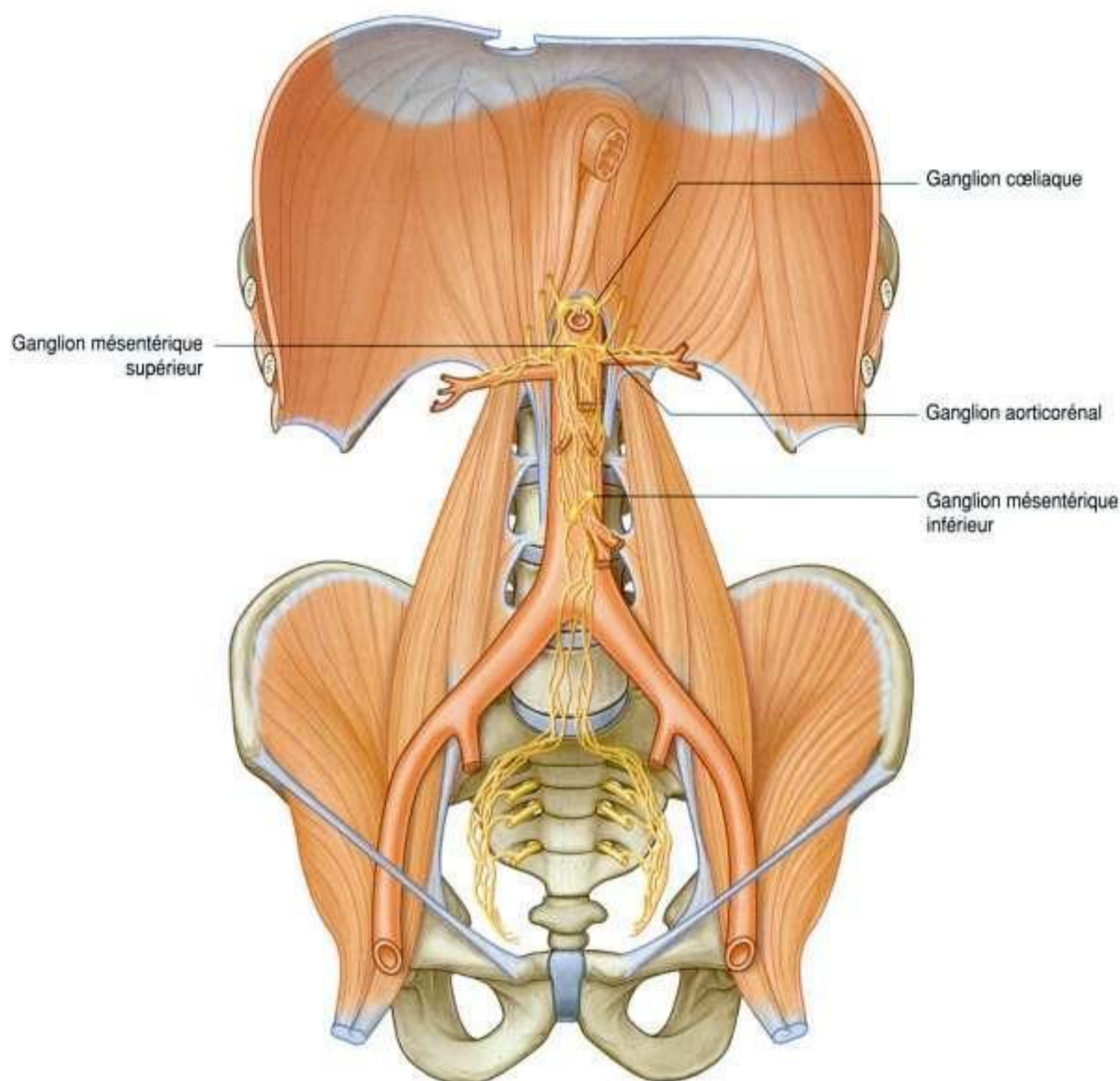


Figure 4.140. Ganglions prévertébraux associés au plexus prévertébral.

Tableau 4.5 Voies de douleurs projetées (viscérales afférentes).

Organe	Voie afférente	Niveau médullaire	Aire de projection
Cœur	Nerfs splanchniques thoraciques	T1 à T4	Partie supérieure du thorax et face interne du bras
Intestin antérieur (organes vascularisés par le tronc coeliaque)	Nerf grand splanchnique	T5 à T9 (ou T10)	Partie inférieure du thorax et région épigastrique
Intestin moyen (organes vascularisés par l'artère mésentérique supérieure)	Nerf petit splanchnique	T9, T10 (ou T10, T11)	Région ombilicale
Reins et partie supérieure des uretères	Nerf splanchnique imus (inférieur)	T12	Flancs (régions latérales) et région pubienne
Intestin postérieur (organes vascularisés par l'artère mésentérique inférieure)	Nerfs splanchniques lombaux	L1, L2	Flancs et régions inguinales droite et gauche, faces antérieure et latérale des cuisses

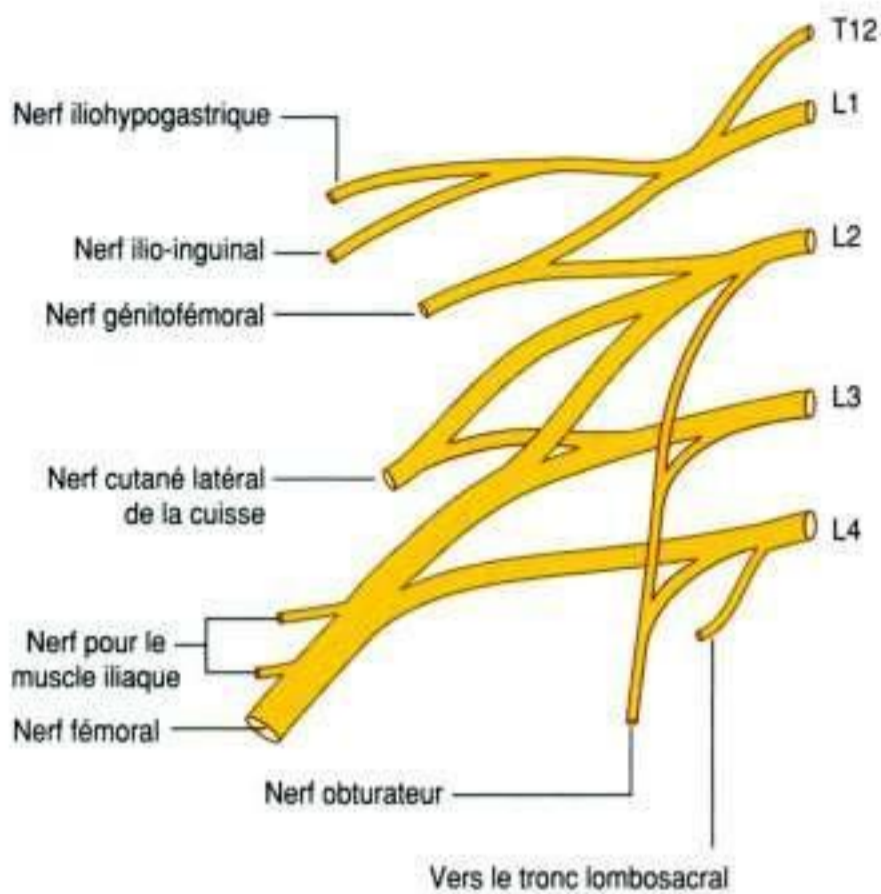


Figure 4.141. Plexus lombal.

Nerf iliohypogastrique

Le **nerf iliohypogastrique** passe en avant du muscle carré des lombes et en arrière du rein. Il perfore le muscle transverse abdominal et se poursuit en avant entre les muscles transverse abdominal et oblique interne. Au-dessus de la crête iliaque, une **branche cutanée latérale** perfore les muscles obliques interne et externe pour innerver la peau de la région glutéale postérolatérale (figure 4.143).

Le reste du nerf iliohypogastrique (la **branche cutanée antérieure**) se dirige en avant, perforant le muscle oblique interne, juste en dedans de l'épine iliaque antérosupérieure, puis prend une direction oblique en bas et en dedans. Après avoir perforé l'aponévrose de l'oblique externe au-dessus de l'anneau inguinal superficiel, il devient superficiel et se distribue à la peau de la région pubienne (figure 4.143). Au cours de son trajet, il donne également des rameaux pour les muscles abdominaux.

Tableau 4.6 Branches du plexus lombal.

Branche	Origine	Niveau spinal	Innervation motrice	Innervation sensitive
Iliohypogastrique	Rameau antérieur de L1	L1	Transverse abdominal et oblique interne	Peau de la région glutéale postérolatérale et de la région pubienne
Ilio-inguinal	Rameau antérieur de L1	L1	Transverse abdominal et oblique interne	Peau de la partie supéromédiale de la cuisse, et peau soit de la racine du pénis et du scrotum antérieur, soit du mont du pubis et de la grande lèvre
Génitifémoral	Rameaux antérieurs L1 et L2	L1, L2	Branche génitale – muscle crémasterique chez l'homme	Branche génitale – peau du scrotum antérieur ou du mont du pubis et de la grande lèvre; branche fémorale – peau de la région antérosupérieure de la cuisse
Cutané latéral de la cuisse	Rameaux antérieurs L2 et L3	L2, L3		Peau de la partie antérolatérale de la cuisse jusqu'au genou
Obturateur	Rameaux antérieurs L2 à L4	L2 à L4	Obturateur externe, pectinée et muscles du compartiment médial de la cuisse	Peau de la partie médiale de la cuisse
Fémoral	Rameaux antérieurs L2 à L4	L2 à L4	Iliaque, pectinée et muscle du compartiment antérieur de la cuisse	Peau de la partie antérieure de la cuisse et de la face interne du genou

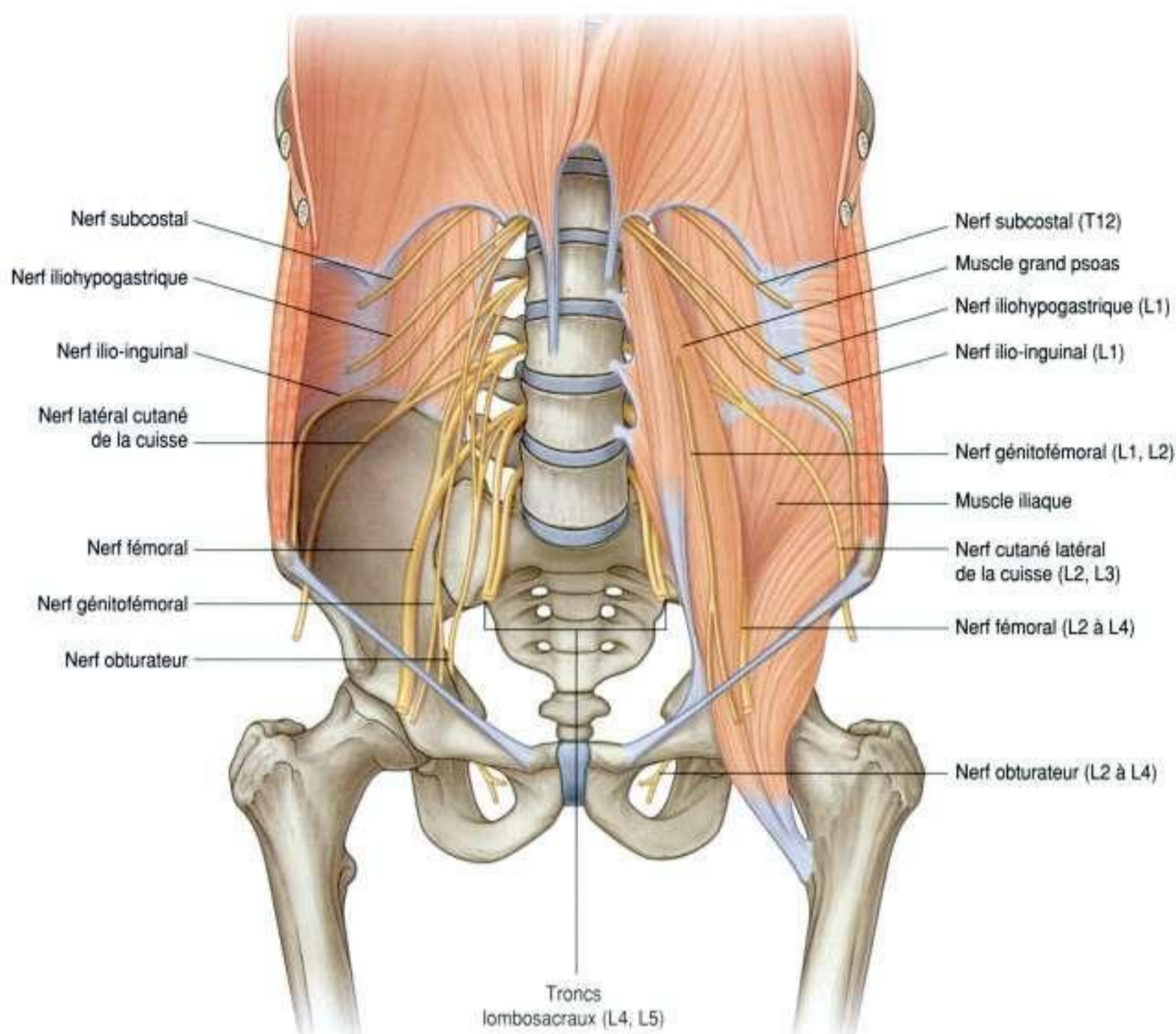


Figure 4.142. Plexus lombal dans la région abdominale postérieure.

Nerf ilio-inguinal

Le **nerf ilio-inguinal** est plus petit que le nerf iliohypogastrique, et il est situé plus bas que ce dernier au niveau du muscle carré des lombes. Il a une direction plus oblique que le nerf iliohypogastrique, et croise généralement le muscle iliaque avant de se diriger vers la crête iliaque. Près de l'extrémité antérieure de la crête iliaque, il perfore le muscle transverse abdominal, puis le muscle oblique interne pour pénétrer dans le canal inguinal.

Le nerf ilio-inguinal sort par l'anneau inguinal superficiel, accompagnant le cordon spermatique. Il assure l'innervation cutanée de la partie supéromé-

diale de la cuisse, de la racine du pénis et de la face antérieure du scrotum chez l'homme, et du mont du pubis et de la grande lèvre chez la femme (figure 4.143). Sur son trajet, il donne aussi des rameaux pour les muscles abdominaux.

Nerf génitofémoral (L1 et L2)

Le nerf génitofémoral naît des rameaux antérieurs des nerfs L1 et L2 (figure 4.141). Il se dirige vers le bas au sein du muscle grand psoas avant d'en émerger, à sa face antérieure. Il descend alors à la face antérieure de ce muscle, en position rétropéritonéale, passant

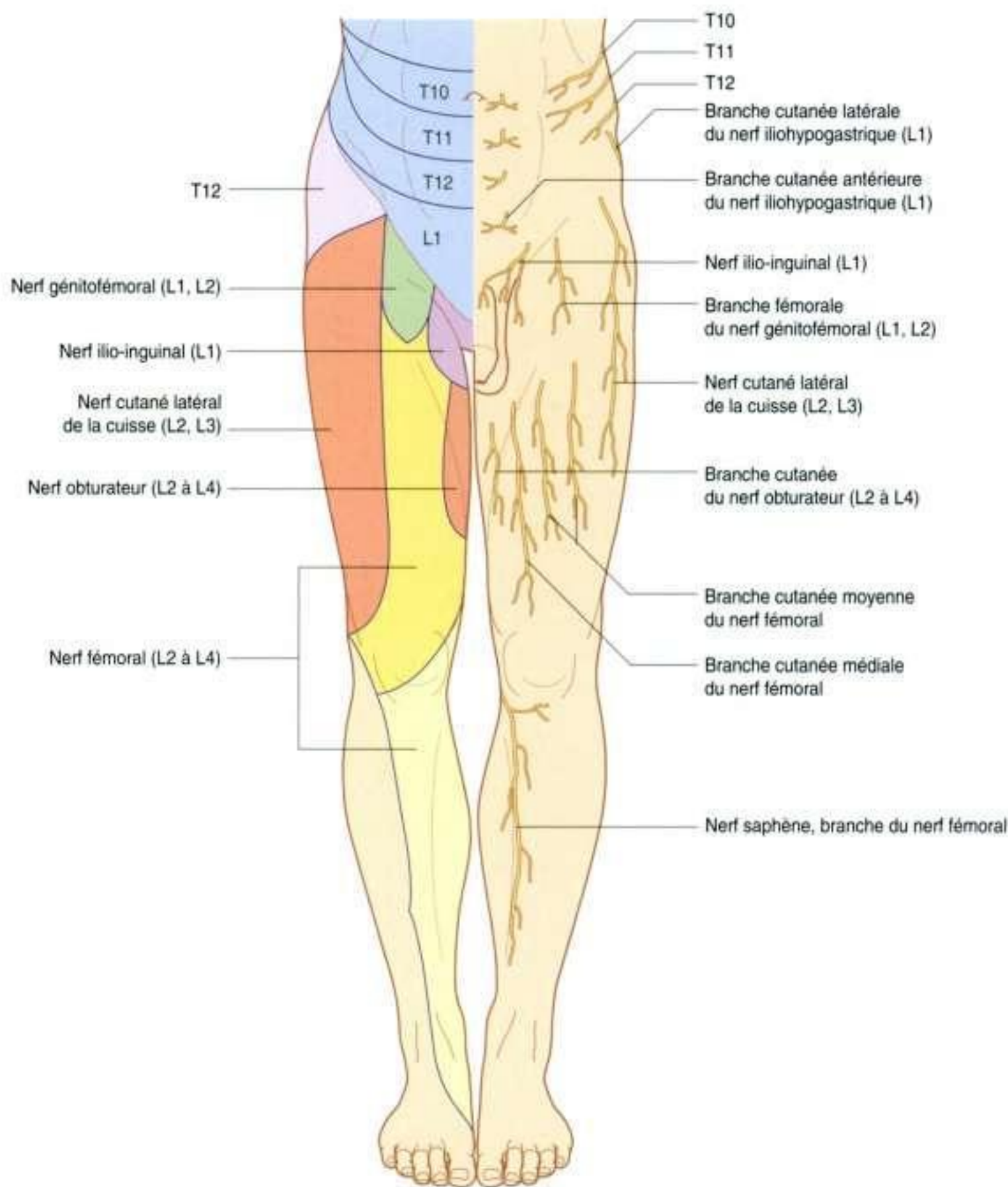


Figure 4.143. Distribution cutanée des nerfs du plexus lombal.

en arrière des uretères. Il se divise ensuite en branches génitale et fémorale.

La **branche génitale** se poursuit vers le bas et pénètre le canal inguinal à travers l'anneau inguinal profond. Elle chemine dans le canal et :

- chez l'homme, innerve le muscle crémaster, et se termine au niveau de la peau de la partie antéro-supérieure du scrotum ;

- chez la femme, accompagne le ligament rond de l'utérus et se termine au niveau de la peau du mont pubien et de la grande lèvre.

La **branche fémorale** descend à la face latérale de l'artère iliaque externe et passe en arrière du ligament inguinal pour pénétrer dans la gaine fémorale, en dehors de l'artère fémorale. Elle perfore alors le feuillet antérieur de la gaine fémorale et le fascia

lata, et innerve la peau de la face supéro-antérieure de la cuisse (figure 4.143).

Nerf cutané latéral de la cuisse (L2 et L3)

Le nerf cutané latéral de la cuisse naît des rameaux antérieurs des nerfs L2 et L3 (figure 4.141). Il émerge au niveau du bord latéral du muscle grand psoas, et prend une direction oblique vers le bas, sur le muscle iliaque, vers l'épine iliaque antérosupérieure (figure 4.142). Il passe alors en arrière du ligament inguinal et pénètre dans la cuisse.

Le nerf cutané latéral de la cuisse innerve la peau de la face antérolatérale de la cuisse jusqu'au genou (figure 4.143).

Nerf obturateur (L2 à L4)

Le nerf obturateur naît des rameaux antérieurs des nerfs L2 à L4 (figure 4.141). Il descend au sein du muscle grand psoas et en émerge sur son bord médial, à la limite du pelvis (figure 4.142).

Le nerf obturateur se poursuit en arrière des vaisseaux iliaques communs, chemine sur la paroi latérale de la cavité pelvienne, et pénètre dans le canal obturateur, par lequel il gagne le compartiment médial de la cuisse.

Dans la région du canal obturateur, le nerf obturateur se divise en **branches antérieure** et **postérieure**. Au sein du compartiment médial de la cuisse, les deux branches sont séparées par les muscles obturateur externe et court adducteur. Au cours de leur trajet dans le compartiment médial de la cuisse, ces deux branches donnent :

- des rameaux articulaires pour la hanche ;
- des rameaux musculaires pour les muscles obturateur externe, pectinée, long adducteur, gracile, court adducteur et grand adducteur ;
- des rameaux cutanés pour la face interne de la cuisse ;
- et en association avec le nerf saphène, des rameaux cutanés pour la partie supéromédiale de la jambe, et des branches articulaires pour le genou (figure 4.143).

Nerf fémoral (L2 à L4)

Le nerf fémoral naît des rameaux antérieurs des nerfs L2 à L4 (figure 4.141). Il descend au sein du muscle grand psoas et en émerge à son bord inférolatéral (figure 4.142). Poursuivant sa descente, il chemine entre le bord latéral du grand psoas et la surface antérieure du muscle iliaque. Lors de son passage en arrière du ligament inguinal, il est sous le fascia iliaque, en dehors de l'artère fémorale, puis pénètre dans le compartiment antérieur de la cuisse. À son arrivée dans la cuisse, il se divise immédiatement en de nombreuses branches.

Les branches cutanées du nerf fémoral sont :

- les branches cutanées médiale et moyenne qui innervent la peau de la face antérieure de la cuisse ;
- le **nerf saphène** qui innerve la peau de la face médiale de la cuisse (figure 4.143).

Les rameaux musculaires innervent les muscles iliaque, pectinée, sartorius, droit fémoral, vaste médial, vaste intermédiaire et vaste latéral. Des rameaux articulaires innervent les articulations de la hanche et du genou.

Anatomie de surface

Anatomie de surface de l'abdomen

La visualisation de la position des viscères abdominaux est fondamentale à la réalisation d'un bon

examen physique. En effet, certains de ces viscères peuvent être palpés à travers la paroi abdominale. Des éléments de surface permettent d'estimer la position des structures profondes (figure 4.144).

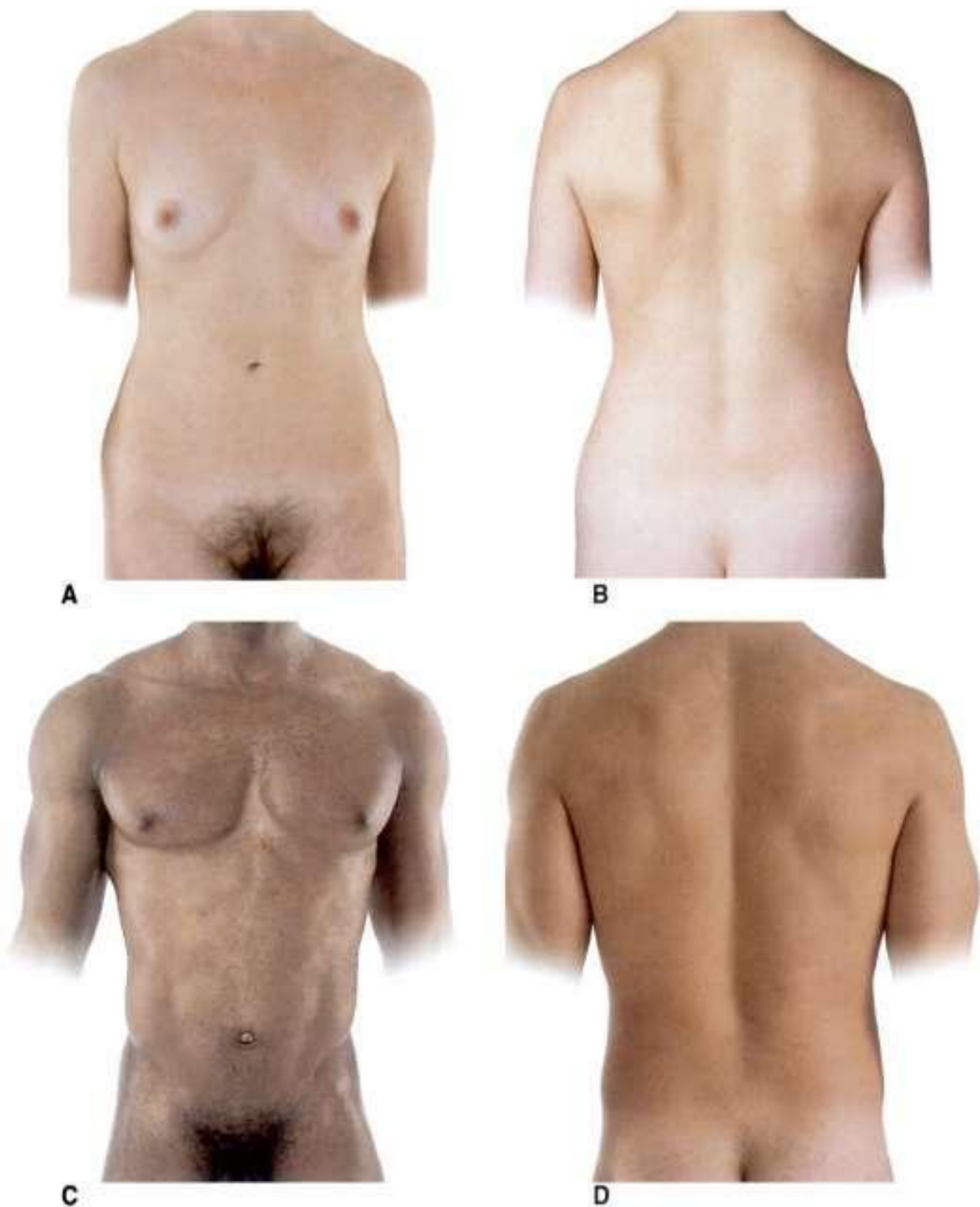

Figure 4.144. Parois abdominales antérieure et postérieure. **A.** Vue antérieure chez la femme. **B.** Vue postérieure chez la femme. **C.** Vue antérieure chez l'homme. **D.** Vue postérieure chez l'homme.

Définir la surface de projection de l'abdomen

Des repères palpables peuvent être utiles pour délimiter la surface de projection de l'abdomen sur le corps. Ces repères sont :

- le rebord costal en haut ;
- le tubercule pubien, l'épine iliaque antérosupérieure et la crête iliaque, en bas (figure 4.145).

Le rebord costal est facilement palpable ; il sépare la paroi abdominale de la paroi thoracique.

Une ligne allant de l'épine iliaque antérosupérieure au tubercule pubien marque la position du ligament inguinal, qui sépare la paroi abdominale, au-dessus, de la cuisse et du membre inférieur, en dessous.

La crête iliaque sépare la paroi abdominale postérolatérale de la région glutéale du membre inférieur.

La partie supérieure de la cavité abdominale se projette au-dessus du rebord costal du diaphragme et, ainsi, les viscères abdominaux de cette région se projettent sur la paroi thoracique.

Le niveau du diaphragme varie en fonction du cycle respiratoire. La coupole diaphragmatique droite peut s'élever jusqu'au 4^e cartilage costal pendant l'expiration forcée.

Localiser l'anneau inguinal superficiel

L'anneau inguinal superficiel est un défaut triangulaire au sein de l'aponévrose de l'oblique externe (figure 4.146). Il est situé à la partie inféromédiale de la paroi abdominale antérieure ; c'est l'orifice externe du canal inguinal. Le canal inguinal et l'anneau superficiel ont une taille plus importante chez l'homme que chez la femme :

- chez l'homme, les structures allant de l'abdomen au testicule passent à travers le canal inguinal et l'anneau inguinal superficiel ;
- chez la femme, le ligament rond de l'utérus passe à travers le canal inguinal et l'anneau inguinal superficiel avant d'émerger dans la grande lèvre.

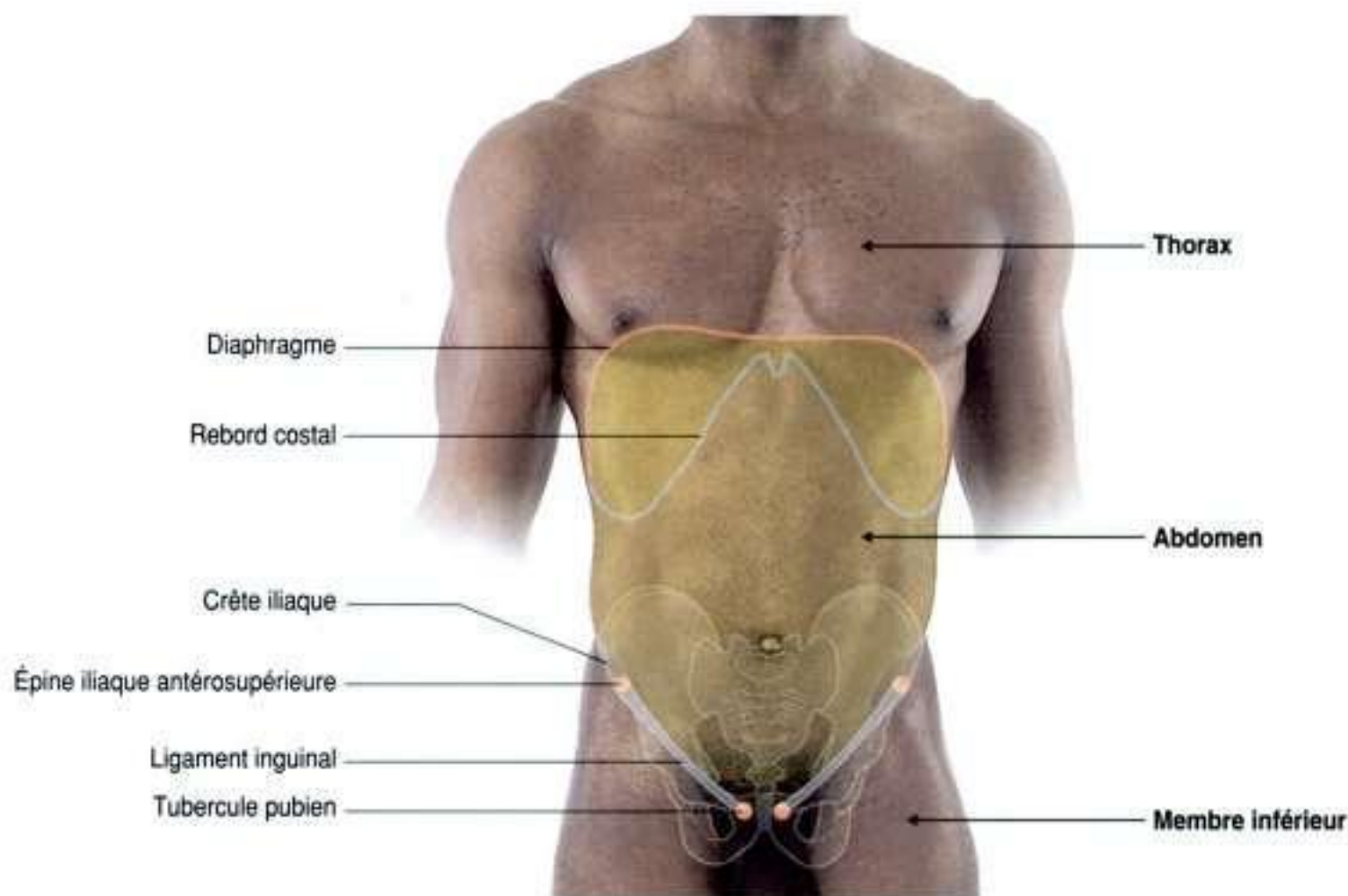


Figure 4.145. Vue antérieure de la paroi abdominale chez l'homme. Les repères osseux palpables, le ligament inguinal et la position du diaphragme y sont indiqués.

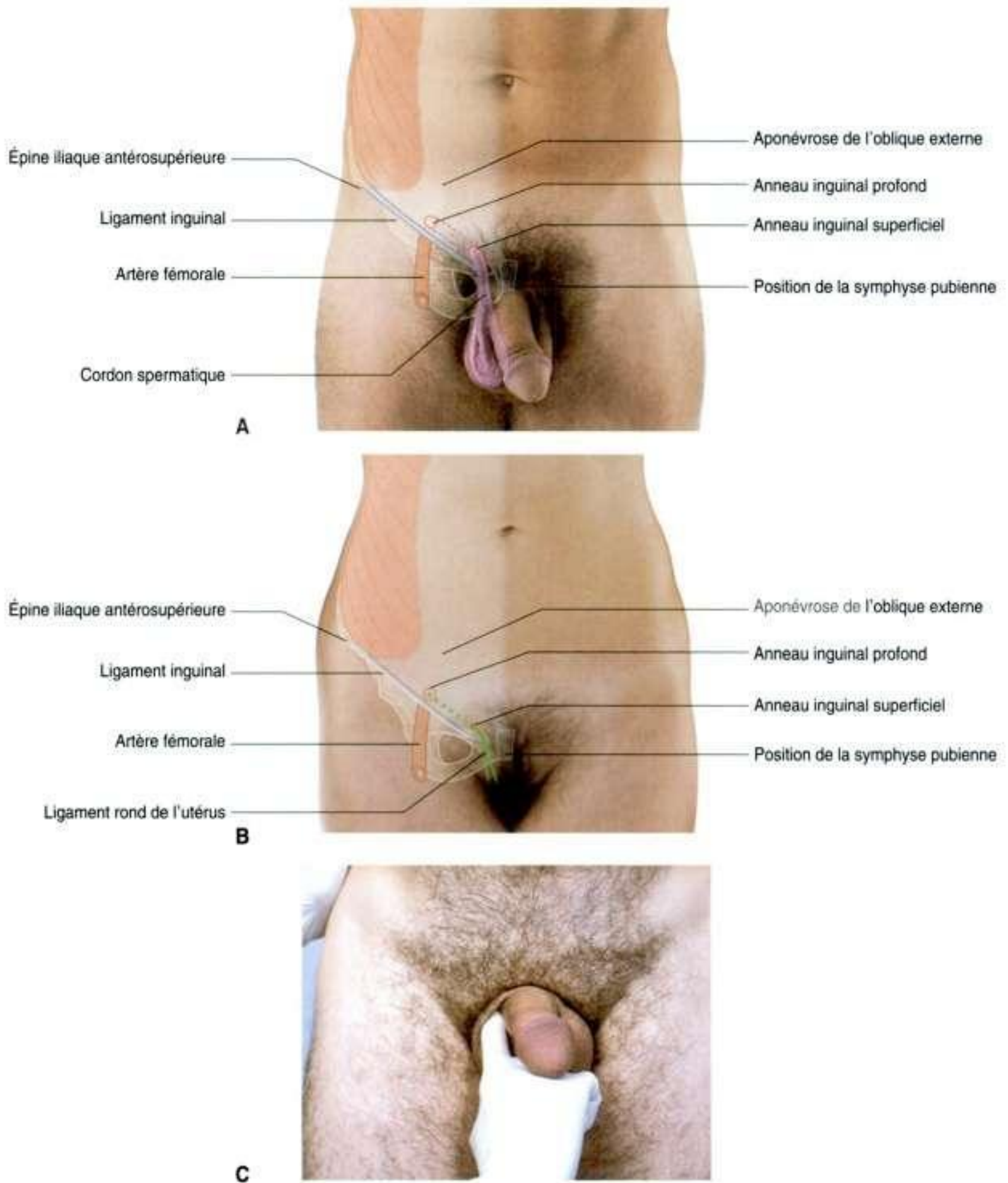


Figure 4.146. Région inguinale. **A.** Chez l'homme. **B.** Chez la femme. **C.** Examen de l'anneau inguinal superficiel et du canal inguinal chez l'homme.

L'anneau inguinal superficiel est situé au-dessus du tubercule pubien et de l'extrémité médiale du ligament inguinal :

- chez l'homme, l'anneau inguinal superficiel peut être facilement localisé en suivant le cordon spermatique vers le haut sur la paroi abdominale – le fascia spermatique externe du cordon spermatique est en continuité avec les rebords de l'anneau inguinal superficiel ;
- chez la femme, le tubercule pubien est palpable, et l'anneau superficiel est situé en haut et en dehors de celui-ci.

L'anneau inguinal profond, qui est l'orifice interne du canal inguinal, se situe au-dessus du ligament inguinal, à mi-distance entre l'épine iliaque antéro-

supérieure et la symphyse pubienne. Les battements de l'artère fémorale peuvent être perçus dans cette zone, mais en dessous du ligament inguinal.

L'anneau inguinal superficiel et le canal inguinal sont souvent examinés, car l'anneau inguinal superficiel est le lieu où apparaissent, notamment chez l'homme, les hernies inguinales.

Déterminer les niveaux vertébraux

Les niveaux vertébraux sont utiles pour visualiser la position des viscères et des principaux vaisseaux sanguins. La position approximative des niveaux vertébraux peut être établie grâce à des repères visibles ou palpables (figure 4.147) :

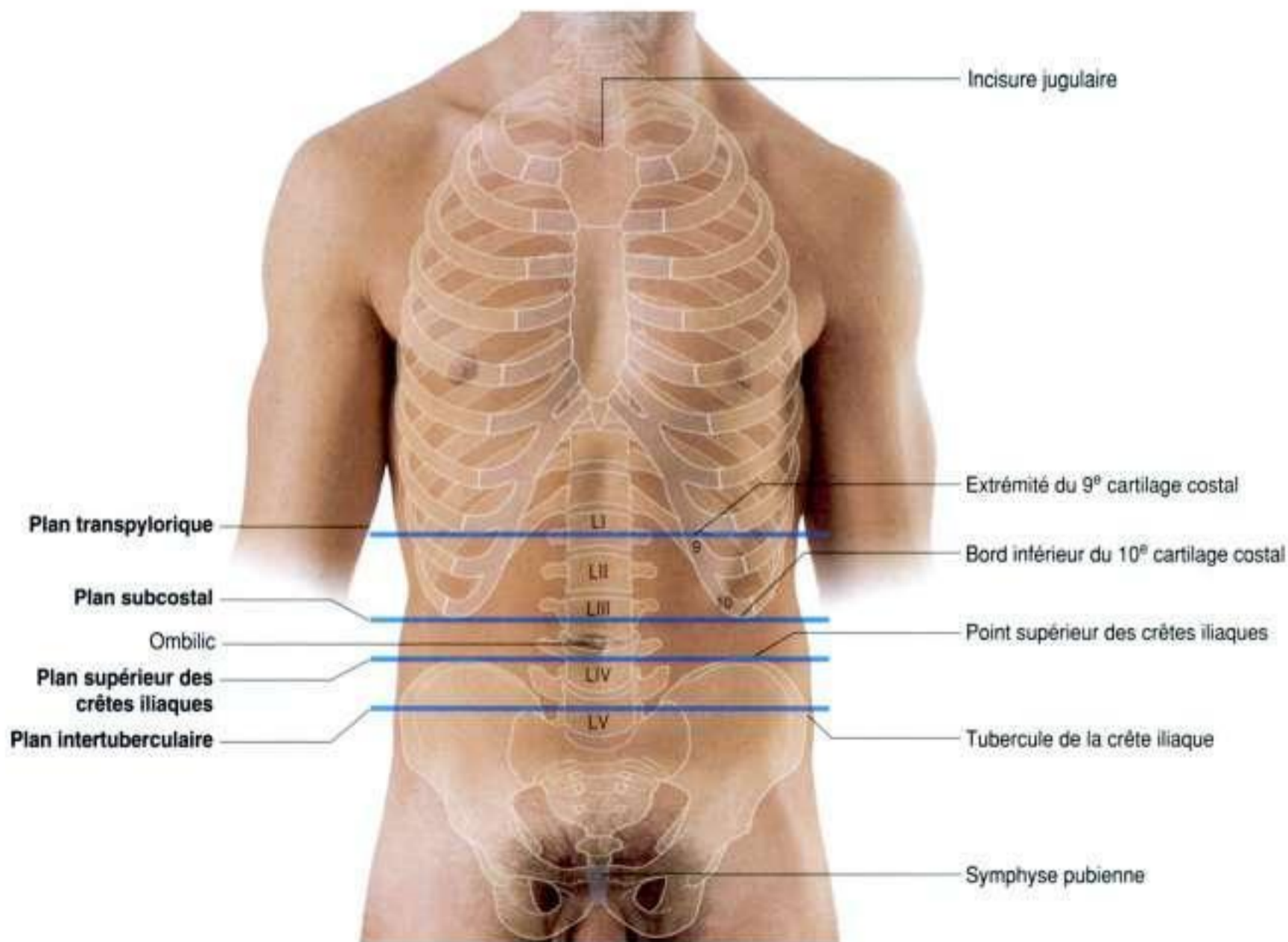


Figure 4.147. Repères utilisés pour établir les niveaux vertébraux, qui sont indiqués. Vue antérieure de la région abdominale chez l'homme.

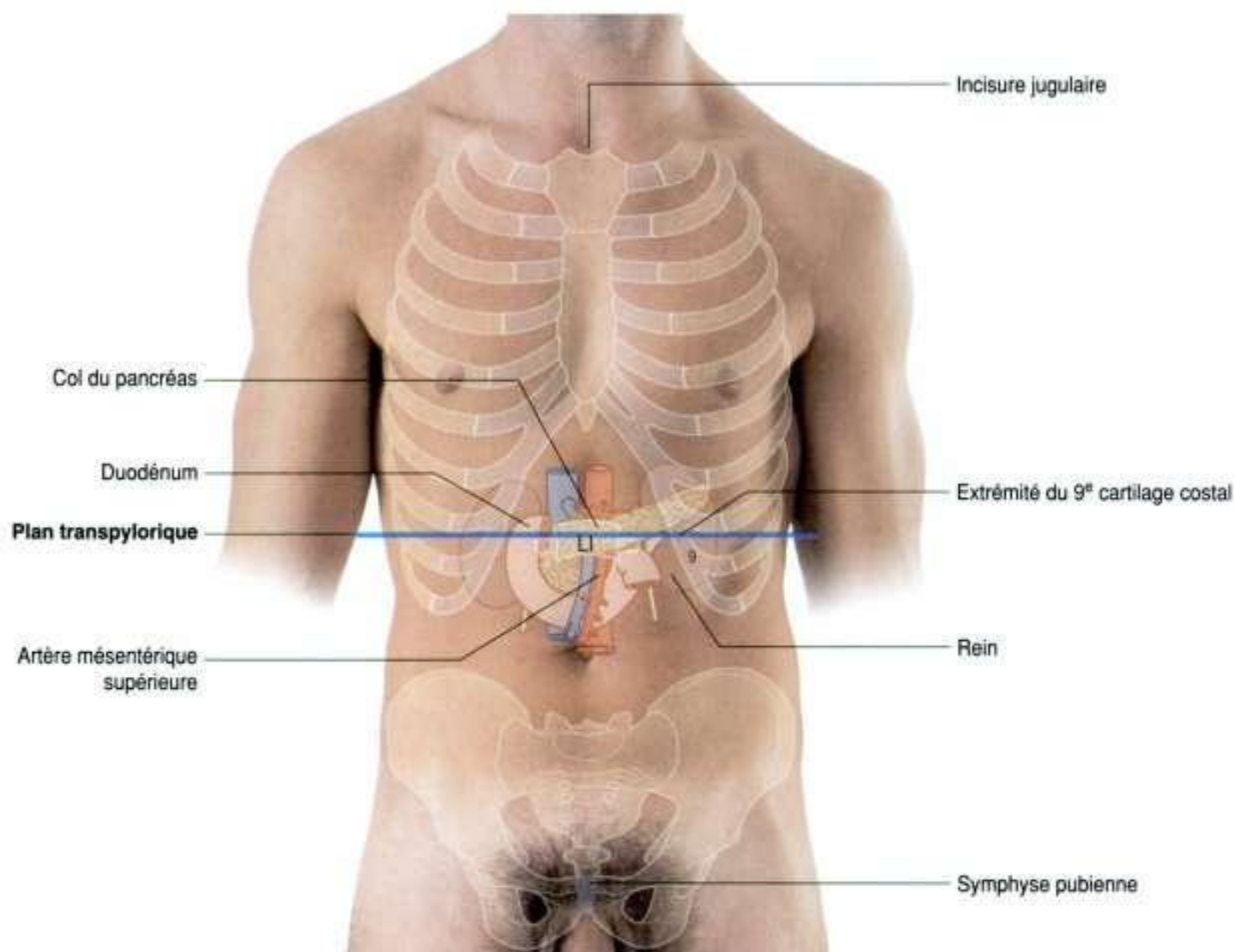
- un plan horizontal passe au niveau de l'extrémité médiale du 9^e cartilage costal et du corps de la vertèbre LI – il s'agit du plan transpylorique, qui coupe horizontalement le corps, à mi-distance entre l'incisure jugulaire et la symphyse pubienne;
- un plan horizontal passe au niveau du bord inférieur du rebord costal (10^e cartilage costal) et du corps de la vertèbre LIII – l'ombilic se situe généralement sur un plan horizontal passant au niveau du disque entre les vertèbres LIII et LIV ;
- un plan horizontal (plan supérieur des crêtes iliaques) au niveau des points supérieurs des crêtes iliaques passe par le corps et l'épine de la vertèbre LIV ;
- un dernier plan horizontal joignant les tubercules des crêtes iliaques passe au niveau du corps de la vertèbre LV.

Structures du niveau vertébral LI

Le niveau vertébral LI correspond au plan transpylorique, qui coupe transversalement le corps, à mi-distance entre l'incisure jugulaire et la symphyse pubienne, au niveau du 9^e cartilage costal (figure 4.148). À ce niveau, on décrit :

- la partie initiale et la limite supérieure de la partie terminale du duodénum ;
- le hile des reins ;
- le col du pancréas ;
- l'origine de l'artère mésentérique supérieure sur l'aorte.

Les angles coliques droit et gauche sont proches de ce niveau.



Position des principaux vaisseaux sanguins

L'origine de chacun des principaux vaisseaux sanguins de l'abdomen est rapportée à un niveau vertébral (figure 4.149) :

- le tronc cœliaque naît de l'aorte au niveau du bord supérieur de la vertèbre LI;
- l'origine de l'artère mésentérique supérieure se situe en regard du bord inférieur de la vertèbre LI;
- les artères rénales naissent approximativement au niveau de la vertèbre LII;
- l'artère mésentérique inférieure naît en regard de la vertèbre LIII;
- la bifurcation aortique en artères iliaques communes droite et gauche se projette au niveau de la vertèbre LIV;

- les veines iliaques communes droite et gauche confluent pour former la veine cave inférieure en regard du niveau vertébral LV.

Localiser les principaux viscères en fonction des quadrants abdominaux

L'abdomen peut être divisé en quadrants par un plan vertical médian et un plan horizontal transombilical, passant par l'ombilic (figure 4.150) :

- le foie et la vésicule biliaire sont situés dans le quadrant supérieur droit;
- l'estomac et la rate sont dans le quadrant supérieur gauche;

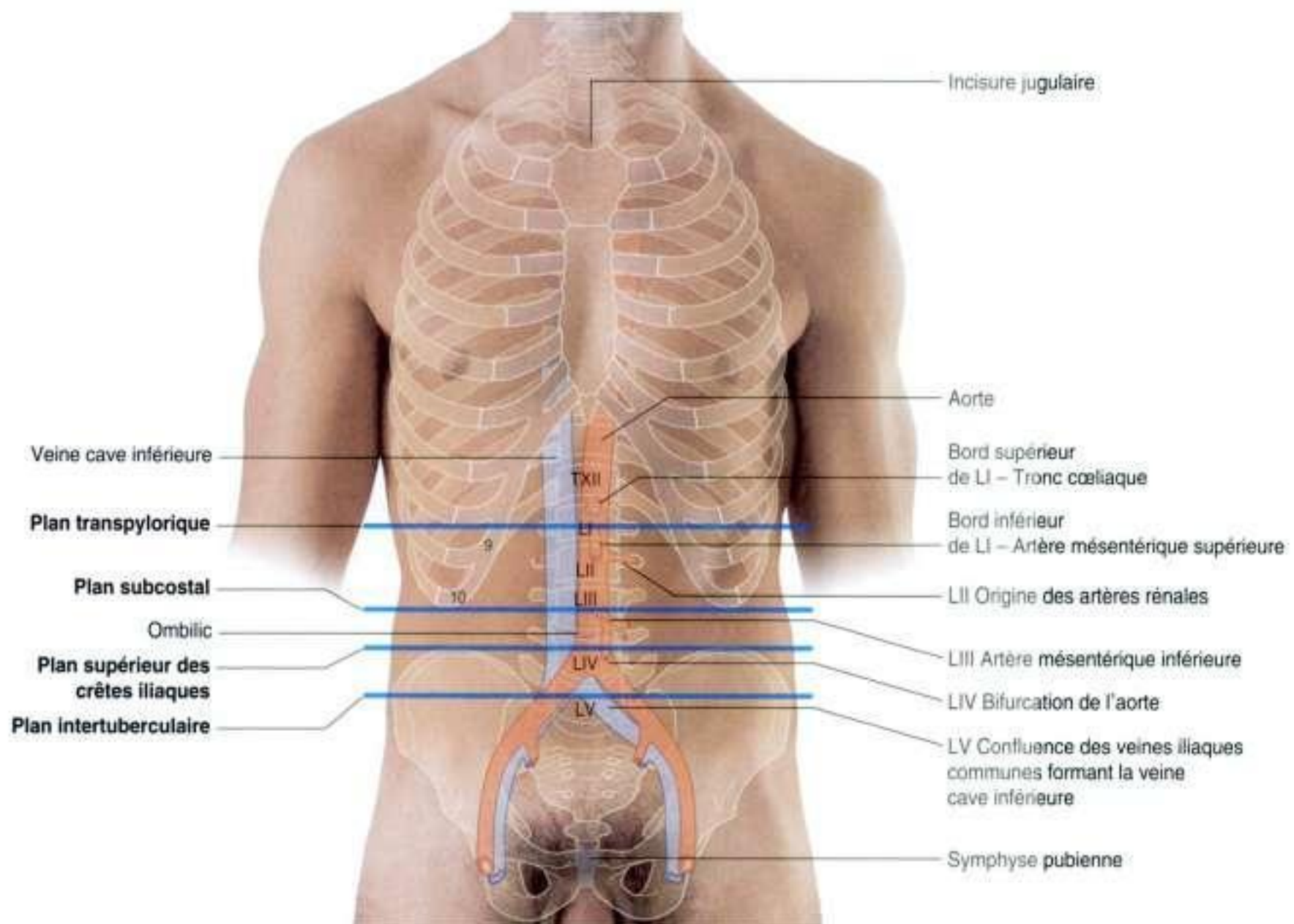


Figure 4.149. Projection cutanée des principaux vaisseaux de l'abdomen. Vue antérieure de la région abdominale chez l'homme.

- le cæcum et l'appendice sont dans le quadrant inférieur droit;
- la partie terminale du côlon et le côlon sigmoïde sont situés dans le quadrant inférieur gauche.

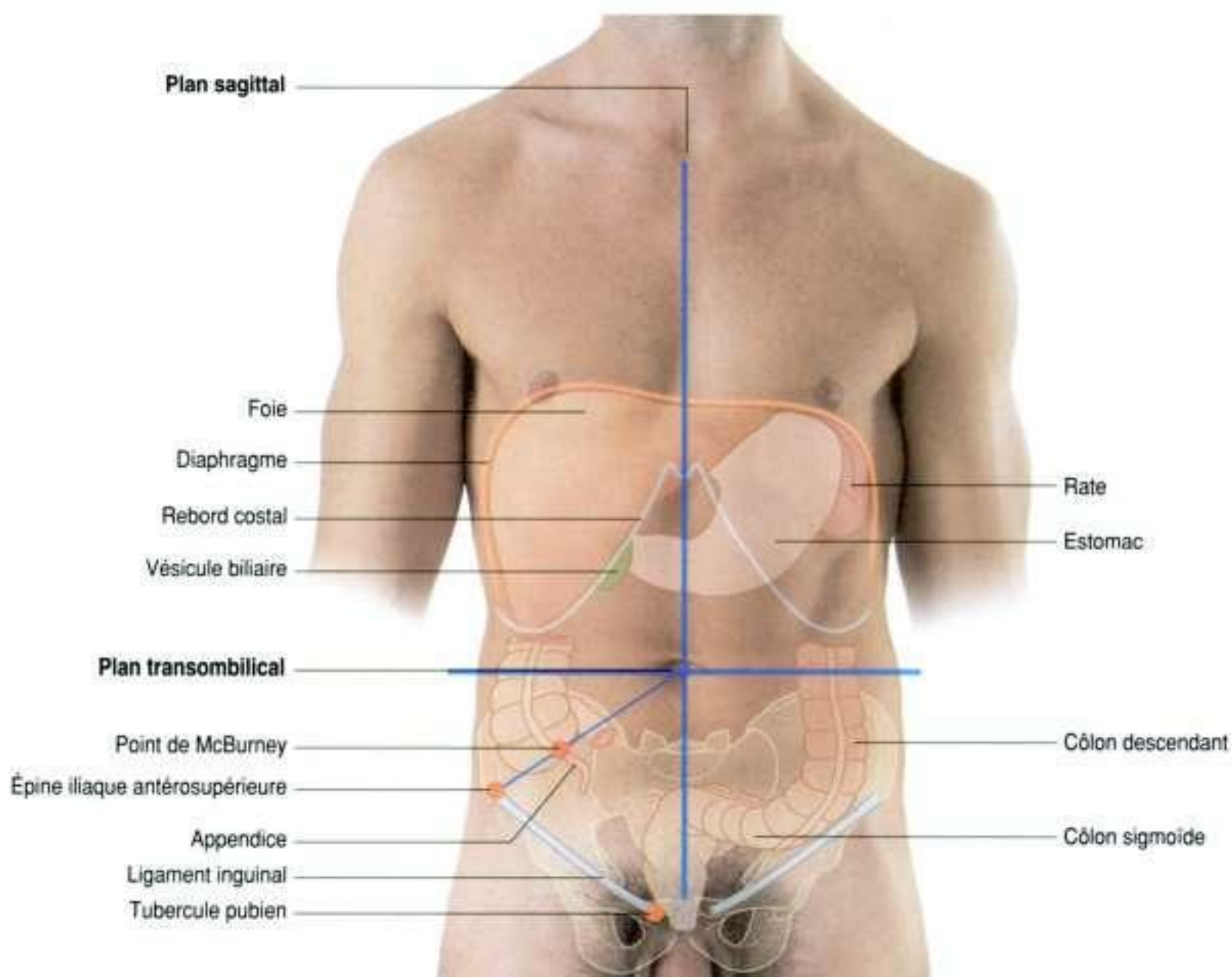
La plus grande partie du foie est située sous la coupole diaphragmatique droite, contre la paroi thoracique inférieure. Le bord inférieur du foie peut être palpable sous le rebord costal droit lorsque le patient inspire profondément. Lors d'une inspiration profonde, le bord du foie peut être perçu, glissant sous les doigts de l'examineur, placés sous le rebord costal.

L'appendice se projette habituellement en regard du point de McBurney, qui est situé à l'union du tiers inférieur et des deux tiers supérieurs d'une ligne allant de l'épine iliaque antérosupérieure droite à l'ombilic.

Définir les régions de projection des douleurs abdominales

L'abdomen peut être divisé en neuf régions par deux plans sagittaux médio-claviculaires, situés de chaque côté de la ligne médiane, et par les plans subcostal et intertuberculaire, qui coupent le corps horizontalement (figure 4.151). Ces plans séparent l'abdomen en :

- trois régions centrales (épigastrique, ombilicale, pubienne);
- trois régions de chaque côté (hypocondre, flanc, fosse iliaque).



Très schématiquement, les douleurs de la partie abdominale de l'intestin antérieur se projettent sur la région épigastrique; les douleurs de l'intestin moyen se projettent sur la région ombilicale; et les douleurs de l'intestin postérieur sur la région pubienne.

Localiser les reins

Les reins se projettent sur le dos de chaque côté de la ligne médiane, et sont en rapport avec les côtes (figure 4.152) :

- le rein gauche est un peu plus haut que le rein droit; son pôle supérieur atteint en haut la 11^e côte;
- le pôle supérieur du rein droit atteint seulement la 12^e côte.

Les pôles inférieurs des reins se situent à peu près au niveau du disque intervertébral entre les vertèbres LIII et LIV. Le hile des reins et le début des uretères sont approximativement en regard de la vertèbre LI.

Les uretères descendent verticalement en avant des extrémités des processus transverses des vertèbres lombales inférieures, et pénètrent dans le pelvis.

Localiser la rate

La rate se projette sur le côté gauche et le dos, dans la région des 9^e, 10^e et 11^e côtes (figure 4.153). La rate suit le contour de la 10^e côte et s'étend du pôle supérieur du rein gauche à la ligne axillaire postérieure.

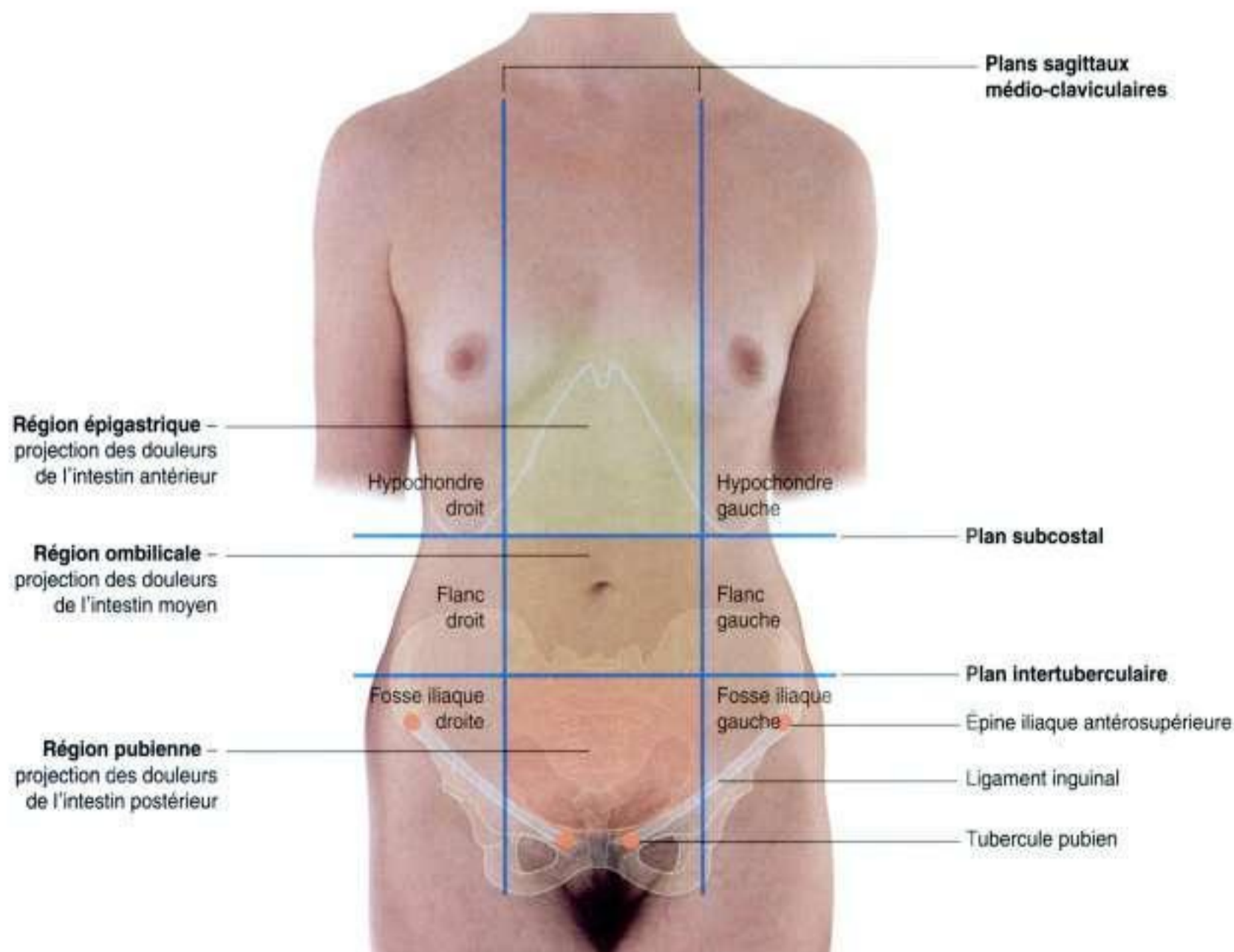


Figure 4.151. Les neuf régions de l'abdomen. Vue antérieure chez une femme.

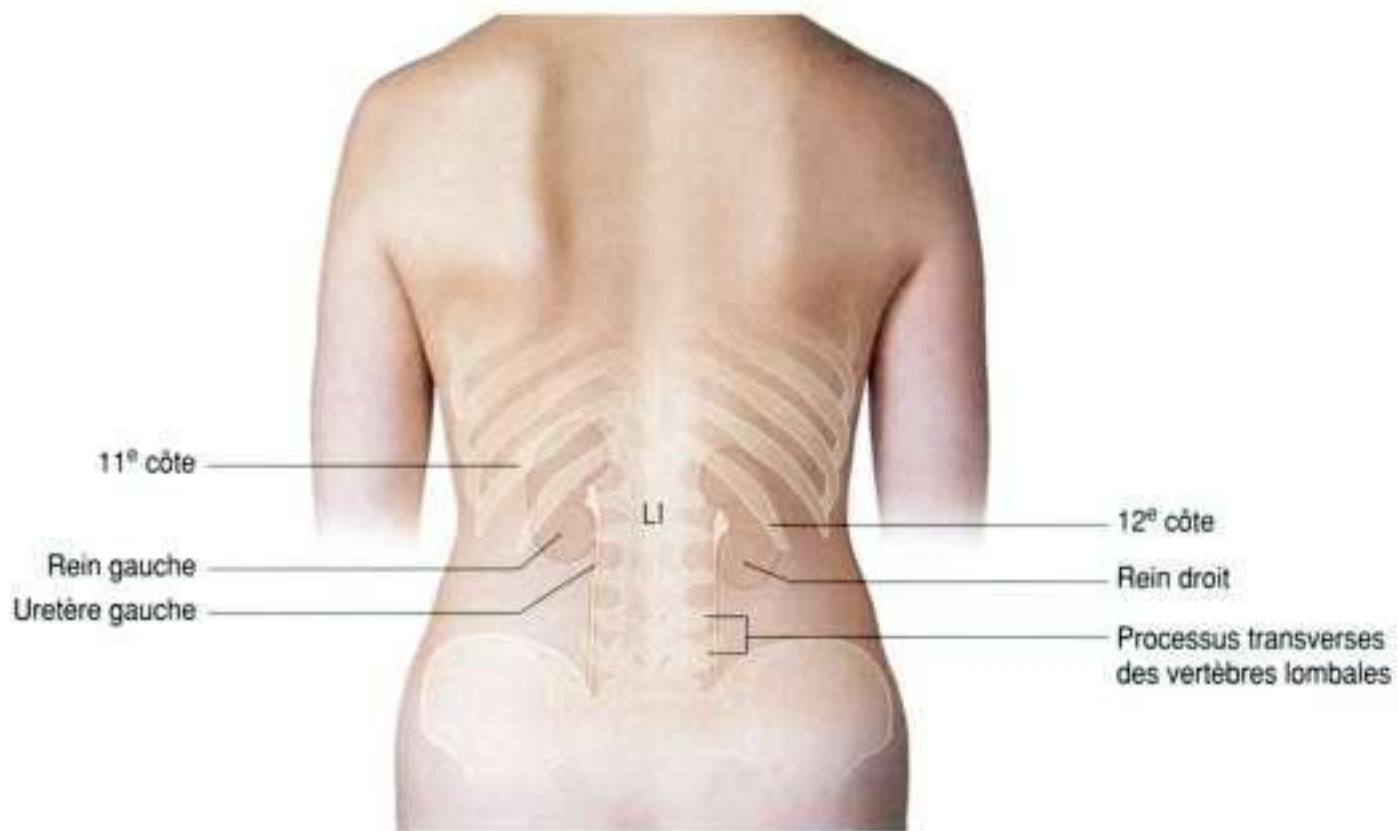


Figure 4.152. Surface de projection des reins et des uretères. Vue postérieure de l'abdomen chez une femme.

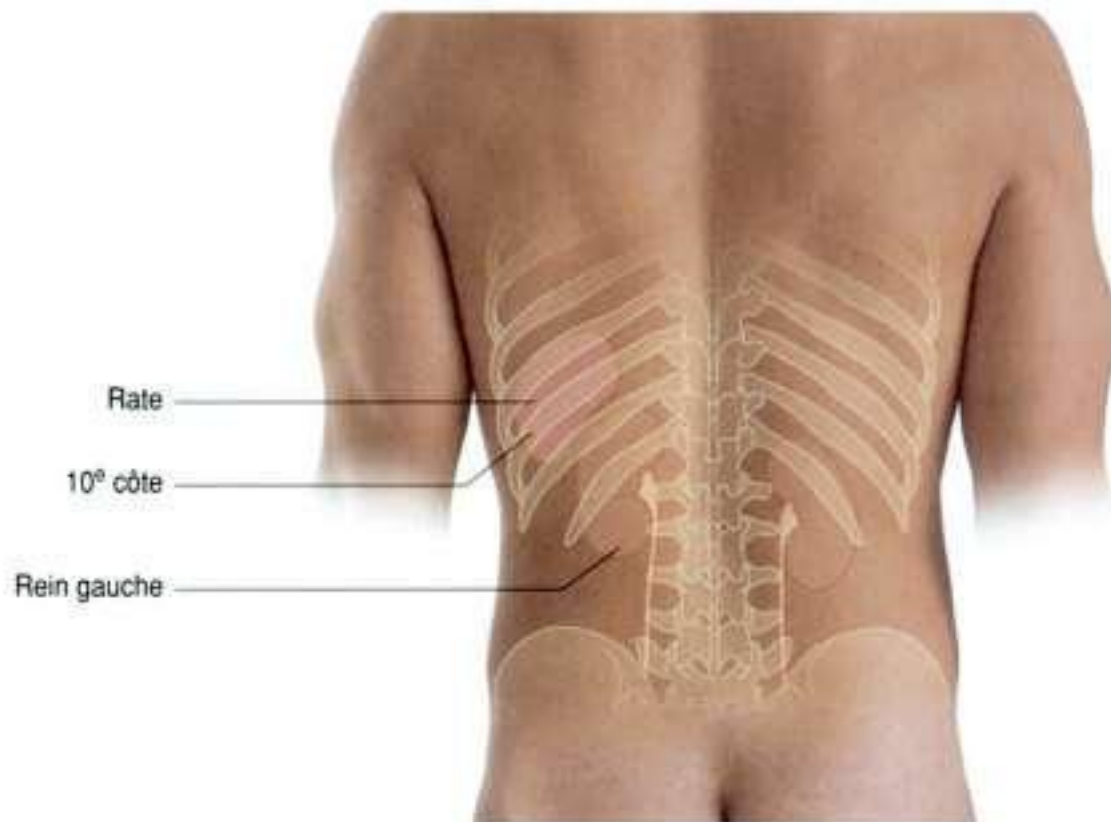


Figure 4.153. Surface de projection de la rate. Vue postérieure chez un homme.

Cas cliniques

Cas 1

Rupture traumatique du diaphragme

Un homme âgé de 45 ans présente des douleurs épigastriques modérées, et le diagnostic de reflux gastro-œsophagien est porté. Il reçoit un traitement médicamenteux approprié, qui le soulage. Lors de la première consultation, le médecin de famille demande une radiographie du thorax, qui montre une proéminence de la partie gauche du diaphragme et des séquelles de fractures costales.

Le patient est reconvoqué pour un entretien complémentaire.

Il est extrêmement satisfait du traitement qui lui a été prescrit pour son reflux gastro-œsophagien, mais est troublé d'être reconvoqué pour un nouvel examen. Durant l'entretien, il explique qu'il a été blessé dans un accident de moto il y a plusieurs années, et qu'il a subi une laparotomie pour « rupture ». Le patient ne se rappelle plus quelle intervention a été réalisée, mais assure que celle-ci avait été une réussite.

Cas 2

Thrombose chronique de la veine cave inférieure

On demande à un étudiant en médecine d'examiner l'abdomen de deux patients. Chez le premier patient, il remarque des veines irrégulières irradiant depuis l'ombilic. Chez le second patient, il note des veines irrégulières sur la paroi abdominale antérieure, allant des régions inguinales vers la poitrine selon une direction caudocrâniale. On lui demande d'expliquer ses constatations et d'en déterminer la signification.

Chez le premier patient, les veines observées drainent la région ombilicale. Physiologiquement, il n'y a pas de grosses veines visibles irradiant de l'ombilic. Chez les patients présentant une hypertension portale, la pression veineuse portale est augmentée suite à certaines pathologies hépatiques. De petites veines collatérales se développent au niveau et autour de la veine ombilicale. Ces veines passent au niveau de l'ombilic et se drainent sur la paroi abdominale antérieure, formant ainsi une anastomose portosystémique. Un des diagnostics évoqués pour ce patient est une cirrhose hépatique.

Les veines drainant la paroi abdominale antérieure dans une direction caudocrâniale chez le second patient ont une présentation inhabituelle pour des veines de la

Le patient est très vraisemblablement opéré d'une splénectomie.

Chez un patient victime d'un traumatisme abdominal sévère (comme ceux causés par les accidents de moto), les fractures des dernières côtes gauches sont un signe très important de gravité du traumatisme.

Le patient retrouve dans ses papiers qu'il a été opéré, suite à cet accident, d'une ablation de la rate, mais il n'est pas fait mention d'une petite rupture du dôme diaphragmatique gauche. Le patient développe ainsi progressivement une hernie, à travers laquelle l'intestin peut pénétrer, produisant une proéminence du diaphragme, vue sur la radiographie de thorax.

Comme le traumatisme date de plusieurs années et que le patient est asymptomatique, il est peu probable que ce patient développe par la suite une complication, et il en est soulagé.

paroi abdominale antérieure. Lorsque de telles veines sont aussi visibles, cela implique généralement qu'il existe une obstruction sur la voie normale de drainage veineux et qu'il y a une voie de drainage alternative. Normalement, le sang des membres inférieurs et des organes rétropéritonéaux se draine dans la veine cave inférieure, puis dans l'oreillette droite du cœur. Ce patient présente une thrombose chronique de la veine cave inférieure, empêchant ainsi le sang de retourner au cœur par la voie « habituelle ».

Le sang des membres inférieurs et du pelvis peut, dans certaines conditions, se drainer via une série de vaisseaux collatéraux, dont les veines épigastriques inférieures superficielles situées au sein du fascia superficialis. Celles-ci s'anastomosent avec les systèmes veineux épigastriques supérieurs superficiel et profond, qui se drainent dans les veines thoraciques internes, qui se drainent à leur tour dans les veines brachiocéphaliques et la veine cave supérieure.

Suite à une thrombose de la veine cave inférieure, les veines de la paroi abdominale antérieure et d'autres voies collatérales s'hypertrophient pour s'adapter à l'augmentation du débit sanguin.

Cas 3

Biopsie hépatique chez un patient suspect de cirrhose du foie

Un homme de 55 ans présente un ictère sévère et un abdomen très distendu. Le diagnostic de cirrhose du foie est posé et des examens complémentaires montrent que le patient a une ascite importante (liquide libre au sein de la cavité péritonéale). Une biopsie hépatique est nécessaire pour confirmer la cirrhose, mais la méthode pour obtenir cette biopsie fait débat (figure 4.154).

Chez les patients présentant une cirrhose, il est important de déterminer le stade de la cirrhose et son étiologie.

L'anamnèse, l'examen et les examens sanguins y sont utiles, ainsi que certains examens d'imagerie. Pour débiter un traitement et déterminer le pronostic de l'affection, un échantillon de tissu doit être obtenu et examiné. Différents éléments importants sont à considérer lorsqu'une biopsie hépatique doit être effectuée chez un patient suspect de cirrhose.

Le premier élément est la fonction hépatique.

La fonction hépatique des patients souffrant de pathologies hépatiques est souvent pauvre, comme le montre l'ictère du patient, qui résulte d'une incapacité de conjuguer la bilirubine. Le foie produisant des facteurs de coagulation sanguine impliqués dans la cascade de la coagulation, la capacité de coagulation des patients présentant une pathologie hépatique sévère est très souvent significativement diminuée. Ces patients ont ainsi un risque élevé d'hémorragie.

Le second élément est la présence d'ascite.

Normalement, le foie est situé contre les parois abdominales antérieure et latérale. Ce contact direct est utile après la réalisation de la biopsie hépatique. Une fois celle-ci obtenue, le patient est allongé sur la région où la biopsie a été pratiquée, et le poids du foie contient le saignement local. Lorsque les patients ont une ascite importante, le foie ne peut pas s'appuyer contre les parois abdominales et le sang peut donc s'écouler librement dans le liquide d'ascite.

Ce patient ayant de l'ascite, une autre méthode de biopsie hépatique doit donc être envisagée.

Il est adressé dans le département de radiologie pour une biopsie hépatique transjugulaire.

Pour cela, la peau autour de la veine jugulaire du cou est anesthésiée. L'accès est obtenu au moyen d'une aiguille et d'un guide. Le guide est monté dans la veine jugulaire interne, puis le tronc brachiocéphalique. Il pénètre ensuite la veine cave supérieure, longe la paroi postérieure de l'oreillette droite pour entrer dans la partie supérieure de la veine cave inférieure. Un cathéter est alors inséré sur le guide et dirigé vers la veine hépatique droite. Grâce à une série de dilateurs, l'orifice est agrandi et une aiguille à biopsie placée sur le guide dans la veine hépatique droite. Le foie est ainsi biopsié à travers la veine hépatique droite et l'échantillon de biopsie récupéré. Une simple suture est réalisée pour fermer la veine jugulaire et une compression légère suffit à arrêter le saignement.

Puisque l'aiguille à biopsie ne perfore pas la capsule hépatique, le saignement provenant du foie est peu important car le sang se drainerait dans les veines hépatiques et retournerait dans la circulation.

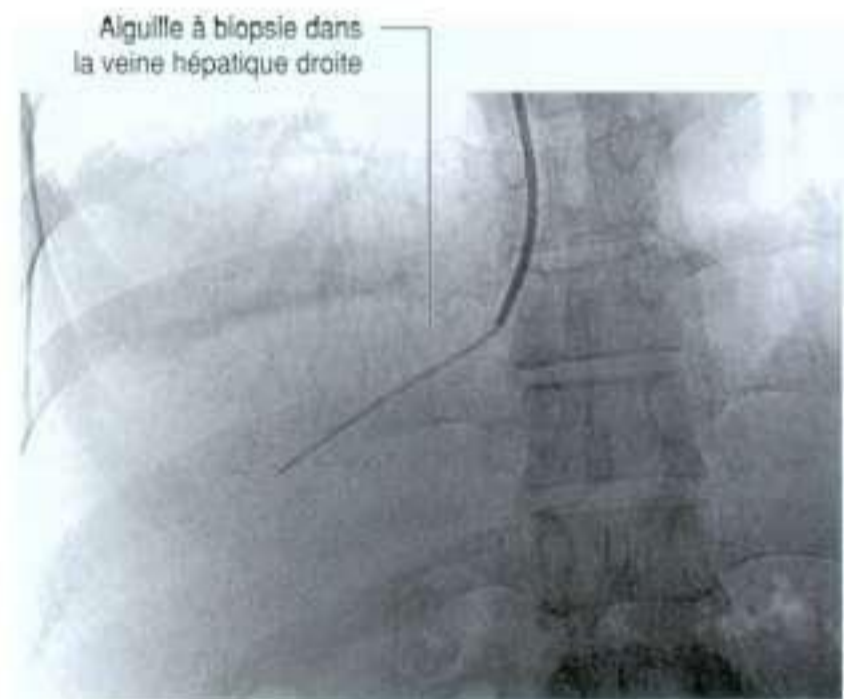

Figure 4.154. Aiguille à biopsie hépatique transjugulaire dans la veine hépatique droite. Radiographie.

Cas 4

Lymphome de Hodgkin

Un homme de 30 ans présente une masse épigastrique diffuse, mal définie. Le reste de l'examen met en évidence une augmentation de volume asymétrique du scrotum.

Parmi les différents diagnostics évoqués, l'interne envisage que ce patient souffre d'un cancer testiculaire avec une extension lymphatique régionale abdominale (nœuds latéro-aortiques ou lombaux).

Le cancer primitif du testicule est la tumeur la plus fréquente chez les hommes entre 25 et 34 ans, et représente 1 à 2 % de tous les cancers chez l'homme. Un antécédent familial de cancer du testicule et l'ectopie testiculaire sont des facteurs prédisposant à cette pathologie.

La diffusion de la tumeur se fait typiquement par diffusion lymphatique, le long des chaînes ganglionnaires qui drainent les testicules.

Les testicules se développent à partir de structures adjacentes aux vaisseaux rénaux dans la partie supérieure de l'abdomen, entre le fascia transversalis et le péritoine. Ils migrent habituellement à travers le canal inguinal jusqu'au scrotum, juste avant la naissance. Les testicules emmènent avec eux leur vascularisation artérielle et veineuse, leur innervation et leurs lymphatiques.

Un scanner révèle une volumineuse masse nodulaire lymphatique dans la partie supérieure de l'abdomen et plusieurs adénopathies au niveau des chaînes ganglionnaires iliaques commune et interne.

Si l'on présume que cette masse scrotale est un carcinome testiculaire, se drainant vers les nœuds latéro-aortiques (lombaux) de la partie supérieure de l'abdomen, il serait très surprenant que des adénopathies iliaques soient présentes.

Un examen plus approfondi de cette masse scrotale est nécessaire.

Le test de transillumination du scrotum est positif du côté atteint. Une échographie révèle que les testicules droit et gauche sont normaux mais qu'il existe une importante collection liquidienne autour du testicule droit. Le diagnostic d'hydrocèle droit est donc posé.

Les masses scrotales sont fréquentes chez les jeunes hommes, et déterminer le site anatomique exact de la masse scrotale est un point clinique de grande importance. Une masse située dans le testicule doit être rigoureusement examinée, afin d'exclure un cancer testiculaire. Les masses épидидymaires et les autres lésions scrotales, comme les hydrocèles ou les hernies, doivent également être soigneusement examinées mais ne sont généralement pas malignes.

L'échographie met en évidence du liquide entourant le testicule, dont le diagnostic est celui d'hydrocèle. Les kystes épидидymaires simples sont facilement vus et différenciés d'une hydrocèle. Le diagnostic de lymphome est alors suspecté.

Le lymphome est une pathologie maligne des nœuds lymphatiques. La plupart des lymphomes sont divisés en deux groupes, appelés lymphome hodgkinien et lymphome non hodgkinien. S'il est traité précocement, le pronostic après chimiothérapie radicale est excellent.

Le patient bénéficie d'une biopsie. Il est placé dans une position favorable dans le scanner. Une fine aiguille, avec un procédé de biopsie particulier, est utilisée pour obtenir un échantillon de nœud ganglionnaire. On réalise la biopsie par le côté gauche, car les nœuds lymphatiques sont situés dans la région para-aortique et la veine cave inférieure est du côté droit (une biopsie par voie postérieure devrait passer entre la veine cave inférieure et l'aorte, ce qui est délicat). La peau est anesthésiée grâce à un anesthésique local au niveau du bord latéral du muscle carré des lombes. L'aiguille est positionnée à 45° par rapport au muscle carré des lombes puis introduite dans le rétropéritoine jusqu'aux nœuds lymphatiques para-aortiques gauches. Cette procédure étant réalisée sous contrôle scannographique, l'opérateur peut avancer progressivement l'aiguille, en prenant soin de ne pas « toucher » d'autres structures rétropéritonéales.

Une biopsie est obtenue et le diagnostic est celui de lymphome de Hodgkin. Le patient reçoit une chimiothérapie et, à 2 ans, il est en rémission complète et mène une vie active.

Cas 5

Hernie inguinale

Un homme de 35 ans présente une masse molle d'environ 3 cm de diamètre au niveau de l'hémiscrotum droit. Le diagnostic est celui d'une hernie inguinale indirecte droite.

Quelles sont les constatations de l'examen ?

La masse n'est pas sensible, et l'examineur ne peut pas « passer au-dessus » de celle-ci. Les testicules sont perçues séparément de cette masse et le test de transillumination (dans lequel une lampe est placée sous le scrotum alors que celui-ci est observé par au-dessus) est négatif. (Le test est positif lorsque la lumière passe à travers le scrotum.)

Lorsque le patient est debout, une impulsion à la toux est ressentie au niveau de la masse.

Après des manœuvres délicates, la masse peut être réintégrée dans le canal inguinal,

vidant ainsi le scrotum. Lorsque la main de l'examineur est enlevée, la masse retourne dans le scrotum.

Une hernie inguinale indirecte pénètre dans le canal inguinal par l'anneau inguinal profond. Elle passe ensuite dans le canal et en sort par l'anneau inguinal superficiel, au niveau de l'aponévrose du muscle oblique externe. Le sac herniaire se situe en haut et en dedans du tubercule pubien et pénètre dans le scrotum avec le cordon spermatique.

Une hernie inguinale directe passe directement à travers la paroi postérieure du canal inguinal. Elle ne descend pas dans le canal inguinal. Si elle est suffisamment volumineuse, elle peut passer à travers l'anneau inguinal superficiel vers le scrotum.

Cas 6

Calcul urétéral

Un homme de 25 ans présente une douleur importante au niveau du quadrant inférieur gauche de l'abdomen. Cette douleur est diffuse et relativement constante, avec quelques courtes périodes de répit. À l'interrogatoire, le patient indique que la douleur est située dans la région inguinale et qu'elle irradie vers la région infrascapulaire gauche. La bandelette urinaire est positive pour le sang (hématurie).

Le diagnostic de lithiase urinaire (calcul) est porté.

La douleur infrascapulaire initiale du patient, qui irradie par la suite vers la région inguinale gauche, est en rapport avec le passage du calcul urétéral dans l'uretère.

L'origine de la douleur est en relation avec la distension urétérale.

Des séries d'ondes péristaltiques le long de l'uretère transportent l'urine dans l'uretère, des reins à la vessie. Lorsqu'un calcul obstrue cette voie, l'uretère se distend, et il en résulte une exacerbation des douleurs. Les ondes péristaltiques se surajoutent à cette distension, entraînant des périodes d'exacerbation douloureuse et des périodes de répit.

La douleur est projetée.

Les fibres nerveuses viscérales afférentes (sensitives) provenant des uretères gagnent la moelle spinale, au niveau des premier et deuxième

niveaux spinaux lombaux. La douleur se projette ainsi sur les régions cutanées innervées par les nerfs somatiques sensitifs issus des mêmes niveaux spinaux (ici, la région inguinale).

Un scanner est réalisé chez ce patient.

Généralement, les patients passent une radiographie abdominale sans préparation pour observer la présence éventuelle de calculs radio-opaques (90 % des calculs rénaux sont radio-opaques).

Une échographie peut être utile pour évaluer la dilation pelvicalicielle et pour mettre en évidence les calculs situés au niveau des jonctions pelvicalicielle et urétérovésicale. L'échographie est également utile pour rechercher d'autres causes d'obstruction (à savoir les tumeurs au niveau et autour des orifices urétéraux de la vessie).

Parfois, une urographie intraveineuse peut être pratiquée pour explorer la partie supérieure du tractus urinaire et préciser la localisation des calculs.

De façon non exceptionnelle, des scanners de l'abdomen sont également réalisés. Ces scanners donnent non seulement des informations sur les reins, les uretères et la vessie, mais encore montrent la position des calculs et d'autres éventuelles pathologies associées.

Si la douleur infrascapulaire du patient est située à droite, diffusant au quadrant inférieur droit de l'abdomen, une appendicite devrait être exclue. Un scanner serait capable de différencier une appendicite d'une colique néphrétique.

Cas 7

Abcès intra-abdominal

Une femme de 27 ans est admise aux urgences chirurgicales pour une appendicite. Elle subit une appendicectomie. Il est noté pendant l'intervention que l'appendice est perforé et qu'il y a du pus dans la cavité abdominale. L'appendice est ôté et son moignon proximal est lié.

L'abdomen est lavé avec du sérum physiologique tiède. La patiente s'est initialement bien remise mais au 7^e jour, elle se sent moins bien avec des douleurs au niveau de l'épaule droite et des pics fébriles.

Cette patiente a développé un abcès intra-abdominal.

Toute intervention au niveau du tube digestif peut entraîner une contamination péritonéale par les fèces et la flore fécale.

Pendant la période postopératoire, une réaction inflammatoire se constitue et une collection de pus se développe. Le relevé de température montre typiquement une fièvre oscillante.

Les localisations les plus fréquentes des abcès sont le pelvis et le récessus hépatorénal.

Lorsque le patient est en position allongée, les points les plus bas des cavités abdominale et pelvienne sont la région postérosupérieure de la cavité péritonéale (récessus hépatorénal) et, chez la femme, le cul-de-sac utérorectal (cul-de-sac de Douglas).

La douleur de l'épaule suggère un abcès au niveau du récessus hépatorénal.

L'innervation sensitive et motrice du diaphragme est assurée par les nerfs C3 à C5. La sensation douloureuse somatique du péritoine pariétal recouvrant la face inférieure du diaphragme est transportée jusqu'à la moelle spinale par les nerfs phréniques (C3 à C5), et est interprétée par le cerveau comme provenant du revêtement cutané de l'épaule – région innervée par d'autres nerfs sensitifs pénétrant la moelle spinale aux mêmes niveaux que les nerfs phréniques.

Cette patiente présente ce type de douleur projetée.

Une radiographie de thorax met en évidence la surélévation de l'hémidiaphragme droit.

L'élévation de l'hémidiaphragme droit était due au pus fusant du récessus hépatorénal, autour des faces latérale et antérieure du foie, pour s'accumuler au-dessus du foie, en situation sous-phrénique. Une échographie met en évidence cette collection. La cavité abcédée est clairement visible en plaçant la sonde d'échographie entre les 11^e et 12^e côtes. Le bord inférieur du lobe pulmonaire inférieur droit est situé au niveau de la 10^e côte, sur la ligne axillaire moyenne. Lorsque la sonde est placée entre les 11^e et 12^e côtes, les ondes ultrasoniques passent entre les muscles intercostaux et la plèvre pariétale, latéralement sur la paroi thoracique, puis se dirigent à travers la plèvre pariétale recouvrant le diaphragme, vers la cavité de l'abcès, située sous le diaphragme.

Le drainage n'est pas réalisé par voie intercostale. Mais, sous contrôle scannographique, un drain subcostal est mis en place sous anesthésie locale, et un litre de pus est évacué (figure 4.155). Il est important de garder à l'esprit que la mise en place d'un drain dans la cavité abdominale, en passant par la cavité pleurale, permet au pus de pénétrer dans la cavité thoracique, et que cela peut entraîner une pleurésie purulente (pus dans l'espace pleural).

L'évolution de la patiente est par la suite lentement favorable.

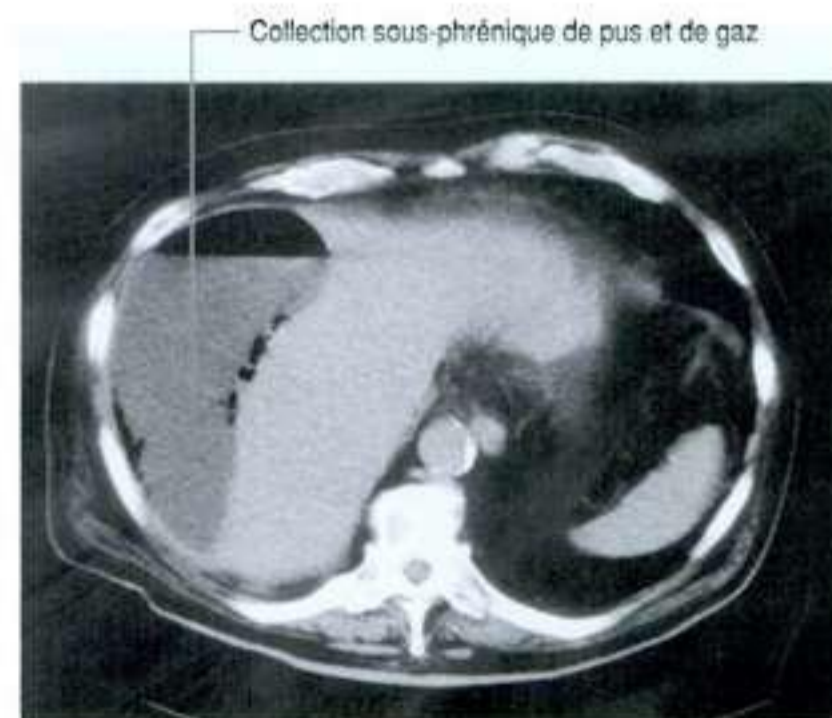

Figure 4.155. Collection sous-phrénique de pus et de gaz. Scanner dans le plan axial.

Cas 8

Complications d'une résection abdominopérinéale

Un homme de 45 ans présente un carcinome rectal de bas grade, juste au-dessus de la marge anorectale. Il est opéré : résection abdominopérinéale emportant la tumeur associée à une colostomie gauche basse (voir ci-après). Malheureusement, l'épouse du patient le quitte pour plusieurs raisons, dont l'absence de libido. Il « se met à boire » et, après plusieurs années, développe une cirrhose. Il est amené aux urgences pour une hémorragie importante au niveau de volumineuses veines situées autour de la colostomie. Un shunt portosystémique intrahépatique par voie transjugulaire est réalisé en urgence, ce qui stoppe le saignement (figures 4.156 et 4.157). Il suit actuellement un programme de rééducation.

Une colostomie est nécessaire à cause de la localisation basse de la tumeur.

Les carcinomes du côlon et du rectum touchent en général des personnes plus âgées, mais ils

peuvent aussi se développer chez des patients plus jeunes. La majorité de ces tumeurs se développent à partir de polypes bénins qui subissent une transformation maligne. Lorsque la tumeur prolifère, elle envahit la paroi de l'intestin puis métastase à partir des lymphatiques locaux. La tumeur s'étend au sein de la paroi quelques centimètres au-dessus et en dessous de son origine. La diffusion lymphatique se fait par les nœuds lymphatiques locaux et régionaux puis vers la chaîne lymphatique préaortique. Celle-ci se draine par la suite dans le conduit thoracique.

Lorsque cet homme est opéré, la tumeur est si proche de la marge anale que le sphincter doit être emporté, pour que les marges de la résection soient saines (exérèse macroscopiquement complète). L'intestin ne peut pas être relié à l'anus sans sphincter, car le patient serait incontinent fécal. Lors de l'intervention chirurgicale, on pratique l'ablation de la tumeur ainsi qu'un curage ganglionnaire locorégional et l'exérèse de la graisse péritumorale autour du rectum.

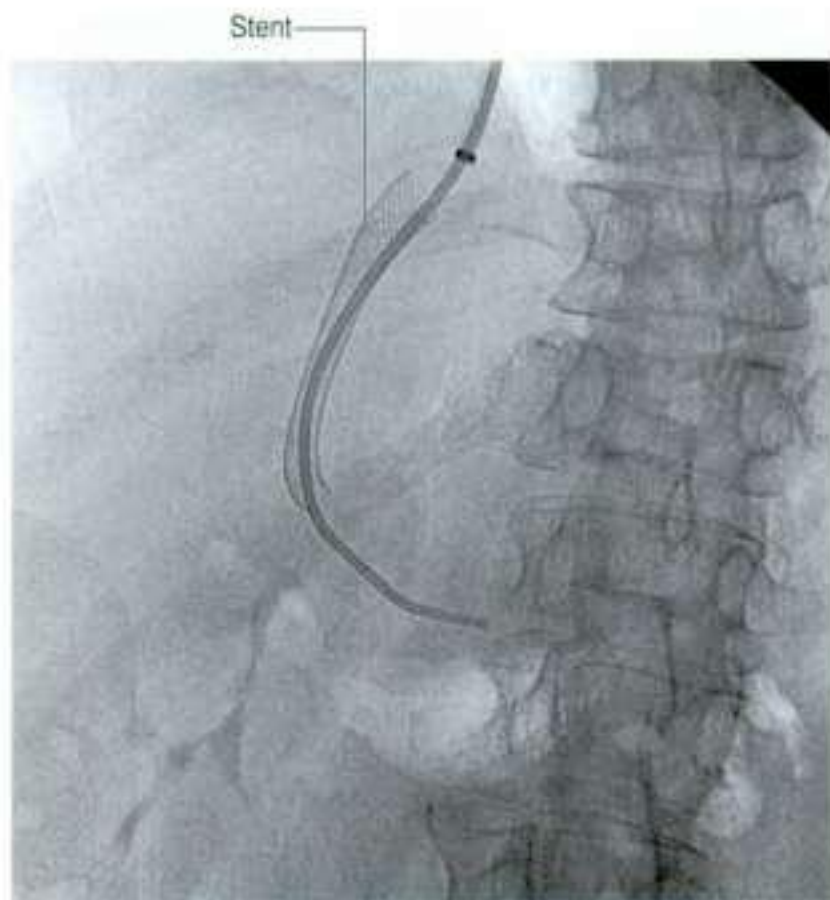


Figure 4.156. Position du stent de shunt portosystémique intrahépatique transjugulaire. Radiographie.

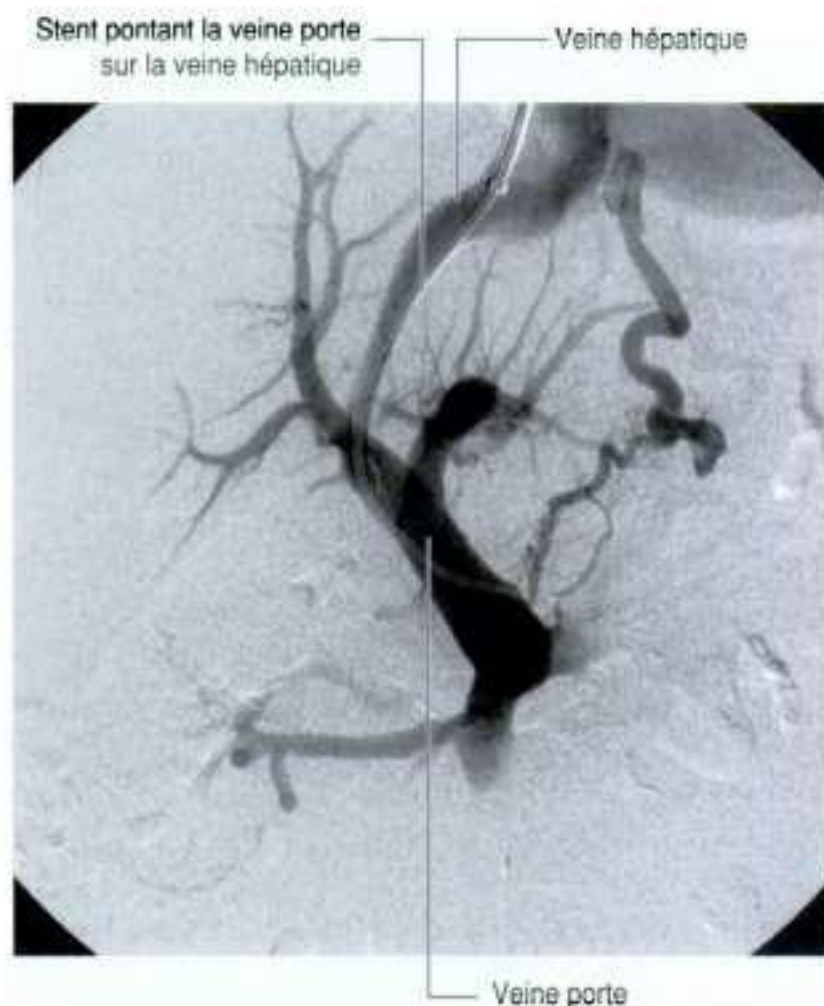

Figure 4.157. Fonctionnement du shunt portosystémique intrahépatique transjugulaire. Veinogramme.

(Suite)

Cas 8 (suite)

L'extrémité libre du côlon sigmoïde est amenée à la paroi abdominale, à travers un orifice. L'intestin est ensuite prudemment suturé à la paroi abdominale antérieure pour permettre la mise en place d'une poche pour recevoir les fèces. Il s'agit d'une colostomie avec anus iliaque.

Contrairement à leur réaction immédiate habituellement négative vis-à-vis de la poche de colostomie, la plupart des patients coopèrent extrêmement bien, surtout s'ils sont en rémission de leur cancer.

Les nerfs pelviens de ce patient sont endommagés. La dissection chirurgicale radicale du pelvis abîma les nerfs pelviens parasympathiques, qui assurent l'érection du pénis. Malheureusement, cela n'a pas été bien expliqué au patient, ce qui concourt probablement en partie à l'échec de sa relation amoureuse. Toute chirurgie radicale du pelvis peut endommager les nerfs péniens ou clitoridiens et ainsi interférer dans la fonction sexuelle.

Ce patient présente une hémorragie des veines de la stomie.

Comme il développe un grave problème d'alcoolisme, son foie devient cirrhotique et cela endommage l'architecture normale de son foie. Cela entraîne une augmentation de la pression sanguine dans la veine porte (**hypertension portale**).

Chez les patients présentant une hypertension portale, de petites anastomoses se développent entre les veines du système porte et les veines de la circulation systémique. Ces anastomoses portosystémiques ont habituellement des conséquences mineures; cependant, au niveau de la jonction gastro-œsophagienne, elles se situent au niveau de la muqueuse et de la sous-muqueuse et sont sujettes aux traumatismes. Des hémorragies cataclysmiques peuvent se produire pour des traumatismes même mineurs, conduisant parfois au décès du patient. Ces varices nécessitent un traitement urgent, qui peut être l'injection de substances sclérosantes, la ligature endoscopique ou chirurgicale.

Heureusement, la plupart des autres anastomoses portosystémiques ont des conséquences moins graves. Chez les patients

ayant une colostomie, de petites veines peuvent se développer entre les veines du gros intestin (système porte) et les veines cutanées de la paroi abdominale antérieure (veines systémiques). Lorsque ces veines grossissent à cause de l'hypertension portale, elles peuvent être traumatisées lors du passage des selles à travers l'orifice de colostomie. Si elles sont abîmées, elles sont susceptibles d'entraîner une hémorragie importante.

Une intervention est réalisée pour diminuer la pression portale.

Pour réduire la pression dans la veine porte chez ce patient, plusieurs procédures chirurgicales sont envisagées. Celles-ci comprennent l'anastomose latérale de la veine porte sur la veine cave inférieure (**shunt porto-cave**) ou l'anastomose de la veine splénique sur la veine rénale (**shunt spléno-rénal**). Ces interventions nécessitent de toute façon une grande incision abdominale et sont extrêmement délicates. Comme solution alternative, il est décidé de créer un shunt portosystémique intrahépatique transjugulaire.

*Créer un **shunt portosystémique intrahépatique transjugulaire** est une technique relativement nouvelle, qui peut être réalisée sous anesthésie locale. Par la voie jugulaire interne droite, une longue aiguille catéthérise la veine jugulaire interne, la veine cave supérieure, l'oreillette droite puis la veine cave inférieure. La veine hépatique droite est ensuite canulée et, avec des guides spéciaux, l'aiguille passe à travers le parenchyme hépatique vers la branche droite de la veine porte. Une sonde à ballonnet est ensuite placée sur le guide, à travers le parenchyme hépatique, puis gonflée. Après l'ablation du ballon, un stent métallique (un tube flexible) est mis en place au sein du foie afin de le laisser ouvert. Le sang passe ainsi librement de la veine porte vers la veine hépatique, créant un shunt portosystémique.*

Cette procédure a pour résultat de diminuer la pression sanguine portale chez le patient et de l'amener à un niveau proche de celle du système veineux systémique, réduisant ainsi le risque de saignement des anastomoses portosystémiques (ici, au niveau de la colostomie).

Cas 9

Cancer de la tête du pancréas

Une femme de 52 ans consulte son médecin traitant pour une asthénie de plus en plus importante et des vomissements. Le médecin l'examine et remarque qu'elle a perdu beaucoup de poids par rapport aux consultations précédentes. Elle présente également un ictère et l'examen de l'abdomen révèle une masse ronde, bien limitée, d'environ 10 cm, palpée sous le bord hépatique dans le quadrant supérieur droit (figure 4.158).

Le diagnostic clinique est celui d'un carcinome de la tête du pancréas.

Comment un diagnostic aussi précis a-t-il été posé à partir des trois signes cliniques décrits ?

L'obstruction de la patiente se situe au niveau du conduit cholédoque distal.

Les causes des ictères sont la destruction excessive des hématies (ictère préhépatique), l'insuffisance hépatique (ictère hépatique) ou les causes posthépatiques qui comprennent les obstructions le long de l'arbre biliaire.

Cette patiente présente une masse dans le quadrant supérieur droit, palpable sous le foie ; il s'agit de la vésicule biliaire.

Chez les individus en bonne santé, la vésicule biliaire n'est pas palpable. Une vésicule volumineuse traduit une obstruction soit dans le conduit cystique, soit en aval de celui-ci (conduit cholédoque).

Les vomissements de la patiente sont en relation avec la localisation de la tumeur.

Il n'est pas inhabituel que les patients atteints de pathologies malignes présentent des vomissements et une perte de poids (cachexie). La tête du pancréas est située dans la courbure du duodénum, contre sa partie descendante. Les masses tumorales de la région de la tête

du pancréas ont tendance à s'étendre et peuvent comprimer et envahir le duodénum. Malheureusement, cela s'est produit dans le cas de cette patiente, créant une obstruction presque complète. La suite de l'entretien révèle que la patiente vomissait des aliments non digérés, précocement par rapport aux repas.

Un scanner montre d'autres complications. Des structures anatomiques complexes se situent dans la région de la tête et du col du pancréas et peuvent être affectées lors de processus malins. Le scanner confirme la présence de la masse dans la région de la tête du pancréas, envahissant la partie descendante du duodénum. La masse s'étend au col du pancréas et bloque la partie distale du canal biliaire et du canal pancréatique. En arrière, la masse envahit directement le confluent veineux entre les veines splénique et mésentérique supérieure, produisant une série de varices au niveau de l'estomac, de la rate et de l'intestin grêle.

Cette patiente reçoit une chimiothérapie palliative, mais elle décède 7 mois plus tard.

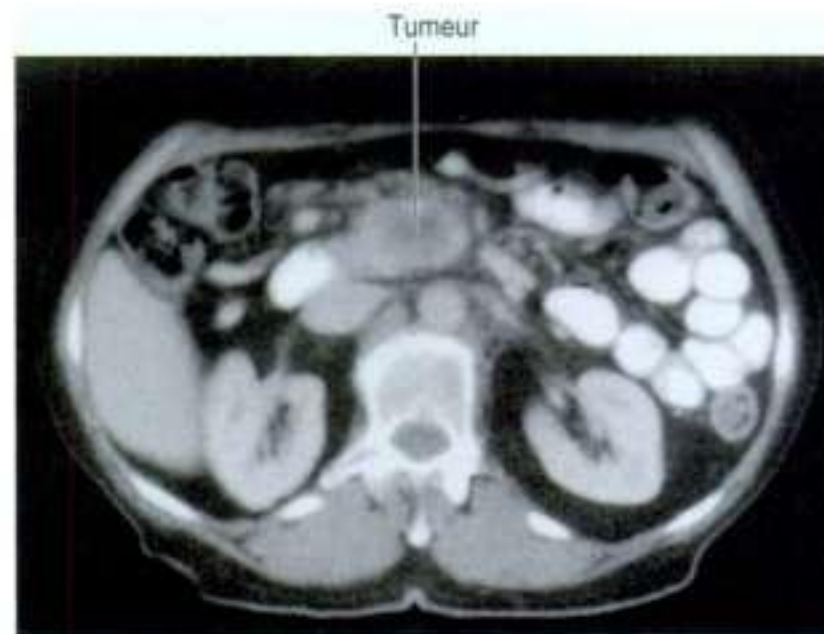


Figure 4.158. Tumeur de la tête du pancréas. Scanner dans le plan axial.

10 questions-réponses

- 1. Un jeune homme subit une ablation du testicule pour carcinome, associée à un curage ganglionnaire rétropéritonéal. L'incision chirurgicale débute sous le rebord costal sur la ligne médio-claviculaire et s'étend en arrière sur la ligne axillaire moyenne, le long de la paroi latérale de l'abdomen jusqu'au pelvis. Deux ans plus tard, le patient se porte bien, mais son muscle droit abdominal est atrophique. Pourquoi ?**

Les nerfs du muscle droit abdominal proviennent de rameaux antérieurs des cinq derniers nerfs intercostaux et du nerf subcostal. L'incision subcostale a sectionné les branches issues des nerfs costaux et l'incision du flanc latéral a sectionné le nerf subcostal. L'incision a donc interrompu l'innervation multisegmentaire du muscle droit abdominal, ce qui l'a dénervé. Le muscle s'est atrophié, rendant la paroi abdominale antérieure asymétrique.

- 2. Pourquoi une radiographie de thorax est-elle un outil utile pour mettre en évidence du gaz intrapéritonéal ?**

La radiographie de thorax est indispensable lors de l'examen d'un patient présentant des douleurs abdominales. Une douleur abdominale haute est dans certains cas en rapport avec une affection pulmonaire ou pleurale. Le patient est radiographié en position debout. Le gaz libre monte vers les parties les plus hautes de l'abdomen. Le gaz est bloqué au-dessus de la face supérieure du foie, sous le diaphragme. Grâce à l'excellent contraste entre le gaz et les tissus mous, la radiographie de thorax peut mettre en évidence un épanchement gazeux sous-diaphragmatique à partir de 5 ml.

- 3. Un patient subit une cure d'anévrisme de l'aorte abdominale, et la veine rénale gauche est liée. Le rein survit. Pourquoi ?**

La majorité du drainage veineux emprunte une voie de moindre résistance. La veine rénale gauche est relativement plus longue que la veine rénale droite et elle reçoit de nombreuses collatérales, dont la veine surrenalienne, la veine testiculaire, la première veine lombale et des branches qui s'anastomosent avec la veine

azygos. En raison de ce grand nombre de collatérales, la ligature de la veine rénale gauche entraîne un détournement du drainage veineux vers ces veines collatérales, qui retournent vers la veine cave inférieure ou la veine cave supérieure via le système azygos.

- 4. Un chirurgien plasticien décide de réaliser un lambeau musculaire de muscle droit de l'abdomen pour le transférer sur la jambe du patient où il y a une importante perte de substance musculocutanée suite à un traumatisme. Quelle est la vascularisation du muscle droit de l'abdomen et où le chirurgien va-t-il trouver l'origine de ces vaisseaux ?**

La vascularisation du muscle droit de l'abdomen est principalement assurée par les artères épigastriques supérieure et inférieure. L'artère épigastrique supérieure est une branche de l'artère thoracique interne, qui se divise en arrière de la 6^e côte pour donner l'artère musculo-phrénique et l'artère épigastrique supérieure. L'artère épigastrique inférieure naît de l'artère iliaque externe, sous le ligament inguinal. Elle se dirige vers le haut, dans le fascia transversalis pour atteindre la ligne arquée et pénétrer la gaine des droits. C'est à ce niveau que l'artère épigastrique inférieure est généralement repérée et sectionnée avant d'être anastomosée sur une artère appropriée du membre inférieur.

- 5. Un garçon de 3 ans présente une masse d'1 cm au niveau de la région inguinale droite. Cette masse est en fait son testicule. Pourquoi ?**

La vacuité de l'hémiscrotum droit confirme que cette masse est vraisemblablement un testicule ectopique. La plupart des testicules ectopiques sont localisés soit dans la cavité pelvienne, soit, plus souvent, dans la région inguinale. Les tubes séminifères ne peuvent pas se développer au sein de testicules non descendus après la puberté, ce qui peut causer une infertilité. De plus, ces testicules sont susceptibles de dégénérescence maligne. Parfois, le gubernaculum ne s'attache pas dans le scrotum mais pénètre dans le périnée ou dans la cuisse. Comme les testicules cheminent le long du gubernaculum, ils sont retrouvés dans ces régions.

6. Afin de diminuer la pression portale, un chirurgien a réalisé une anastomose latérale de la veine porte sur la veine cave inférieure. Donnez les bases anatomiques de cette intervention.

De façon simple, la veine cave inférieure et la veine porte sont assez proches. L'intervention peut donc être réalisée sans trop de mobilisation vasculaire, avec une relative facilité.

7. Un jeune homme a reçu un coup de couteau dans l'abdomen. Lors de la laparotomie, le chirurgien observe un large trou dans le foie, saignant de façon très importante. En utilisant vos connaissances en anatomie, comment stopperiez-vous cette hémorragie hépatique par une simple manœuvre de pincement ?

Le chirurgien place son index à travers le foramen omental et son pouce sur la face antérieure du ligament hépatoduodéal. Le ligament hépatoduodéal, qui contient la veine porte, l'artère hépatique et le conduit cholédoque, est ainsi situé entre les doigts du chirurgien. La compression de ces structures stoppe temporairement l'apport vasculaire du foie et l'hémorragie, permettant au chirurgien d'obtenir un contrôle de l'hémostase.

8. Une femme de 25 ans présente une appendicite aiguë, dont la douleur est exacerbée en rotation externe et en extension du membre inférieur. Pourquoi ?

L'appendicite irrite le muscle grand psoas. Approximativement 75 % des appendices

sont rétrocaëaux, proches du muscle grand psoas ou en contiguïté avec lui. Les mouvements du grand psoas, soit par extension, soit par rotation externe du membre inférieur droit, entraînent une irritation et une douleur importantes.

9. Un homme de 70 ans est admis aux urgences pour des douleurs abdominales violentes. Un interne réalise une urographie intraveineuse; celle-ci ne montre pas de calcul mais révèle une importante déviation latérale de l'uretère gauche. Quelle structure, si elle est augmentée de volume, peut dévier l'uretère gauche ?

L'uretère gauche est une structure rétropéritonéale; ainsi, n'importe quelle masse rétropéritonéale située en dedans de l'uretère peut la dévier. La structure la plus vraisemblable est un anévrisme de l'aorte abdominale. Malheureusement, dans ce cas, ce n'est pas l'anévrisme mais l'hémorragie due à la rupture de l'anévrisme qui a dévié l'uretère et provoqué ces douleurs.

10. Un scanner est réalisé chez une patiente âgée de 50 ans et une masse repoussant la veine cave inférieure en arrière est découverte. La masse repoussait également le rein vers le bas et refoule la face inférieure du foie. Au sein de quel organe cette tumeur s'est-elle vraisemblablement développée ?

La glande surrénale.

5

Pelvis et périnée

Vue globale 378

Anatomie régionale 394

Anatomie de surface 473

Cas cliniques 481

Traduction
Jean-Michel Muller

Vue globale

INTRODUCTION

Le pelvis et le périnée sont des régions liées entre elles, en rapport avec le pelvis osseux et avec les parties terminales de la colonne vertébrale. Le pelvis est divisé en deux régions :

- la région supérieure est le **faux pelvis (grand pelvis)** généralement considérée comme une partie de l'abdomen (figure 5.1).
- le **vrai pelvis (petit pelvis)** est limité par la partie inférieure des os coxaux, le sacrum et le coccyx. Il a une ouverture supérieure et une ouverture inférieure.

La **cavité pelvienne** de forme arrondie, contenue dans le vrai pelvis, comporte une ouverture supérieure, des parois et un plancher. Cette cavité est en continuité vers le haut avec la cavité abdominale et contient des éléments des appareils urinaire, gastro-intestinal et de la reproduction.

Le périnée (figure 5.1) est au-dessous du plancher de la cavité pelvienne; ses limites sont celles de l'**ouverture inférieure du pelvis (déroit inférieur du pelvis)**. Le périnée contient les organes génitaux externes et les orifices des appareils génito-urinaire et gastro-intestinal.

FONCTIONS

Contenir et soutenir la vessie, le rectum, le canal anal et les voies de la reproduction

Dans la cavité pelvienne, la vessie est antérieure et le rectum postérieur, tous deux positionnés sur la ligne médiane.

En se remplissant, la vessie s'étend en haut dans l'abdomen. Elle est soutenue par les parties adjacentes du squelette et du plancher pelviens. L'urètre traverse le plancher pelvien pour gagner le périnée, où il s'ouvre à l'extérieur chez la femme (figure 5.2A) et où il pénètre dans la base du pénis chez l'homme (figure 5.2B).

Faisant suite au côlon sigmoïde au niveau de la vertèbre SIII, le rectum se termine par le canal anal, qui traverse le plancher pelvien pour s'ouvrir au niveau du périnée. Le canal anal forme avec le rectum une angulation postérieure. Cette angulation est maintenue par les muscles du plancher pelvien et s'efface pendant la défécation. Lorsqu'ils traversent le plancher pelvien, le canal anal et l'urètre comportent chacun un sphincter musculaire strié.

La cavité pelvienne contient l'essentiel des voies de la reproduction de la femme et une partie des voies de la reproduction de l'homme.

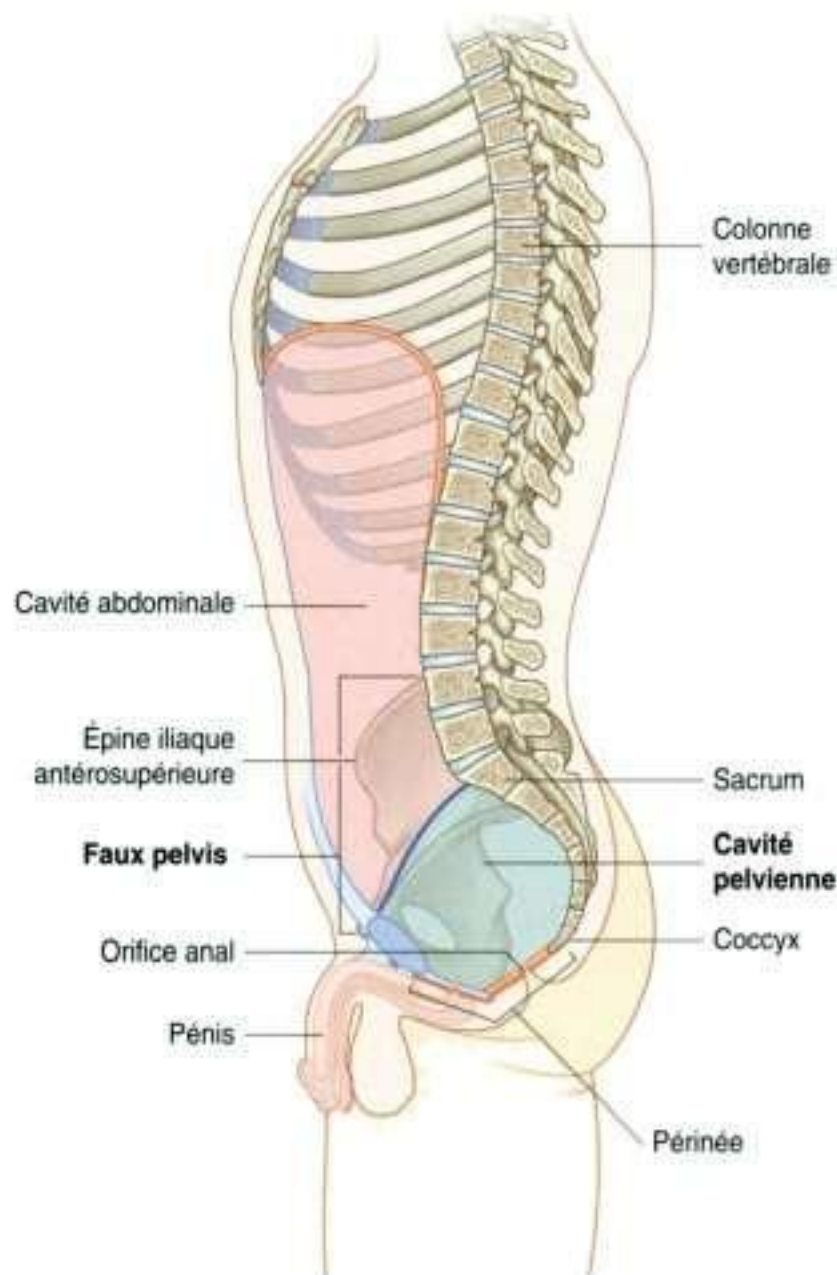


Figure 5.1. Pelvis et périnée.

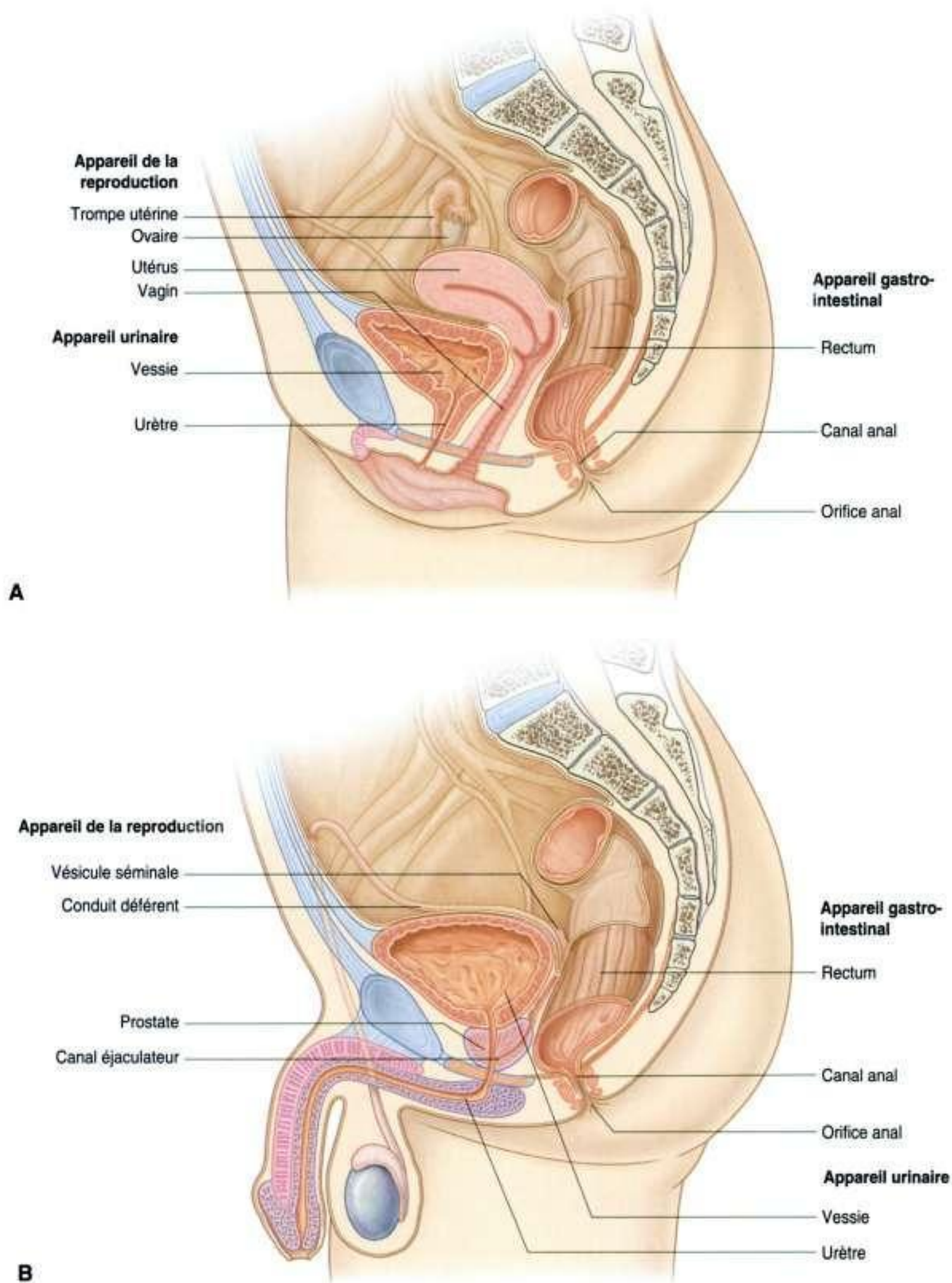


Figure 5.2. Le pelvis et le périnée contiennent et soutiennent les parties terminales des appareils gastro-intestinal, urinaire et de la reproduction. **A.** Chez la femme. **B.** Chez l'homme.

- Chez la femme, le vagin traverse le plancher pelvien et s'insère sur l'utérus dans la cavité pelvienne. L'utérus est placé entre le rectum et la vessie. Les trompes utérines (ou trompes de Fallope) s'étendent latéralement de chaque côté jusqu'à la paroi pelvienne pour s'ouvrir à proximité de l'ovaire.
- Chez l'homme, la cavité pelvienne contient le site de réunion des voies urinaires et de la reproduction. Elle contient aussi des glandes importantes associées aux voies de la reproduction : la prostate et les deux vésicules séminales.

Fixer les racines des organes génitaux externes

Dans les deux sexes, les racines des organes génitaux externes, le clitoris et le pénis, sont fermement ancrées :

- à la moitié antérieure du bord osseux de l'ouverture inférieure du pelvis ;
- à une épaisse et fibreuse membrane du périnée, qui comble l'espace de l'ouverture inférieure (figure 5.3).

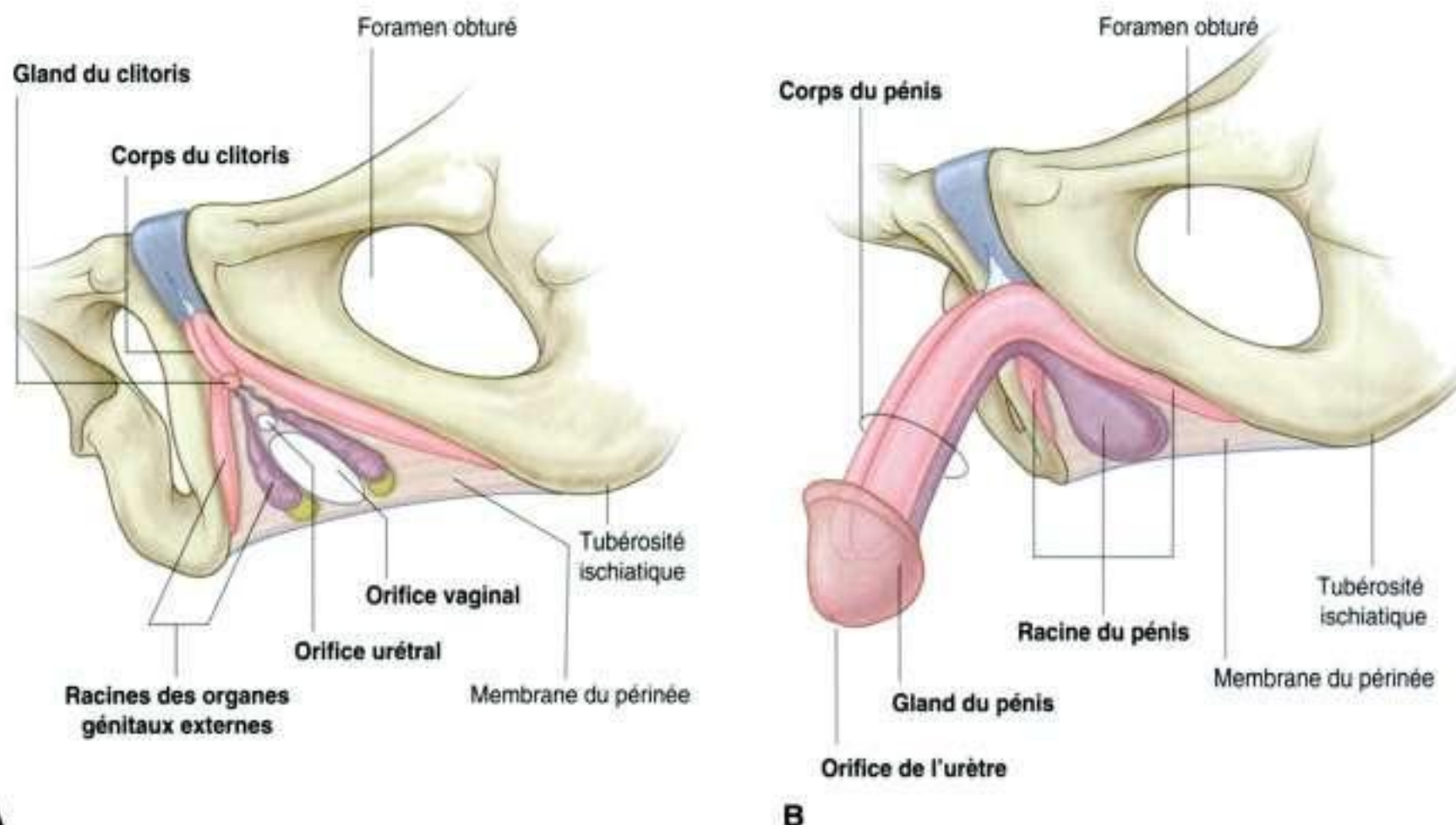
Les racines des organes génitaux externes sont constituées de tissus érectiles (vasculaires) et entourées de muscles squelettiques.

ÉLÉMENTS ANATOMIQUES

Ouverture supérieure du pelvis

L'ouverture supérieure du pelvis (déroit supérieur du pelvis) est en forme de cœur et entièrement sertie par l'os (figure 5.4). En arrière, l'ouverture supérieure est limitée par le corps de la vertèbre SI, qui s'avance dans cette ouverture en formant le **promontoire sacral**. De chaque côté de cette vertèbre, des processus transverses en forme d'aile appelés **ailles (ailerons)** contribuent à former la limite de l'ouverture supérieure du pelvis. Latéralement, le rebord saillant de l'os coxal prolonge la limite de l'ouverture supérieure du pelvis vers l'avant jusqu'à la symphyse pubienne où les deux os coxaux s'unissent sur la ligne médiane.

Des éléments passent à travers l'ouverture supérieure du pelvis entre la cavité pelvienne et l'abdomen.



A

B

Figure 5.3. Le périnée contient et amarre les racines des organes génitaux externes. **A.** Chez la femme. **B.** Chez l'homme.

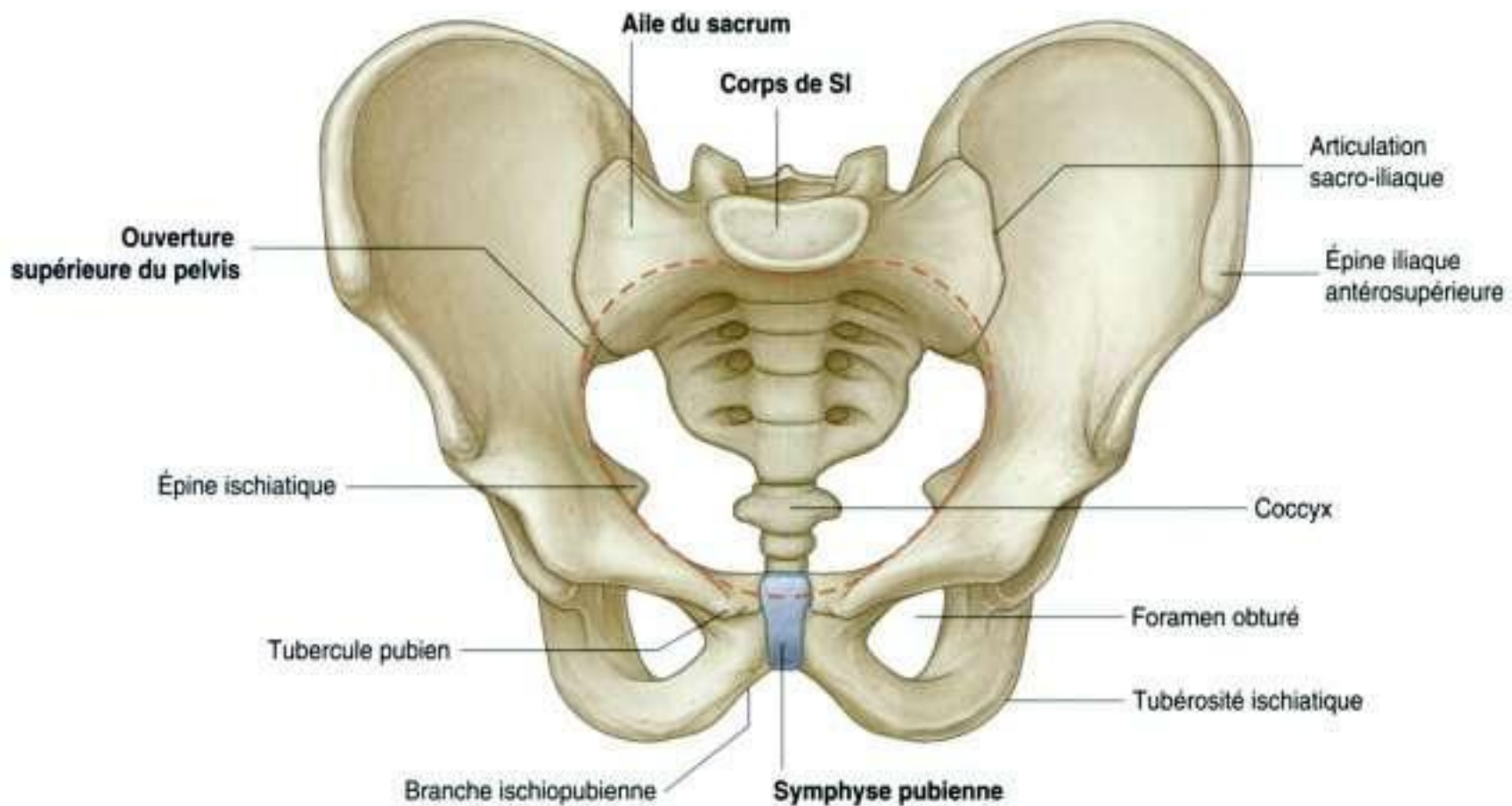


Figure 5.4. Ouverture supérieure du pelvis.

Au moment de la naissance, le fœtus franchit l'ouverture supérieure du pelvis depuis l'abdomen où l'utérus a grandi durant la grossesse ; puis il franchit l'ouverture inférieure.

Parois pelviennes

Les parois du vrai pelvis sont essentiellement constituées d'os, de muscles et de ligaments, avec le sacrum, le coccyx et la moitié inférieure de l'os coxal.

Deux ligaments – les **ligaments sacroépineux** et **sacro-tubéral** – sont d'importants éléments architecturaux des parois, car ils relient chaque os coxal au sacrum et au coccyx (figure 5.5A). Ces ligaments transforment aussi deux échancrures des os coxaux – les **grande** et **petite incisures ischiatiques** – en foramens des parois latérales du pelvis.

Les muscles **obturateur interne** et **piriforme** (figure 5.5B) ont leur origine dans le pelvis et sortent par les foramens ischiatiques pour agir sur l'articulation de la hanche.

Ouverture inférieure du pelvis

L'ouverture inférieure de forme losangique est formée à la fois d'os et de ligaments (figure 5.6). Elle

est limitée ventralement sur la ligne médiane par la symphyse pubienne.

De chaque côté, le bord inférieur de l'os coxal se dirige en arrière et en dehors depuis la symphyse pubienne pour se terminer en une tubérosité proéminente, la **tubérosité ischiatique**. Ensemble, ces éléments constituent l'arcade pubienne qui forme la limite de la moitié ventrale de l'ouverture caudale du pelvis. Les ligaments sacrotubéraux prolongent cette limite vers l'arrière depuis la tubérosité ischiatique jusqu'aux coccyx et sacrum. *La symphyse pubienne, les tubérosités ischiatiques et le coccyx peuvent tous être palpés.*

Plancher pelvien

Le plancher pelvien, qui sépare la cavité pelvienne du périnée, est formé de muscles et de fascias (figure 5.7).

Deux muscles **élevateurs de l'anus** s'attachent en périphérie aux parois du pelvis et sont unis sur la ligne médiane par un raphé de tissu fibreux. Ensemble, ce sont les parties les plus importantes d'une structure en forme de bol ou d'entonnoir appelée le **diaphragme pelvien**, complété en arrière par les muscles coccygiens. Ces derniers recouvrent les ligaments sacroépineux et s'étendent des bords du sacrum et du coccyx à une épine saillante du squelette pelvien, l'**épine ischiatique**.

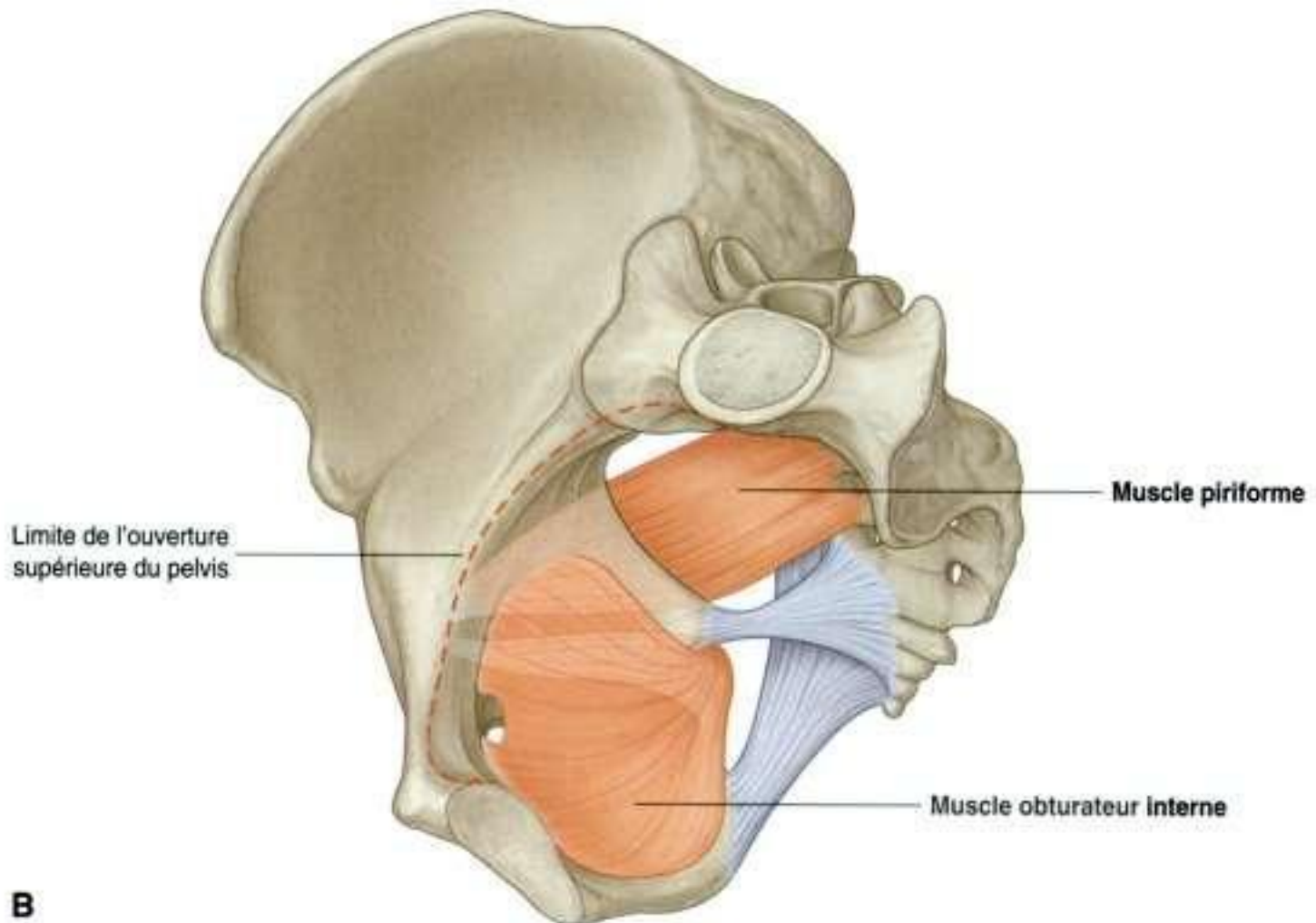
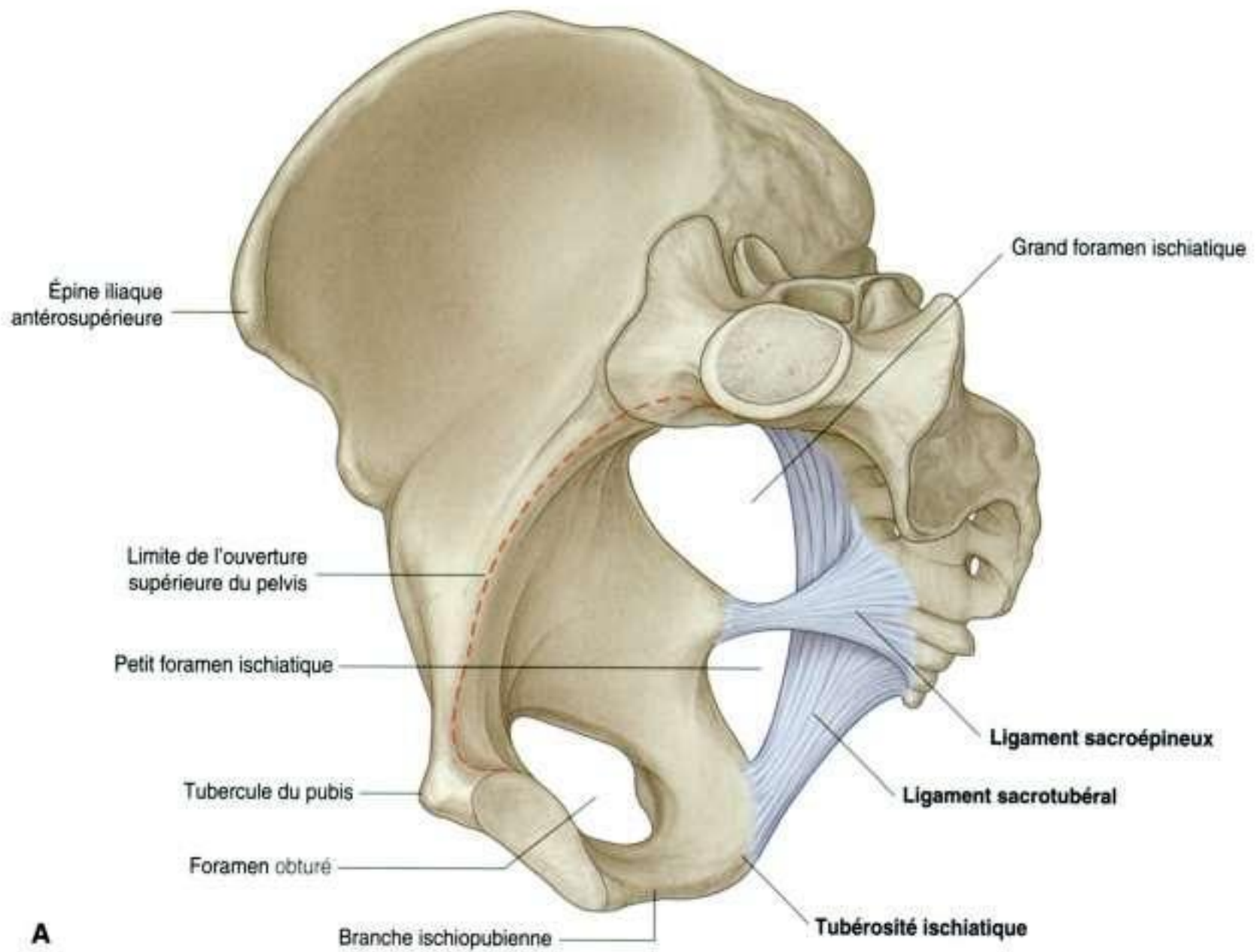


Figure 5.5. Parois du pelvis. **A.** Os et ligaments des parois du pelvis. **B.** Muscles des parois du pelvis.

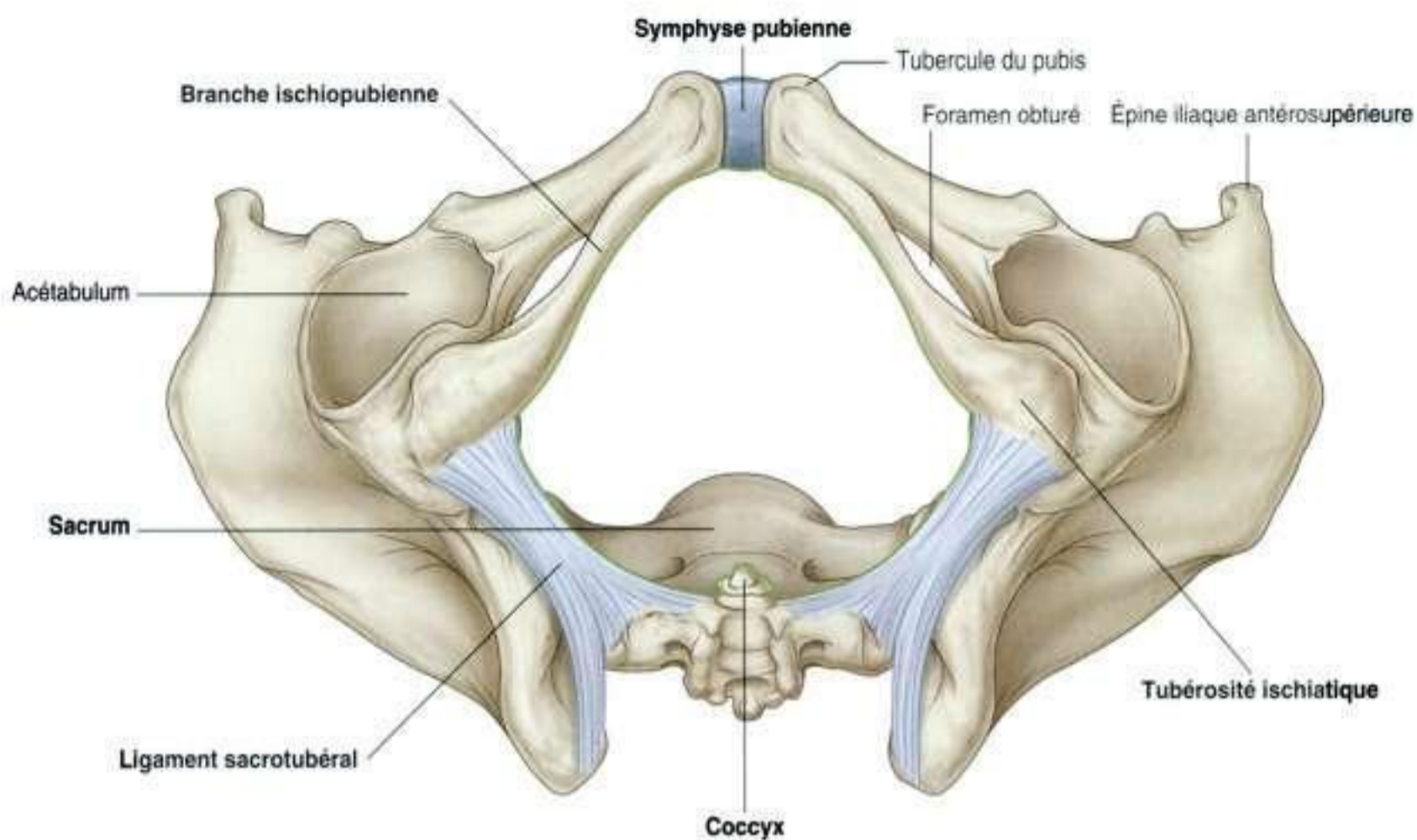


Figure 5.6. Ouverture inférieure du pelvis.

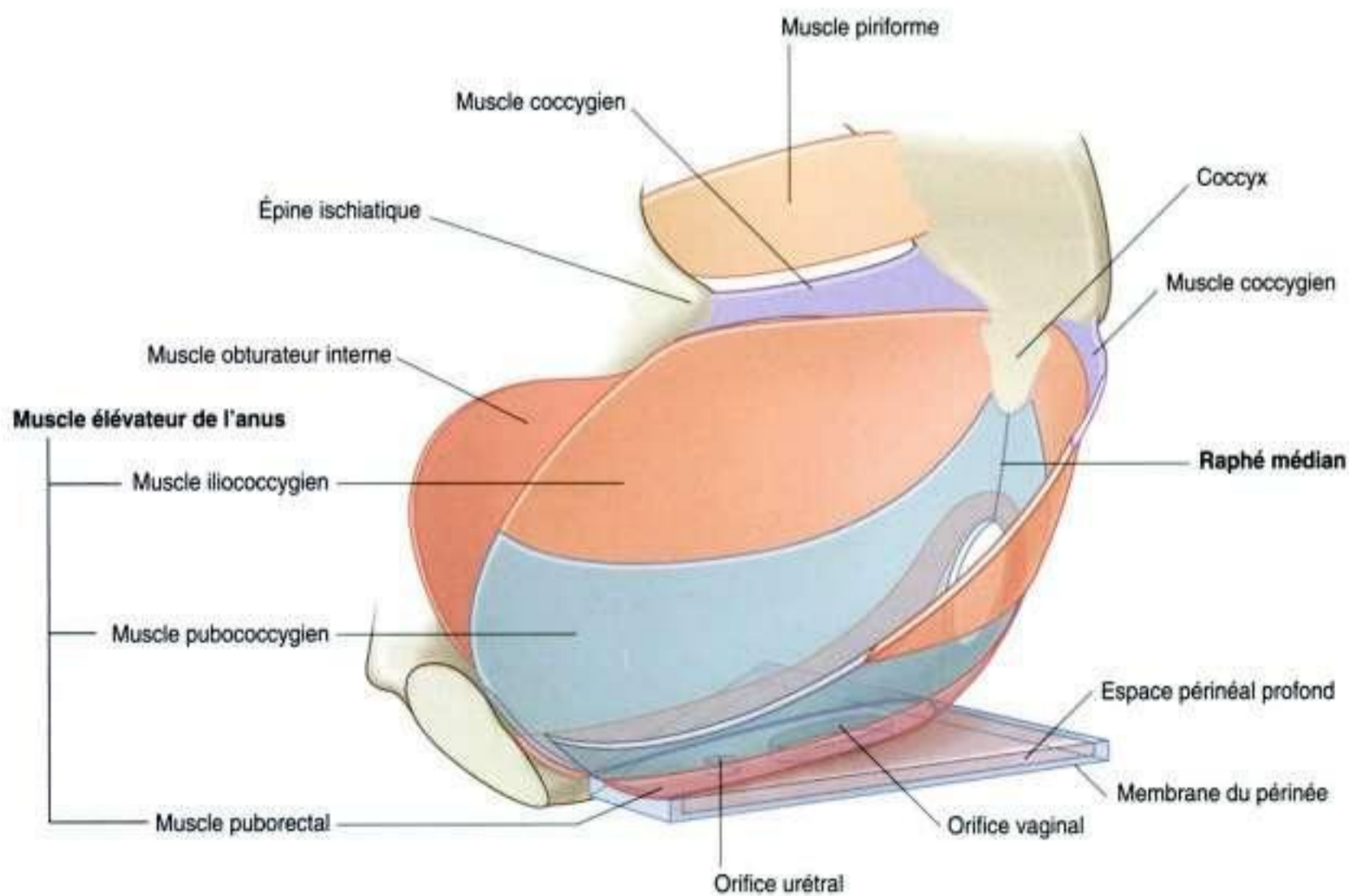


Figure 5.7. Plancher pelvien.

Le diaphragme pelvien forme l'essentiel du plancher pelvien et présente dans sa partie antérieure un hiatus en forme de U en rapport avec des éléments de l'appareil urogénital.

Le canal anal passe du pelvis au périnée par un orifice circulaire et postérieur du diaphragme pelvien.

Le plancher pelvien est soutenu en avant par :

- la membrane du périnée ;
- les muscles de l'espace périnéal profond.

La **membrane du périnée** est une épaisse couche fasciale triangulaire qui emplit l'espace entre les bras de l'arcade pubienne, et a un bord postérieur libre (figure 5.7). L'espace périnéal profond est une étroite région au-dessus de la membrane du périnée.

Les bords du hiatus en U se confondent avec les parois des viscères qui le traversent et, au-dessous, avec les muscles de l'espace périnéal profond.

Le vagin et l'urètre traversent le plancher pelvien pour passer du pelvis au périnée.

Cavité pelvienne

La cavité pelvienne est bordée par du péritoine en continuité avec le péritoine abdominal. Ce péritoine tapisse les faces supérieures des viscères pelviens, mais n'atteint pas le plancher pelvien dans la plupart des régions (figure 5.8A).

Les viscères pelviens sont situés sur la ligne médiane de la cavité pelvienne. La vessie est antérieure et le rectum postérieur. Chez la femme, l'utérus est placé entre la vessie et le rectum (figure 5.8B). D'autres structures, comme les vaisseaux et les nerfs, sont situées profondément sous le péritoine en rapport avec les parois pelviennes et de chaque côté des viscères pelviens.

Périnée

Le périnée est situé au-dessous du pelvis entre les membres inférieurs (figure 5.9). Sa limite est l'ouverture inférieure du pelvis. Une ligne virtuelle reliant les tubérosités ischiatiques divise le périnée en deux régions triangulaires :

- en avant, le **triangle urogénital** contient les racines des organes génitaux externes et, chez la femme, les ouvertures de l'urètre et du vagin (figure 5.9A).

Chez l'homme, la partie distale de l'urètre est entourée par les tissus érectiles et s'ouvre à l'extrémité du pénis (figure 5.9B) ;

- en arrière, le **triangle anal** présente l'orifice anal.

RAPPORTS AVEC LES AUTRES RÉGIONS

Abdomen

La cavité du vrai pelvis est en continuité avec la cavité abdominale au niveau de l'ouverture supérieure du pelvis (figure 5.10A). Toutes les structures passant entre les cavités pelvienne et abdominale, comprenant les gros vaisseaux, les nerfs et les lymphatiques, ainsi que le côlon sigmoïde et les uretères, franchissent l'ouverture supérieure. Chez l'homme, de chaque côté, les conduits déférents traversent la paroi abdominale antérieure et pénètrent dans la cavité pelvienne en surcroisant son ouverture supérieure. Chez la femme, les vaisseaux ovariens, les nerfs et les lymphatiques franchissent l'ouverture supérieure pour atteindre les ovaires, qui sont situés de chaque côté juste au-dessous de cette ouverture supérieure.

Membre inférieur

Trois orifices de la paroi du pelvis communiquent avec le membre inférieur (figure 5.10A) :

- le canal obturateur ;
- le grand foramen ischiatique ;
- le petit foramen ischiatique.

Le canal obturateur constitue une voie de passage entre la cavité pelvienne et la région des adducteurs de la hanche. Il est dans la partie supérieure du foramen obturé entre l'os, une membrane de tissu fibreux et les muscles comblant le foramen.

La petite incisure ischiatique, située au-dessous du plancher pelvien, met en communication la région glutéale et le périnée (figure 5.10B).

La cavité pelvienne communique aussi directement avec le périnée à travers une petite ouverture

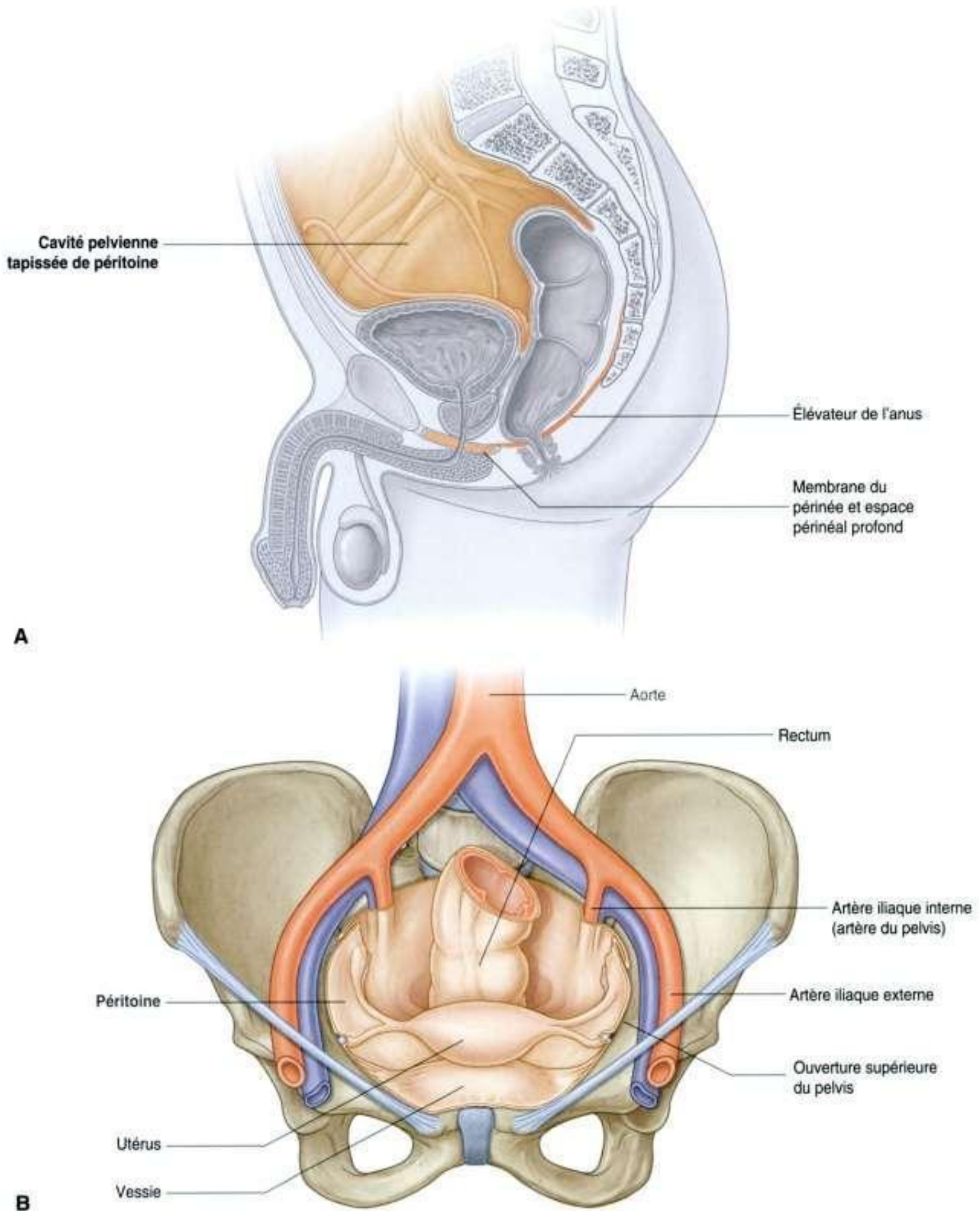


Figure 5.8. Cavité pelvienne et péritoine. **A.** Chez l'homme (coupe sagittale). **B.** Chez la femme (vue antérieure).

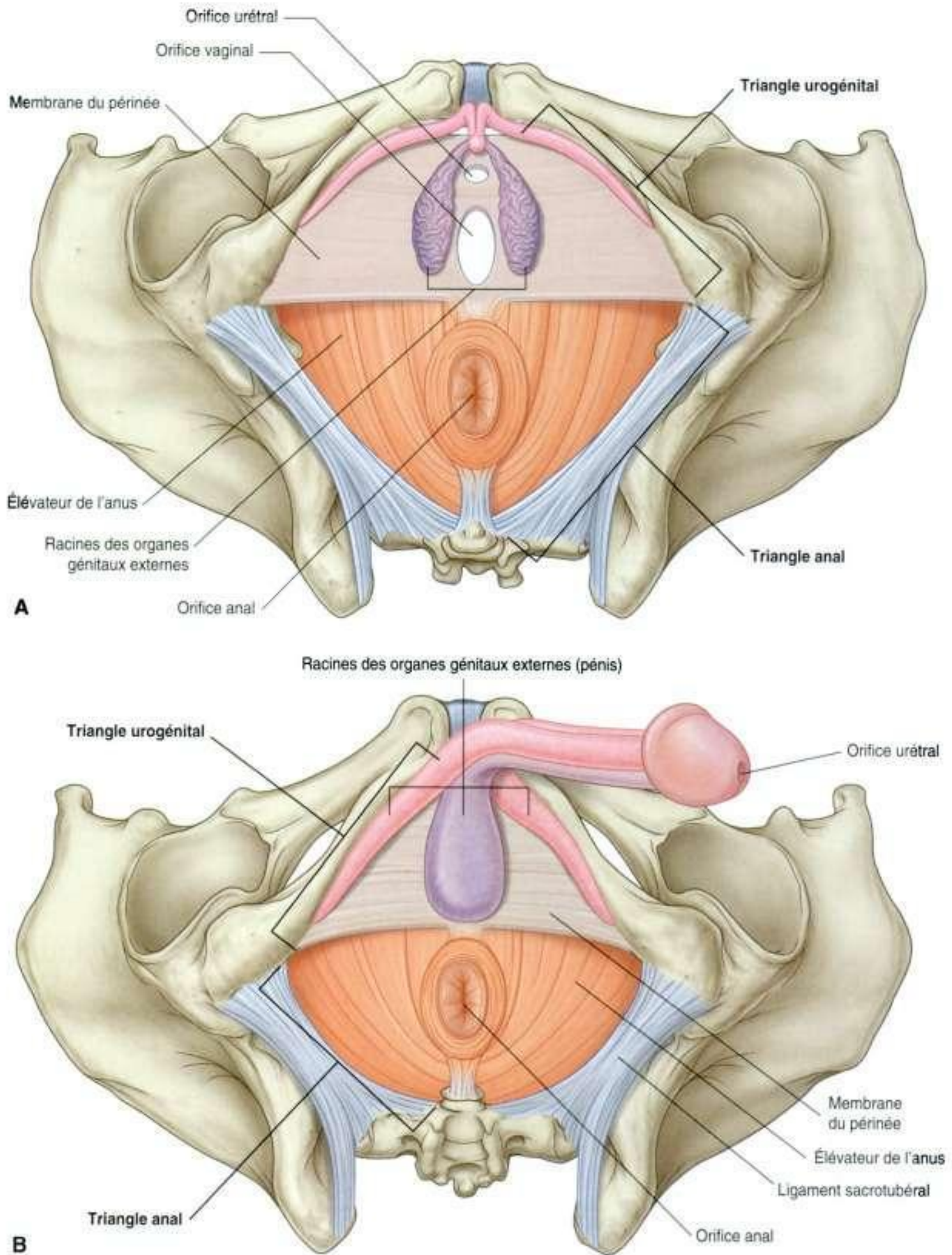
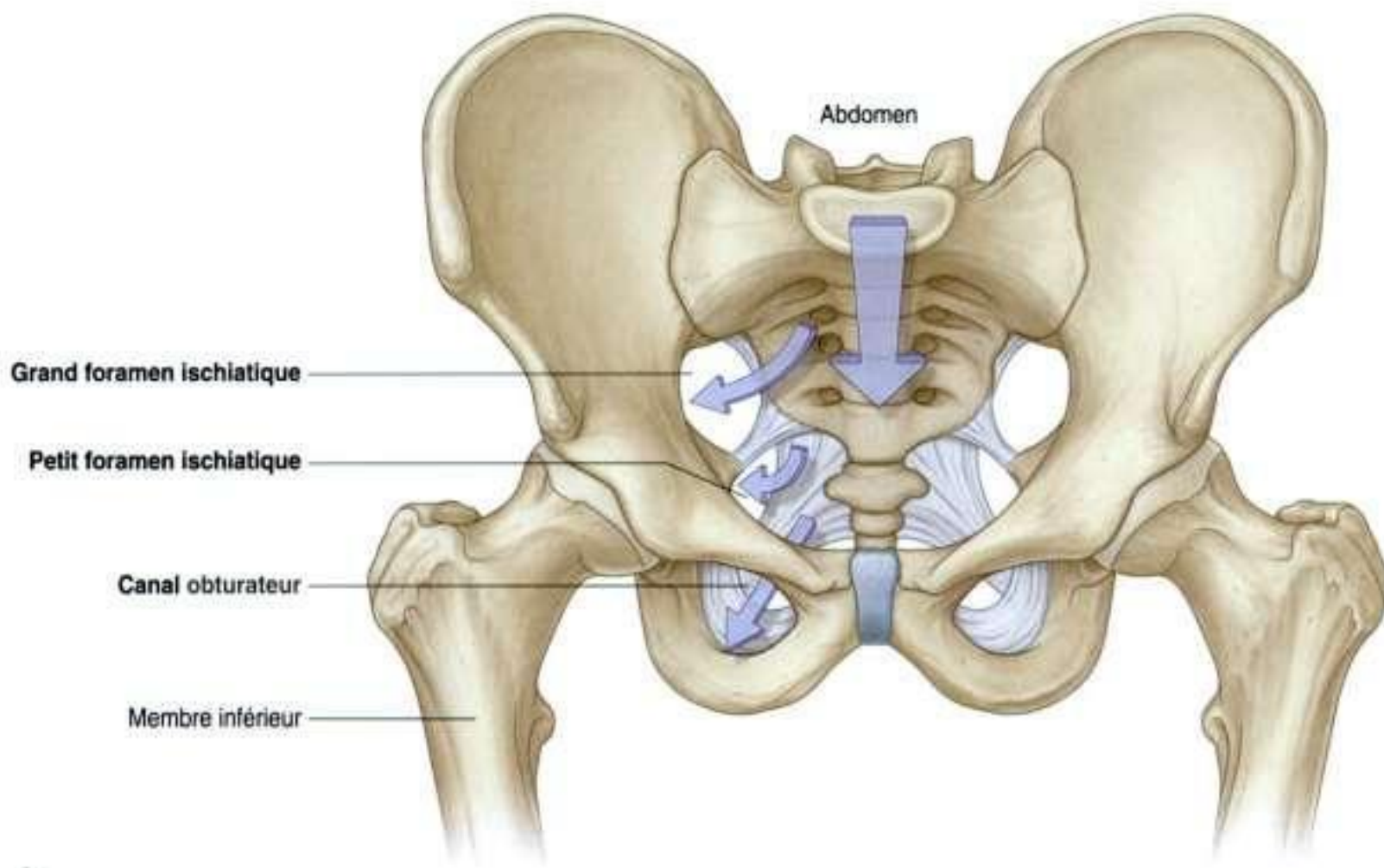
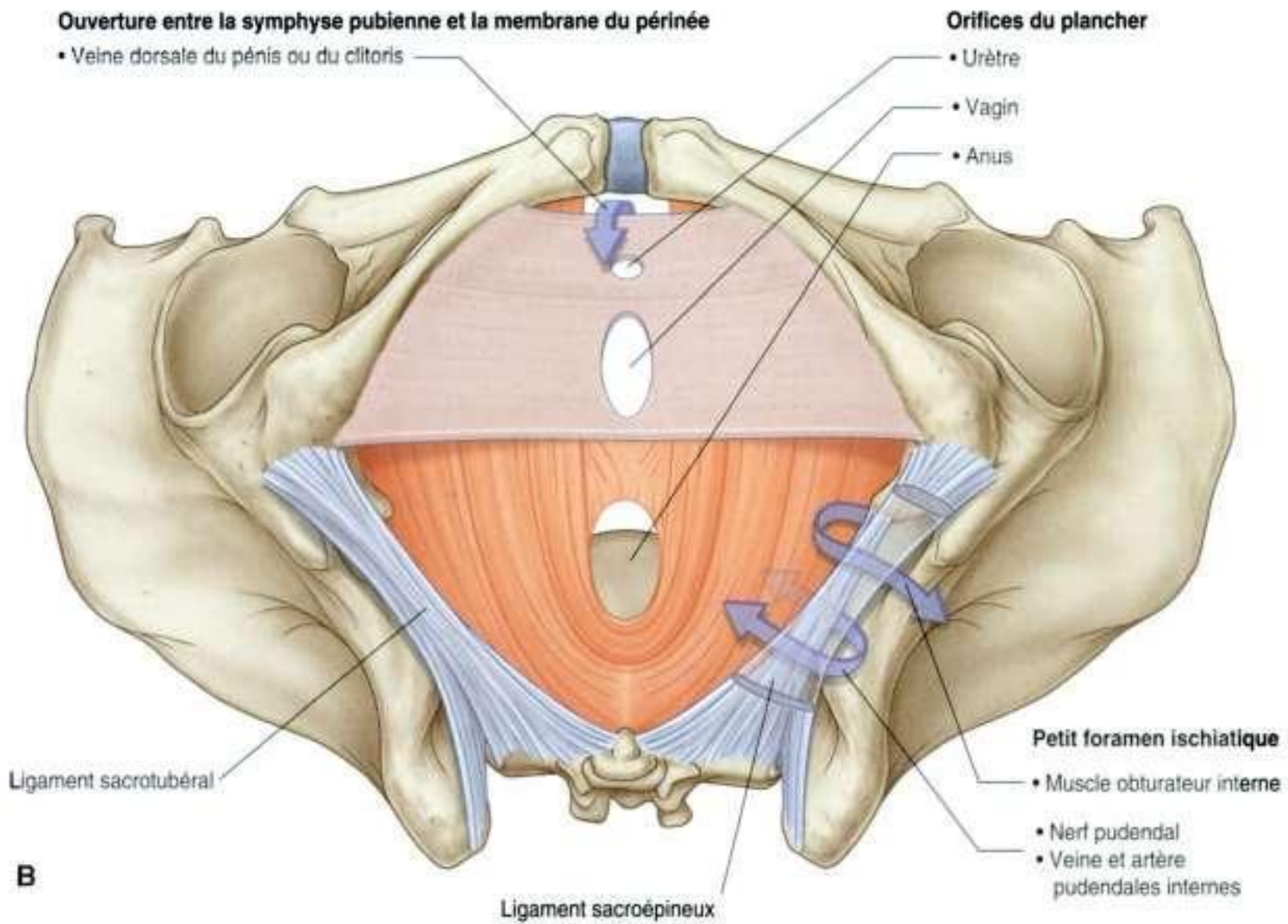


Figure 5.9. Périnée. **A.** Chez la femme. **B.** Chez l'homme.



A



B

Figure 5.10. Zones de communication entre le vrai pelvis et d'autres régions. **A.** Entre le vrai pelvis, l'abdomen, et le membre inférieur. **B.** Entre le périnée et d'autres régions.

entre la symphyse pubienne et la membrane du périnée (figure 5.10B).

POINTS CLÉS

La cavité pelvienne se projette en arrière

En position anatomique, les épines iliaques antéro-supérieures et le bord supérieur de la symphyse pubienne sont dans le même plan vertical (figure 5.11). En conséquence, l'ouverture supérieure du pelvis est inclinée en avant selon un angle de 50–60° par rapport au plan horizontal, et la cavité pelvienne est projetée en arrière par rapport à la cavité abdominale.

Cependant, la partie urogénitale de l'ouverture inférieure du pelvis (l'arc ischiopubien) est orientée dans un plan proche de l'horizontale, alors que la partie postérieure de cette ouverture est positionnée plus verticalement. Le triangle urogénital du périnée regarde donc vers le bas, alors que le triangle anal regarde plus vers l'arrière.

D'importantes structures croisent l'uretère dans la cavité pelvienne

Les uretères drainent les reins. Ils ont un trajet vers le bas sur la paroi dorsale de l'abdomen, et croisent l'ouverture supérieure du pelvis pour pénétrer dans la cavité pelvienne. Ils poursuivent leur trajet vers le bas sur la paroi latérale du pelvis et, finalement, gagnent la base de la vessie.

Chez l'homme comme chez la femme, une importante structure croise les uretères : chez la femme, l'artère utérine croise l'uretère en dehors du col de l'utérus (figure 5.12B); chez l'homme, le conduit déférent surcroise l'uretère juste en arrière de la vessie (figure 5.12A).

La prostate est en avant du rectum

Chez l'homme, la glande prostatique est située immédiatement en avant du rectum, juste au-dessus

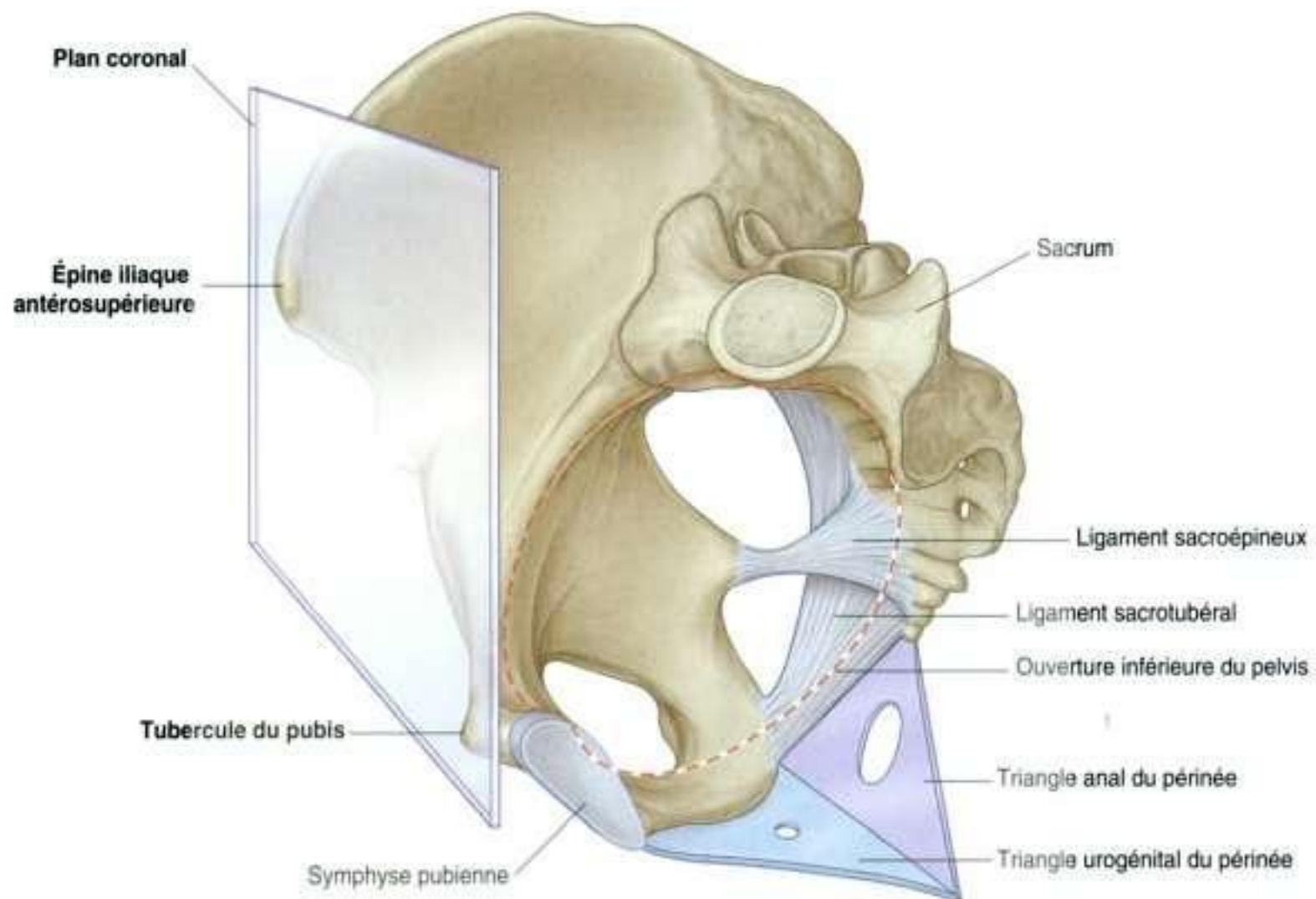


Figure 5.11. Orientation du pelvis et de la cavité pelvienne en position anatomique.

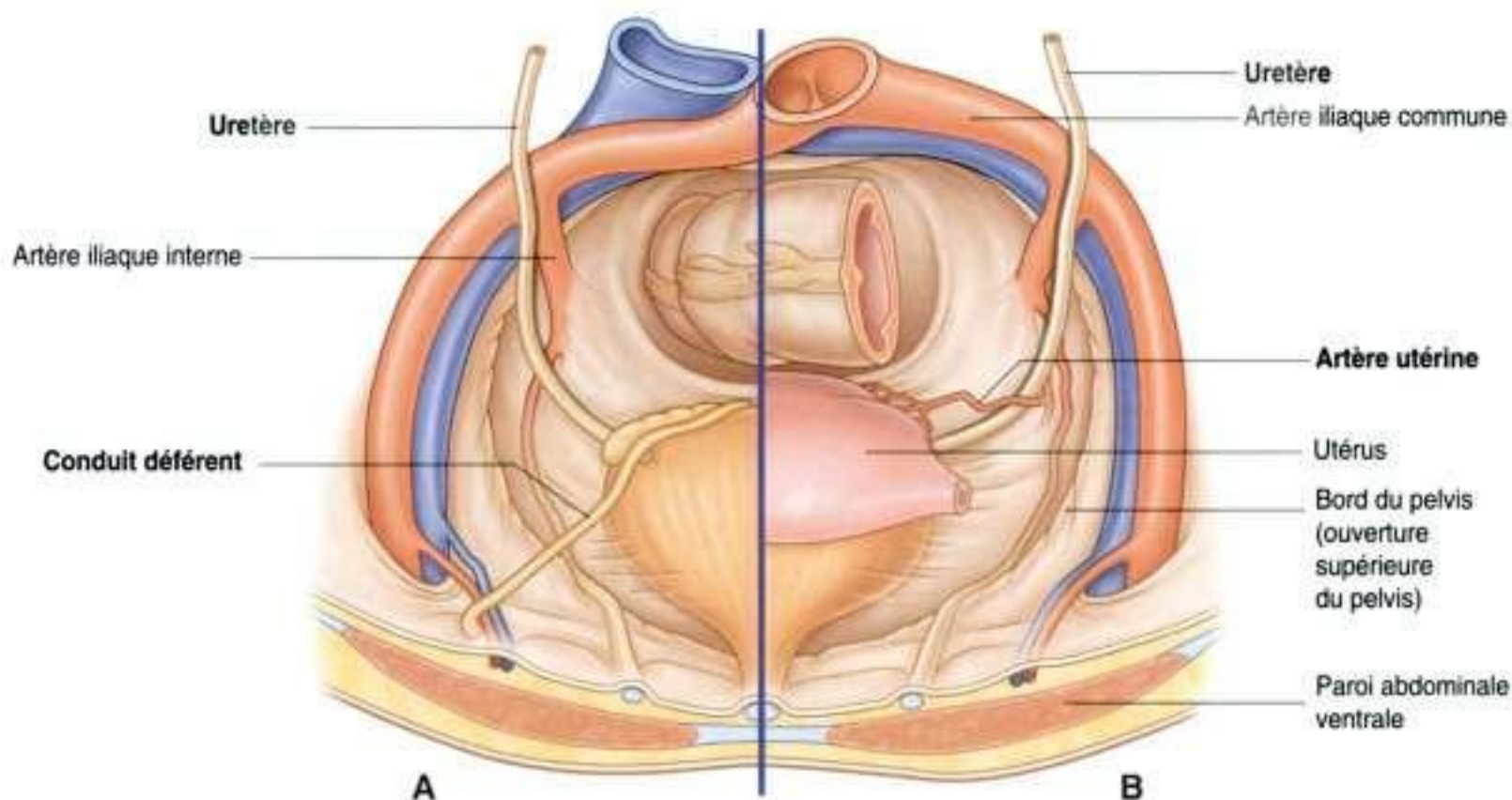


Figure 5.12. Structures croisant les uretères dans la cavité pelvienne. **A.** Chez l'homme. **B.** Chez la femme.

du plancher pelvien (figure 5.13). Elle peut être perçue par le toucher rectal.

Dans les deux sexes, le canal anal et le bas rectum peuvent aussi être examinés par le toucher rectal. Chez la femme, le col et la partie inférieure du corps utérin sont également palpables. Cependant, ces structures sont plus aisément palpées par un examen bimanuel : le clinicien introduit l'index et le majeur dans le vagin et son autre main est posée sur la partie inférieure de la paroi abdominale antérieure. Les organes sont perçus entre les deux mains. Cette technique du palper bimanuel peut aussi être utilisée pour l'examen des ovaires et des trompes utérines.

Le périnée est innervé par les segments sacraux de la moelle spinale

Chez l'homme et chez la femme, les dermatomes du périnée reçoivent leur innervation des segments S3 à S5 de la moelle spinale, excepté pour les régions antérieures qui tendent à être innervées par L1 par l'intermédiaire de nerfs de la paroi abdominale (figure 5.14). Les dermatomes de L2 à S2 concernent surtout le membre inférieur.

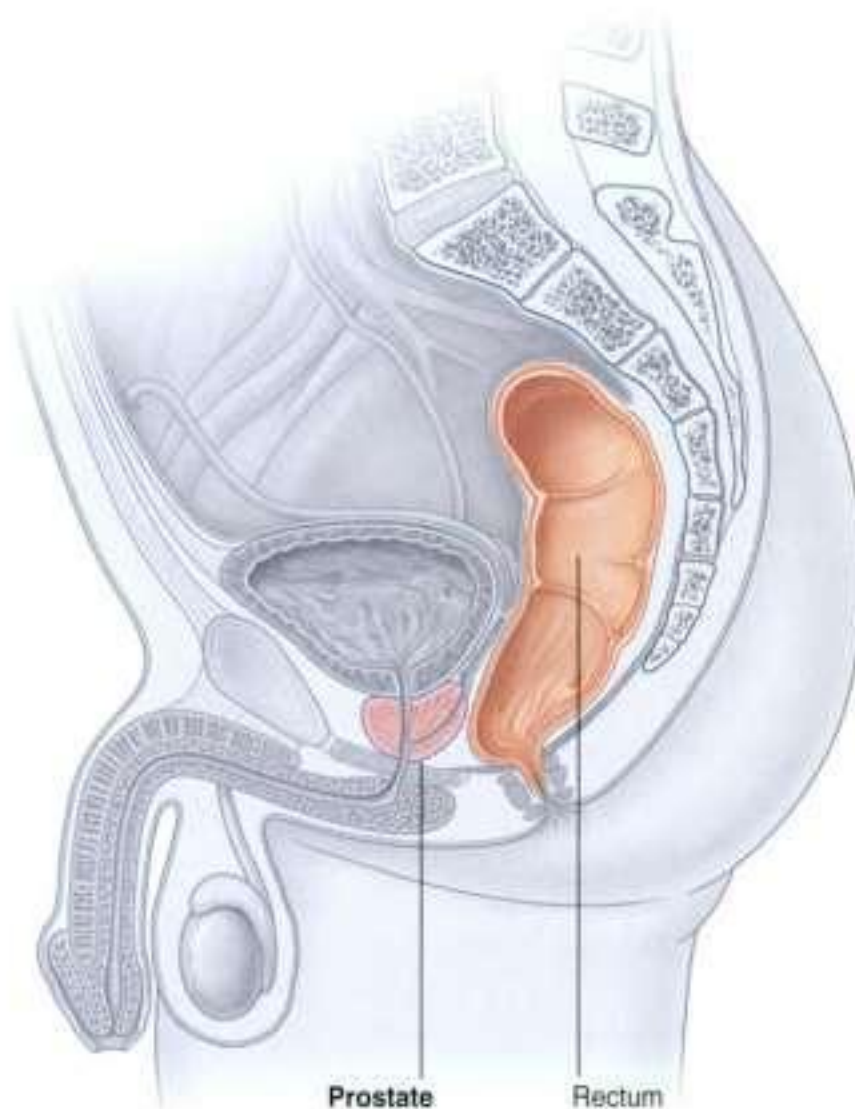


Figure 5.13. Position de la glande prostatique.

La plupart des muscles squelettiques contenus dans le périnée et le plancher pelvien, y compris le sphincter anal externe et le sphincter externe de l'urètre, sont innervés par les segments médullaires S2 à S4.

L'essentiel de l'innervation somatique motrice et sensitive du périnée est fourni par le nerf pudendal qui provient des segments S2 à S4 de la moelle spinale.

Les nerfs sont en rapport avec le squelette

Le **nerf pudendal** est le principal nerf du périnée et est en rapport direct avec l'épine ischiatique du pelvis (figure 5.15). De chaque côté, sur la paroi latérale du pelvis, ces épines et les ligaments sacroépiniens qui s'y attachent séparent les grands foramens ischiatiques des petits foramens ischiatiques.

Le nerf pudendal sort de la cavité pelvienne par le grand foramen ischiatique et pénètre immédiatement sous le plancher pelvien dans le périnée par le petit foramen ischiatique en contournant l'épine ischiatique. *L'épine ischiatique peut être palpée chez la femme à travers la paroi vaginale et est un repère pour réaliser un bloc du nerf pudendal.*

L'innervation parasymphatique provenant des segments médullaires de S2 à S4 contrôle l'érection

L'innervation parasymphatique provenant des segments médullaires S2 à S4 contrôle l'érection chez l'homme et chez la femme (figure 5.16). De chaque côté, les nerfs parasymphatiques pré-ganglionnaires quittent les branches ventrales des nerfs sacraux spinaux et gagnent le **plexus nerveux hypogastrique inférieur** (plexus pelvien) sur la paroi pelvienne latérale.

Les deux plexus hypogastriques inférieurs sont les prolongements inférieurs du plexus abdominal prévertébral situé sur la paroi abdominale postérieure en rapport avec l'aorte abdominale. Les nerfs issus de ces plexus pénètrent le plancher pelvien pour innover les tissus érectiles du clitoris chez la femme et du pénis chez l'homme.

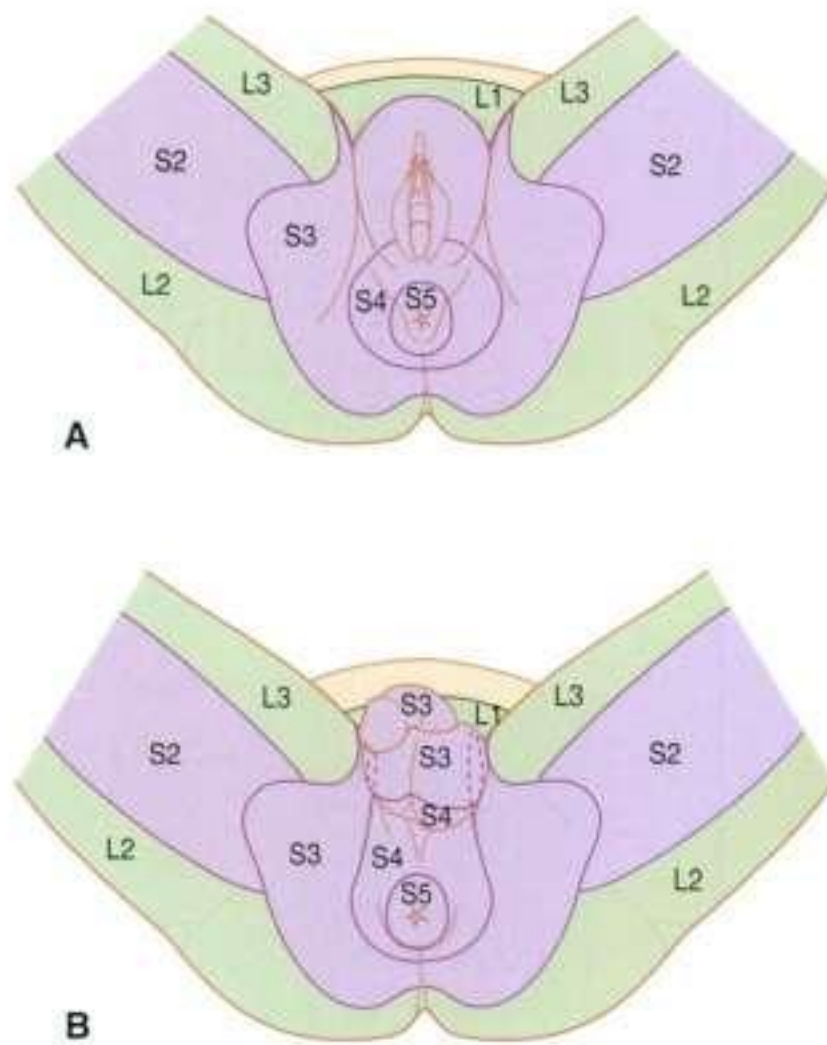


Figure 5.14. Dermatomes du périnée. **A.** Chez la femme. **B.** Chez l'homme.

Les muscles et les fascias du plancher pelvien et du périnée s'entrecroisent au niveau du centre tendineux du périnée

Les structures du plancher pelvien et celles du périnée s'entrecroisent au niveau du **centre tendineux du périnée** (figure 5.17). Ce nœud fibromusculaire mal limité se situe au centre du périnée, approximativement à mi-distance des deux tubérosités ischiatiques. Convergent sur le centre tendineux du périnée :

- les muscles élévateurs de l'anus du diaphragme pelvien ;
- les muscles des triangles urogénital et anal du périnée, ainsi que les muscles sphinctériens striés associés à l'urètre, au vagin et à l'anus.

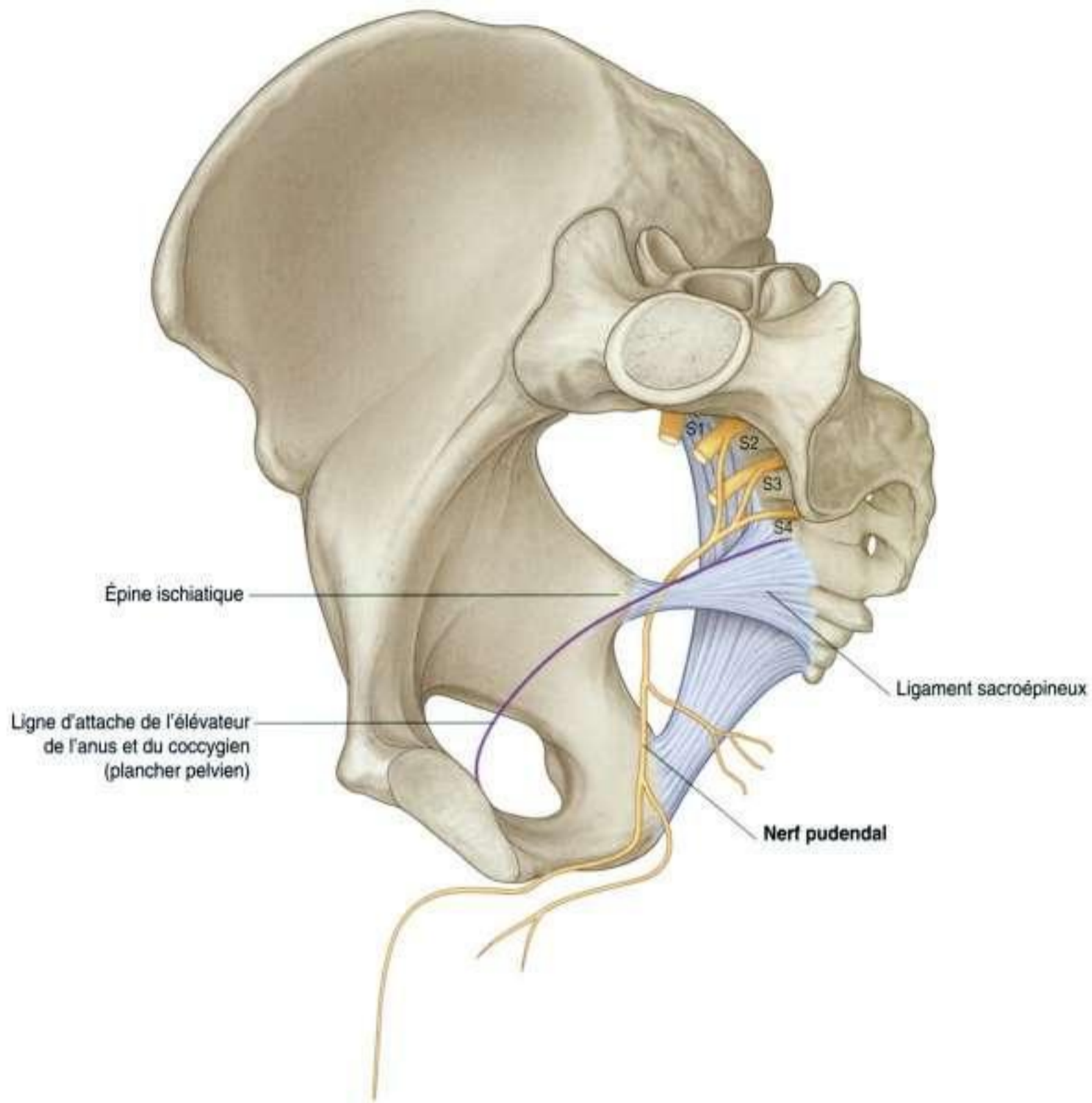


Figure 5.15. Nerf pudendal.

Le sexe détermine le trajet de l'urètre

Chez la femme, l'urètre est court et descend de la vessie pour traverser le plancher pelvien et s'ouvrir directement dans le périnée (figure 5.18A).

Chez l'homme, l'urètre traverse la prostate avant de poursuivre son trajet dans l'espace profond du périnée et à travers la membrane du périnée, puis il est entouré par les tissus érectiles du pénis avant de s'ouvrir à

l'extrémité du pénis (figure 5.18B). La partie pénienne de l'urètre de l'homme présente deux angles :

- le plus important de ceux-ci est un angle fixe où l'urètre se recourbe en avant dans la racine du pénis après avoir traversé la membrane du périnée ;
- un autre angle est plus distal lorsque la partie libre du pénis s'incurve vers le bas – quand le pénis est en érection, ce second angle disparaît.

Il est important de prendre en considération les différents trajets de l'urètre chez l'homme et chez la femme lors des cathétérismes ainsi que lors de l'évaluation des traumatismes périnéaux et des pathologies pelviennes. Le pelvis est une région du corps entourée par le squelette pelvien et les éléments inférieurs de la

colonne vertébrale. Il est divisé en deux grandes régions : la région supérieure est le faux (grand) pelvis et est une partie de l'abdomen ; la région inférieure est le vrai (petit) pelvis, qui cerne la cavité pelvienne.

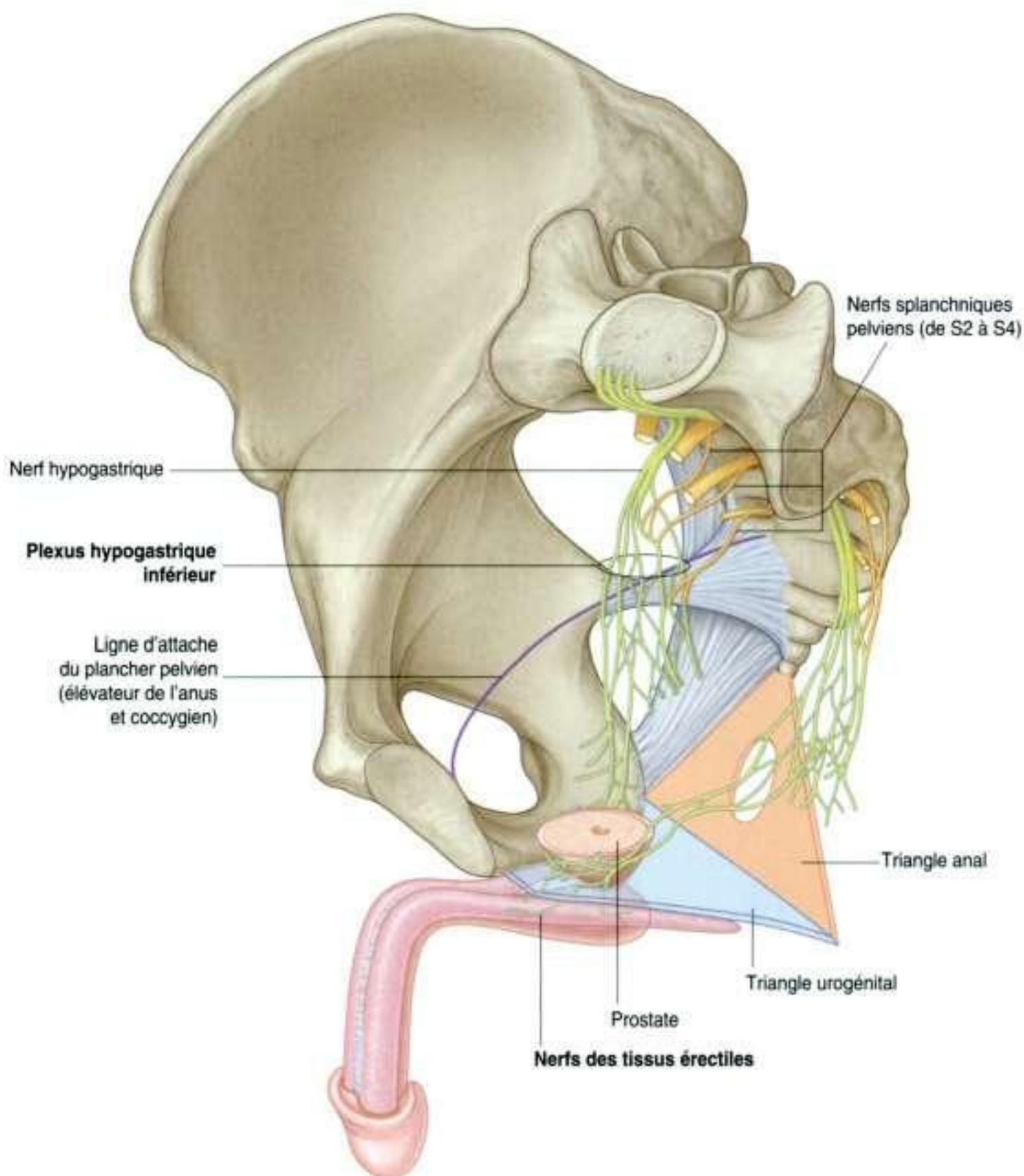


Figure 5.16. Les nerfs splanchniques pelviens de S2 à S4 contrôlent l'érection.

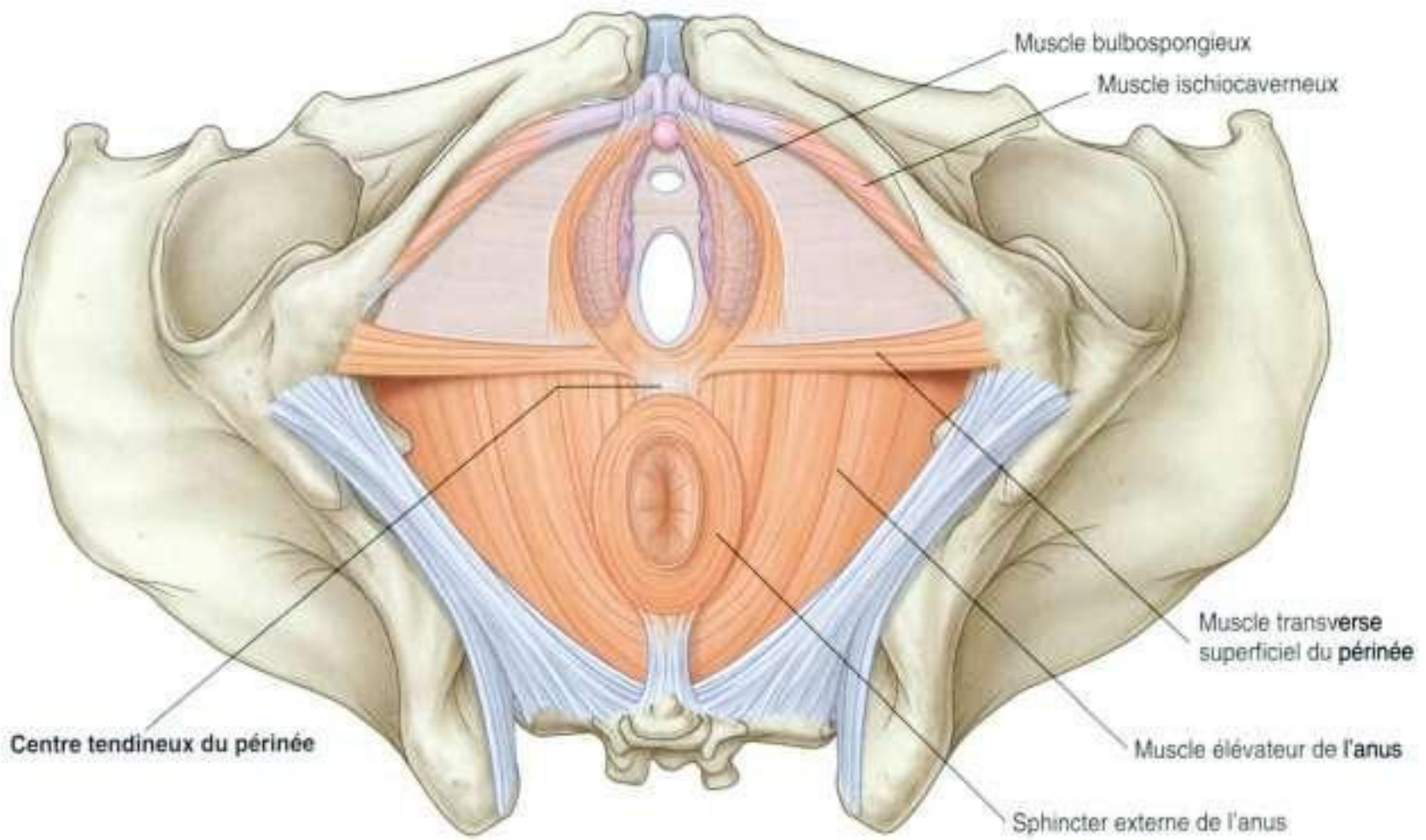


Figure 5.17. Centre tendineux du périnée.

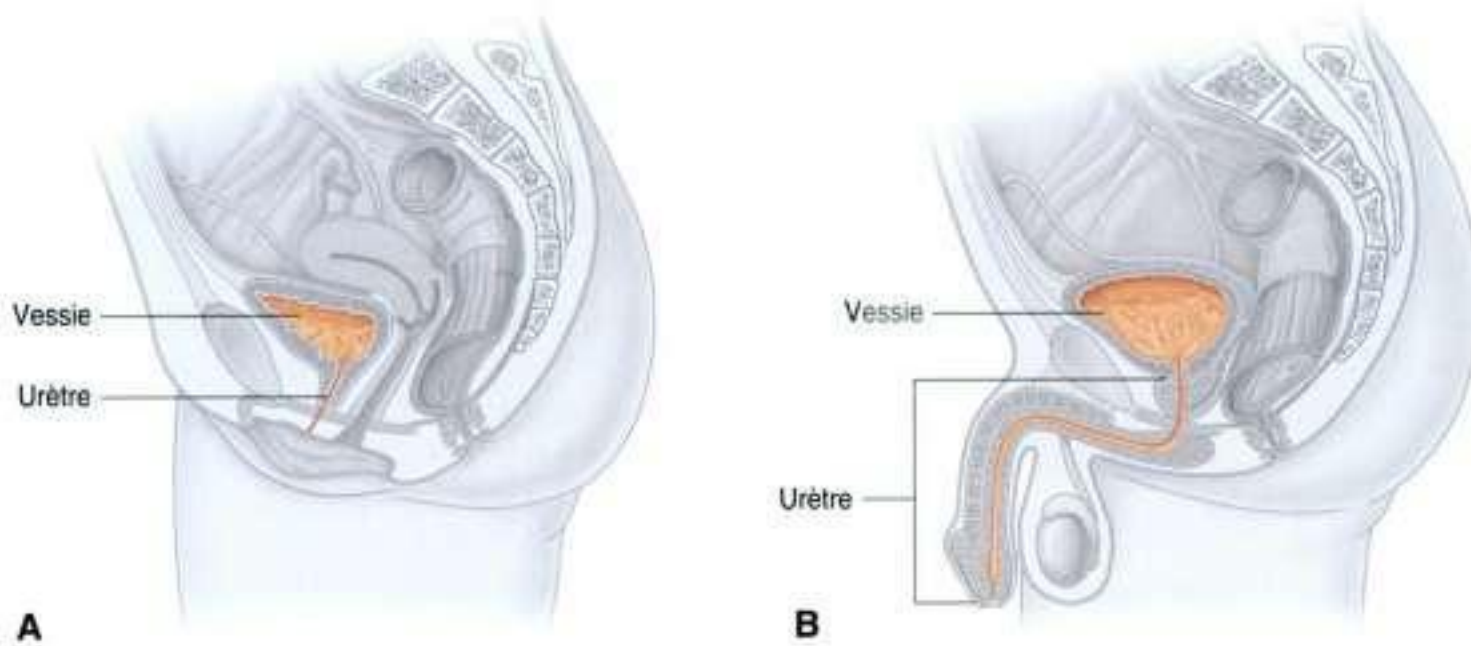


Figure 5.18. Trajet de l'urètre. A. Chez la femme. B. Chez l'homme.

Anatomie régionale

La cavité pelvienne en forme de bol est en continuité en haut avec la cavité abdominale. Le rebord de la cavité pelvienne (l'ouverture supérieure du pelvis) forme un cercle osseux complet. Le plancher pelvien est une structure fibromusculaire séparant la cavité pelvienne, située au-dessus, du périnée, situé au-dessous.

Le périnée est au-dessous du plancher pelvien et sa limite inférieure est formée par l'ouverture inférieure du pelvis. Le périnée contient :

- les orifices terminaux des appareils gastro-intestinal et urinaire ;
- l'orifice externe des voies de la reproduction ;
- les racines des organes génitaux externes.

En clinique

Repérage de la position de l'artère fémorale

L'épine iliaque antérosupérieure et le tubercule pubien sont palpables chez le patient. Le ligament inguinal est tendu entre ces deux points, et marque la séparation entre l'abdomen et le membre inférieur.

À la cuisse, l'artère fémorale est trouvée à mi-distance entre l'épine iliaque antérosupérieure et le tubercule pubien, et au-dessous du ligament inguinal – elle siège proche de la surface et le pouls peut aisément être perçu à la palpation. Le nerf fémoral siège latéralement par rapport à l'artère, et la veine fémorale médialement.

Utilisation de l'artère fémorale pour l'angiographie et les techniques endovasculaires

Des cathéters peuvent être montés dans les artères fémorale et iliaque ainsi que dans d'autres branches de l'aorte pour des angiographies et des procédures endovasculaires des régions abdominale et thoracique, des membres inférieurs ipsilatéral et controlatéral, des membres supérieurs, et des vaisseaux de la tête et du cou. De telles

PELVIS

Squelette

Les os du pelvis sont les os coxaux droit et gauche, le sacrum et le coccyx. Le sacrum s'articule en haut avec la vertèbre LV au niveau de l'articulation lombosacrée. Les os coxaux s'articulent en arrière avec le sacrum au niveau de l'articulation sacro-iliaque et, entre eux, en avant au niveau de la symphyse pubienne.

Os coxal

L'os coxal est de forme irrégulière et est divisé en deux grandes parties par une ligne oblique de la face médiale de l'os (figure 5.19A) :

procédures incluent l'angioplastie (dilatation de sténoses et d'occlusions en utilisant des ballons) et l'embolisation (obstruction de vaisseaux, par exemple pour des tumeurs ou des masses vasculaires).

L'artère fémorale siège directement en avant de la tête fémorale et de l'articulation de la hanche. Quand un cathéter artériel est retiré, l'artère est comprimée contre la tête fémorale grâce à une pression appliquée avec précaution, pour contrôler et prévenir une hémorragie. Dans des circonstances normales, un caillot est formé environ en 10 min sur une petite ponction.

Utilisation de la veine fémorale pour l'angiographie pulmonaire

La veine fémorale peut être ponctionnée de façon semblable à l'artère fémorale. Des cathéters peuvent être montés par la veine fémorale dans la veine cave inférieure puis directement dans l'oreillette droite, puis passer les valves de la tricuspide et les valves de l'artère pulmonaire pour réaliser une angiographie pulmonaire.

- le faux pelvis au-dessus de cette ligne, qui fait partie de l'abdomen ;
- le vrai pelvis au-dessous de cette ligne, qui contient la cavité pelvienne.

La **ligne terminale** constitue les deux tiers inférieurs de cette ligne et contribue à former le rebord de l'ouverture supérieure du pelvis.

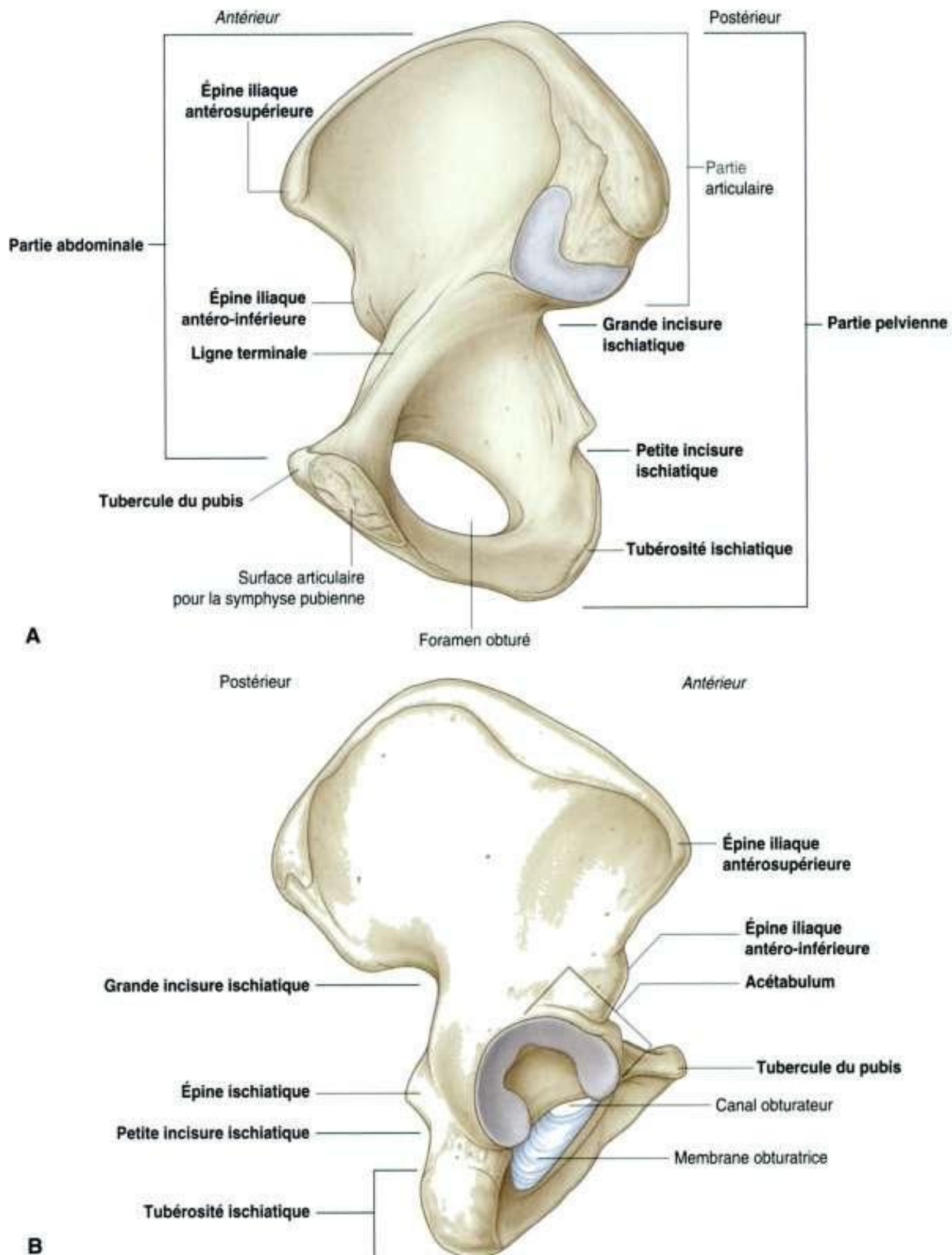


Figure 5.19. Os coxal droit. **A.** Vue médiale. **B.** Vue latérale.

La face latérale de l'os coxal présente une vaste cavité articulaire, l'**acétabulum**, qui, avec la tête du fémur, forme l'articulation de la hanche (figure 5.19B).

Le vaste **foramen obturé** est au-dessous de l'acétabulum, et est fermé par une membrane aplatie de tissu fibreux, la **membrane obturatrice**. Un petit canal obturateur reste ouvert entre la membrane et l'os adjacent, constituant une voie de communication entre le membre inférieur et la cavité pelvienne.

Le bord postérieur de l'os est marqué par deux incisures séparées par l'**épine ischiatique** :

- la **grande incisure ischiatique** ;
- la **petite incisure ischiatique**.

Le bord postérieur se termine en bas par la volumineuse **tubérosité ischiatique**.

Le bord antérieur de l'os coxal est irrégulier et marqué par l'**épine iliaque antérosupérieure**, l'**épine iliaque antéro-inférieure** et le **tubercule du pubis**.

Composants de l'os coxal

Chaque os coxal est formé de trois éléments : l'ilium, le pubis et l'ischium. À la naissance, ces os sont réunis par du cartilage au niveau de l'aire acétabulaire ; plus tard, entre l'âge de 16 et 18 ans, ils fusionnent en un seul os (figure 5.20).

Ilium

Des trois constituants de l'os coxal, l'**ilium** occupe la position la plus haute.

L'ilium est divisé en une partie supérieure et une partie inférieure par une crête de la face médiale (figure 5.21A) :

- dorsalement, la crête est tranchante et siège immédiatement au-dessus de la surface osseuse articulaire avec le sacrum. Cette surface sacrale comporte une grande facette en forme de L pour l'articulation avec le sacrum, et une zone rugueuse s'étendant en arrière pour l'insertion des puissants ligaments qui tiennent l'articulation sacro-iliaque (figure 5.21) ;
- ventralement, la crête séparant les parties supérieure et inférieure de l'ilium est arrondie et appelée la **ligne arquée**.

La ligne arquée fait partie de la ligne terminale et du bord du pelvis.

La portion de l'ilium s'étendant au-dessous de la ligne arquée est la partie pelvienne de l'ilium et entre dans la constitution de la paroi du petit ou vrai pelvis.

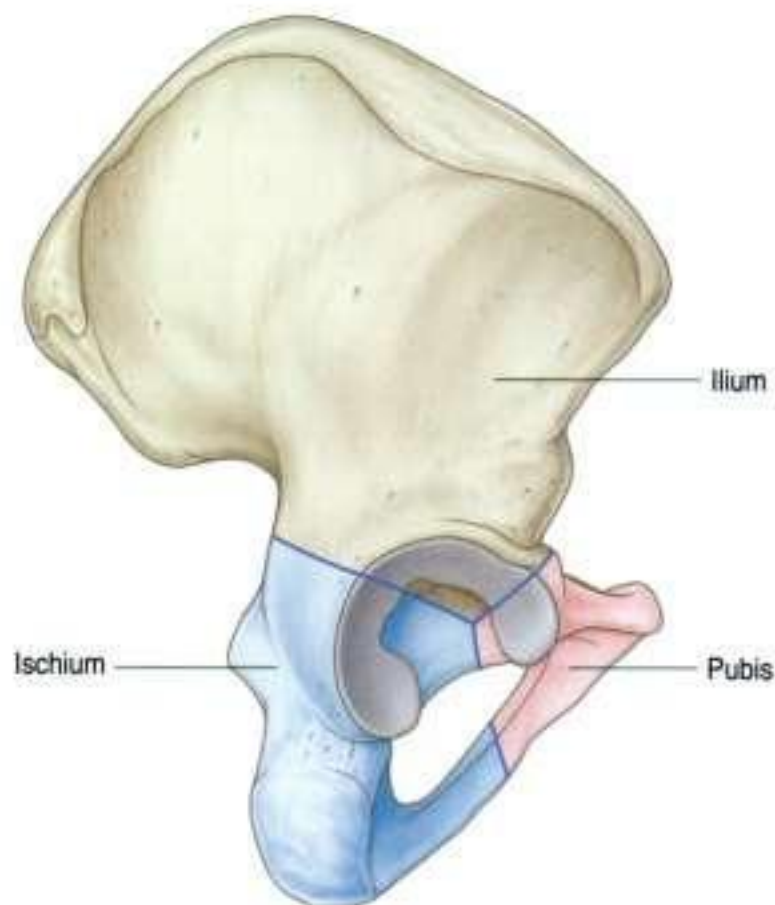


Figure 5.20. Ilium, ischium et pubis.

La partie supérieure de l'ilium s'élargit pour former une aile aplatie en éventail qui fournit un support osseux à la partie inférieure de l'abdomen, ou faux pelvis. Cette partie de l'ilium donne insertion à des muscles fonctionnellement rattachés au membre inférieur. La face antéromédiale de l'aile est concave et forme la **fosse iliaque**. La face externe (face glutéale) de l'aile est marquée par des lignes rugueuses et est en rapport avec la région glutéale du membre inférieur (figure 5.21B).

Tout le bord supérieur de l'ilium est épaissi pour former une crête saillante (la **crête iliaque**), qui donne insertion à des muscles et des fascias de l'abdomen, du dos et du membre inférieur ; elle se termine en formant en avant l'**épine iliaque antérosupérieure** et en arrière l'**épine iliaque postérosupérieure**.

Un tubercule situé près de l'extrémité antérieure de la crête fait saillie latéralement. L'extrémité postérieure de la crête s'épaissit pour former la **tubérosité iliaque**.

Au-dessous de l'épine iliaque antérosupérieure de la crête, le bord antérieur de l'ilium s'arrondit en une protubérance appelée l'**épine iliaque antéro-**

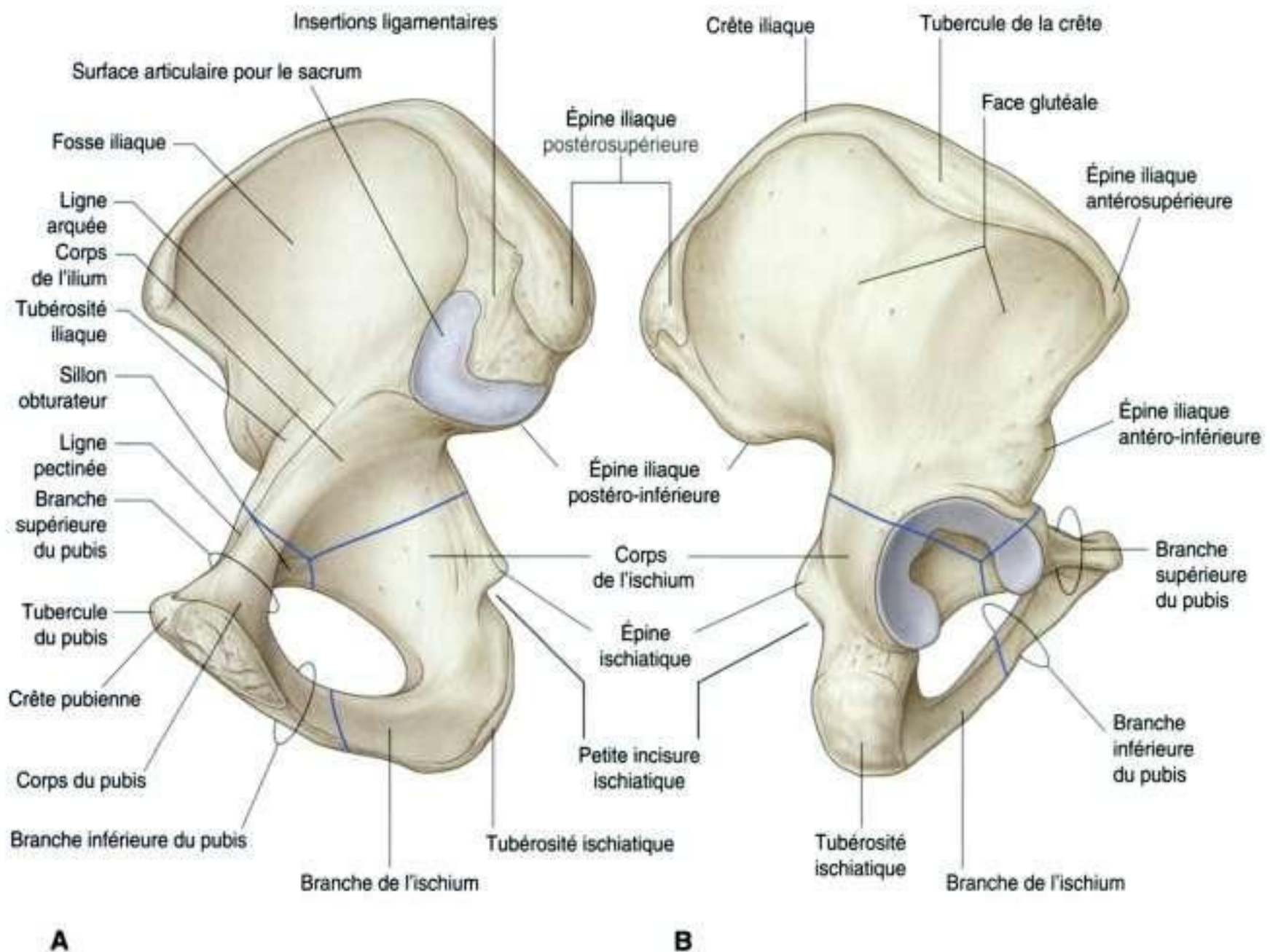


Figure 5.21. Composants de l'os coxal. **A.** Face médiale. **B.** Face latérale.

En clinique

Biopsie de moelle osseuse

Dans certaines maladies (par exemple la leucémie), un échantillon de moelle osseuse doit être obtenu afin d'évaluer le stade et la gravité du problème. La crête iliaque est souvent utilisée pour de telles biopsies de moelle osseuse.

La crête iliaque siège à proximité de la surface et est aisément palpable.

Une biopsie de moelle osseuse est facilement réalisée en injectant un anesthésique dans la peau puis en introduisant un trocart à travers la corticale osseuse de la crête iliaque. La moelle osseuse est aspirée et examinée au microscope. Des échantillons de corticale d'os peuvent aussi être prélevés de cette façon pour fournir des informations sur le métabolisme osseux.

inférieure. Cette structure sert de point d'insertion pour le muscle droit de la cuisse et le ligament ilio-fémoral en rapport avec le membre inférieur. Une saillie moins marquée, l'**épine iliaque postéro-inférieure**, se situe au bord postérieur de la surface sacrale de l'ilium, là où l'os s'incurve en avant pour former le bord supérieur de la grande incisure ischiatique.

Pubis

La partie antérieure et inférieure de l'os coxal est le **pubis** (figure 5.21). Il a un corps et deux bras (branches) :

- le **corps** est aplati d'avant en arrière et s'articule avec le corps du pubis opposé par la **symphyse pubienne**. Le corps présente sur sa face supérieure

une crête pubienne mousse qui se termine latéralement par le proéminent **tubercule du pubis** ;

- la **branche supérieure du pubis** se projette postéro-latéralement depuis le corps pour rejoindre par sa base, qui est positionnée vers l'acétabulum, l'ilium et l'ischium. Le bord supérieur aigu de cette surface triangulaire est appelé la **ligne pectinée (pecten du pubis)**, qui forme une partie de la ligne terminale de l'os coxal et de l'ouverture supérieure du pelvis ;
- La **branche inférieure du pubis** est marquée par le **sillon obturateur**, qui forme le bord supérieur du canal obturateur ; la branche inférieure se dirige latéralement et en bas pour rejoindre la branche de l'ischium.

Ischium

L'ischium est la partie postérieure et inférieure de l'os coxal (figure 5.21). Il a :

- un grand corps qui se dirige en haut pour rejoindre l'ilium et la branche supérieure du pubis ;
- une branche qui se dirige en avant pour rejoindre la branche inférieure du pubis.

Le bord postérieur de l'os est marqué par la saillante **épine ischiatique** qui sépare la petite incisure ischiatique, en bas, de la grande incisure ischiatique, en haut.

La caractéristique la plus évidente de l'ischium est la présence d'une volumineuse tubérosité (la **tubérosité ischiatique**) à l'angle postéro-inférieur de l'os. Cette tubérosité est un site important pour l'insertion de muscles du membre inférieur et pour supporter le corps en position assise.

Sacrum

Le sacrum a l'aspect d'un triangle inversé, et est formé par la fusion des cinq vertèbres sacrales (figure 5.22). La base du sacrum s'articule avec la vertèbre LV, et son sommet s'articule avec le coccyx. Chacune des faces latérales de l'os porte une grande facette en forme de L pour l'articulation avec l'ilium de l'os coxal. Postérieurement à la facette se trouve une vaste zone rugueuse pour l'insertion des ligaments qui supportent l'articulation sacro-iliaque. La face supérieure du sacrum se caractérise par la vue supérieure du corps de la vertèbre S1, flanquée de chaque côté d'un processus transverse étendu comme une aile et appelé **aile du sacrum**. Le bord antérieur du corps vertébral se projette en avant et constitue le promontoire. La

face antérieure du sacrum est concave ; la face postérieure est convexe. Les processus transverses des vertèbres adjacentes se soudant latéralement par rapport au foramen intervertébral et latéralement par rapport à la bifurcation des nerfs spinaux en branches postérieures et antérieures. Les branches postérieures et antérieures des nerfs spinaux S1 à S4 émergent du sacrum à travers des foramens séparés. Il y a quatre paires de **foramens sacraux antérieurs** sur la face antérieure du sacrum pour les branches antérieures, et quatre paires de **foramens sacraux postérieurs** sur la face postérieure pour les branches postérieures. Le **canal sacral** est la continuation du canal vertébral qui se termine par le **hiatus sacral**.

Coccyx

La petite partie terminale de la colonne vertébrale est le coccyx, qui est formé de quatre vertèbres coccygiennes soudées (figure 5.22) et a, comme le sacrum, la forme d'un triangle inversé. La base du coccyx est orientée vers le haut. La face supérieure porte une facette articulaire avec le sacrum et deux **cornes**, une de chaque côté, qui se projettent vers le haut pour s'articuler ou se fusionner avec des cornes similaires du sacrum se projetant vers le bas. Ces processus sont des processus articulaires supérieurs et inférieurs modifiés, présents sur d'autres vertèbres. Chacune des faces latérales du coccyx a un petit processus transverse rudimentaire partant de la première vertèbre coccygienne. Les arcs vertébraux sont absents des vertèbres coccygiennes ; ainsi, aucun canal vertébral osseux n'est présent au niveau du coccyx.

Articulations

Articulations lombosacrales

Le sacrum s'articule en haut avec la partie lombale de la colonne vertébrale. Les articulations lombosacrales sont situées entre la vertèbre LV et le sacrum et comportent :

- les deux **articulations zygapophysaires**, entre les processus articulaires inférieurs et supérieurs adjacents ;
- un disque intervertébral qui unit les corps des vertèbres LV et S1 (figure 5.23A).

Ces articulations sont semblables à celles des autres vertèbres, à la différence que le sacrum forme

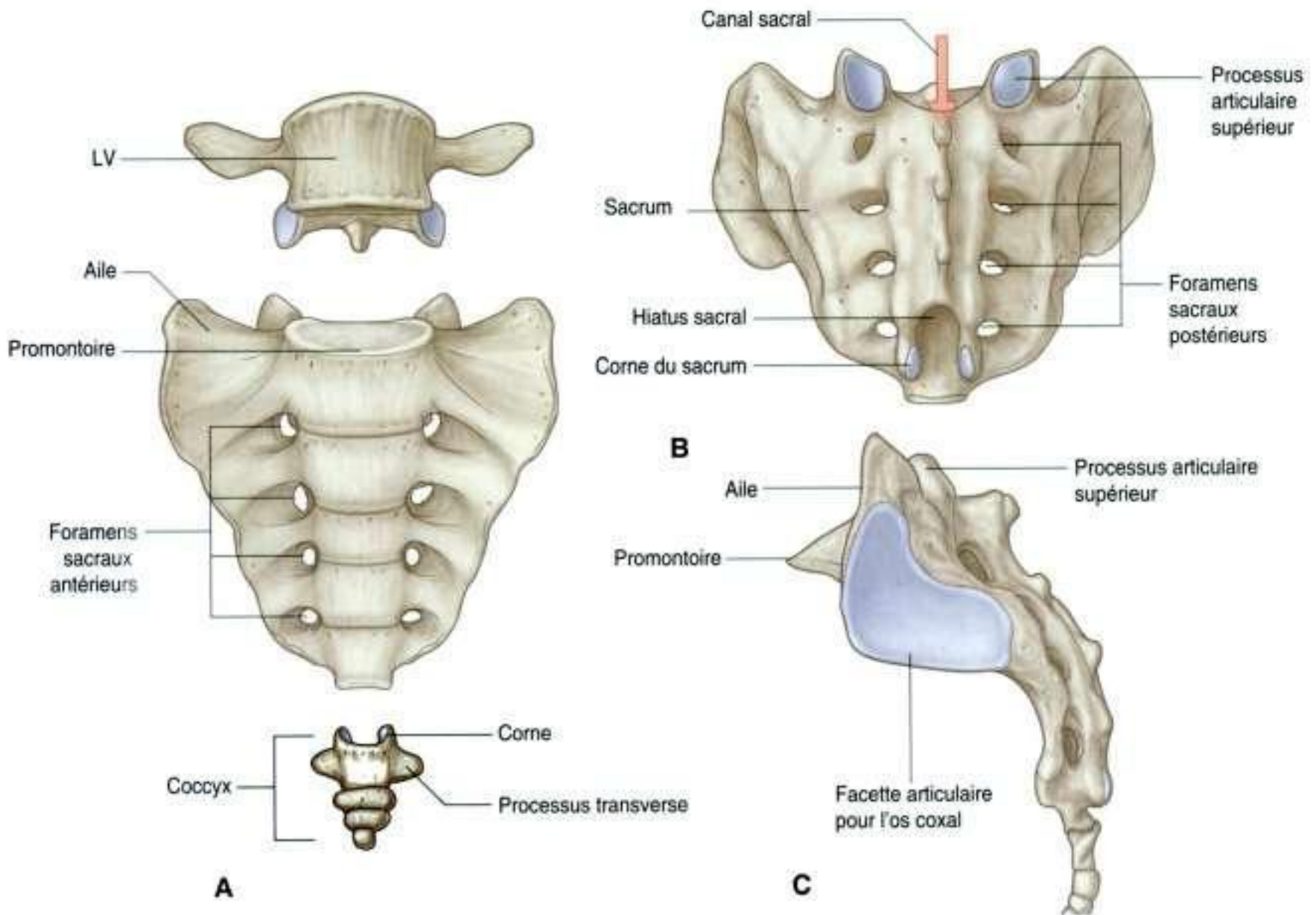


Figure 5.22. Sacrum et coccyx. **A.** Vue antérieure. **B.** Vue postérieure. **C.** Vue latérale.

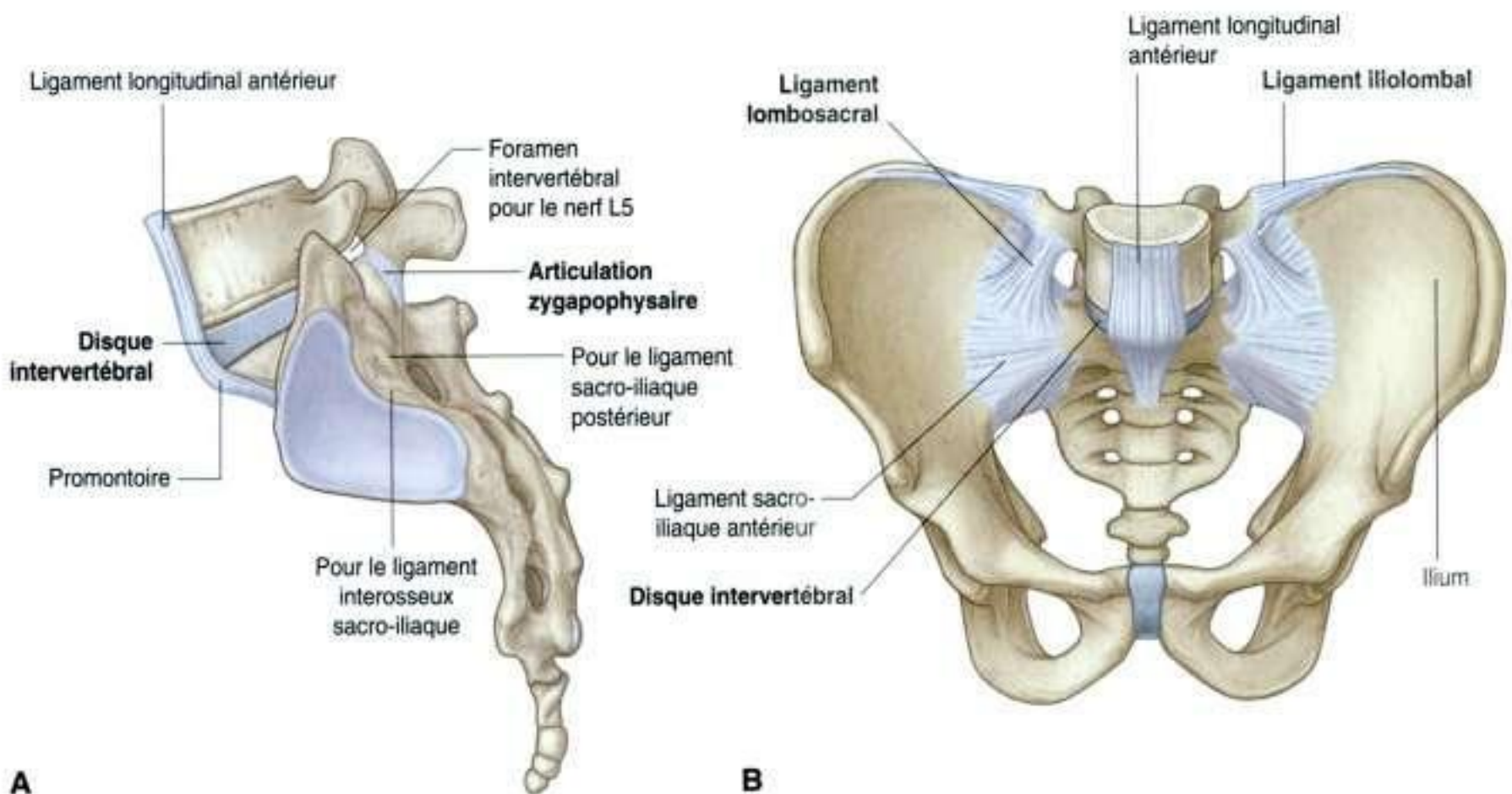


Figure 5.23. Articulations lombosacrées et ligaments associés. **A.** Vue latérale. **B.** Vue antérieure.

un angle postérieur avec la vertèbre LV. En conséquence, la partie antérieure du disque intervertébral situé entre les deux os est plus épaisse que sa partie postérieure.

Les articulations lombosacrées sont renforcées par de puissants ligaments iliolumbal et lombosacral qui s'étendent du volumineux processus transverse de la vertèbre LV, respectivement à l'ilium et au sacrum (figure 5.23B).

Articulations sacro-iliaques

Les articulations sacro-iliaques transmettent les forces des membres inférieurs à la colonne vertébrale. Ce sont des articulations synoviales entre des facettes en forme de L des faces latérales du sacrum, et des facettes similaires de la partie iliaque des os coxaux (figure 5.24A). Les surfaces articulaires ont un contour irrégulier et s'accrochent pour résister au

déplacement. Avec l'âge, l'articulation devient souvent fibreuse et peut devenir complètement ossifiée.

Chaque articulation sacro-iliaque est stabilisée par trois ligaments :

- le **ligament sacro-iliaque antérieur**, qui est un épaississement de la membrane fibreuse de la capsule articulaire, se situe en avant et en bas de l'articulation (figure 5.24B);
- le **ligament sacro-iliaque interosseux**, qui est le plus important, le plus fort des trois ligaments, est positionné immédiatement au-dessus et en arrière de l'articulation, et s'insère sur des zones voisines rugueuses et étendues de l'ilium et du sacrum, comblant ainsi la brèche entre les deux os (figures 5.24A et 5.24C);
- le **ligament sacro-iliaque postérieur** recouvre le ligament sacro-iliaque interosseux (figure 5.24C).

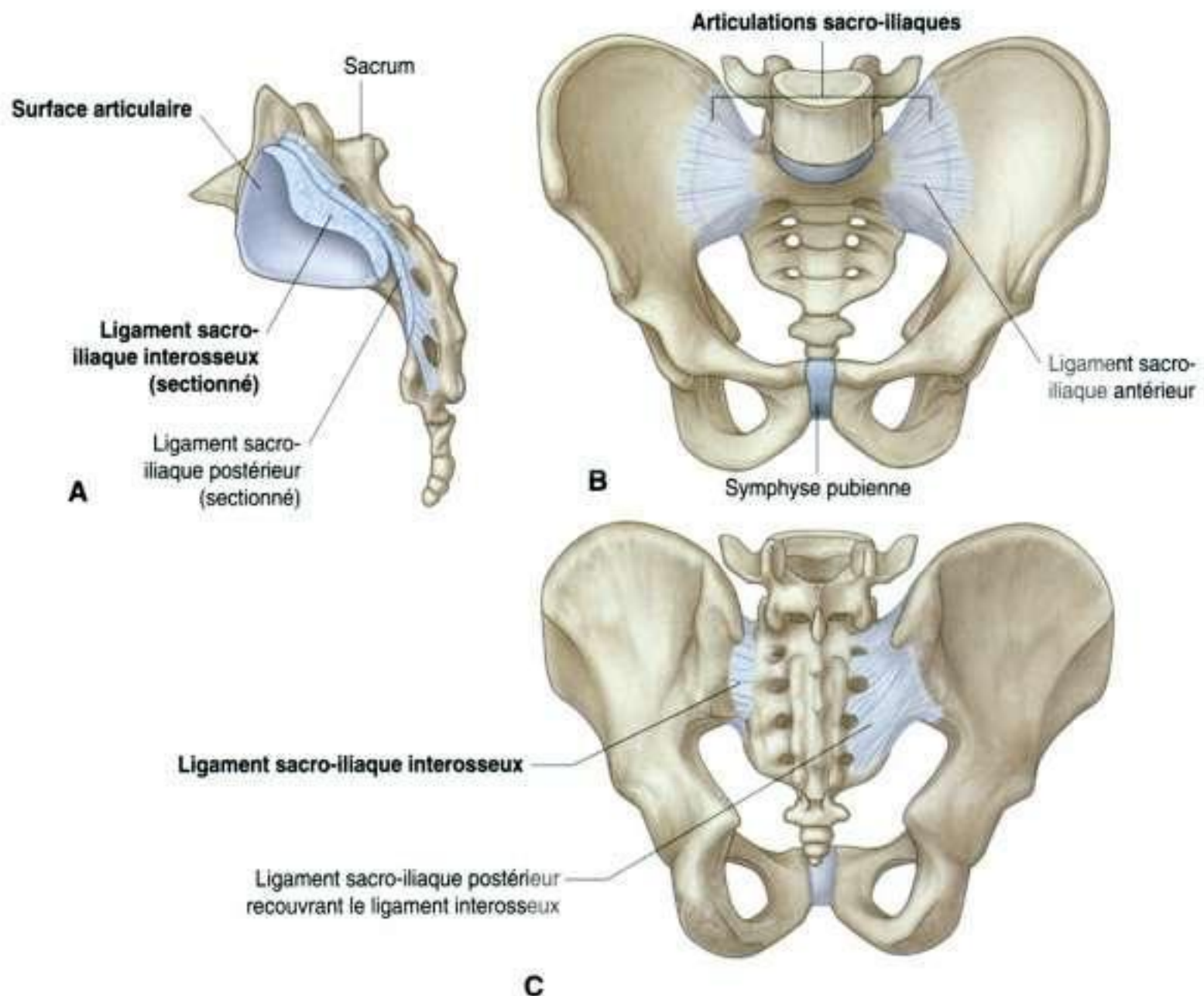


Figure 5.24. Articulations sacro-iliaques et ligaments associés. **A.** Vue latérale. **B.** Vue antérieure. **C.** Vue postérieure.

Articulation de la symphyse pubienne

La symphyse pubienne siège en avant entre les surfaces adjacentes des pubis (figure 5.25). Chacune des surfaces articulaires est recouverte de cartilage hyalin et est reliée au travers de la ligne médiane à la surface adjacente par du fibrocartilage. L'articulation est entourée par des couches entremêlées de fibres collagènes et par les deux principaux ligaments qui lui sont associés :

- le **ligament pubien supérieur**, localisé au-dessus de l'articulation ;
- le **ligament pubien inférieur**, localisé au-dessous.

Orientation

En position anatomique, le pelvis est orienté de façon telle que le bord frontal du sommet de la symphyse pubienne et les épines iliaques antérosupérieures sont dans un même plan vertical (figure 5.26). En conséquence, l'ouverture supérieure du pelvis, qui marque l'entrée dans la cavité pelvienne, est inclinée pour regarder en avant, et les corps des pubis et l'arc ischiopubien sont positionnés dans un plan presque horizontal regardant le sol.

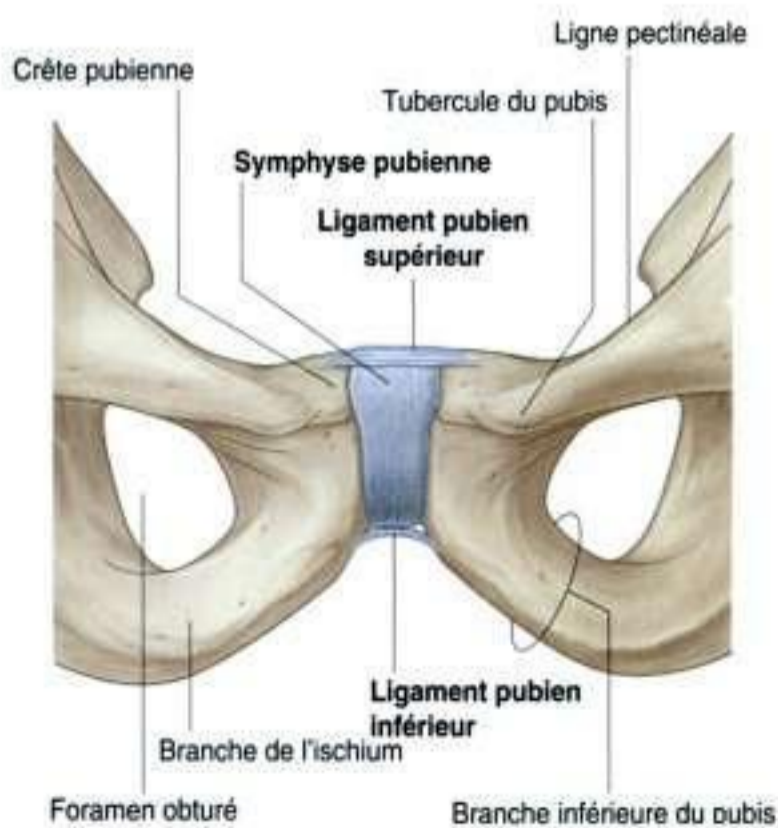


Figure 5.25. Symphyse pubienne et ligaments associés.

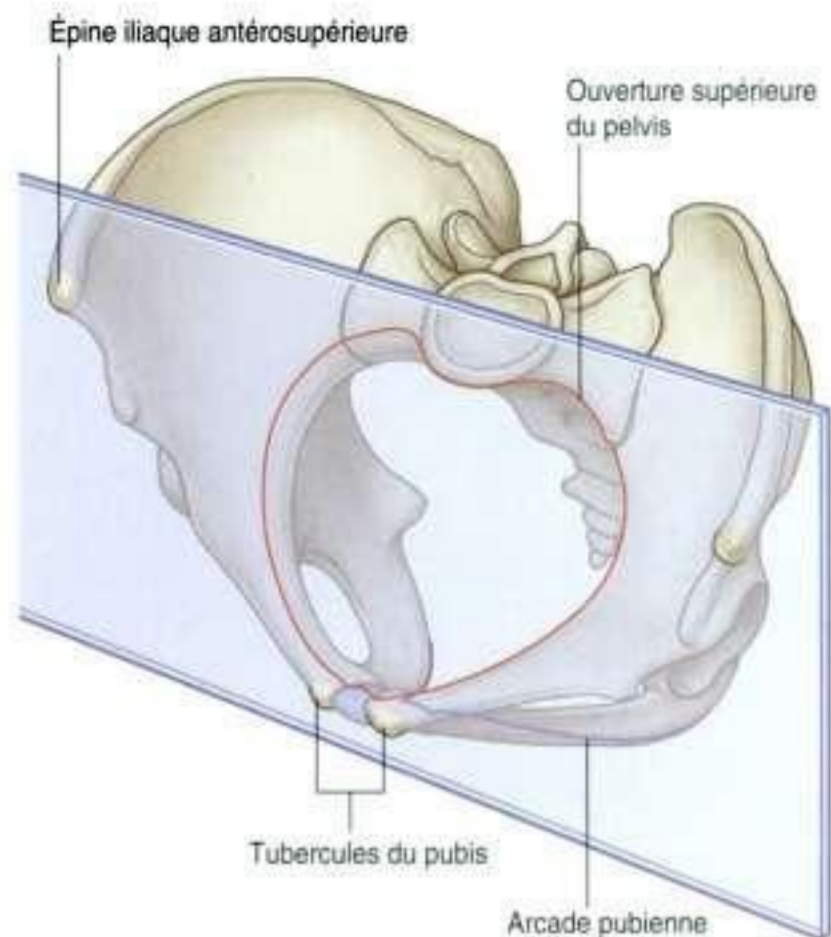


Figure 5.26. Orientation du pelvis (position anatomique).

Différences sexuelles

Les pelvis de la femme et de l'homme diffèrent sous plusieurs aspects, dont beaucoup sont liés au passage du bébé au travers de la cavité pelvienne de la femme durant l'accouchement.

- L'ouverture supérieure du pelvis de la femme est de forme circulaire (figure 5.27A) comparée à l'ouverture supérieure du pelvis en forme de cœur (figure 5.27B) de l'homme. La forme plus

En clinique

Problèmes fréquents avec les articulations sacro-iliaques

Les articulations sacro-iliaques ont à la fois des composants fibreux et synoviaux et, comme beaucoup d'articulations portantes, peuvent souffrir de changements dégénératifs qui entraînent douleur et inconfort de la région sacro-iliaque.

De plus, des anomalies associées de l'antigène du complexe majeur d'histocompatibilité HLA B27, comme dans la polyarthrite rhumatoïde, le psoriasis et certaines maladies inflammatoires de l'intestin, peuvent provoquer des modifications inflammatoires spécifiques dans ces articulations.

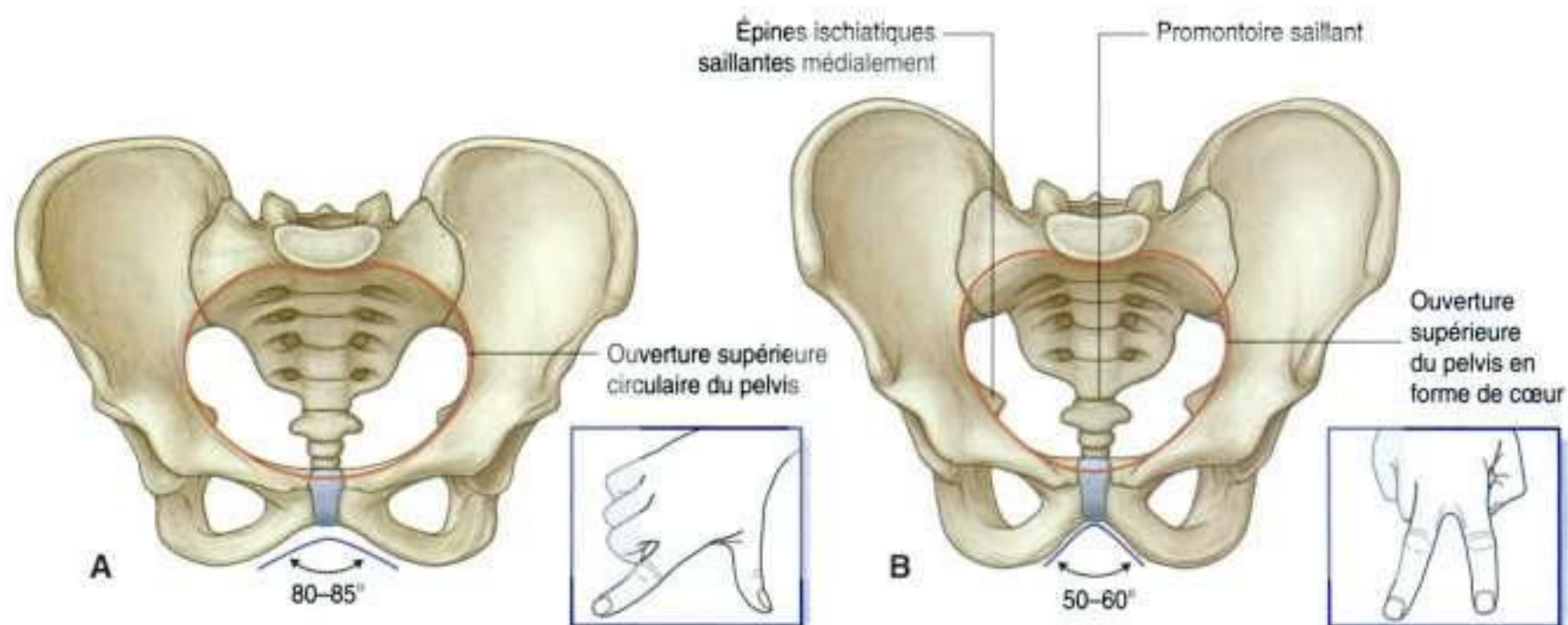


Figure 5.27. Structure du pelvis osseux. **A.** Chez la femme. **B.** Chez l'homme. L'angle formé par l'arcade pubienne peut être approximativement évalué par l'angle entre le pouce et l'index chez la femme, et l'angle entre l'index et le majeur chez l'homme, comme montré dans les encadrés.

circulaire est en partie due au promontoire moins marqué et à l'aile plus large du sacrum de la femme.

- L'angle formé par les deux bras de l'arcade pubienne est plus ouvert chez la femme (80–85°) que chez l'homme (50–60°).
- Les épines ischiatiques ne se projettent généralement pas aussi loin médialement dans la cavité pelvienne chez la femme que chez l'homme.

Vrai pelvis

Le vrai pelvis est de forme cylindrique et présente une ouverture supérieure, une paroi et une ouverture inférieure. L'ouverture supérieure est béante alors que le plancher pelvien ferme l'ouverture inférieure séparant la cavité pelvienne, au-dessus, du périnée, au-dessous.

Ouverture supérieure du pelvis

L'ouverture supérieure du pelvis est une ouverture circulaire entre la cavité abdominale et la cavité pelvienne à travers laquelle des structures passent entre les cavités abdominale et pelvienne. Elle est complètement entourée par les os et articulations (figure 5.28). Le promontoire du sacrum fait saillie dans l'ouverture supérieure, en formant son bord

postérieur sur la ligne médiane. De chaque côté du promontoire, le bord est formé par l'aile du sacrum. Le bord de l'ouverture supérieure du pelvis croise ensuite l'articulation sacro-iliaque pour se poursuivre le long de la ligne terminale (c'est-à-dire la ligne arquée, le pecten du pubis ou ligne pectinée et la crête pubienne) jusqu'à la symphyse pubienne.

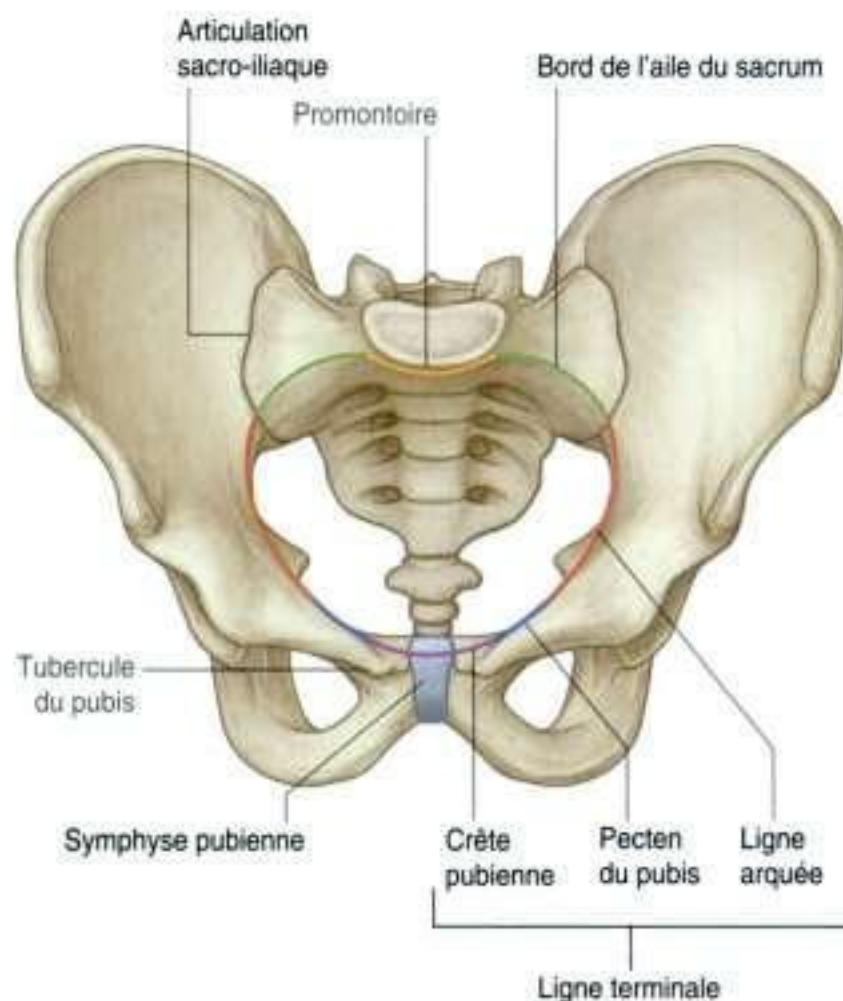


Figure 5.28. Ouverture supérieure du pelvis.

Paroi pelvienne

Les parois de la cavité pelvienne sont le sacrum, le coccyx, les os coxaux au-dessous de la ligne terminale, deux ligaments et deux muscles.

Ligaments des parois pelviennes

Les ligaments sacroépineux et sacrotubéral (figure 5.29A) sont des éléments essentiels des parois pelviennes latérales qui délimitent des orifices entre la cavité pelvienne et les régions voisines. Ces orifices laissent passer des structures anatomiques.

- Le plus petit des deux, le ligament sacroépineux, est de forme triangulaire, avec son sommet fixé à l'épine ischiatique et sa base insérée aux bords voisins du sacrum et du coccyx.
- Le ligament sacrotubéral est également de forme triangulaire et est superficiel par rapport au ligament sacroépineux. Sa base a une large insertion qui s'étend depuis l'épine iliaque postérosupérieure de l'os coxal, le long de la face dorsale et du bord latéral du sacrum, jusqu'à la face dorsolatérale du coccyx. En dehors, le sommet du ligament s'insère sur le bord latéral de la tubérosité ischiatique.

Ces ligaments stabilisent le sacrum sur l'os coxal en s'opposant au déplacement vers le haut de la partie inférieure du sacrum (figure 5.29B). Ils transforment également en foramens les grande et petite incisures ischiatiques de l'os coxal (figure 5.29A,B).

- Le **grand foramen ischiatique** est situé au-dessus du ligament sacroépineux et de l'épine ischiatique.
- Le **petit foramen ischiatique** est situé au-dessous de l'épine ischiatique et du ligament sacroépineux entre les ligaments sacroépineux et sacrotubéral.

Muscles de la paroi pelvienne

Deux muscles, l'obturateur interne et le piriforme, contribuent à la constitution des parois latérales de la cavité pelvienne. Ces muscles ont leur origine dans la cavité pelvienne mais se fixent en périphérie au fémur.

Obturateur interne

L'obturateur interne est un muscle plat en forme d'éventail qui a son origine sur la face profonde de la membrane obturatrice et les régions voisines de l'os coxal qui entourent le foramen obturé (figure 5.30 et tableau 5.1).

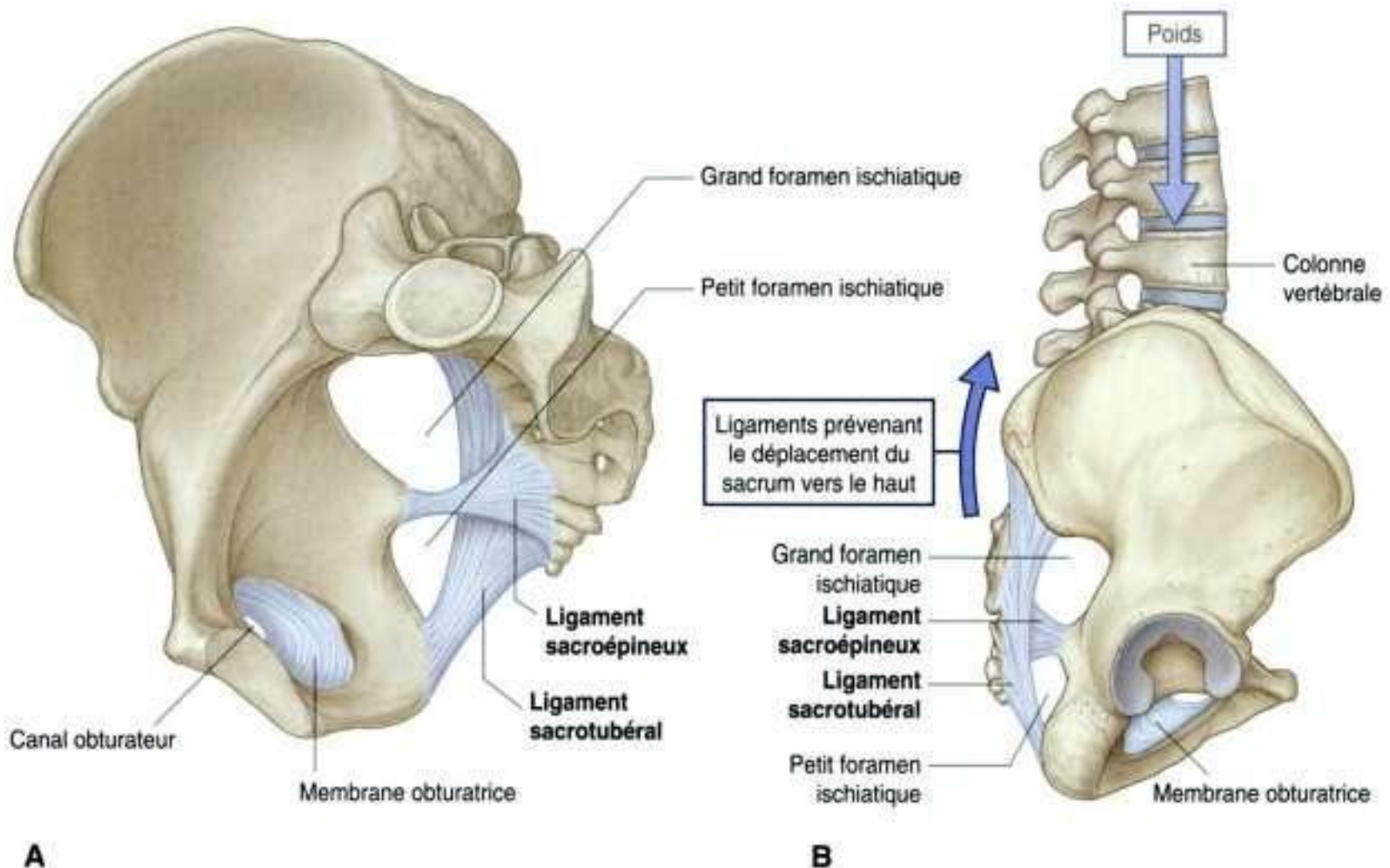


Figure 5.29. Ligaments sacroépineux et sacrotubéral. **A.** Vue médiale du côté droit du pelvis. **B.** Rôle des ligaments.

Les fibres musculaires de l'obturateur interne convergent pour former un tendon qui sort de la cavité pelvienne par le petit foramen ischiatique, en décrivant un angle de 90° autour de l'ischium entre l'épine ischiatique et la tubérosité ischiatique. Le tendon passe en arrière et croise l'articulation de la hanche pour s'insérer sur le grand trochanter du fémur.

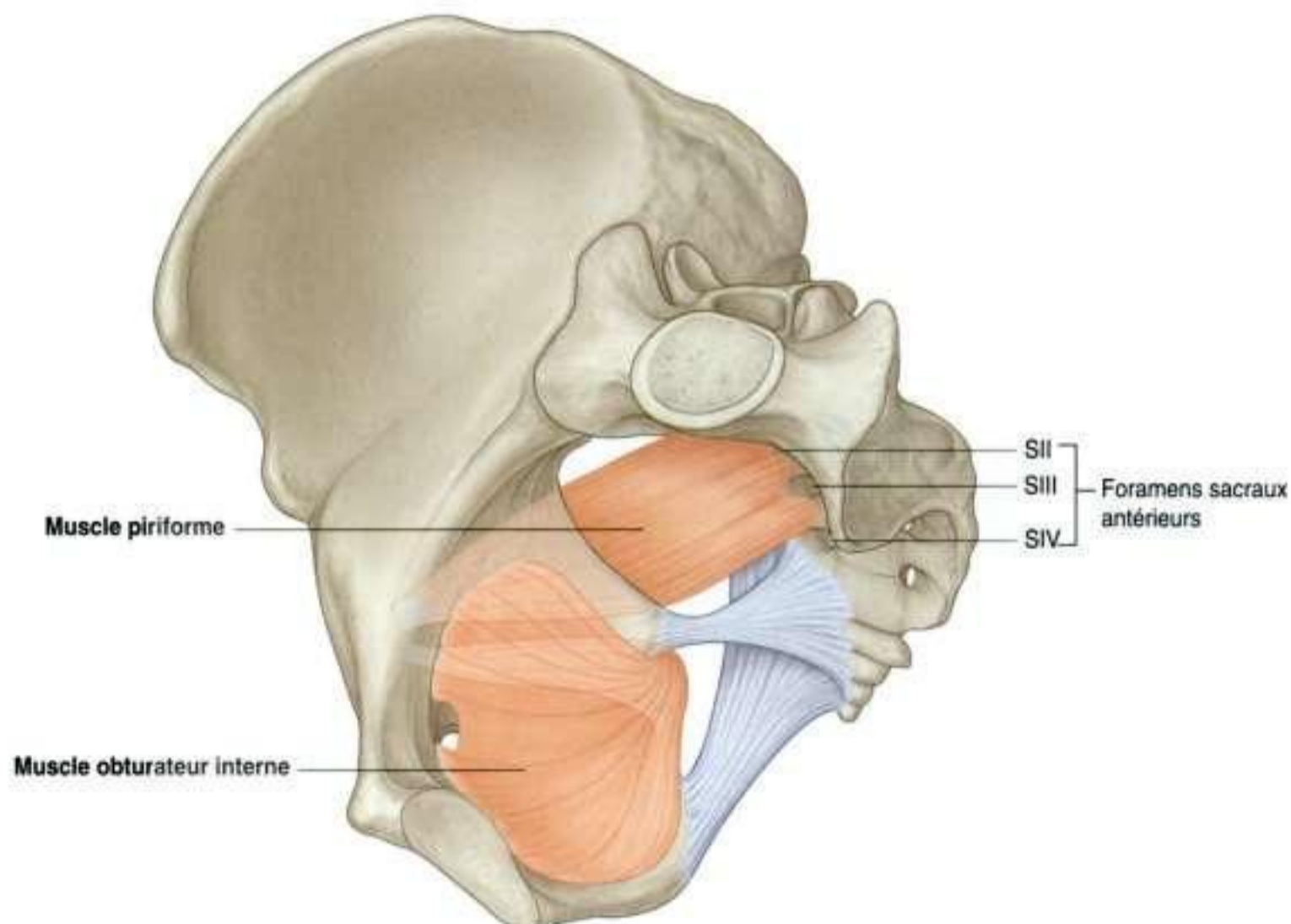
L'obturateur interne forme une grande partie de la paroi antérolatérale de la cavité pelvienne.

Piriforme

Le piriforme est de forme triangulaire et a son origine sur les ponts osseux entre les quatre foramens sacraux antérieurs. Latéralement, il traverse le grand foramen ischiatique, croise la face postérosupérieure de la hanche, et s'insère sur le grand trochanter du fémur au-dessus de l'insertion du muscle obturateur interne (figure 5.30 et tableau 5.1).

Tableau 5.1 Muscles des parois pelviennes.

Muscle	Origine	Terminaison	Innervation	Fonction
Obturateur interne	Paroi antérolatérale du vrai pelvis (face profonde de la membrane obturatrice et os l'entourant)	Face médiale du grand trochanter du fémur	Nerf de l'obturateur interne L5, S1	Rotation latérale de la hanche en extension; abduction de la hanche en flexion
Piriforme	Face antérieure du sacrum entre les foramens sacraux antérieurs	Côté médial du bord supérieur du grand trochanter du fémur	Branches de L5, S1 et S2	Rotation latérale de la hanche en extension; abduction de la hanche en flexion



Une grande partie de la paroi postérolatérale de la cavité pelvienne est formée par le piriforme. De plus, ce muscle divise le grand foramen ischiatique en deux régions, l'une au-dessus du muscle, l'autre au-dessous. Des vaisseaux et des nerfs cheminant entre la cavité pelvienne et la région glutéale passent à travers ces deux régions.

Orifices de la paroi pelvienne

Chacune des parois latérales comporte trois orifices à travers lesquels passent des éléments de la cavité pelvienne et d'autres régions :

- le canal obturateur ;
- le grand foramen ischiatique ;
- le petit foramen ischiatique.

Canal obturateur

Au sommet du foramen obturé se situe le canal obturateur, qui est limité par la membrane obturatrice, les muscles obturateurs voisins et la branche

supérieure du pubis (figure 5.31). Le nerf et les vaisseaux obturateurs passent par ce canal de la cavité pelvienne à la cuisse.

Grand foramen ischiatique

Le grand foramen ischiatique est une importante voie de communication entre la cavité pelvienne et le membre inférieur (figure 5.31). Il est formé par l'incisure ischiatique de l'os coxal, les ligaments sacrotubéral et sacroépineux, et l'épine de l'ischium.

Le muscle piriforme traverse le grand foramen ischiatique, le divisant en deux parties :

- les nerfs et vaisseaux glutéaux supérieurs traversent le foramen au-dessus du piriforme ;
- les nerfs et les vaisseaux glutéaux inférieurs, le nerf sciatique, le nerf pudendal, les vaisseaux pudendaux internes, le nerf cutané postérieur de la cuisse, et les nerfs destinés aux muscles obturateur interne et carré fémoral traversent le foramen au-dessous du piriforme.

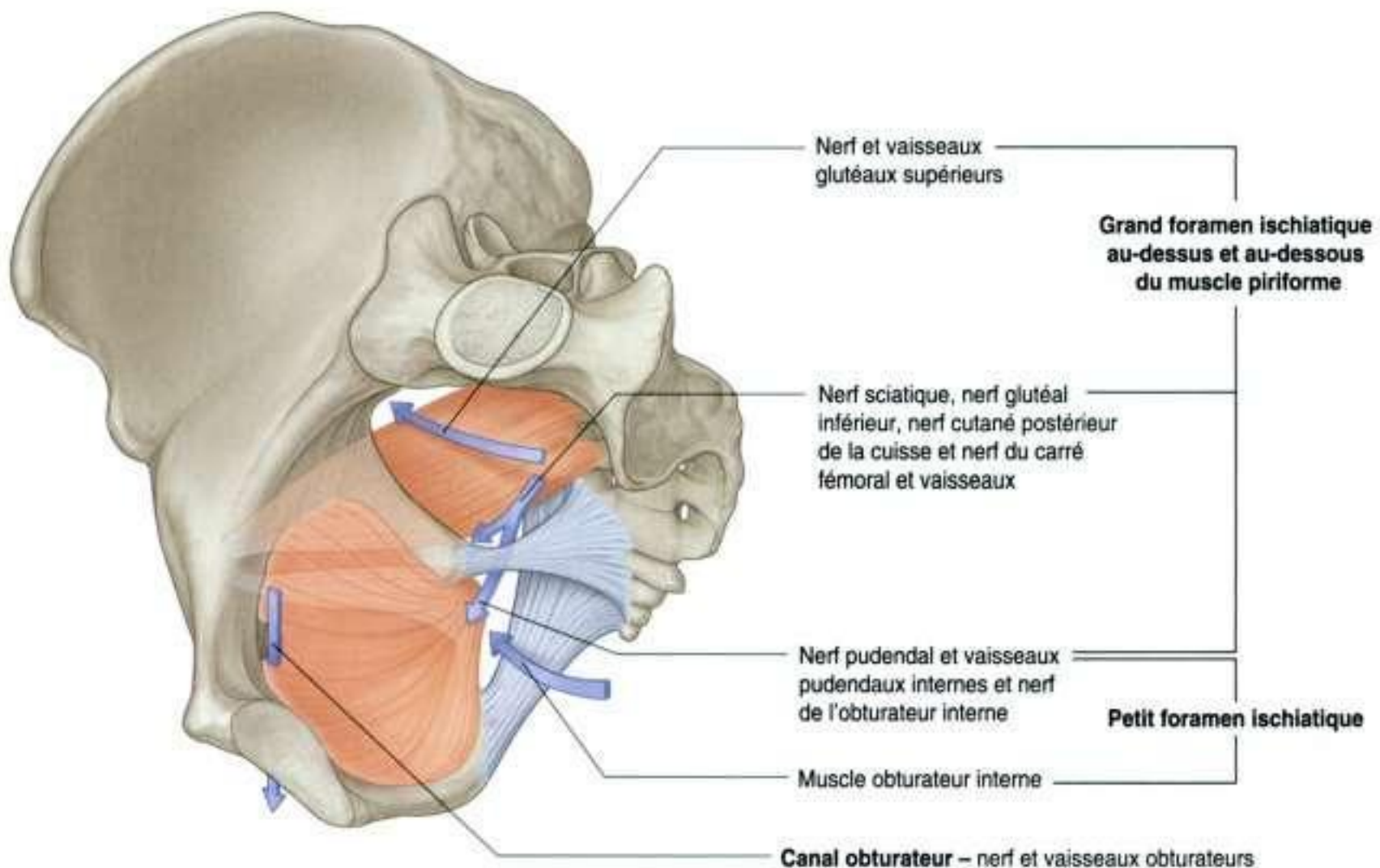


Figure 5.31. Orifices de la paroi pelvienne.

Petit foramen ischiatique

Le petit foramen ischiatique est formé par la petite incisure de l'os coxal, l'épine ischiatique, le ligament sacroépineux et le ligament sacrotubéral (figure 5.31). Le tendon du muscle obturateur interne traverse ce foramen pour entrer dans la région glutéale du membre inférieur.

Le petit foramen ischiatique étant situé au-dessous de l'insertion du plancher pelvien, il sert de voie de communication entre le périnée et la région glutéale. Le nerf pudendal et les vaisseaux pudendaux internes passent de la cavité pelvienne (au-dessus du plancher pelvien) au périnée (au-dessous du plancher pelvien). Ils sortent tout d'abord de la cavité pelvienne par le grand foramen ischiatique, puis décrivent une courbe autour de l'épine ischiatique et du ligament sacroépineux pour entrer dans le périnée.

Ouverture inférieure du pelvis

L'ouverture inférieure du pelvis est de forme losangique, avec la partie antérieure du losange essentielle-

ment limitée par l'os, et la partie postérieure surtout par des ligaments (figure 5.32). Sur la ligne médiane en avant, la limite de l'ouverture inférieure du pelvis est la symphyse pubienne. S'étendant latéralement et vers l'arrière, la limite de chaque côté est le bord inférieur du corps du pubis, la branche inférieure du pubis, la branche de l'ischium et la tubérosité ischiatique. Ensemble, ces éléments forment de chaque côté l'arcade pubienne.

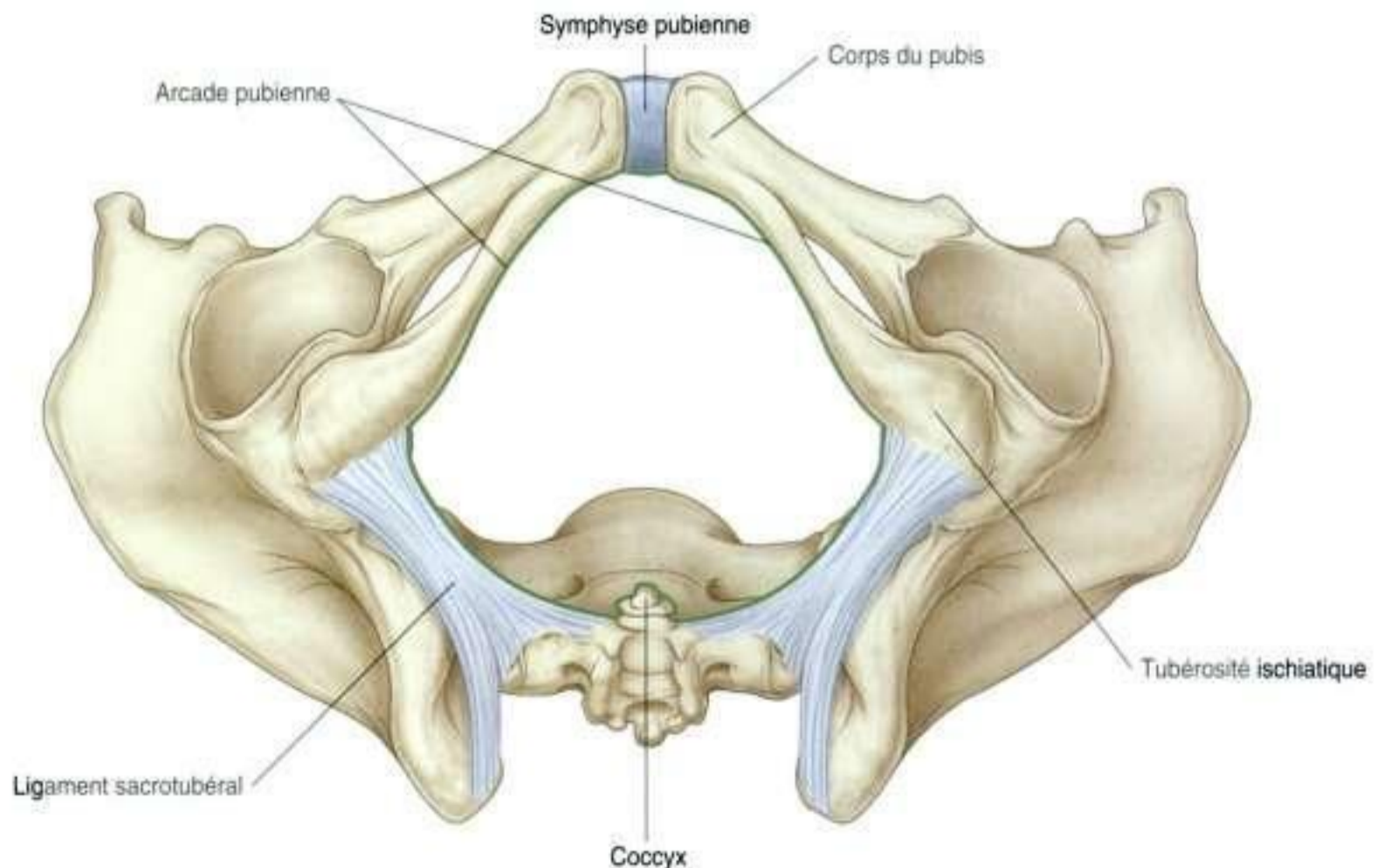
À partir des tubérosités ischiatiques, les limites se continuent en arrière et médialement le long des ligaments sacrotubéraux de chaque côté jusqu'au coccyx.

Les parties terminales des appareils urinaire et gastro-intestinal et le vagin traversent l'ouverture inférieure du pelvis.

L'espace compris dans ces limites de l'ouverture inférieure du pelvis et situé au-dessous du plancher pelvien est le **périnée**.

Plancher pelvien

Le plancher pelvien est formé par le diaphragme pelvien et, sur la ligne médiane en avant, par la



En clinique

Mesures pelviennes en obstétrique

Au cours de la grossesse, si l'on pense que la taille et la position de la tête fœtale peuvent causer des problèmes lors de l'accouchement, des mesures précises des distances transversales et sagittales des ouvertures supérieure et inférieure du pelvis de la mère peuvent aider à prévoir la probabilité d'une délivrance vaginale. Ces mesures comprennent :

- le diamètre sagittal de l'ouverture supérieure (entre le promontoire et le point culminant de la symphyse pubienne);
- le diamètre transverse maximal de l'ouverture supérieure;
- le diamètre biépineux de l'ouverture inférieure (la distance entre les épines ischiatiques);
- le diamètre sagittal de l'ouverture inférieure (la distance entre le sommet du coccyx et le bord inférieur de la symphyse pubienne).

Les valeurs acceptées de ces diamètres sont respectivement 11, 11,5, 9 et 10 cm.

Ces mesures peuvent être obtenues à partir de radiographies standard ou par tomodensitométrie. Ces deux techniques utilisent des radiations ionisantes qui, même à de faibles doses, comportent un risque potentiel pour la mère et le fœtus. De nouvelles techniques, dont l'imagerie par résonance magnétique nucléaire, ne comportent aucun risque d'irradiation pour le fœtus ou la mère (figure 5.33).

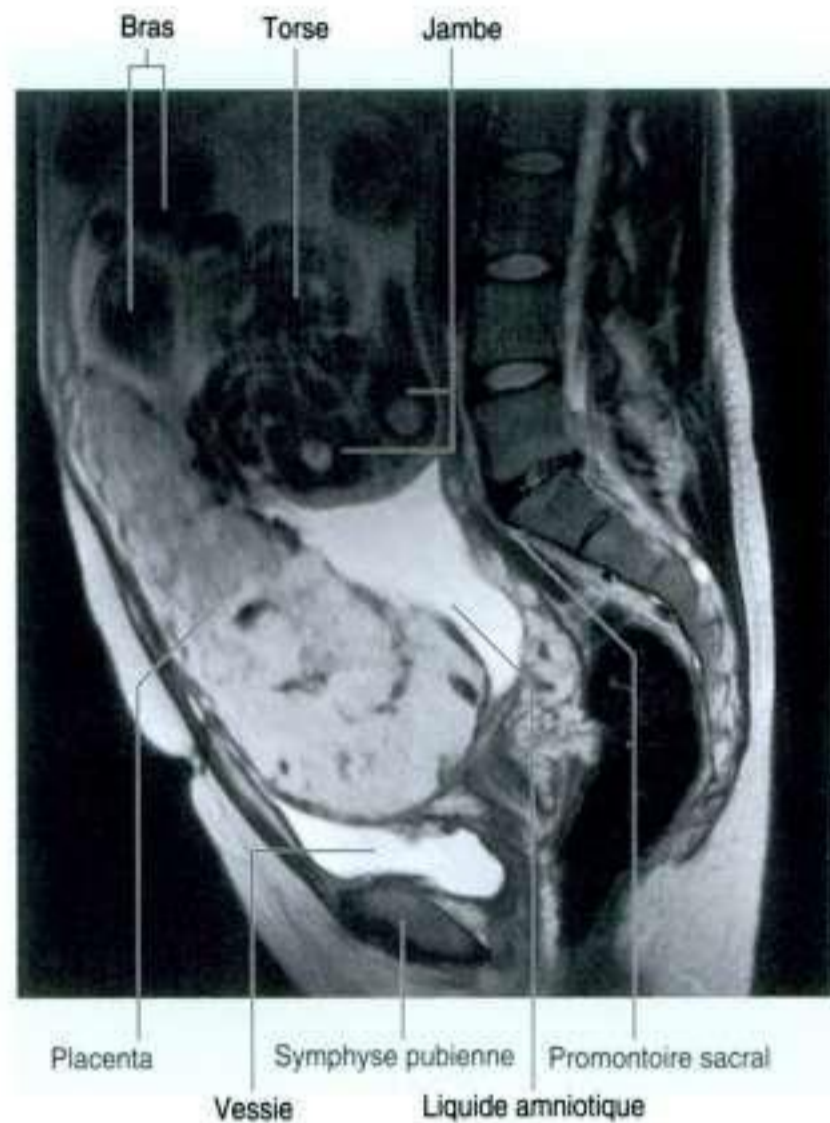


Figure 5.33. Coupe sagittale en T2 d'imagerie par résonance magnétique de l'abdomen inférieur et du pelvis d'une femme enceinte.

membrane du périnée et par les muscles de l'espace profond du périnée. Le diaphragme pelvien est formé de chaque côté par les muscles élévateur de l'anus et coccygien. Le plancher pelvien sépare la cavité pelvienne, au-dessus, du périnée, au-dessous.

Diaphragme pelvien

Le diaphragme pelvien est la partie musculaire du plancher pelvien. En forme de bol ou d'entonnoir et attaché vers le haut aux parois du pelvis, il est composé des muscles élévateur de l'anus et coccygien (figure 5.34 et tableau 5.2).

La ligne d'insertion circulaire du diaphragme pelvien à la paroi cylindrique du pelvis passe, de chaque côté, entre le grand foramen ischiatique et le petit foramen ischiatique. Ainsi :

- le grand foramen ischiatique est situé au-dessus du niveau du plancher pelvien et est une voie de communication entre la cavité pelvienne et la région glutéale du membre inférieur;
- le petit foramen ischiatique est situé au-dessous du plancher pelvien, fournissant une voie de communication entre la région glutéale du membre inférieur et le périnée.

Élévateur de l'anus

Les deux muscles élévateurs de l'anus ont leur origine de chaque côté sur la paroi pelvienne, se dirigent médialement et vers le bas, et se rejoignent sur la ligne médiane. L'insertion à la paroi pelvienne suit le contour circulaire de cette paroi et comporte :

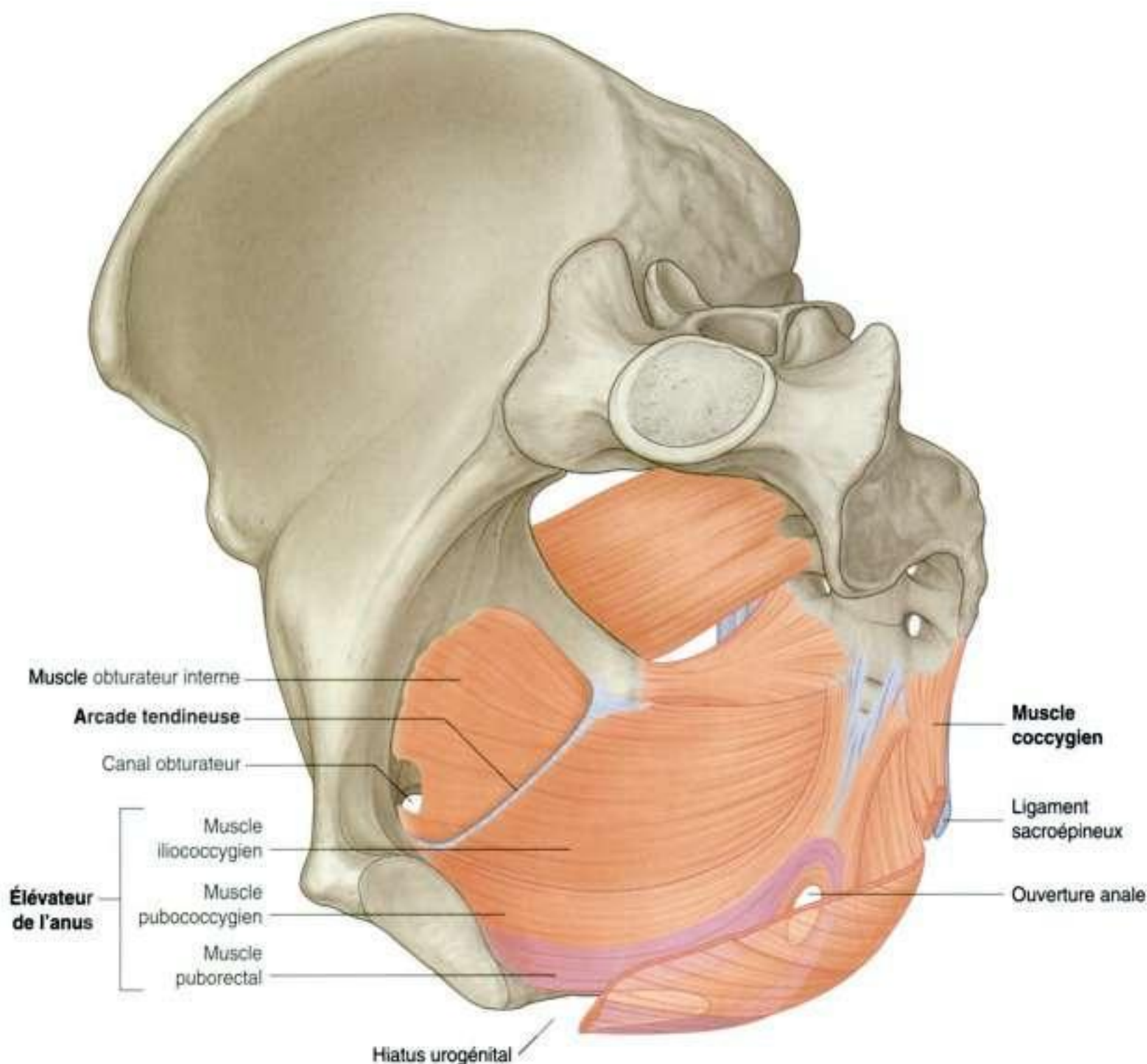


Figure 5.34. Diaphragme pelvien.

Tableau 5.2 Muscles du diaphragme pelvien.

Muscle	Origine	Terminaison	Innervation	Fonction
Élevateur de l'anus	Selon une ligne autour de la paroi pelvienne commençant sur la face postérieure du pubis et continuant sur le muscle obturateur interne en une arcade tendineuse (épaississement du fascia de l'obturateur interne) jusqu'à l'épine ischiatique	La partie antérieure est attachée à la face supérieure de la membrane du périnée. La partie postérieure rencontre la partie opposée au niveau du centre tendineux du périnée, autour du canal anal, et le long du ligament anococcygien	Branches directes des rameaux ventraux de S4, et par la branche rectale inférieure du nerf pudendal (S2 à S4)	Contribue à la formation du plancher pelvien, qui supporte les viscères pelviens. Maintient un angle entre le rectum et le canal anal. Renforce le sphincter externe anal et, chez la femme, fonctionne comme un sphincter vaginal
Coccygien	Épine ischiatique et face pelvienne du ligament sacroépineux	Bord latéral du coccyx et bord en rapport du sacrum	Branches des rameaux ventraux de S3 et S4	Contribue à la formation du plancher pelvien, qui supporte les viscères pelviens. Tire le coccyx vers l'avant après la défécation

- la face postérieure du corps du pubis ;
- un épaississement linéaire du fascia couvrant le muscle obturateur interne appelé l'**arcade tendineuse** ;
- l'épine de l'ischium.

Sur la ligne médiane, les muscles s'entremêlent en arrière du vagin chez la femme, et autour de l'ouverture pour le canal anal dans les deux sexes. En arrière de l'ouverture pour le canal anal, les muscles réunis forment un ligament ou raphé appelé le **ligament anococcygien (raphé anococcygien)** et se fixent au coccyx. En avant, les muscles sont séparés par un vide, ou une brèche, nommé le **hiatus urogénital**. Les bords du hiatus se confondent avec les parois des viscères voisins et avec les muscles de l'espace profond du périnée au-dessous. Le hiatus permet à l'urètre (chez l'homme et chez la femme) et au vagin (chez la femme) de passer à travers le diaphragme pelvien (figure 5.34).

Les muscles élévateurs de l'anus sont divisés en au moins trois faisceaux de fibres musculaires, selon leur site d'origine et les rapports aux viscères sur la ligne médiane : les muscles pubococcygien, puborectal et iliococcygien.

- Le **pubococcygien** a son origine sur le corps du pubis et se dirige en arrière pour s'attacher sur la ligne médiane en arrière jusqu'au coccyx. Cette

partie du muscle est encore subdivisée selon ses rapports avec les éléments médians en muscles **puboprostatique (élevateur de la prostate)**, **pubovaginal** et **puboanal**.

- Un deuxième faisceau essentiel de fibres musculaires, la portion **puborectale** de l'élevateur de l'anus, naît, en association avec le muscle pubococcygien, du pubis et se dirige vers le bas de chaque côté pour former une sangle autour de la partie terminale du tractus gastro-intestinal. Cette sangle musculaire maintient, au niveau de la jonction anorectale, un angle, ou angulation, appelé l'**angle anorectal**. Cet angle a un rôle parmi les mécanismes qui maintiennent fermée la terminaison de l'appareil gastro-intestinal.
- La dernière partie du muscle élévateur de l'anus est l'**iliococcygien**. Cette partie du muscle naît du fascia qui couvre le muscle obturateur interne. Elle rejoint le même muscle du côté opposé sur la ligne médiane pour former un ligament ou raphé qui s'étend depuis l'ouverture pour le canal anal jusqu'au coccyx.

Les muscles élévateurs de l'anus aident à soutenir les viscères pelviens et à maintenir fermés le rectum et le vagin. Ils sont directement innervés par des branches des rameaux ventraux de S4 et par des branches du nerf pudendal (S2 à S4).

En clinique

Défécation

Au début de la défécation, la pression intra-abdominale s'élève du fait de la contraction des muscles carré des lombes, droit abdominal, obliques externe et interne, et transverse de l'abdomen. Le diaphragme est stabilisé par la fermeture du larynx.

Le muscle puborectal entourant la jonction anorectale se relâche pour permettre le redressement de l'angle anorectal (la sangle puborectale maintient habituellement un angle d'environ 90° entre le rectum et le canal anal pour qu'il soit fermé). L'angle anorectal agit normalement en pinçant avec effet de valve pour prévenir la défécation. Lors de la défécation, l'angle anorectal augmente jusqu'à environ 130–140° ; le résultat est le redressement du canal anal et les fèces peuvent être évacuées.

De plus, le sphincter anal externe se relâche et, ainsi, le canal anal se raccourcit. Lorsqu'il est contracté, le sphincter anal accentue l'action du puborectal en attirant la jonction anorectale

en avant pour augmenter encore l'angulation anorectale.

Le tissu graisseux de la fosse ischioanale permet les changements de position et de taille du canal anal et de l'anus pendant la défécation. Durant l'évacuation, la jonction anorectale se déplace en bas et en arrière, et le plancher pelvien descend habituellement légèrement.

Le sphincter anal interne, qui agit habituellement pour fermer les parties supérieure et moyenne du canal anal, se relâche pour permettre le passage des fèces.

La musculature circulaire du rectum produit une vague de contraction pour pousser les fèces vers l'anus.

Lorsque les fèces sortent de l'anus, la musculature longitudinale du rectum et l'élevateur de l'anus attirent le canal anal en haut, les fèces sont expulsées, et l'anus et le rectum reviennent à leurs positions normales.

Muscles coccygiens

Les deux muscles coccygiens, un de chaque côté, sont de forme triangulaire et recouvrent les ligaments sacroépineux; ensemble, ils complètent la partie postérieure du diaphragme pelvien (figure 5.34 et tableau 5.2). Ils sont attachés, par leurs sommets, aux extrémités des épines ischiatiques et, par leurs bases, aux bords latéraux du coccyx et bords adjacents du sacrum.

Ces muscles coccygiens sont innervés par des branches des rameaux ventraux de S4 et S5, et participent au soutien de la partie postérieure du plancher pelvien.

Membrane du périnée et espace profond du périnée

La **membrane du périnée** est un épais fascia, structure de forme triangulaire attachée au cadre osseux de l'arcade pubienne (figure 5.35A). Elle est orientée dans un plan horizontal et a un bord postérieur libre. En avant, il y a une petite brèche entre la mem-

brane et le **ligament arqué du pubis** (un ligament de la symphyse pubienne).

La membrane du périnée est en rapport au-dessus avec un étroit espace appelé **l'espace profond du périnée** (figure 5.35B), qui contient une couche de muscle squelettique et divers éléments neurovasculaires.

L'espace profond du périnée est ouvert en haut et n'est pas séparé des structures supérieures par une couche distincte de fascia. Les parties de la membrane du périnée et les structures de l'espace périnéal profond, limitées au-dessus par le hiatus urogénital, contribuent donc au plancher pelvien et soutiennent les éléments de l'appareil urogénital dans la cavité pelvienne – même si la membrane du périnée et l'espace profond du périnée sont habituellement considérés comme des parties du périnée.

La membrane du périnée et l'arcade pubienne adjacente donnent insertion aux racines des organes génitaux externes et aux muscles qui leur sont associés (figure 5.35C).

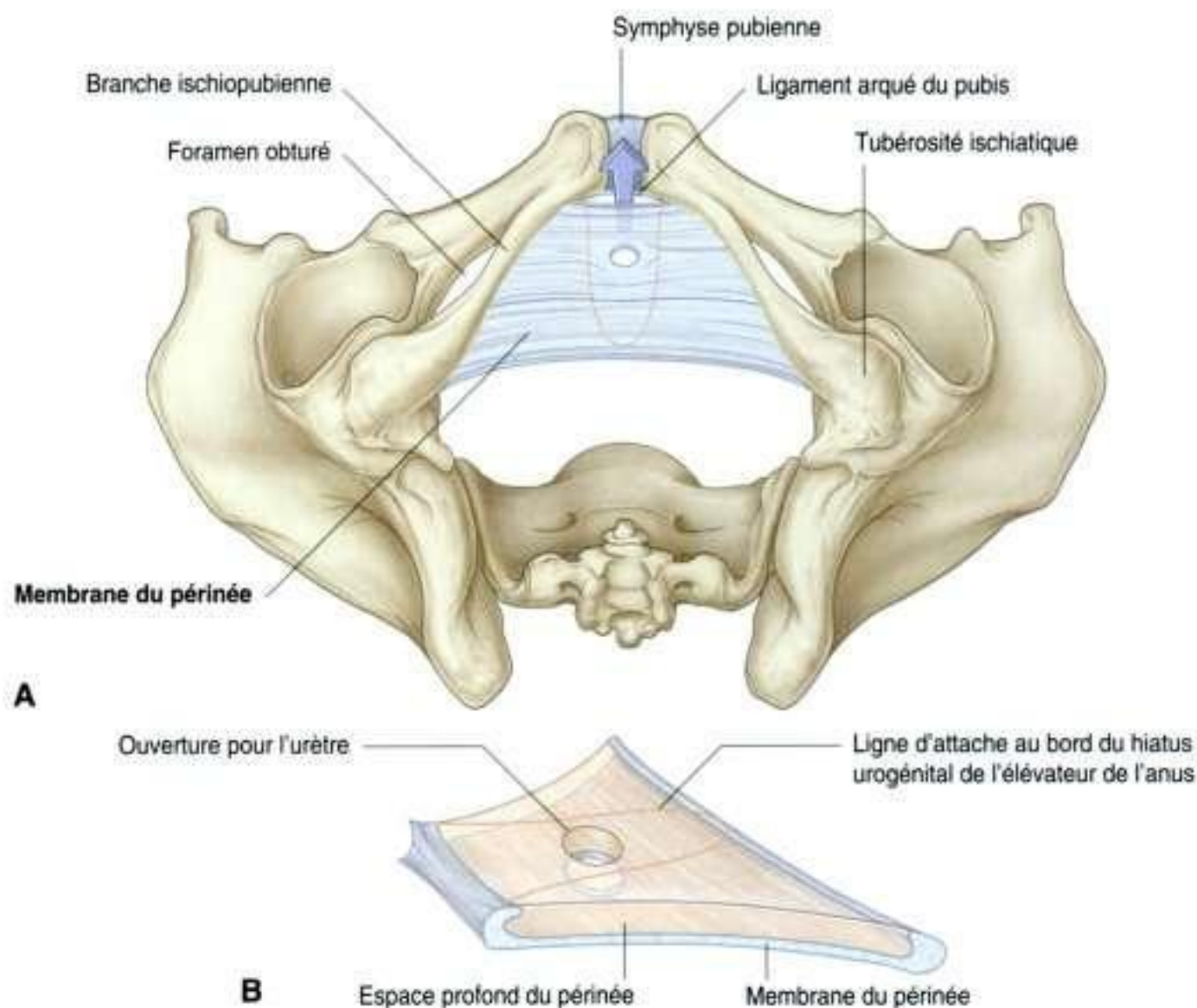
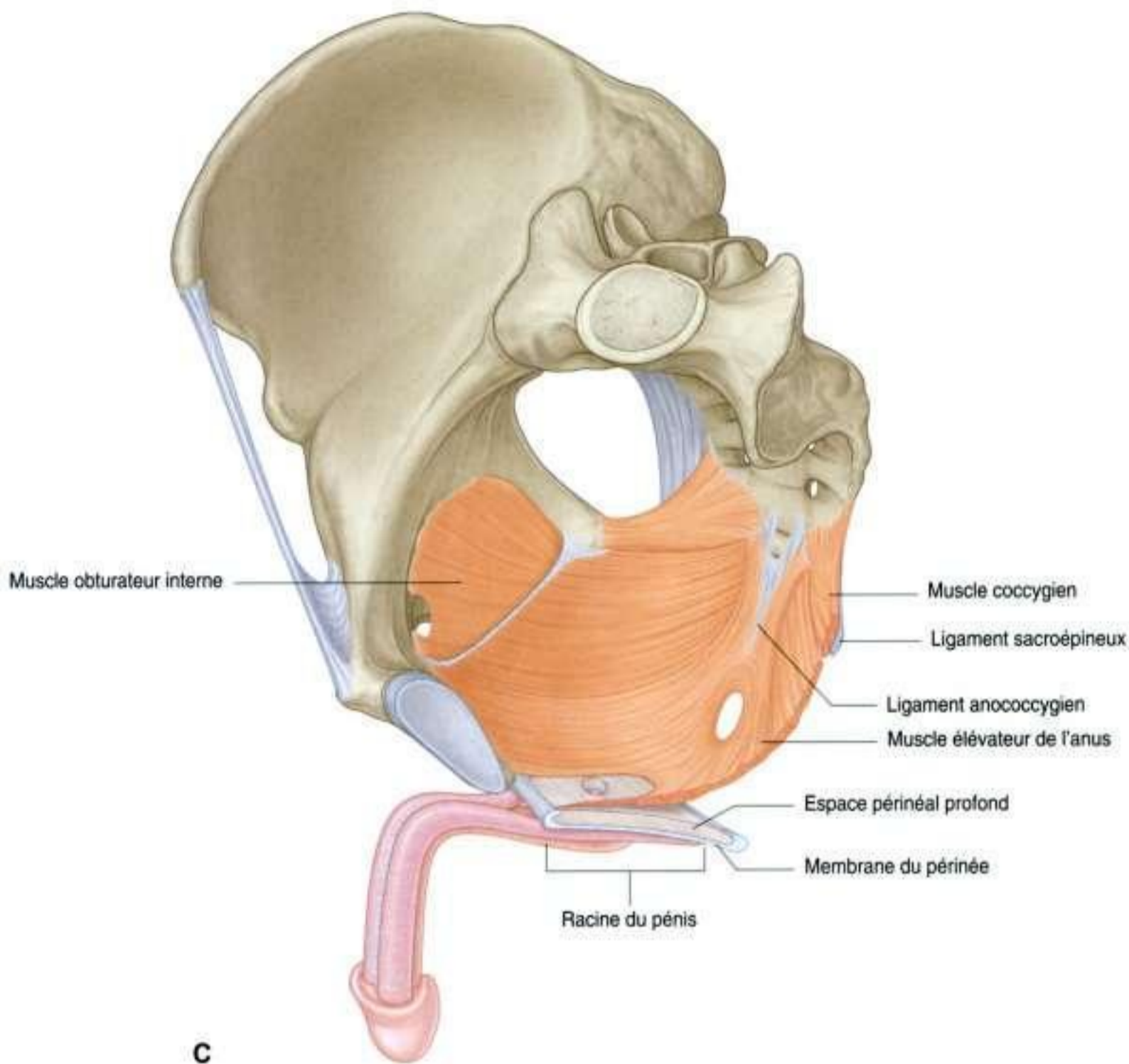


Figure 5.35. Membrane du périnée et espace profond du périnée. **A.** Vue inférieure. **B.** Vue supérolatérale.



C

Figure 5.35, suite. Membrane du périnée et espace profond du périnée. **C.** Vue médiale.

L'urètre pénètre verticalement à travers un hiatus circulaire de la membrane du périnée lorsqu'il passe de la cavité pelvienne, au-dessus, au périnée, au-dessous. Chez la femme, le vagin passe aussi à travers un hiatus de la membrane du périnée juste en arrière du hiatus urétral.

Dans l'espace périnéal profond, une couche de muscle squelettique fonctionne comme un sphincter, essentiellement pour l'urètre, et comme stabilisateur du bord postérieur de la membrane (figure 5.36 et tableau 5.3).

■ En avant, un faisceau de fibres musculaires entoure l'urètre et forme le **sphincter externe de l'urètre**.

■ Deux faisceaux supplémentaires sont en rapport avec l'urètre et le vagin chez la femme. Un faisceau forme le **sphincter urétrovaginal**, qui entoure l'urètre et le vagin. Le second faisceau forme, de chaque côté, le **compresseur de l'urètre**, qui naît de la branche ischiopubienne et vient à la rencontre de l'urètre en avant. Ensemble, le sphincter externe de l'urètre, le sphincter urétrovaginal et le compresseur de l'urètre facilitent la fermeture de l'urètre.

■ Chez l'homme et chez la femme, un **muscle transverse profond du périnée** est parallèle au bord postérieur libre de la membrane du périnée et rejoint celui du côté opposé sur la ligne médiane. Ces muscles sont considérés comme des

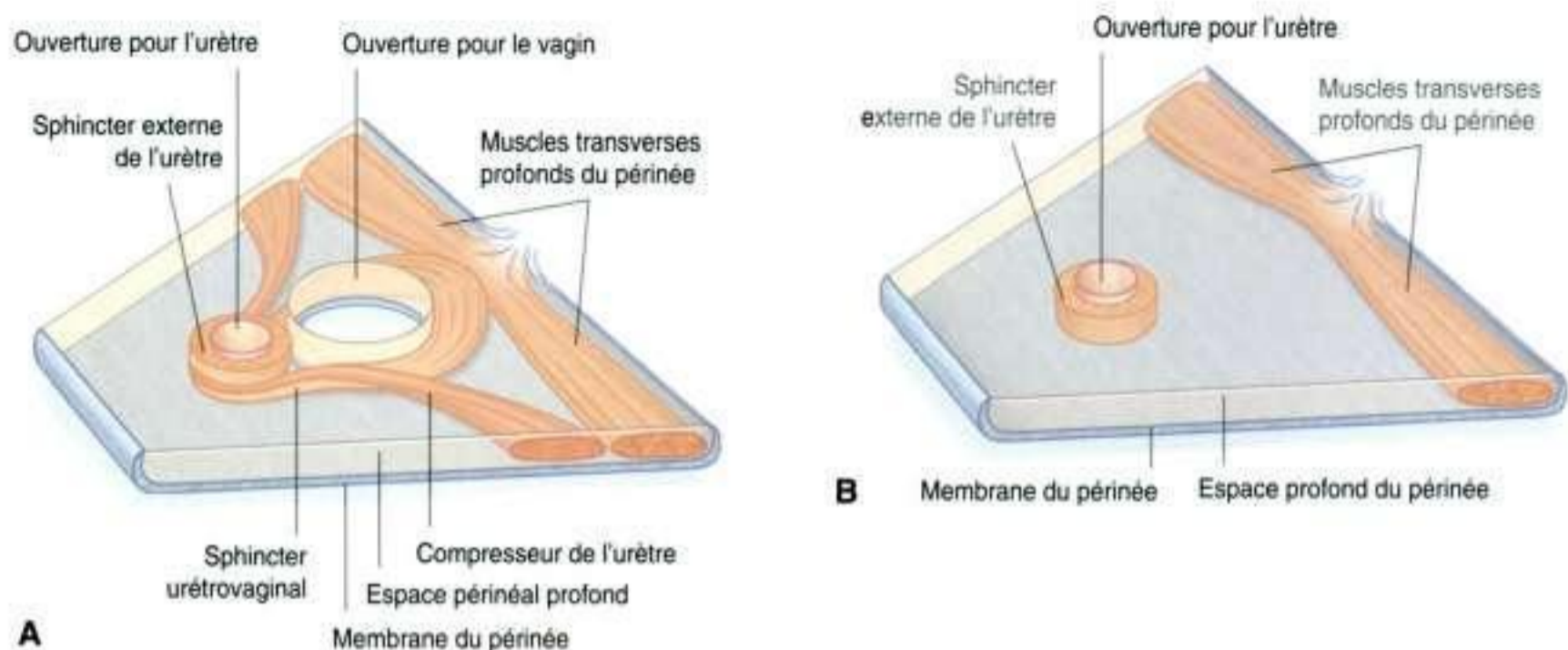


Figure 5.36. Muscles de l'espace profond du périnée. **A.** Chez la femme. **B.** Chez l'homme.

Tableau 5.3 Muscles de l'espace profond du périnée.

Muscle	Origine	Terminaison	Innervation	Fonction
Sphincter externe de l'urètre	De la branche inférieure du pubis de chaque côté et des parois voisines de l'espace profond du périnée	Entoure la partie membraneuse de l'urètre	Branches périnéales du nerf pudendal (S2 à S4)	Comprime l'urètre membraneux. Se relâche durant la miction
Transverse profond du périnée	Face médiale de la branche de l'ischium	Centre tendineux du périnée	Branches périnéales du nerf pudendal (S2 à S4)	Stabilise la position du centre tendineux du périnée
Compresseur de l'urètre (chez la femme seulement)	Branche ischiopubienne de chaque côté	Uni au muscle controlatéral en avant de l'urètre	Branches périnéales du nerf pudendal (S2 à S4)	Fonctionne comme un sphincter accessoire de l'urètre
Sphincter urétrovaginal	Centre tendineux du périnée	Se dirige en avant latéralement au vagin pour s'unir au muscle controlatéral en avant de l'urètre	Branches périnéales du nerf pudendal (S2 à S4)	Fonctionne comme un sphincter accessoire de l'urètre (peut aussi faciliter la fermeture du vagin)

stabilisateurs de la position du centre tendineux du périnée, qui est une structure médiane au bord postérieur de la membrane du périnée.

Centre tendineux du périnée

Le centre tendineux du périnée est une importante structure de tissu fibreux mal limitée dans laquelle les muscles du plancher pelvien viennent s'attacher (figure 5.37). Il est positionné sur la ligne médiane le long du bord postérieur de la membrane du périnée, à laquelle il est fixé. La limite postérieure du hiatus urogénital de l'élevateur de l'anus lui est également adhérente.

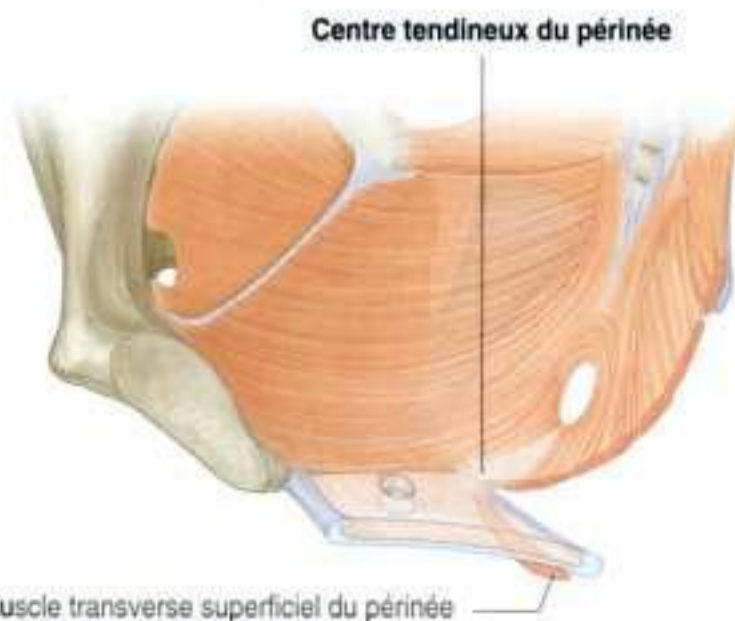


Figure 5.37. Centre tendineux du périnée.

En clinique

Épisiotomie

Durant l'accouchement, le centre tendineux du périnée peut être étiré et déchiré.

Si, durant l'accouchement, une déchirure périnéale (comprenant une déchirure du centre tendineux du périnée) est probable, l'obstétricien peut inciser la peau et le centre tendineux pour permettre le passage de la tête du fœtus à travers le vagin. Cette procédure est connue sous le nom d'épisiotomie. Le bénéfice d'une telle incision bien nette est qu'elle est plus aisée à suturer qu'une déchirure irrégulière.

Une épisiotomie postérolatérale est parfois réalisée. Cette dernière évite le centre tendineux du périnée. Une épisiotomie médiane (sur la ligne médiane) coupe à travers le centre tendineux du périnée.

Les muscles transverses profonds du périnée s'entrecroisent au niveau du centre tendineux du périnée; chez la femme, le sphincter urétrovaginal se fixe aussi au centre tendineux du périnée. D'autres muscles sont connectés au centre tendineux du périnée : le sphincter anal externe, les muscles transverses superficiels du périnée et les muscles bulbospongieux du périnée.

Viscères

Les viscères pelviens incluent des parties de l'appareil gastro-intestinal, de l'appareil urinaire et de l'appareil de la reproduction. Les viscères sont alignés sur la ligne médiane, d'avant en arrière. L'apport neurovasculaire se fait par des branches de vaisseaux et des nerfs situées sur les parois du pelvis et se dirigeant médialement.

Appareil gastro-intestinal

Les parties pelviennes de l'appareil gastro-intestinal sont essentiellement le rectum et le canal anal, bien que la partie terminale du côlon sigmoïde soit également dans la cavité pelvienne (figure 5.38).

Rectum

Le **rectum** est en continuité :

- au-dessus, avec le côlon sigmoïde environ au niveau de la vertèbre SIII;
- au-dessous, avec le canal anal lorsque cette structure pénètre le plancher pelvien et traverse le périnée pour se terminer par l'anus.

Le rectum, élément viscéral le plus postérieur du pelvis, est immédiatement antérieur au sacrum dont il suit le contour concave.

La jonction anorectale est attirée en avant (angle anorectal) par l'action de la partie puborectale du muscle élévateur de l'anus; ainsi, le canal anal se dirige vers l'arrière lorsqu'il passe au-dessous du plancher pelvien.

De plus, pour s'adapter à la courbure générale du sacrum dans le plan antéropostérieur, le rectum a trois courbures latérales : les courbures supérieure et inférieure à droite et la moyenne à gauche. La partie inférieure du rectum est dilatée pour former l'**ampoule rectale**. Enfin, à la différence du côlon, le rectum n'a pas de bandelettes musculaires, d'appendices omentaux ni d'haustrations coliques.

Canal anal

Le **canal anal** commence à la terminaison de l'ampoule rectale lorsqu'elle se rétrécit au niveau du plancher pelvien. Il se termine par l'anus après avoir traversé le périnée. Quand il traverse le plancher pelvien, le canal anal est entouré sur toute sa longueur par les sphincters anaux interne et externe, qui normalement le maintiennent fermé.

Le revêtement du canal anal présente un certain nombre d'aspects structurels caractéristiques qui sont le reflet de la position approximative de la membrane anococcygienne chez le fœtus (qui ferme la terminaison de l'appareil gastro-intestinal en développement du fœtus) et de la transition de la muqueuse gastro-intestinale à la peau chez l'adulte (figure 5.38B).

- La partie supérieure du canal anal est revêtue d'une muqueuse semblable à celle tapissant le rectum et se distingue par un certain nombre de plis orientés longitudinalement. Ceux-ci sont connus sous le nom de **colonnes anales**, qui sont réunies en bas par des replis en croissant appelés les **valvules anales**. Au-dessus de chaque valvule se trouve une dépression appelée **sinus anal**. Les valvules anales forment ensemble un cercle sur la circonférence du canal anal à une localisation

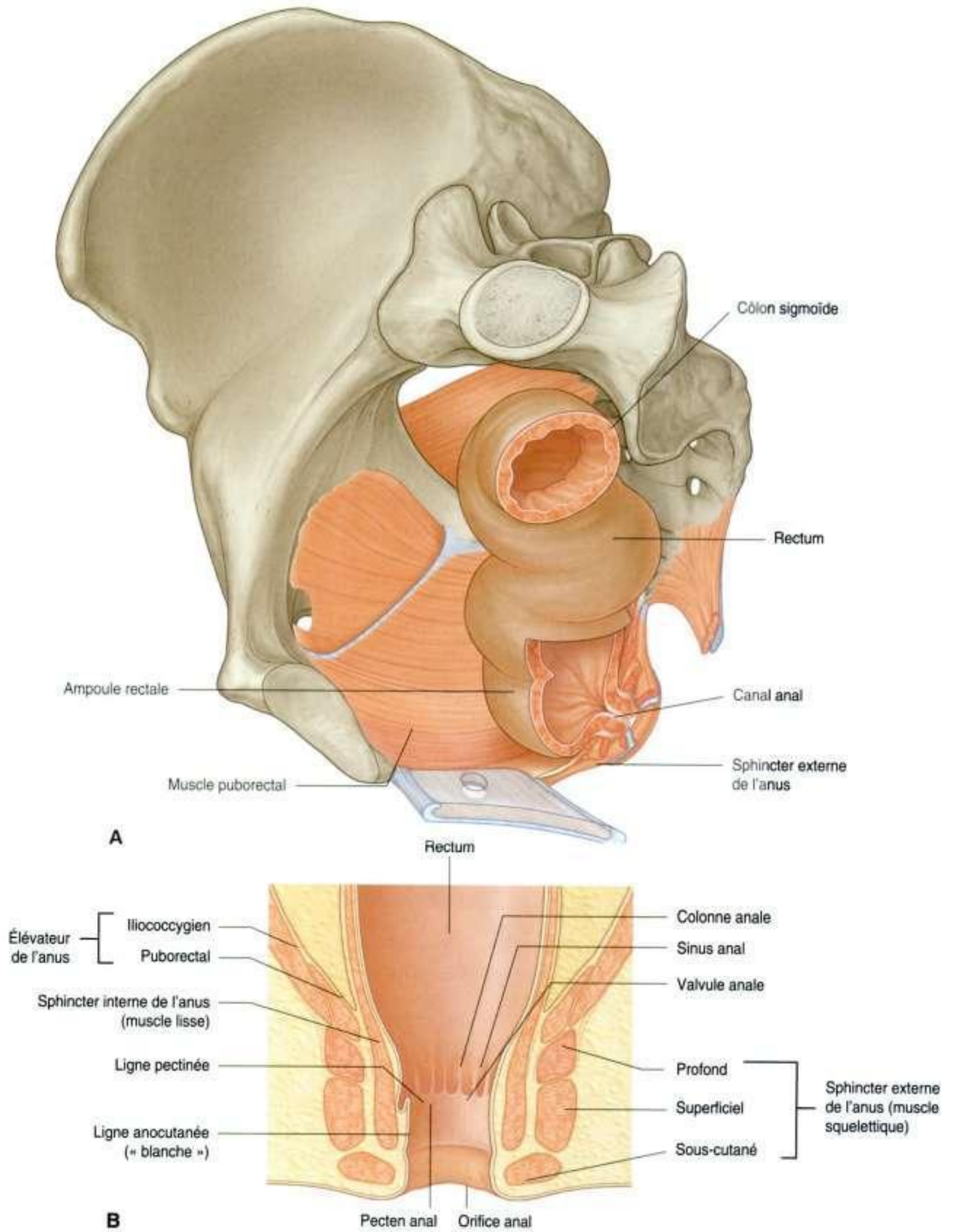


Figure 5.38. Rectum et canal anal. **A.** Os coxal gauche enlevé. **B.** Section longitudinale.

En clinique

Carcinome du côlon et du rectum

Le carcinome du côlon et du rectum (colorectum) est une maladie commune et létale. Les récents progrès en chirurgie, radiothérapie et chimiothérapie ont seulement légèrement amélioré les taux de survie à 5 ans.

Le comportement biologique des tumeurs du côlon et du rectum est relativement prévisible.

La plupart des tumeurs se développent à partir de polypes bénins, parmi lesquels quelques-uns subissent une transformation maligne. Le pronostic est globalement en rapport avec :

- le degré de pénétration de la tumeur à travers la paroi intestinale;

nommée la **ligne pectinée**, qui marque la position approximative de la membrane anococcygienne.

- Au-dessous de la ligne pectinée, se trouve une zone de transition connue comme le **pecten anal**, qui est tapissé par un épithélium squameux stratifié non kératinisé. Le pecten anal se termine en bas au niveau de la **ligne anocutanée** (« ligne blanche »), ou bien à l'endroit où le revêtement du canal anal devient de la vraie peau.

Appareil urinaire

Les parties pelviennes de l'appareil urinaire sont les parties terminales des uretères, la vessie et la partie proximale de l'urètre (figure 5.39).

Uretères

Les uretères entrent dans la cavité pelvienne à partir de l'abdomen en traversant l'ouverture supérieure du pelvis. De chaque côté, l'uretère croise l'ouverture supérieure du pelvis et pénètre dans la cavité pelvienne en avant de la bifurcation de l'artère iliaque commune. À partir de là, il poursuit son trajet le long de la paroi pelvienne et du plancher pour rejoindre la base de la vessie.

Dans le pelvis, l'uretère est croisé par :

- le conduit déférent chez l'homme;
- l'artère utérine chez la femme.

Vessie

La vessie est l'élément le plus antérieur des viscères pelviens. Alors que, vide, elle est entièrement située

- la présence ou l'absence de dissémination lymphatique;
- la présence ou l'absence de métastases systémiques.

Étant donné la position du côlon et du rectum dans la cavité abdominopelvienne et la proximité d'autres organes, il est extrêmement important d'évaluer précisément le stade des tumeurs colorectales : par exemple, une tumeur dans le pelvis peut envahir l'utérus ou la vessie. Déterminer si une extension s'est produite ou non peut être apprécié par l'échographie, la tomographie par ordinateur et l'imagerie par résonance magnétique.

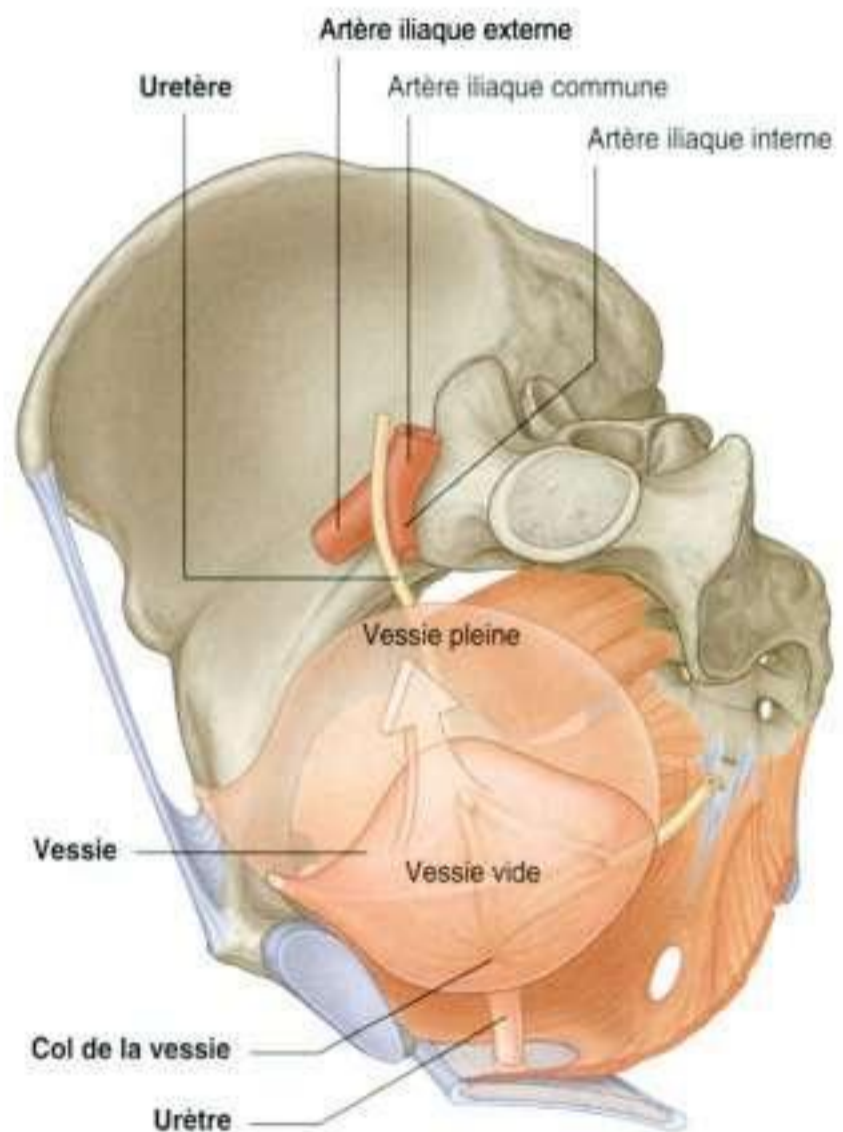


Figure 5.39. Parties pelviennes de l'appareil urinaire.

dans la cavité pelvienne, pleine elle se développe dans l'abdomen.

La vessie vide est en forme de pyramide à trois côtés qui a basculé pour reposer sur l'un de ses bords (figure 5.40A). Elle a un sommet, une

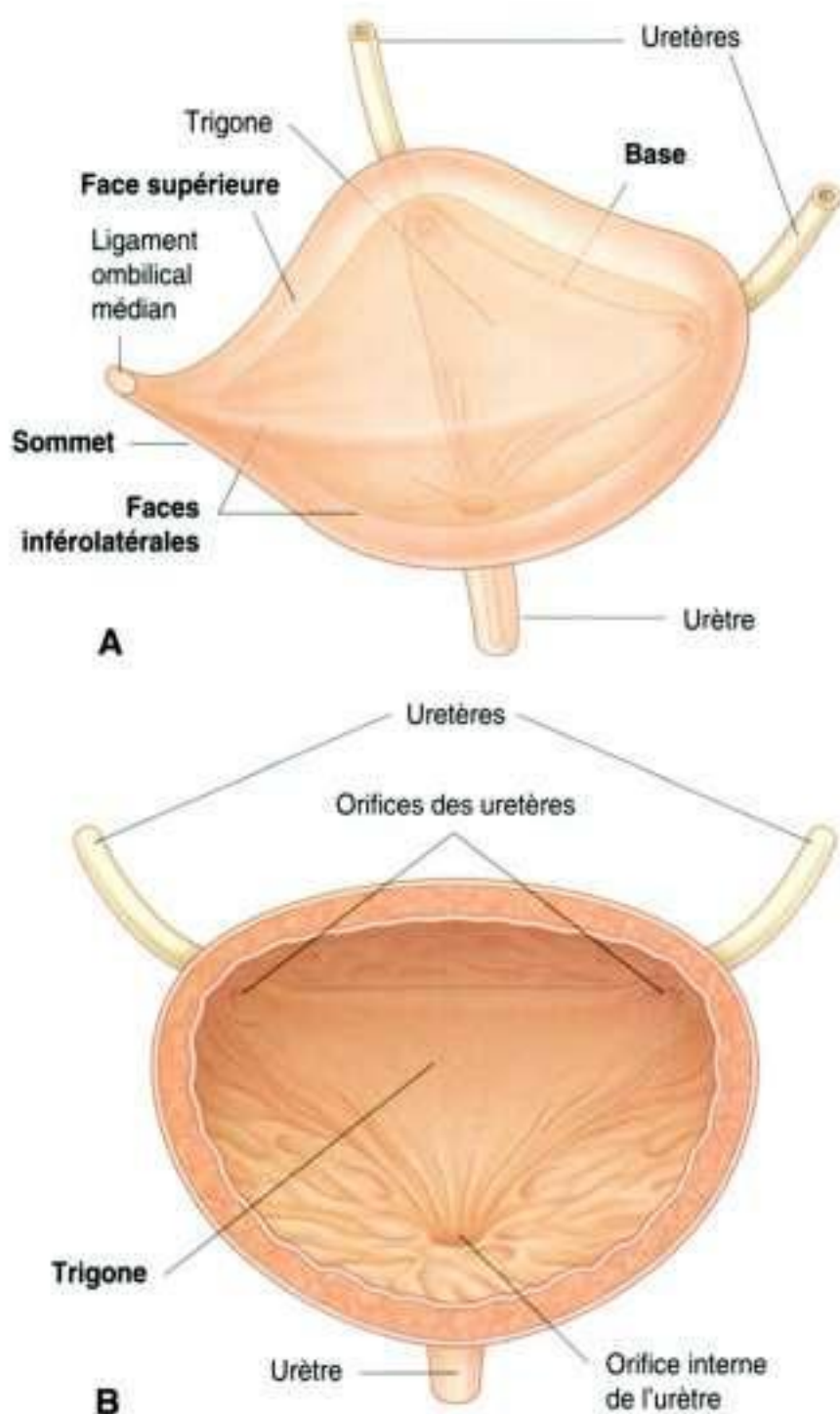


Figure 5.40. Vessie. **A.** Vue supérolatérale. **B.** Trigone. Vue antérieure avec la partie antérieure de la vessie enlevée.

base, une face supérieure et deux faces inférolatérales.

- Le **sommet** de la vessie est directement en regard du haut de la symphyse pubienne ; une structure connue comme le **ligament ombilical médian** (un reste embryologique de l'ouraque qui contribue à la formation de la vessie) la prolonge depuis son sommet jusqu'à l'ombilic de la paroi abdominale antérieure.
- La **base** de la vessie est en forme de triangle renversé et regarde en bas et en arrière. Les deux uretères pénètrent la vessie à chacun des angles

supérieurs de la base, et l'urètre la draine en bas à partir de l'angle inférieur de la base. À l'intérieur, la muqueuse tapissant la base de la vessie est lisse et fermement attachée à la couche musculaire lisse sous-jacente – à la différence du reste de la vessie, où la muqueuse est plissée et peu adhérente à la paroi. La surface triangulaire lisse entre les orifices des uretères et de l'urètre à l'intérieur de la vessie est appelée le **trigone** (figure 5.40B).

- Les **faces inférolatérales** de la vessie sont comme dans un berceau entre les muscles élévateurs de l'anus du diaphragme pelvien et les muscles obturateurs internes voisins, au-dessus de l'insertion du diaphragme pelvien. La face supérieure est légèrement en dôme quand la vessie est vide ; elle se développe en ballon vers le haut lorsque la vessie se remplit.

Col de la vessie

Le col de la vessie entoure l'origine de l'urètre à l'union des faces inférolatérales et de la base.

Le col est la partie la plus basse de la vessie et aussi la partie la plus « fixe ». Il est ancré dans cette position par une paire de cordons fibromusculaires résistants, qui unissent le col et la partie pelvienne de l'urètre à la partie postéro-inférieure de chacun des pubis :

- chez la femme, ces cordons fibromusculaires sont appelés **ligaments pubovésicaux** (figure 5.41A). Ensemble avec la membrane du périnée et les muscles associés, les muscles élévateurs de l'anus, et les os du pubis, ces ligaments aident à soutenir la vessie ;
- chez l'homme, la paire de cordons fibromusculaires est connue sous le nom de **ligaments puboprostatiques** parce qu'ils s'unissent avec la capsule fibreuse de la prostate, qui entoure le col de la vessie et la partie voisine de l'urètre (figure 5.41B).

Bien que la vessie soit considérée comme étant pelvienne chez l'adulte, elle a une position plus haute chez les enfants. À la naissance, la vessie est presque entièrement abdominale ; l'urètre débute approximativement au bord supérieur de la symphyse pubienne. Avec l'âge, la vessie descend jusqu'après la puberté, où elle atteint sa position adulte.

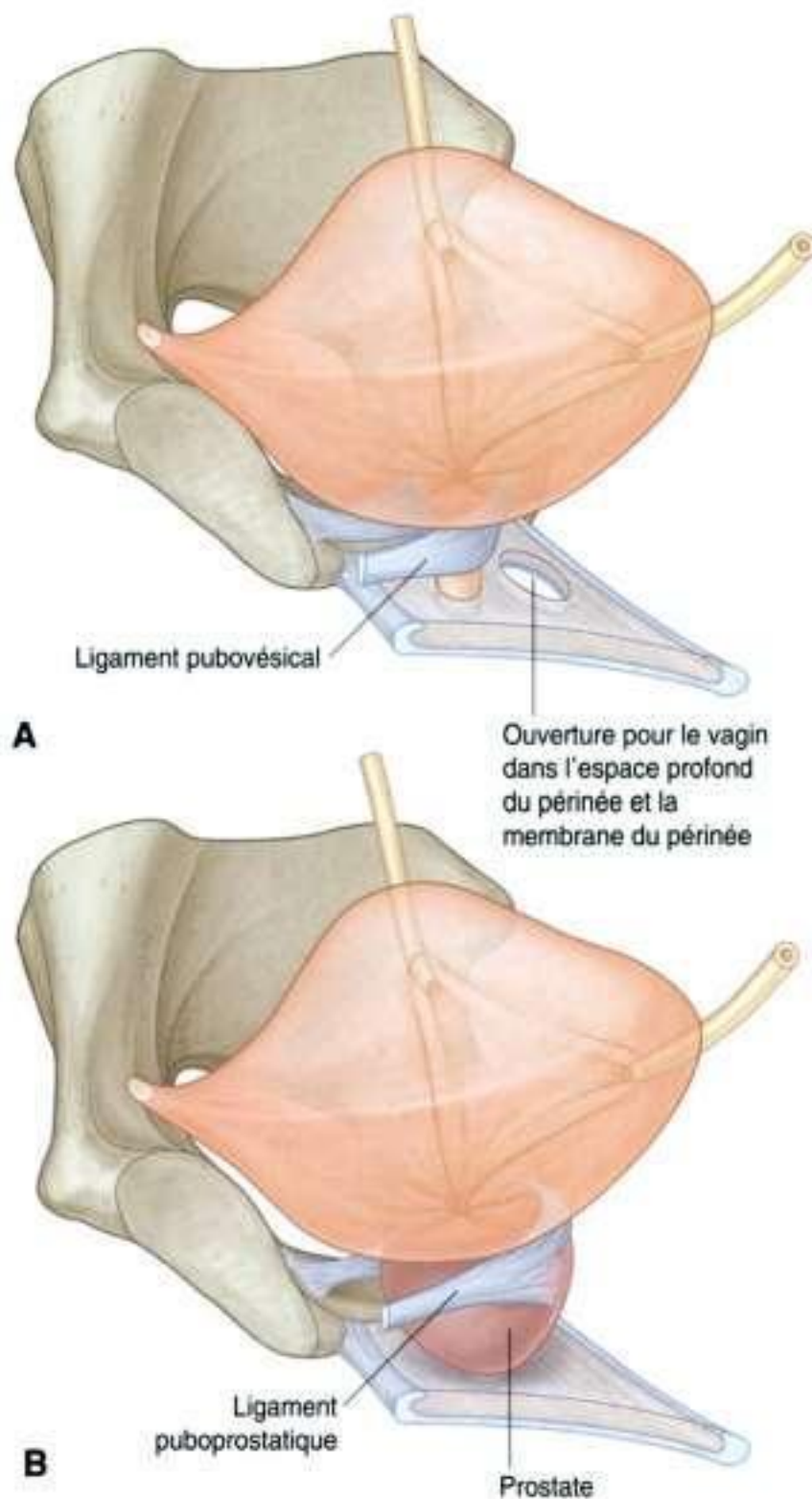


Figure 5.41. Ligaments qui amarrent le col de la vessie et la partie pelvienne de l'urètre aux os coxaux. **A.** Chez la femme. **B.** Chez l'homme.

Urètre

L'urètre commence à la base de la vessie et se termine par son ouverture à l'extérieur dans le périnée. Le trajet suivi par l'urètre diffère significativement chez la femme et chez l'homme.

Chez la femme

Chez la femme, l'urètre est court, environ 4 cm de long. Il décrit un trajet légèrement curviligne en traversant vers le bas le plancher pelvien jusqu'au

périnée, où il traverse l'espace profond du périnée et la membrane du périnée avant de s'ouvrir dans le vestibule, qui est situé entre les petites lèvres (figure 5.44A).

L'orifice urétral est antérieur à l'orifice vaginal dans le vestibule. La face inférieure de l'urètre est adhérente à la face antérieure du vagin. Deux petites glandes muqueuses para-urétrales (les **glandes de Skene**) sont associées à la partie terminale de l'urètre. Chacune se draine par un canal qui s'ouvre au bord latéral de l'orifice externe de l'urètre.

Chez l'homme

Chez l'homme, l'urètre est long, environ 20 cm, et décrit deux courbes au cours de son trajet (figure 5.44B). Commencé à la base de la vessie et traversant vers le bas la prostate, il passe à travers l'espace profond du périnée et la membrane du périnée, et pénètre immédiatement dans la racine du pénis. Lorsque l'urètre sort de l'espace profond du périnée, il se courbe en avant pour se diriger ventralement dans la racine du pénis. Quand le pénis est flasque, l'urètre décrit une autre courbe, vers le bas cette fois, en passant de la racine au corps du pénis. Durant l'érection, la courbure entre la racine et le corps du pénis disparaît.

L'urètre est divisé chez l'homme en plusieurs parties : préprostatique, prostatique, membraneux et spongieux.

Partie préprostatique

La partie préprostatique de l'urètre fait environ 1 cm de long, s'étend de la base de la vessie à la prostate, et est en rapport avec un manchon de fibres musculaires lisses (le **sphincter interne de l'urètre**). La contraction de ce sphincter évite l'éjaculation rétrograde du sperme dans la vessie.

Partie prostatique

La partie prostatique de l'urètre (figure 5.44C) est longue de 3–4 cm et est entourée par la prostate. Dans cette région, la lumière de l'urètre est marquée par un pli longitudinal médian de la muqueuse (la **crête urétrale**). La dépression de chaque côté de la crête est le **sinus urétral**; les canaux de la prostate s'ouvrent dans ces deux sinus.

À mi-longueur de son trajet, la crête urétrale s'élargit pour former une sorte d'élévation circulaire (le **colliculus séminal**). *Chez l'homme, le colliculus séminal est utilisé pour déterminer la position de la glande prostatique lors de la résection transurétrale de la prostate.*

En clinique

Cancer vésical

Le cancer vésical (figure 5.42) est la plus fréquente tumeur des voies urinaires et est habituellement une maladie qui apparaît entre l'âge de 60 et 80 ans, bien qu'il y ait une tendance croissante chez des patients plus jeunes.

Approximativement un tiers des tumeurs de la vessie sont multifocales; heureusement, deux tiers sont des tumeurs superficielles et accessibles à des traitements locaux.

Les tumeurs vésicales peuvent s'étendre au travers de la paroi vésicale et envahir les structures locales, incluant le rectum, l'utérus (chez la femme), et les parois latérales de la cavité pelvienne. L'envahissement prostatique n'est pas rare chez l'homme. La maladie s'étend à partir des nœuds lymphatiques iliaques internes. Un envahissement métastatique à distance incluant les poumons est rare.

Le traitement des tumeurs à un stade précoce comporte la résection locale avec conservation de la vessie. Des tumeurs diffuses peuvent être traitées par chimiothérapie locale; des tumeurs plus extensives peuvent requérir une chirurgie radicale avec ablation de la vessie et, chez l'homme, exérèse de la prostate.

De volumineuses tumeurs de vessie peuvent entraîner des complications, comportant l'envahissement et l'obstruction des uretères. L'obstruction urétérale peut alors bloquer les reins et induire une insuffisance rénale. Enfin, l'invasion

tumorale d'autres structures de la cavité pelvienne peut causer divers symptômes.

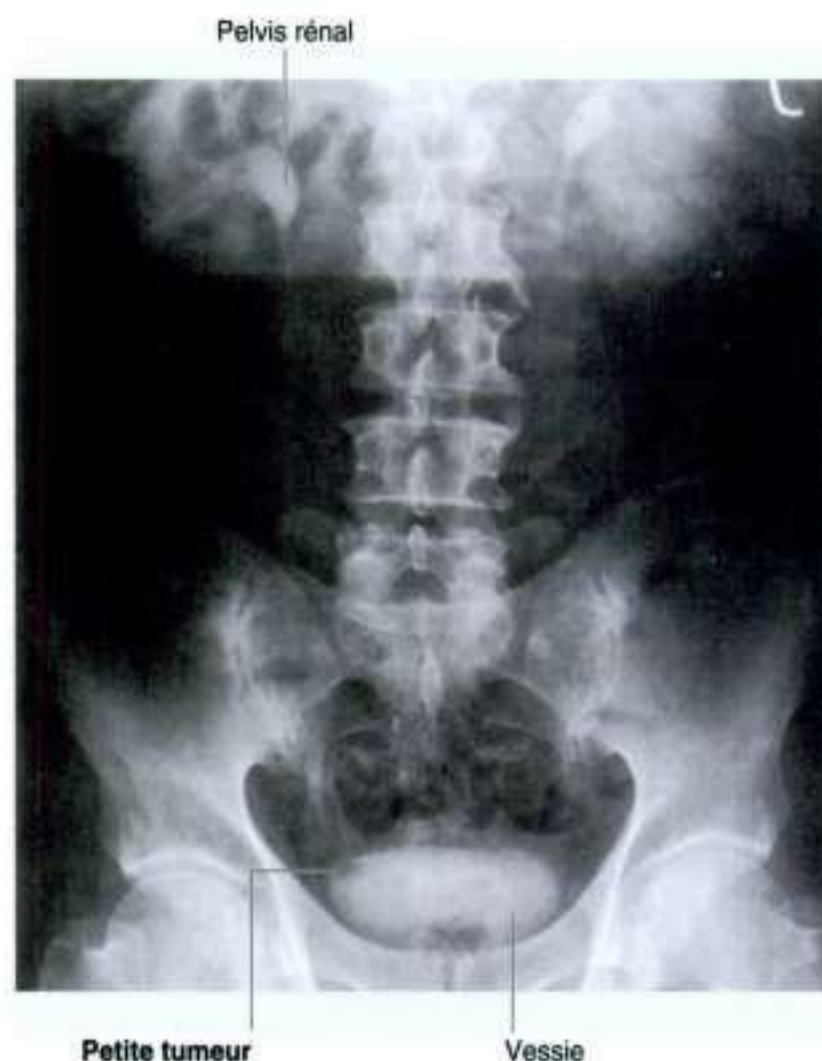

Figure 5.42. Urographie intraveineuse montrant une petite tumeur dans la paroi de la vessie.

Une petite poche borgne – l'**utricule prostatique** (considéré comme étant l'homologue de l'utérus chez la femme) – s'ouvre au centre du colliculus séminal. De chaque côté de l'utricule prostatique se trouve l'orifice du conduit éjaculateur de l'appareil de reproduction masculin. Ainsi, la connexion entre les voies urinaires et de la reproduction se fait dans la partie prostatique de l'urètre chez l'homme.

Partie membraneuse

La partie membraneuse de l'urètre est étroite et traverse l'espace profond du périnée (figure 5.44B). Durant son passage au travers de cet espace, l'urètre, chez l'homme

et chez la femme, est entouré par le muscle squelettique du **sphincter externe de l'urètre**.

Urètre spongieux

L'urètre spongieux est entouré de tissu érectile (le **corps spongieux**) du pénis. Il est plus volumineux à la base du pénis, où il forme le bulbe, et à nouveau à l'extrémité du pénis, où il forme la **fosse naviculaire** (figure 5.44B). Les deux glandes bulbo-urétrales de l'espace profond du périnée sont des parties de l'appareil masculin de la reproduction et s'ouvrent dans le bulbe de l'urètre spongieux. L'orifice externe de l'urètre est la fente sagittale de l'extrémité du pénis.

En clinique

Calculs vésicaux

Chez certains patients, de petits calculs (pierres) se forment dans les reins. Ceux-ci peuvent descendre dans les uretères, provoquant une obstruction urétérale, et dans la vessie (figure 5.43), où des sels insolubles précipitent en plus sur ces calculs pour former de plus volumineux calculs. Souvent, ces patients développent (ou ont déjà) des problèmes de vidange vésicale, qui laissent un résidu urinaire

dans la vessie. Cette urine peut s'infecter et modifier le pH de l'urine, favorisant une précipitation supplémentaire de sels insolubles.

S'ils sont suffisamment petits, les calculs peuvent être retirés par une voie transurétrale en utilisant des instruments spéciaux. Si les calculs sont trop gros, il peut être nécessaire de faire une incision suprapubienne et de pénétrer dans la vessie par voie rétropéritonéale pour les retirer.

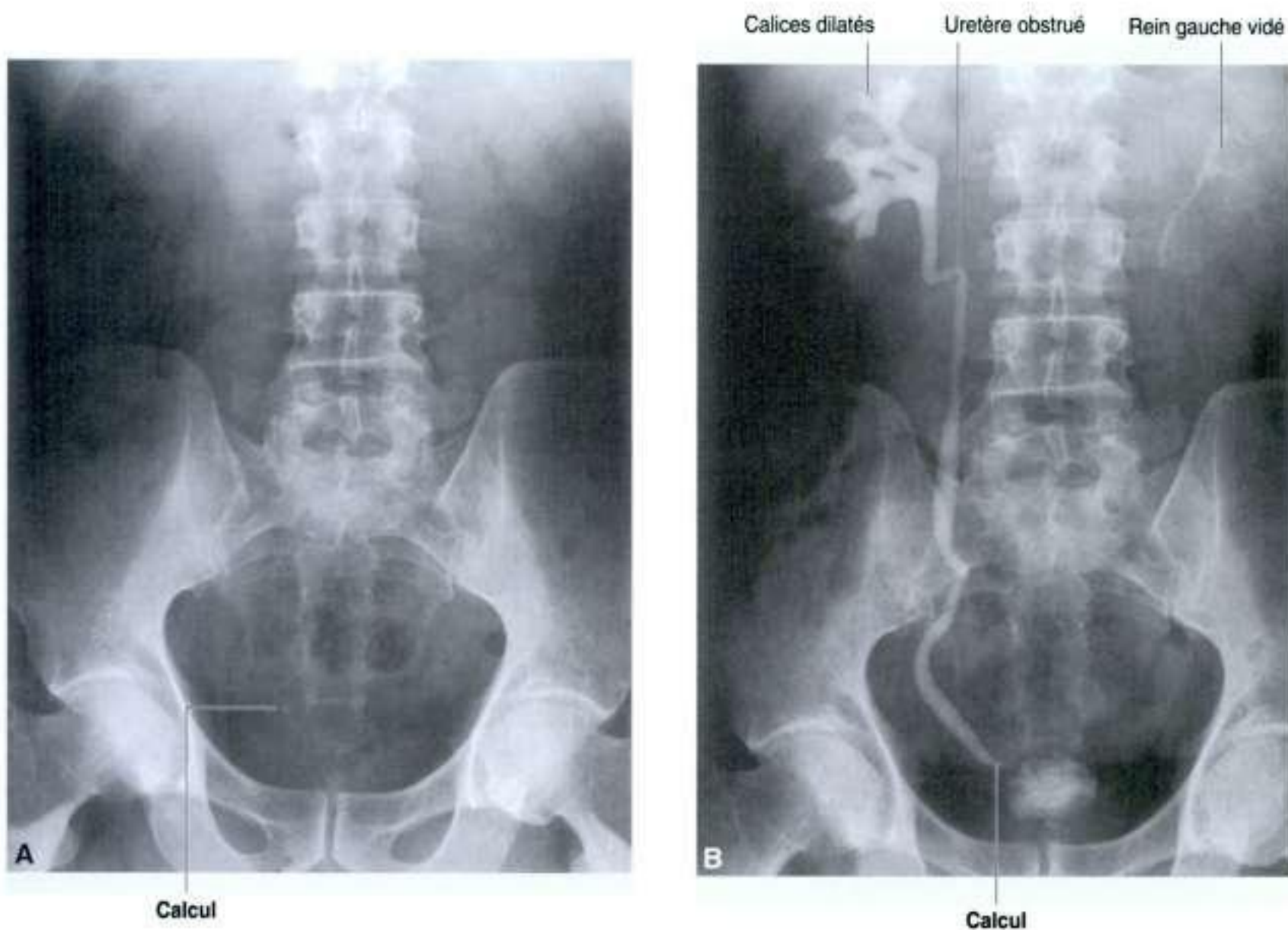


Figure 5.43. Urographie intraveineuse montrant un calcul vésical dans la partie toute inférieure de l'uretère. **A.** Contrôle. **B.** Postmictionnelle.

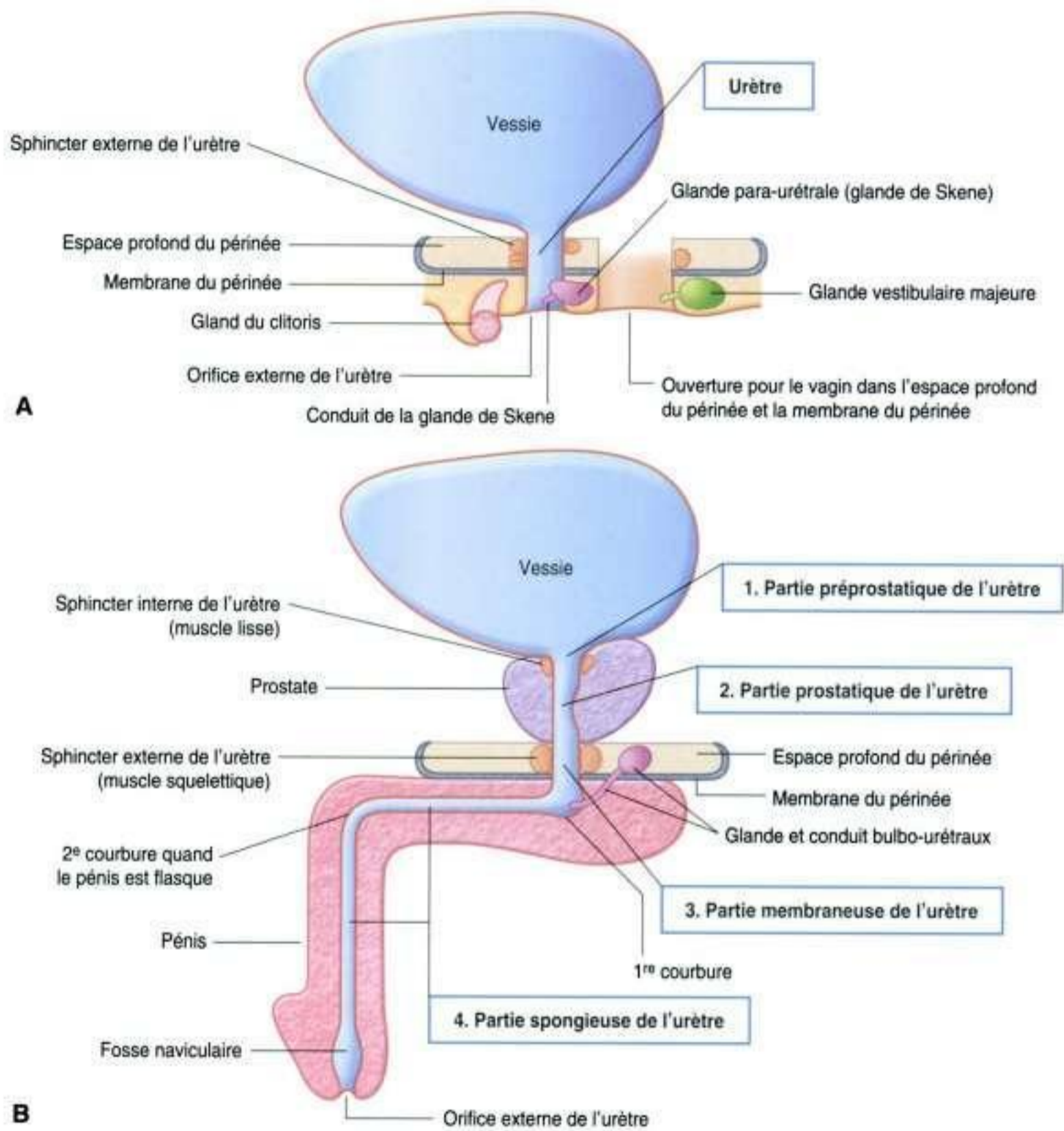
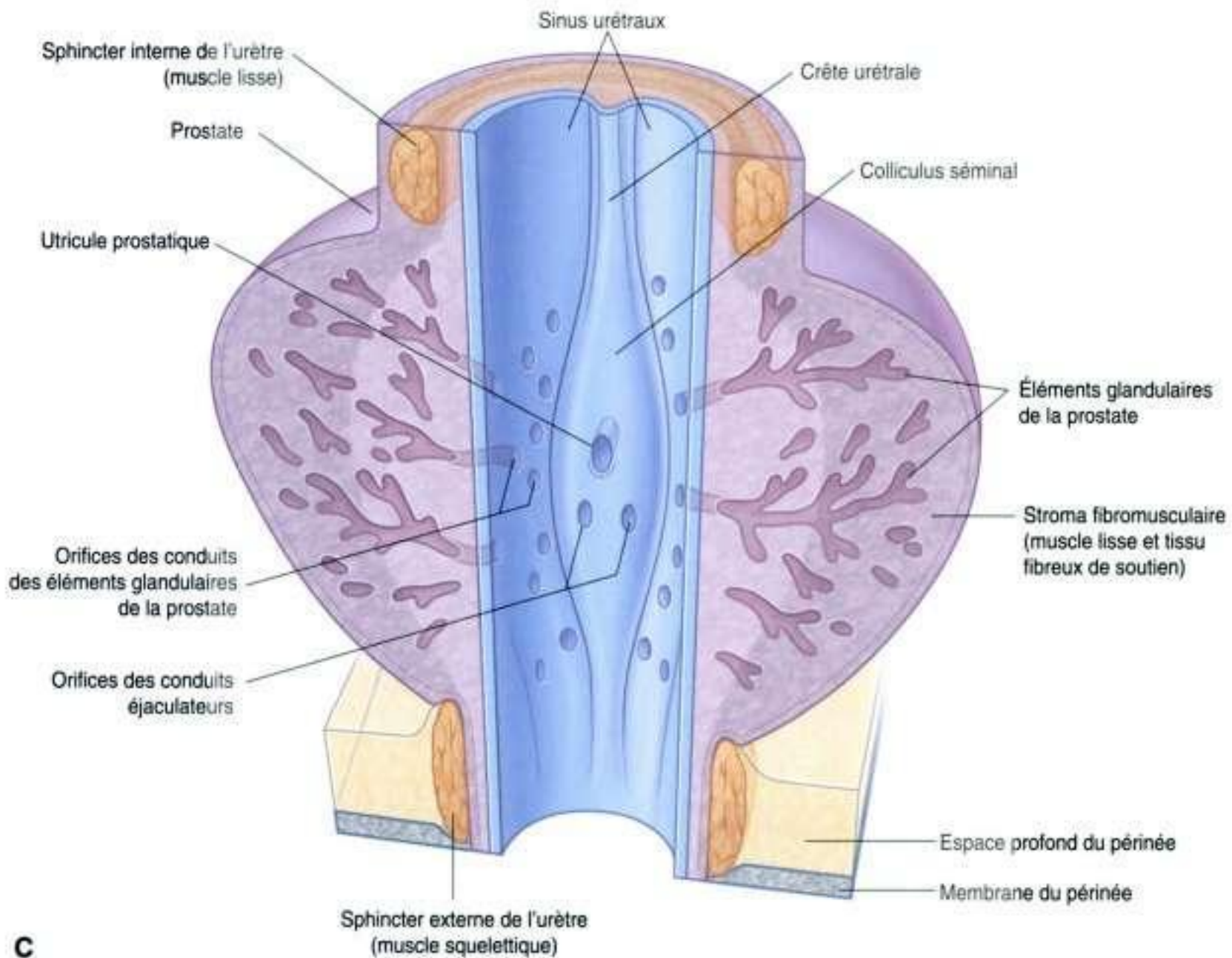


Figure 5.44. Urètre. **A.** Chez la femme. **B.** Chez l'homme.



C

Figure 5.44, suite. Urètre. C. Partie prostatique de l'urètre chez l'homme.

En clinique

Infection vésicale

La relativement courte longueur de l'urètre des femmes favorise l'infection vésicale. L'infection des voies urinaires de la femme se présente habituellement comme une inflammation de la vessie (cystite). Dans la plupart des cas, l'infection peut être contrôlée par des antibiotiques oraux

et disparaît sans complication. Chez les enfants de moins de 1 an, l'infection peut s'étendre de la vessie via les uretères jusqu'aux reins, où elle peut provoquer des lésions rénales et, finalement, aboutir à l'insuffisance rénale. Un diagnostic et un traitement précoces sont nécessaires.

En clinique

Cathétérisme urétral

Le cathétérisme urétral est souvent réalisé pour drainer l'urine de la vessie d'un patient lorsque ce dernier est dans l'impossibilité d'avoir une miction. L'utilisation des cathéters urinaux nécessite de connaître l'anatomie, en fonction du sexe du patient. Chez l'homme :

- l'urètre spongieux est entouré par le tissu érectile du bulbe du pénis immédiatement au-dessous de l'espace profond du périnée. La paroi de ce court segment de l'urètre est relativement fine et forme un angle vers le haut pour traverser l'espace profond du périnée; à ce niveau, l'urètre est exposé à des lésions iatrogènes, particulièrement durant une cystoscopie;
- la partie membraneuse de l'urètre se dirige vers le haut lorsqu'il traverse l'espace profond du périnée;

- la partie prostatique de l'urètre décrit une légère courbe vers l'avant lorsqu'il traverse la glande prostatique.

Chez la femme, l'utilisation des cathéters et cystoscopes est beaucoup plus simple car l'urètre est court et droit. L'urine peut donc être facilement drainée d'une vessie distendue sans risque de rupture urétrale.

Il est parfois impossible de passer quelque forme d'instrument que ce soit à travers l'urètre pour drainer la vessie, habituellement parce qu'il y a un rétrécissement de l'urètre ou une hypertrophie prostatique. Dans de tels cas, une échographie du bas abdomen montrera une vessie pleine (figure 5.45) derrière la paroi abdominale antérieure. Un cathéter suspubien peut être inséré dans la vessie avec un traumatisme minime par une petite incision sous anesthésie locale.

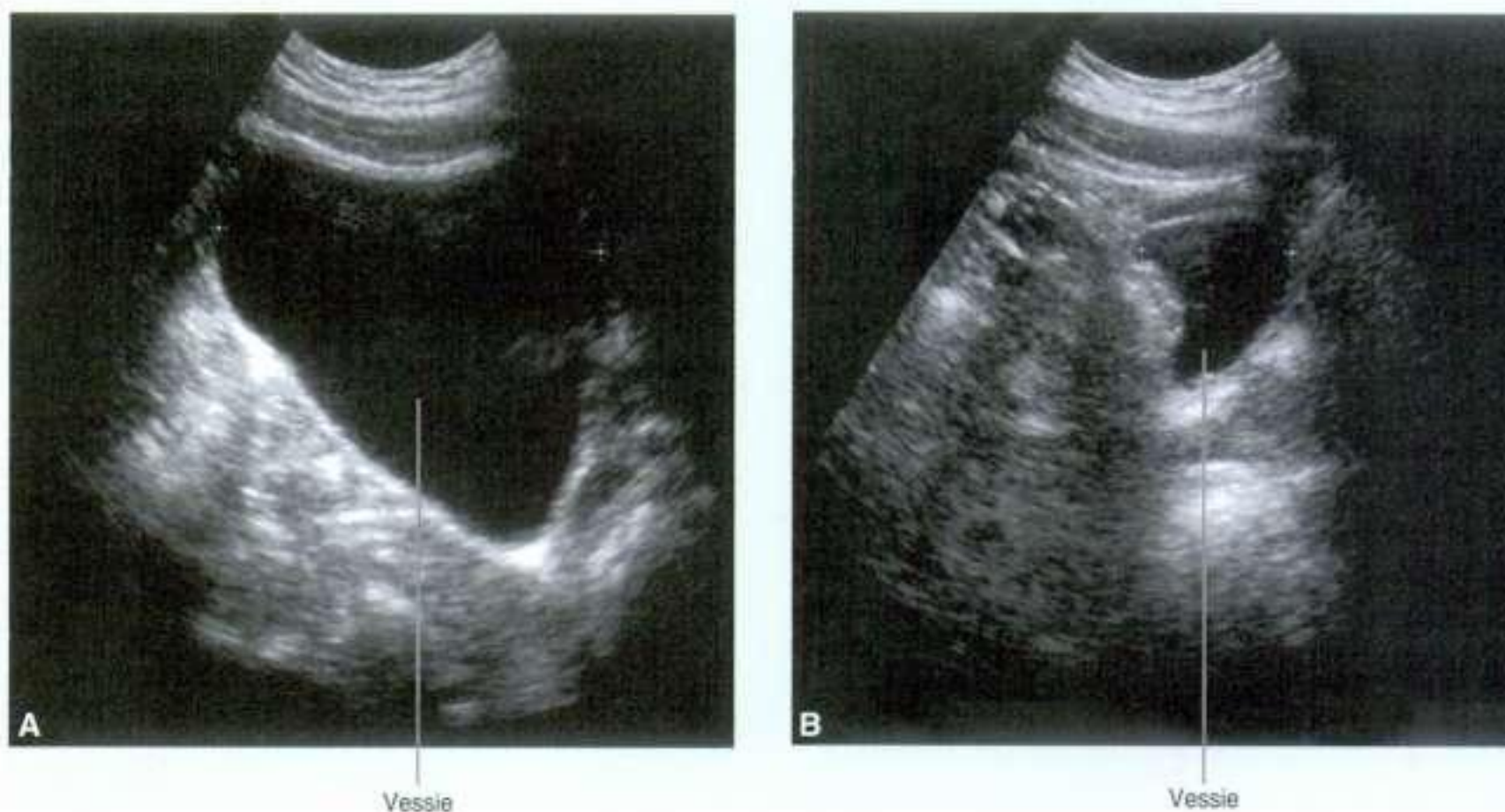


Figure 5.45. Échographie montrant la vessie. **A.** Vessie pleine. **B.** Vessie après miction.

Appareil de la reproduction Chez l'homme

L'appareil de la reproduction de l'homme a des éléments dans l'abdomen, le pelvis et le périnée (figure 5.46A). Les principaux éléments sont, de chaque côté, un testicule, un épидидyme, un conduit déférent et un conduit éjaculateur, et sur la ligne médiane, l'urètre et le pénis. En plus, trois types de glandes accessoires sont annexés à cet appareil :

- une prostate ;
- une paire de vésicules séminales ;
- une paire de glandes bulbo-urétrales.

La composition de l'appareil de la reproduction de l'homme est fondée sur une série de canaux et de tubules. La disposition de ses différentes parties et son union à la voie urinaire sont en rapport avec son développement embryologique.

Testicules

Les **testicules** se développent à l'origine haut sur la paroi postérieure de l'abdomen puis descendent, normalement avant la naissance, à travers le canal inguinal de la paroi antérieure de l'abdomen et dans le scrotum du périnée. Durant cette descente, les testicules entraînent avec eux leurs vaisseaux, lymphatiques et nerfs, aussi bien que leurs principaux canaux de drainage, les **conduits déférents (vas deferens)**. Le drainage lymphatique des testicules se fait donc vers les nœuds lymphatiques para-aortiques dans l'abdomen, et non vers les nœuds lymphatiques inguinaux ou pelviens.

Chaque testicule, de forme ellipsoïdale, est enfermé au fond d'un sac musculofascial, qui s'étire en continu depuis la paroi abdominale antérieure

jusque dans le scrotum. Le **cordon spermatique** est comme un câble de connexion entre le sac intrascrotal et la paroi abdominale.

Les faces latérales et antérieure des testicules sont recouvertes par un sac péritonéal fermé (la **vaginale**), qui est à l'origine en continuité avec la cavité abdominale. Normalement, après la descente testiculaire, la communication se ferme, laissant un résidu fibreux.

Chaque testicule (figure 5.46B) est composé de tubules séminifères et de tissu interstitiel entourés d'une épaisse capsule fibreuse (l'**albuginée**). Les spermatozoïdes sont produits par les tubules séminifères. Les 400 à 600 tubules très torsadés se modifient à leurs extrémités pour devenir les tubes droits, qui se connectent à une chambre de recueil (le **rete testis**), située dans un coin de tissu fibreux allongé, épais, orienté verticalement (le **mediastinum testis**), et se projetant depuis la capsule vers la partie postérieure de la gonade. Approximativement 12 à 20 **ductules efférents** naissent de l'extrémité supérieure du rete testis, traversent la capsule et se connectent à l'épididyme.

Épididyme

L'**épididyme** est un canal long et unique, torsadé, qui chemine le long du bord postérolatéral du testicule (figure 5.46B). Il comporte deux éléments distincts :

- les **ductules efférents**, qui forment au pôle supérieur du testicule un élément plus massif et contourné, la **tête de l'épididyme** ;
- le **vrai épididyme**, qui est un canal unique, long et torsadé, dans lequel les ductules efférents se drainent tous, et qui se continue vers le bas, le long

En clinique

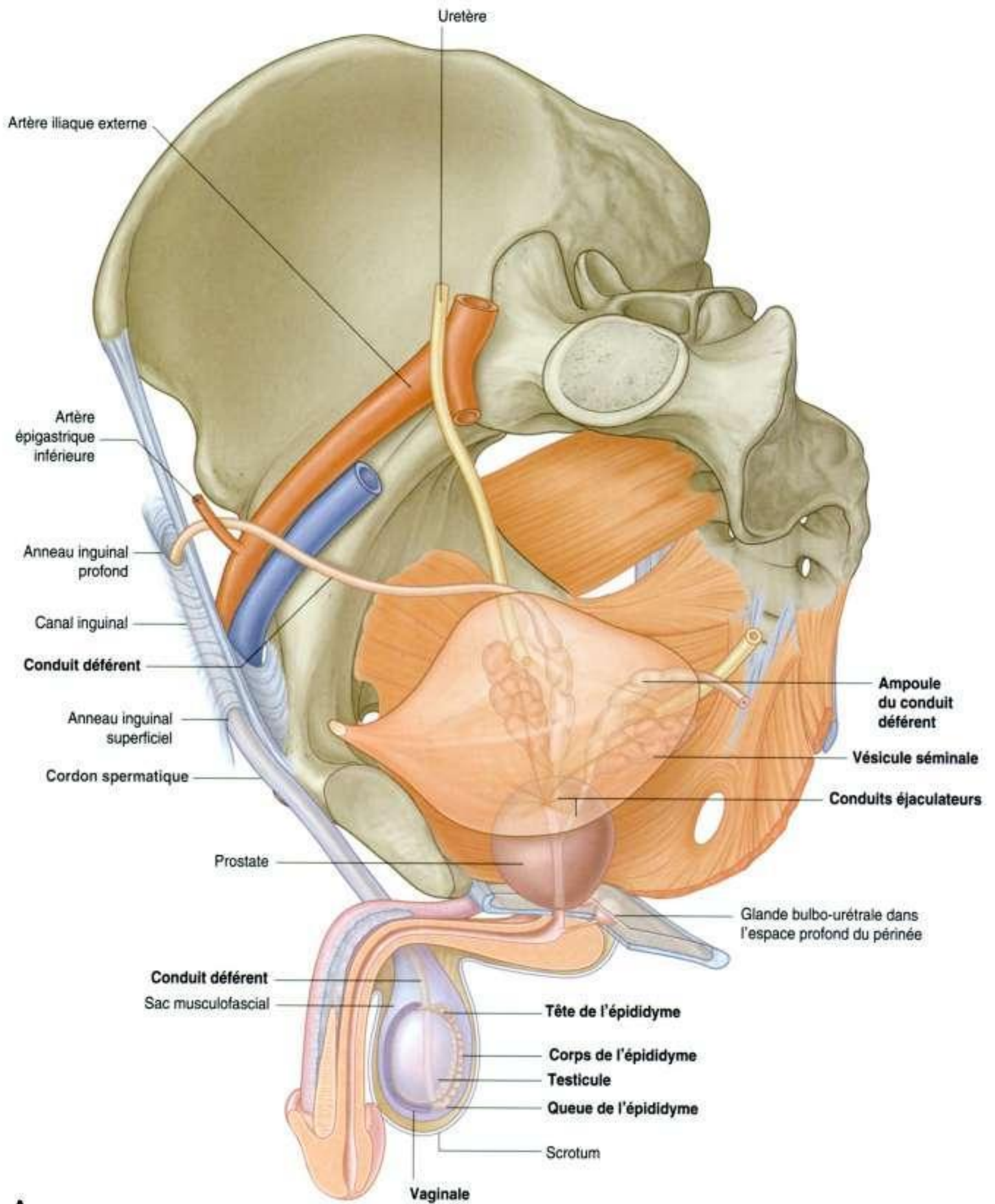
Tumeurs testiculaires

Les tumeurs du testicule représentent un faible pourcentage des tumeurs malignes de l'homme. Cependant, elles surviennent généralement chez de jeunes patients (entre 20 et 40 ans). Quand elles sont diagnostiquées à un stade précoce, la plupart de ces tumeurs sont curables par la chirurgie et la chimiothérapie.

Le diagnostic précoce de tumeur testiculaire est extrêmement important. Des masses anormales peuvent être détectées par la palpation. Le

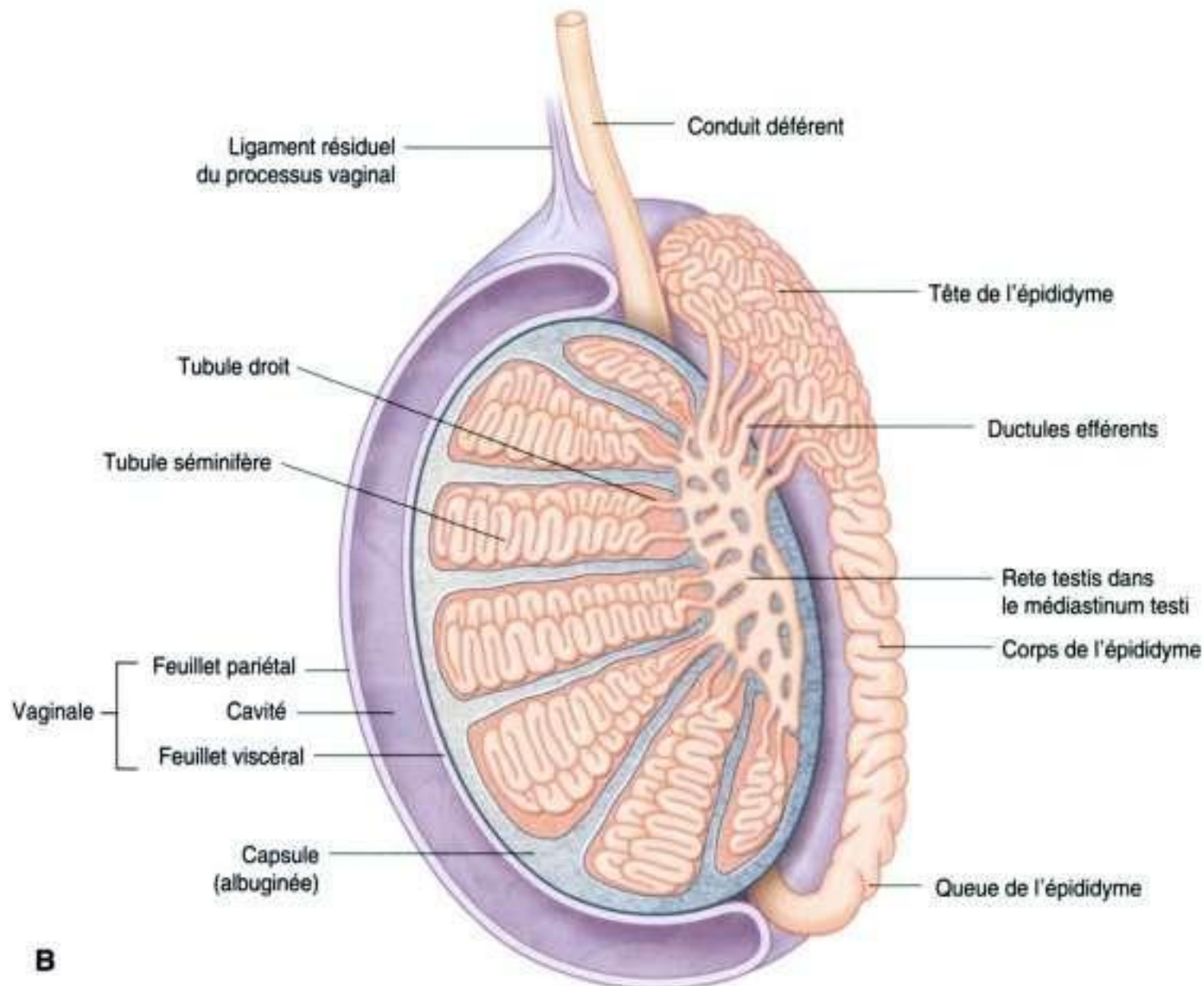
diagnostic peut être fait en utilisant les ultrasons. Une simple échographie peut préciser l'extension locale de la tumeur, habituellement à un stade précoce.

L'ablation chirurgicale du testicule cancéreux est souvent réalisée par voie inguinale. Le testicule n'est habituellement pas enlevé par incision scrotale, car il y a un risque d'essaimer des cellules tumorales dans le tissu cellulaire sous-cutané du scrotum, dont le drainage lymphatique est différent de celui du testicule.



A

Figure 5.46. Appareil de la reproduction de l'homme. **A.** Vue globale.



B

Figure 5.46, suite. Appareil de la reproduction de l'homme. B. Testicule et structures environnantes.

du bord postérolatéral du testicule, par le **corps de l'épididyme** et s'élargit au pôle inférieur du testicule pour former la **queue de l'épididyme**.

Durant leur passage dans l'épididyme, les spermatozoïdes acquièrent la capacité de se mouvoir et de fertiliser un œuf. L'épididyme peut aussi emmagasiner les spermatozoïdes jusqu'à l'éjaculation. La terminaison de l'épididyme est en continuité avec le conduit déférent.

Conduit déférent

Le conduit déférent est un long conduit musculaire qui transporte les spermatozoïdes de la queue de l'épididyme située dans le scrotum jusqu'aux conduits éjaculateurs situés dans la cavité pelvienne (figure 5.46A). Élément du cordon spermatique, il monte dans le scrotum puis traverse le canal inguinal de la paroi abdominale antérieure.

En clinique

Vasectomie

Le conduit déférent transporte les spermatozoïdes depuis la queue de l'épididyme située dans le scrotum jusqu'au conduit éjaculateur situé dans la cavité pelvienne. Du fait de son épaisse paroi musculaire lisse, il peut être aisément palpé dans le cordon spermatique entre le testicule et l'anneau inguinal superficiel. De même, pouvant être atteint au travers de la peau et du fascia superficiel, il est accessible à la dissection et à la section chirurgicales. Quand celle-ci est réalisée bilatéralement (vasectomie), le patient est rendu stérile. Cette méthode est utilisable pour la contraception masculine.

Après avoir franchi l'anneau inguinal profond, le conduit déférent se courbe médialement autour du côté latéral de l'artère épigastrique inférieure, puis croise l'artère iliaque externe et la veine iliaque externe au niveau de l'ouverture supérieure du pelvis pour pénétrer dans la cavité pelvienne.

Le conduit descend médialement sur la paroi pelvienne, profond par rapport au péritoine, puis croise l'uretère en arrière de la vessie. Il continue à descen-

dre en bas et en dedans sur la base de la vessie, en avant du rectum, presque jusqu'à la ligne médiane, où il est rejoint par le conduit de la vésicule séminale pour former le conduit éjaculateur.

Entre l'uretère et le conduit éjaculateur, le conduit déférent s'élargit pour former l'ampoule du conduit déférent. Les conduits éjaculateurs pénètrent à travers la glande prostatique pour gagner l'urètre prostatique.

En clinique

Prostate, problèmes cliniques

Le cancer de la prostate est un des cancers le plus communément diagnostiqué chez l'homme, et souvent à un stade avancé de la maladie lors du premier examen. Le cancer de la prostate se développe typiquement dans les régions périphériques de la prostate et est relativement asymptomatique. Dans beaucoup de cas, il est diagnostiqué par le toucher rectal (TR) et par des tests sanguins, qui comprennent les dosages des

phosphatases acides et de l'antigène spécifique de la prostate (*prostate-specific antigen* [PSA]). À l'examen rectal, la tumeur prostatique est perçue dure comme du « roc ». Le diagnostic est habituellement fait en obtenant un certain nombre de biopsies de la prostate. L'échographie est utilisée durant la réalisation des biopsies pour visualiser la prostate dans le but de prendre des mesures et pour le positionnement de l'aiguille (figure 5.47).

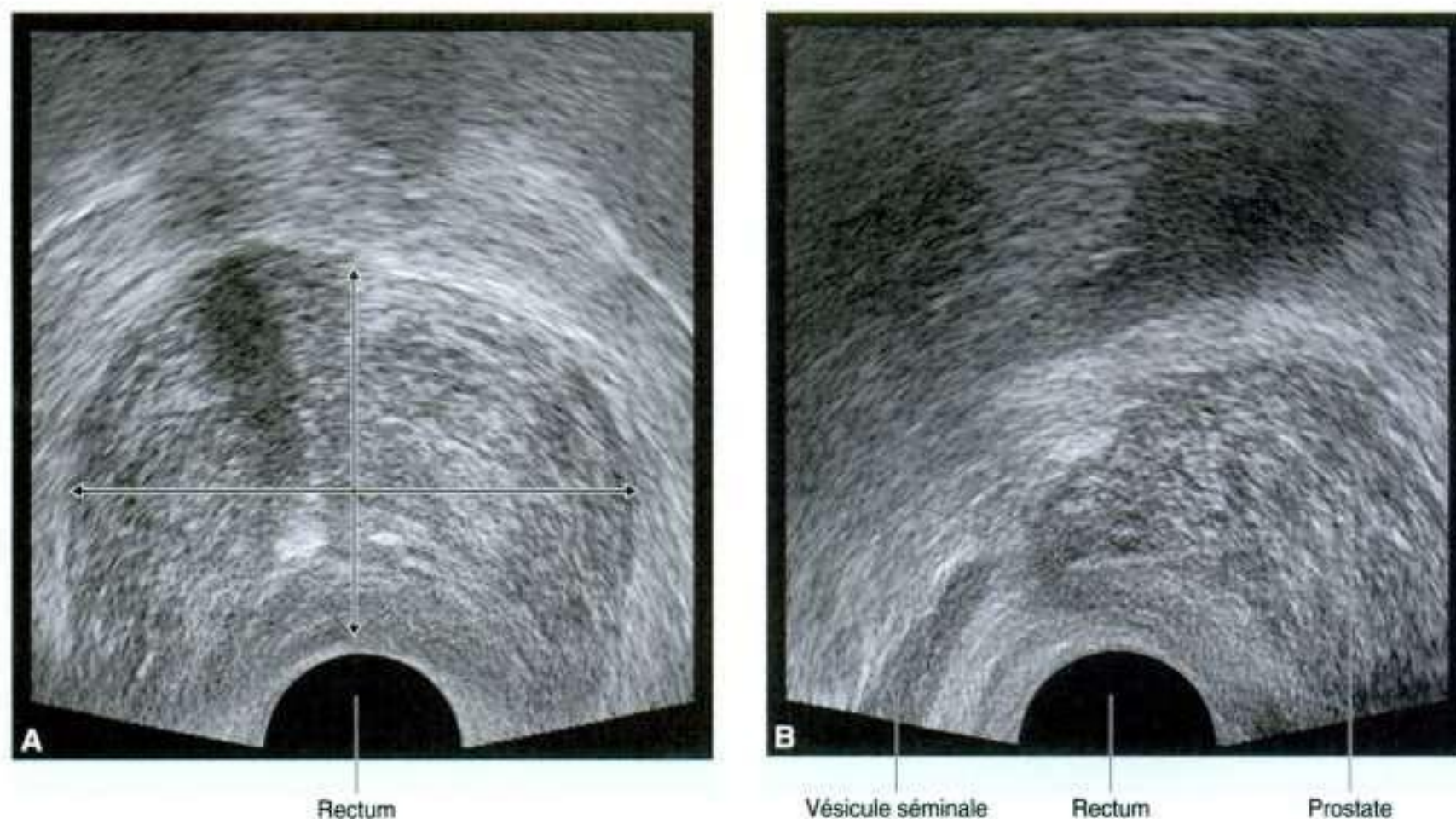


Figure 5.47. Échographie transrectale d'une prostate cliniquement normale. **A.** Vue transversale. Les limites de la prostate sont indiquées par des flèches. **B.** Vue sagittale. Vésicule séminale également visible.

(Suite)

En clinique (suite)

L'hypertrophie bénigne de la prostate est une maladie de la prostate qui survient avec l'âge chez la plupart des hommes. Elle concerne les régions les plus centrales de la prostate, qui grossissent progressivement. La prostate est perçue comme volumineuse au toucher rectal. Enfermé dans la partie la plus centrale de la prostate hypertrophiée, l'urètre est comprimé, créant un obstacle à l'évacuation de l'urine chez un certain nombre de

patients. Avec le temps, la vessie s'hypertrophie en réponse à l'obstacle à l'évacuation urinaire. Chez quelques patients, l'obstruction devient si sévère que l'urine ne peut plus passer, et un cathétérisme transurétral ou suspubien est nécessaire. Bien qu'étant une maladie bénigne, l'hypertrophie bénigne de la prostate peut avoir un effet marqué sur la vie quotidienne de beaucoup de patients (figure 5.48).

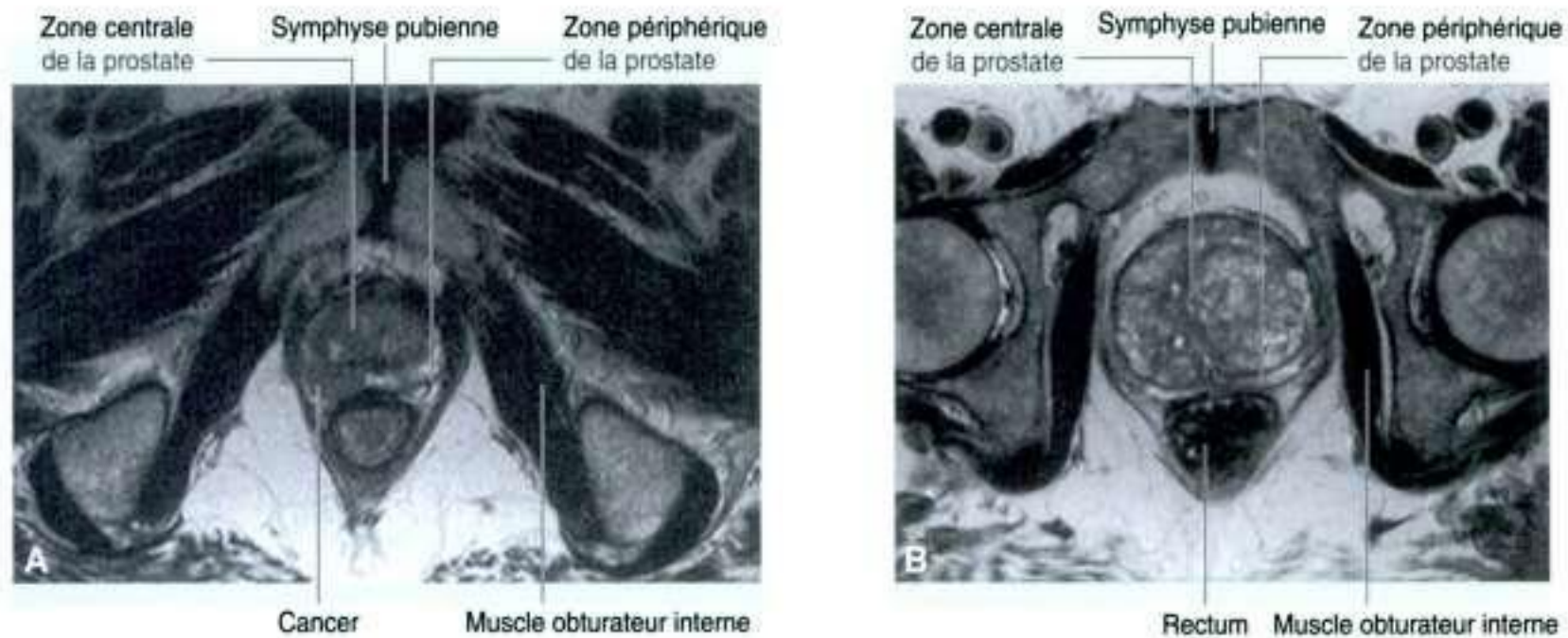


Figure 5.48. Imagerie axiale par résonance magnétique en T2 de problèmes prostatiques. **A.** Un petit cancer prostatique dans la zone périphérique d'une prostate de taille normale. **B.** Hypertrophie bénigne de la prostate.

Vésicule séminale

Chacune des **vésicules séminales** est une glande annexe de l'appareil de la reproduction masculin qui se développe comme un diverticule tubulaire borgne à partir du conduit déférent (figure 5.46A). Le tube est contourné avec de nombreux diverticules en forme de poche, et est encapsulé dans du tissu fibreux pour former une structure allongée située entre la vessie et le rectum. La glande est immédiatement en dehors du conduit déférent et suit le trajet de ce dernier à la base de la vessie.

Le conduit de la vésicule séminale s'unit au conduit déférent pour former le **conduit éjaculateur**. Les sécrétions des vésicules séminales contribuent significativement au volume de l'éjaculat (sperme).

Prostate

La **prostate** est une structure impaire annexe de l'appareil de la reproduction masculin qui entoure l'urètre dans la cavité pelvienne (figure 5.46A). Elle se situe immédiatement au-dessous de la vessie, en arrière de la symphyse pubienne, et en avant du rectum.

La prostate est en forme de cône arrondi renversé, avec une grande base, qui est en continuité en haut avec le col de la vessie, et un sommet rétréci, qui repose vers le bas sur le plancher pelvien. Les faces inférolatérales de la prostate sont au contact des muscles élévateurs de l'anus qui forment entre eux un berceau pour la prostate.

La prostate se développe sous forme de 30 à 40 complexes glandulaires individuels, qui grandissent

à partir de l'épithélium de l'urètre dans l'épaisseur de la paroi avoisinante de l'urètre. Ensemble, ces glandes épaississent la paroi de l'urètre pour former la prostate. Cependant, individuellement, chaque glande conserve son propre conduit, qui s'ouvre indépendamment dans les sinus prostatiques sur la partie postérieure de la lumière urétrale.

Les sécrétions de la prostate et les sécrétions des vésicules séminales contribuent ensemble à la formation du sperme durant l'éjaculation.

Les conduits éjaculateurs traversent presque verticalement la partie postérieure de la prostate, se dirigeant en avant et en bas pour s'ouvrir dans l'urètre prostatique.

Glandes bulbo-urétrales

Les **glandes bulbo-urétrales** (voir figure 5.46A), une de chaque côté, sont de petites glandes muqueuses en forme de petit pois situées dans l'espace profond du périnée. Elles sont latérales à la partie membra-

neuse de l'urètre et se trouvent au sein des fibres du sphincter externe de l'urètre. Le conduit de chaque glande traverse en bas et en dedans la **membrane du périnée**, pour s'ouvrir dans le bulbe de l'urètre spongieux à la racine du pénis.

Avec de petites glandes réparties tout le long de l'urètre spongieux, les glandes bulbo-urétrales contribuent à la lubrification de l'urètre et à la sécrétion prééjaculatoire du pénis.

Chez la femme

L'appareil de la reproduction de la femme est essentiellement contenu dans la cavité pelvienne et le périnée, bien que, pendant la grossesse, l'utérus se développe dans l'abdomen. Les principaux éléments de l'appareil sont :

- un ovaire de chaque côté;
- un utérus, un vagin et le clitoris sur la ligne médiane (figure 5.49).

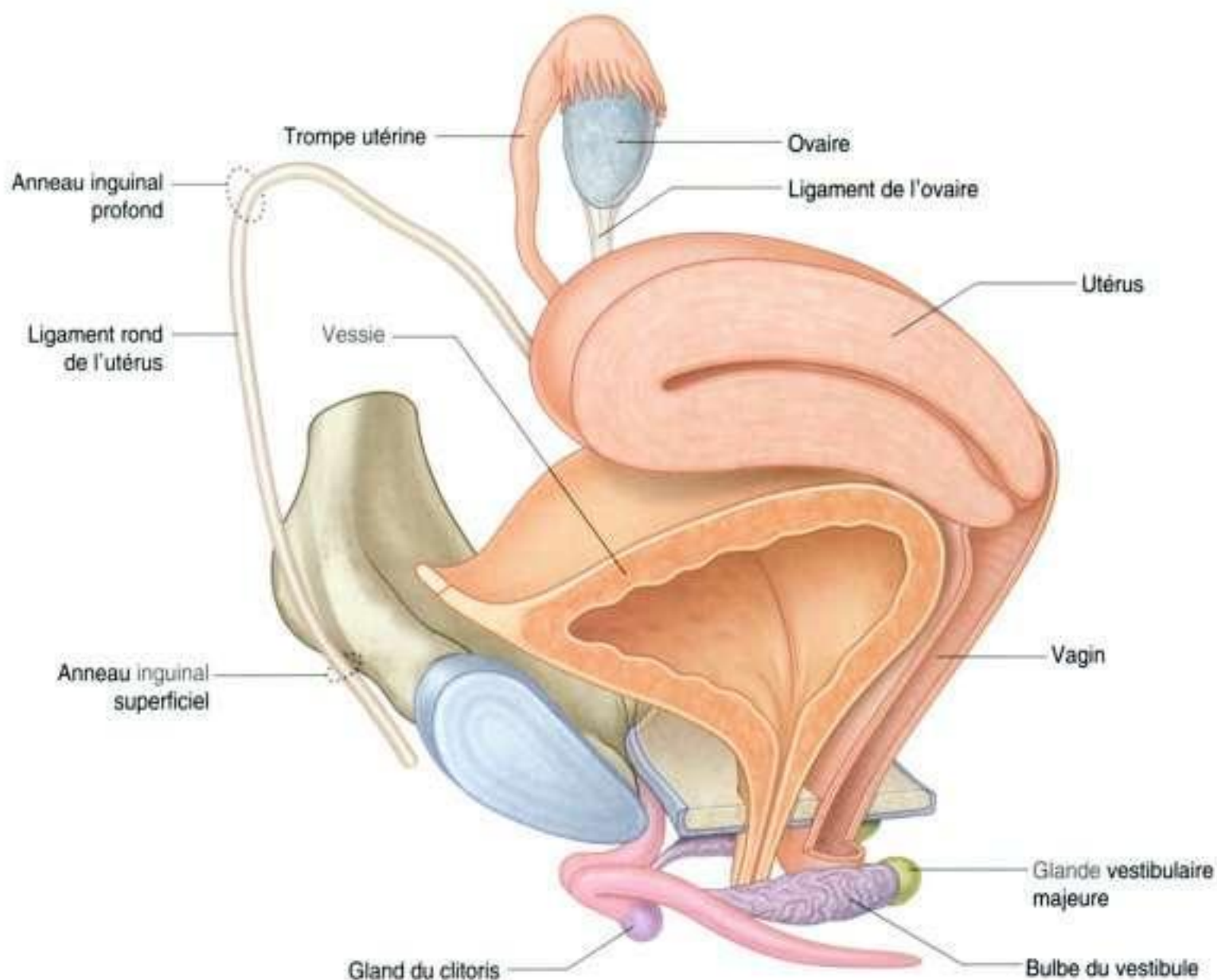


Figure 5.49. Appareil de la reproduction de la femme.

De plus, une paire de glandes accessoires (les **glandes vestibulaires majeures**) est associée à cet appareil.

Ovaires

Comme les testicules chez l'homme, les **ovaires** se développent haut sur la paroi postérieure de l'abdomen puis descendent avant la naissance, entraînant avec eux leurs vaisseaux, lymphatiques et nerfs. À la différence des testicules, les ovaires ne migrent pas à travers le canal inguinal vers le périnée, mais s'arrêtent rapidement et prennent position sur la paroi latérale de la cavité pelvienne (figure 5.50).

Les ovaires sont le lieu de production des œufs (oogenèse). Les œufs à maturité sont ovulés dans la cavité péritonéale et normalement dirigés vers les orifices voisins des trompes utérines par les cils des extrémités des trompes utérines.

Les ovaires reposent contre la paroi pelvienne latérale juste au-dessous de l'ouverture supérieure du pelvis. Chacun des deux ovaires en forme d'amande est long d'environ 3 cm et est suspendu par un mésentère (le **mésovarium**) à la face postérieure du ligament large.

Ligament large

Le **ligament large** est un repli de péritoine, comme un drap, orienté dans un plan coronal qui s'étend de la paroi latérale du pelvis jusqu'à l'utérus; il revêt à son bord supérieur la trompe utérine (figure 5.50). La partie du ligament large située entre l'origine du mésovarium et la trompe utérine est le **mésosalpinx**.

Le péritoine du mésovarium est solidement fixé à l'ovaire au niveau de son revêtement épithélial. Les ovaires sont positionnés avec leur grand axe dans un plan vertical. Les vaisseaux, les nerfs et les lymphatiques ovariens arrivent de dehors en dedans au pôle supérieur de l'ovaire et sont recouverts par un autre pli de péritoine qu'ils soulèvent. Ce pli avec les éléments qu'il contient forme le **ligament suspenseur de l'ovaire (ligament infundibulo-ovarique)**.

Le pôle inférieur de l'ovaire est attaché à un cordon de tissu fibromusculaire (le **ligament propre de l'ovaire**), qui se dirige médialement dans le bord du mésovarium vers l'utérus, puis poursuit son trajet en avant et latéralement, formant le **ligament rond de l'utérus** (figure 5.50). Le ligament rond de l'utérus passe au-dessus de l'ouverture supérieure du pelvis pour atteindre l'anneau inguinal profond et, ensuite, parcourir le canal inguinal pour se terminer dans du

tissu fibreux associé aux grandes lèvres du périnée. Le ligament propre de l'ovaire et le ligament rond de l'utérus sont des restes du gubernaculum, qui relie la gonade aux bourrelets labioscrotaux chez l'embryon.

Utérus

L'**utérus** est un organe à paroi musculaire épaisse, sur la ligne médiane entre la vessie et le rectum (voir figure 5.50). Il comporte un corps et un col, et s'unit en bas au vagin (figure 5.52). En haut, les trompes utérines se projettent latéralement à partir de l'utérus, et s'ouvrent dans la cavité péritonéale immédiatement adjacente aux ovaires.

Le corps de l'utérus est aplati d'avant en arrière et présente, au-dessus du niveau d'origine des trompes utérines (figure 5.52), une extrémité arrondie (le **fond de l'utérus**). La cavité du corps de l'utérus est une fente étroite, en vue latérale, et est en forme de triangle inversé, en vue ventrale. Chacun des angles supérieurs de la cavité est en continuité avec la lumière des trompes utérines; l'angle inférieur est en continuité avec le canal central du col.

L'implantation du blastocyte se fait normalement dans le corps de l'utérus. Durant la grossesse, l'utérus se développe considérablement en haut dans l'abdomen.

Trompes de l'utérus

Les **trompes de l'utérus** s'étendent de chaque côté de l'extrémité supérieure du corps de l'utérus à la paroi latérale du pelvis, et sont enfermées dans le bord supérieur des mésosalpinx, portions des ligaments larges. Comme les ovaires sont suspendus à la face postérieure des ligaments larges, les trompes utérines passent au-dessus, et se terminent latéralement par rapport aux ovaires.

Chaque trompe utérine a une terminaison élargie en forme de cornet (l'**infundibulum**), qui se replie autour du pôle supérieur et latéral de l'ovaire homolatéral (figure 5.53). La limite de l'infundibulum est bordée par de petits prolongements en forme de doigt appelés **franges**. La lumière de la trompe de l'utérus s'ouvre dans la cavité péritonéale à l'extrémité rétrécie de l'infundibulum. En dedans de l'infundibulum, la trompe se dilate pour former l'**ampoule**, puis se rétrécit pour former l'**isthme**, avant de s'unir avec le corps de l'utérus.

Les franges de l'infundibulum facilitent le recueil des ovules produits par les ovaires. La fécondation se produit normalement dans l'ampoule.

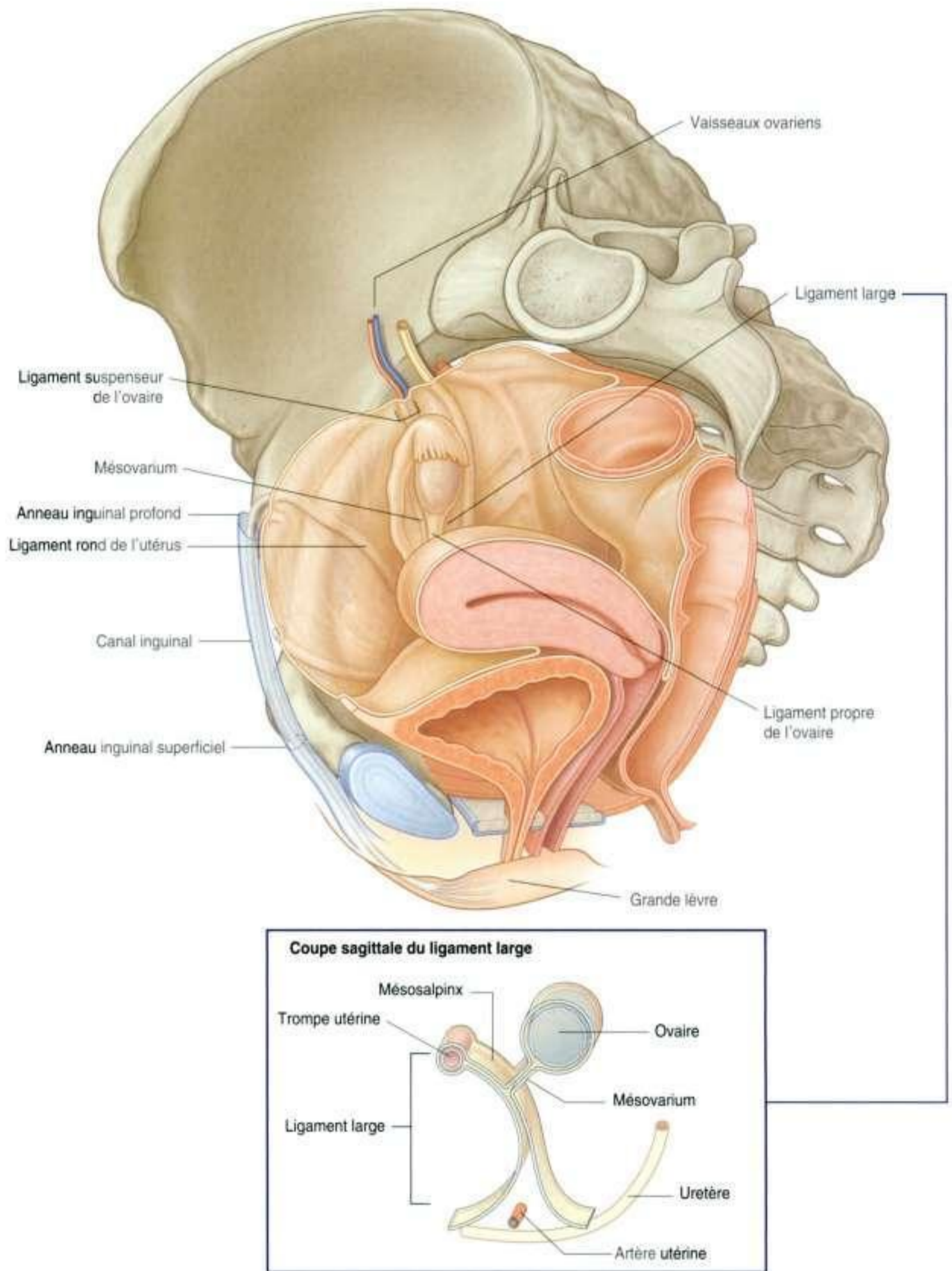


Figure 5.50. Ovaires et ligament large.

En clinique

Cancer ovarien

Le cancer ovarien reste un des défis majeurs en oncologie. Les ovaires contiennent de nombreux types de cellules, qui peuvent tous subir une transformation maligne et nécessitent différentes imageries et protocoles thérapeutiques; finalement, ils ont des pronostics différents.

Les tumeurs ovariennes naissent le plus communément de la surface épithéliale qui couvre l'ovaire et est en continuité, par une zone de transition brutale, avec le péritoine du mésovarium.

De nombreux facteurs ont été incriminés dans le développement des tumeurs ovariennes, y compris de forts antécédents familiaux.

Le cancer ovarien peut survenir à tout âge, mais plus typiquement il survient chez les femmes âgées.

Le cancer de l'ovaire peut s'étendre par voie sanguine et lymphatique, et fréquemment se propager directement dans la cavité péritonéale. Une telle extension directe dans la cavité péritonéale permet le passage de cellules tumorales le long des sillons paracoliques et au niveau du foie, d'où cette maladie peut aisément disséminer. Malheureusement, beaucoup de patientes consultent tardivement avec des métastases et une maladie diffuse (figure 5.51).

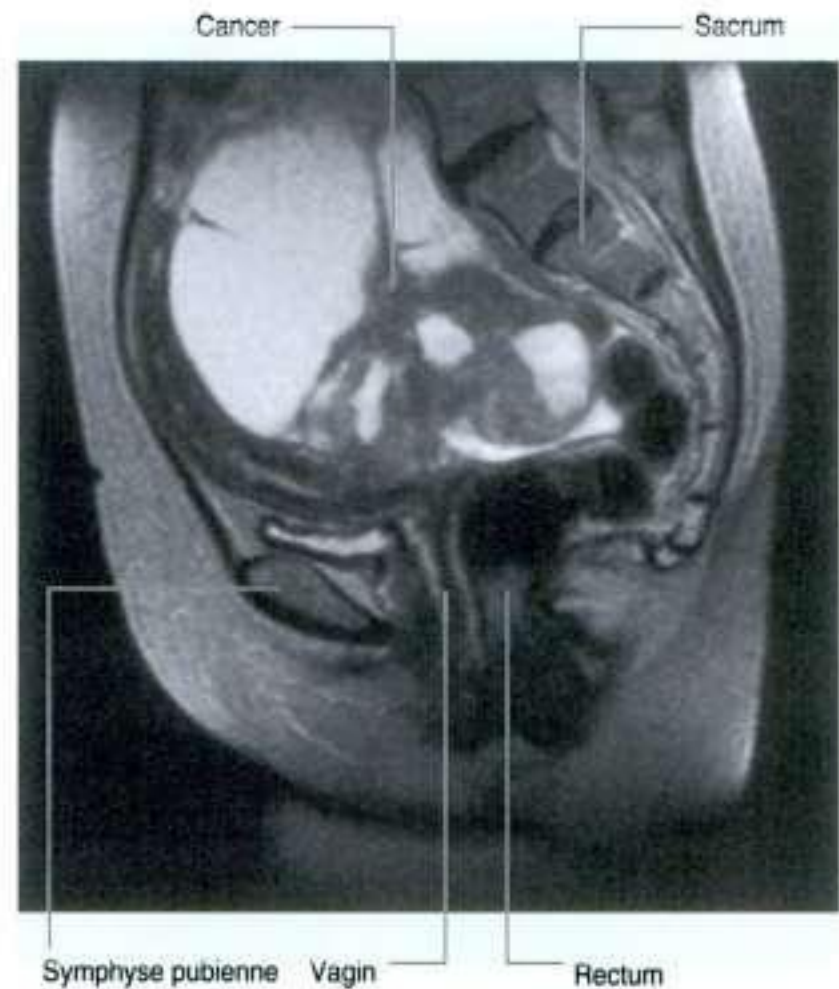


Figure 5.51. Image sagittale en résonance magnétique montrant un cancer ovarien.

En clinique

Imagerie ovarienne

Les ovaires peuvent être visualisés en utilisant les ultrasons. Si la patiente boit suffisamment d'eau, la vessie grossit et se remplit. Cette cavité emplie de liquide fournit une excellente fenêtre acoustique, derrière laquelle l'utérus et les ovaires peuvent être identifiés par examen transabdominal avec des ultrasons. Cette technique permet aux obstétriciens et aux techniciens de voir un fœtus et d'enregistrer sa croissance au cours de la grossesse.

Un examen transabdominal ne convient pas pour certaines patientes; dans de tels cas, une sonde peut être introduite dans le vagin, permettant une visualisation rapprochée de l'utérus, du contenu du cul-de-sac de Douglas, et des ovaires. Les ovaires peuvent aussi être visualisés par laparoscopie.

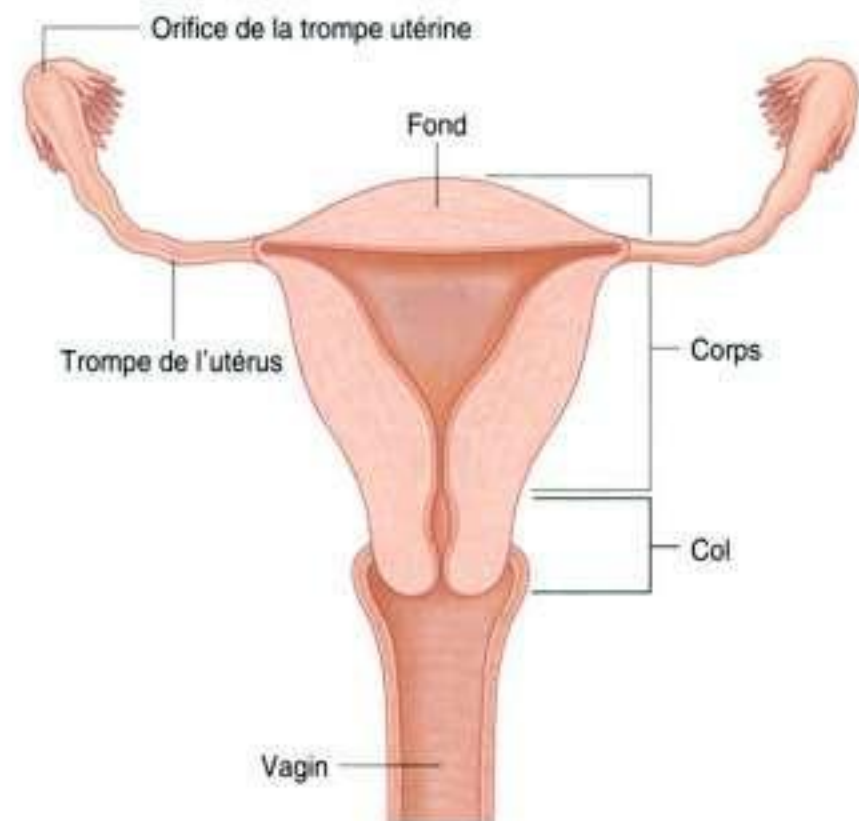


Figure 5.52. Utérus. Vue antérieure. Les moitiés antérieures de l'utérus et du vagin ont été enlevées.

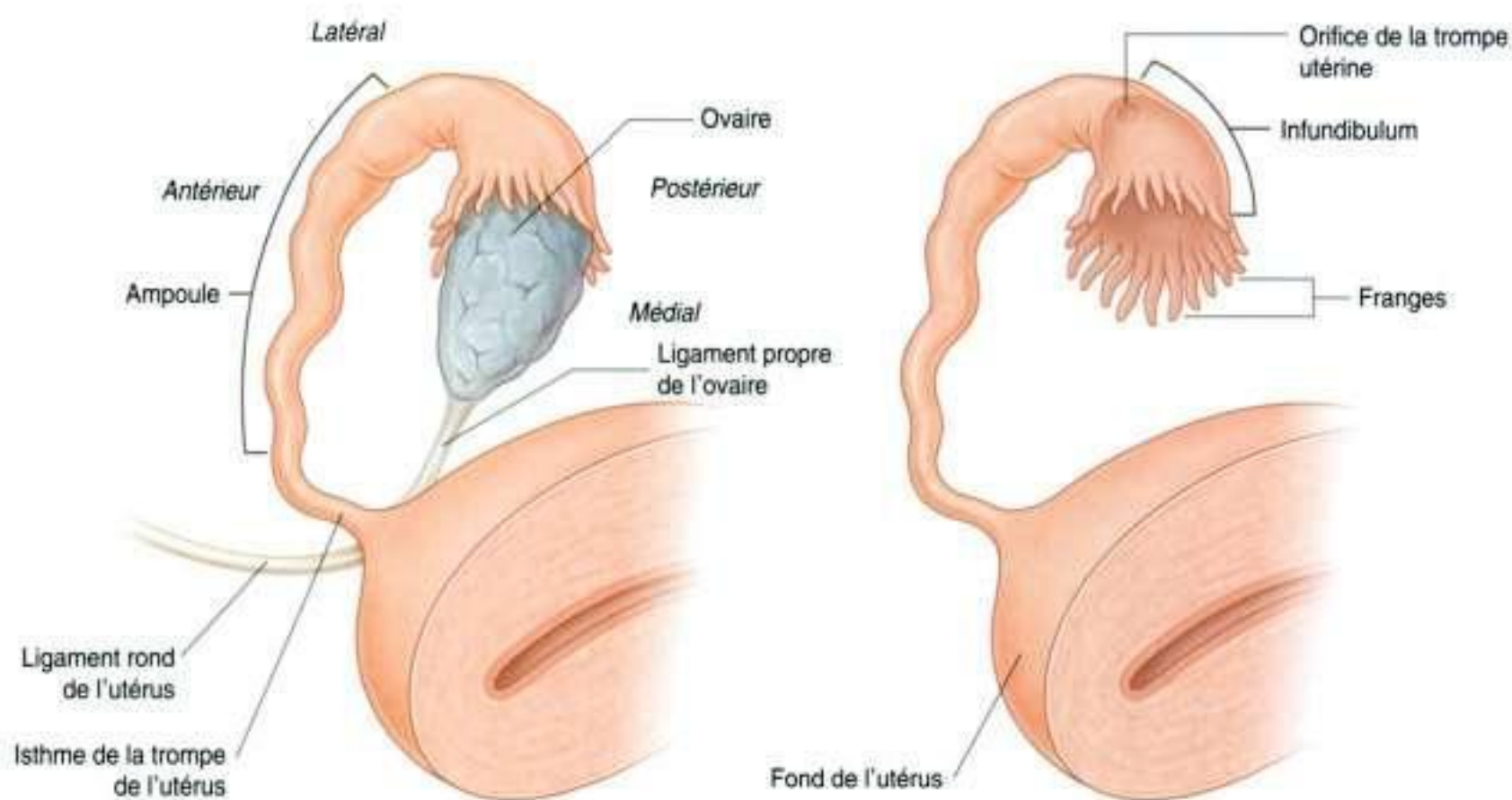


Figure 5.53. Trompes de l'utérus.

En clinique

Ligature des trompes

Après l'ovulation, l'ovule infertile est capté par les franges de la trompe utérine. L'ovule passe dans la trompe utérine où il est normalement fécondé dans l'ampoule. Le zygote commence alors son développement et passe dans la cavité utérine où il s'implante dans la paroi utérine.

Une méthode simple et efficace de contrôle des naissances est la ligature chirurgicale (clip) des trompes utérines, empêchant les spermatozoïdes d'atteindre les ovules. Cette simple et courte procédure est réalisée sous anesthésie générale. Un petit laparoscope est introduit dans la cavité péritonéale et une instrumentation spéciale est utilisée pour identifier les trompes.

Col

Le **col** constitue la partie inférieure de l'utérus et est en forme de gros cylindre court avec un étroit canal au centre. Le corps de l'utérus est normalement courbé en avant (antéfléchi sur le col), au-dessus de la face supérieure de la vessie vide (figure 5.54A). De plus, le col forme avec le vagin une angulation antérieure (antéversé), de telle façon que l'extrémité

inférieure du col s'appuie sur la partie supérieure de la face postérieure du vagin. L'extrémité du col étant en forme de dôme, elle fait saillie à l'intérieur du vagin, et un cul-de-sac, ou fornix, est constitué autour des limites du col, là où il s'unit à la paroi vaginale (figure 5.54B). Le canal central tubulaire du col s'ouvre, au-dessous, en **ostium externe**, dans la cavité vaginale et, au-dessus, en **ostium interne**, dans la cavité utérine.

Vagin

Le **vagin** est l'organe de la copulation de la femme. C'est un tube fibromusculaire qui s'étend depuis le périnée jusque dans la cavité pelvienne, en passant à travers le plancher pelvien (figure 5.56A). L'extrémité interne du canal est élargie pour former une région appelée la **voûte vaginale**.

La paroi antérieure du vagin est en rapport avec la base de la vessie et l'urètre; en fait, l'urètre est incrusté dans, ou fusionné à, la paroi antérieure du vagin.

En arrière, le vagin est principalement en rapport avec le rectum.

En bas, le vagin s'ouvre dans le vestibule du périnée immédiatement en arrière de l'orifice externe de l'urètre. De son ouverture externe (l'**orifice du vagin**), le vagin se dirige en haut et en arrière à travers la

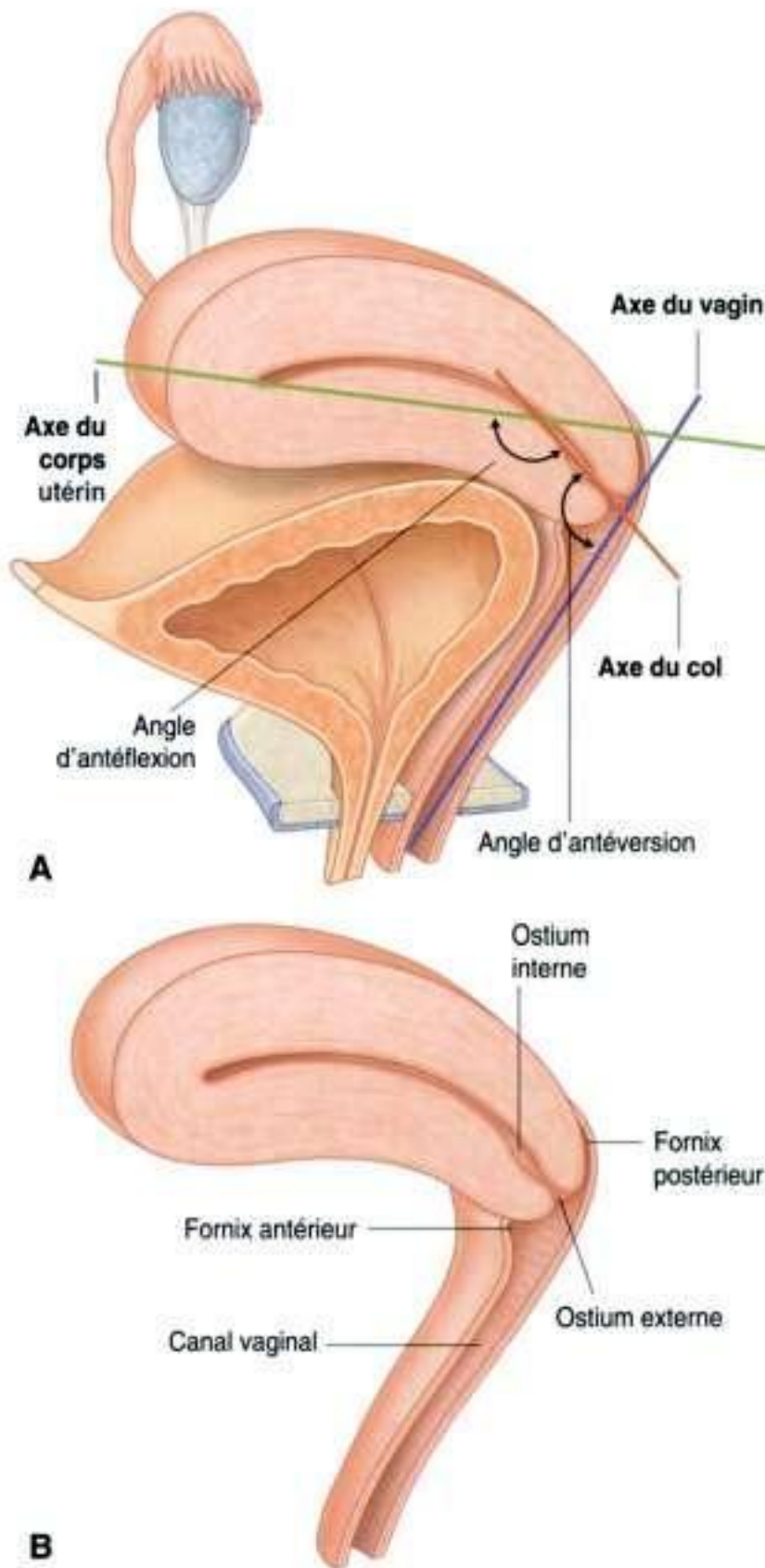


Figure 5.54. Utérus et vagin. **A.** Angles d'antéflexion et d'antéversion. **B.** Le col se projette dans le vagin.

membrane du périnée et dans la cavité pelvienne, où il est attaché par sa paroi antérieure à la limite circulaire du col.

Le **fornix du vagin** est un récessus formé entre la limite du col et la paroi vaginale. Selon la position, le fornix est subdivisé en un fornix postérieur, un fornix antérieur et deux fornix latéraux (figure 5.56A et voir figure 5.54)

En clinique

Carcinomes du col et de l'utérus

Le carcinome du col (figure 5.55) et de l'utérus est une maladie commune chez la femme. Le diagnostic est fait à l'inspection, par la cytologie (examen des cellules cervicales), l'imagerie, la biopsie et la dilatation avec curetage de l'utérus.

Le carcinome du col et de l'utérus peut être traité par résection locale, ablation de l'utérus (hystérectomie) et chimiothérapie adjuvante. La tumeur s'étend par voie lymphatique aux nœuds lymphatiques iliaques internes et communs.

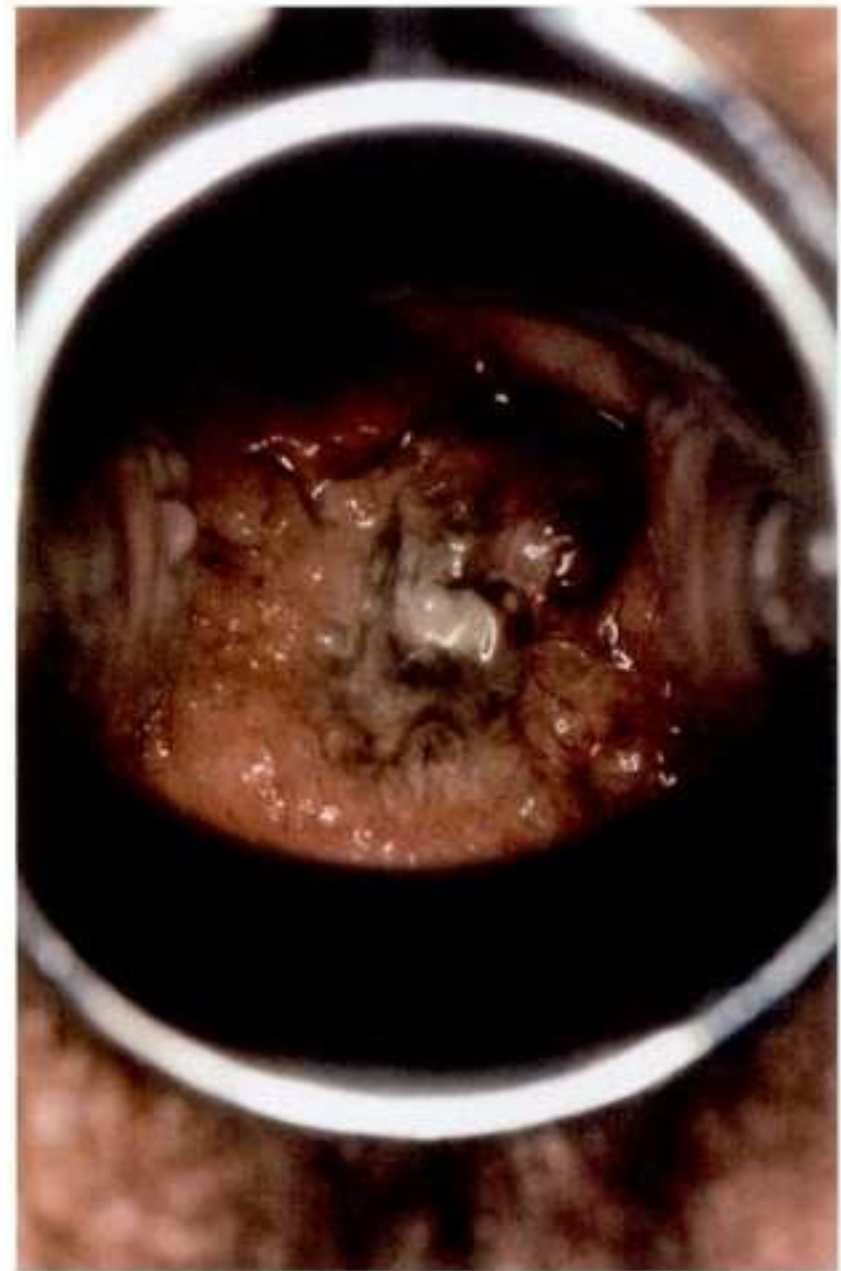

Figure 5.55. Photo prise à travers un spéculum introduit dans le vagin et montrant un cancer du col de l'utérus. Voir figure 5.84E pour une vue du col normal.

Le canal vaginal est normalement collabé de telle façon que la paroi antérieure est en contact avec la paroi postérieure. *En utilisant un spéculum pour ouvrir le canal vaginal, un praticien peut observer l'extrémité inférieure en dôme du col, les fornix*

vaginaux et l'ostium externe du canal cervical d'une patiente (figure 5.56B).

Durant les rapports, le sperme est déposé dans la voûte vaginale. Les spermatozoïdes poursuivent leur chemin dans l'ostium externe du canal cervical, traversent le canal cervical vers la cavité utérine, parcourent alors la cavité utérine puis pénètrent dans les trompes utérines, où la fécondation s'effectue dans l'ampoule.

Fascia

Le fascia de la cavité pelvienne tapisse les parois, entoure les bases des viscères pelviens, et forme des gaines autour des vaisseaux sanguins et des nerfs. Ceux-ci se dirigent médialement depuis les parois pelviennes jusqu'à la ligne médiane pour atteindre

les viscères. Ce fascia pelvien est le prolongement de la couche de tissu fibreux extrapéritonéal que l'on trouve dans l'abdomen.

Chez la femme

Chez la femme, un **septum rectovaginal** sépare la face postérieure du vagin du rectum (figure 5.57A). Des condensations du fascia forment les ligaments qui s'étendent du col aux parois pelviennes antérieure (**ligament pubocervical**), latérale (**ligament transverse cervical** ou **ligament cardinal**) et postérieure (**ligament utérosacral**). Ces ligaments, avec la membrane du périnée, les muscles élévateurs de l'anus et le centre tendineux du périnée, sont considérés comme les stabilisateurs de l'utérus dans la cavité pelvienne. Les plus importants de ces ligaments sont les **ligaments cardinaux**, qui s'étendent latéralement de chaque côté du col et de la voûte vaginale à la paroi pelvienne homolatérale.

Chez l'homme

Chez l'homme, une condensation du fascia autour des régions antérieure et latérales de la prostate (le **fascia prostatique**) contient et entoure les plexus veineux prostatiques. Elle est en continuité en arrière avec le **septum rectovésical**, qui sépare la face postérieure de la prostate et la base de la vessie du rectum (figure 5.57B).

Péritoine

Le péritoine du pelvis est en continuité avec le péritoine de l'abdomen au niveau de l'ouverture supérieure du pelvis. Dans le pelvis, le péritoine repose comme un drap sur les viscères pelviens, formant :

- des culs-de-sac entre les viscères voisins ;
- des replis et ligaments entre les viscères et les parois pelviennes.

En avant, des plis péritonéaux médian et ombilical médial couvrent respectivement les restes embryologiques de l'ouraque et des artères ombilicales (figure 5.58). Ces plis montent et sortent du pelvis sur la paroi antérieure de l'abdomen. En arrière, le péritoine drape les faces antérieure et latérales du tiers supérieur du rectum, mais seule la face antérieure du tiers moyen du rectum est tapissée de péritoine ; le tiers inférieur du rectum n'est pas du tout couvert.

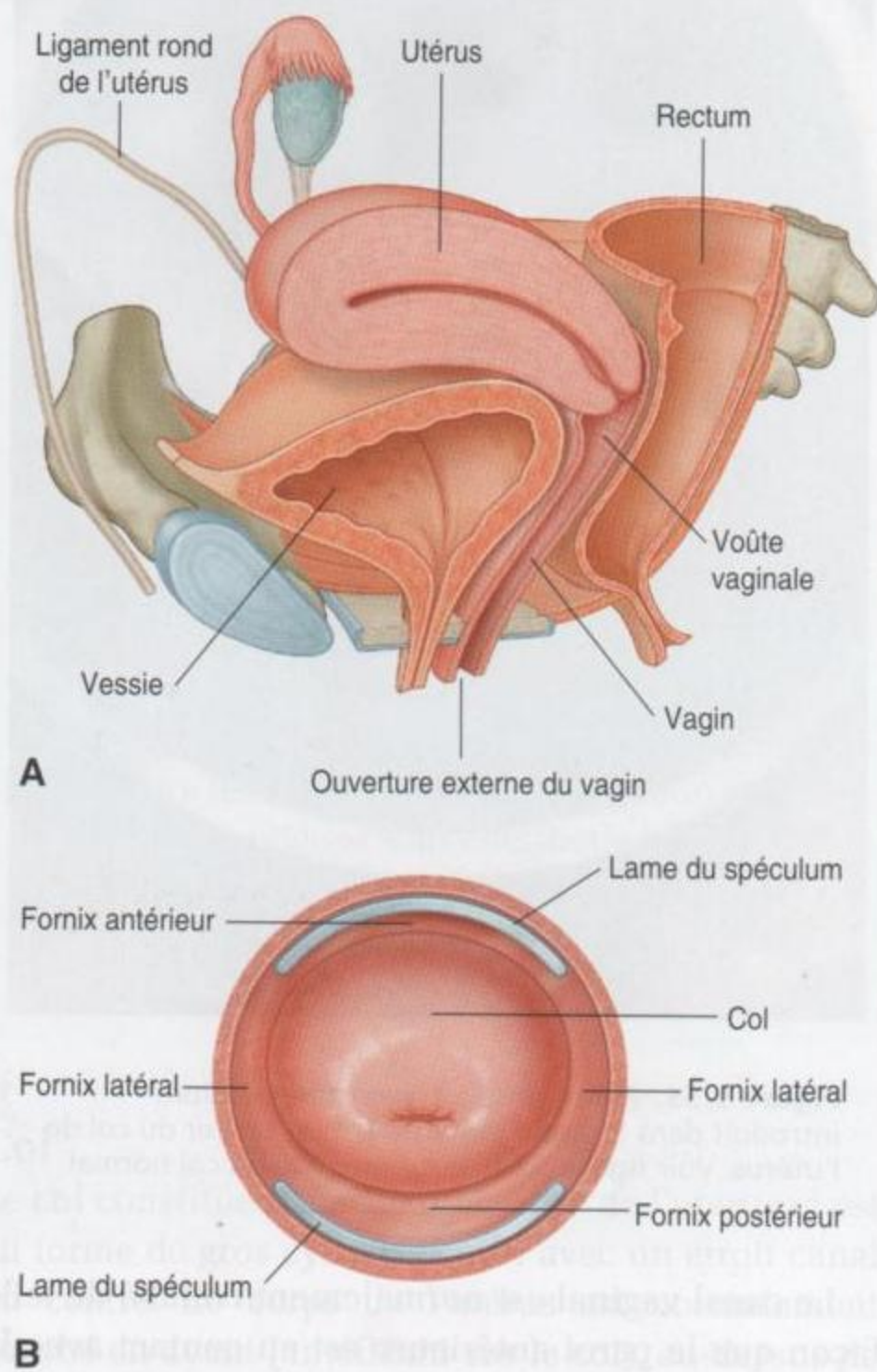
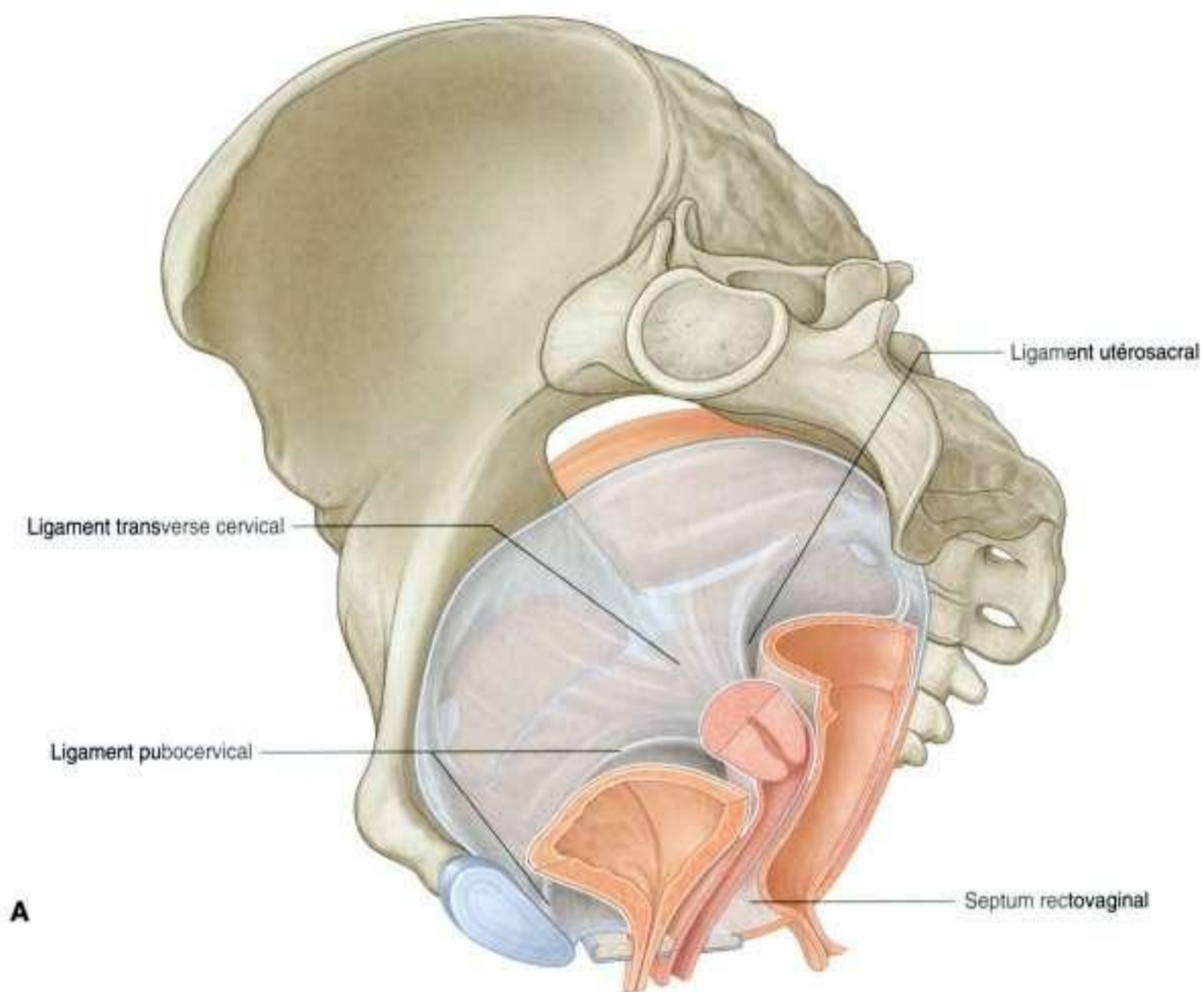
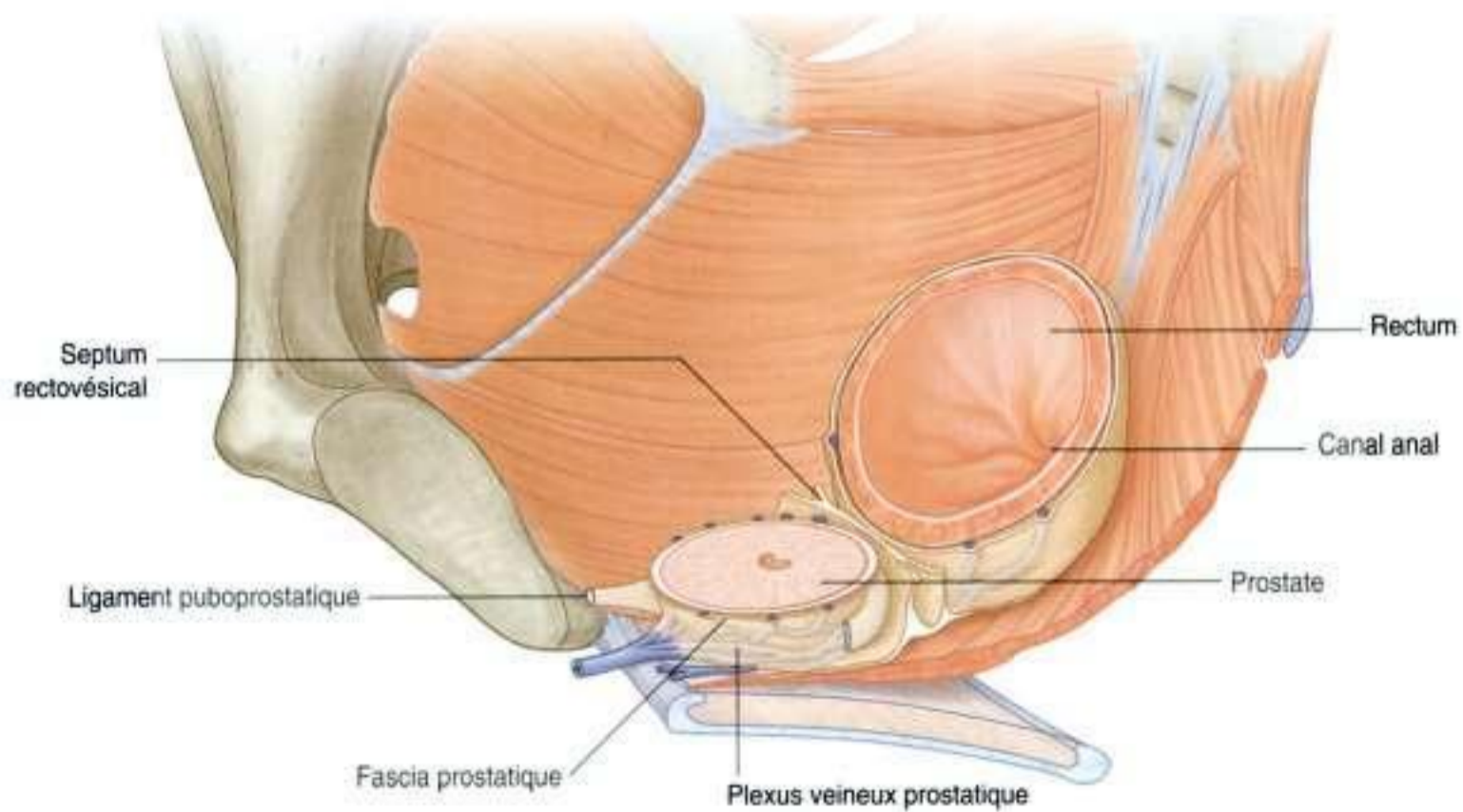


Figure 5.56. Vagin. **A.** Moitié gauche du pelvis enlevée. **B.** Fornix vaginaux et col vus à travers un spéculum.



A



B

Figure 5.57. Fascia pelvien. A. Chez la femme. B. Chez l'homme.

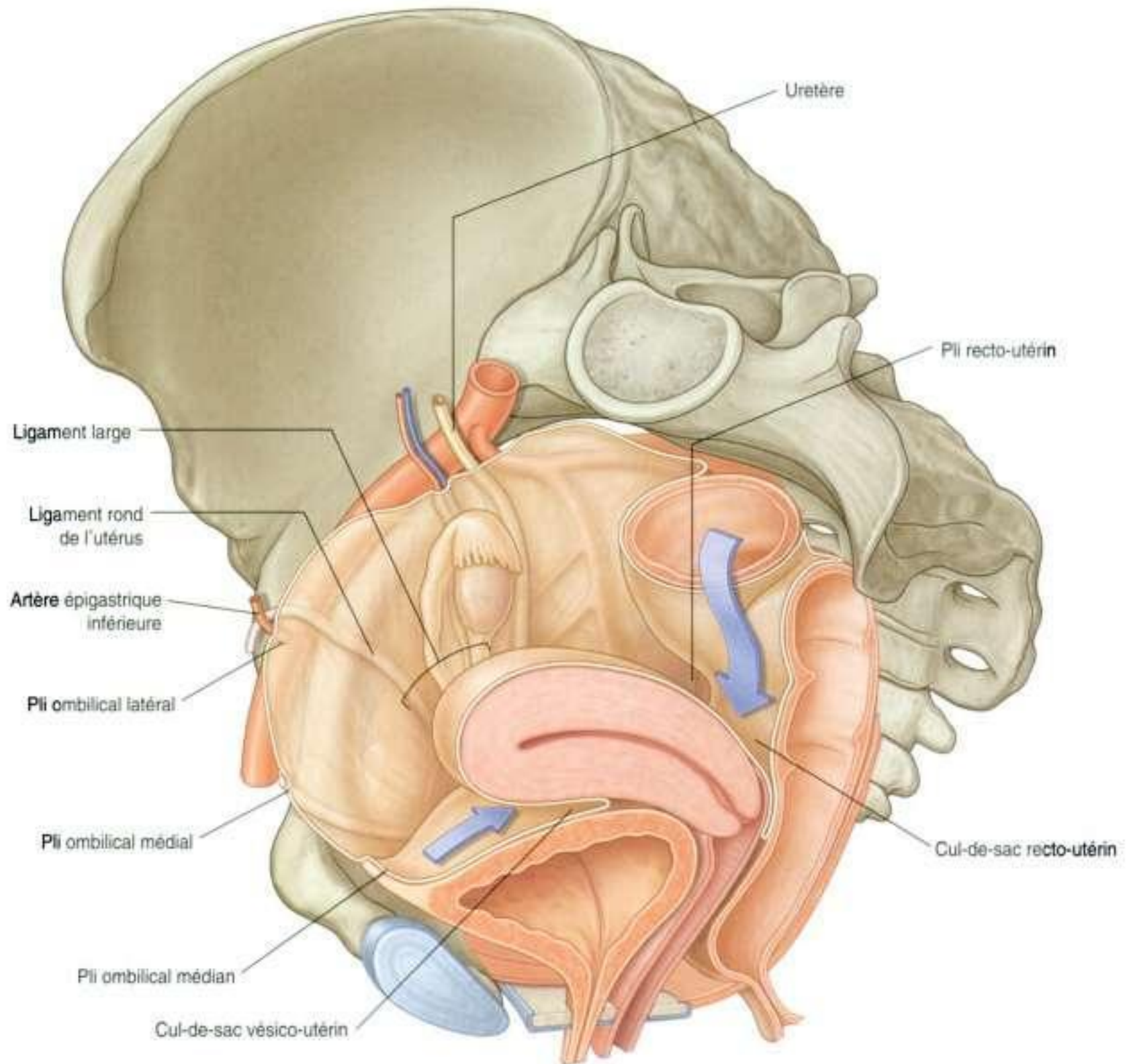
Chez la femme

Chez la femme, l'utérus se situe entre la vessie et le rectum, et les trompes utérines s'étendent de la partie supérieure de l'utérus aux parois latérales du pelvis (figure 5.58A). En conséquence, un **cul-de-sac vésico-utérin** peu profond se forme en avant entre la vessie et l'utérus, et un **cul-de-sac recto-utérin** profond se forme en arrière entre l'utérus et le rectum.

De plus, un vaste pli de péritoine, avec la trompe utérine enfermée dans son bord supérieur (le ligament large), est situé de chaque côté de l'utérus, et s'étend jusqu'aux parois pelviennes latérales. Cha-

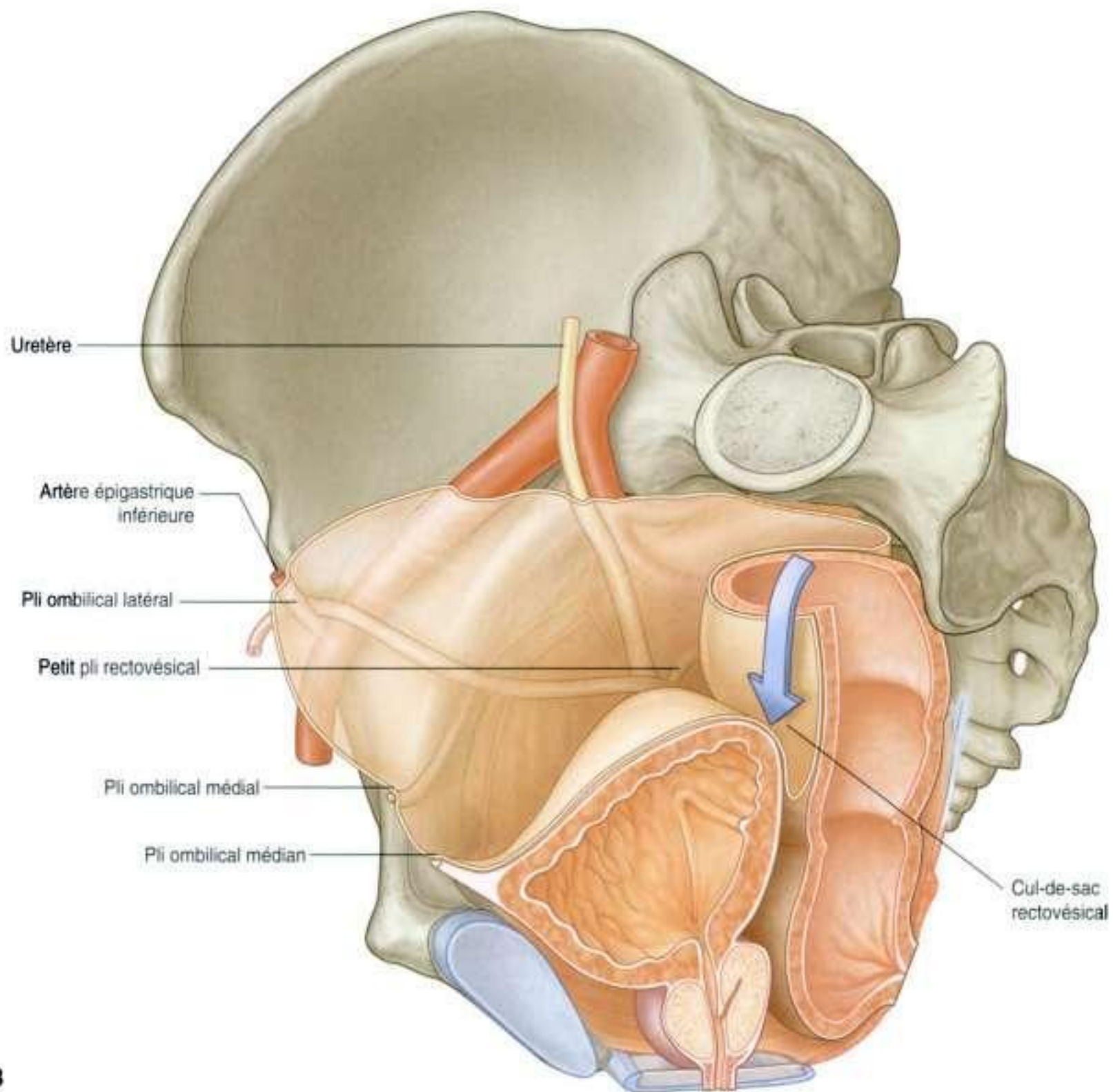
que ovaire est appendu à la face postérieure du ligament large par un mésoovarium, qui est véritablement un repli du ligament large. Les artères utérines croisent les uretères à la base des ligaments larges. Le ligament propre de l'ovaire et le ligament rond de l'utérus sont inclus dans le ligament large.

Sur la ligne médiane, le péritoine descend sur la face postérieure de l'utérus et du col ainsi que sur la paroi vaginale adjacente au fornix vaginal postérieur. Il se réfléchit ensuite sur les parois antérieure et latérales du rectum. Le profond cul-de-sac péritonéal formé entre la face antérieure du rectum et les faces postérieures de l'utérus, du col et du vagin,



A

Figure 5.58. Péritoine du pelvis. A. Chez la femme.



B

Figure 5.58, suite. Péritoine du pelvis. **B.** Chez l'homme.

est le cul-de-sac recto-utérin. Une arête de péritoine en forme de faucille (le **pli recto-utérin**) apparaît de chaque côté près de la base du cul-de-sac recto-utérin. Les **plis recto-utérins** recouvrent les **ligaments utérosacrés**, qui sont des condensations du fascia pelvien s'étendant depuis le col jusqu'aux parois pelviennes postérolatérales.

Chez l'homme

Chez l'homme, le péritoine viscéral repose comme un drap depuis le sommet de la vessie jusqu'aux pôles supérieurs des vésicules séminales, puis se réfléchit sur les faces antérieure et latérales du rectum (figure 5.58B). Un **cul-de-sac rectovésical** est formé entre la vessie et le rectum.

En clinique

Cul-de-sac recto-utérin

Le cul-de-sac recto-utérin (**cul-de-sac de Douglas**) est une région extrêmement importante en clinique située entre le rectum et l'utérus. Quand la patiente est en décubitus dorsal, le cul-de-sac recto-utérin est la partie la plus déclive de la cavité abdominopelvienne, et est un lieu où se collectent typiquement les infections et liquides. Il est impossible de palper cette région par voie transabdominale, mais elle peut être examinée par la palpation transvaginale et transrectale. Si un abcès est suspecté, il peut être drainé à travers le vagin ou le rectum sans nécessiter une chirurgie transabdominale.

Nerfs

Plexus somatiques

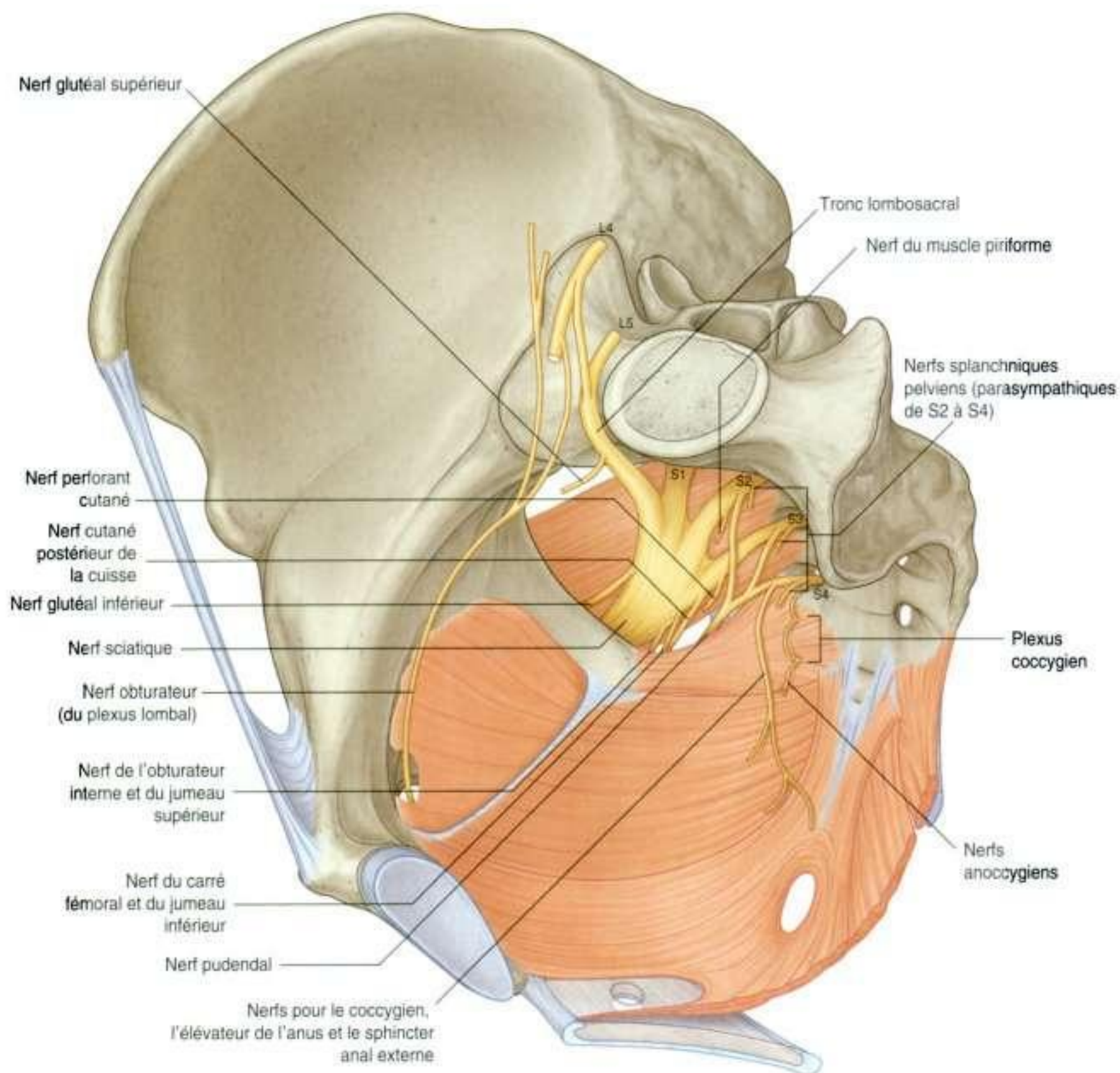
Plexus sacral et coccygien

Les plexus sacral et coccygien sont situés sur la paroi postérolatérale de la cavité pelvienne, et se trouvent généralement dans le plan entre les muscles et les vaisseaux sanguins. Ils sont formés par les rameaux ventraux de S1 à Co, avec une contribution significative de L4 et L5, qui entrent dans le

pelvis en provenance du plexus lombal (figure 5.59). Les nerfs de ces plexus essentiellement somatiques contribuent à l'innervation des membres inférieurs et des muscles du pelvis et du périnée. Des rameaux cutanés innervent la peau du côté médial du pied, de la face postérieure du membre inférieur, et de la plus grande partie du périnée.

Plexus sacral

Le plexus sacral est formé de chaque côté par les rameaux antérieurs de S1 à S4, et par le tronc



lombosacral (L4 et L5) (figure 5.60). Le plexus se forme sur la face antérieure du muscle piriforme, qui est une partie de la paroi pelvienne postérolatérale. Les branches sacrales du plexus émergent des forams sacraux antérieurs, et se dirigent latéralement et en bas sur la paroi pelvienne. Le tronc lombosacral, constitué d'une partie du rameau antérieur de L4 et de tout le rameau antérieur de L5, suit un trajet vertical vers la cavité pelvienne depuis l'abdomen, en passant immédiatement en avant de l'articulation sacro-iliaque.

Des rameaux communicants gris des ganglions du tronc sympathique rejoignent chaque branche antérieure et lui apportent des fibres sympathiques post-ganglionnaires destinées aux nerfs somatiques pour la périphérie (figure 5.61). De plus, des nerfs viscéraux spéciaux (les **nerfs splanchniques pelviens**) naissant de S2 à S4 délivrent des fibres pré-ganglionnaires parasympathiques à la partie pelvienne des plexus prévertébraux (figure 5.62).

Chaque branche ventrale a une division ventrale et une division dorsale qui s'unissent avec des

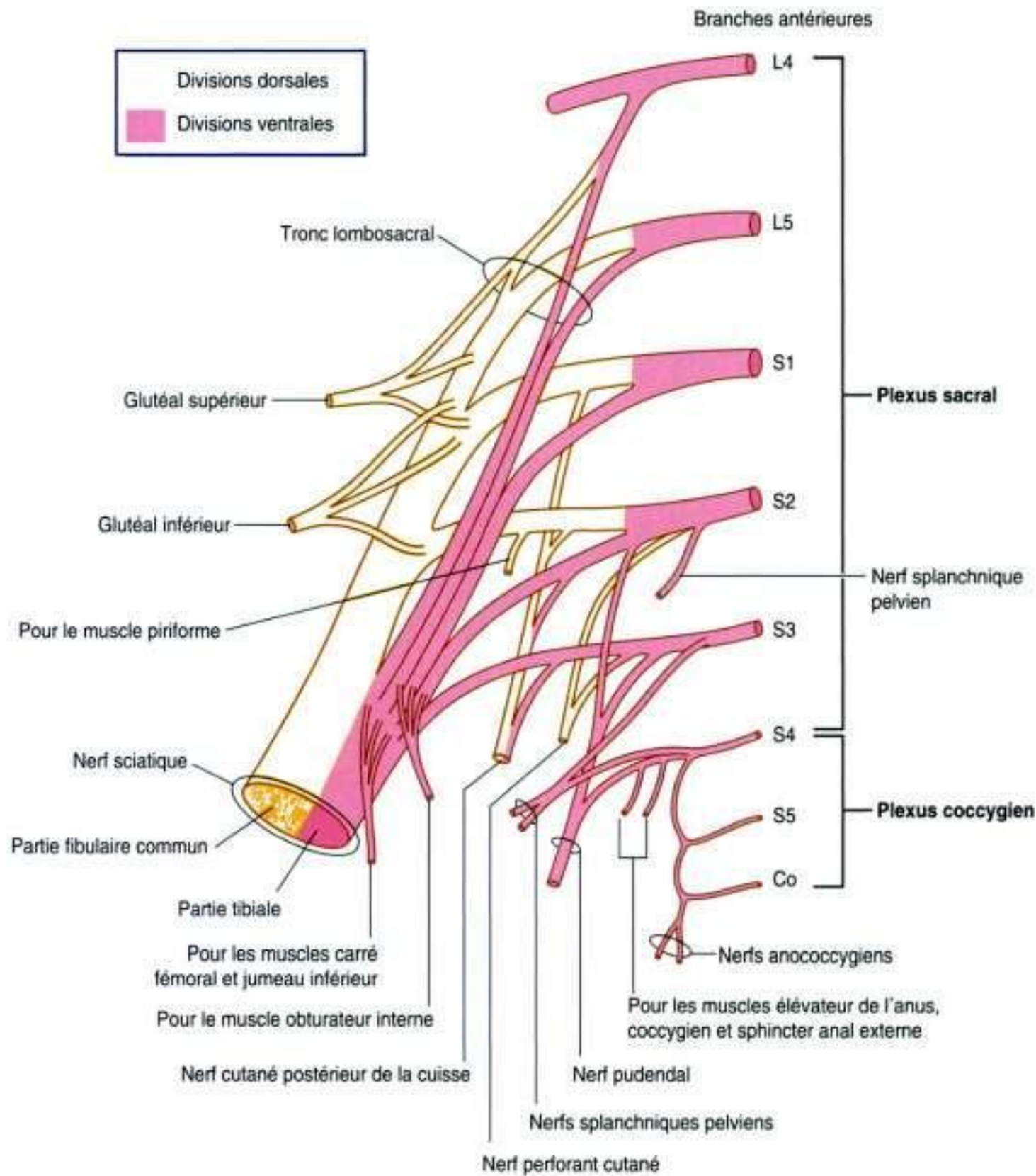


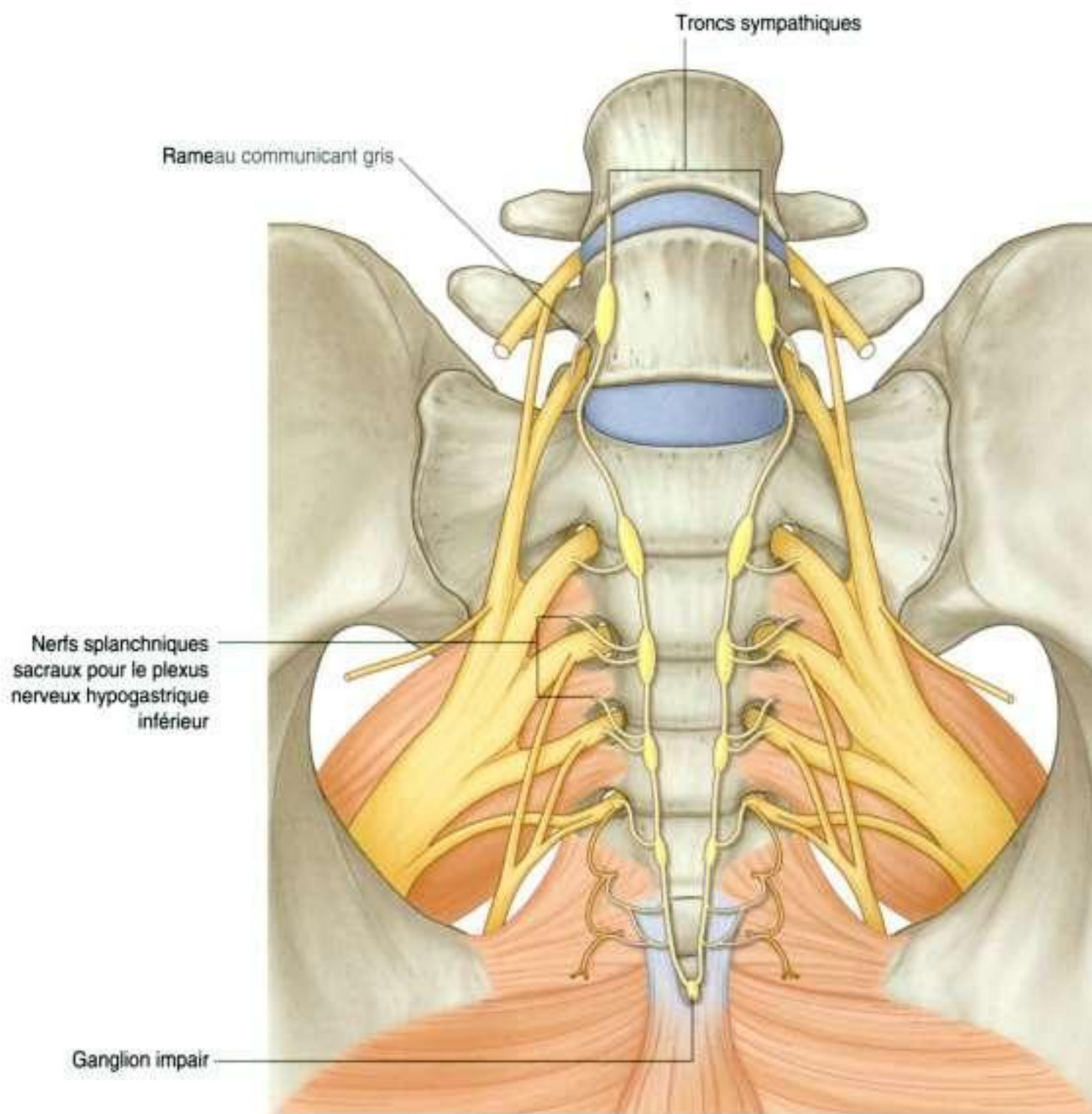
Figure 5.60. Constituants et branches des plexus sacral et coccygien.

divisions semblables à d'autres niveaux pour former les nerfs terminaux (voir figure 5.60). La branche antérieure de L4 a seulement une division ventrale.

Les branches du plexus sacral comportent le nerf sciatique, les nerfs glutéaux, qui sont des nerfs majeurs du membre inférieur, et le nerf pudendal, qui est le nerf du périnée (tableau 5.4). De nombreuses branches plus petites innervent la paroi pelvienne, le plancher et le membre inférieur.

La plupart des nerfs originaires du plexus sacral quittent la cavité pelvienne en passant au travers du foramen ischiatique au-dessous du muscle

piriforme, et pénètrent dans la région glutéale du membre inférieur. D'autres nerfs quittent la cavité pelvienne en utilisant différentes voies; un petit nombre de nerfs ne quittent pas la cavité pelvienne et se dirigent directement vers des muscles de la cavité pelvienne. Finalement, deux nerfs quittent la cavité pelvienne par le grand foramen ischiatique, font une boucle autour de l'épine ischiatique et du ligament sacroépineux, puis passent médialement par le petit foramen ischiatique pour innerver des éléments du périnée et de la paroi pelvienne latérale.



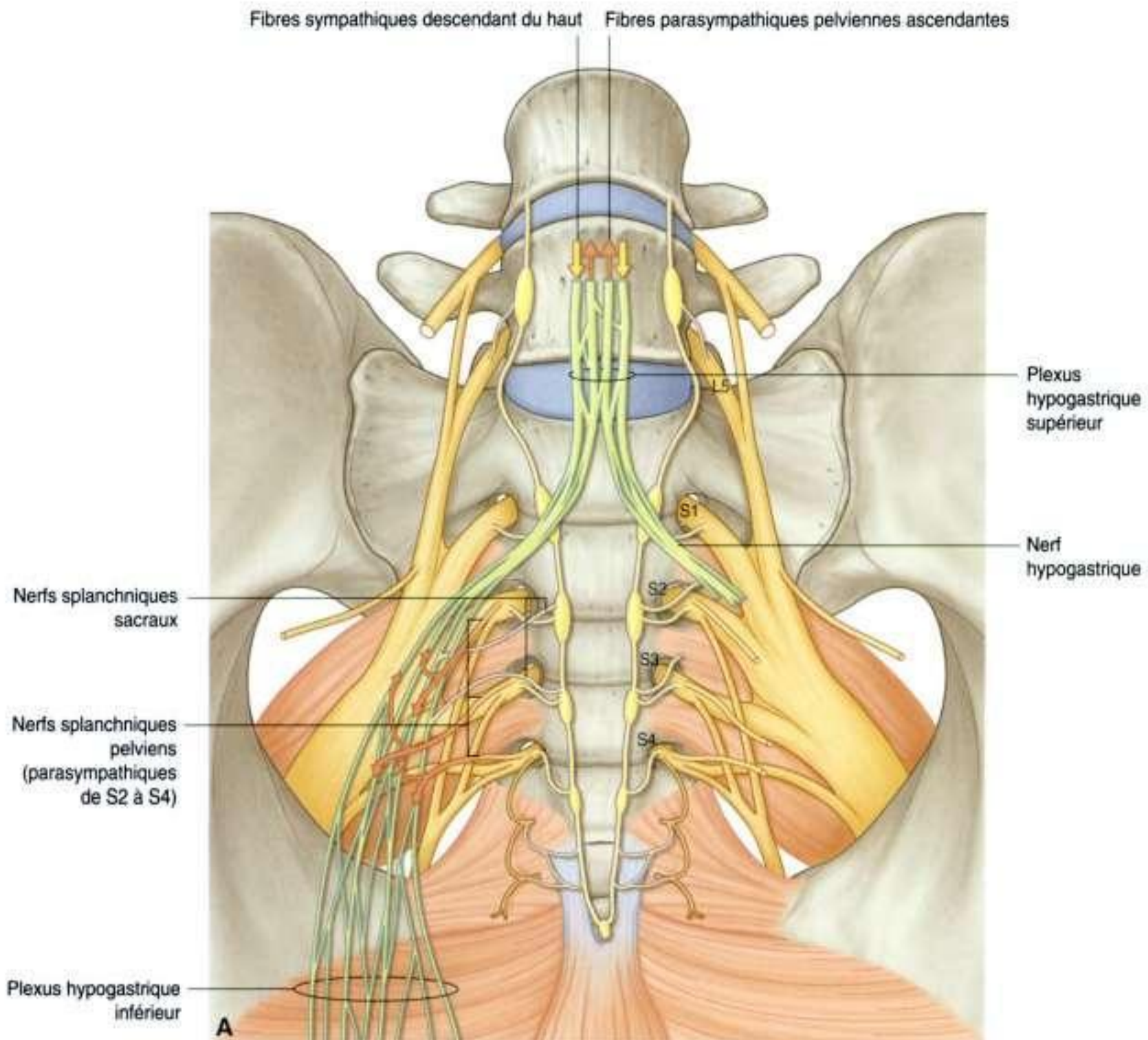


Figure 5.62. Extensions pelviennes des plexus prévertébraux. **A.** Vue antérieure.

Nerf sciatique

Le **nerf sciatique** est le plus gros nerf du corps et transporte des fibres de L4 à S3 (figures 5.59 et 5.60).

- Il se forme sur la face antérieure du muscle piriforme et quitte la cavité pelvienne par le grand foramen ischiatique au-dessous du piriforme.
- Il traverse la région glutéale vers la cuisse, où il se divise en ses deux troncs majeurs, le nerf fibulaire commun (nerf péronier commun) et le nerf tibial. Les divisions dorsales de L4, L5, S1 et S2 sont transportées par la partie fibulaire commune du nerf, et les divisions ventrales de L4, L5, S1, S2 et S3 sont transportées dans la partie tibiale.

En clinique

Bloc pudendal

Le bloc anesthésique pudendal est réalisé pour soulager la douleur en rapport avec l'accouchement. L'injection est habituellement faite là où le nerf pudendal croise la face latérale du ligament sacroépineux, près de son attache à l'épine ischiatique. Durant l'accouchement, un doigt introduit dans le vagin peut palper l'épine ischiatique. L'aiguille est passée en transcutané à la face médiale de l'épine ischiatique et autour du ligament sacroépineux. L'infiltration est réalisée et le périnée anesthésié.

Tableau 5.4 Branches des plexus sacral et coccygien.

Branche	Segment spinal	Fonction
PLEXUS SACRAL Sciatique Tibial 	L4 à S3	Motrice Tous les muscles ou tendons de la loge postérieure de la cuisse (incluant la partie tendineuse du muscle grand adducteur) sauf le chef court du biceps Tous les muscles de la loge postérieure de la jambe Tous les muscles de la plante du pied Sensitive (cutanée) Peau des faces postérolatérales et médiale du pied et de la plante du pied
Fibulaire commun 	L4 à S2	Motrice Chef court du biceps dans la loge postérieure de la cuisse Tous les muscles des loges antérieure et latérale de la jambe Muscle court extenseur des orteils (contribue aussi à innerver le muscle premier interosseux dorsal) Sensitive (cutanée) Peau de la face antérolatérale de la jambe et de la face dorsale du pied
Pudendal 	S2 à S4	Motrice Muscles squelettiques du périnée incluant les sphincters externes de l'urètre et de l'anus et l'élevateur de l'anus (recouvrements dans l'innervation de l'élevateur de l'anus et le sphincter externe avec des branches directes de la division ventrale de S4) Sensitive (cutanée) La plus grande partie de la peau du périnée. Pénis et clitoris
Glutéal supérieur 	L4 à S1	Motrice Muscles moyen glutéal, petit glutéal et tenseur du fascia lata
Glutéal inférieur 	L5 à S2	Motrice Grand glutéal
Nerf de l'obturateur interne et du jumeau supérieur 	L5 à S2	Motrice Obturateur interne et jumeau supérieur

Tableau 5.4 (Suite) Branches des plexus sacral et coccygien.

Branches	Segment spinal	Fonction
PLEXUS SACRAL, (Suite) Nerf pour le carré fémoral et le jumeau inférieur	L4 à S1	Motrice Carré fémoral et jumeau inférieur
		
Nerf cutané postérieur de la cuisse	S1 à S3	Sensitive (cutanée) Peau de la face postérieure de la cuisse
		
Nerf perforant cutané	S2, S3	Sensitive (cutanée) Peau du pli glutéal (chevauchements avec le nerf cutané postérieur de la cuisse)
		
Nerf du piriforme	S(1), S2	Motrice Muscle piriforme
		
Nerfs pour l'élevateur de l'anus, coccygien et le sphincter anal externe	S4	Motrice Élevateur de l'anus, coccygien et sphincter anal externe (chevauchements avec le nerf pudendal) Sensitive (cutanée) (Un petit morceau de peau entre anus et coccyx)
		
Nerfs splanchniques pelviens	S2, S3 (4)	Motrice (viscérale) Motricité viscérale (parasymphatique préganglionnaire) pour la partie pelvienne du plexus prévertébral Stimule l'érection, module la motricité de l'appareil gastro-intestinal distal à l'angle colique gauche, inhibiteur pour le sphincter interne de l'urètre Sensitive (viscérale) Afférences viscérales des viscères pelviens et des parties distales du côlon. Douleur du col et possiblement de la vessie et de l'urètre proximal
PLEXUS COCCYGIEN Nerfs anococcygiens	S4 à Co	Sensitive (cutanée) Peau périnéale
		

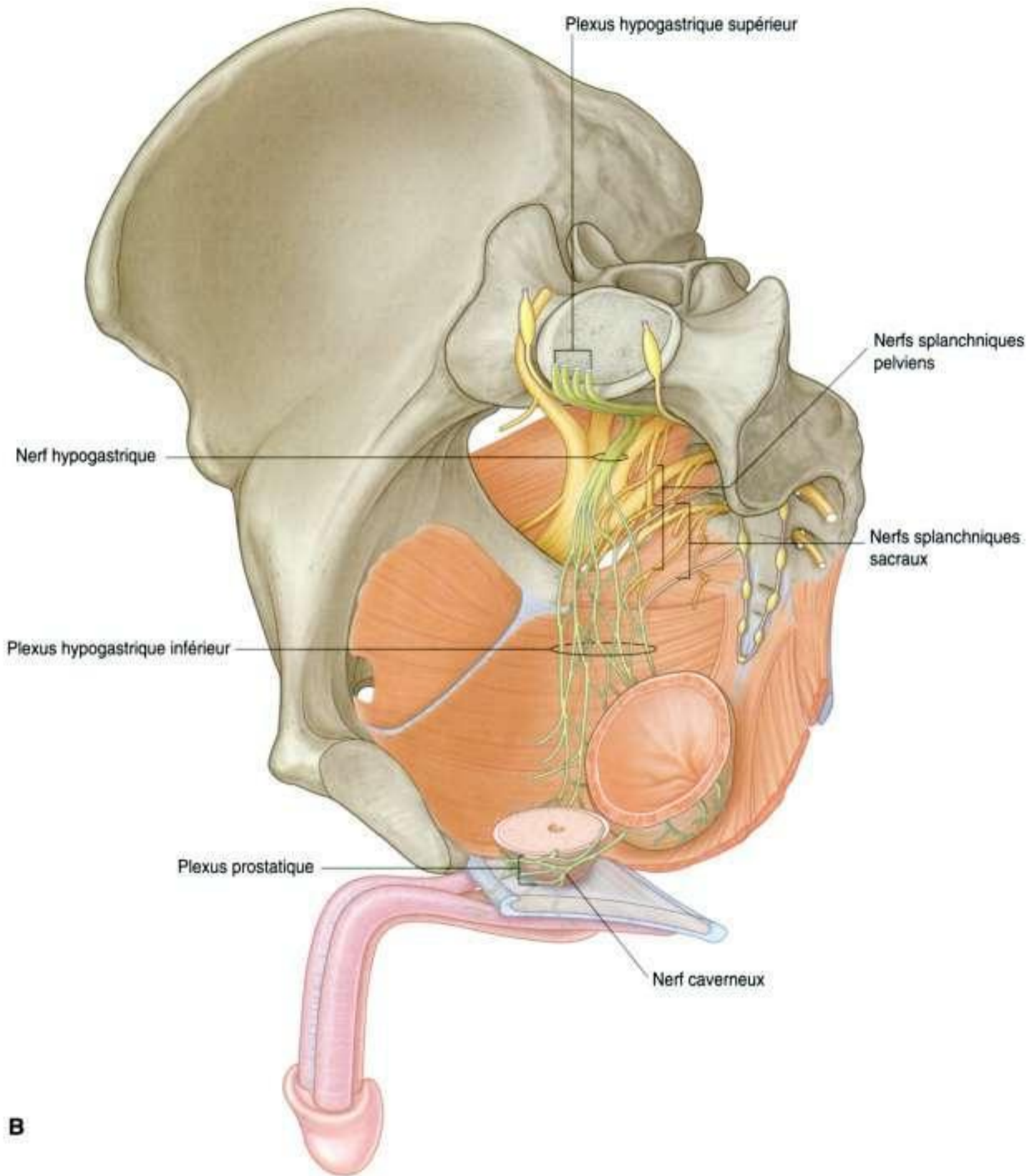


Figure 5.62, suite. Extensions pelviennes des plexus prévertébraux. **B.** Vue antéromédiale du côté droit du plexus.

- Il innerve les muscles de la loge postérieure de la cuisse et les muscles de la jambe et du pied.
- Il transporte les fibres sensibles de la peau du pied et de la peau latérale de la jambe.

Nerf pudendal

Le **nerf pudendal** se forme devant la partie la plus basse du muscle piriforme à partir des divisions ventrales de S2 à S4 (figures 5.59 et 5.60).

- Il quitte la cavité pelvienne par le grand foramen ischiatique, au-dessous du muscle piriforme, et entre dans la région fessière.
- Il se dirige immédiatement vers le périnée en contournant le ligament sacroépineux, qui rejoint l'épine ischiatique, et passe par le petit foramen ischiatique (ce trajet fait sortir le nerf de la cavité pelvienne, autour de l'insertion périphérique du plancher pelvien, puis pénétrer dans le périnée).
- Il est accompagné tout au long de son trajet par les vaisseaux pudendaux internes.
- Il innerve la peau et les muscles squelettiques du périnée, y compris les sphincters externes de l'anus et de l'urètre.

Autres branches du plexus sacral

Les autres branches du plexus sacral sont :

- des branches motrices pour les muscles de la région glutéale, de la paroi pelvienne et du plancher pelvien (nerfs glutéaux supérieur et inférieur, nerfs de l'obturateur interne et du jumeau supérieur, nerf du carré fémoral et du jumeau inférieur, nerf du piriforme, nerf de l'élévateur de l'anus);
- les nerfs sensitifs pour la peau de la région glutéale inférieure, et des faces postérieures de la cuisse et de la partie supérieure de la jambe (nerf perforant cutané et **nerf cutané postérieur de la cuisse**) (figures 5.59 et 5.60).

Le **nerf glutéal supérieur**, constitué de branches des divisions dorsales de L4 à S1, quitte la cavité pelvienne par le grand foramen ischiatique au-dessus du muscle piriforme, et innerve des muscles de la région glutéale – **muscles moyen glutéal, petit glutéal et tenseur du fascia lata**.

Le **nerf glutéal inférieur**, constitué par des branches des divisions dorsales de L5 à S2, quitte la cavité pelvienne par le grand foramen ischiatique au-dessous du muscle piriforme, et innerve le **grand glutéal**, le plus volumineux muscle de la région glutéale.

Les nerfs glutéaux supérieur et inférieur sont tous deux accompagnés par les artères correspondantes.

Le **nerf de l'obturateur interne** et du **jumeau supérieur**, muscle qui lui est associé, naît des divisions ventrales de L5 à S2, et abandonne la cavité pelvienne par le grand foramen ischiatique au-dessous du muscle piriforme. Comme le nerf pudendal, il passe autour de l'épine ischiatique et à travers le petit foramen ischiatique pour entrer dans le périnée et innerver le muscle obturateur interne par

la face médiale du muscle, au-dessous de l'insertion du muscle élévateur de l'anus.

Le **nerf du muscle carré fémoral** et du muscle **jumeau inférieur** ainsi que le **nerf cutané postérieur de la cuisse (nerf cutané fémoral postérieur)** sortent aussi de la cavité pelvienne par le grand foramen ischiatique au-dessous du muscle piriforme; ils se rendent respectivement aux muscles et à la peau du membre inférieur.

À la différence des autres nerfs naissant du plexus sacral, qui sortent de la cavité pelvienne par le grand foramen ischiatique soit au-dessus soit au-dessous du muscle piriforme, le **nerf perforant cutané** quitte la cavité pelvienne en pénétrant directement à travers le ligament sacrotubéral, puis se dirige vers la peau de la partie inférieure des fesses.

Le **nerf du piriforme** et un certain nombre de petits nerfs pour les muscles élévateur de l'anus et coccygien naissent du plexus sacral; ils atteignent directement leurs muscles cibles sans quitter la cavité pelvienne.

Le **nerf obturateur** (L2 à L4) est une branche du plexus lombal. Il se dirige vers le bas le long de la paroi abdominale postérieure en dedans du muscle psoas, émerge de la face médiale du psoas, passe en arrière de l'artère iliaque commune et en dedans de l'artère iliaque interne, au niveau de l'ouverture supérieure du pelvis, puis poursuit son trajet sur la paroi latérale pelvienne. Il quitte la cavité pelvienne en passant par le canal obturateur et innerve la région des adducteurs de la cuisse.

Plexus coccygien

Le petit plexus coccygien reçoit une contribution minime de S4 et est essentiellement formé par les branches antérieures de S5 et Co, qui naissent au-dessous du plancher pelvien. Elles pénètrent le muscle coccygien pour entrer dans la cavité pelvienne et s'unir à la branche antérieure de S4 et former un seul tronc, duquel naissent les petits **nerfs anococcygiens** (tableau 5.4). Ces nerfs pénètrent dans le muscle et dans les ligaments sacroépineux et sacrotubéral qui le couvrent, puis deviennent superficiels pour innerver la peau du triangle anal du périnée.

Plexus viscéraux

Chaîne sympathique paravertébrale

La partie paravertébrale du système nerveux viscéral est représentée dans le pelvis par les extrémités

inférieures des troncs sympathiques (figure 5.61). Chaque tronc pénètre dans la cavité pelvienne depuis l'abdomen en passant sur l'aile du sacrum en dedans des troncs lombosacraux et en arrière des vaisseaux iliaques. Les troncs se dirigent vers le bas sur la face antérieure du sacrum, où ils sont positionnés en dedans des foramens sacraux antérieurs. Quatre ganglions se trouvent sur chaque tronc. En avant du coccyx, les deux troncs s'unissent pour former un unique ganglion terminal (le **ganglion impair**).

Le rôle principal des troncs sympathiques dans le pelvis est de donner des fibres sympathiques post-ganglionnaires aux branches antérieures des nerfs sacraux pour leur distribution périphérique, essentiellement à des parties du membre inférieur et au périnée. Cela est réalisé grâce aux rameaux communicants gris qui relient les troncs aux branches antérieures sacrales.

En plus des rameaux communicants gris, d'autres branches (les **nerfs splanchniques sacraux**) rejoignent – et entrent dans la composition de – la partie pelvienne des plexus prévertébraux en rapport avec l'innervation des viscères pelviens.

Extensions pelviennes des plexus prévertébraux

Les parties pelviennes des plexus prévertébraux transportent des fibres sympathiques, parasymphatiques et afférentes viscérales (figure 5.62A). Les parties pelviennes des plexus sont responsables de l'innervation des viscères pelviens et des tissus érectiles du périnée.

Les plexus prévertébraux entrent dans le pelvis sous forme de deux **nerfs hypogastriques**, un de chaque côté, qui croisent l'ouverture supérieure du pelvis en dedans des vaisseaux iliaques internes. Les nerfs hypogastriques sont formés par séparation des fibres du **plexus hypogastrique supérieur**, en contingents droit et gauche. Le plexus hypogastrique supérieur est situé en avant de la vertèbre LV entre le promontoire du sacrum et la bifurcation de l'aorte.

Quand les nerfs hypogastriques sont rejoints par les nerfs splanchniques pelviens transportant des fibres parasymphatiques pré-ganglionnaires de S2 à S4, les **plexus pelviens (plexus hypogastriques inférieurs)** sont constitués (figure 5.62). Les plexus hypogastriques inférieurs, un de chaque côté, se dirigent vers le bas sur les parois pelvien-

nes, en dedans des gros vaisseaux et des nerfs somatiques. Ils donnent naissance aux plexus subsidiaires suivants, qui innervent les viscères pelviens :

- le **plexus rectal** ;
- le **plexus utérovaginal** ;
- le **plexus prostatique** ;
- le **plexus vésical**.

Les branches terminales des plexus hypogastriques inférieurs pénètrent et traversent l'espace profond du périnée, et innervent les tissus érectiles du pénis et du clitoris dans le périnée (figure 5.62B). Chez l'homme, ces nerfs, appelés **nerfs caverneux**, sont des prolongements des plexus prostatiques. Le mode de distribution des nerfs similaires chez la femme n'est pas parfaitement clair, mais ils sont vraisemblablement des prolongements des plexus utéro vaginaux.

Fibres sympathiques

Les fibres sympathiques entrent dans les plexus hypogastriques inférieurs en provenance des nerfs hypogastriques et de branches (nerfs splanchniques sacraux) des parties sacrales supérieures des troncs sympathiques (figure 5.62). Finalement, ces nerfs proviennent des fibres pré-ganglionnaires qui ont quitté la moelle spinale dans les racines antérieures, essentiellement de T10 à L2. Ces fibres :

- innervent les vaisseaux sanguins ;
- provoquent la contraction du muscle lisse des sphincters urétral interne chez l'homme, et anal interne chez l'homme et la femme ;
- provoquent la contraction du muscle lisse en rapport avec les voies de la reproduction et avec les glandes associées à l'appareil de la reproduction ;
- sont importants pour mouvoir les sécrétions depuis l'épididyme et les glandes associées jusqu'à l'urètre et former le sperme au moment de l'éjaculation.

Fibres parasymphatiques

Les fibres parasymphatiques contenues dans les nerfs splanchniques pelviens qui naissent des segments S2 à S4 de la moelle spinale gagnent les plexus pelviens (figure 5.62A). Ils :

- sont généralement vasodilatateurs ;
- stimulent la contraction vésicale ;
- stimulent l'érection ;

- modulent l'activité du système nerveux entéral du côlon distal à l'angle gauche (en plus des viscères pelviens, quelques fibres ont un trajet ascendant dans les plexus prévertébraux, ou comme nerfs indépendants, et passent dans le plexus mésentérique inférieur de l'abdomen).

Fibres viscérales afférentes

Les fibres viscérales afférentes suivent le trajet des fibres sympathiques et parasympathiques vers la moelle spinale. Les fibres afférentes qui entrent dans la moelle au niveau des segments thoraciques inférieurs et des segments lombaux avec les fibres sympathiques transportent généralement les sensations douloureuses. Cependant, les fibres de la douleur du col et quelques fibres de la douleur de la vessie et de l'urètre peuvent accompagner les nerfs parasympathiques aux segments sacraux de la moelle spinale.

Vaisseaux sanguins

Artères

La principale artère du pelvis et du périnée est l'artère iliaque interne de chaque côté (figure 5.63). En plus de fournir l'irrigation sanguine à la plupart des viscères pelviens, des parois et du plancher pelviens, ainsi que des structures du périnée, incluant

les tissus érectiles du clitoris et du pénis, cette artère donne naissance à des branches qui suivent les nerfs dans la région glutéale du membre inférieur. D'autres vaisseaux naissent dans l'abdomen et contribuent à l'irrigation de structures pelviennes : l'artère sacrale médiane et, chez la femme, les artères ovariennes.

Artère iliaque interne

L'artère iliaque interne naît de l'artère iliaque commune de chaque côté, approximativement au niveau du disque intervertébral LV et SI; elle est antéromédiale à l'articulation sacro-iliaque (figure 5.63). Le vaisseau se dirige vers le bas en franchissant l'ouverture supérieure du pelvis, puis se divise en troncs antérieur et postérieur au niveau du bord supérieur du grand foramen ischiatique. Les branches du tronc postérieur contribuent à l'irrigation de la partie inférieure de la paroi abdominale postérieure, de la paroi pelvienne postérieure et de la région fessière. Les branches du tronc antérieur irriguent les viscères pelviens, le périnée, la région glutéale, la région des adducteurs de la cuisse et, chez le fœtus, le placenta.

Tronc postérieur

Les branches du tronc postérieur de l'artère iliaque interne sont l'artère iliolumbale, l'artère sacrale latérale et l'artère glutéale supérieure (figure 5.63).

- L'**artère iliolumbale** monte latéralement en arrière au-delà de l'ouverture supérieure du pelvis et se divise en une branche lombale et une branche iliaque. La branche lombale contribue à l'irrigation de la paroi abdominale postérieure, des muscles psoas, du carré des lombes et de la queue de cheval (cauda equina); elle envoie une petite branche spinale qui traverse le foramen intervertébral entre LV et SI. La branche iliaque se dirige latéralement dans la fosse iliaque pour irriguer muscle et os.
- Les **artères sacrales latérales**, habituellement au nombre de deux, naissent de la division postérieure de l'artère iliaque interne, et se dirigent médialement et en bas le long de la paroi pelvienne postérieure. Elles donnent des branches qui entrent dans les foramens sacraux antérieurs pour irriguer l'os et les tissus mous voisins, les éléments du canal vertébral (sacral), et la peau et le muscle postérieur au sacrum.

En clinique

Prostatectomie et impuissance

Il peut être nécessaire de réaliser une chirurgie radicale pour guérir un cancer de la prostate. Pour ce faire, la prostate et ses attaches à la base de la vessie, y compris les vésicules séminales, doivent être enlevées en bloc. Des parties des plexus hypogastriques inférieurs de cette région donnent naissance aux nerfs qui innervent les tissus érectiles du pénis. Une impuissance peut survenir si ces nerfs ne peuvent être, ou ne sont pas, préservés durant l'exérèse de la prostate. Pour les mêmes raisons, les femmes peuvent souffrir de dysfonctionnement sexuel si les nerfs similaires sont lésés durant la chirurgie pelvienne, par exemple durant une hystérectomie totale.

- L'**artère glutéale supérieure** est la plus grosse branche de l'artère iliaque interne et est le prolongement terminal du tronc postérieur. Elle se dirige en arrière, passant habituellement entre le tronc lombosacral et la branche antérieure de S1, pour quitter la cavité pelvienne par le grand foramen ischiatique au-dessus du muscle piriforme et entrer dans la région glutéale du membre inférieur. Ce vaisseau apporte une contribution substantielle à l'irrigation des muscles et de la peau de la région glutéale; il envoie aussi des branches aux muscles et os voisins des parois pelviennes.

Tronc antérieur

Les branches du tronc antérieur de l'artère iliaque interne sont l'artère vésicale supérieure, l'artère ombilicale, l'artère vésicale inférieure, l'artère rectale moyenne, l'artère utérine, l'artère vaginale, l'artère obturatrice, l'artère pudendale interne et l'artère glutéale inférieure (figure 5.64).

- La première branche du tronc antérieur est l'**artère ombilicale**, qui donne naissance à l'artère vésicale supérieure, puis chemine en avant juste au-dessous du rebord de l'ouverture supérieure du pelvis. En avant, le vais-

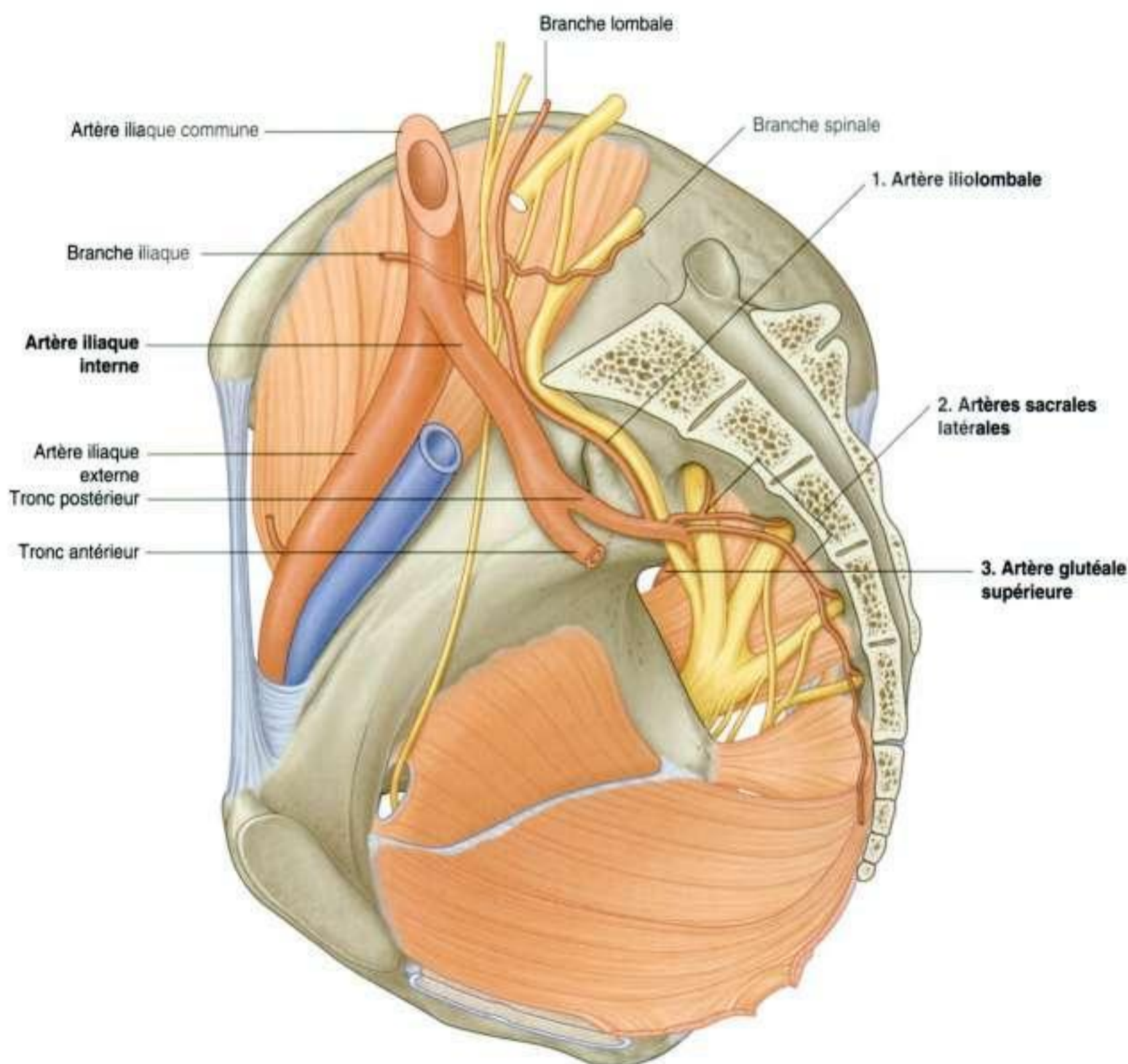


Figure 5.63. Branches du tronc postérieur de l'artère iliaque interne.

seau quitte la cavité pelvienne et monte sur la face interne de la paroi abdominale antérieure pour atteindre l'ombilic. Chez le fœtus, l'artère ombilicale est volumineuse et transporte le sang du fœtus au placenta. Après la naissance, le vaisseau est obstrué dans sa partie distale à partir de l'origine de l'artère vésicale supérieure et devient au final un solide cordon fibreux. Sur la paroi abdominale antérieure, le cordon soulève un pli de péritoine appelé le **pli ombilical médial**. Le résidu fibreux de l'artère ombilicale elle-même est le **ligament ombilical médial**.

- L'**artère vésicale supérieure** naît normalement de la racine de l'artère ombilicale, et se dirige médialement et en bas pour irriguer la face supérieure de la vessie et les parties distales de l'uretère. Chez l'homme, elle peut aussi donner une artère qui vascularise le conduit déférent.
- L'**artère vésicale inférieure** se trouve chez l'homme et donne des branches pour la vessie, l'uretère, la vésicule séminale et la prostate. L'**artère vaginale** chez la femme est l'équivalent de l'artère vésicale inférieure de l'homme; en descendant vers le vagin, elle donne des branches au vagin et aux parties voisines de la vessie et du rectum.

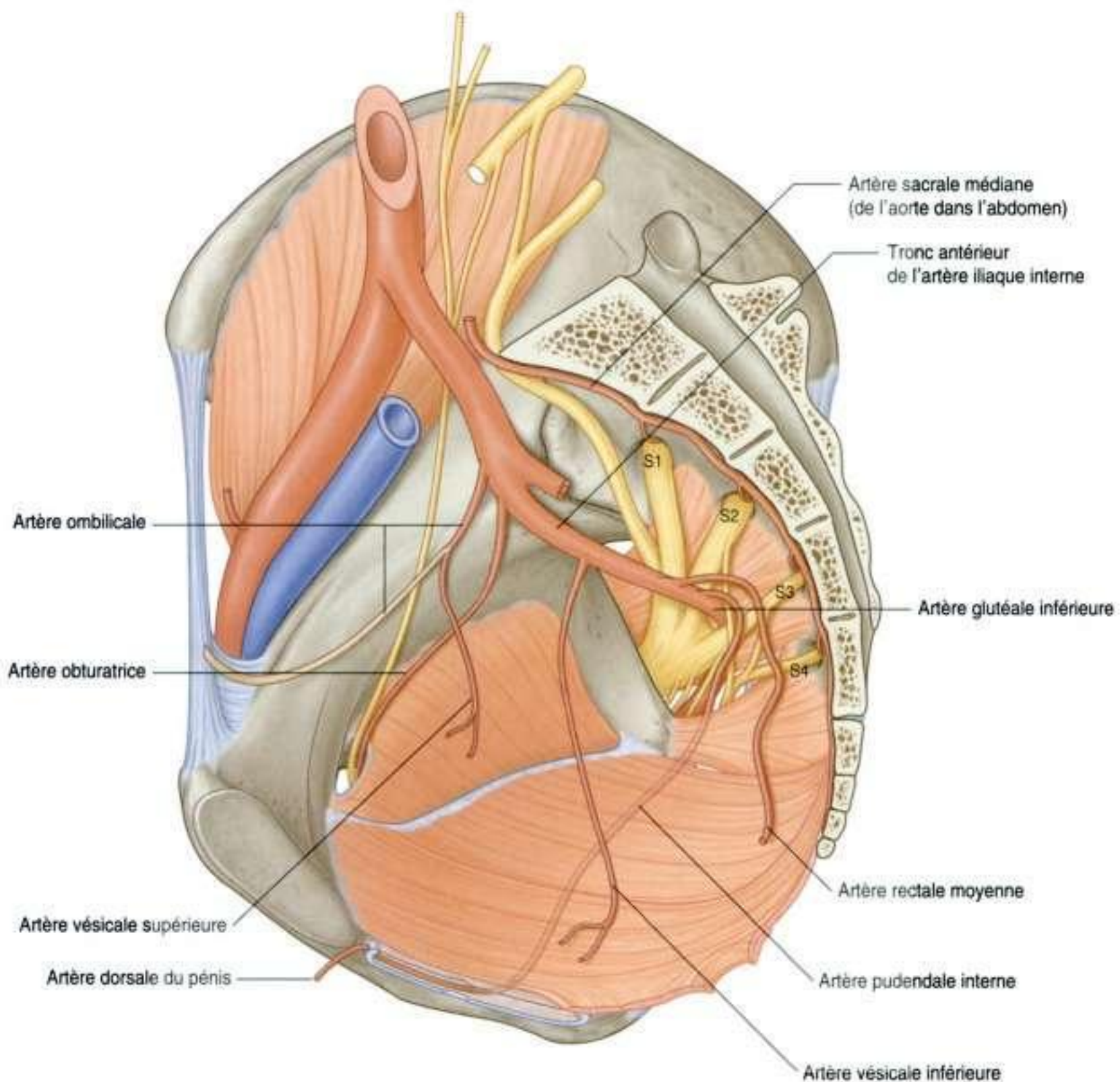


Figure 5.64. Branches du tronc antérieur de l'artère iliaque interne.

- L'**artère rectale moyenne** se dirige médialement pour irriguer le rectum. Le vaisseau s'anastomose avec l'artère rectale supérieure, qui naît de l'artère mésentérique inférieure dans l'abdomen, et avec l'artère rectale inférieure, qui naît de l'artère pudendale interne dans le périnée.
- L'**artère obturatrice** se dirige en avant le long de la paroi pelvienne et quitte la cavité pelvienne par le canal obturateur. Avec le nerf obturateur, au-dessus, et la veine obturatrice, au-dessous, elle entre dans la région des adducteurs de la cuisse et l'irrigue.
- L'**artère pudendale interne** se dirige vers le bas depuis son origine du tronc antérieur et quitte la cavité pelvienne par le grand foramen ischiatique au-dessous du muscle piriforme. En association avec le nerf pudental sur son côté médial, le vaisseau passe latéralement à l'épine ischiatique puis par le petit foramen ischiatique pour entrer dans le périnée. L'artère pudendale interne est la principale artère du périnée. Parmi les structures qu'elle irrigue, se trouvent les tissus érectiles du clitoris et du pénis.
- L'**artère glutéale inférieure** est une grosse branche terminale du tronc antérieur de l'artère iliaque interne. Elle passe entre les branches antérieures de S1 et S2 ou de S2 et S3 du plexus sacral, et quitte la cavité pelvienne par le grand foramen ischiatique au-dessous du muscle piriforme. Elle entre dans la région glutéale et contribue à son irrigation; elle s'anastomose avec un réseau de vaisseaux autour de l'articulation de la hanche.
- L'**artère utérine**, chez la femme, se dirige médialement et vers l'avant dans la base du ligament large pour atteindre le col (figure 5.65). Au cours de son trajet, le vaisseau croise l'uretère et passe au-dessus du fornix vaginal latéral. Dès que le vaisseau atteint le col, il monte le long du bord latéral de l'utérus pour atteindre la trompe utérine, où il se recourbe latéralement et s'anastomose avec l'artère ovarique. L'artère utérine est le principal apport sanguin de l'utérus et grossit significativement durant la grossesse. Par ses anastomoses avec d'autres artères, ce vaisseau contribue à l'irrigation de l'ovaire aussi bien que du vagin.

Artères ovariennes

Chez la femme, les vaisseaux génitaux (ovariennes) naissent de l'aorte abdominale puis descendent pour croiser l'ouverture supérieure du pelvis et irriguer les ovaires. Ils s'anastomosent avec les parties terminales

des artères utérines (figure 5.65). De chaque côté, les vaisseaux cheminent dans le **ligament suspenseur de l'ovaire** (le **ligament infundibulo-ovarienne**) lorsqu'ils croisent l'ouverture supérieure du pelvis vers l'ovaire. Des branches passent par le mésovarium pour gagner l'ovaire, et dans le ligament large pour s'anastomoser avec l'artère utérine. Les artères ovariennes grossissent significativement durant la grossesse pour accroître l'irrigation utérine.

Artère sacrale médiane

L'artère sacrale médiane (figures 5.64 et 5.65) naît de la face postérieure de l'aorte juste au-dessus de la bifurcation aortique au niveau de la vertèbre LIV dans l'abdomen. Elle descend sur la ligne médiane, croise l'ouverture supérieure du pelvis, et poursuit alors son trajet le long de la face antérieure du sacrum et du coccyx. Elle donne la dernière paire d'artères lombales et des branches qui s'anastomosent avec les artères iliolumbale et sacrale latérale.

Veines

Les veines pelviennes suivent le trajet de toutes les branches de l'artère iliaque interne excepté pour l'artère ombilicale et l'artère iliolumbale (figure 5.66A). De chaque côté, les veines se drainent dans les veines iliaques internes, qui quittent la cavité pelvienne pour rejoindre les veines iliaques communes situées juste au-dessus et latérales à l'ouverture supérieure du pelvis.

Dans la cavité pelvienne, des plexus veineux étendus et interconnectés sont en rapport avec les faces des viscères (vessie, rectum, prostate, utérus et vagin). Ensemble, ces plexus forment le **plexus veineux pelvien**. La partie du plexus veineux entourant le rectum et le canal anal se draine via les veines rectales supérieures (tributaires des veines mésentériques inférieures) dans le système porte hépatique, et via les veines rectales moyennes et inférieures dans le système cave. Ce plexus pelvien est un important shunt porto-cave lorsque le système porte hépatique est bloqué (figure 5.66B).

La partie inférieure du plexus rectal entourant le canal anal a deux parties, une interne et une externe. Le **plexus rectal interne** est dans un tissu conjonctif entre le sphincter anal interne et l'épithélium tapissant le canal. Ce plexus se connecte en haut avec

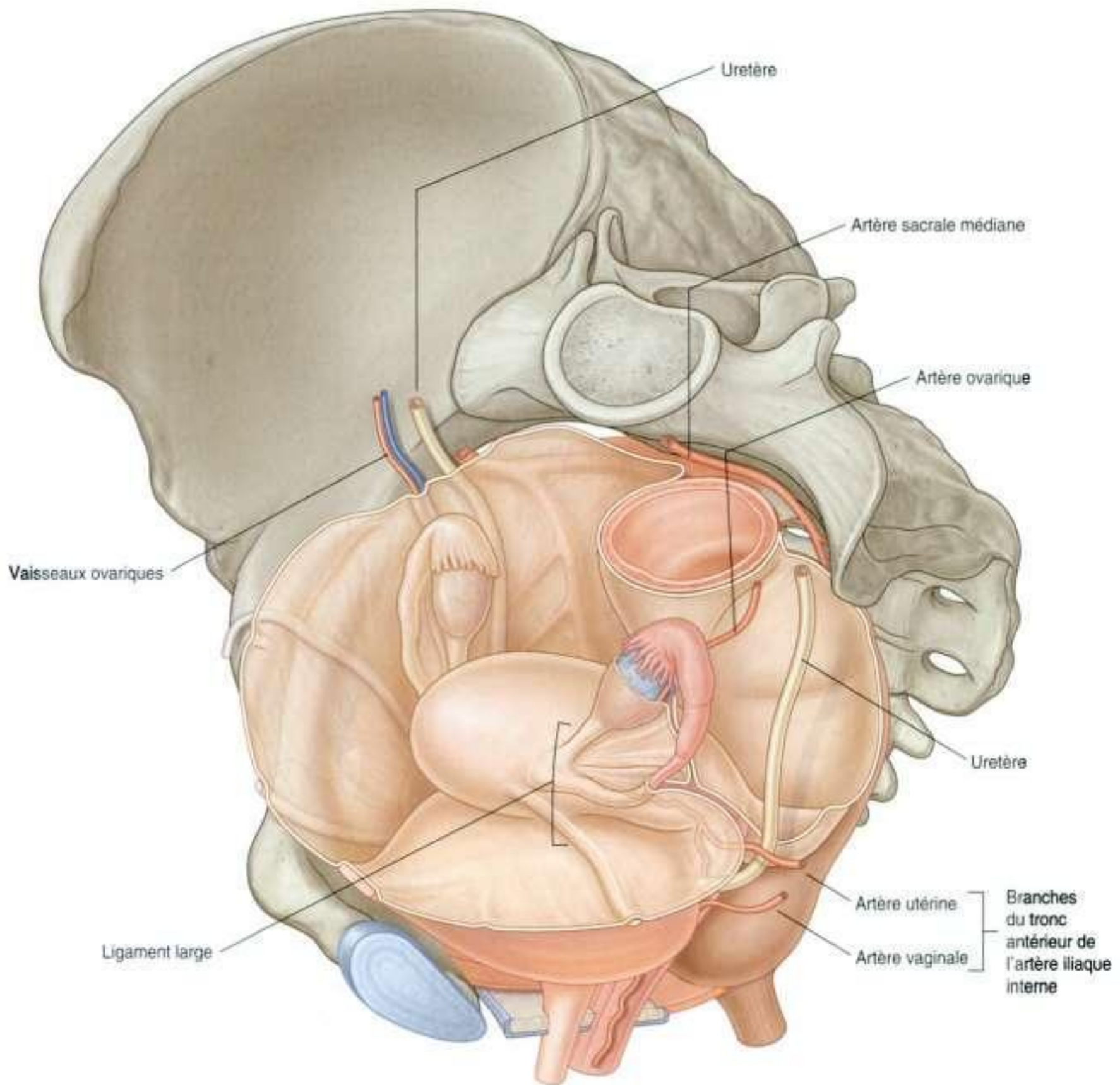


Figure 5.65. Artères utérine et vaginale.

des branches de la veine rectale supérieure disposées longitudinalement et qui sont situées une à une dans chaque colonne anale. *Quand elles grossissent, ces branches forment les hémorroïdes internes, qui siègent au-dessus de la ligne pectinée et sont recouvertes par une muqueuse colique.* Le **plexus rectal externe** encercle le sphincter anal externe et est sous-cutané. *De la dilatation des vaisseaux du plexus rectal externe résultent les hémorroïdes externes.*

L'unique **veine dorsale profonde** qui draine les tissus érectiles du clitoris et du pénis ne suit pas les branches de l'artère pudendale interne dans la cavité pelvienne. À la place, cette veine passe directement dans la cavité pelvienne par une brèche formée entre le ligament arqué du pubis et le bord antérieur de la membrane du périnée. La veine rejoint le plexus veineux prostatique chez l'homme et le plexus veineux vésical (vessie) chez la femme. (Les veines

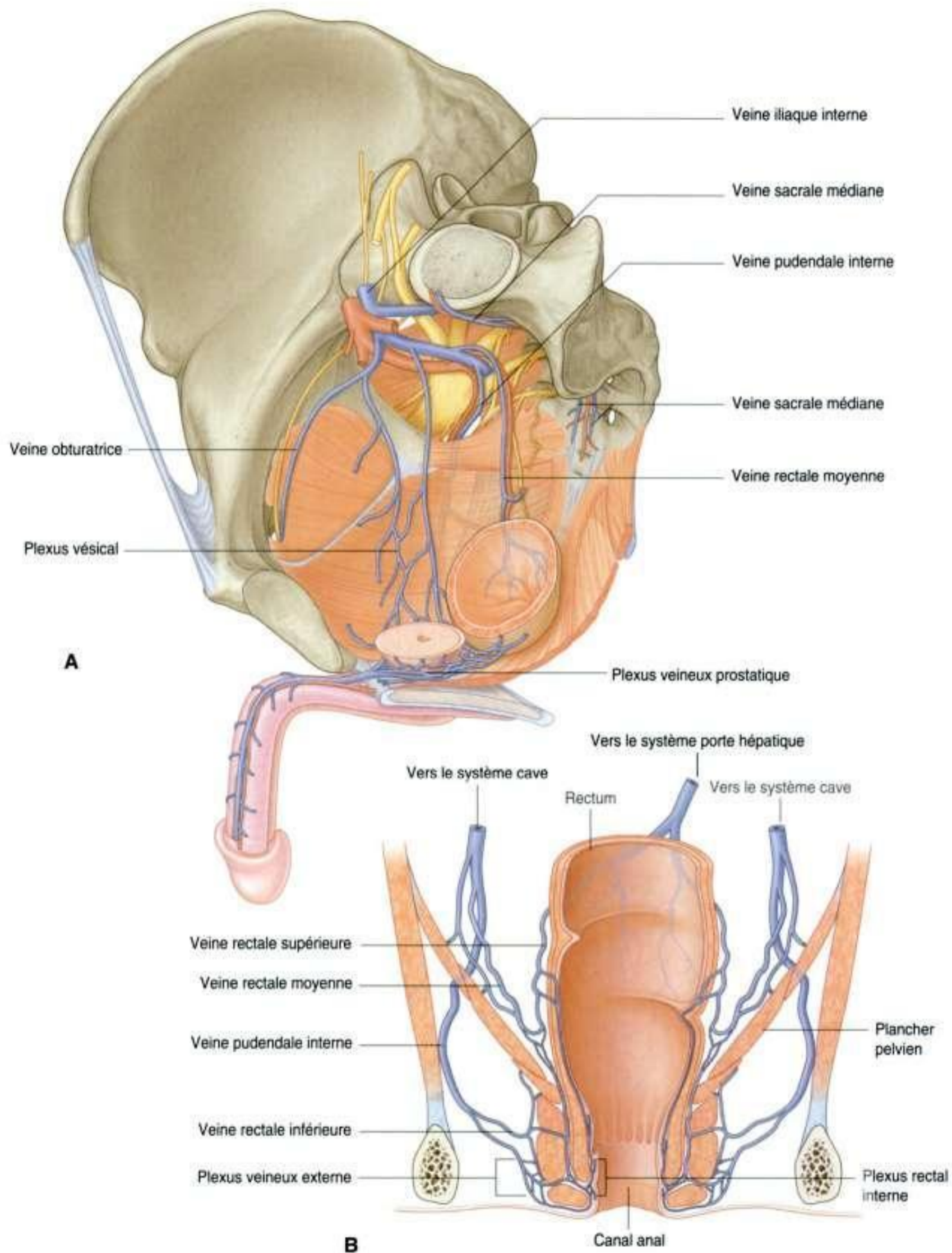


Figure 5.66. Veines pelviennes. **A.** Chez un homme avec ablation du côté gauche du pelvis et d'une grande partie des viscères. **B.** Veines en rapport avec le rectum et le canal anal.

superficielles qui drainent la peau du pénis et des régions correspondantes du clitoris se drainent dans les veines pudendales externes, qui sont tributaires de la grande veine saphène de la cuisse.)

En plus des affluents de la veine iliaque interne, les veines sacrales médianes et les veines ovariennes accompagnent l'artère sacrale médiane et l'artère ovarienne dans leurs trajets respectifs, puis quittent la cavité pelvienne pour rejoindre les veines de l'abdomen :

- les **veines sacrales médianes** s'unissent en une veine unique qui rejoint soit la veine iliaque commune gauche, soit la jonction des deux veines iliaques communes pour former la veine cave inférieure ;
- les **veines ovariennes** suivent le trajet des artères correspondantes ; à gauche, elles se jettent dans la veine rénale gauche, et à droite dans la veine cave inférieure dans l'abdomen.

Lymphatiques

Les lymphatiques de la plupart des viscères pelviens se drainent principalement dans des nœuds lymphatiques répartis le long des artères iliaque interne et iliaque externe, et de leurs branches en rapport avec ces viscères (figure 5.67) ; ceux-ci se drainent dans des nœuds en rapport avec les artères iliaques communes puis dans des nœuds en rapport avec les faces latérales de l'aorte abdominale. Ensuite, ces nœuds latéro-aortiques se drainent dans les troncs lombaux, qui vont jusqu'à l'origine du conduit thoracique, approximativement au niveau vertébral T12.

Les lymphatiques des ovaires et des parties voisines de l'utérus et des trompes utérines quittent la cavité pelvienne vers le haut. Ils se drainent, via des vaisseaux qui accompagnent les artères ovariennes, directement dans les nœuds latéro-aortiques et,

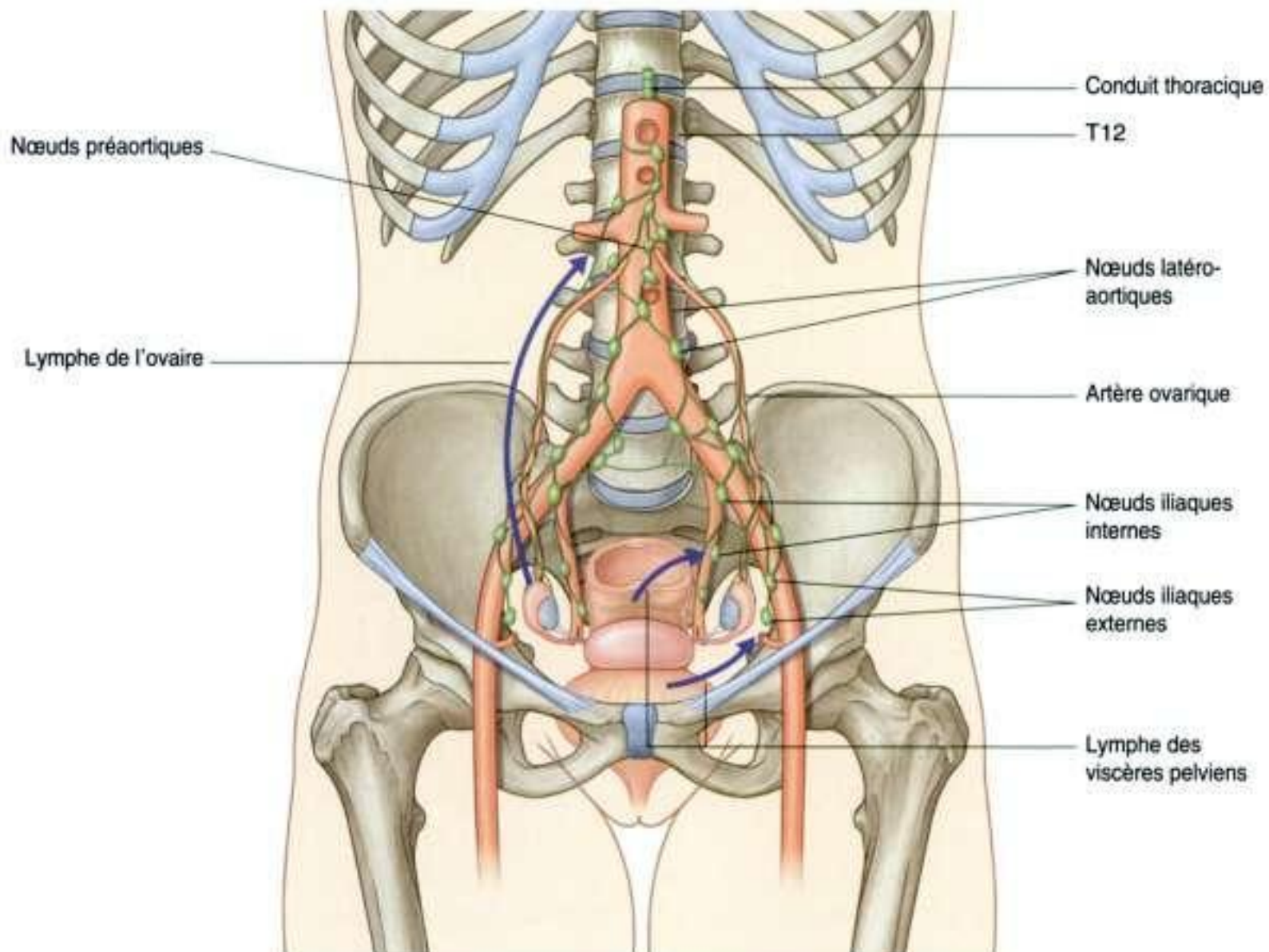


Figure 5.67. Lymphatiques pelviens.

pour quelques-uns, dans les nœuds préaortiques sur la face antérieure de l'aorte.

En plus du drainage des viscères pelviens, les nœuds situés le long de l'artère iliaque interne reçoivent aussi le drainage de la région glutéale du membre inférieur et de zones profondes du périnée.

PÉRINÉE

Le périnée est une région en forme de losange située au-dessous du plancher pelvien entre les cuisses. Sa limite périphérique est l'ouverture inférieure du pelvis; son plafond est le diaphragme pelvien (les muscles élévateur de l'anus et coccygien). Ses étroites parois latérales sont formées par les parois de la cavité pelvienne au-dessous des insertions du muscle élévateur de l'anus (figure 5.68A).

Le périnée est divisé en un triangle antérieur urogénital et un triangle postérieur anal :

- le triangle urogénital est en rapport avec les orifices de l'appareil urinaire et de l'appareil de la reproduction, et a pour rôle de fixer les organes génitaux externes;
- le triangle anal contient l'anus et le sphincter anal externe.

Le nerf pudendal (S2 à S4) et l'artère pudendale interne sont les principaux nerf et artère de la région.

Bords et plafond

La limite du périnée est marquée par le bord inférieur de la symphyse pubienne à son angle antérieur, par le sommet du coccyx à son angle postérieur, et par les tubérosités ischiatiques à chacun des angles latéraux (figure 5.68A). Les limites latérales sont formées par les branches ischiopubiennes en avant et par les ligaments sacrotubéraux en arrière. *La symphyse pubienne, les tubérosités ischiatiques et le coccyx peuvent être palpés chez le patient.*

Le périnée est divisé en deux triangles par une ligne virtuelle entre les deux tubérosités ischiatiques. Le triangle urogénital est antérieur à cette ligne et le triangle anal est postérieur à cette ligne. De façon significative, les deux triangles ne sont pas dans le même plan. En position anatomique, le triangle urogénital est orienté dans le plan horizontal, alors que le triangle anal est attiré vers le haut au niveau de la

ligne transtuberculaire, de telle sorte qu'il regarde plus postérieurement.

Le toit du périnée est principalement formé par les muscles élévateurs de l'anus qui séparent la cavité pelvienne au-dessus, du périnée, au-dessous. Ces muscles, un de chaque côté, constituent un diaphragme pelvien en forme de cône ou d'entonnoir, avec l'orifice anal à son sommet inférieur dans le triangle anal.

En avant, dans le **triangle urogénital**, une brèche musculaire en forme de U (le **hiatus urogénital**) autorise le passage de l'urètre et du vagin.

Membrane du périnée et espace profond du périnée

La membrane du périnée (voir p. 410) est une épaisse couche fibreuse qui comble le triangle urogénital (figure 5.68B). Elle a un bord postérieur libre, qui est fixé sur la ligne médiane au centre tendineux du périnée et est attaché latéralement à l'arcade pubienne. Immédiatement au-dessus de la membrane du périnée se trouve une mince région appelée l'espace profond du périnée, contenant une couche de muscle squelettique et des éléments neurovasculaires. Parmi les muscles squelettiques de cet espace (voir figure 5.36) se trouve le sphincter externe urétral.

La membrane du périnée et l'espace profond du périnée fournissent un support pour les organes génitaux externes, qui s'attachent à leurs faces inférieures. Les parties de la membrane du périnée et de l'espace profond du périnée inférieures au hiatus urogénital de l'élévateur de l'anus fournissent aussi un support pour les viscères pelviens situés au-dessus.

L'urètre quitte la cavité pelvienne et entre dans le périnée en traversant l'espace profond du périnée et la membrane du périnée. Chez la femme, le vagin traverse aussi ces structures en arrière de l'urètre.

Les fosses ischioanales et leurs récessus antérieurs

Les muscles élévateurs de l'anus se dirigeant médialement depuis leur origine haute sur les parois pelviennes latérales jusqu'à l'orifice anal et le hiatus urogénital bas situés, des gouttières en forme de coin renversé sont formées entre les muscles élévateurs de l'anus et les parois pelviennes voisines lorsque les deux structures divergent vers le bas (figure 5.69). Dans le triangle anal, ces gouttières, une de chaque côté de l'orifice

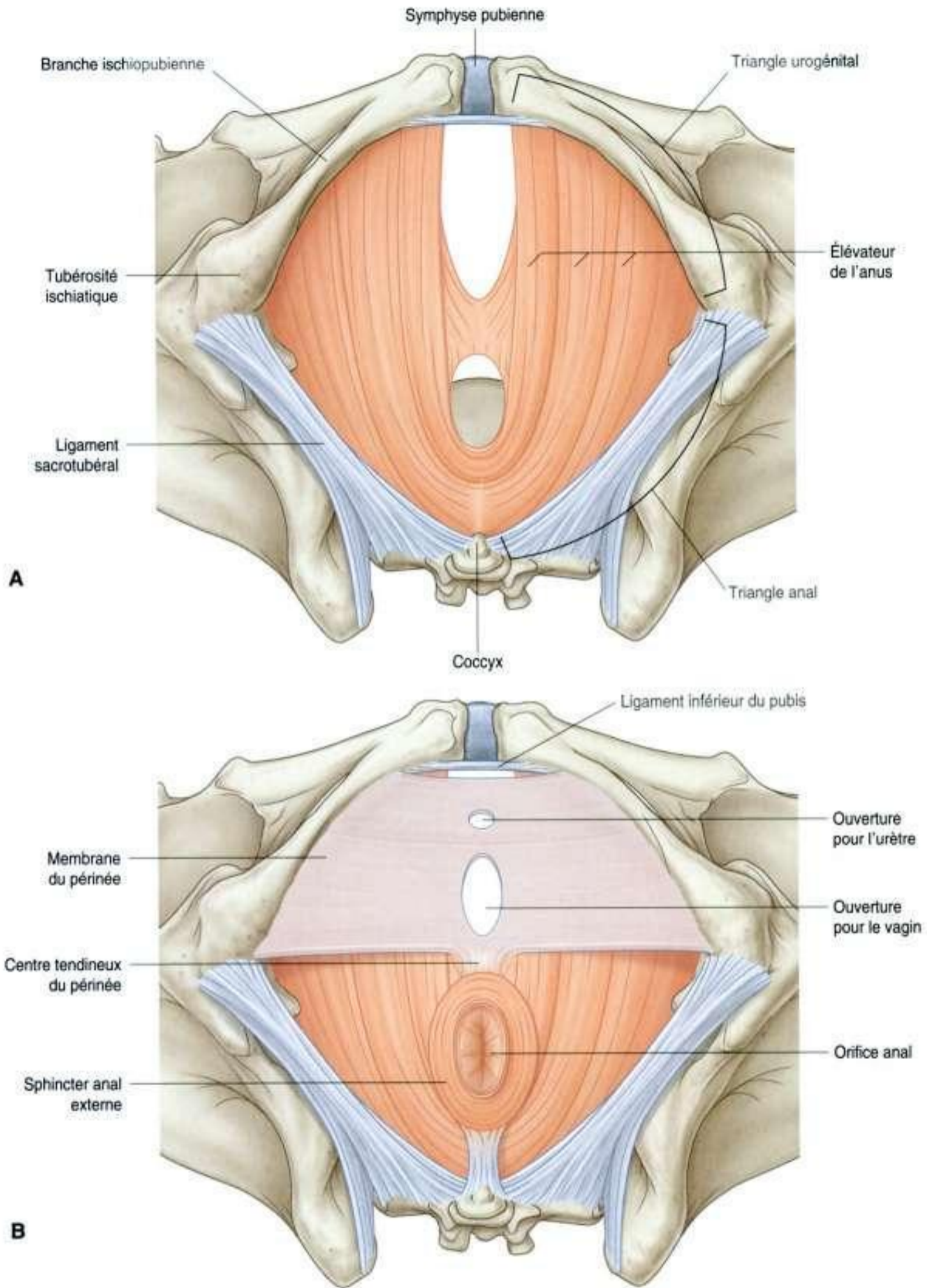


Figure 5.68. Limites et plafond du périnée. **A.** Limites du périnée. **B.** Membrane du périnée.

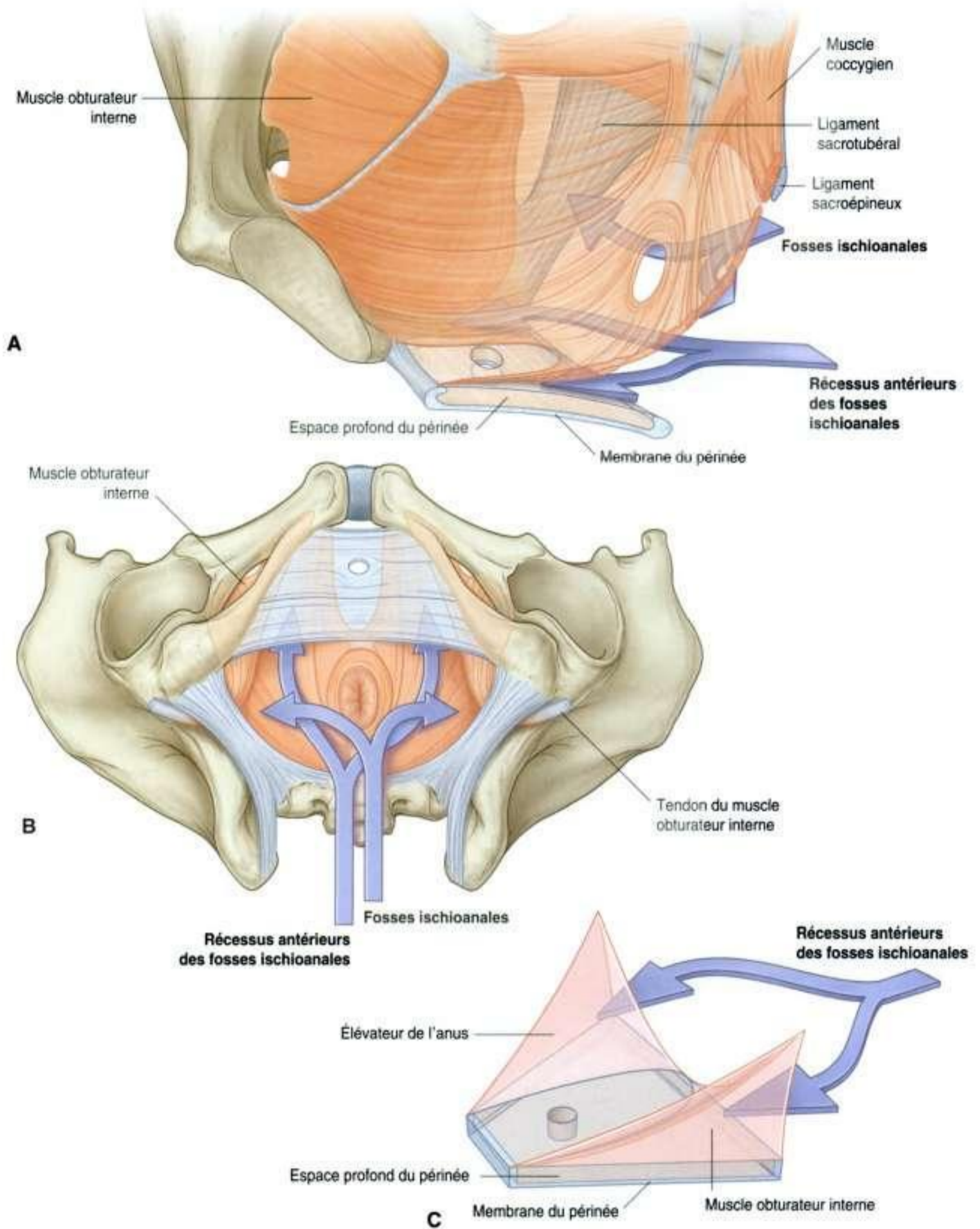


Figure 5.69. Les fosses ischioanales et leurs récessus antérieurs. **A.** Vue antérolatérale avec ablation de la paroi pelvienne gauche. **B.** Vue inférieure. **C.** Vue antérolatérale avec ablation des parois pelviennes et du diaphragme.

anal, sont appelées **fosses ischioanales**. La paroi latérale de chaque fosse est principalement formée par l'ischium, le muscle obturateur interne et le ligament sacrotubéral. La paroi médiale est le muscle élévateur de l'anus. Les parois médiale et latérales convergent vers le haut, là où le muscle élévateur de l'anus s'attache au fascia recouvrant le muscle obturateur interne. Les fosses ischioanales permettent le déplacement du diaphragme pelvien et l'expansion du canal anal durant la défécation.

Les fosses ischioanales du triangle anal se continuent en avant par des récessus qui s'avancent dans le triangle urogénital au-dessus de l'espace profond du périnée. Ces récessus antérieurs des fosses ischioanales sont en forme de pyramides à trois côtés qui ont été attirées par l'un de leurs côtés (figure 5.69C). Le sommet de chaque pyramide est fermé et pointe en avant vers le pubis. La base est ouverte et est en continuité en arrière avec la fosse ischioanale homolatérale. La paroi inférieure de chaque pyramide est l'espace profond du périnée. La paroi supéromédiale est le muscle élévateur de l'anus, et la paroi supérolatérale est principalement formée par le muscle obturateur

interne. Les fosses ischioanales et leurs récessus antérieurs sont normalement emplis de graisse.

Triangle anal

Le triangle anal du périnée regarde en arrière et en bas et est délimité latéralement par les bords médiaux des ligaments sacrotubéraux, antérieurement par une

En clinique

Abcès des fosses ischioanales

La muqueuse anale est particulièrement vulnérable au traumatisme et peut être aisément blessée par des selles dures. Parfois, des patients développent une inflammation et une infection (sinus et cryptes), qui peuvent s'étendre aux fosses ischioanales. L'infection peut diffuser entre les sphincters, produisant des fistules intersphinctériennes. Les trajets peuvent progresser en haut dans la cavité pelvienne, ou latéralement dans les fosses ischioanales.

En clinique

Hémorroïdes

Les hémorroïdes sont des dilatations des veines sous-muqueuses. Elles sont une cause fréquente d'écoulement de sang durant et après la défécation.

Le traitement des hémorroïdes peut comporter une simple automédication ou de la chirurgie pour enlever les veines sous-muqueuses responsables des symptômes. Dans l'arrière-pensée de tout clinicien est le problème qu'un écoulement de sang du rectum peut avoir une cause maligne colique ou rectale. Quelques-unes de ces tumeurs peuvent être palpables au toucher rectal, qui ne doit jamais être oublié lors de l'examen physique d'un patient avec un saignement rectal. La présence d'hémorroïdes peut aussi être un signe d'hypertension portale (figure 5.70).

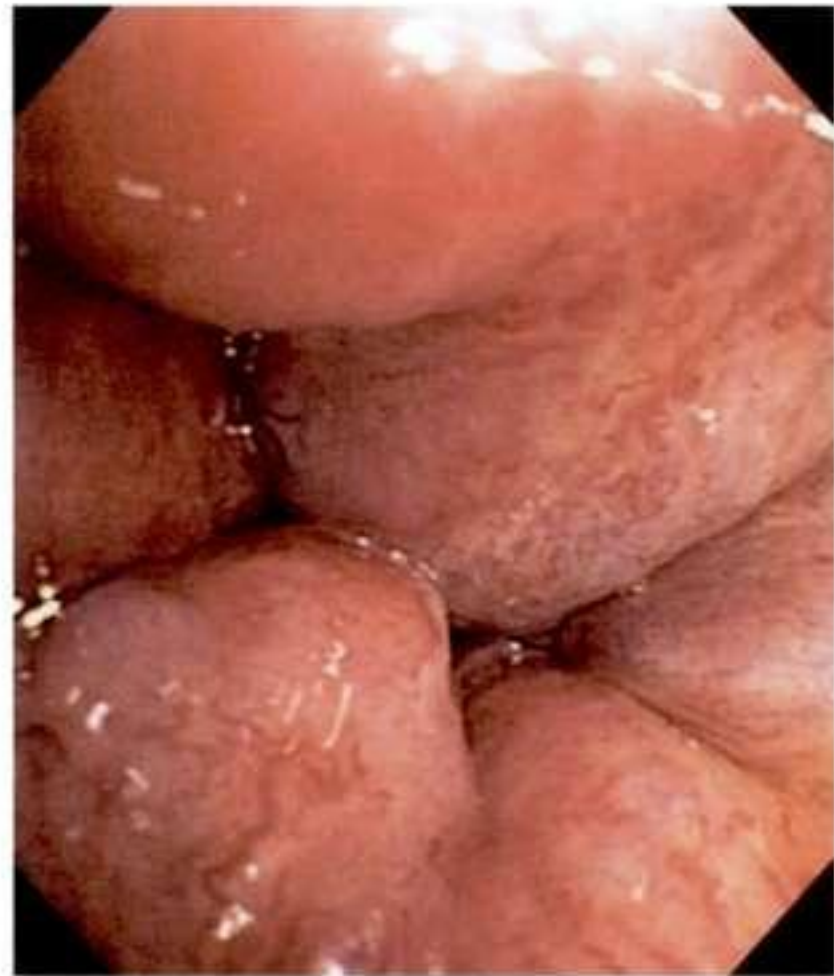


Figure 5.70. Hémorroïdes.

Tableau 5.5 Muscles du triangle anal.

Muscle	Origine	Terminaison	Innervation	Fonction
SPHINCTER ANAL EXTERNE				
Partie profonde	Entoure la partie supérieure du canal anal		Nerf pudendal (S2 et S3) et des branches de S4	Ferme le canal anal
Partie superficielle	Entoure la partie inférieure du canal anal	Amarrée au centre tendineux du périnée et ligament anococcygien		
Partie sous-cutanée	Entoure l'orifice anal			

ligne horizontale entre les deux tubérosités ischiatiques, et postérieurement par le coccyx. Le plafond du triangle anal est le diaphragme pelvien, qui est formé par les muscles élévateurs de l'anus. L'ouverture anale se trouve au centre du triangle anal et est en rapport de chaque côté avec une fosse ischioanale. Le principal muscle du triangle est le sphincter anal externe.

Le **sphincter anal externe**, qui entoure le canal anal, est formé par du muscle squelettique et comporte trois portions – profonde, superficielle et sous-cutanée – disposées séquentiellement le long du canal de haut en bas (tableau 5.5). La partie profonde est un muscle épais en anneau qui encercle la partie supérieure du canal anal et se mélange avec des fibres du muscle élévateur de l'anus. La partie superficielle entoure aussi le canal anal, mais est amarrée antérieurement au centre tendineux du périnée, et postérieurement au coccyx et au ligament anococcygien. La partie sous-cutanée est un disque aplati horizontalement qui entoure l'orifice anal juste sous la peau. Le sphincter anal externe est innervé par des branches inférieures du nerf pudendal et par des branches directement issues des branches antérieures de S4.

Triangle urogénital

Le triangle urogénital du périnée est la moitié antérieure du périnée et est orienté dans un plan horizontal. Il contient les racines des organes génitaux externes (figure 5.71) et les orifices de l'appareil urogénital.

Le triangle urogénital est délimité :

- latéralement par les branches ischiopubiennes ;
- postérieurement par une ligne virtuelle entre les tubérosités ischiatiques ;
- antérieurement par le bord inférieur de la symphyse pubienne.

Comme pour le triangle anal, le toit ou plafond du triangle urogénital est le muscle élévateur de l'anus.

À la différence du triangle anal, le triangle urogénital contient une forte plateforme de soutien fibromusculaire, la membrane du périnée et l'espace profond du périnée (voir p. 410), qui est attachée à l'arcade pubienne.

Les prolongements antérieurs des fosses ischioanales se trouvent de chaque côté entre l'espace profond du périnée et le muscle élévateur de l'anus.

Entre la membrane du périnée et la couche membraneuse du fascia superficiel se trouve l'**espace superficiel du périnée**. Les principales structures de cet espace sont les tissus érectiles du pénis et du clitoris, et les muscles squelettiques qui y sont associés.

Structures de l'espace superficiel du périnée

L'espace superficiel du périnée contient :

- les structures érectiles qui se réunissent pour former le pénis chez l'homme et le clitoris chez la femme ;
- les muscles squelettiques qui sont essentiellement associés avec les parties des structures érectiles attachées à la membrane du périnée et à l'os voisin.

Chaque structure érectile comporte un noyau central de tissu vasculaire expansible et sa capsule fibreuse conjonctive qui l'entoure.

Organes et tissus érectiles

Deux séries de structures érectiles s'unissent pour former le pénis et le clitoris.

Une paire de **corps caverneux** de forme cylindrique, un de chaque côté du triangle urogénital, est fixée par ses extrémités proximales à l'arcade pubienne.

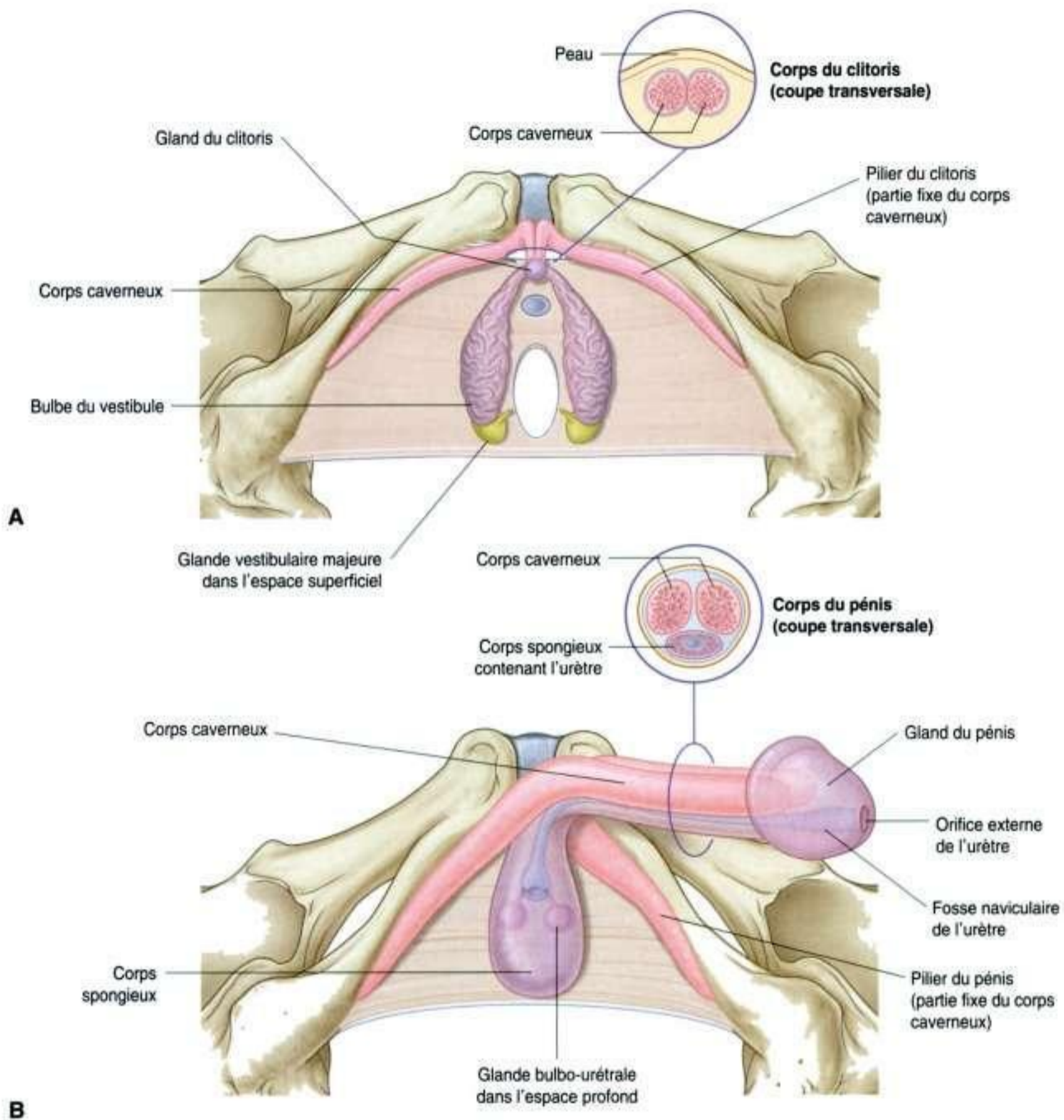


Figure 5.71. Tissus érectiles du clitoris et du pénis. **A.** Clitoris. **B.** Pénis.

Ces attaches sont souvent appelées les **pilliers** du clitoris ou du pénis. Les extrémités distales des corps, qui ne sont pas attachées à l'os, forment le corps du clitoris chez la femme, et les parties dorsales du corps du pénis chez l'homme.

La seconde série de tissus érectiles entoure les orifices de l'appareil urogénital.

- Chez la femme, une paire de structures érectiles appelées les **bulbes du vestibule**, un de chaque côté, est située au niveau de l'ouverture

vaginale. Les bulbes sont fermement fixés à la membrane du périnée (figure 5.71A). De petites bandes de tissu érectile réunissent les extrémités antérieures de ces bulbes à une petite masse érectile, unique, de la forme d'un pois, le **gland du clitoris**; il est situé sur la ligne médiane à l'extrémité du clitoris et antérieur à l'orifice de l'urètre.

- Chez l'homme, une grosse et unique masse érectile, le **corps spongieux**, est la structure équivalente des bulbes du vestibule, du gland du clitoris

et des bandes de tissu érectile de connexion de la femme (figure 5.71B). Le corps spongieux est fixé par sa base à la membrane du périnée. Son extrémité proximale, qui n'est pas fixée, forme la partie ventrale du corps du pénis, et s'étend sur le dessus de la terminaison du corps du pénis pour former le gland du pénis. Cet aspect résulte chez l'homme de l'absence d'ouverture vaginale et de la fusion des structures sur la ligne médiane durant le développement embryologique. En se soudant, les structures érectiles, à l'origine paires, enferment l'ouverture urétrale et forment un nouveau canal qui, finalement, devient l'essentiel de la partie pénienne de l'urètre. Comme conséquence de cette fusion et cette croissance chez l'homme, l'urètre est entouré par le corps spongieux et s'ouvre à l'extrémité du pénis. (Chez la femme, l'urètre n'est pas enclos par les tissus érectiles du clitoris et s'ouvre directement dans le vestibule.)

Pénis

Le pénis est principalement composé des deux corps caverneux et du seul corps spongieux, qui contient l'urètre (figure 5.71B). Il comporte une partie fixe (racine) et une partie libre (corps) :

- la **racine du pénis** consiste en deux piliers, qui sont les parties proximales des corps caverneux fixées à l'arcade pubienne, et le **bulbe du pénis**, qui est la partie proximale du corps spongieux attachée à la membrane du périnée ;
- le **corps du pénis**, qui est entièrement recouvert par la peau, est formé par l'accolement des deux parties proximales libres des corps caverneux et par la partie libre associée du corps spongieux.

La base du corps du pénis est soutenue par deux ligaments : le **ligament suspenseur du pénis** (attaché en haut à la symphyse pubienne) et le **ligament fundiforme du pénis**, positionné plus superficiellement (attaché au-dessus à la ligne blanche de la paroi abdominale antérieure, et divisé en bas en deux bandes qui passent de chaque côté du pénis et s'unissent au-dessous).

Comme la position anatomique du pénis est l'érection, les corps caverneux pairs sont dits dorsaux sur le corps du pénis, et l'unique corps spongieux est dit ventral, même si les positions sont inverses avec un pénis en non-érection (flasque).

Le corps spongieux s'étend pour former la tête du pénis (**gland du pénis**) au-dessus de l'extrémité distale des corps caverneux (figure 5.71B).

Clitoris

Le clitoris est composé des deux corps caverneux et du **gland du clitoris** (figure 5.71A). Comme le pénis, il a une partie fixe (la racine) et une partie libre (le corps) :

- à la différence de la racine du pénis, la **racine du clitoris** consiste seulement en deux piliers (bien que les bulbes du vestibule soient attachés au gland du clitoris par de fines bandes de tissu érectile, ils ne sont pas inclus dans la partie fixe du clitoris) ;
- le **corps du clitoris**, qui est seulement formé par les parties non attachées des deux corps caverneux, présente une angulation postérieure, et est inclus dans le tissu fibreux du périnée.

Le corps du clitoris est soutenu par un ligament suspenseur qui s'attache en haut à la symphyse pubienne. Le gland du clitoris est relié à l'extrémité distale du corps et est connecté aux bulbes du vestibule par de petites bandes de tissu érectile. *Le gland du clitoris est visible au niveau du périnée, et le corps du clitoris peut être palpé à travers la peau.*

Érection

L'érection du pénis et du clitoris est un phénomène vasculaire provoqué par des fibres parasymphatiques véhiculées dans les nerfs splanchniques des rameaux antérieurs de S2 à S4, qui entrent dans la partie hypogastrique inférieure des plexus prévertébraux et, finalement, traversent l'espace profond du périnée et la membrane du périnée pour innover les tissus érectiles. La stimulation de ces nerfs entraîne la dilatation d'artères spécifiques des tissus érectiles. Cela permet au sang d'emplir ces tissus, entraînant l'érection du pénis et du clitoris.

Les artères irriguant le pénis et le clitoris sont des branches de l'artère pudendale interne. Les rameaux du nerf pudental (S2 à S4) transportent les nerfs de la sensibilité générale du pénis et du clitoris.

Glandes vestibulaires majeures

Les glandes vestibulaires majeures (**glandes de Bartholin**) se trouvent chez la femme. Ce sont de petites glandes muqueuses en forme de petit pois qui se situent en arrière des bulbes vestibulaires, de chaque côté de l'ouverture vaginale. Ce sont les homologues féminins des glandes bulbo-urétrales de l'homme (figure 5.71). Cependant, les glandes bulbo-urétrales sont localisées dans l'espace profond du périnée, alors que les glandes vestibulaires majeures sont dans l'espace superficiel du périnée.

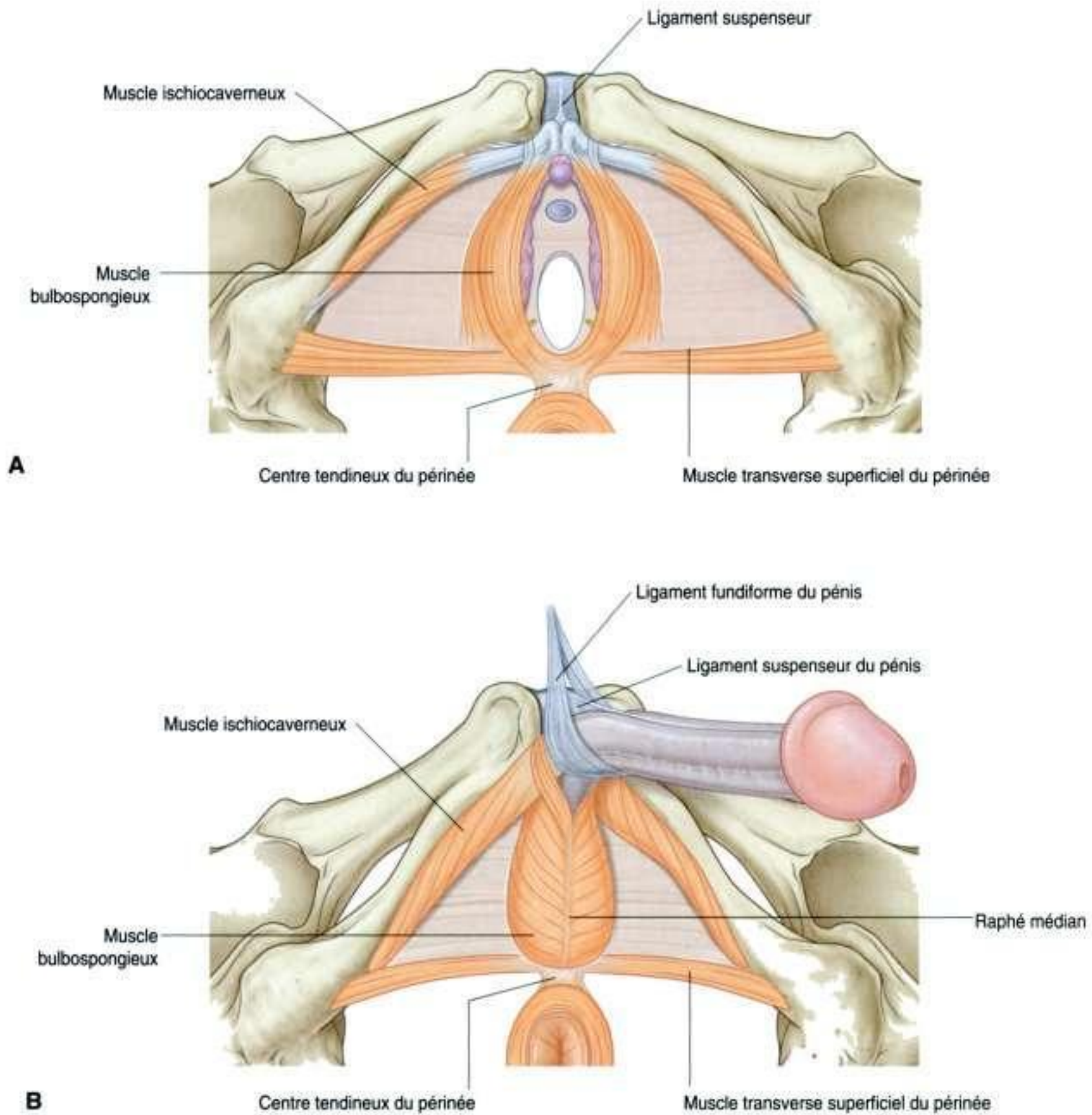


Figure 5.72. Muscles de l'espace superficiel du périnée. **A.** Chez la femme. **B.** Chez l'homme.

Le canal de chacune des glandes vestibulaires majeures s'ouvre dans le vestibule du périnée le long du bord postérolatéral de l'ouverture vaginale.

De la même façon que les glandes bulbo-urétrales de l'homme, les glandes vestibulaires majeures sécrètent durant la stimulation sexuelle.

Muscles

L'espace superficiel du périnée contient trois paires de muscles : les muscles ischiocaverneux, bulbo-

spongieux et transverse superficiel du périnée (figure 5.72 et tableau 5.6). Deux de ces trois paires de muscles sont en rapport avec les racines du pénis et du clitoris ; l'autre paire est en rapport avec le centre tendineux du périnée.

Ischiocaverneux

Les deux **muscles ischiocaverneux** recouvrent les piliers du pénis et du clitoris (figure 5.72). Chaque muscle est fixé au bord médial de la tubérosité ischiatique et à la partie voisine de la branche de

Tableau 5.6 Muscles de l'espace superficiel du périnée.

Muscle	Origine	Terminaison	Innervation	Fonction
Ischiocaverneux	Tubérosité ischiatique et branche	Pilier du pénis et du clitoris	Nerf pudendaal (S2 à S4)	Mobilise le sang des piliers vers le corps du pénis et du clitoris en érection
Bulbospongieux	Chez la femme : centre tendineux du périnée Chez l'homme : centre tendineux du périnée, raphé médian	Chez la femme : bulbe du vestibule, membrane du périnée, corps du clitoris et corps caverneux Chez l'homme : bulbe du corps spongieux, membrane du périnée, corps caverneux	Nerf pudendaal (S2 à S4)	Mobilise le sang des parties fixes du clitoris et du pénis vers le gland Chez l'homme : chasse l'urine résiduelle de l'urètre après la miction; émission pulsatile du sperme durant l'éjaculation
Transverse superficiel du périnée	Tubérosité ischiatique et branche	Centre tendineux du périnée	Nerf pudendaal (S2 à S4)	Stabilise le centre tendineux du périnée

l'ischium, puis se dirige en avant pour s'attacher au côté et à la face inférieure du pilier homolatéral, afin de propulser le sang du pilier vers le corps du pénis et du clitoris.

Bulbospongieux

Les deux **muscles bulbospongieux** sont principalement en rapport avec les bulbes du vestibule chez la femme, et avec les parties fixes du corps spongieux chez l'homme (figure 5.72).

Chez la femme, chaque muscle bulbospongieux est fixé en arrière au centre tendineux du périnée, et se dirige en avant et latéralement sur la face inférieure de la glande vestibulaire majeure homolatérale et du bulbe du vestibule, pour s'insérer sur le bulbe et sur la membrane du périnée (figure 5.72A). D'autres fibres se dirigent en avant et latéralement pour se mêler à des fibres du muscle ischiocaverneux, et d'autres encore cheminent vers l'avant pour former une arche au-dessus du corps du clitoris.

Chez l'homme, les muscles bulbospongieux se réunissent sur la ligne médiane en un raphé à la face inférieure du bulbe du pénis. Le raphé est fixé en arrière au centre tendineux du périnée. De chaque côté, à partir du raphé et du centre tendineux du périnée, des fibres musculaires se dirigent en avant et latéralement, pour recouvrir chaque face du bulbe pénien et se fixer à la membrane du périnée ainsi qu'au tissu fibreux du bulbe. D'autres s'étendent en avant et latéralement pour entrer en rapport avec les piliers et s'attacher en avant aux muscles ischiocaverneux.

Chez l'homme et chez la femme, les muscles bulbospongieux compriment les parties fixes du pénis en érection ou du clitoris et chassent le sang vers les régions distales, surtout le gland. Chez l'homme, les muscles bulbospongieux ont deux autres fonctions :

- ils facilitent la vidange de la partie bulbaire de l'urètre pénien après la miction ;
- leur contraction réflexe durant l'éjaculation est responsable de l'émission pulsatile du sperme par le pénis.

Muscles transverses superficiels du périnée

La paire de **muscles transverses superficiels du périnée** suit un trajet parallèle au bord postérieur de la face inférieure de la membrane du périnée (figure 5.72.). Ces muscles en forme de bande aplatie, qui sont insérés sur les tubérosités ischiatiques et leurs branches, s'étendent médialement jusqu'au centre tendineux du périnée sur la ligne médiane et le stabilisent.

Aspects superficiels des organes génitaux externes

Chez la femme

Chez la femme, le clitoris et l'appareil vestibulaire, avec un certain nombre de plis cutanés et de tissus, forment la **vulve** (figure 5.73). De chaque côté de la

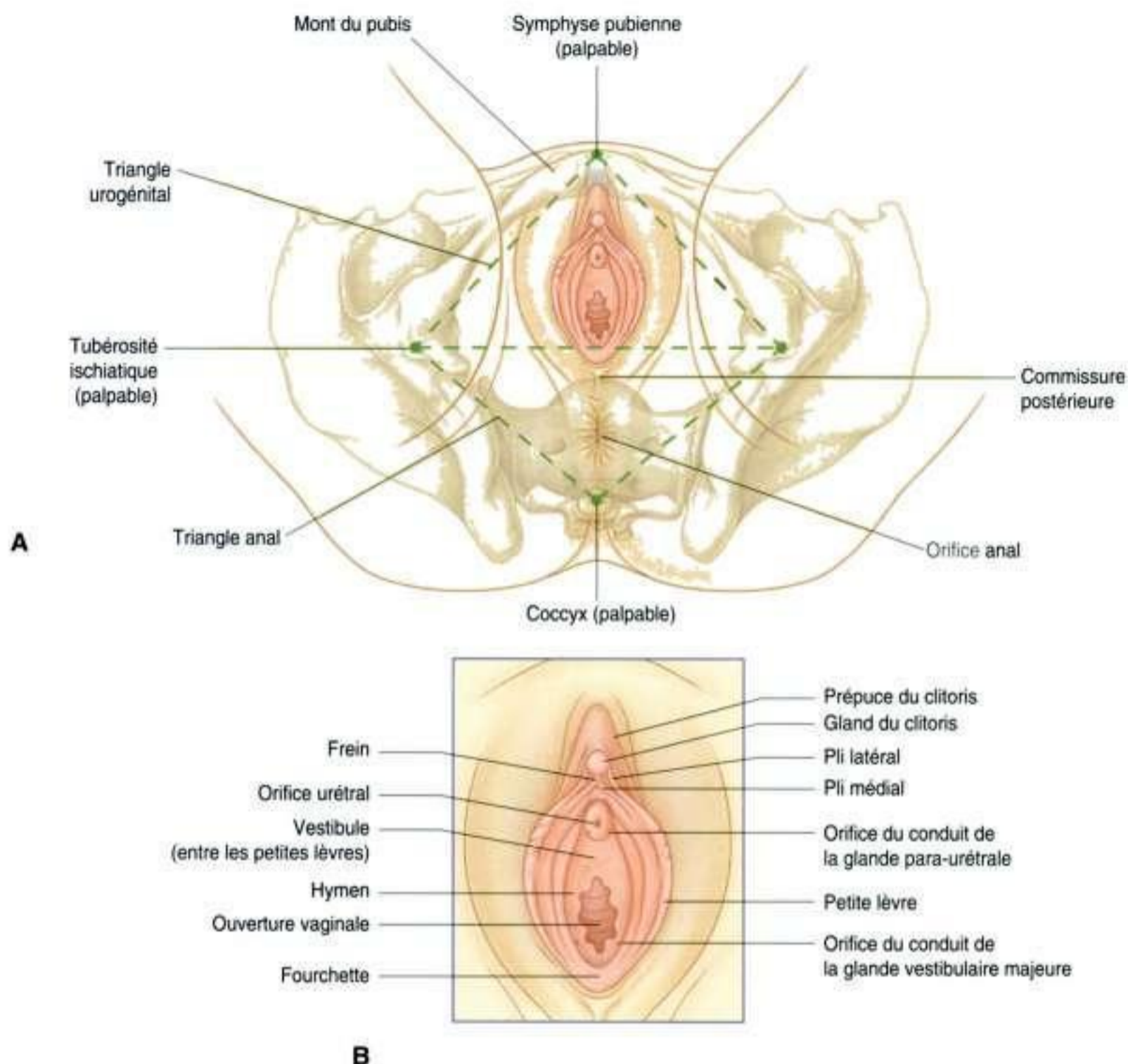


Figure 5.73. Aspects superficiels du périnée de la femme. **A.** Vue globale. **B.** Vue rapprochée des organes génitaux externes.

ligne médiane se trouvent deux plis cutanés minces appelés les **petites lèvres**. La région comprise entre elles, et dans laquelle s'ouvrent l'urètre et le vagin, est le **vestibule**. En avant, chaque petite lèvre bifurque, formant un pli médial et un pli latéral. Les plis médiaux s'unissent pour former le **frein du clitoris**, qui rejoint le gland du clitoris. Les plis latéraux s'unissent ventralement au-dessus du gland et du corps clitoridiens pour former le **prépuce du clitoris** (capuchon). *Le corps du clitoris s'étend antérieurement à partir du gland du clitoris et est palpable, en profondeur sous le prépuce et la peau.* En arrière du vestibule, les petites lèvres s'unissent, formant un petit pli transverse, le **frein des petites lèvres** (la **fourchette**).

Dans le vestibule, l'orifice vaginal est entouré à degrés variables par une membrane plissée en anneau, l'**hymen**, qui peut présenter une petite perforation

centrale ou complètement clore l'ouverture vaginale. À la suite de la rupture de l'hymen (après le premier rapport sexuel ou après traumatisme), des restes irréguliers de l'hymen frangent l'ouverture vaginale.

Les orifices de l'urètre et du vagin sont en rapport avec les orifices de glandes. Les conduits des glandes para-urétrales (**glandes de Skene**) s'ouvrent dans le vestibule, une sur chaque côté du bord latéral de l'urètre. Les conduits des glandes vestibulaires majeures (glandes de Bartholin) s'ouvrent à proximité de la limite postérolatérale de l'ouverture vaginale dans le sillon entre l'orifice vaginal et les restes hyménéaux.

Latéraux aux petites lèvres sont deux larges plis, les **grandes lèvres**, qui se réunissent en avant pour former le **mont du pubis**. Le **mont du pubis** repose sur la partie inférieure de la symphyse pubienne, et est en avant du vestibule et du clitoris. En arrière, les grandes

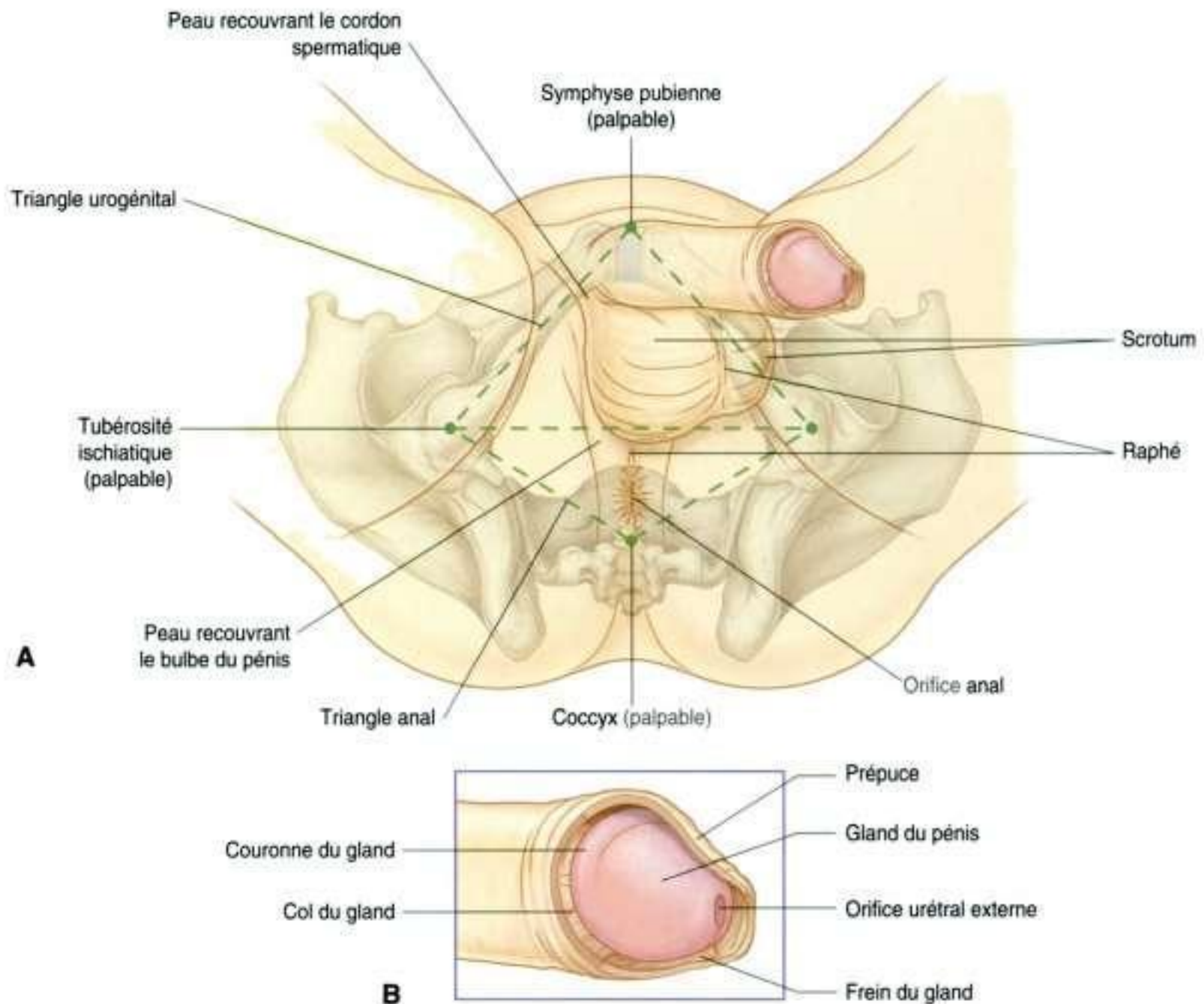
lèvres ne se réunissent pas et sont séparées par une dépression appelée la **commissure postérieure**, qui se situe en regard du centre tendineux du périnée.

Chez l'homme

Les composants superficiels des organes génitaux de l'homme sont le scrotum et le pénis (figure 5.74). Le **scrotum** est l'homologue mâle des grandes lèvres de la femme. Les bourrelets labioscrotaux fusionnent sur la ligne médiane, résultant en un scrotum unique, dans lequel les testicules et leurs tuniques musculofasciales, les vaisseaux sanguins, les nerfs, les lymphatiques et les conduits de drainage descendent de l'abdomen. Le résidu de la ligne de fusion entre les bourrelets labioscrotaux chez l'embryon est visible sur la peau du scrotum sous la forme d'un **raphé** longitudinal médian, qui s'étend depuis l'anus, autour du sac scrotal, et sur la face inférieure du corps du pénis.

Le **pénis** consiste en une racine et un corps. La *racine fixe du pénis est palpable en arrière du scrotum dans le triangle urogénital du périnée*. La partie pendante du pénis (corps du pénis) est entièrement couverte de peau; le sommet du corps est coiffé par le gland du pénis.

L'orifice urétral externe est une fente sagittale, normalement placée au sommet du gland. La limite inférieure de l'orifice urétral est dans le prolongement du **raphé du pénis** sur la ligne médiane, qui représente une ligne de fusion formée sur le gland alors que l'urètre se développe chez le fœtus. La base de ce raphé est continue avec le **frein** du gland, qui est un pli cutané médian reliant le gland à la peau plus mobile qui lui est proximale. La base du gland s'élargit pour former une limite circulaire surélevée (la **couronne du gland**); les deux extrémités latérales de la couronne se rejoignent en bas sur le raphé médian du gland. La dépression postérieure à la couronne est le col du



gland. Normalement, au niveau du col du gland, un pli cutané est en continuité, en avant, avec la fine peau qui adhère légèrement au gland et, en arrière, avec la peau épaisse peu attachée au corps. Ce pli, connu comme le **prépuce**, s'étend vers l'avant pour couvrir le gland. *Le prépuce est enlevé au cours de la circoncision masculine, laissant le gland exposé.*

Fascia superficiel du triangle urogénital

Le fascia superficiel du triangle urogénital est en continuité avec un fascia similaire de la paroi abdominale antérieure.

Comme pour le fascia superficiel de la paroi abdominale, le fascia périnéal a une couche membraneuse à sa face profonde. Cette couche membraneuse (**fascia de Colles** ou **fascia superficiel du périnée**) est attachée :

- en arrière à la membrane du périnée ; elle ne s'étend donc pas au triangle anal (figure 5.75) ;
- aux branches ischiopubiennes qui forment les bords latéraux du triangle urogénital ; elle ne s'étend donc pas à la cuisse.

Elle définit les limites externes de l'espace superficiel du périnée, revêt le scrotum ou les grandes lèvres, et s'étend autour des corps du pénis et du clitoris.

En avant, la couche membraneuse du fascia est en continuité, au-dessus de la symphyse pubienne et des pubis, avec la couche membraneuse du fascia de la paroi abdominale antérieure. Dans la partie latérale

basse de la paroi abdominale, la couche membraneuse du fascia abdominal est attachée au fascia profond de la cuisse juste au-dessous du ligament inguinal.

Comme la couche membraneuse du fascia entoure l'espace superficiel du périnée et se continue en haut sur la paroi abdominale antérieure, les liquides et infections qui s'accumulent dans cet espace peuvent diffuser en dehors du périnée vers la partie basse de la paroi abdominale. Ces collections ne diffuseront pas dans le triangle anal ou la cuisse, car les fascias fusionnent avec les tissus profonds aux limites de ces régions.

Nerfs somatiques

Nerf pudendal

Le principal nerf somatique du périnée est le nerf pudendal. Ce nerf naît du plexus sacral et véhicule des fibres des segments médullaires spinaux S2 à S4. Il quitte la cavité pelvienne par le grand foramen ischiatique au-dessous du muscle piriforme, contourne le ligament sacroépineux ; il gagne alors le triangle anal du périnée en passant médialement par le petit foramen ischiatique. En entrant dans le périnée, il se situe sur la paroi latérale de la fosse ischioanale dans un dédoublement du fascia (le canal pudendal), qui couvre le muscle obturateur interne.

Le nerf pudendal (figure 5.76) a trois rameaux terminaux principaux – les nerfs rectal inférieur et périnéal, et le nerf dorsal du pénis ou du clitoris – qui sont accompagnées par des branches de l'artère pudendale interne (figure 5.77).

En clinique

Rupture urétrale

La rupture urétrale peut survenir au niveau de plusieurs points anatomiques bien définis.

La lésion la plus commune est une rupture de l'urètre spongieux proximal au-dessous de la membrane du périnée. L'urètre est habituellement déchiré lorsque les structures du périnée sont écrasées entre un objet dur (par exemple une poutre métallique ou une barre transversale de bicyclette) et l'arcade pubienne inférieure. L'urine s'échappe par la rupture dans l'espace superficiel du périnée, et descend dans le scrotum puis vers la paroi abdominale antérieure au-dessous du fascia superficiel.

Au cours de fractures pelviennes sévères, une rupture urétrale peut survenir à la jonction prostatomembraneuse au-dessus de l'espace profond du périnée. L'urine sera extravasée dans le vrai pelvis.

La rupture urétrale la plus sévère est en rapport avec les traumatismes graves du pelvis, lorsqu'il y a une déchirure complète des ligaments puboprostatiques. La prostate est déplacée vers le haut non seulement par la rupture ligamentaire, mais aussi par l'hématome extensif constitué dans le vrai pelvis. Le diagnostic peut être fait par la palpation d'une prostate surélevée au toucher rectal.

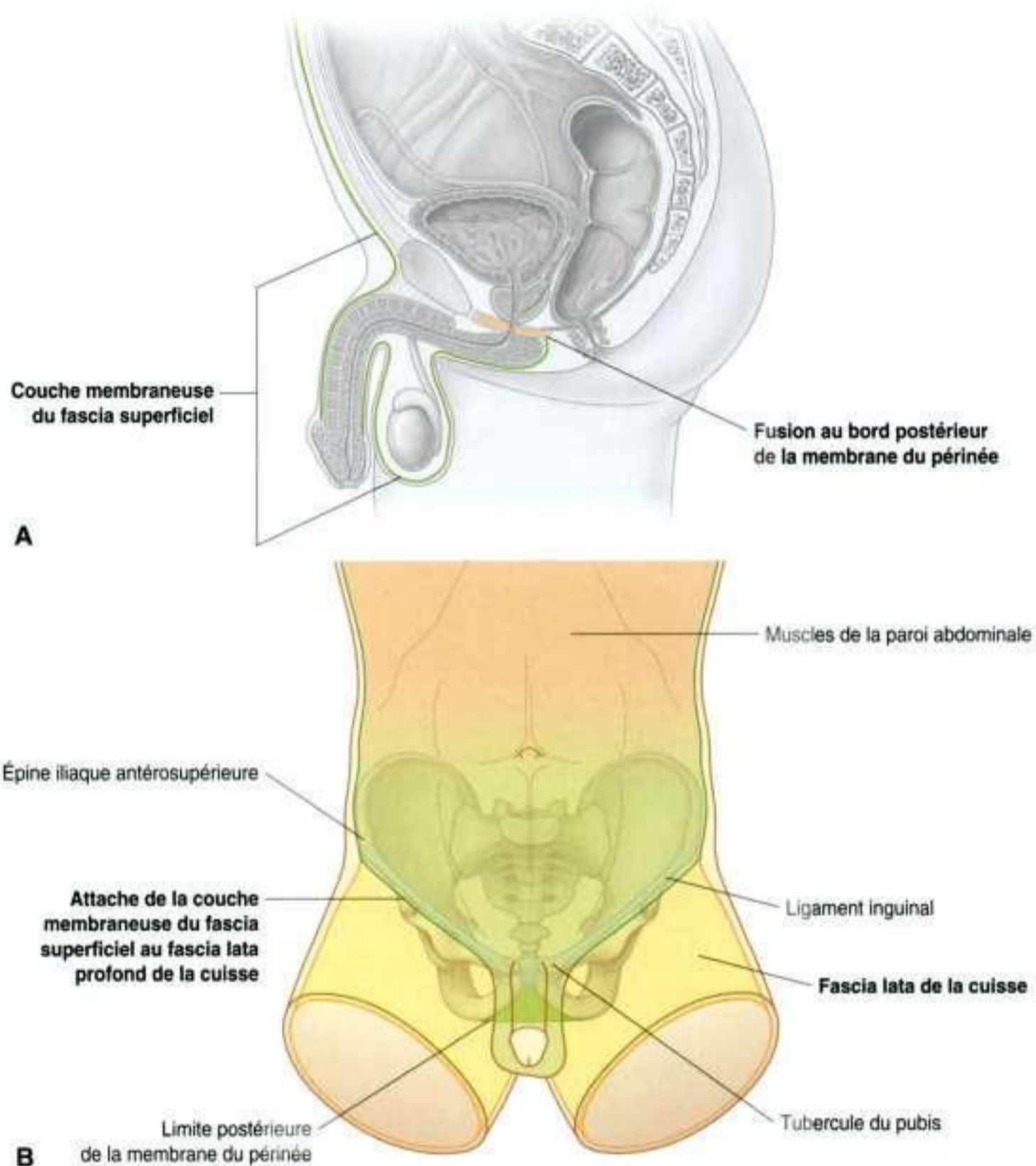


Figure 5.75. Fascia superficielle. **A.** Vue latérale. **B.** Vue antérieure.

- Le **nerf rectal inférieur** est souvent multiple. Il traverse le fascia du canal pudendal, et se dirige médialement à travers la fosse ischioanale pour innerver le sphincter anal externe et les régions voisines des muscles élévateurs de l'anus. Le nerf est aussi généralement sensitif pour la peau du triangle anal.
- Le **nerf périnéal** passe dans le triangle urogénital et donne naissance à des rameaux moteurs et cutanés. Les rameaux moteurs innervent les muscles squelettiques dans les espaces superficiel et profond du périnée. Le plus gros des rameaux sensitifs

- est le nerf scrotal postérieur chez l'homme, et le nerf labial postérieur chez la femme.
- Le **nerf dorsal du pénis** et du **clitoris** entre dans l'espace profond du périnée (figure 5 76). Il chemine le long du bord latéral de l'espace, puis sort en traversant la membrane du périnée juste au-dessous de la symphyse pubienne, où il rencontre le corps du clitoris ou du pénis. Il poursuit son trajet sur la face dorsale du corps pour atteindre le gland. Le nerf dorsal est sensitif pour le pénis et le clitoris, particulièrement pour le gland.

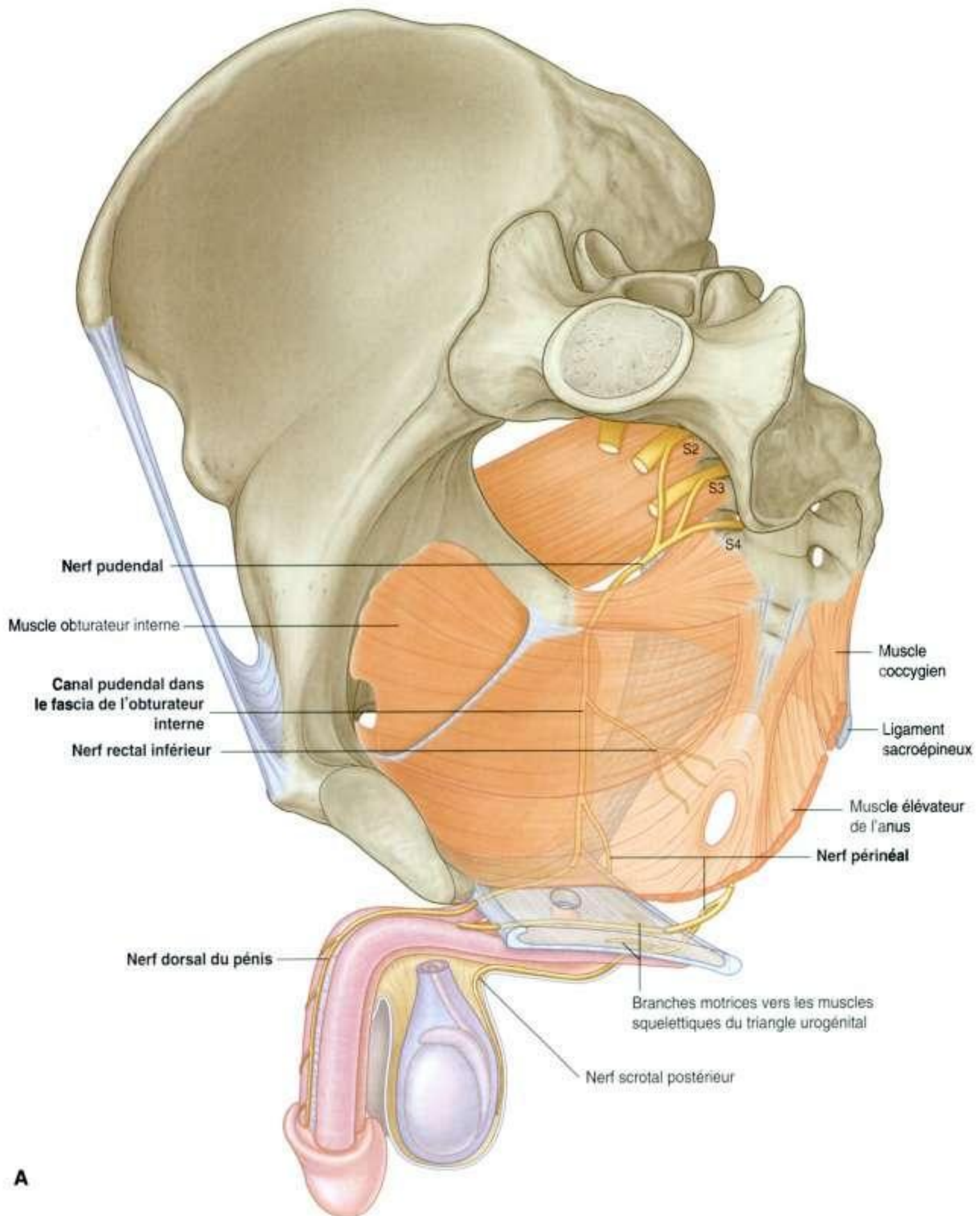


Figure 5.76. Nerf pudendal. **A.** Chez l'homme.

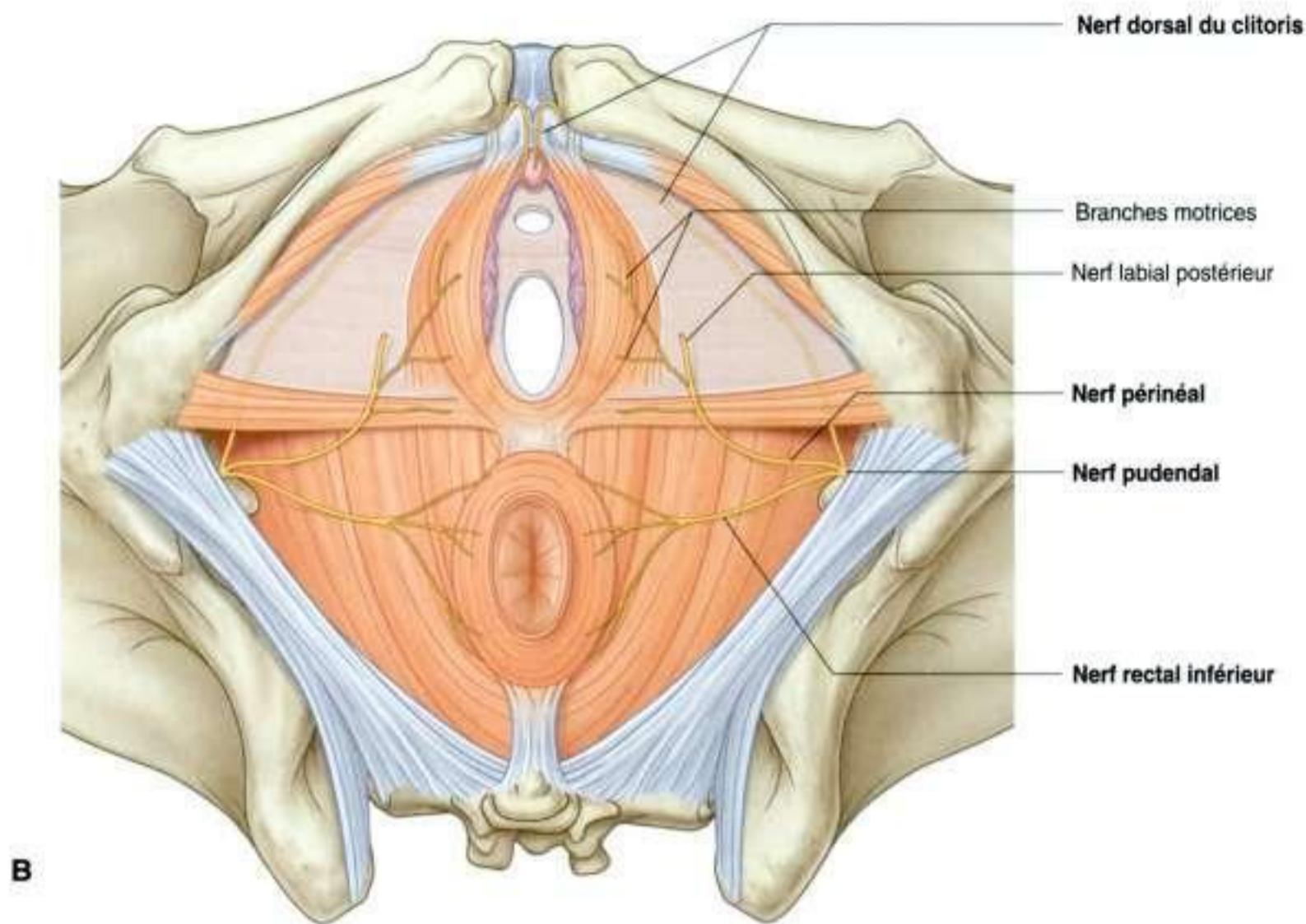


Figure 5.76, suite. Nerf pudendal. **B.** Chez la femme.

Autres nerfs somatiques

Les autres nerfs somatiques qui entrent dans le périnée sont essentiellement sensitifs ; ils incluent des branches des nerfs ilio-inguinal, génitofémoral, cutané postérieur de la cuisse et anococcygien.

Nerfs viscéraux

Les nerfs viscéraux pénètrent dans le périnée par deux voies :

- ceux destinés à la peau, qui consistent essentiellement en fibres sympathiques postganglionnaires, sont délivrés à la région le long du nerf pudendal (voir p. 441 et figure 5.61). Ces fibres joignent le nerf pudendal à partir des rameaux communicants gris qui relient les parties pelviennes des troncs sympathiques aux branches antérieures des nerfs sacraux spinaux ;
- ceux destinés aux tissus érectiles pénètrent dans la région essentiellement en traversant l'espace profond du périnée à partir du plexus hypogas-

trique inférieur de la cavité pelvienne (voir p. 446 et figure 5.62). Les fibres qui stimulent l'érection sont des fibres parasympathiques, qui entrent dans le plexus hypogastrique inférieur via les nerfs splanchniques des niveaux S2 à S4 de la moelle spinale.

Vaisseaux sanguins

Artères

Les artères les plus importantes du périnée sont les artères pudendales internes (figure 5.77). D'autres artères entrant dans la région incluent la pudendale externe, la testiculaire et les artères crémastiques.

Artères pudendales internes

Les artères pudendales internes naissent du tronc antérieur de l'artère iliaque interne dans le pelvis (figure 5.77). Elles accompagnent le nerf pudendal et quittent le pelvis par le grand foramen ischiatique au-dessous du muscle piriforme. Elles contournent

l'épine ischiatique, où elles se situent latérales au nerf, entrent dans le périnée en cheminant par le petit foramen ischiatique, et accompagnent le nerf pudendal dans le canal pudendal sur la paroi latérale de la fosse ischioanale.

Les branches de l'artère pudendale interne sont similaires à celles du nerf pudendal dans le périnée; elles comprennent les artères rectale inférieure, péri- néale et des branches pour les tissus érectiles du pénis et du clitoris (figure 5.77).

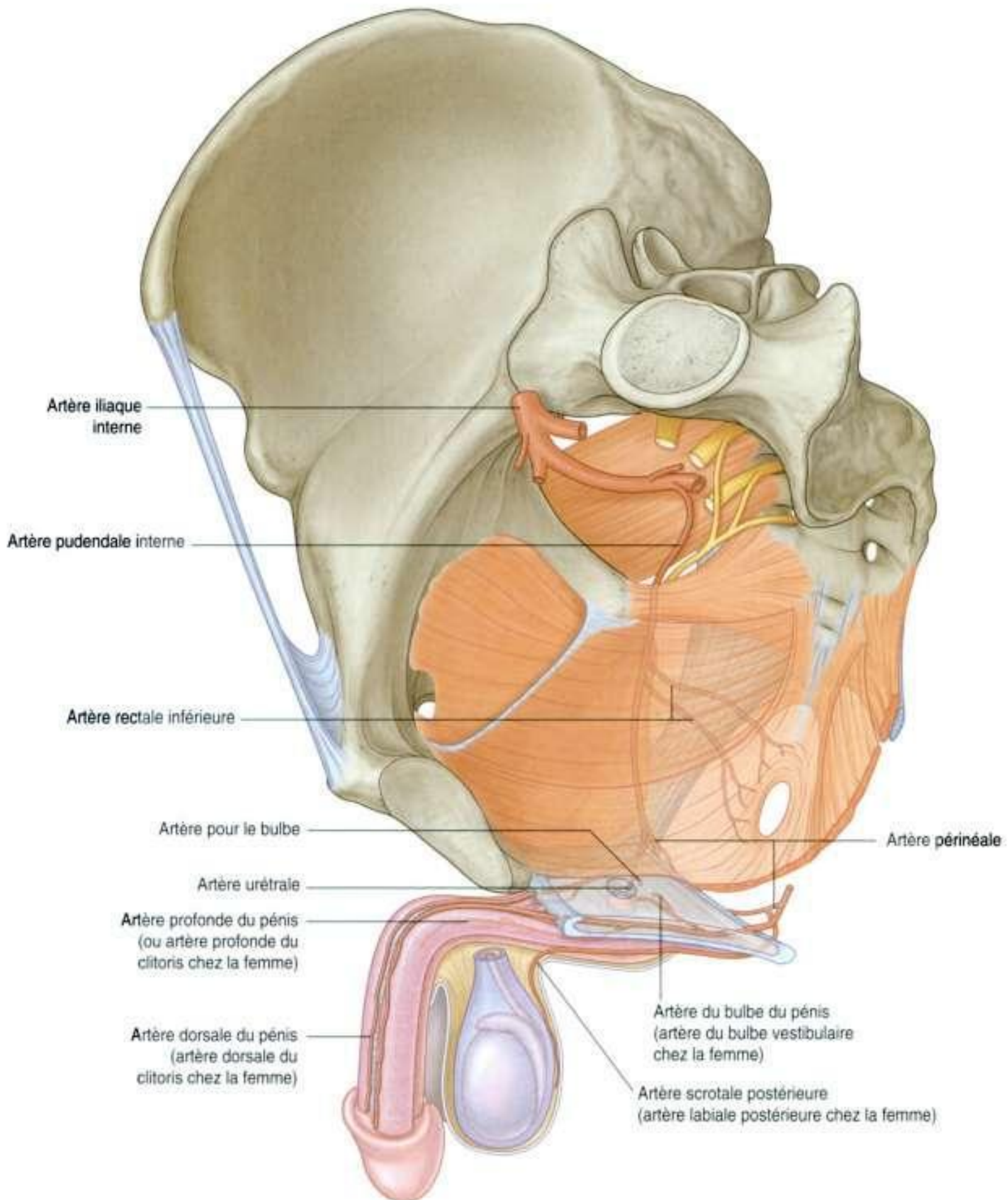


Figure 5.77. Artères du périnée.

Artères rectales inférieures

Une ou plusieurs **artères rectales inférieures** naissent de l'artère pudendale interne dans le triangle anal; elles traversent médialement la fosse ischio-anale pour se diviser, et irriguer le muscle et la peau voisine. Elles s'anastomosent avec les artères rectales moyenne et supérieure, respectivement branches de l'artère iliaque interne et de l'artère mésentérique inférieure, pour former un réseau de vaisseaux qui irriguent le rectum et le canal anal.

Artère périnéale

L'**artère périnéale** naît près de l'extrémité antérieure du canal pudental et donne une branche périnéale transverse ainsi qu'une artère scrotale postérieure ou labiale pour les tissus et la peau avoisinants.

Partie terminale des artères pudendales internes

La partie terminale des artères pudendales internes accompagnent le nerf dorsal du pénis ou du clitoris dans l'espace profond du périnée. Elles donnent des branches aux tissus de l'espace périnéal profond et aux tissus érectiles.

Les branches qui irriguent les tissus érectiles de l'homme sont l'artère pour le bulbe du pénis, l'artère urétrale, l'artère profonde du pénis et l'artère dorsale du pénis (figure 5.77).

- L'**artère du bulbe du pénis** a une branche qui irrigue la glande bulbo-urétrale et pénètre ensuite la membrane du périnée pour irriguer le corps spongieux.
- Une **artère urétrale** pénètre aussi la membrane du périnée, et irrigue l'urètre pénien et les tissus érectiles qui l'entourent jusqu'au gland.
- Près de la limite antérieure de l'espace profond du périnée, l'artère pudendale interne bifurque en deux branches terminales. Une **artère profonde du pénis** pénètre la membrane du périnée pour entrer dans le pilier et irriguer le pilier et le corps caverneux du corps. L'**artère dorsale du pénis** pénètre le bord antérieur de la membrane du périnée pour atteindre la face dorsale du corps du pénis. Le vaisseau chemine le long de la face dorsale du pénis, en dedans du nerf dorsal, et irrigue le gland du pénis et les tissus superficiels du pénis; il s'anastomose aussi avec des branches de l'artère profonde du pénis et l'artère urétrale.

Les branches qui irriguent les tissus érectiles chez les femmes sont similaires à celles de l'homme :

- les **artères du bulbe du vestibule** irriguent le bulbe du vestibule et les parties voisines du vagin;
- les **artères profondes du clitoris** irriguent les piliers et les corps caverneux du corps;
- les **artères dorsales du clitoris** irriguent les tissus environnants et le gland.

Artères pudendales externes

Les **artères pudendales externes** comportent un vaisseau superficiel et un vaisseau profond, qui naissent de l'artère fémorale à la cuisse. Elles se dirigent médialement pour entrer en avant dans le périnée, et irriguer la peau voisine du pénis et du scrotum, ou celle du clitoris et des grandes lèvres.

Artères testiculaires et crémastiques

Chez l'homme, les **artères testiculaires** naissent de l'aorte abdominale et descendent dans le scrotum à travers le canal inguinal pour irriguer les testicules. Les **artères crémastiques**, qui naissent de l'artère épigastrique inférieure, branche de l'artère iliaque externe, accompagnent le cordon spermatique dans le scrotum.

Chez la femme, de petites artères crémastiques suivent le ligament rond de l'utérus à travers le canal inguinal.

Veines

Les veines du périnée accompagnent généralement les artères et rejoignent les **veines pudendales internes**, qui se connectent avec la **veine iliaque interne** dans le pelvis (figure 5.78). L'exception est la **veine dorsale profonde du pénis** ou du **clitoris** qui draine principalement le gland et les corps caverneux. La veine dorsale profonde chemine entre les artères dorsales de chaque côté du pénis ou du clitoris; elle passe par la brèche entre le ligament inférieur pubien et l'espace profond du périnée; puis elle se connecte aux plexus veineux entourant la prostate chez l'homme ou la vessie chez la femme.

Les veines pudendales externes, qui drainent les parties antérieures des grandes lèvres ou le

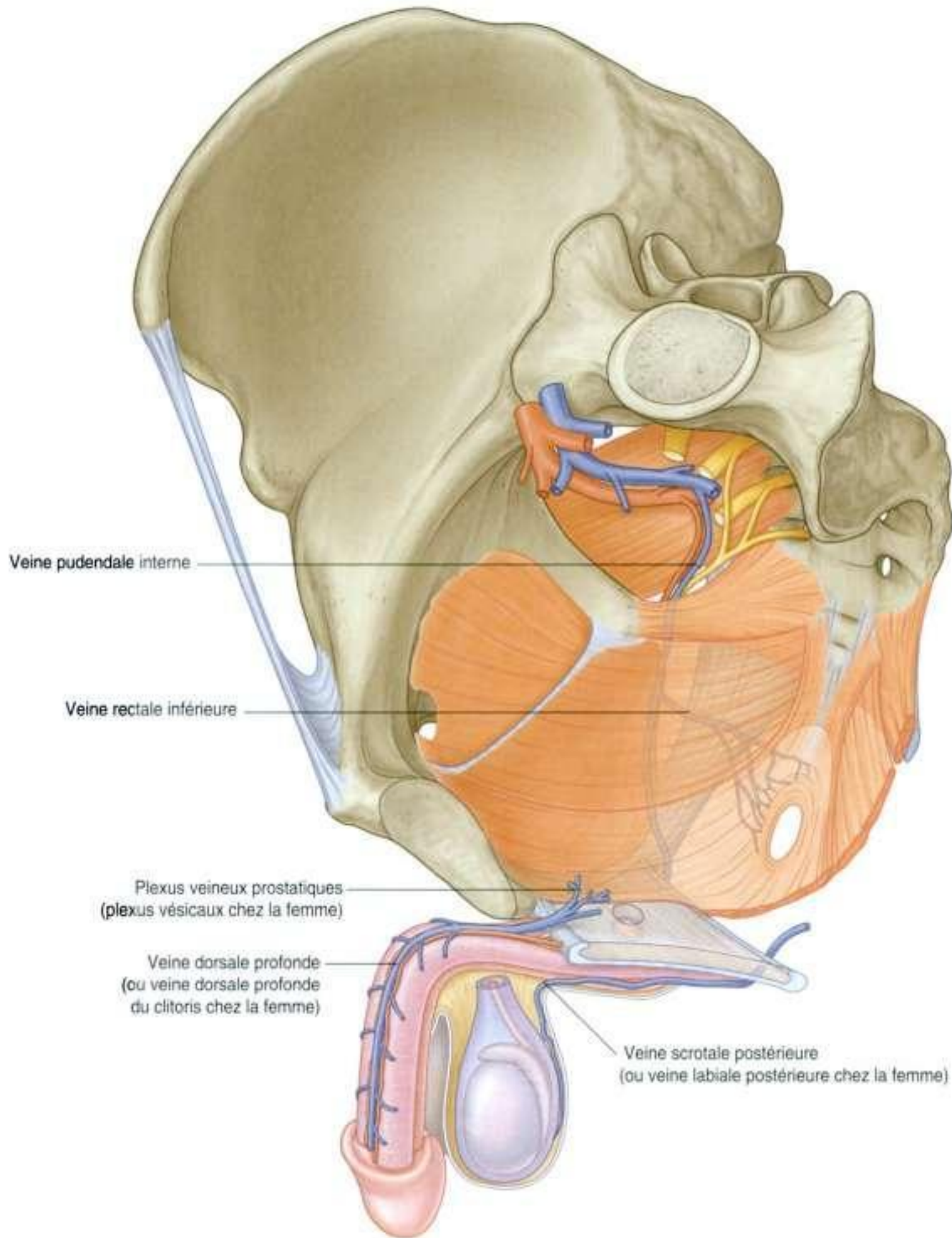


Figure 5.78. Veines périnéales.

scrotum et recouvrent des aires de drainage des veines pudendales internes, se connectent à la veine fémorale dans la cuisse. Les veines dorsales superficielles du pénis ou du clitoris qui drainent la peau sont tributaires des veines pudendales externes.

Lymphatiques

Les vaisseaux lymphatiques des parties profondes du périnée accompagnent les vaisseaux sanguins pudendaux internes ; ils se drainent essentiellement dans les **nœuds iliaques internes** du pelvis.

Les canaux lymphatiques des tissus superficiels du pénis ou du clitoris accompagnent les vaisseaux sanguins pudendaux externes; ils se drainent principalement dans les **nœuds inguinaux superficiels**, comme les canaux lymphatiques du scrotum ou des grandes lèvres (figure 5.79). Le gland du pénis, le gland du clitoris, les petites lèvres et l'extrémité inférieure du vagin se drainent dans les **nœuds inguinaux profonds** et les **nœuds iliaques externes**.

Les lymphatiques des testicules se drainent via des canaux qui montent dans le cordon spermatique, traversent le canal inguinal, et se dirigent en haut vers la paroi abdominale postérieure pour se connecter directement avec les **nœuds latéro-aortiques** et **préaortiques** autour de l'aorte, approximativement aux niveaux vertébraux L1 et L2.

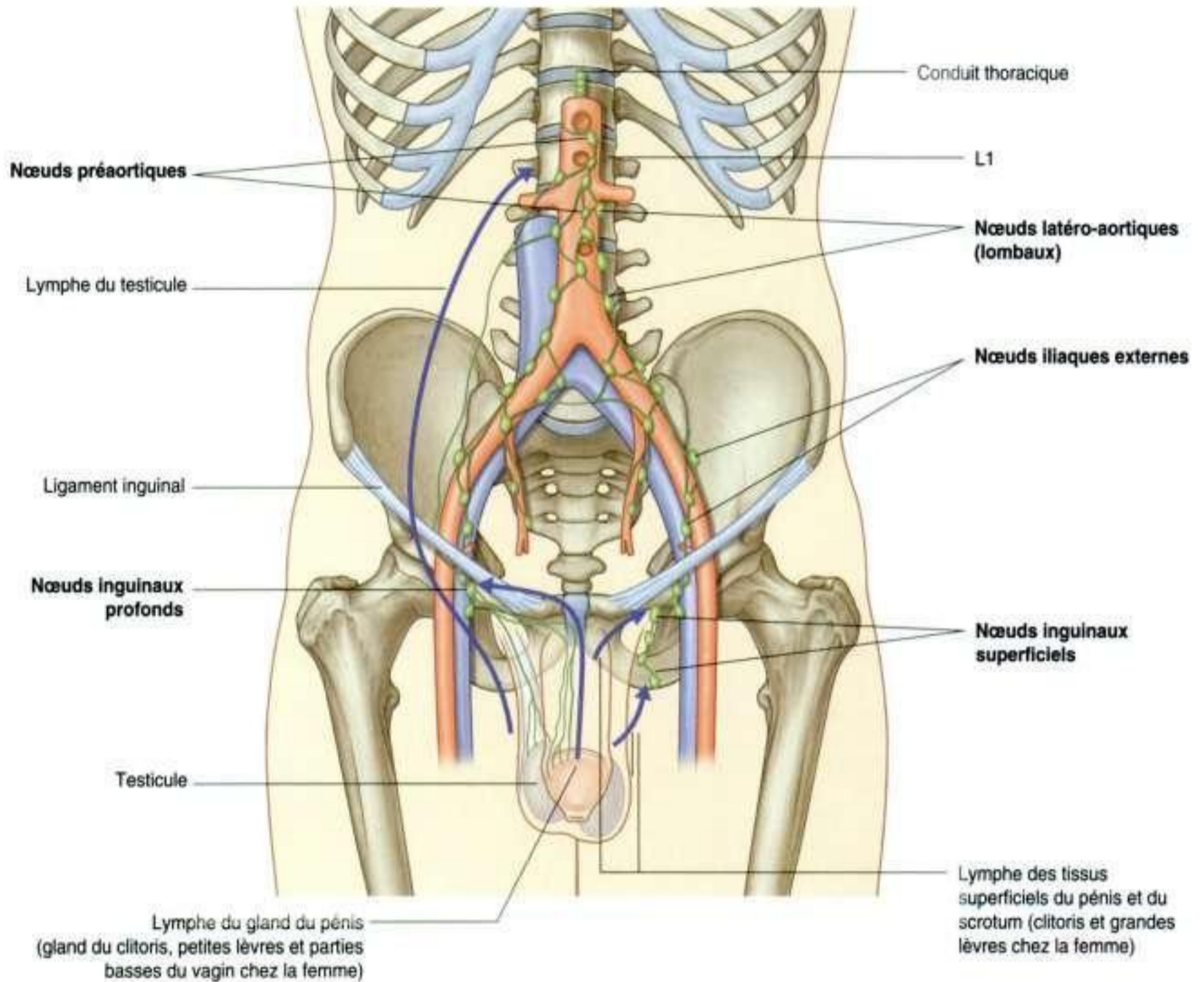


Figure 5.79. Drainage lymphatique du périnée.

Anatomie de surface

Anatomie de surface du pelvis et du périnée

Les reliefs osseux palpables du pelvis sont utilisés comme repères pour :

- la localisation des structures des tissus mous ;
- la visualisation de l'orientation de l'ouverture supérieure du pelvis ;
- la définition des limites du périnée.

La capacité de reconnaître l'aspect normal des structures du périnée est une partie essentielle de l'examen physique.

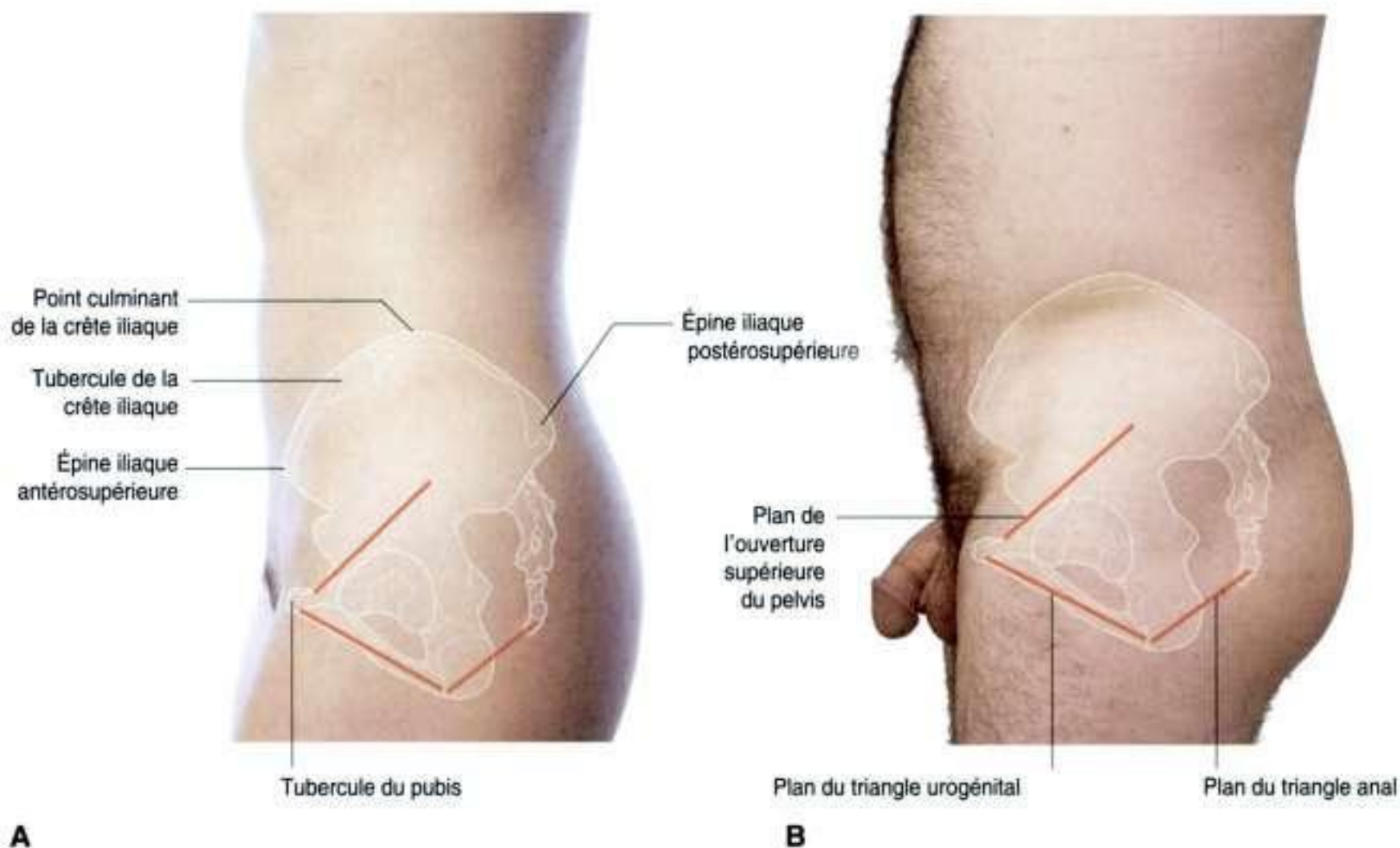Chez la femme, le col peut être directement observé en ouvrant le canal vaginal avec un spéculum.

Chez l'homme, la taille et la consistance de la prostate dans la cavité pelvienne peuvent être

appréciées par le toucher rectal pratiqué à travers l'orifice anal.

Orientation du pelvis et du périnée en position anatomique

En position anatomique, les épines iliaques antérosupérieures et le bord antérosupérieur de la symphyse pubienne sont dans le même plan vertical. L'ouverture supérieure du pelvis regarde en avant et en haut. Le triangle urogénital du périnée est orienté dans un plan presque horizontal et regarde vers le bas, alors que le triangle anal est plus vertical et regarde vers l'arrière (figures 5.80 et 5.81).



A

B

Figure 5.80. Vue latérale de l'aire pelvienne avec la situation du squelette indiquée. L'orientation de l'ouverture supérieure du pelvis, le triangle urogénital et le triangle anal sont aussi montrés. **A.** Chez une femme. **B.** Chez un homme.

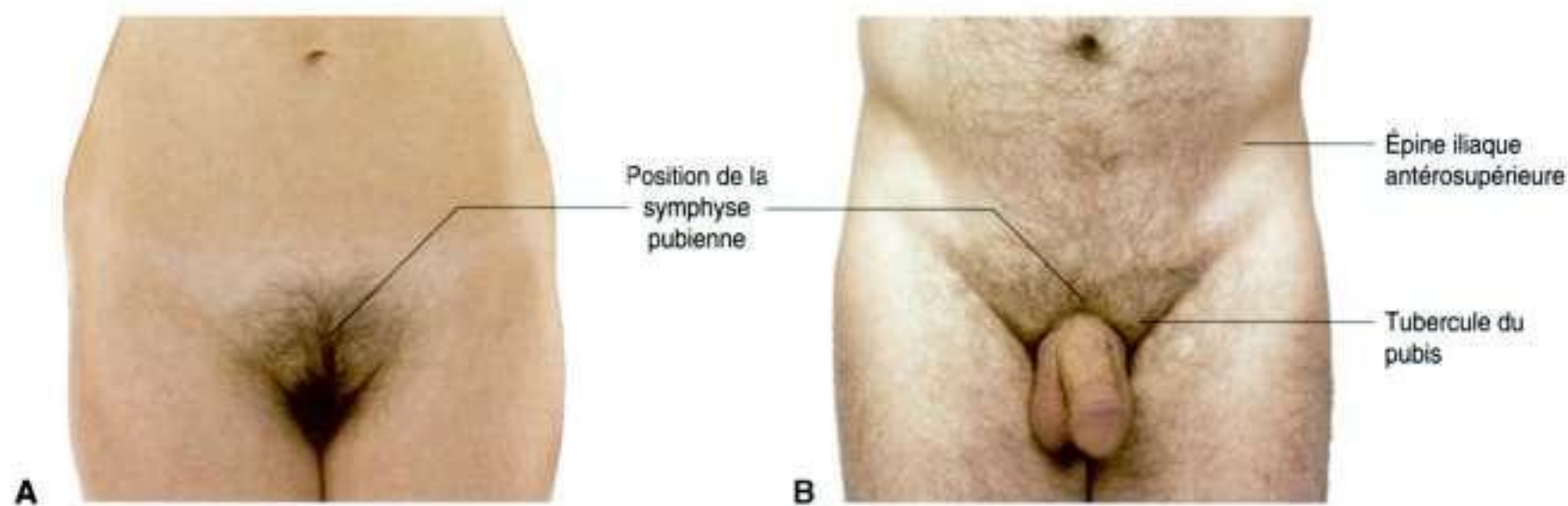


Figure 5.81. Vue antérieure de l'aire pelvienne. **A.** Chez une femme montrant la position de la symphyse pubienne. **B.** Chez un homme montrant les positions des tubercules du pubis, de la symphyse pubienne et des épines iliaques antérosupérieures.

Comment définir les limites du périnée

La symphyse pubienne, les tubérosités ischiatiques et le sommet du coccyx sont palpables sur les patients; ils peuvent être utilisés pour définir les frontières du périnée. Cela est au mieux réalisé lorsque les patients sont allongés sur le dos avec les cuisses fléchies en abduction dans la position de la lithotomie (figure 5.82).

- Les tubérosités ischiatiques sont palpables de chaque côté sous forme de grosses masses osseuses proches du sillon cutané (pli glutéal) entre les cuisses et les régions glutéales. Elles marquent les angles latéraux du périnée en forme de losange.
- Le sommet du coccyx est palpable sur la ligne médiane en arrière de l'orifice anal et marque la limite la plus postérieure du périnée.
- La limite antérieure du périnée est la symphyse pubienne. Chez la femme, celle-ci est palpable sur la ligne médiane en profondeur du mont du pubis. Chez l'homme, la symphyse pubienne est palpable immédiatement au-dessus de la jonction de la tige pénienne au bas de la paroi abdominale.

Des lignes virtuelles joignant les tubérosités ischiatiques avec la symphyse pubienne en avant, et avec le sommet du coccyx en arrière mettent en évidence la forme losangique du périnée. Une ligne supplémentaire entre les tubérosités ischiatiques divise le périnée en deux triangles, le triangle urogénital en avant et le triangle anal en arrière. Cette ligne donne aussi la position approximative du bord

postérieur de la membrane du périnée. Le point médian de cette ligne marque la localisation du centre tendineux du périnée.

Identification des structures du triangle anal

Le triangle anal est la moitié postérieure du périnée. La base du triangle est, en avant, une ligne virtuelle joignant les deux tubérosités ischiatiques. Le sommet du triangle est la pointe du coccyx; les limites latérales peuvent être représentées approximativement par les lignes reliant le coccyx aux tubérosités ischiatiques. Chez l'homme comme chez la femme, l'élément principal du triangle anal est l'orifice anal au centre du triangle. De la graisse comble les fosses ischioanales de chaque côté de l'orifice anal (figure 5.83).

Identification des structures du triangle urogénital de la femme

Le triangle urogénital est la moitié antérieure du périnée. La base du triangle est une ligne virtuelle postérieure joignant les deux tubérosités ischiatiques. Le sommet du triangle est la symphyse pubienne. Les limites latérales peuvent être approximativement représentées par des lignes joignant la symphyse pubienne aux tubérosités ischiatiques. Ces lignes

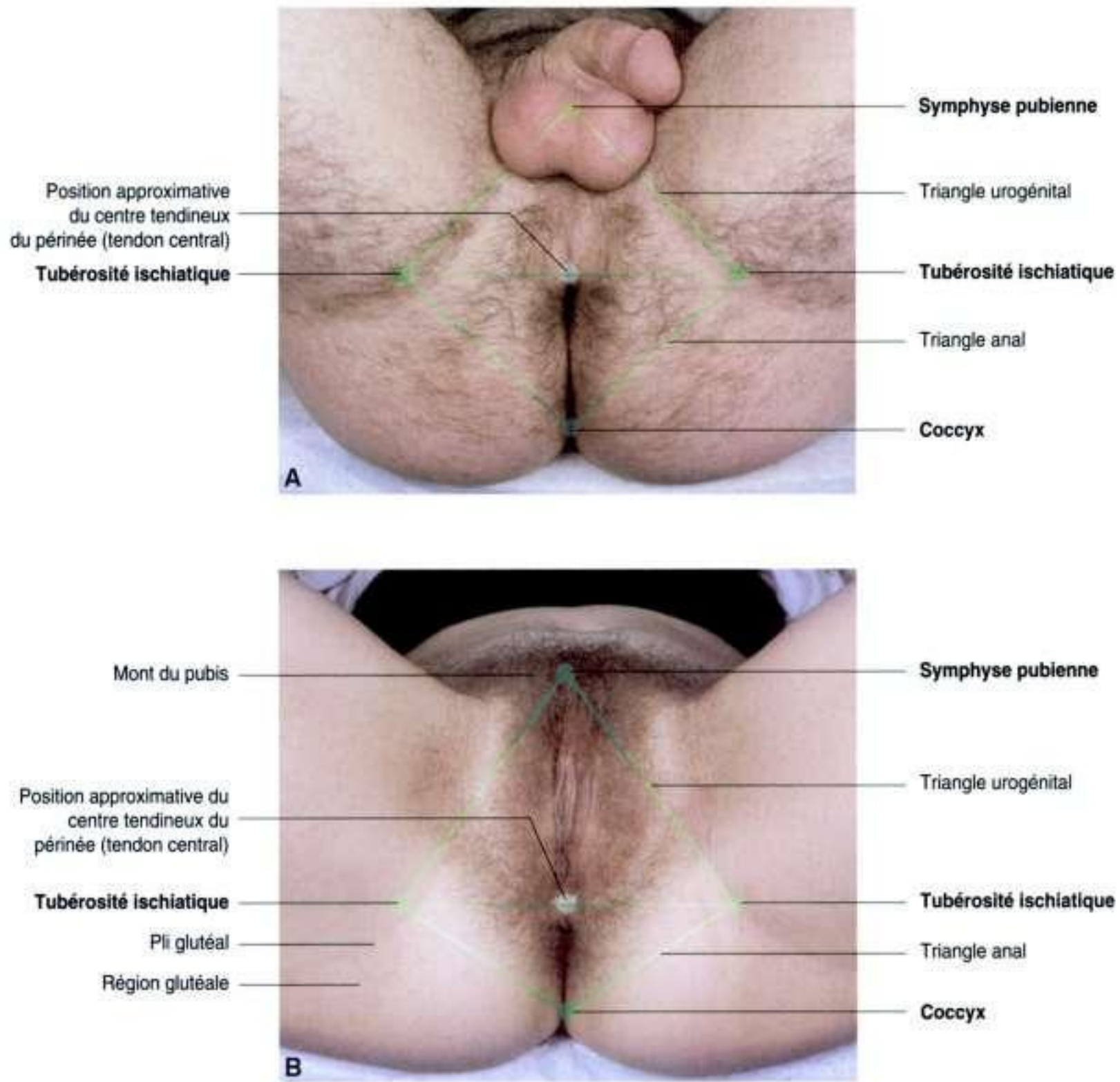


Figure 5.82. Vue inférieure du périnée en position de lithotomie. Limites, subdivisions et repères palpables sont indiqués. **A.** Chez un homme. **B.** Chez une femme.

correspondent aux branches ischiopubiennes, qui peuvent être perçues à la palpation profonde.

Chez la femme, les principaux éléments du triangle urogénital sont le clitoris, le vestibule et des plis cutanés qui, ensemble, forment la vulve (figure 5.84A,B).

Deux fins plis cutanés, les petites lèvres, limitent entre elles un espace appelé le vestibule, dans lequel s'ouvrent le vagin et l'urètre (figure 5.84C). Une traction latérale douce sur les petites lèvres ouvre le vestibule et révèle un monticule de tissu mou sur lequel

s'ouvre l'urètre. Les glandes para-urétrales (glandes de Skene), une de chaque côté, s'ouvrent dans un sillon cutané entre l'urètre et la petite lèvre (figure 5.84D).

En arrière de l'urètre se trouve l'ouverture vaginale. L'ouverture vaginale (introitus) est frangée par les restes de l'hymen, qui ferme initialement l'orifice vaginal et est habituellement rompu lors du premier rapport sexuel. Le conduit de la glande vestibulaire majeure (glande de Bartholin), un de chaque côté, s'ouvre dans le sillon cutané entre l'hymen et la petite lèvre adjacente.

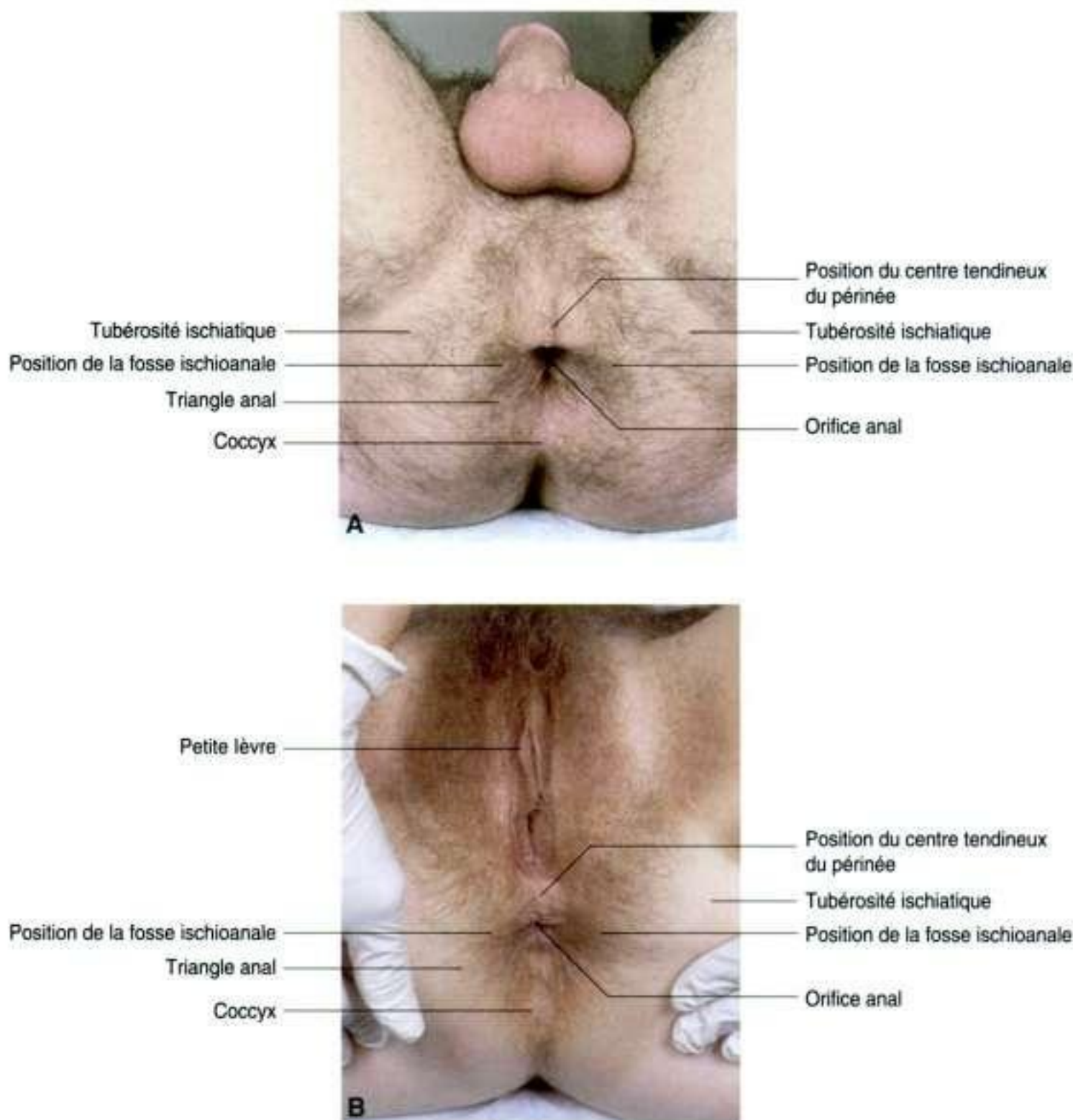


Figure 5.83. Triangle anal avec l'orifice anal et la position des fosses ischioanales indiqués. **A.** Chez un homme. **B.** Chez une femme.

Chaque petite lèvre bifurque en avant en un pli médial et un pli latéral. Les plis médiaux s'unissent sur la ligne médiane pour former le frein du clitoris. Les plis latéraux plus volumineux s'unissent aussi sur la ligne médiane pour former le capuchon du clitoris ou prépuce, qui couvre le gland du clitoris et les parties distales du corps du clitoris. En arrière de l'orifice vaginal, les petites lèvres se rejoignent, formant un pli cutané transversal (la fourchette).

Les grandes lèvres sont de larges plis latéraux aux petites lèvres. Elles arrivent ensemble en avant pour former le mont du pubis, qui repose sur la partie inférieure de la symphyse pubienne. Les extrémités

postérieures des grandes lèvres sont séparées par une dépression appelée commissure postérieure, qui siège en regard du centre tendineux du périnée.

Le col est visible quand le canal vaginal est ouvert avec un spéculum (figure 5.84E). L'orifice externe du col s'ouvre à la surface en forme de dôme du col. Un récessus ou gouttière, nommé fornix, se trouve entre le col et la paroi vaginale; il est de plus subdivisé, selon la localisation, en fornix antérieur, postérieur et latéraux.

Les racines du clitoris sont en profondeur des éléments de surface du périnée, et sont fixées aux branches ischiopubiennes et à la membrane du périnée.

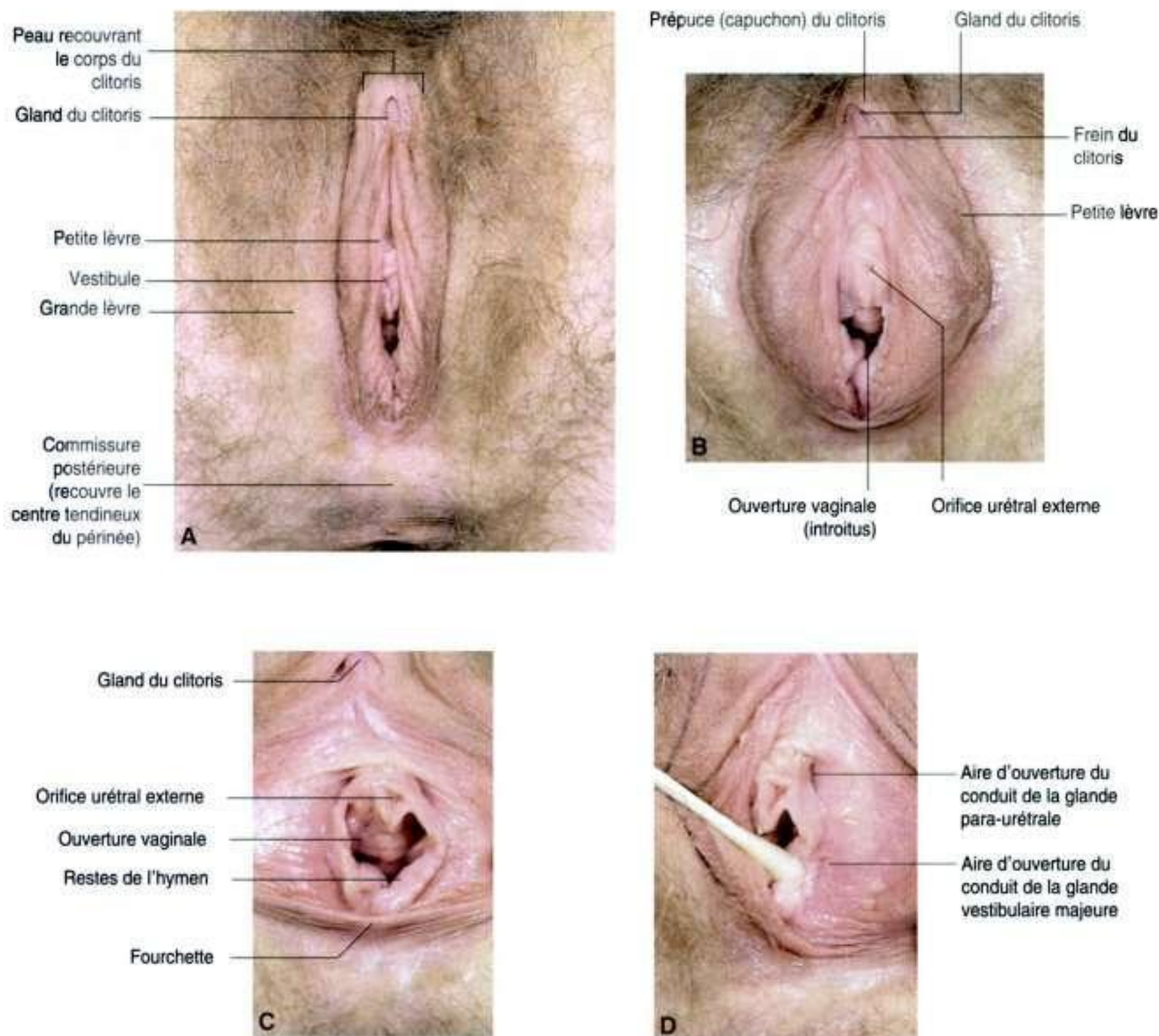


Figure 5.84. Éléments du triangle urogénital de la femme. **A.** Vue inférieure du triangle urogénital de la femme avec indication des éléments principaux. **B.** Vue inférieure du vestibule. Les petites lèvres ont été écartées pour ouvrir le vestibule. Sont aussi indiqués le gland du clitoris, le capuchon du clitoris et le frein du clitoris. **C.** Vue inférieure du vestibule montrant les orifices de l'urètre et du vagin et l'hymen. Les petites lèvres ont été plus écartées que dans la figure 5.84B. **D.** Vue inférieure du vestibule avec la petite lèvre gauche réclinée sur le côté pour montrer les régions du vestibule dans lesquelles la glande vestibulaire majeure et les glandes para-urétrales s'ouvrent.

Les bulbes du vestibule (figure 5.84F), composés de tissus érectiles, se situent en profondeur des petites lèvres de chaque côté du vestibule. Ces masses érectiles sont en continuité, grâce à de fines bandes de tissus érectiles, avec le gland du clitoris, qui est visible sous le capuchon clitoridien. Les glandes vestibulaires majeures sont postérieures

aux bulbes du vestibule, de chaque côté de l'orifice vaginal.

Les piliers du clitoris sont attachés, de chaque côté, aux branches ischiopubiennes. Chaque pilier est constitué par la partie fixe du corps caverneux. En avant, ces corps érectiles se détachent de l'os, s'incurvent en bas et en arrière, et s'unissent pour former le corps du clitoris.

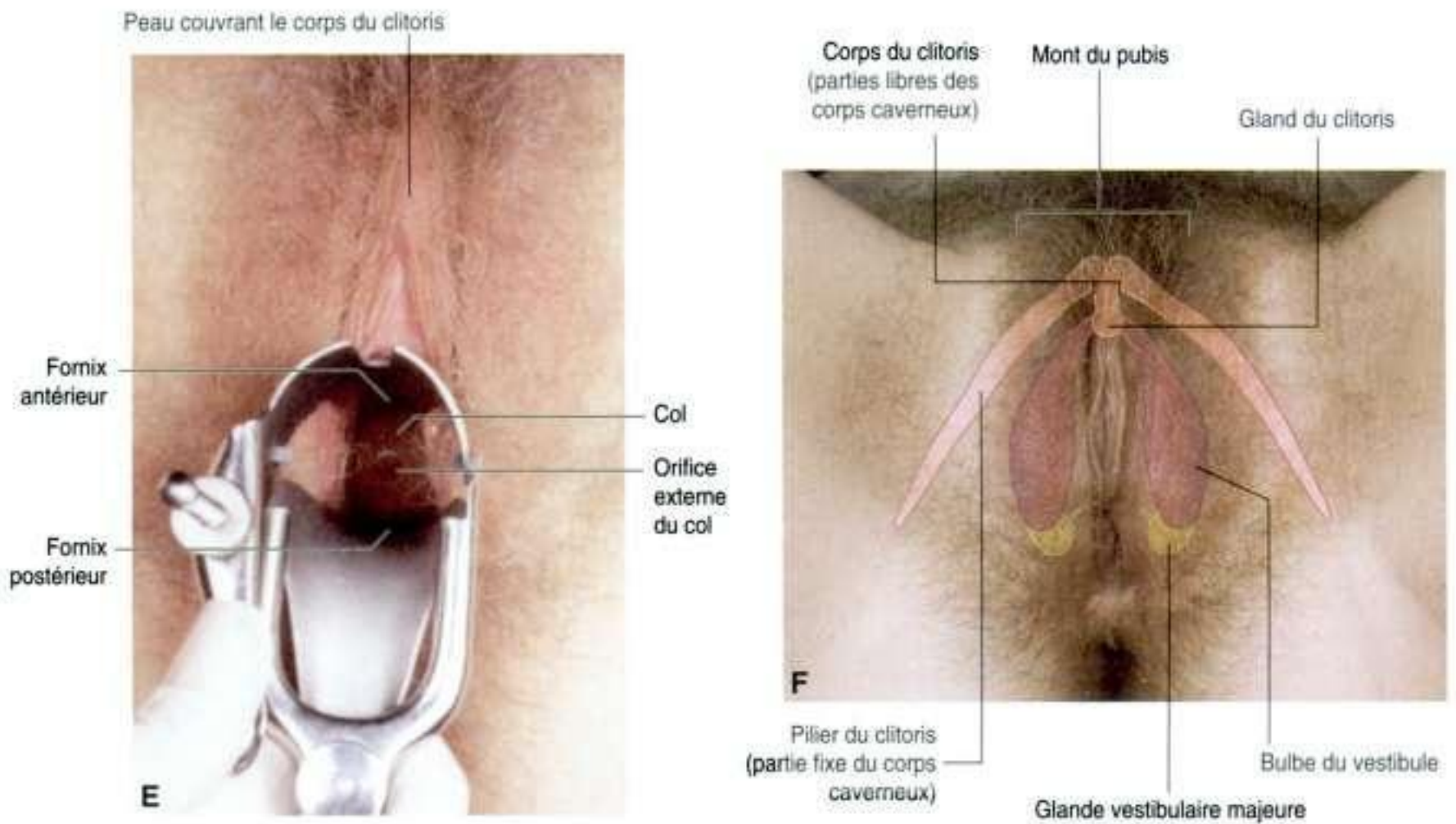


Figure 5.84, suite. Éléments du triangle urogénital de la femme. **E.** Vue du col à travers le canal vaginal. **F.** Vue inférieure du triangle urogénital d'une femme avec les tissus érectiles du clitoris, vestibule et les glandes vestibulaires majeures indiquées en transparence.

Le corps du clitoris supporte le sillon cutané immédiatement antérieur au capuchon clitoridien (prépuce). Le gland du clitoris est situé à l'extrémité du corps du clitoris.

Identification des structures du triangle urogénital de l'homme

Chez l'homme, le triangle urogénital contient les racines du pénis. Les testicules et les structures associées, bien qu'ils migrent de l'abdomen vers le scrotum, sont généralement évalués avec le pénis durant l'examen physique.

Le scrotum de l'homme est l'homologue des grandes lèvres de la femme. Chaque testicule ovoïde est facilement palpable à travers la peau du scrotum (figure 5.85A). Postérolatérale au testicule est une masse tissulaire allongée, souvent visible comme un bourrelet saillant qui contient les vaisseaux lymphatiques et sanguins du testicule, ainsi que l'épididyme et le conduit

déférent. Un raphé médian (figure 5.85B) est visible sur la peau séparant les côtés droit et gauche du scrotum. Chez quelques individus, ce raphé est proéminent et s'étend depuis l'orifice anal, sur le scrotum et le long de la face ventrale du corps du pénis, jusqu'au frein du gland.

La racine du pénis est formée par les parties fixes du corps spongieux et des corps caverneux. Le corps spongieux est fixé à la membrane du périnée et peut aisément être palpé comme une grosse masse en avant du centre tendineux du périnée. Cette masse, qui est couverte par les muscles bulbospongieux, est le bulbe du pénis.

Le corps spongieux se détache en avant de la membrane du périnée, devient la partie ventrale du corps du pénis (tige du pénis), et se termine en s'élargissant en gland du pénis (figure 5.85C,D).

Les piliers du pénis, un pilier de chaque côté, sont les parties fixes des corps caverneux, et sont insérés aux branches ischiopubiennes (figure 5.85E). Les corps caverneux sont libres en avant et deviennent les masses érectiles paires qui forment la partie dorsale du corps du pénis. Le gland pénien coiffe les extrémités antérieures des corps caverneux.

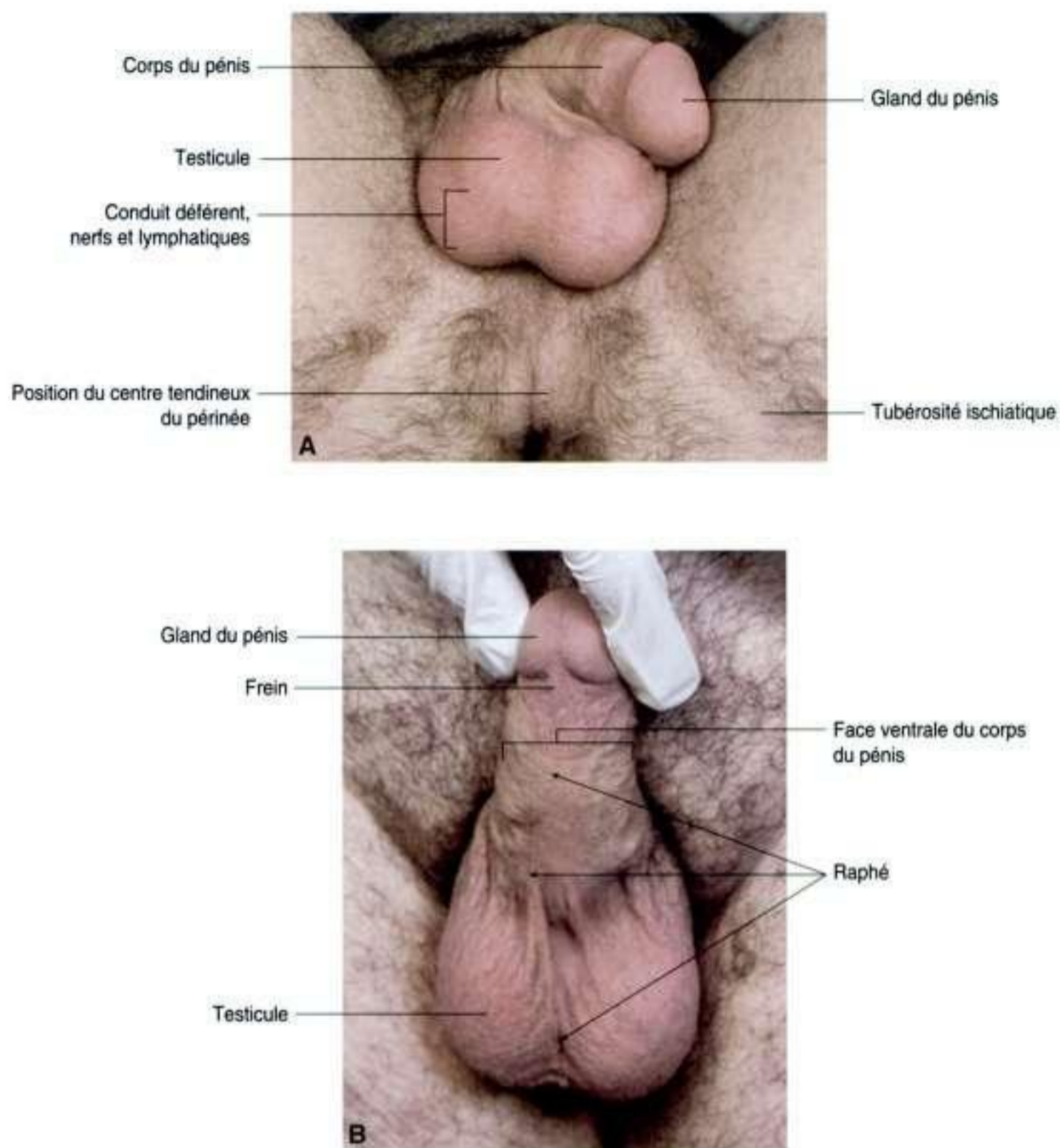
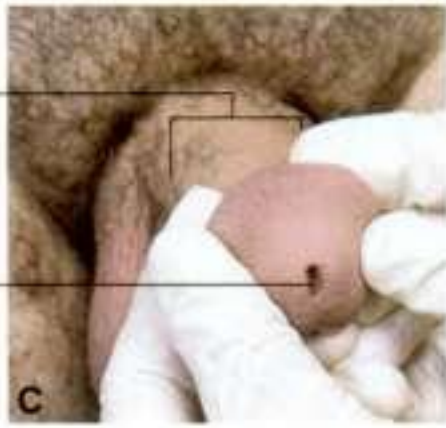


Figure 5.85. Éléments du triangle urogénital de l'homme. **A.** Vue inférieure. **B.** Face ventrale du corps du pénis.

Face dorsale du corps du pénis

Orifice urétral

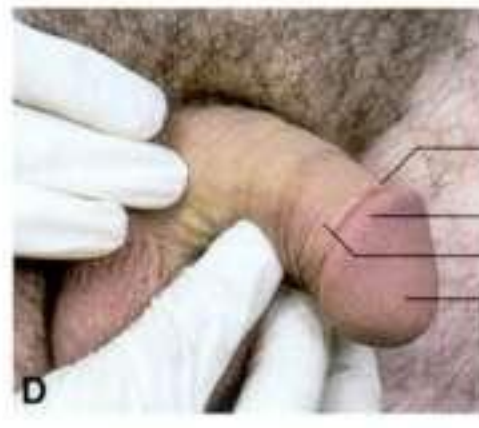


Col du gland

Couronne du gland

Prépuce

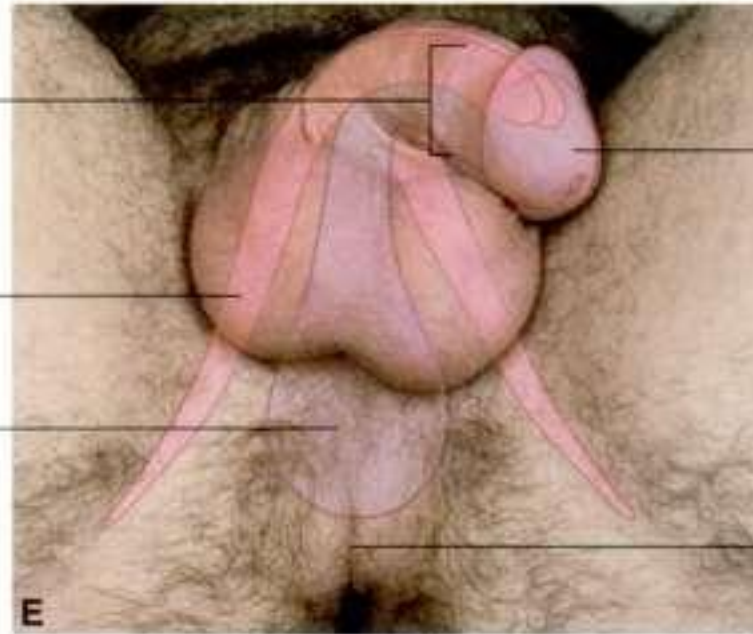Gland du pénis



Corps du pénis (parties libres du corps spongieux et des corps caverneux)

Pilier du pénis (partie fixe du corps caverneux)

Bulbe du pénis (partie fixe du corps spongieux)



Gland du pénis

Position du centre tendineux du périnée

Figure 5.85, suite. Éléments du triangle urogénital de l'homme. **C.** Vue antérieure du gland du pénis montrant l'orifice urétral. **D.** Vue latérale du corps du pénis et du gland. **E.** Vue inférieure du triangle urogénital de l'homme avec les tissus érectiles indiqués par transparence.

Cas cliniques

Cas 1

Varicocèle

Un homme âgé de 25 ans se présente à son médecin de famille avec une sensation de tiraillement du côté gauche de son scrotum. Il est par ailleurs en bonne santé et n'a pas d'autres symptômes. Durant l'examen, le médecin palpe le testicule gauche, qui est normal, bien qu'il note un gonflement nodulaire mou autour de la partie supérieure du testicule et de l'épididyme. Dans

Veine testiculaire gauche

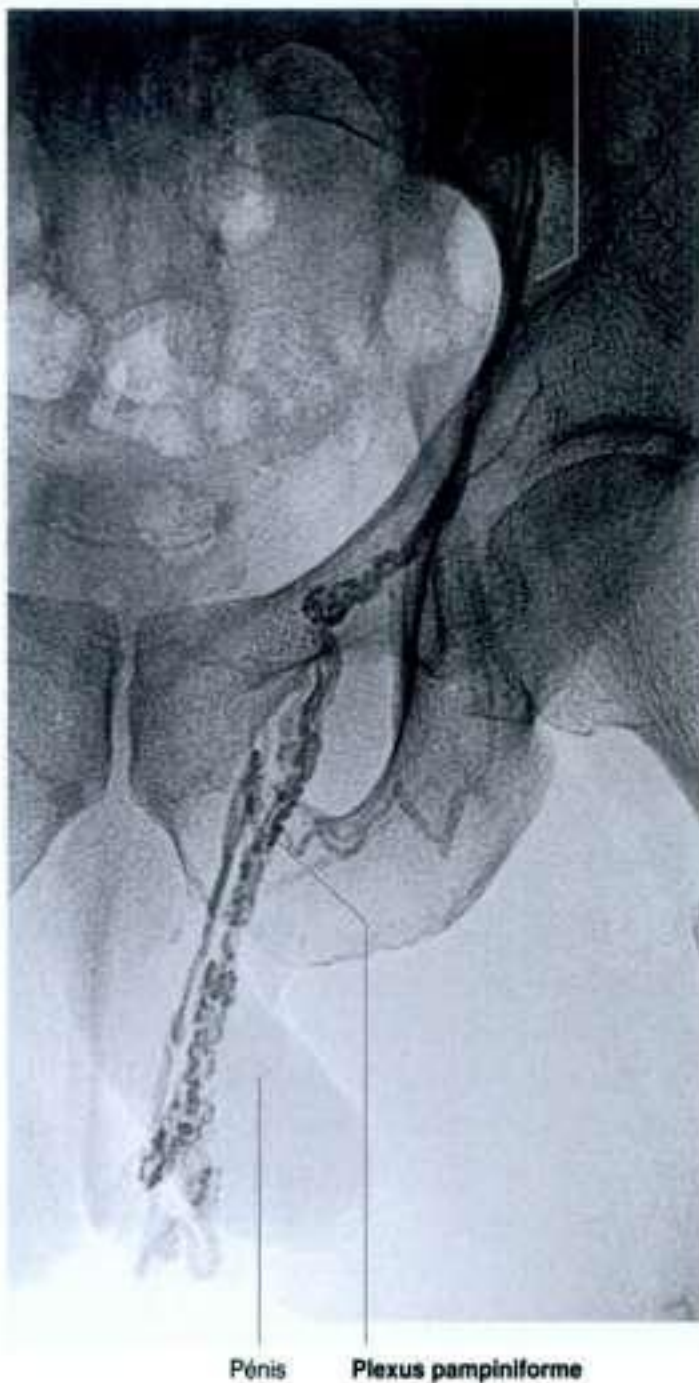


Figure 5.86. Veinogramme testiculaire gauche montrant le plexus veineux pampiniforme.

son observation clinique, il décrit ces constatations comme un « sac de vers » (figure 5.86). Le « sac de vers » est une varicocèle.

Le drainage veineux du testicule se fait via le plexus veineux pampiniforme qui chemine dans le cordon spermatique. Une varicocèle est un amas de veines dilatées qui naissent du plexus pampiniforme. Par de nombreux aspects, elles sont semblables aux veines variqueuses qui se développent dans les jambes. Typiquement, le patient se plaint d'une sensation de tiraillement dans le scrotum et autour du testicule, sensation habituellement aggravée en fin de journée.

Le médecin de famille conseille un traitement chirurgical, avec recommandation pour une chirurgie par incision inguinale.

Une technique chirurgicale simple incise la peau près du ligament inguinal. L'aponévrose du muscle oblique externe est incisée dans la paroi abdominale antérieure pour exposer le cordon spermatique. Une inspection soigneuse du cordon spermatique montre les veines qui sont liées chirurgicalement.

Une autre option est d'emboliser la varicocèle.

Dans cette technique, un petit cathéter est mis en place par la veine fémorale droite. Le cathéter est poussé tout le long de la veine iliaque externe puis de la veine iliaque commune, jusque dans la veine cave inférieure. Le cathéter est alors positionné dans la veine rénale gauche, et un veinogramme est réalisé pour repérer l'orifice de la veine testiculaire gauche. Le cathéter est descendu dans la veine testiculaire gauche, puis dans les veines du canal inguinal et du plexus pampiniforme. Des coils (billes métalliques) sont injectés pour occlure les vaisseaux, et le cathéter est retiré.

Le patient demande comment le sang serait drainé du testicule après l'opération.

Bien que les principales veines aient été occluses, de petites veines collatérales courant dans le scrotum et autour de l'enveloppe extérieure du cordon spermatique permettent le drainage sans récurrence de la varicocèle.

Cas 2

Compression du nerf sciatique

Un jeune homme présente une douleur de sa région glutéale droite, à la face postérieure de la cuisse, et le long des faces postérieure et latérale de la jambe. En l'interrogeant davantage, il précise que la douleur irradie aussi sur le bord latéral du pied, particulièrement autour de la malléole latérale.

Les zones douloureuses correspondent à des dermatomes. La zone de dermatomes impliquée est celle des régions des nerfs de L4 à S3.

Durant les semaines suivantes, le patient commence à développer une faiblesse musculaire, avec une chute du pied.

Ces constatations concordent avec la perte de fonction motrice et les modifications sensibles du

nerf fibulaire commun, qui est une branche du nerf sciatique au membre inférieur.

Un scanner de l'abdomen et du pelvis révèle une masse dans la partie postérieure du côté droit du pelvis. La masse est antérieure au muscle piriforme et voisine du rectum.

Sur le ventre antérieur du muscle piriforme, le nerf sciatique est formé par les racines des nerfs L4 à S3. La masse du pelvis de ce patient comprimait ce nerf, entraînant ses troubles moteurs et sensitifs.

Au cours de l'intervention chirurgicale, la masse fut reconnue comme une tumeur nerveuse bénigne et fut excisée. Ce patient ne présentait plus de déficit neurologique.

Cas 3

Rein pelvien

Une jeune femme se présente à son médecin de famille avec une douleur modérée de la partie

supérieure de l'abdomen. Une échographie montre des lithiases vésiculaires, qui expliquent la douleur de la patiente. Cependant, lorsque le technicien examine le pelvis, il note une masse derrière la vessie, qui a un aspect échographique semblable à un rein (figure 5.87).

Que fait ensuite l'échographiste ? Ayant visualisé cette masse pelvienne derrière la vessie, l'échographiste évalue les deux reins. La patiente a un rein droit normal. Cependant, le rein gauche n'est pas dans sa position habituelle. Le technicien diagnostique un rein pelvien.

Un rein pelvien peut être expliqué par l'embryologie. Les reins se développent à partir d'une série complexe de structures qui naissent à proximité de la vessie dans le pelvis fœtal. Au fur et à mesure du développement et des changements de fonction des différentes parties des reins, ces derniers prennent position dans la partie supérieure de l'abdomen, près de l'aorte abdominale et de la veine cave inférieure, sur la paroi abdominale postérieure. Un arrêt de développement ou un incident peuvent empêcher le rein d'avoir sa position habituelle. Heureusement, il est inhabituel que des patients se présentent pour des symptômes en rapport avec un rein pelvien.

Cette patiente n'a aucun symptôme attribuable à son rein pelvien et elle quitte l'hôpital.

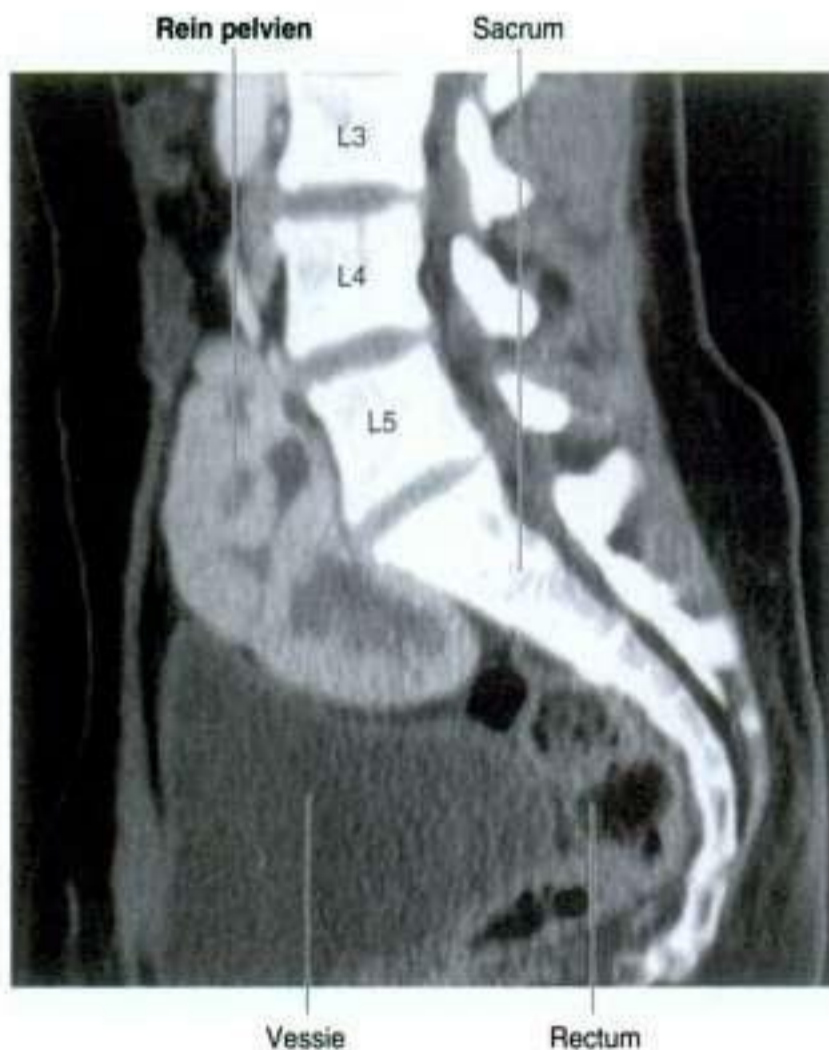

Figure 5.87. Coupe tomodensitométrique sagittale montrant un rein pelvien.

Cas 4

Obstruction de l'artère iliaque commune gauche
 Un homme âgé de 65 ans se présente à l'interniste en chirurgie avec une histoire de douleur de la fesse et une impuissance. À l'examen, il a un pouls périphérique diminué sur le pied gauche comparé au droit. L'interrogatoire du patient révèle qu'il présente une sévère douleur de la fesse gauche après avoir marché 100 mètres. Après une courte période de repos, il peut à nouveau marcher 100 mètres avant que les mêmes symptômes réapparaissent. Il signale aussi que, ces dernières années, il a été incapable d'avoir une érection. Il fume beaucoup et ne prend pas de traitement.

La douleur dans la fesse gauche est de nature ischémique. Elle donne une histoire typique liée au manque d'irrigation sanguine des muscles. Une constatation semblable est rencontrée quand des branches musculaires de l'artère fémorale sont occluses ou sténosées. De tels patients développent des douleurs similaires (ischémiques) dans les muscles du mollet, appelées claudication intermittente.

Comment le sang parvient-il aux muscles glutéaux ?

Le sang arrive de la bifurcation aortique puis passe dans les artères iliaques communes, qui se divisent en vaisseaux iliaques interne et externe. L'artère

iliaque interne se divise alors en troncs antérieur et postérieur, qui donnent naissance à des vaisseaux; ceux-ci sortent du pelvis en passant par le grand foramen ischiatique et irriguent les muscles glutéaux. L'artère pudendale interne naît aussi du tronc antérieur de l'artère iliaque interne et irrigue le pénis.

Les symptômes du patient surviennent du côté gauche, suggérant qu'une obstruction existe seulement de ce côté.

Comme les symptômes du patient surviennent uniquement du côté gauche, la lésion est vraisemblablement dans l'artère iliaque commune gauche (figure 5.88); elle empêche le flux sanguin dans les artères iliaques externe et interne du côté gauche.

« Comment serai-je traité ? » demande le patient.

Le patient est prié d'arrêter de fumer et de commencer un exercice régulier. D'autres options thérapeutiques incluent le déblocage de la lésion en dilatant avec un ballonnet pour rouvrir les vaisseaux, ou par un pontage (bypass) prothétique chirurgical.

L'arrêt de la cigarette et un exercice régulier améliorent le périmètre de marche du patient. Le patient choisit la procédure la moins agressive, à savoir la dilatation du vaisseau (angioplastie). Le résultat est satisfaisant; le patient est capable de marcher sans limite et d'avoir une érection.

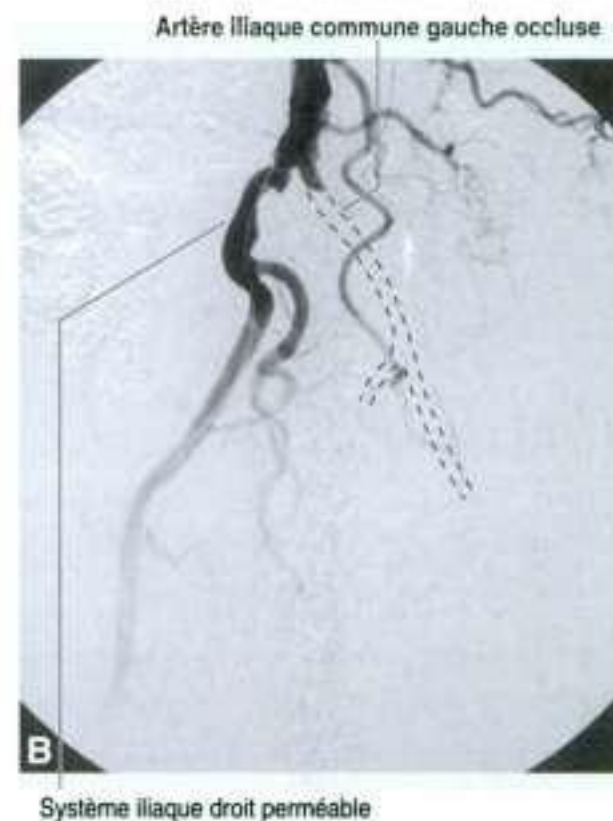
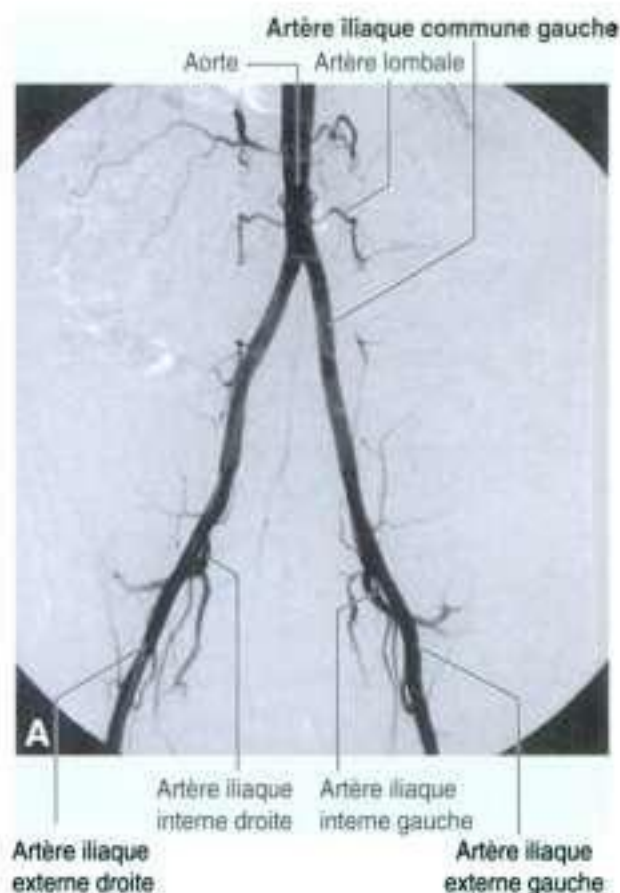


Figure 5.88. Angiographie aorto-iliaque par soustraction digitale. **A.** Aspect d'une circulation normale. **B.** Artère iliaque commune gauche occluse.

Cas 5

Traumatisme iatrogénique de l'uretère

Une femme âgée de 50 ans est admise à l'hôpital pour une résection chirurgicale de l'utérus (hystérectomie) pour cancer. Le chirurgien se propose aussi d'enlever tous les nœuds lymphatiques pelviens et de réaliser une salpingo-ovariectomie (exérèse des trompes utérines et des ovaires). La patiente est préparée pour cette procédure et subit une chirurgie habituelle. Vingt-cinq heures après l'intervention, il est observé que la patiente n'a émis aucune urine et que son abdomen augmente de taille. Une échographie démontre une quantité considérable de liquide dans l'abdomen. Le liquide prélevé dans l'abdomen est testé et se révèle être de l'urine.

Il est conclu que les uretères de la patiente ont été lésés durant l'intervention chirurgicale.

La partie pelvienne de l'uretère chemine en arrière et en bas, en dehors du péritoine pariétal, sur la

paroi latérale du pelvis antérieur à l'artère iliaque interne. L'uretère poursuit son trajet jusqu'à un point situé approximativement 2 cm au-dessus de l'épine ischiatique, puis passe en avant et en dedans au-dessus du muscle élévateur de l'anus. Point important : l'uretère adhère intimement au péritoine. La seule structure qui passe entre l'uretère et le péritoine chez l'homme est le conduit déférent. Chez la femme, cependant, comme l'uretère descend sur la paroi pelvienne, il passe au-dessous de l'artère utérine. L'uretère continue très proche du fornix latéral du vagin, en particulier à gauche, et pénètre l'angle postérosupérieur de la vessie. Ce fut à cet endroit que l'uretère fut lésé par inadvertance.

La connaissance de l'anatomie et le diagnostic de la lésion urétérale permettent aux chirurgiens de rétablir la continuité de l'uretère chirurgicalement. La patiente est hospitalisée quelques jours de plus que prévu et a une convalescence paisible.

Cas 6

Grossesse ectopique

Une femme âgée de 25 ans se présente au service des urgences pour une douleur de sa fosse iliaque droite. La douleur s'est installée rapidement en moins de 40 min et s'accompagne de crampes et vomissements. L'interne de chirurgie fait un diagnostic initial d'appendicite.

L'histoire typique d'une appendicite est une douleur au centre de l'abdomen à type de colique (d'intensité croissante et décroissante) qui, en quelques heures, se localise et devient une douleur constante de la fosse iliaque droite. La douleur à type de colique centrale est typique d'une douleur viscérale mal localisée. Lorsque le péritoine pariétal est enflammé, la douleur devient localisée. Bien que cette patiente ait une douleur de la fosse iliaque droite, l'histoire n'est pas typique d'une appendicite (mais il doit être rappelé que les patients peuvent ne pas toujours avoir une histoire classique).

L'interne de chirurgie demande l'avis d'un collègue expérimenté. Ce dernier considère les autres structures qui siègent en fosse iliaque droite comme des causes potentielles de douleur. Ces structures comprennent l'appendice, le cæcum et l'intestin grêle. Une douleur ostéomusculaire et une douleur

projetée peuvent aussi être des causes potentielles. Chez la femme, la douleur peut également naître de l'ovaire, de la trompe utérine et de l'utérus. Chez une jeune patiente, les maladies de ces organes sont rares. Une infection et une maladie inflammatoire pelvienne peuvent survenir chez la patiente plus jeune; elles doivent être prises en considération.

La patiente ne rapporte aucune histoire de ces affections.

Après un interrogatoire plus poussé, cependant, la patiente révèle que sa dernière période menstruelle date de 6 semaines. Le praticien évoque comme cause possible de la douleur abdominale une grossesse en dehors de l'utérus (grossesse ectopique). La patiente est examinée en urgence par échographie abdominale, qui ne révèle ni fœtus ni sac dans l'utérus. Son test de grossesse est positif. La patiente est opérée et une rupture de la trompe utérine est découverte due à une grossesse ectopique.

Dès qu'une patiente se présente avec une douleur pelvienne, il est important de prendre en compte les différences anatomiques liées au sexe. La grossesse ectopique doit toujours être envisagée chez la femme en âge de procréer.

Cas 7

Tumeur utérine

Une femme âgée de 35 ans se présente à son médecin de famille pour une sensation de ballonnement et une augmentation du périmètre abdominal. Le médecin de famille examine la partie basse de l'abdomen, et découvre une masse qui s'étend depuis la branche supérieure du pubis jusqu'au niveau de l'ombilic. La limite supérieure de la masse est facilement palpable, mais la limite inférieure apparaît moins bien définie.

Cette patiente a une masse pelvienne.

En examinant la patiente en décubitus dorsal, l'examineur peut découvrir tout l'abdomen.

L'inspection révèle un bombement du bas de l'abdomen jusqu'à l'ombilic. La palpation révèle une masse dure et légèrement irrégulière, avec des bords supérieurs et latéraux bien nets et un bord inférieur moins net, donnant l'impression que la masse se prolonge dans le pelvis. La lésion est mate à la percussion. L'auscultation ne révèle aucun bruit anormal.

Le médecin se demande quelles structures peuvent être à l'origine de cette masse. En examinant le pelvis, il est important de se rappeler les différences liées au sexe. Le rectum et le côlon, la vessie et la musculature sont communs à l'homme et à la femme. Certains états pathologiques sont aussi communs aux deux sexes, y compris le développement d'abcès pelviens et de collections liquidiennes.

Chez l'homme, la prostate ne peut pas être palpée en transabdominal, et il est extrêmement rare qu'elle grossisse à un tel point si la lésion

est bénigne. Un cancer agressif de la prostate peut s'étendre à tout le pelvis, bien que cela soit souvent associé avec une obstruction intestinale et des symptômes vésicaux sévères.

Chez la femme, un certain nombre d'organes peuvent développer de grosses masses : les ovaires (tumeurs solides et kystiques), les résidus embryologiques dans les ligaments larges, et l'utérus (grossesse et fibromes).

Le praticien pose d'autres questions.

Il est toujours important de savoir si la patiente est ou non enceinte (parfois, la grossesse peut être une surprise pour la patiente).

Le test de grossesse de cette patiente est négatif. Après que la patiente a vidé sa vessie, la masse reste inchangée. Le praticien pense que la masse peut être une tumeur bénigne commune de l'utérus (fibrome). Pour confirmer le diagnostic, il obtient une échographie du pelvis, qui prouve que la masse naît de l'utérus.

La patiente est adressée à un gynécologue, et après une longue discussion tenant compte de sa symptomatologie, de la fertilité et des risques, le praticien et la patiente concluent qu'une hystérectomie (ablation chirurgicale de l'utérus) serait un traitement approprié.

La patiente prend conseil auprès de plusieurs gynécologues, qui tous sont d'accord sur l'option chirurgicale.

Le fibrome est enlevé sans complication.

10 questions-réponses

- 1. Une femme âgée de 25 ans se présente avec une masse du bas abdomen qui semble naître du pelvis. De quelles structures anatomiques peut-elle venir ?**

Les structures qui naissent dans le pelvis et pénètrent dans l'abdomen sont la vessie, l'utérus, les ovaires et une anse de côlon pelvien. Une cause commune chez les patientes de ce groupe d'âge est la grossesse.

- 2. Un jeune homme se présente avec un cancer du testicule qui s'est étendu aux nœuds lymphatiques. Où palperiez-vous les nœuds lymphatiques ?**

Pas dans la région inguinale ! Le drainage des testicules se fait via les lymphatiques qui passent dans le cordon spermatique et se drainent vers les nœuds lymphatiques latéro-aortiques gauches et droits. L'examen de l'abdomen pourrait révéler la lymphadénopathie (augmentation de volume des nœuds lymphatiques).

- 3. Un patient a eu une excision d'un abcès du canal anal et est devenu incontinent. Pourquoi ?**

Le sphincter anal est composé de deux éléments : une partie interne qui est la continuation de la musculature circulaire du côlon ; et un muscle strié, qui est composé de trois parties : sous-cutanée, superficielle et profonde. Bien que ces muscles striés n'interviennent que pour 20 % du tonus de repos du sphincter normal, ils sont extrêmement importants dans le maintien de la continence. Ce sont vraisemblablement eux qui ont été sectionnés.

- 4. Un jeune garçon présente un gonflement, comme un ballonnet, de la peau distale du pénis à chaque fois qu'il urine. Pourquoi ?**

Ce jeune garçon a un phimosis, qui est dû à un rétrécissement significatif de l'ouverture préputiale. Il est important de le traiter car cela peut entraîner des infections sous la peau du gland. Il subit une circoncision.

- 5. Une femme avec un cancer de l'utérus a des ganglions inguinaux d'une dureté pierreuse. Est-il possible que ces deux faits soient en rapport ?**

Oui. Les lymphatiques du fond de l'utérus suivent le trajet des vaisseaux ovariens vers les nœuds lymphatiques lombaux. Quelques vaisseaux lymphatiques se rendent aux nœuds lymphatiques iliaques externes, et quelques-uns suivent le ligament rond de l'utérus jusqu'aux nœuds lymphatiques inguinaux superficiels.

- 6. Ayant réalisé un toucher rectal chez un patient, un praticien note une structure bilobée antérieure au doigt qui palpe. Quelle est-elle ?**

Il s'agit de la prostate. La prostate a un lobe gauche et un lobe droit avec un sillon médian. Il est important d'identifier les lobes et le sillon médian, car la perte ou l'augmentation de volume de ces structures peut révéler une maladie prostatique.

- 7. Un homme âgé de 45 ans développe une cryptite anale abcédée, qui s'étend dans la fosse ischioanale. Quelle structure empêche l'abcès de pénétrer dans le pelvis ?**

Des abcès ischioanaux surviennent de temps en temps et restent habituellement dans la graisse et les tissus mous du périnée. Ils sont limités en bas par les structures sous-cutanées, latéralement par les parois pelviennes, et en haut par les muscles élévateurs de l'anus. Ils sont couramment traités par incision et drainage.

- 8. Pourquoi les patients peuvent-ils développer des infections et des abcès du pelvis après une chirurgie de la partie supérieure de l'abdomen ?**

Le pelvis est la zone la plus déclive de la cavité péritonéale en décubitus dorsal. Du liquide et du pus, sous l'influence de la gravité, se dirigent vers le pelvis. De plus, beaucoup de patients sont soignés en position demi-assise, rendant le pelvis encore plus déclive.

- 9.** Un patient développe une douleur du dos et une incontinence. Quelles racines nerveuses sont vraisemblablement comprimées ?

S2 à S4.

- 10.** Une femme développe une hernie de la région de l'aîne. Quel type de hernie est le plus vraisemblable ?

En terme de probabilité, une hernie inguinale indirecte est la plus commune. Les hernies

fémorales sont plus fréquentes chez la femme que chez l'homme, bien que, globalement, les hernies inguinales soient plus communes que les hernies fémorales.



Facebook : La culture ne s'hérite pas elle se conquiert



6

Membre inférieur

Vue globale 490

Anatomie régionale 504

Anatomie de surface 614

Cas cliniques 623

Traduction
Jacques Duparc



Vue globale

INTRODUCTION

Le membre inférieur est directement attaché au squelette axial par l'articulation sacro-iliaque et par de solides ligaments qui unissent l'os coxal au sacrum. Il est séparé de l'abdomen, du rachis et du périnée par une ligne continue (figure 6.1) qui :

- s'étend du tubercule pubien à l'épine iliaque antérosupérieure (insertions du ligament inguinal) et se continue le long de la crête iliaque jusqu'à l'épine iliaque postérosupérieure séparant le membre inférieur des parois antérieure et latérale de l'abdomen ;
- descend entre le massif iliaque postérieur et la face dorsolatérale du sacrum jusqu'au coccyx séparant le membre inférieur des muscles spinaux ;
- rejoint le bord interne de la tubérosité ischiatique, la branche ischiopubienne et la symphyse pubienne, séparant le membre inférieur du périnée.

Le membre inférieur comporte la région glutéale, la région crurale ou cuisse, la jambe et le pied. La division en régions dépend des principales articulations et de repères cutanés précis (figure 6.2).

- la **région glutéale (fessière)** est postérolatérale, située entre la crête iliaque et le pli cutané glutéal qui détermine la limite inférieure de la fesse ;
- la cuisse, dans sa partie antérieure, est située entre le ligament inguinal et l'articulation du genou. L'articulation de la hanche est située juste au-dessous du tiers moyen du ligament inguinal.

Sa partie postérieure est située entre le pli glutéal et le genou ;

- la **jambe** est située entre le genou et l'articulation de la cheville ;
- le **pied** prolonge la cheville.

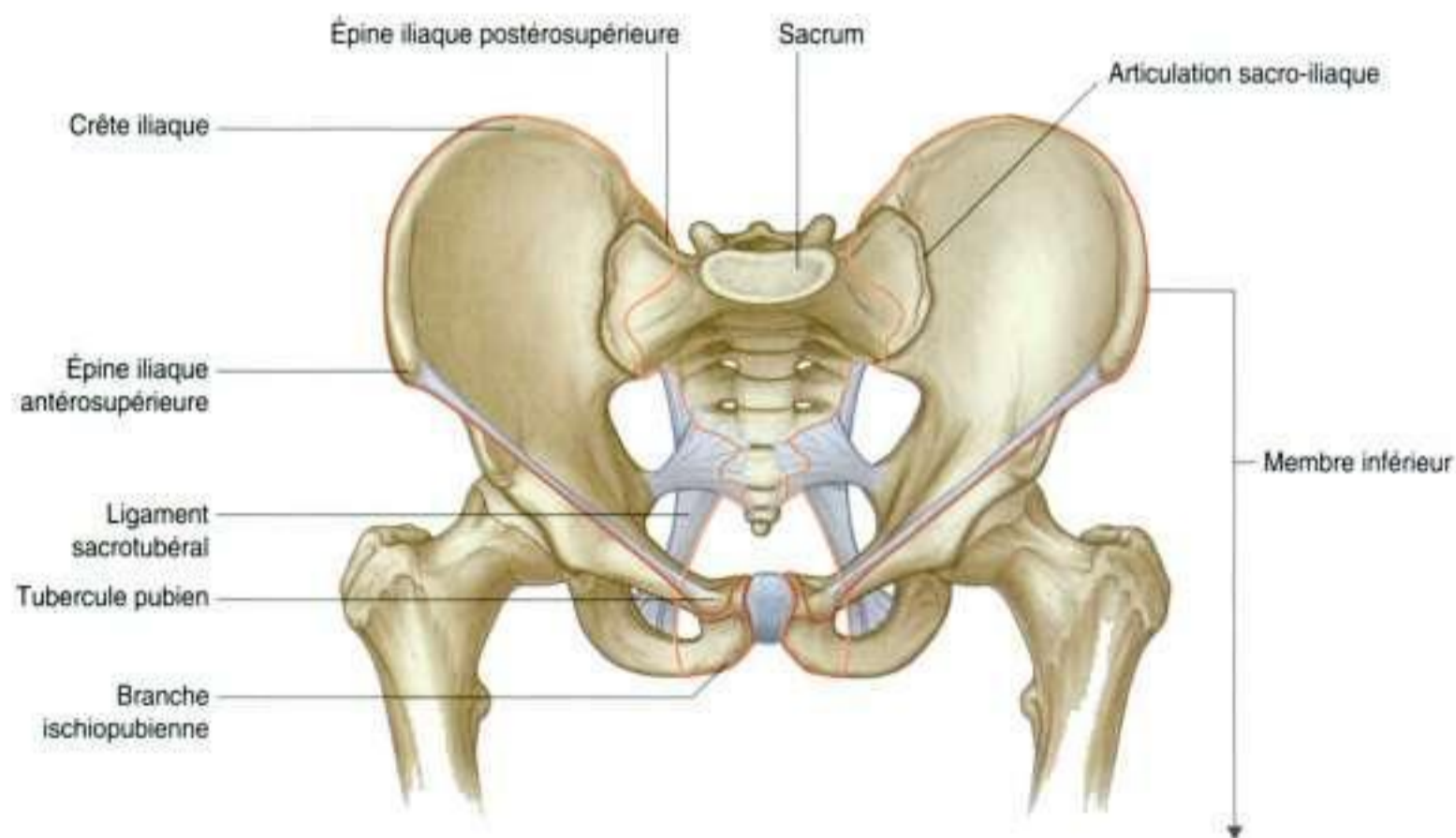


Figure 6.1. Limites supérieures du membre inférieur.

Le trigone fémoral (triangle de Scarpa), la fosse poplitée et la face postéro-interne de la cheville sont des zones importantes de transition traversées par des structures vasculaires, nerveuses et tendineuses essentielles (figure 6.3).

Le **trigone fémoral** est une dépression de forme pyramidale formée par les muscles de la région proximale de la cuisse et par le ligament inguinal qui constitue la base du trigone. La vascularisation majeure du membre inférieur et l'un des nerfs essentiels du membre inférieur (le nerf fémoral) venant de l'abdomen pénètrent dans le trigone en passant sous le ligament inguinal.

La **fosse poplitée** est située à la partie postérieure du genou et a une forme de losange délimité par les muscles de la cuisse et de la jambe. Les principaux vaisseaux et les nerfs passent de la cuisse à la jambe en traversant la fosse poplitée.

La plupart des nerfs, des vaisseaux et des tendons qui vont de la jambe au pied passent à travers une série de canaux regroupés sous le nom de canal tarsien à la face postéromédiale de la cheville. Les canaux sont formés par le squelette et le rétinaculum des fléchisseurs qui maintiennent les tendons en place.

FONCTIONS

Support du poids du corps

La fonction primaire du membre inférieur est de supporter le poids du corps avec un minimum de dépense énergétique. En position verticale, le centre de gravité est situé en avant du bord antérieur de la vertèbre SII au niveau du pelvis (figure 6.4). La ligne verticale – les hanches et les genoux étant

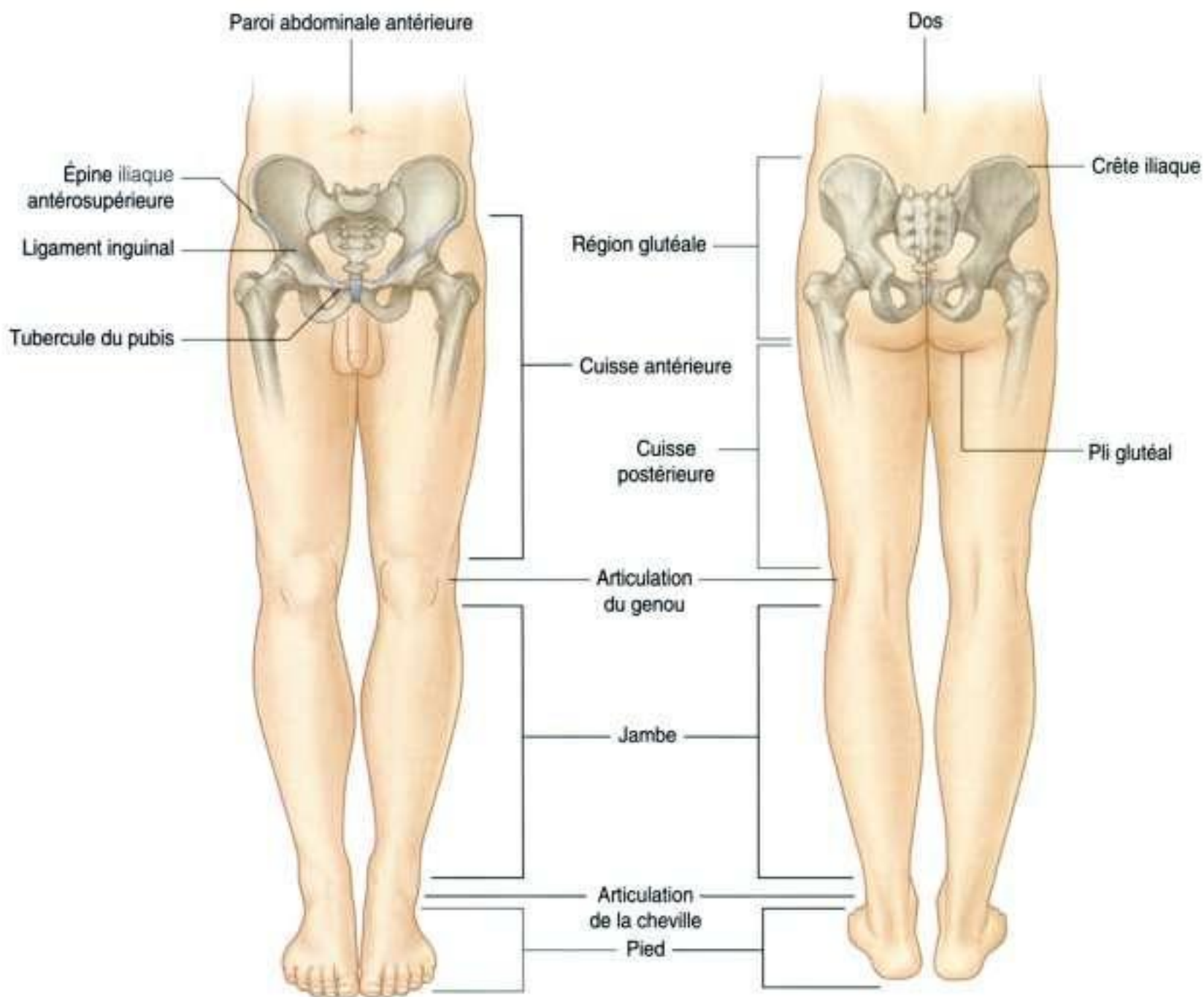


Figure 6.2. Régions anatomiques du membre inférieur.



Membre inférieur

en extension – tracée à partir du centre de gravité est très légèrement postérieure aux articulations des hanches et antérieure aux articulations des genoux et des chevilles ; elle se projette au niveau de la surface presque circulaire formée par les pieds sur le sol.

Les ligaments de la hanche et des genoux et la forme des surfaces articulaires, notamment des genoux, permettent le « verrouillage » de ces articulations en station verticale, réduisant la dépense énergétique musculaire qui serait nécessaire au maintien de la position verticale.

Locomotion

Une seconde fonction majeure du membre inférieur est de permettre au corps de se mouvoir dans l'espace. Cette fonction implique la participation des mobilités de toutes les articulations du membre inférieur pour poser le pied sur le sol et assurer le mouvement du corps par rapport au pied.

Les mouvements de la hanche sont la flexion, l'extension, l'abduction, l'adduction, les rotations médiale et latérale, et la circumduction (figure 6.5)

Le genou et la cheville sont des articulations charnières. Les mouvements du genou sont principalement la flexion et l'extension (figure 6.6A). Les mouvements de la cheville sont la dorsiflexion (mouvement qui rapproche le dos du pied de la jambe) et la flexion plantaire (figure 6.6B).

Au cours de la marche, de nombreux éléments anatomiques du membre inférieur contribuent à réduire les modifications du centre de gravité. Ils réduisent ainsi la quantité d'énergie nécessaire pour assurer la marche et une déambulation efficace et régulière (figure 6.7). Ces variations sont la bascule du bassin dans le plan frontal, la rotation du bassin dans le plan horizontal, les mouvements des genoux vers la ligne médiane, la flexion des genoux et les interactions complexes des hanches, des genoux et des chevilles. Lors de la marche, le centre de gravité du corps ne se déplace ainsi pas plus de 5 cm à la fois dans le sens vertical et latéral.

ÉLÉMENTS ANATOMIQUES

Squelette et articulations

Les os de la région glutéale et de la cuisse sont l'os coxal et le fémur (figure 6.8). La tête fémorale en forme de sphère et l'acétabulum forment l'articulation de la hanche.

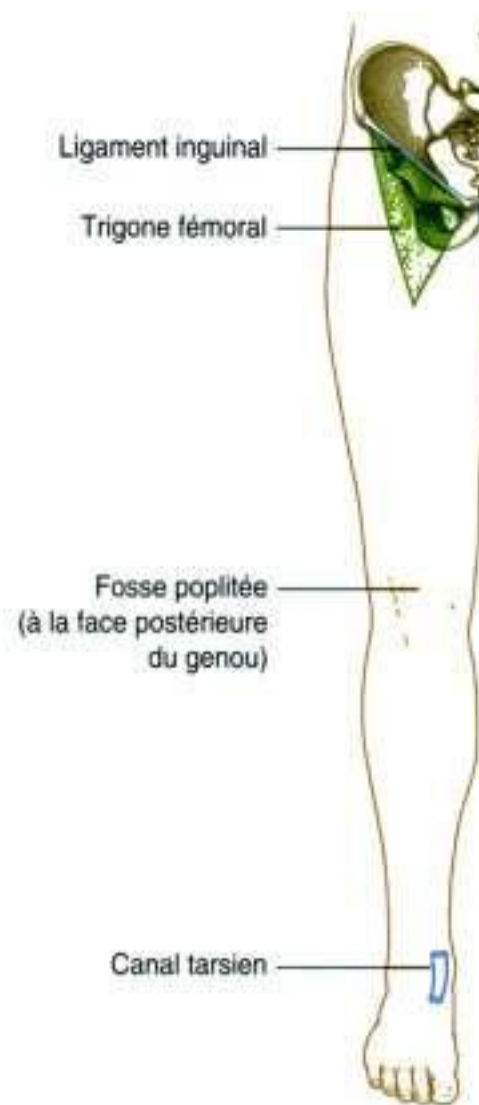


Figure 6.3. Zones de transition.

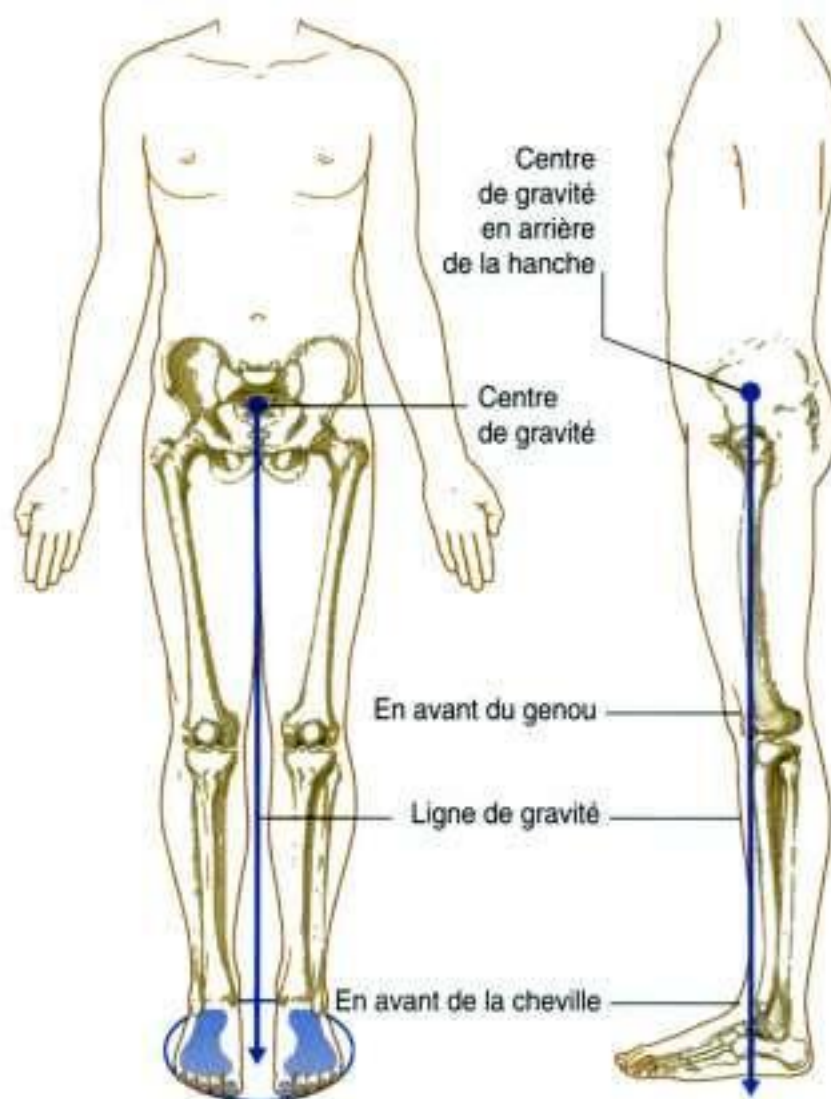


Figure 6.4. Centre et ligne de gravité.

© 2006 Elsevier Masson SAS. Tous droits réservés

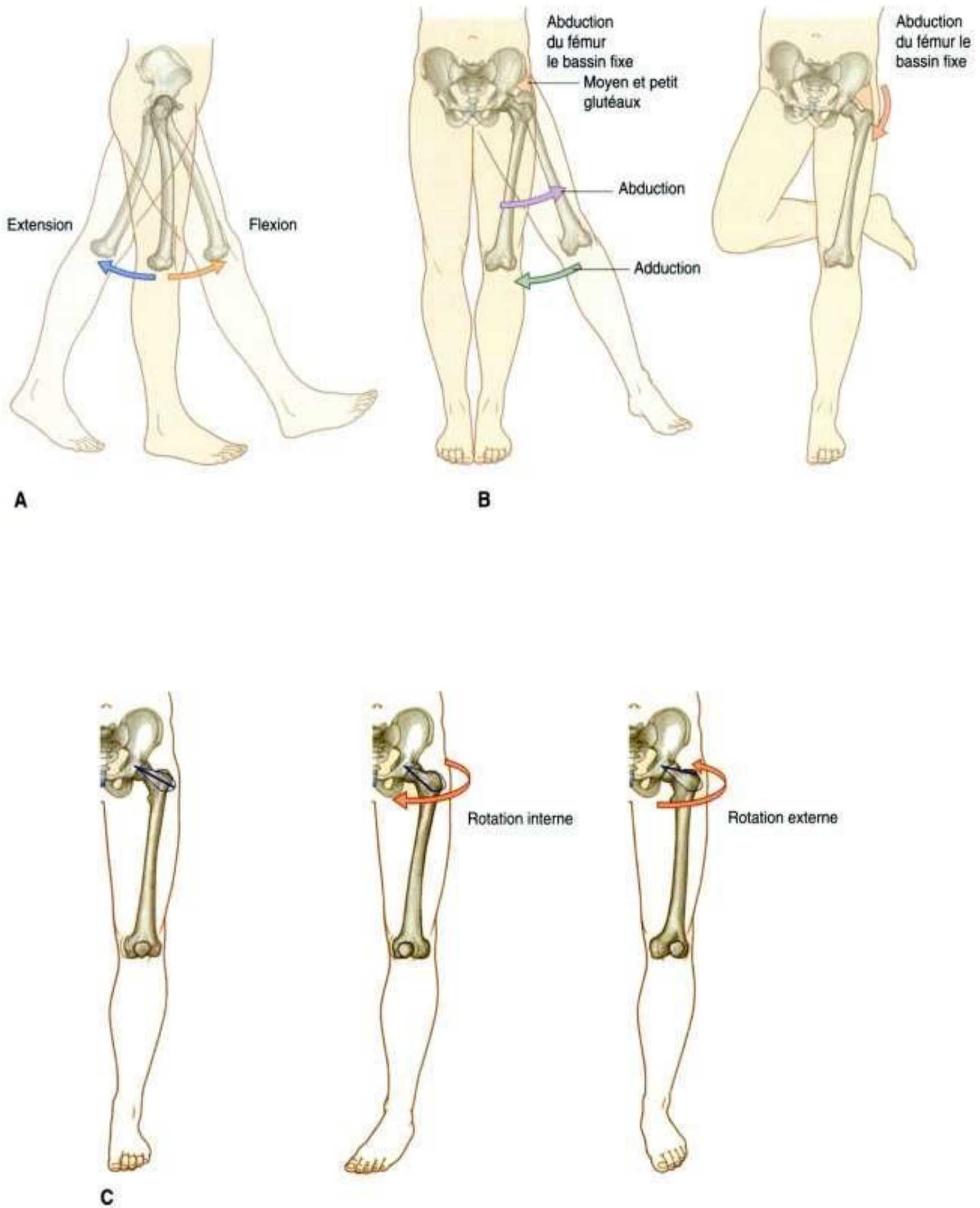


Figure 6.5. Mouvements de la hanche. **A.** Flexion et extension. **B.** Abduction et adduction. **C.** Rotation externe et interne.



Membre inférieur

Le fémur est l'os de la cuisse. Son extrémité distale forme une articulation portante majeure en s'articulant avec le tibia au niveau du genou. Elle s'articule aussi en avant avec la patella. La patella est le plus important sésamoïde du corps et est incluse dans le tendon quadricipital.

L'articulation entre le fémur et le tibia est la principale articulation du genou, mais l'articulation entre le fémur et la patella partage la même cavité articulaire. Bien que les principaux mouvements du genou soient la flexion et l'extension, l'articulation du genou a aussi des mouvements de rotation du tibia par rapport au fémur. La rotation contribue au «verrouillage» du genou lorsqu'il est en extension complète, notamment dans la station debout.

La jambe comprend deux os :

- le tibia en situation médiale est plus important que la fibula qui est latérale. Le tibia est l'os porteur;
- la fibula ne participe pas à l'articulation du genou et forme la partie externe de la cheville. À son extrémité supérieure, la fibula s'articule avec la face inférolatérale de la tête du tibia (articulation tibiofibulaire supérieure).

Le tibia et la fibula sont unis sur toute leur longueur par une membrane interosseuse et, à leur extrémité distale, par l'articulation tibiofibulaire inférieure qui autorise une mobilité légère entre les deux os. Les surfaces distales du tibia et de la fibula délimitent une cavité profonde (mortaise tibiofibu-

laire). La cheville est formée par cette cavité et par un os du tarse (le talus) qui comble la cavité. La cheville a son maximum de stabilité en dorsiflexion.

Les os du pied comprennent les os du tarse (figure 6.9), les métatarsiens et les phalanges. Les sept os du tarse sont disposés en deux rangées avec un os intermédiaire entre les deux rangées sur le bord médial. L'inversion et l'éversion du pied sont obtenues par la torsion du pied portant la plante du pied en dedans (inversion) ou en dehors (éversion). Ce sont des mouvements qui se situent dans les articulations situées entre les os du tarse.

Les articulations tarsométatarsiennes unissant les os du tarse et les métatarsiens permettent des mouvements réduits de glissement.

Les mouvements indépendants des métatarsiens sont limités par le ligament métatarsien transverse profond qui unit les têtes métatarsiennes distales au niveau des articulations métatarsophalangiennes. Il y a un métatarsien pour chacun des cinq orteils, et chaque orteil a trois phalanges, à l'exception de l'hallux qui n'en a que deux.

Les articulations métatarsophalangiennes permettent la flexion, l'extension, l'abduction et l'adduction des orteils, mais la mobilité est plus réduite qu'au niveau de la main.

Les articulations interphalangiennes sont des articulations charnières permettant flexion et extension.

Les os du pied ne sont pas dans un seul plan qui leur permettrait de reposer à plat sur le sol. Les métatarsiens et les os du tarse forment deux arches (figure 6.10) : longitudinale et transversale. L'arche longitudinale, sur le bord médial du pied, est la plus grande. Les arches sont souples et sont maintenues par des muscles et des ligaments. Elles absorbent et transmettent les forces durant la marche et la station debout.

Muscles

Les muscles de la région glutéale sont de façon prépondérante des extenseurs, des rotateurs et des abducteurs de la hanche (figure 6.11). En plus de leur action sur la cuisse, le bassin étant fixe, ces muscles contrôlent les mouvements du bassin liés à la fonction du membre inférieur soit au temps d'appui, soit au temps de suspension durant la marche.

Les principaux muscles fléchisseurs de la hanche (muscle iliopsoas, muscle grand psoas et muscle iliaque) ne s'insèrent pas dans la région glutéale ou à la cuisse mais viennent de la paroi postérieure de l'abdomen et passent sous le ligament inguinal pour se fixer à l'extrémité supérieure du fémur (figure 6.12).

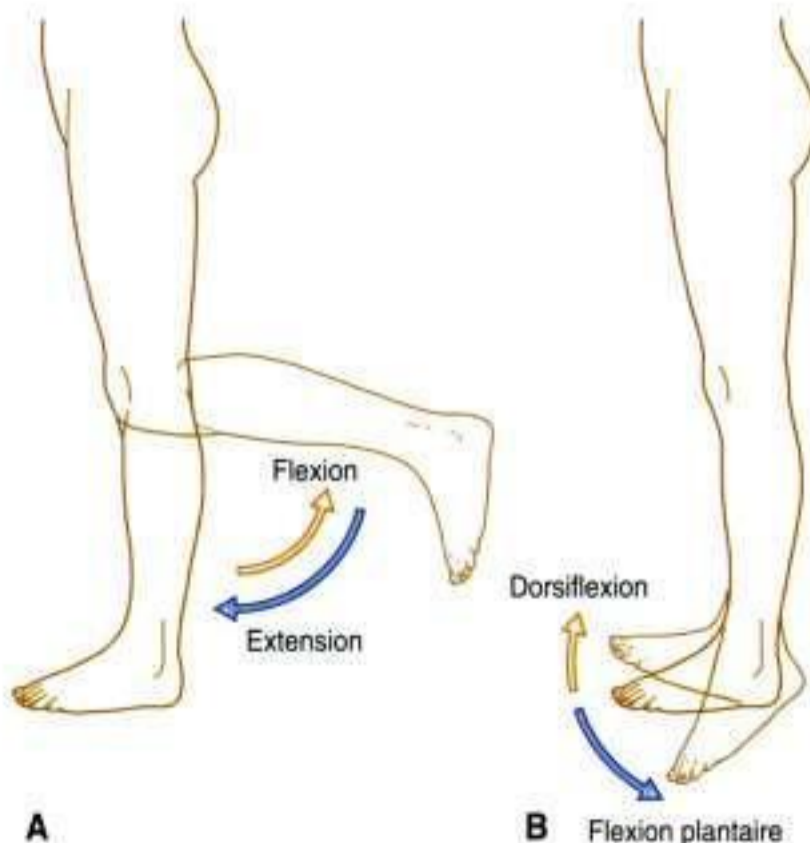


Figure 6.6. Mouvements du genou et de la cheville. **A.** Flexion et extension du genou. **B.** Flexions plantaire et dorsale de la cheville.

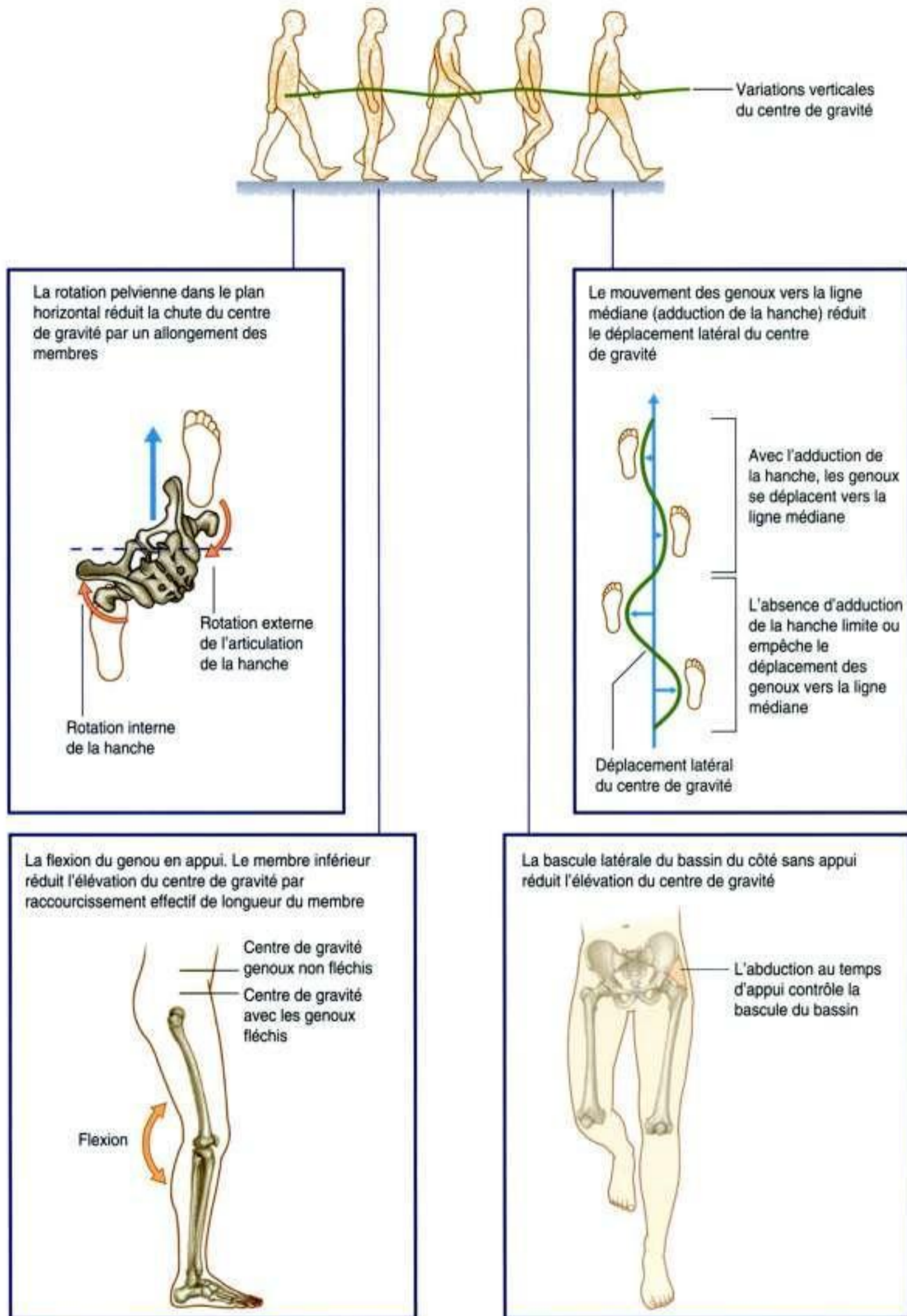


Figure 6.7. Quelques-uns des éléments déterminants de la marche.

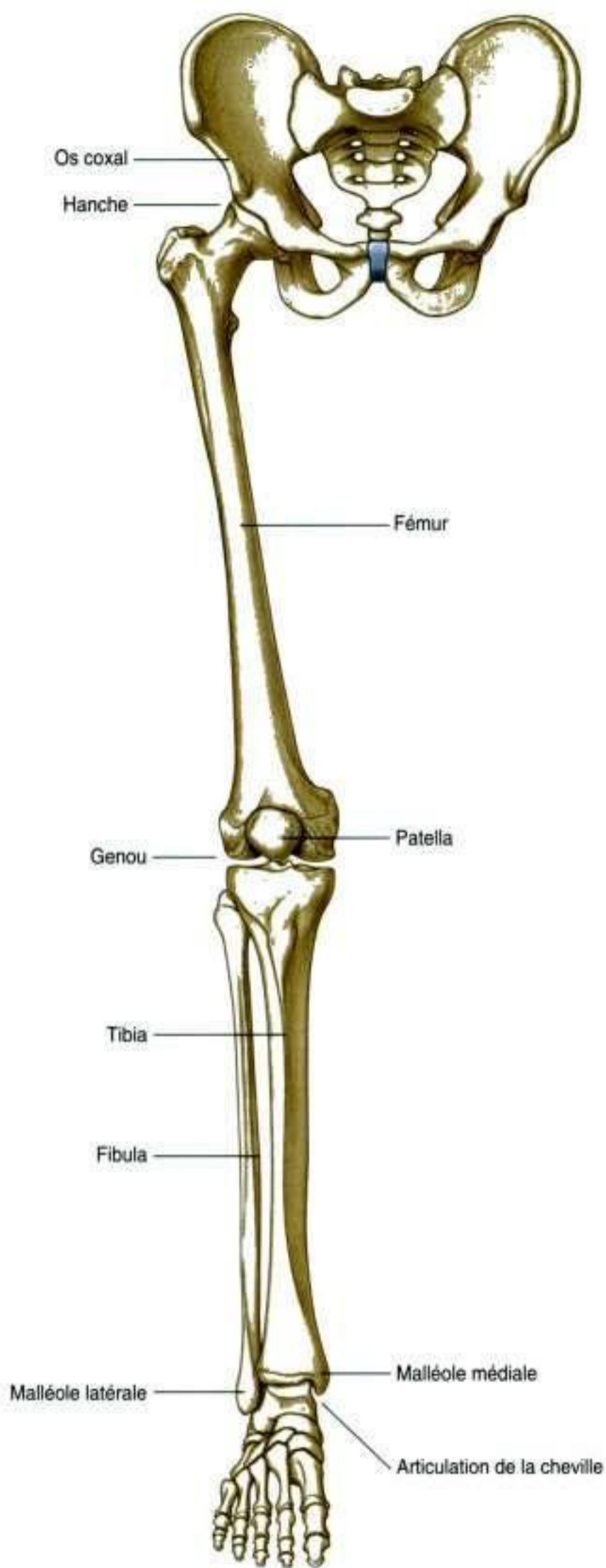


Figure 6.8. Os et articulations du membre inférieur.

Les muscles de la cuisse et de la jambe sont divisés en trois compartiments par des fascias, des os et des ligaments (figure 6.13).

À la cuisse, on distingue trois compartiments musculaires : médial (adducteurs de la hanche), antérieur (extenseurs du genou) et postérieur (fléchisseurs du genou) :

- la plupart des muscles du compartiment médial agissent sur la hanche ;
- les muscles du compartiment postérieur (les ischiojambiers) agissent comme des extenseurs de la hanche et comme des fléchisseurs du genou, car ils s'insèrent à la fois sur l'os coxal et sur les os de la jambe ;
- les muscles du compartiment antérieur (quadriceps fémoral) sont essentiellement des extenseurs du genou.

Les muscles de la jambe sont divisés en trois compartiments : latéral (fibulaire), antérieur et postérieur :

- les muscles du compartiment fibulaire sont des éverseurs du pied ;
- les muscles du compartiment antérieur fléchissent dorsalement le pied et étendent les orteils ;
- les muscles du compartiment postérieur permettent la flexion plantaire active du pied et la flexion des orteils. Un de ces muscles peut aussi fléchir le genou par ses attaches supérieures au fémur.

Des muscles spécifiques dans chacun des trois compartiments de la jambe fournissent les supports dynamiques des arches du pied.

Les muscles situés entièrement dans le pied (muscles intrinsèques) modifient les forces et les fonctions des tendons allant aux orteils venant de la jambe. Ils assurent un support dynamique à l'arche longitudinale du pied lors de la marche, particulièrement lors de l'élévation du corps en avant sur le membre d'appui juste avant que les orteils quittent le sol.

RAPPORTS AVEC LES AUTRES RÉGIONS

À la différence du membre supérieur où la plupart des éléments neurovasculaires vont du cou au membre supérieur à travers un unique chemin, au membre inférieur il y a quatre entrées et sorties principales entre le membre inférieur, l'abdomen, le pelvis et le périnée (figure 6.14). Ce sont :

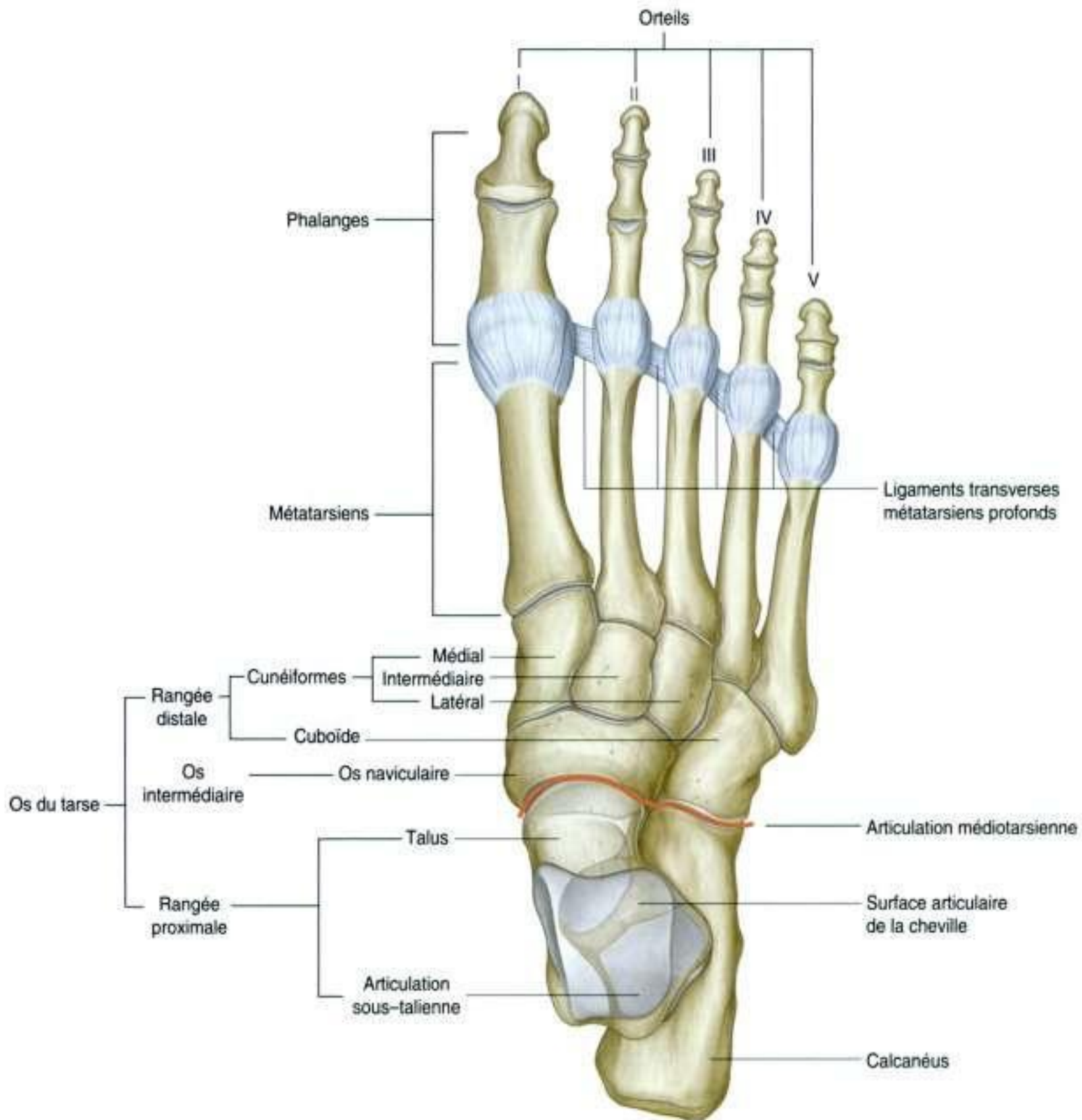


Figure 6.9. Os du pied.

- l'espace entre le ligament inguinal et l'os coxal ;
- la grande incisure ischiatique ;
- le canal obturateur (à la partie haute du foramen obturé) ;
- la petite incisure ischiatique.

Abdomen

Le membre inférieur communique directement avec l'abdomen par l'espace entre l'os coxal et le ligament inguinal (figure 6.14). Les éléments concernés sont :

- les muscles : le muscle grand psoas, le muscle iliaque et le muscle pectiné ;
- les nerfs : le nerf fémoral et les branches fémorales du nerf génitifémoral, les nerfs cutanés de la cuisse ;
- les vaisseaux : artère et veine fémorales ;
- les lymphatiques.

L'espace entre l'os coxal et le ligament inguinal est une zone de faiblesse de la paroi abdominale. On peut noter des protrusions anormales du contenu de



Membre inférieur

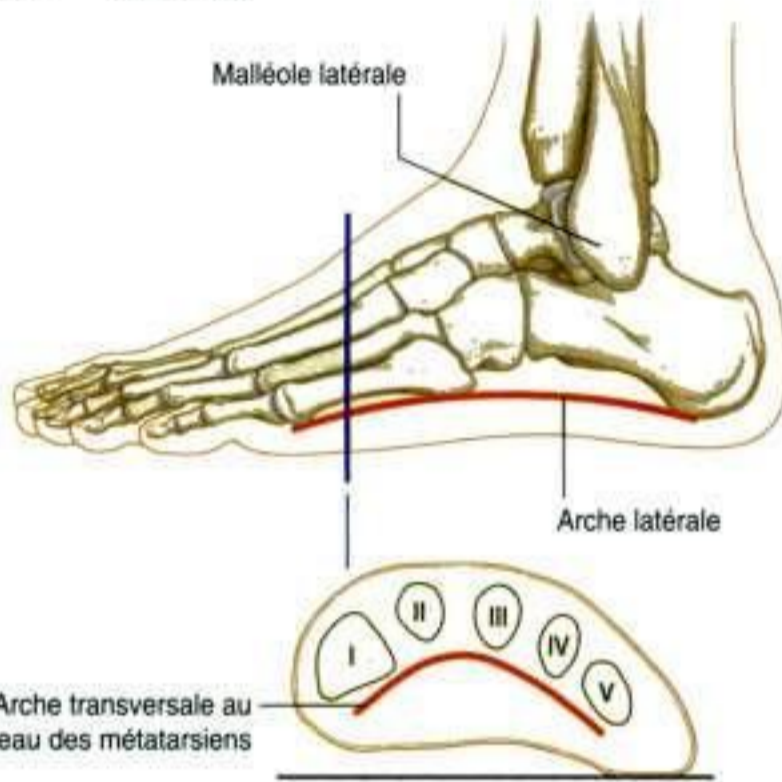
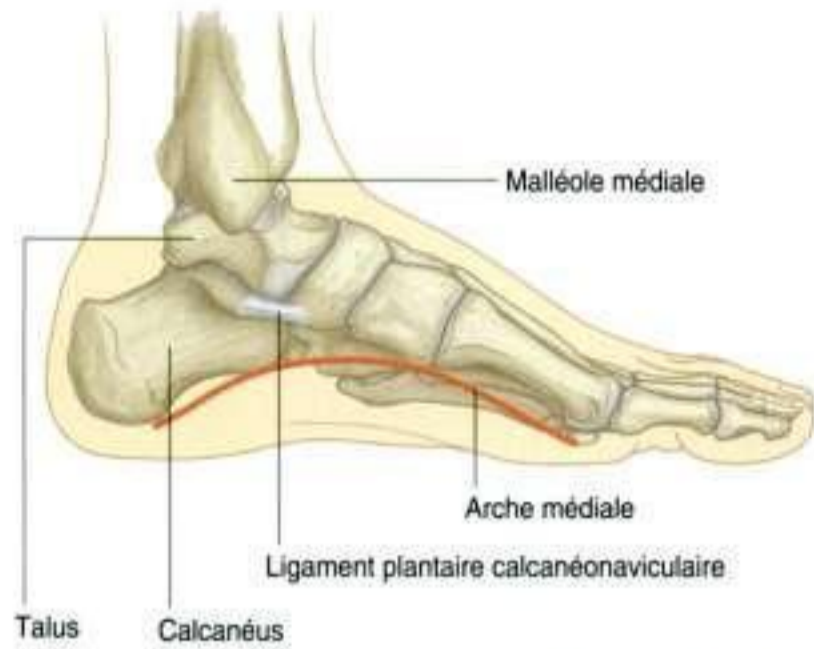
Figure 6.10. Arches longitudinale et transversale du pied.

la cavité abdominale vers la cuisse (hernie fémorale). Ce type de hernie survient habituellement au niveau du passage des vaisseaux lymphatiques à travers le canal fémoral.

Pelvis

Des éléments anatomiques contenus dans le pelvis communiquent avec le membre inférieur par deux orifices principaux (figure 6.14).

En arrière, les vaisseaux, les nerfs et les muscles communiquent avec la région glutéale par la grande incisure ischiatique. Ce sont :

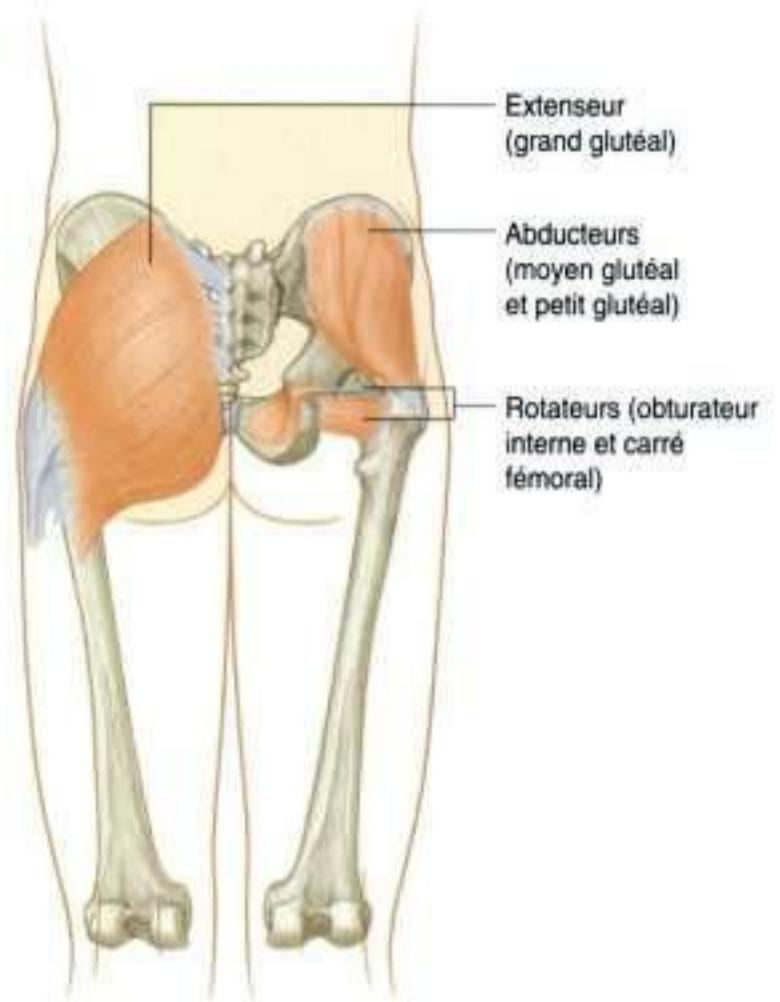


Figure 6.11. Muscles de la région glutéale.

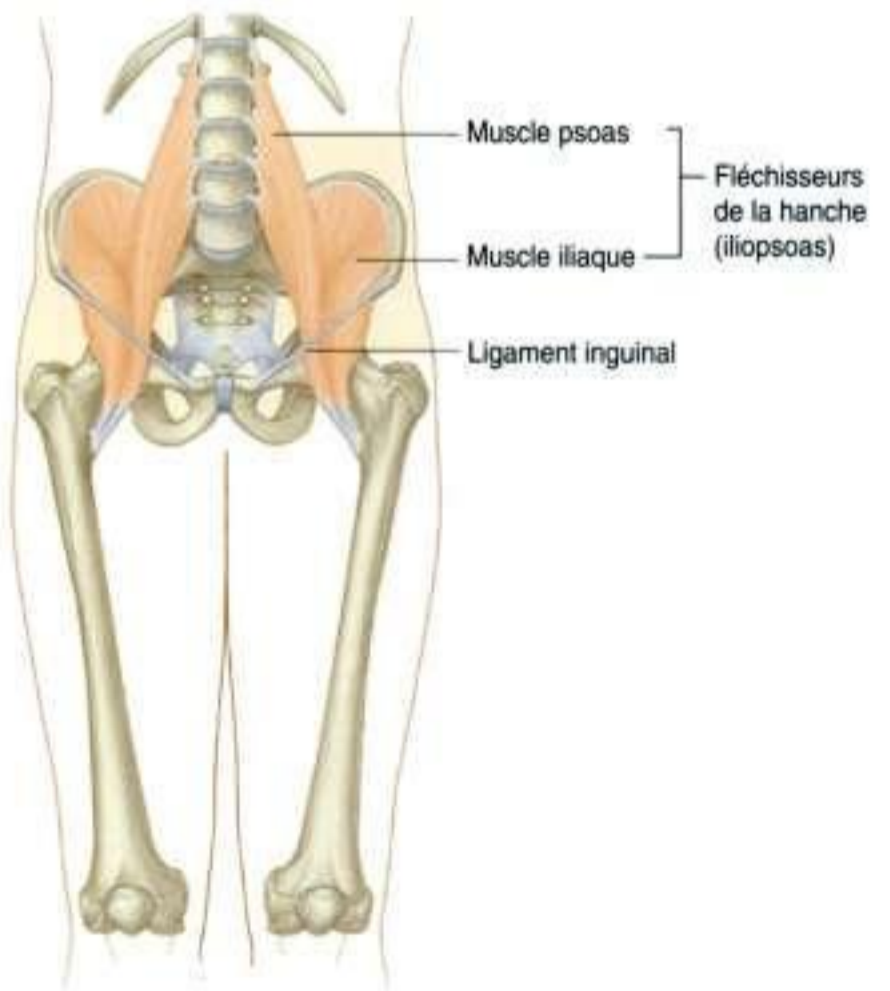


Figure 6.12. Principaux fléchisseurs de la hanche.

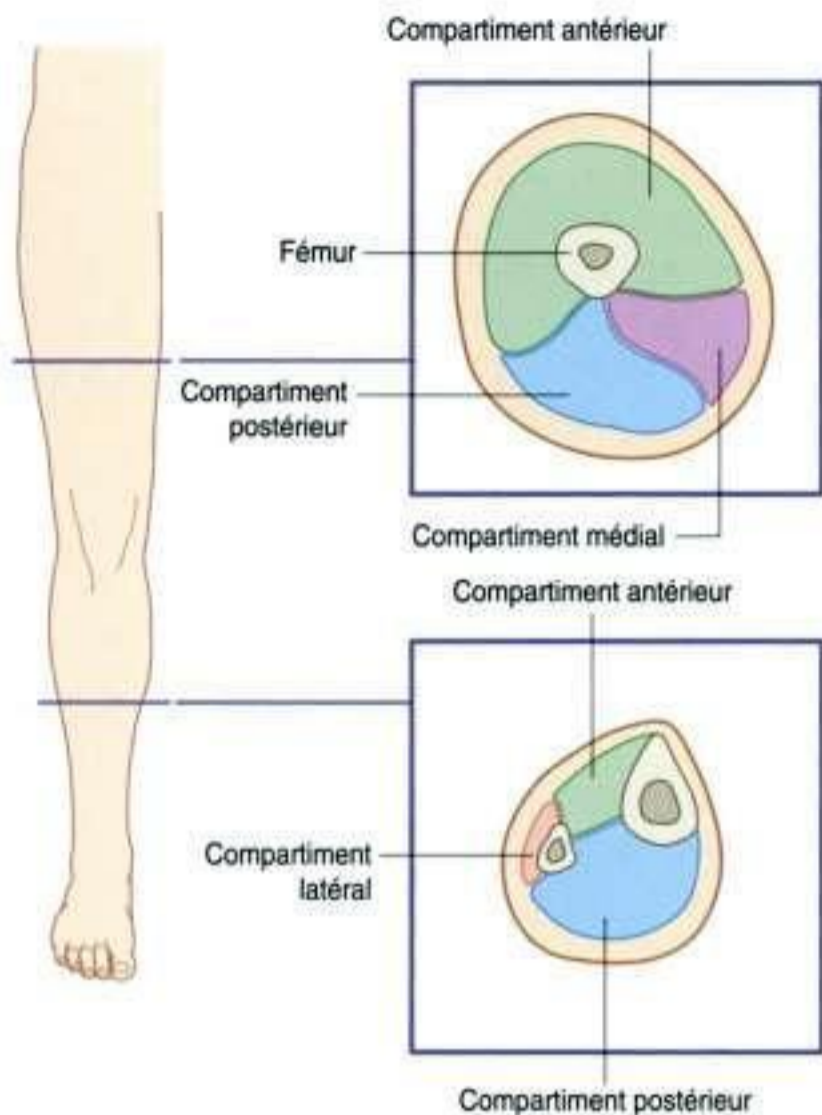


Figure 6.13. Compartiments musculaires de la cuisse et de la jambe.

- le muscle piriforme ;
- le nerf sciatique et les nerfs glutéaux supérieur et inférieur, et le nerf pudendal ;
- les vaisseaux suivants : les artères glutéales supérieure et inférieure et leurs veines satellites ainsi que l'artère pudendale interne.

Le nerf sciatique est le plus volumineux nerf périphérique du corps et constitue le nerf principal du membre inférieur.

En avant, le nerf obturateur et les vaisseaux sortent du pelvis à travers le canal obturateur. Ce canal est formé par la partie haute du foramen obturé et la membrane obturatrice qui ferme la plus grande partie du foramen durant la vie.

Périnée

Les éléments anatomiques allant du périnée vers la région glutéale traversent la petite incisure ischiatique (figure 6.14). L'élément le plus important est le tendon du muscle obturateur interne.

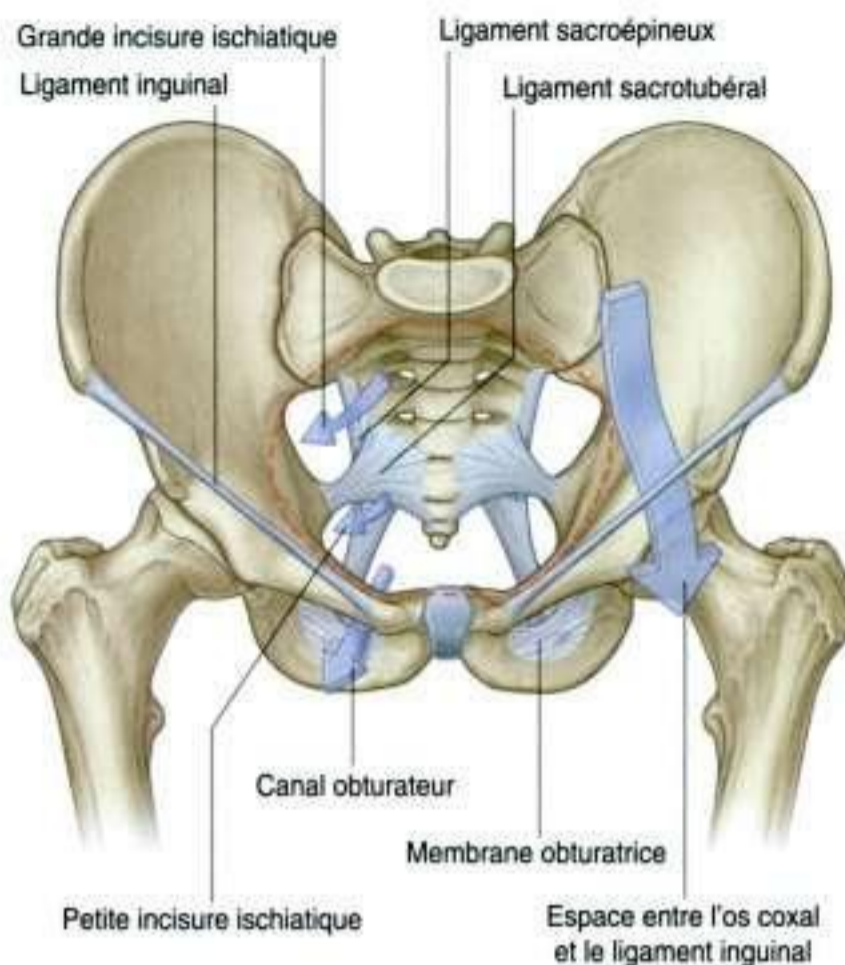


Figure 6.14. Ouvertures et communications entre le membre inférieur et les autres régions.

Le nerf et l'artère du périnée (artère pudendale interne et nerf pudendal interne) sortent du pelvis par la grande incisure ischiatique et pénètrent dans la région glutéale, puis contournent immédiatement l'épine ischiatique (ou sciatique) et le ligament sacroépineux pour retourner par la petite incisure ischiatique dans le périnée.

POINTS CLÉS

Innervation par les nerfs spinaux lombaux et sacraux

L'innervation motrice et sensitive du membre inférieur est assurée par des nerfs périphériques issus des plexus lombal et sacral venus des parois postérieures de l'abdomen et du pelvis. Ces plexus sont formés par les rameaux antérieurs des nerfs spinaux L1 à L3 et par la plupart des rameaux de L4 (plexus lombal) et de L4 à S5 (plexus sacral).



Membre inférieur

Les nerfs venus des plexus lombal et sacral destinés au membre inférieur comportent des fibres issues de la moelle spinale de L1 à S3 (figure 6.15). Les nerfs des segments sacraux les plus inférieurs innervent le périnée. Les nerfs sortent de l'abdomen et du pelvis à travers différents orifices et foramens et pénètrent dans le membre inférieur. Une conséquence de cette innervation est que les nerfs lombaux et les premiers nerfs sacraux peuvent être testés clinique-

ment par l'examen du membre inférieur. De plus, les signes cliniques (tels que douleurs, fourmillements, paresthésies et fibrillations musculaires) liés à l'atteinte des nerfs spinaux (par exemple par une hernie discale intervertébrale de la région lombale) se manifestent au niveau du membre inférieur.

Les dermatomes du membre inférieur sont illustrés par la figure 6.16. Les régions peuvent être testées par l'étude des sensibilités cutanées. Les zones

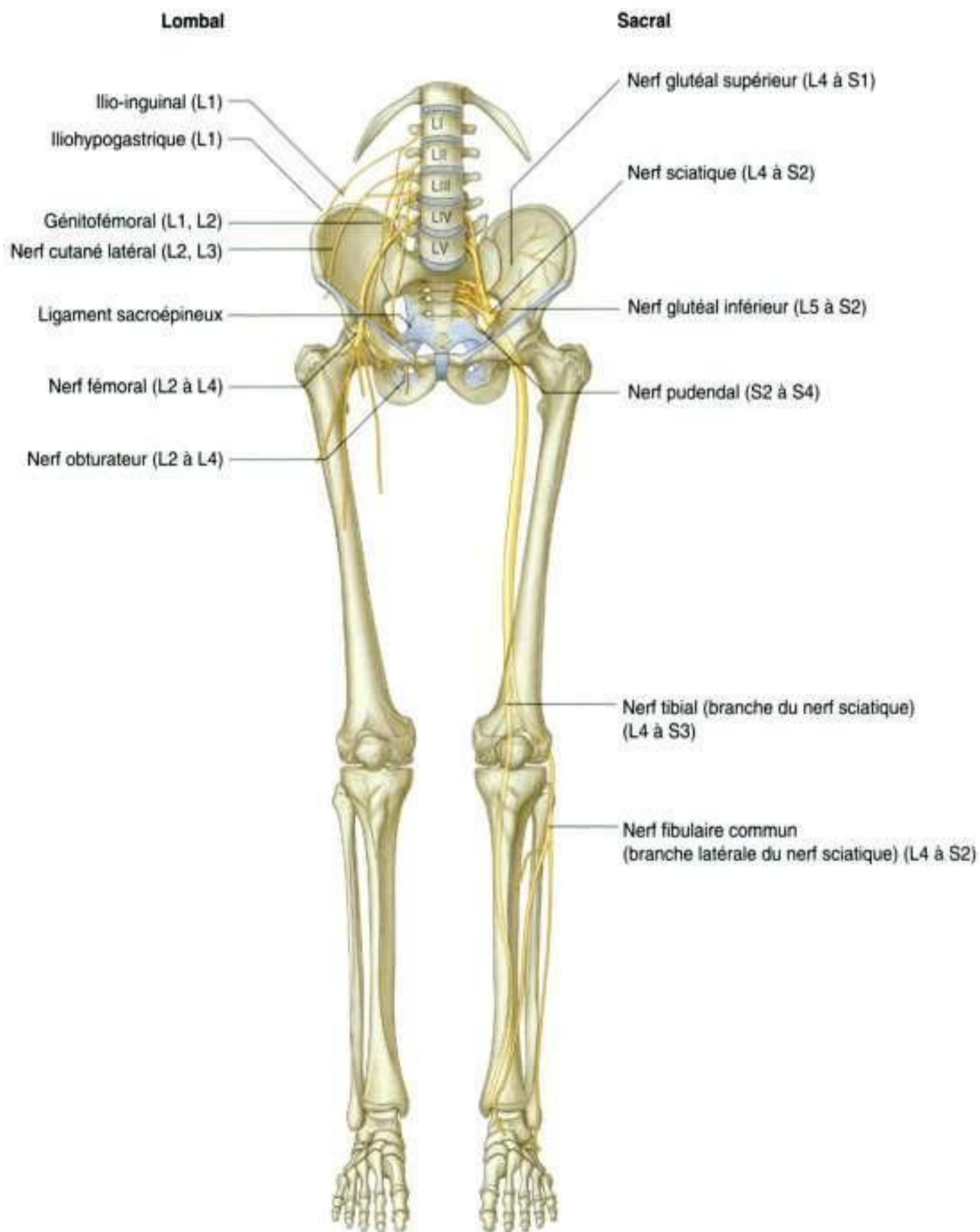


Figure 6.15. Innervation du membre inférieur.

de sensibilité sont pratiquement autonomes et les chevauchements sont rares et toujours limités. Ces dermatomes sont :

- au niveau du ligament inguinal : L1 ;
- à la face externe de la cuisse : L2 ;
- à la partie inférieure et médiale de la cuisse : L3 ;
- au bord médial de l'hallux : L4 ;
- au bord latéral du 2^e orteil : L5 ;
- au 5^e orteil : S2 ;
- à la face postérieure de la cuisse : S2 ;
- au niveau du pli glutéal : S3.

Les dermatomes de S4 et S5 sont testés au niveau du périnée.

Des mouvements articulaires spécifiques sont utilisés pour tester les myotomes (figure 6.17). Par exemple :

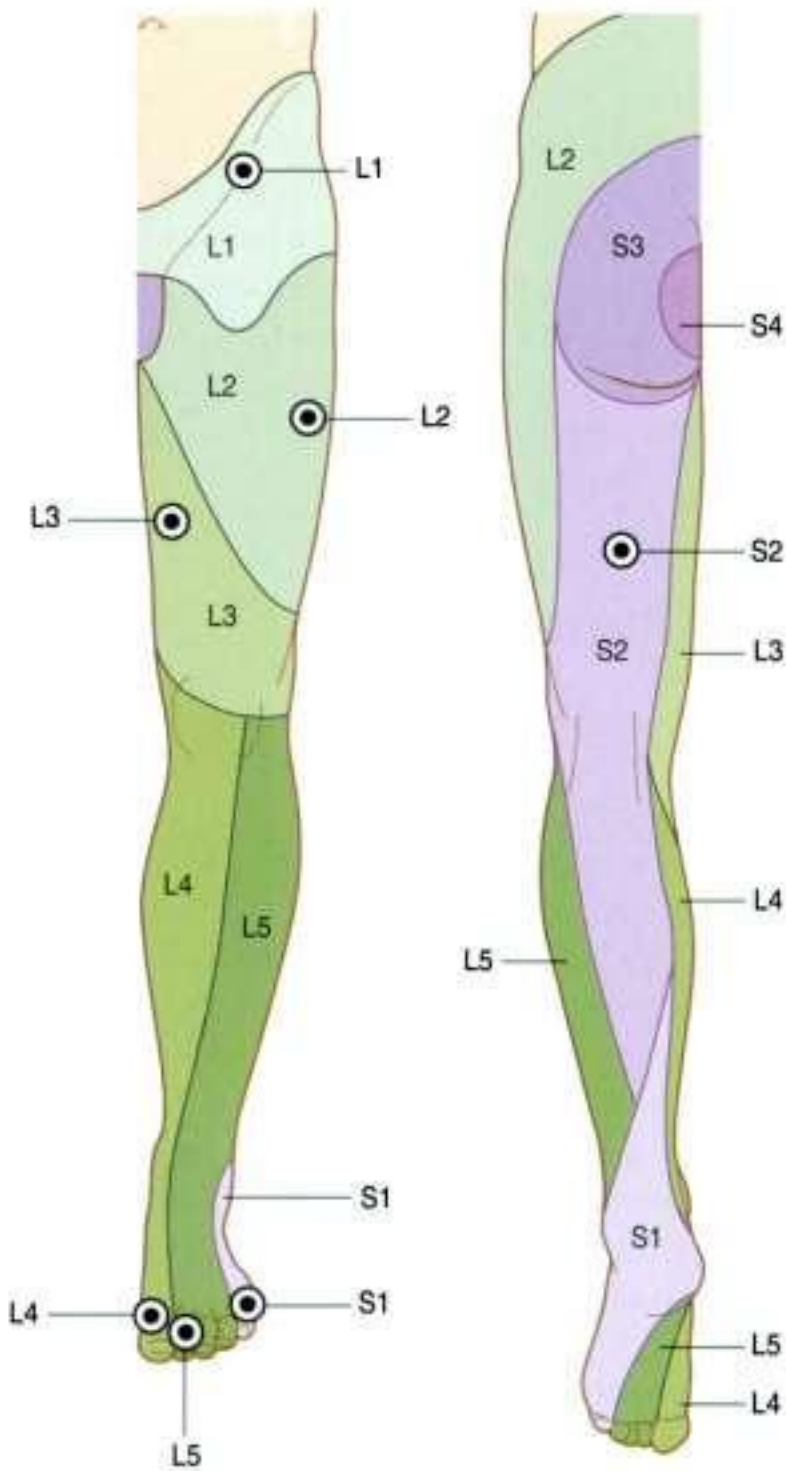


Figure 6.16. Dermatomes du membre inférieur. Les points indiquent les zones autonomes ayant un chevauchement d'innervation minimal.

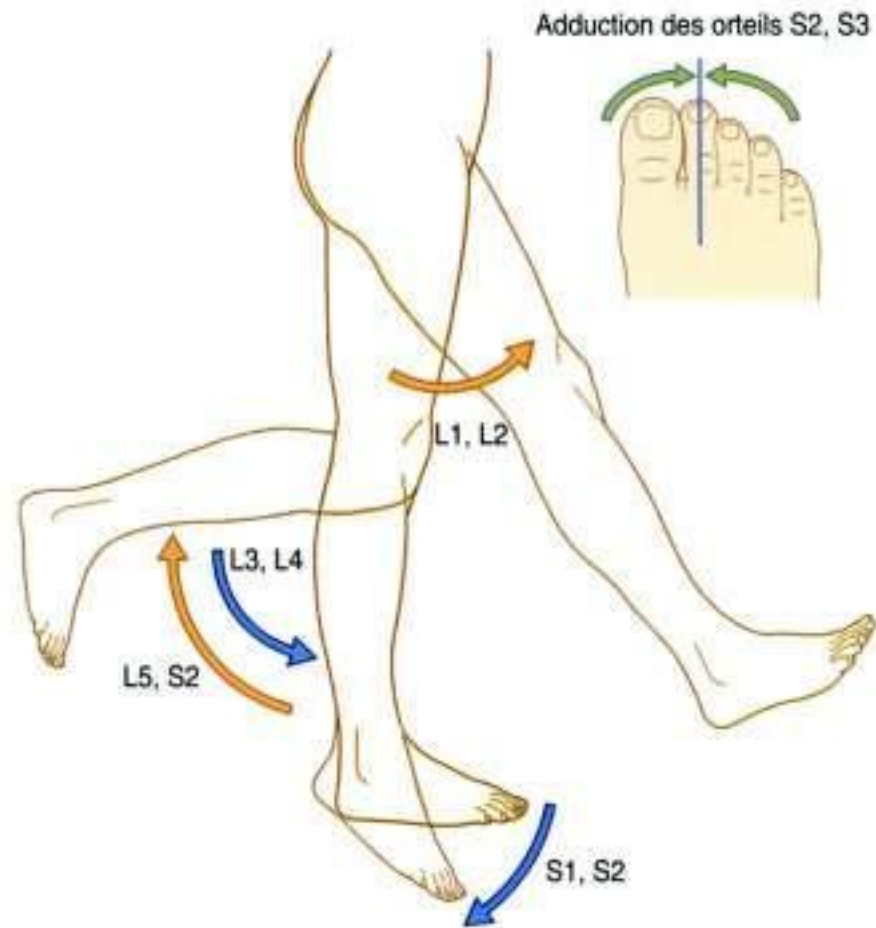


Figure 6.17. Mouvements dépendant des myotomes.

- la flexion de la hanche est contrôlée par les racines de L1 et L2 ;
- l'extension du genou est contrôlée principalement par L3 et L4 ;
- la flexion du genou est contrôlée essentiellement par les racines L5 à S2 ;
- la flexion plantaire du pied est contrôlée en majorité par S1 et S2 ;
- l'adduction des orteils est contrôlée par S2 et S3.

Chez un sujet inconscient, les sensibilités somatiques et les fonctions motrices somatiques des nerfs spinaux peuvent être testées par la recherche des réflexes tendineux :

- une légère percussion du ligament patellaire au niveau du genou teste les racines spinales L3 et L4 ;
- une légère percussion du tendon calcanéen à la cheville teste les racines S1 et S2.

Chacun des muscles du groupe musculaire principal du membre inférieur est innervé par un ou plusieurs des nerfs principaux issus des plexus lombal et sacral (figure 6.18) :

- les muscles de la région glutéale sont innervés par les nerfs glutéaux supérieur et inférieur ;
- la plupart des muscles du compartiment antérieur de la cuisse sont innervés par le nerf fémoral, à l'exception du tenseur du fascia lata qui est innervé par le nerf glutéal supérieur ;

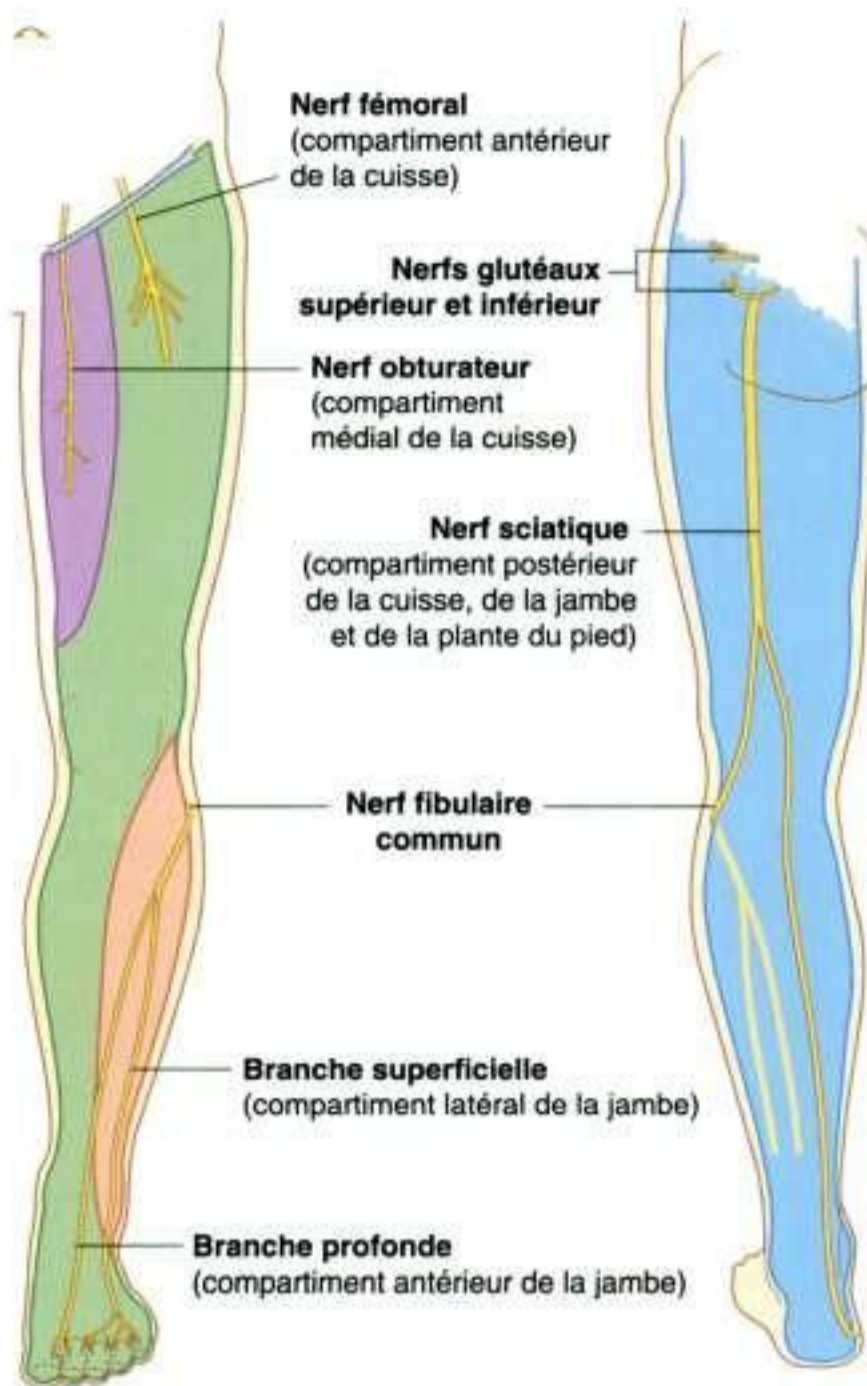


Figure 6.18. Principaux nerfs du membre inférieur.

- la plupart des muscles du compartiment interne sont innervés essentiellement par le nerf obturateur, à l'exception du pectiné qui est innervé par le nerf fémoral et d'une partie du grand adducteur qui est innervée par le nerf sciatique ;
- la plupart des muscles du compartiment postérieur de la cuisse et de la jambe ainsi que de la plante du pied sont innervés par la branche tibiale du nerf sciatique, à l'exception de la courte portion du biceps fémoral à la face postérieure de la cuisse, qui est innervée par le nerf fibulaire commun, branche du nerf sciatique ;
- les compartiments antérieur et latéraux de la jambe et les muscles du dos du pied sont innervés par le nerf fibulaire commun.

En plus de l'innervation des muscles, chacun des nerfs périphériques venus des plexus lombal et

sacral comporte des fibres sensibles destinées à des régions cutanées (figure 6.19). La sensibilité de ces zones peut être utilisée pour tester les lésions des nerfs périphériques :

- le nerf fémoral innerve la peau de la face antérieure de la cuisse et la face médiale de la jambe ainsi que le côté médial de la cheville ;
- le nerf obturateur innerve la face médiale de la cuisse ;
- la branche tibiale du nerf sciatique innerve les deux faces de la cheville et du pied ;
- le nerf fibulaire commun, branche de division du nerf sciatique, innerve la face latérale de la jambe et le dos du pied.

Rapports osseux des nerfs

Le nerf fibulaire commun, branche du nerf sciatique, venu de la fosse poplitée contourne le col de la fibula pour pénétrer dans la jambe (figure 6.20). Le nerf peut être comprimé contre l'os juste au-dessous de l'insertion du tendon du biceps fémoral sur la tête de la fibula. À ce niveau, le nerf est très vulnérable et peut être lésé par de nombreux traumatismes ou comprimé par un plâtre.

Veines superficielles

Les grosses veines situées dans le fascia sous-cutané (superficiel) (figure 6.21) sont parfois distendues (varices). Ces vaisseaux sont aussi utilisés pour les réparations vasculaires.

Les veines superficielles les plus importantes sont la grande et la petite veines saphènes qui naissent des extrémités latérales et médiale de l'arcade veineuse dorsale du pied.

- La grande veine saphène remonte à la face médiale de la jambe, du genou et de la cuisse ; elle traverse un orifice du fascia profond du trigone fémoral et se jette dans la veine fémorale à 4 cm du ligament inguinal.
- La petite veine saphène passe derrière l'extrémité distale de la fibula (malléole latérale) et chemine à la face postérieure de la jambe. Dans la fosse poplitée, la petite saphène traverse le fascia profond et se jette dans la veine poplitée.

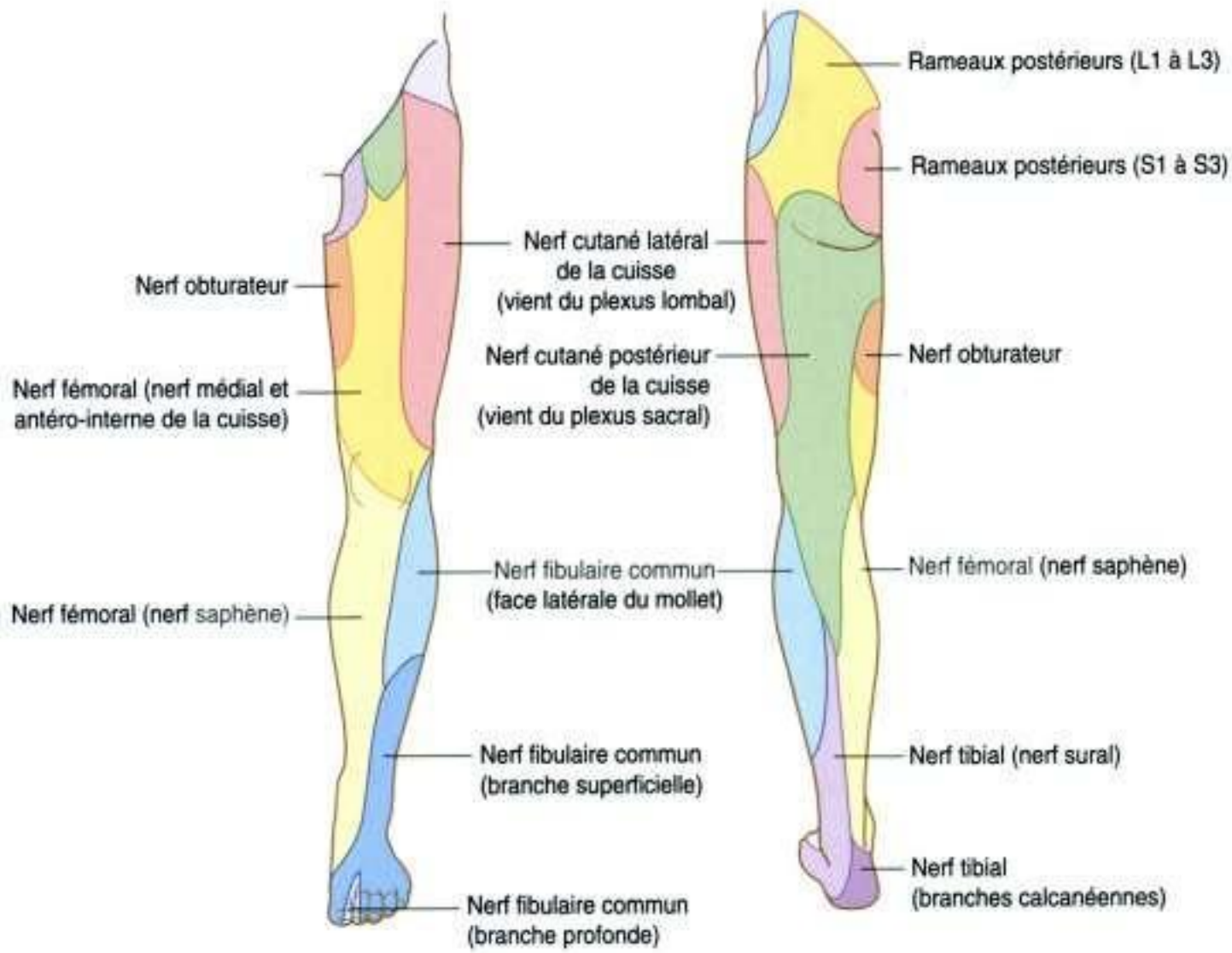


Figure 6.19. Zones cutanées innervées par les nerfs périphériques.

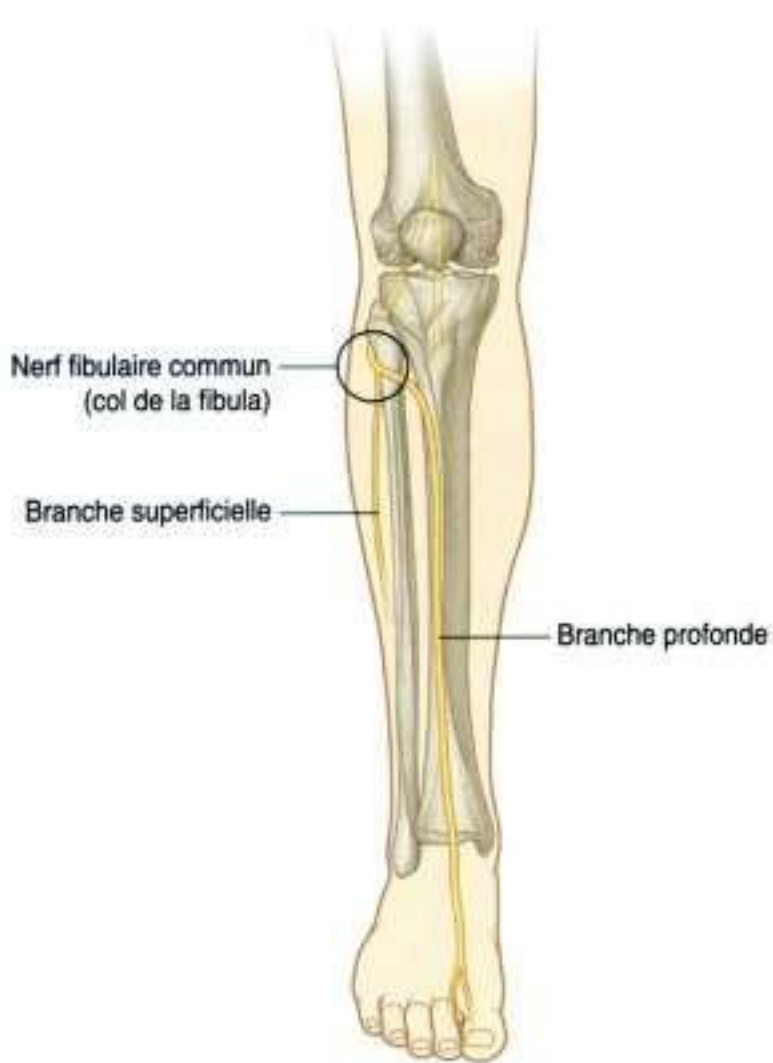


Figure 6.20. Rapports osseux des nerfs.

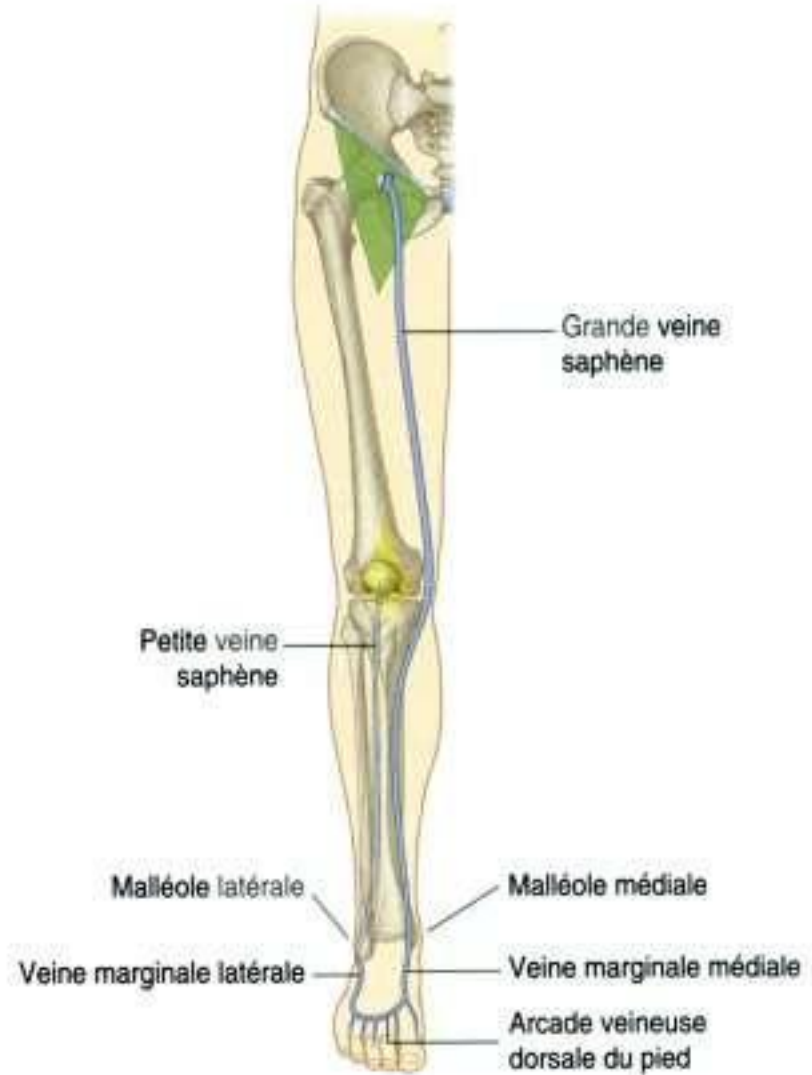

Figure 6.21. Veines superficielles.



Anatomie régionale

PASSAGE DE L'ABDOMEN ET DU PELVIS AU MEMBRE INFÉRIEUR

Chacun des membres inférieurs est en continuité avec la face externe du pelvis et la partie la plus basse de la paroi abdominale antérieure. Les nerfs qui assurent l'innervation du membre inférieur viennent du plexus lombosacral situé dans l'abdomen et le pelvis. Les vaisseaux qui irriguent le membre inférieur viennent aussi de l'abdomen et du pelvis.

Les nerfs et les vaisseaux passent du tronc dans le membre inférieur à travers de nombreux orifices de

la paroi pelvienne ou croisent le bord antérieur de l'os coxal sous les insertions de la paroi musculaire abdominale au ligament inguinal (figure 6.22).

Cette disposition diffère de la situation au niveau du membre supérieur où les éléments anatomiques passent du cou au membre supérieur à travers un orifice unique formé par la première côte, la clavicule et le bord supérieur de la scapula. Par ailleurs, le plexus brachial, qui donne naissance aux nerfs

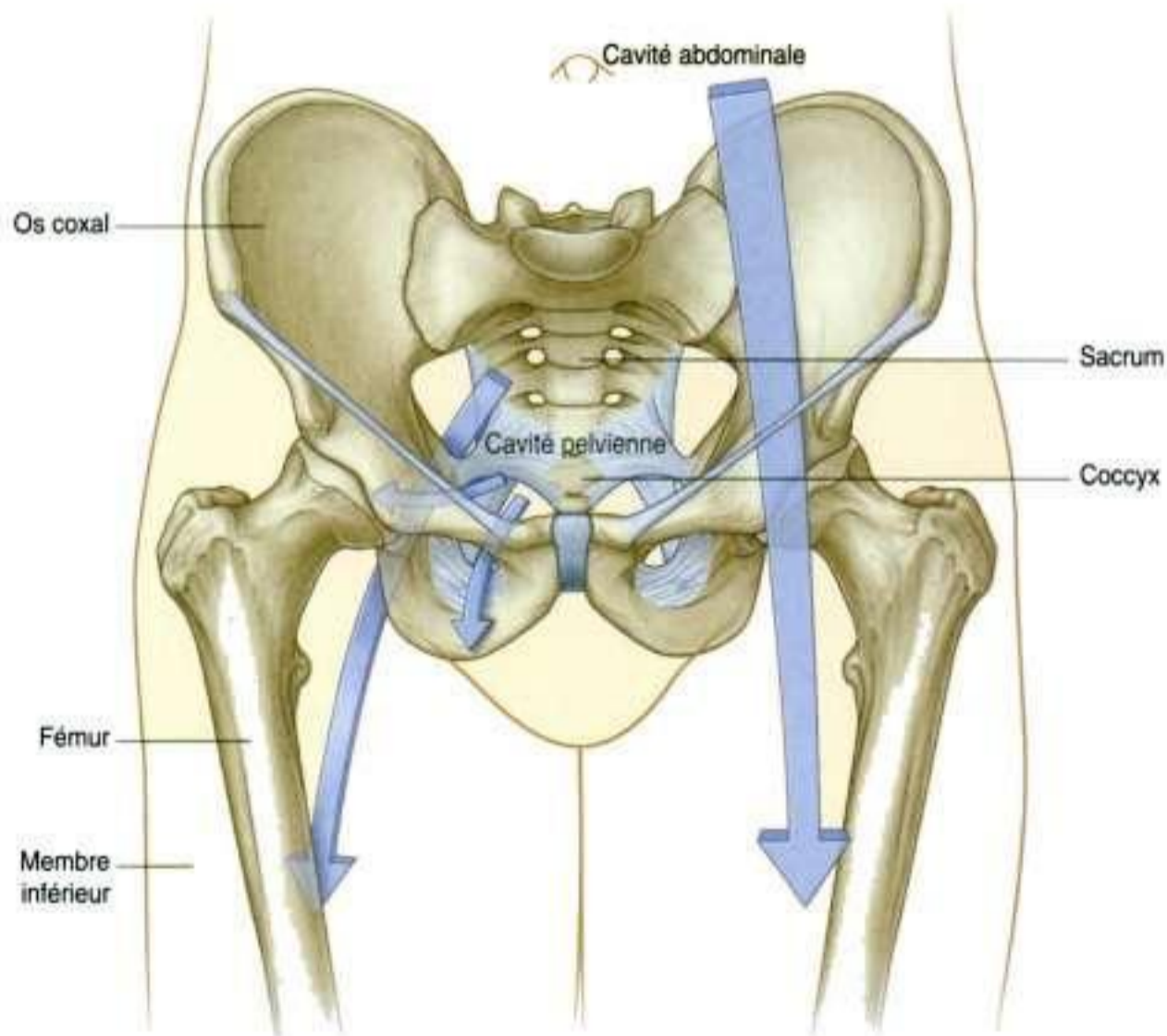


Figure 6.22. Zones de passage entre l'abdomen et le pelvis et le membre inférieur.

destinés au membre supérieur, est formé principalement dans la région proximale du membre lui-même.

Les éléments squelettiques concernés par l'ancrage du membre inférieur au tronc sont l'os coxal et l'extrémité supérieure du fémur. L'articulation entre ces deux os est l'articulation de la hanche.

Pelvis osseux

Les surfaces externes des os coxaux, du sacrum et du coccyx sont de façon prédominante les régions du pelvis liées au membre inférieur, bien que quelques muscles proviennent de la face profonde ou interne de ces os et des faces des corps des vertèbres lombales, plus haut (figure 6.23).

Chaque os coxal est formé avant ossification complète par trois parties : l'os iliaque (**ilium**), l'os

ischiatique (**ischium**, ou ischion), et le **pubis**, qui fusionnent durant la croissance. L'os iliaque est supérieur, et le pubis et l'ischium sont respectivement antéro-inférieur et postéro-inférieur.

L'ilium s'articule avec le sacrum. L'os coxal est en plus amarré à la terminaison de la colonne vertébrale (sacrum et coccyx) par les ligaments sacrotubéral et sacroépineux qui s'insèrent sur la tubérosité et l'épine ischiatique.

La face externe de l'ilium et les surfaces adjacentes du sacrum, du coccyx ainsi que du ligament sacrotubéral constituent une zone importante d'insertion musculaire pour beaucoup de muscles de la région glutéale et du compartiment postérieur de la cuisse. La branche ischiopubienne et le corps du pubis donnent insertion principalement aux muscles du compartiment médial de la cuisse. La tête du fémur s'articule avec l'acétabulum situé sur la face externe de l'os coxal.

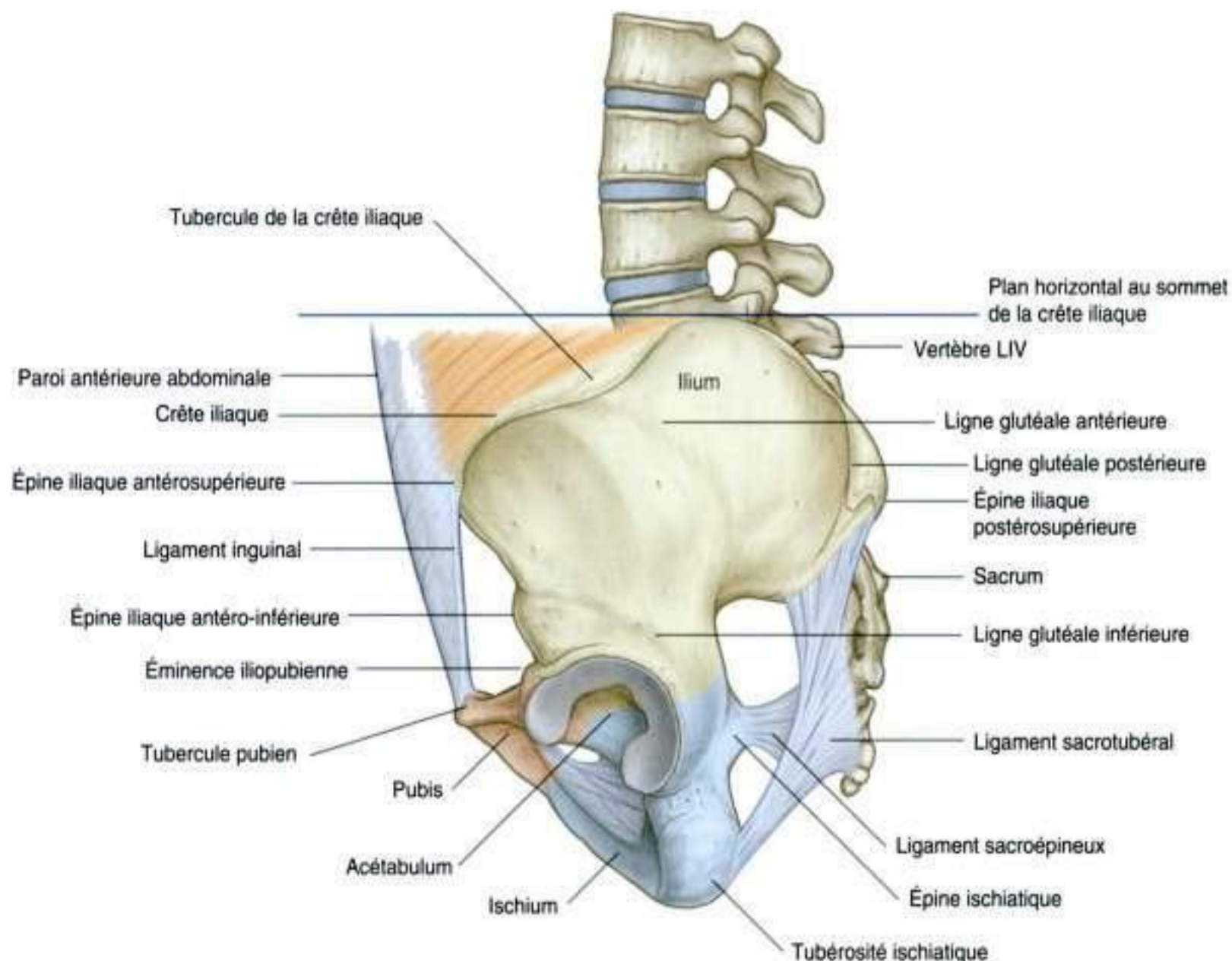


Figure 6.23. Face externe de l'os coxal. Vue de profil.



Ilium

La partie la plus haute de l'ilium en forme d'éventail, ou aile iliaque, a comme particularité d'être rattachée à l'abdomen par sa face interne et au membre inférieur par sa face externe. La limite supérieure de cette région est la **crête iliaque**, qui se termine en avant par l'**épine iliaque antérosupérieure** et en arrière par l'**épine iliaque postérosupérieure**. Une saillie proéminente latérale est située juste en arrière de l'épine iliaque antérosupérieure, formant le **tubercule de la crête**.

L'épine iliaque antéro-inférieure est située sur le bord antérieur de l'ilium. Le bord antérieur de l'ilium rejoint le pubis au niveau d'une élévation qui constitue l'**éminence iliopectinée**.

La surface glutéale de l'aile iliaque regarde en dehors et en arrière. Elle est limitée en haut par la crête iliaque. L'aile de l'ilium est parcourue par trois lignes rugueuses (inférieure, antérieure et postérieure) qui sont les lignes glutéales divisant la face latérale de l'aile iliaque en quatre zones :

- la **ligne glutéale inférieure** commence au-dessus de l'épine iliaque antéro-inférieure et s'incurve vers le bas pour se terminer au bord postérieur de l'acétabulum. Le muscle droit de la cuisse s'insère à l'épine iliaque antéro-inférieure et sur une surface rugueuse située entre le bord supérieur de l'acétabulum et la ligne glutéale inférieure ;
- la **ligne glutéale antérieure** part du bord externe de la crête iliaque et s'incurve vers le bas, traversant l'aile iliaque pour disparaître juste au-dessus du bord supérieur de la grande incisure ischiatique. Le muscle petit glutéal s'insère sur l'aile iliaque entre les deux lignes glutéales inférieure et antérieure ;
- la **ligne glutéale postérieure** descend presque verticale de la crête iliaque jusqu'au voisinage de l'épine iliaque postéro-inférieure. Le muscle moyen glutéal s'insère sur l'os entre les lignes glutéales antérieure et postérieure. Le muscle grand glutéal a ses origines en arrière de la ligne glutéale postérieure.

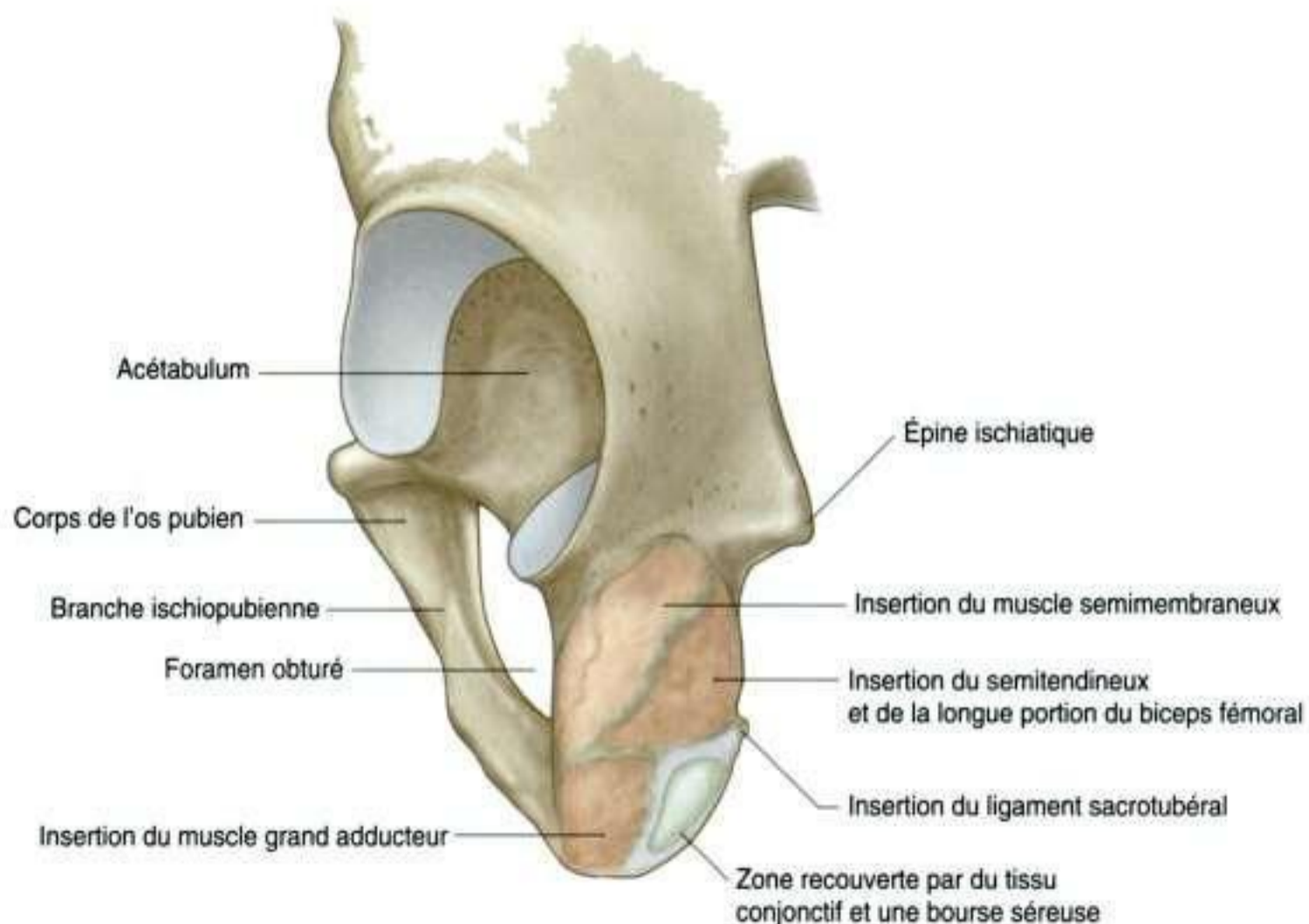


Figure 6.24. Tubérosité ischiatique. Vue postérolatérale.

Tubérosité ischiatique

La **tubérosité ischiatique** est postéro-inférieure par rapport à l'acétabulum et donne insertion principalement aux muscles ischiojambiers situés à la face postérieure de la cuisse (figure 6.24). La tubérosité est divisée en deux parties haute et basse par une ligne transversale.

La partie supérieure de la tubérosité ischiatique est orientée verticalement et est elle-même divisée en deux zones par une crête oblique qui descend de dedans en dehors :

- la zone la plus médiale de cette partie supérieure est le lieu d'insertion combinée des muscles long biceps fémoral et semitendineux ;
- dans la partie latérale s'insère le muscle semi-membraneux.

La partie inférieure la plus basse de la tubérosité ischiatique est orientée transversalement et est divisée en deux par une crête osseuse :

- la partie latérale donne insertion au muscle grand adducteur ;
- la partie médiale orientée vers le bas est couverte par du tissu conjonctif et par une bourse séreuse.

Dans la position assise, cette zone médiale supporte le poids du corps.

Le ligament sacrotubéral est attaché à une crête sur le bord médial de la tubérosité ischiatique.

Branche ischiopubienne et pubis

La face externe de la branche ischiopubienne en avant de la tubérosité ischiatique et le corps du pubis donnent insertion aux muscles du compartiment médial de la cuisse (figure 6.24). Ces muscles comprennent le long adducteur, le court adducteur, le grand adducteur, le pectiné et le muscle gracile.

Acétabulum

L'**acétabulum** est une profonde excavation en forme de sphère située sur la face latérale de l'os coxal dans la région où l'ilium, l'ischium et le pubis se rejoignent (figure 6.25). Il s'articule avec la tête fémorale.

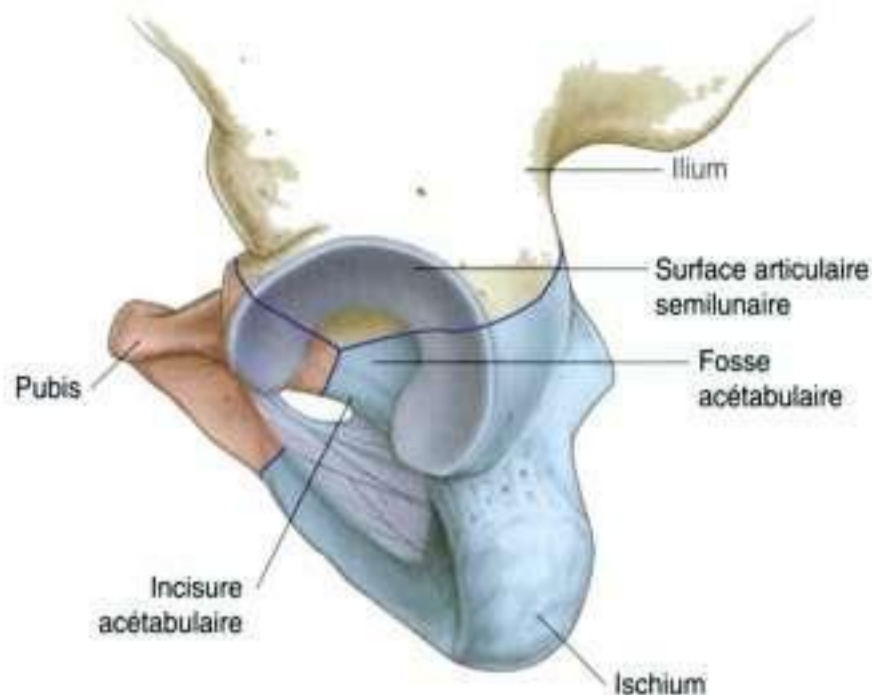


Figure 6.25. Acétabulum.

Le bord de l'acétabulum comporte dans sa partie inférieure une large encoche appelée **incisure acétabulaire**.

La paroi de l'acétabulum comprend une zone articulaire et une zone non articulaire :

- la partie non articulaire est rugueuse et forme une dépression circulaire dans la partie centrale et inférieure de l'acétabulum, nommée **fosse acétabulaire** ou arrière-fond de l'acétabulum. L'incisure acétabulaire est en continuité avec la fosse acétabulaire ;
- la surface articulaire est large et occupe les segments antérieur, supérieur et postérieur de l'acétabulum.

La surface articulaire en forme de croissant (**surface semilunaire**) est plus large dans sa partie supérieure où la majeure partie du poids du corps est transmise du pelvis au fémur. Le croissant semilunaire est interrompu à sa partie inférieure par l'incisure acétabulaire.

La fosse acétabulaire est le siège de l'insertion du ligament de la tête fémorale, alors que les vaisseaux et les nerfs passent par l'incisure acétabulaire.

Fémur proximal

Le fémur, os de la cuisse, est le plus grand os du corps. Son extrémité proximale est caractérisée par la tête et le col fémoral et comporte deux importantes

En clinique

Fractures du bassin

L'os coxal, le sacrum et les articulations associées forment un anneau enfermant la cavité pelvienne (anneau pelvien). Des lésions des tissus mous et des viscères peuvent survenir au cours des fractures du bassin. Chez les blessés aux lésions multiples (polytraumatisés) présentant des traumatismes du thorax et/ou des membres inférieurs, les lésions pelviennes doivent être évoquées et recherchées.

Les fractures du bassin peuvent s'accompagner d'hémorragies importantes non visibles nécessitant des transfusions sanguines. De plus, ces saignements peuvent former un hématome pelvien important qui peut comprimer les nerfs et les viscères et inhiber leur fonction (figure 6.26).

Les fractures pelviennes peuvent être classées de plusieurs façons qui permettent au chirurgien de choisir le traitement approprié. Les fractures du bassin sont généralement divisées en quatre types.

- Type 1 : le traumatisme ne rompt pas la continuité de l'anneau pelvien, par exemple la fracture de la crête iliaque. Ce type de fracture représente rarement un traumatisme sévère, bien que, dans le cas d'une fracture de la crête iliaque, la perte de sang puisse être importante.
- Type 2 : le traumatisme se traduit par une rupture simple de l'anneau pelvien. Un exemple de ce type est une fracture avec diastasis (séparation) de la symphyse pubienne. Ces traumatismes sont le plus souvent bénins mais il convient toujours de rechercher une perte de sang.
- Type 3 : il est caractérisé par une double rupture de l'anneau pelvien. Un exemple est la fracture bilatérale des branches pubiennes qui peut s'accompagner de lésions urétrales.

saillies : le grand trochanter et le petit trochanter, à l'extrémité de la diaphyse fémorale (figure 6.27).

La **tête** du fémur sphérique s'articule avec l'acétabulum de l'os coxal. Elle présente une petite dépression non articulaire (**fovea capitis**) où s'insère le ligament de la tête.

Le **col** du fémur est un tube osseux cylindrique qui relie la tête à la diaphyse du fémur. Il est orienté en haut et en dedans ; son axe avec celui de la diaphyse fémorale fait un angle d'approximative-

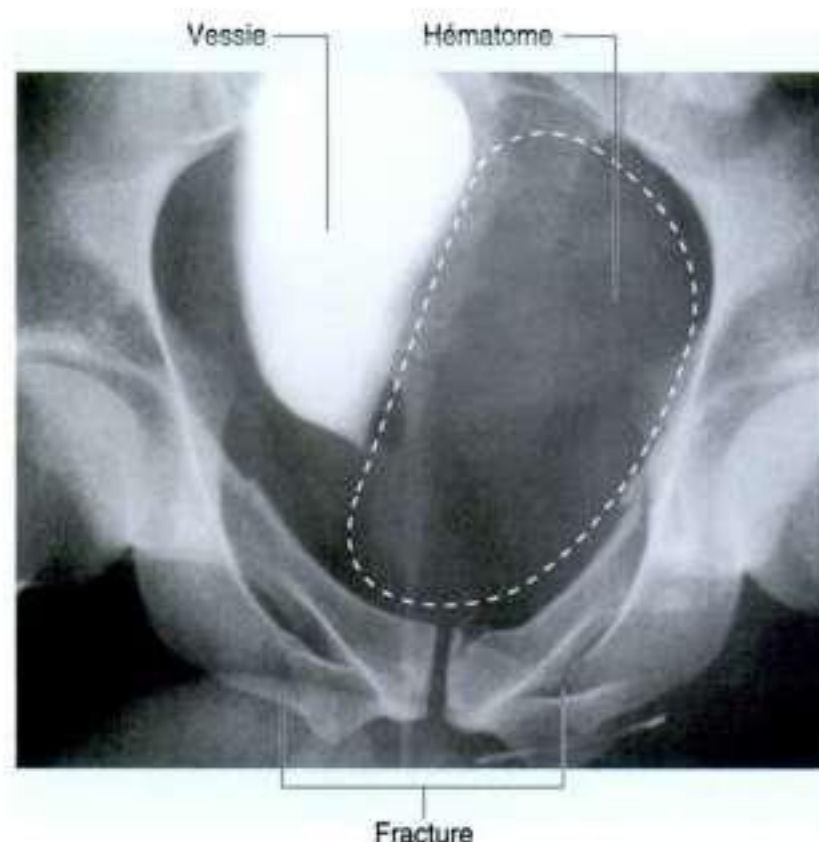


Figure 6.26. Fractures multiples du bassin. Radiographie avec contraste. Un important hématome déforme la vessie.

D'autres types de traumatisme sont les fractures du pubis avec lésion de l'articulation sacro-iliaque avec ou sans luxation. Ce type de traumatisme est souvent associé à des lésions viscérales pelviennes et à des déperditions sanguines importantes.

- Type 4 : les traumatismes peuvent survenir au niveau ou à proximité de l'acétabulum.

Parmi les autres traumatismes du bassin, il faut citer les fractures de stress, que l'on peut voir chez les athlètes, et les fractures des sujets âgés atteints d'ostéoporose.

ment 125° . Cet angle est appelé angle d'inclinaison. Dans un plan horizontal, le col se projette en avant selon un angle d'environ 15° ouvert médialement et en avant, appelé angle de déclinaison. L'orientation du col par rapport à la diaphyse accroît la mobilité de la hanche.

L'extrémité supérieure de la **diaphyse** fémorale comporte le grand et le petit trochanter qui sont des points d'insertion pour les muscles de la hanche.

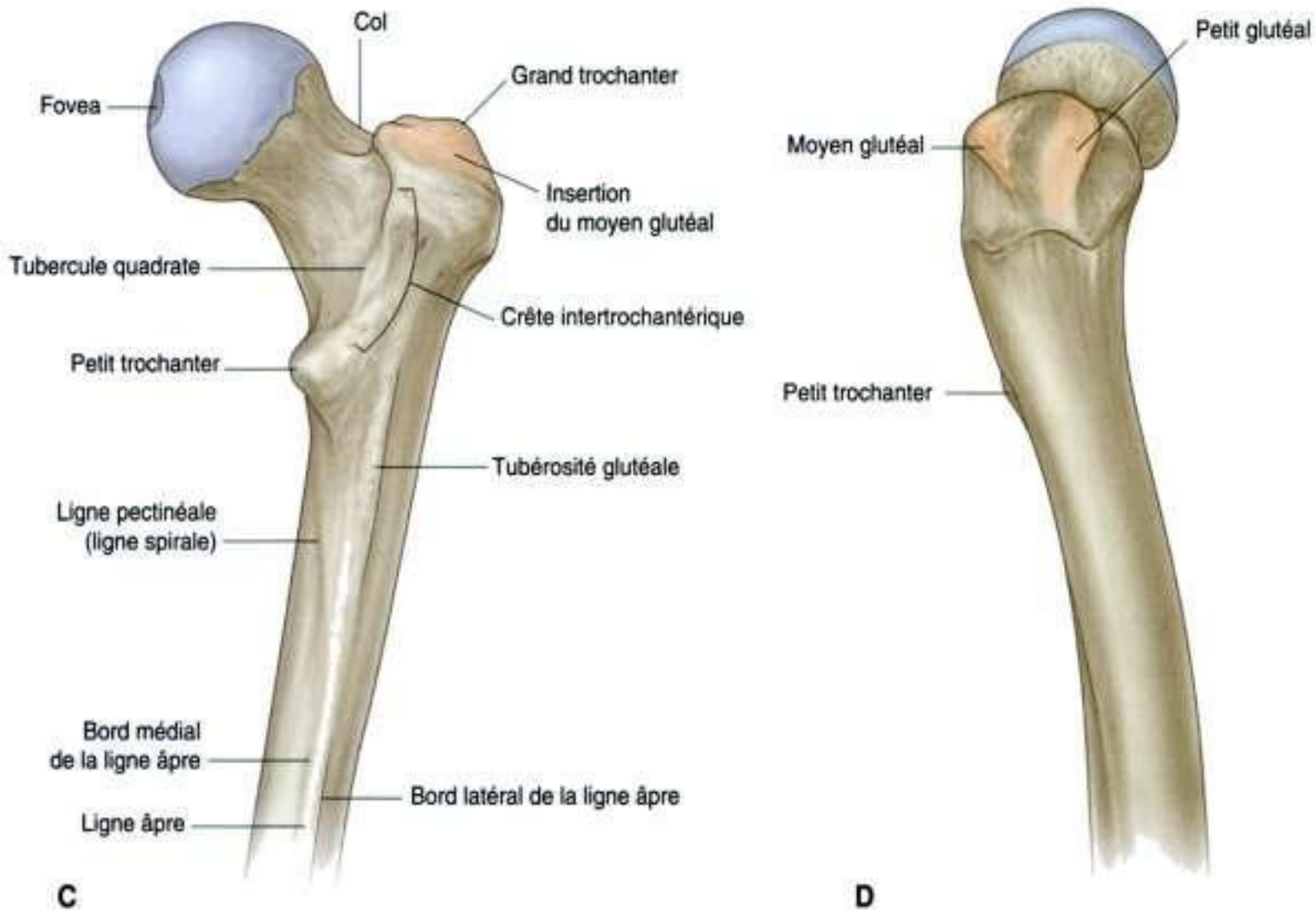
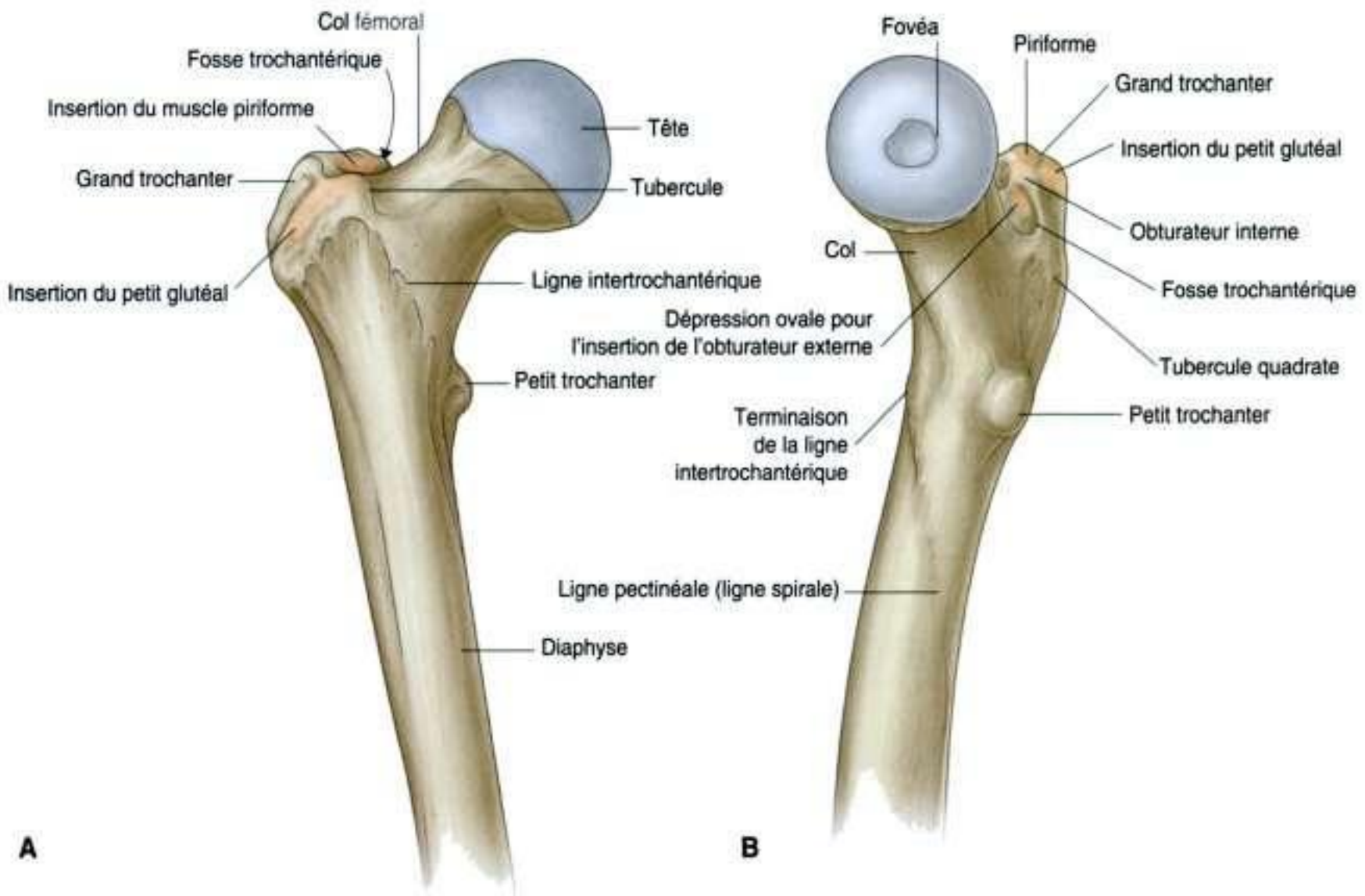


Figure 6.27. Extrémité proximale du fémur. **A.** Vue antérieure. **B.** Vue interne. **C.** Vue postérieure. **D.** Vue latérale.

Grand et petit trochanters

Le **grand trochanter** est situé dans l'axe de la diaphyse fémorale juste en dehors de la région de jonction du col et de la diaphyse (figure 6.27). Il s'étend vers l'arrière où sa face médiale délimite une large cavité appelée **fosse trochantérique**. La paroi latérale de la fosse présente une dépression ovale où s'insère le muscle obturateur externe.

Le grand trochanter a une crête allongée sur sa face antérolatérale pour l'insertion du muscle petit glutéal, et une crête similaire sur sa face latérale pour l'insertion du muscle moyen glutéal. Entre ces deux points, le grand trochanter est palpable.

Sur la face médiale de la partie haute du grand trochanter, juste au-dessus de la fosse trochantérique, on note une zone d'insertion pour les muscles obturateur interne et jumeaux, et immédiatement dessus et en arrière, une petite zone sur le bord du trochanter pour l'insertion du muscle piriforme.

Le **petit trochanter**, de taille plus réduite, a une forme de cône à l'extrémité émoussée. Il se projette en arrière et en dedans par rapport à la diaphyse fémorale. Il est situé juste à la jonction avec le col du fémur (figure 6.27). Il est le point d'insertion des muscles grand psoas et iliaque.

Entre les deux trochanters, séparant le col de la diaphyse, se situent en avant la ligne intertrochantérique et en arrière la crête intertrochantérique.

Ligne intertrochantérique

La **ligne intertrochantérique** est une crête osseuse à la face antérieure du bord supérieur de la diaphyse fémorale qui descend en dedans à partir d'un tubercule situé sur la face antérieure de la base du grand trochanter jusqu'à la base du petit trochanter. Elle se poursuit avec la **ligne pectinée** (ligne spirale) qui contourne le fémur sous le petit trochanter et rejoint le bord médial de la **ligne âpre** à la partie postérieure du fémur.

Crête intertrochantérique

La **crête intertrochantérique** est située à la face postérieure du fémur proximal. Elle descend médialement du bord postérieur du grand trochanter à la base du petit trochanter. C'est une arête osseuse large et régulière ayant un tubercule proéminent (**tubercule quadraté**) sur sa moitié supérieure où s'insère le muscle carré fémoral.

Diaphyse fémorale

La **diaphyse fémorale** descend de dehors en dedans dans le plan frontal, faisant un angle de 7° avec l'axe vertical (figure 6.28). L'extrémité distale du fémur est donc plus proche de la ligne médiane que l'extrémité proximale de la diaphyse.

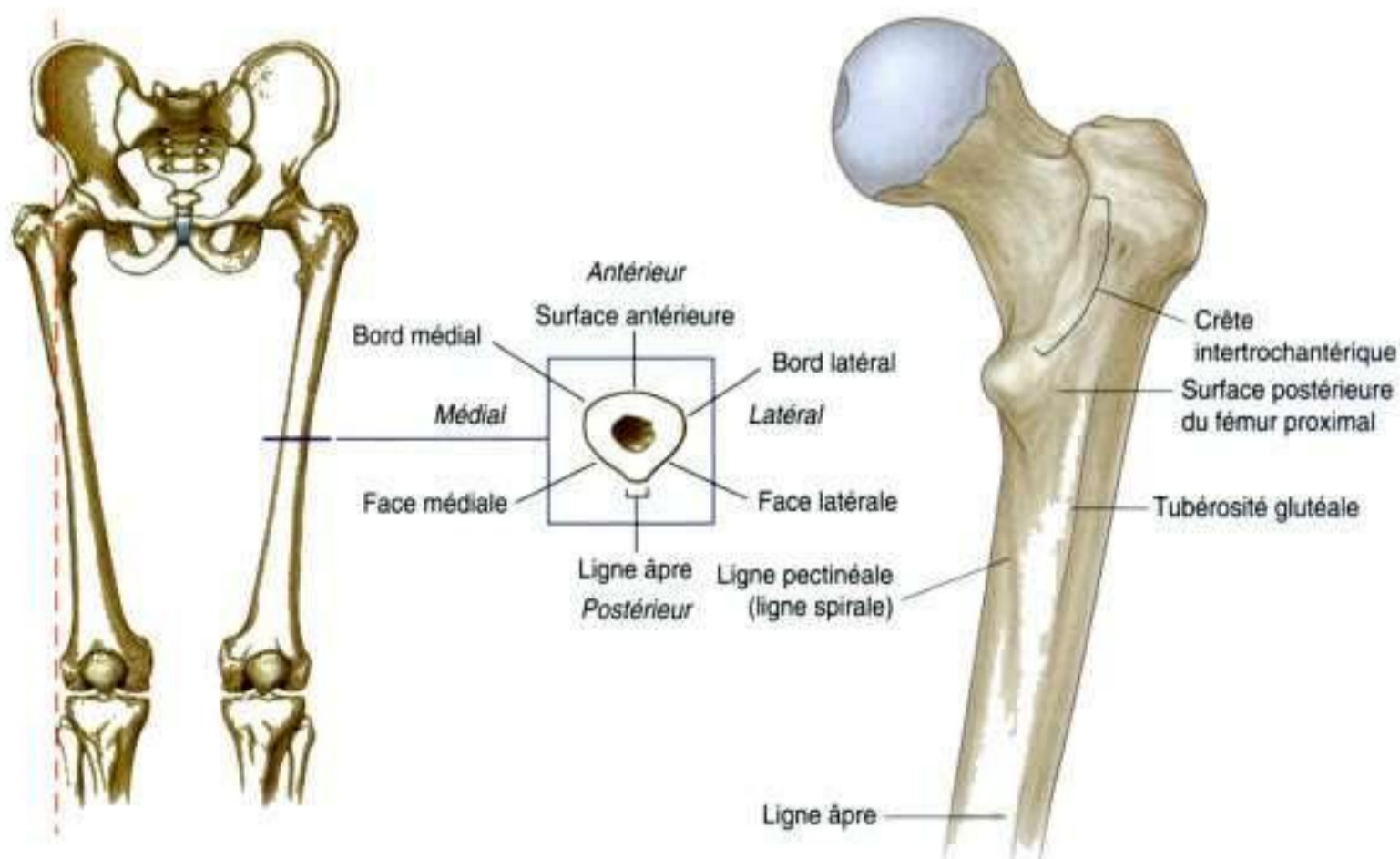


Figure 6.28. Diaphyse fémorale. À droite, vue postérieure de l'extrémité proximale du fémur droit.

Le tiers moyen de la diaphyse est triangulaire à la coupe transversale, avec des bords médial et latéral réguliers délimitant des faces antérieure, latérale et médiale. Le bord postérieur est une crête large et saillante appelée ligne âpre.

La ligne âpre est un site majeur d'insertion musculaire à la cuisse. Au tiers proximal, les limites interne et externe de la ligne âpre divergent et se continuent respectivement vers le haut avec la ligne pectinéale et la tubérosité glutéale de la diaphyse (figure 6.28) :

- la ligne pectinéale s'incurve, passe sous le petit trochanter et rejoint la ligne intertrochantérique;
- la tubérosité glutéale est une ligne large et rugueuse qui s'incurve en dehors vers la base du grand trochanter.

Le muscle grand glutéal s'insère sur la tubérosité glutéale.

La ligne pectinéale, la tubérosité glutéale et la crête intertrochantérique délimitent une zone triangulaire à la face postérieure du fémur proximal.

En clinique

Vascularisation de la tête fémorale et du col fémoral

Un réseau artériel extracapsulaire est constitué autour de la base du col fémoral; en arrière, par une branche importante de l'artère circonflexe fémorale médiale et en avant par des branches plus petites venues de l'artère circonflexe fémorale latérale. Ce réseau artériel extracapsulaire est renforcé par des branches des artères glutéales supérieure et inférieure. Ces branches donnent naissance à des

rameaux qui courent le long du col fémoral. De ces branches, des rameaux rétinaculaires partent, qui vont former un réseau sous-synovial intra-articulaire.

La vascularisation de la tête et du col est renforcée par l'artère du ligament de la tête fémorale, qui vient de l'artère obturatrice ou de l'artère circonflexe fémorale médiale. Cette artère est généralement petite et inconstante.

En clinique

Fractures de l'extrémité supérieure du fémur

La plupart des fractures du col du fémur sont intracapsulaires et arrachent les vaisseaux situés sous la synoviale tapissant le col. La tête fémorale dévascularisée peut alors se nécroser. Dans certains cas, il est nécessaire d'opérer et de pratiquer soit une hémiarthroplastie, soit une arthroplastie totale de la hanche.

Une autre fracture typique de l'extrémité supérieure du fémur est la **fracture intertrochantérique**. La ligne de fracture se situe en général entre le grand trochanter et le petit trochanter et ne concerne pas le col fémoral. Les fractures intertrochantériques n'altèrent pas la vascularisation du col fémoral et ne menacent

pas la vitalité de la tête. Ces types de fracture sont traités habituellement par ostéosynthèse en utilisant des clous ou des vis solidarisées à une plaque diaphysaire. Ces fractures ont une évolution habituellement favorable.

Fracture de la diaphyse fémorale

Une quantité importante d'énergie est nécessaire pour fracturer la diaphyse fémorale. Ce type de traumatisme est souvent accompagné de lésions des parties molles avoisinantes concernant les compartiments musculaires, et menace les éléments neurovasculaires qu'ils contiennent. Les lésions des éléments neurovasculaires doivent être explorées et traitées dès que la fracture est réduite.

Articulation de la hanche

La hanche est une articulation synoviale unissant la tête fémorale et l'acétabulum de l'os coxal (figure 6.29A). L'articulation est une bille multiaxiale placée dans une sphère. La hanche est remarquable par sa stabilité, par son aptitude à supporter le poids du corps et par sa mobilité. Les mouvements de l'articulation comprennent la flexion, l'extension, l'abduction, l'adduction, les rotations latérale et médiale, et la circumduction.

Quand on considère les effets des muscles sur l'articulation, on doit avoir à l'esprit le rôle du col fémoral et des angles d'inclinaison et de déclinaison. Par exemple, les rotations interne et externe du fémur sont le résultat de l'action des muscles qui agissent sur le grand trochanter en l'attirant soit en avant, soit en arrière (figure 6.29B).

Les surfaces articulaires de la hanche sont :

- la tête sphérique du fémur ;
- la surface articulaire semilunaire de l'acétabulum de l'os coxal, circonscrite par un rebord saillant, le limbus acétabulaire.

L'acétabulum contient presque complètement la demi-sphère que forme la tête fémorale et contribue à la stabilité articulaire. La fosse acétabulaire non articulaire contient un tissu conjonctif lâche. La surface articulaire semilunaire, plus large dans sa partie supérieure, est recouverte de cartilage hyalin.

La tête du fémur est recouverte de cartilage hyalin excepté au niveau de la fovea.

Le bord de l'acétabulum est augmenté légèrement par l'addition d'un fibrocartilage, le **labrum acétabulaire**, ou bourrelet acétabulaire, formant un anneau triangulaire à la coupe attaché au limbus acétabulaire. Dans la partie inférieure de l'acétabulum, le labrum passe en pont sur l'incisure acétabulaire, formant le **ligament transverse de l'acétabulum** et transformant l'incisure en un foramen (figure 6.30A)

Le **ligament de la tête fémorale** est une bande plate de tissu conjonctif fragile qui s'attache d'un côté à la fovea de la tête fémorale et de l'autre à l'incisure acétabulaire, au ligament transverse et aux bords de l'incisure acétabulaire (figure 6.30B). Le ligament comporte une petite branche de l'artère

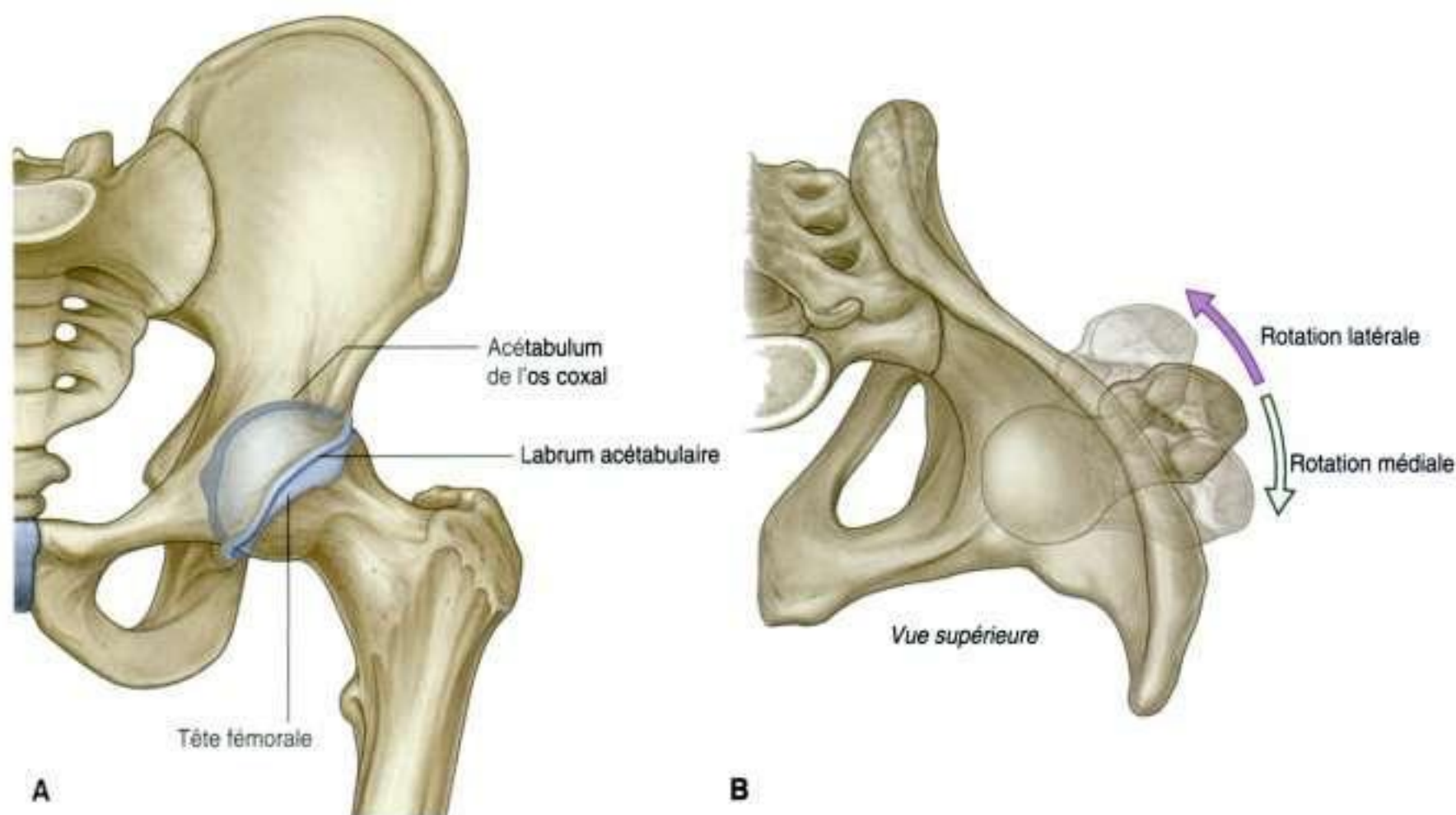


Figure 6.29. Articulation de la hanche. **A.** Surfaces articulaires. Vue antérieure. **B.** Mouvement du col fémoral pendant les rotations médiale et latérale. Vue supérieure.

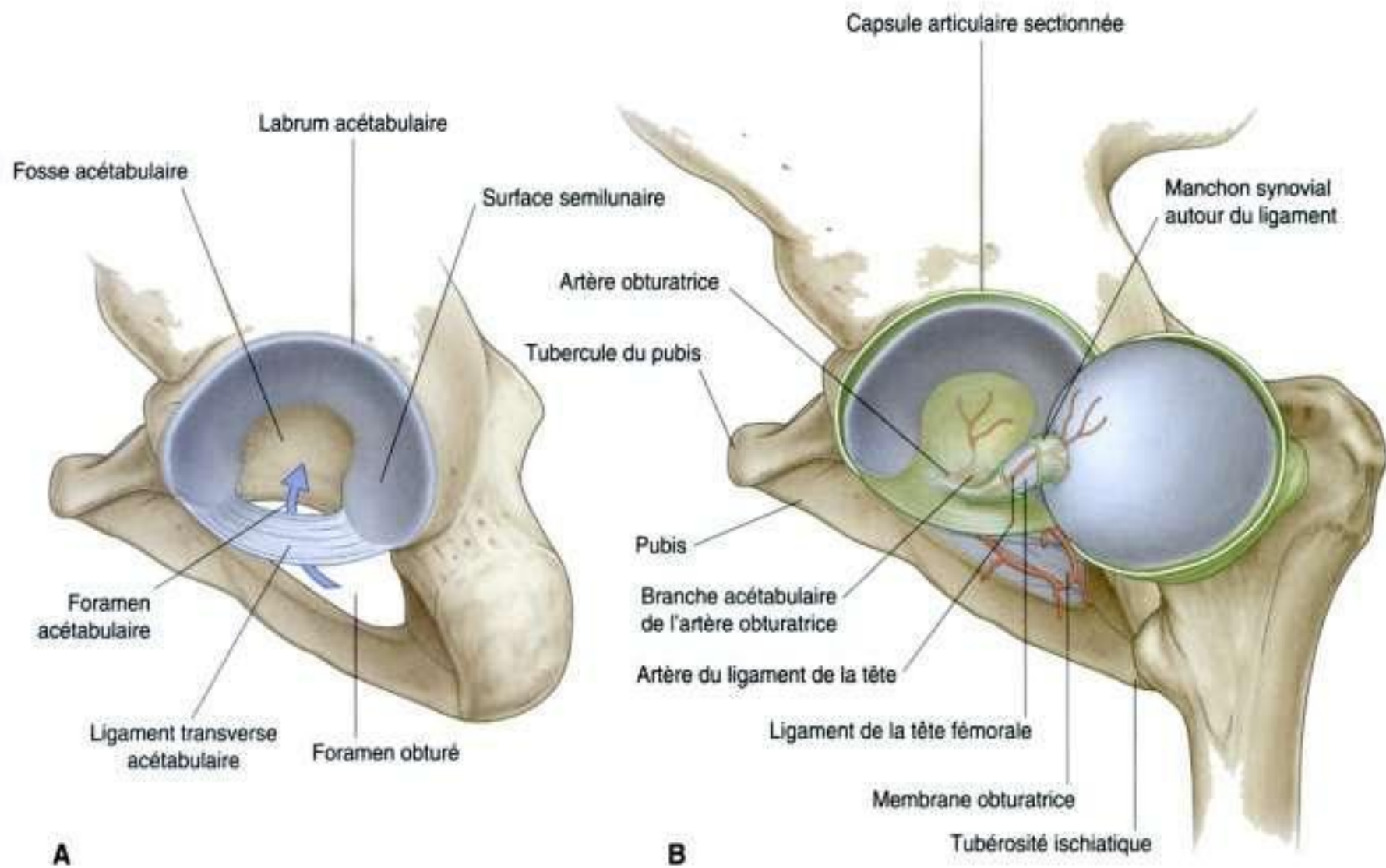


Figure 6.30. Articulation de la hanche. **A.** Ligament transverse acétabulaire. **B.** Ligament de la tête fémorale. La tête du fémur a été mise en rotation latérale en dehors de l'acétabulum pour montrer le ligament.

obturatrice qui participe à la vascularisation de la tête fémorale.

La membrane synoviale prolonge les surfaces articulaires de la tête fémorale et de l'acétabulum, formant un tube recouvrant le ligament de la tête du fémur et couvrant le col fémoral (figure 6.31), puis se réfléchit sur la capsule fibreuse de la hanche dont elle tapisse la face profonde (figure 6.31).

La capsule est une membrane fibreuse qui enferme l'articulation de la hanche. Elle est en général épaisse et solide. Médialement, elle est attachée à la périphérie de l'acétabulum sur le limbus acétabulaire, au ligament transverse de l'acétabulum et à la partie voisine du foramen obturé (figure 6.32A). Latéralement, elle est attachée à la ligne intertrochantérique à la face antérieure du fémur, et au col du fémur, près de la crête intertrochantérique, à la face postérieure.

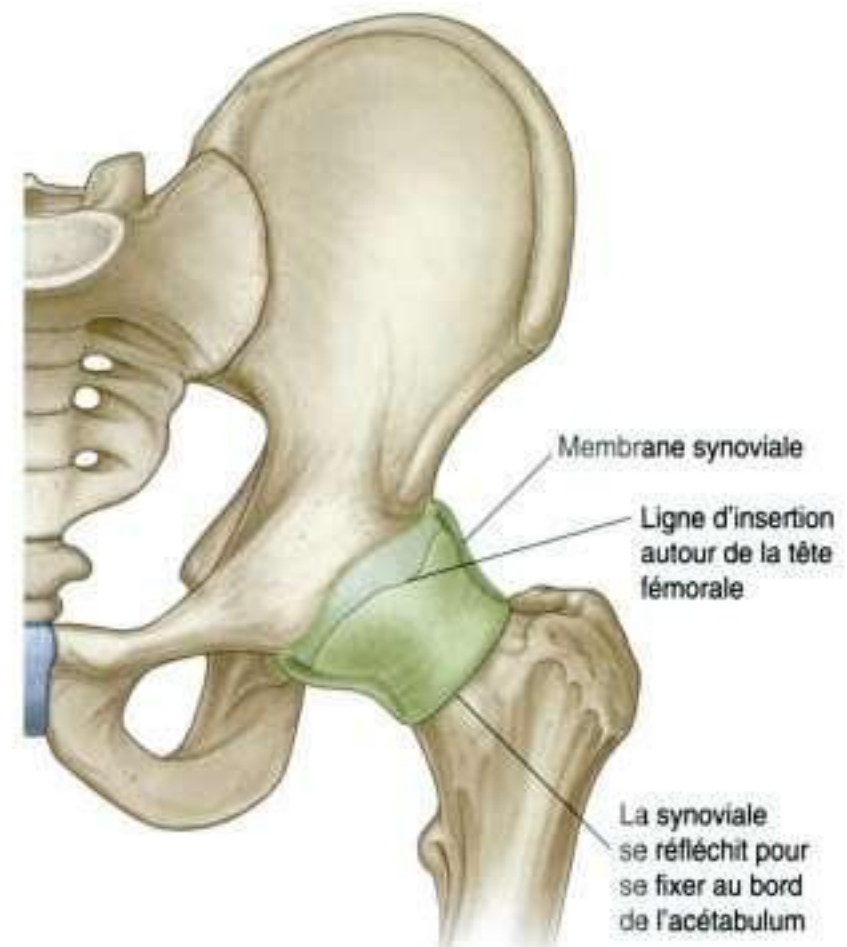


Figure 6.31. Membrane synoviale de la hanche.

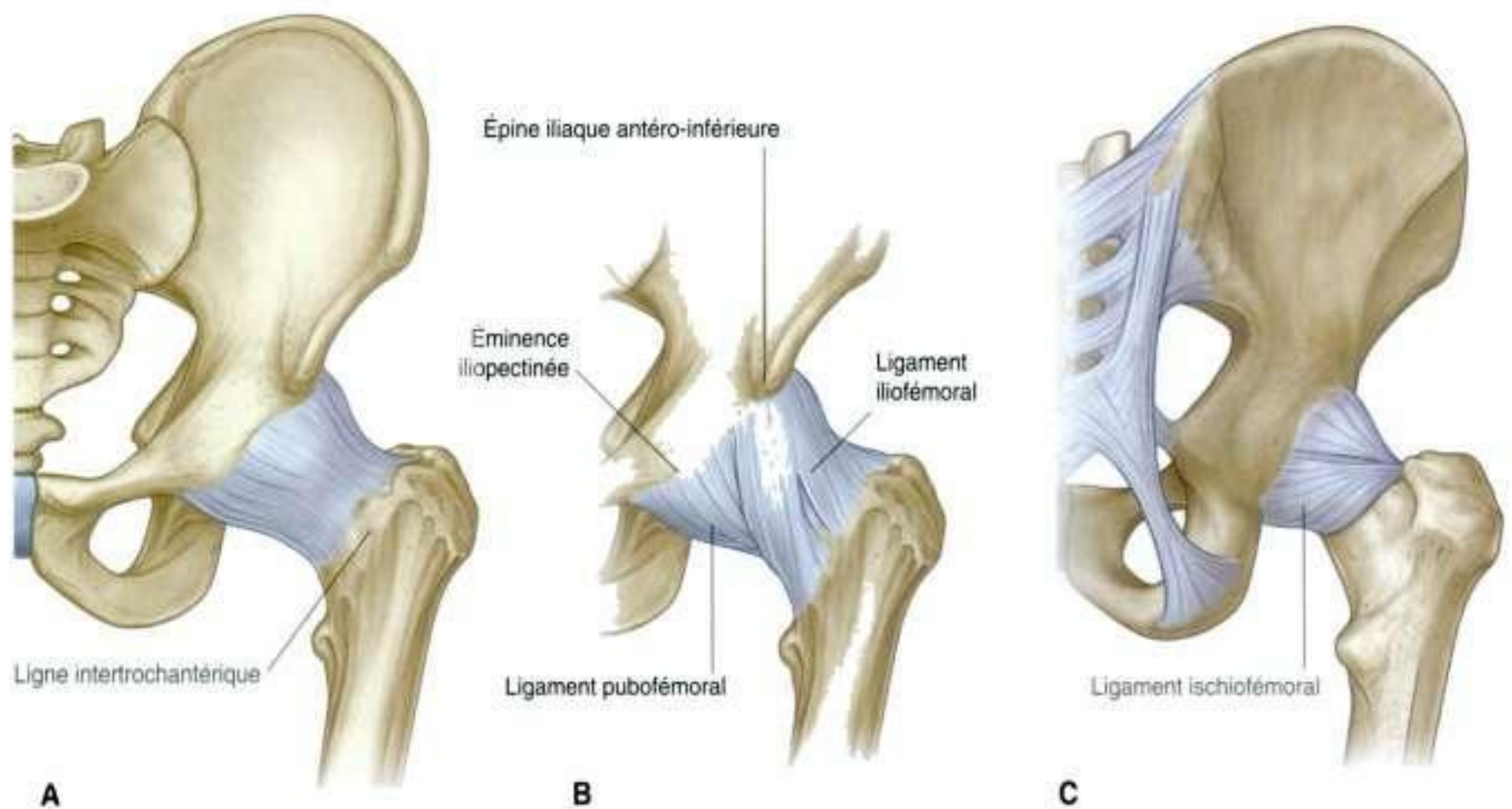


Figure 6.32. Capsule et ligaments de la hanche. **A.** Capsule. Vue antérieure gauche. **B.** Ligaments iliofémoral et pubofémoral. Vue antérieure gauche. **C.** Ligament ischiofémoral. Vue postérieure droite.

Ligaments

Trois ligaments renforcent la surface externe de la membrane fibreuse et stabilisent l'articulation. Ce sont les ligaments iliofémoral, pubofémoral et ischiofémoral.

- Le **ligament iliofémoral** est situé à la face antérieure de l'articulation et a une forme triangulaire (figure 6.32B). Son extrémité proximale est attachée à l'ilium entre l'épine iliaque antéro-inférieure et le bord de l'acétabulum. Sa base est fixée le long de la ligne intertrochantérique du fémur. Les parties du ligament attachées au-dessus et au-dessous de la ligne intertrochantérique sont plus épaisses que celles attachées à la partie centrale de la ligne intertrochantérique. Il en résulte un aspect en Y du ligament.
- Le **ligament pubofémoral** est situé à la partie antéro-inférieure de la hanche (figure 6.32B). Il a également une forme triangulaire avec une base attachée médialement à l'éminence iliopubienne, à l'os voisin et à la membrane obturatrice. Latéralement, ses fibres se mêlent à celles de la capsule et de la face profonde du ligament iliofémoral.

- Le **ligament ischiofémoral** renforce la partie postérieure de la capsule (figure 6.32C). Il est attaché médialement à l'ischium, à la partie postéro-inférieure de l'acétabulum, et latéralement se termine au grand trochanter au-dessous de l'insertion du ligament iliofémoral.

Les fibres de ces trois ligaments ont une orientation spiralée autour de l'articulation de telle sorte qu'ils sont tendus lorsque l'articulation est en extension. Les ligaments stabilisent l'articulation et réduisent la quantité d'énergie musculaire nécessaire pour assurer la station verticale.

La vascularisation de la hanche est surtout assurée par les branches de l'artère obturatrice, les artères circonflexes médiale et latérale, les artères glutéales supérieure et inférieure, et la première artère perforante de l'artère fémorale profonde. Les rameaux articulaires de ces vaisseaux forment un réseau autour de l'articulation (figure 6.33).

L'articulation est innervée par des branches articulaires venues des nerfs fémoral, obturateur et glutéal supérieur et du nerf du carré fémoral.

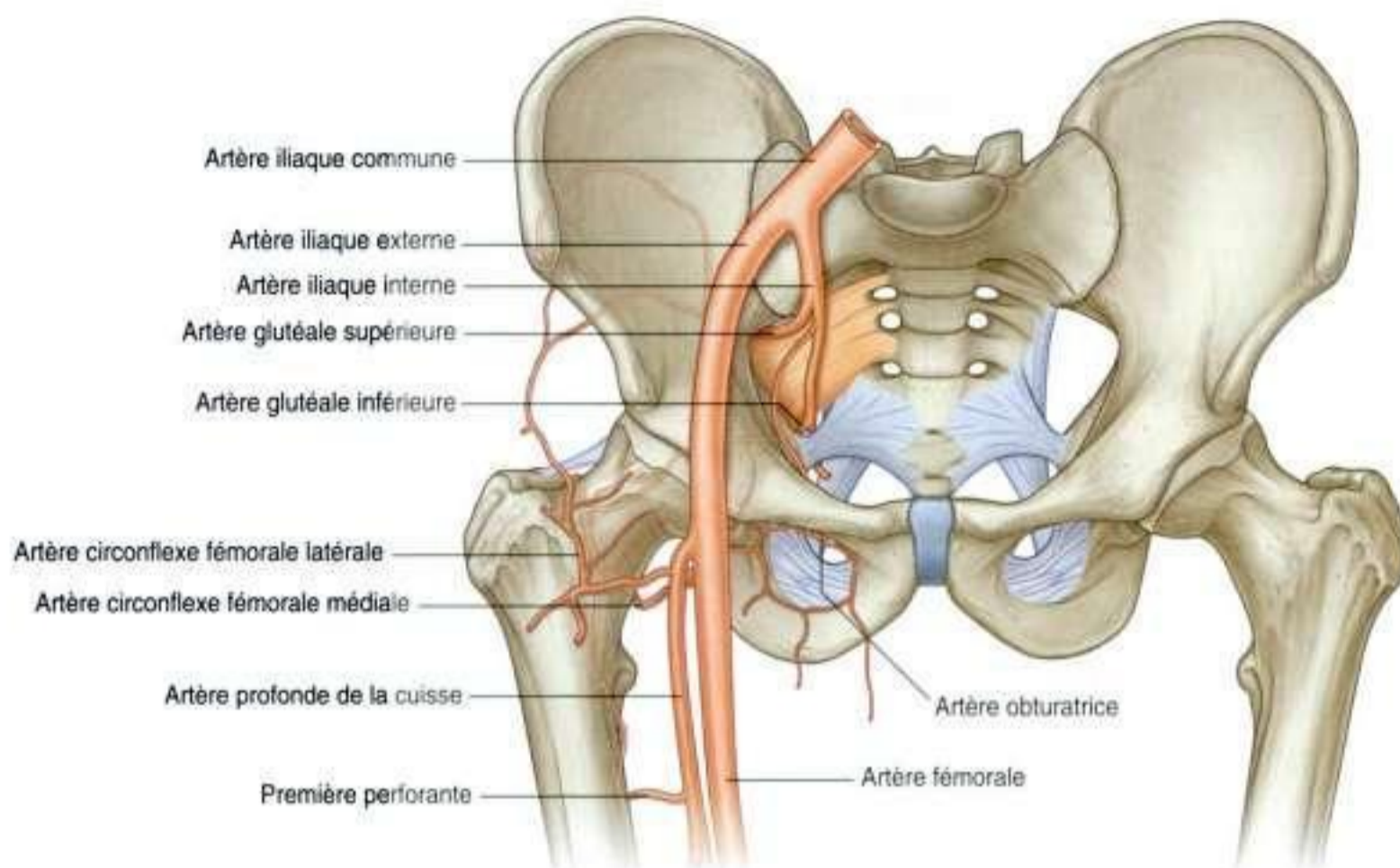


Figure 6.33. Vascularisation de la hanche.

Accès au membre inférieur

Il y a quatre voies par lesquelles les pédicules neurovasculaires et les tendons passent de l'abdomen et du pelvis au membre inférieur. Ce sont le canal obturateur, la grande incisure ischiatique, la petite incisure ischiatique et l'espace entre le ligament inguinal et le bord antérosupérieur de l'os coxal (figure 6.34).

Canal obturateur

Le **canal obturateur** a un trajet presque vertical au bord antérosupérieur du foramen obturé (figure 6.34). Il est limité :

- au-dessus par le **sillon obturateur** à la face inférieure de la branche supérieure du pubis ;
- au-dessous par le bord supérieur de la membrane obturatrice, qui comble presque complètement le foramen obturé, et par les muscles obturateurs interne et externe insérés sur les faces de la membrane obturatrice et sur l'os adjacent.

Le canal obturateur relie la région abdomino-pelvienne au compartiment interne de la cuisse. Le nerf obturateur et les vaisseaux obturateurs passent à travers le canal.

Grande incisure ischiatique

La **grande incisure ischiatique** située à la partie postérolatérale de l'os coxal est la voie majeure pour les éléments anatomiques : nerfs, vaisseaux, tendons passant de la région pelvienne à la région glutéale (figure 6.34). Les limites de ce foramen sont :

- la grande incisure ischiatique ;
- les bords supérieurs des ligaments sacroépineux et sacrotubéral ;
- le bord latéral du sacrum.

Le muscle piriforme sort du pelvis à travers le grand foramen ischiatique et sépare le foramen en deux parties, une au-dessus, l'autre au-dessous :

- Le nerf glutéal supérieur et les vaisseaux passent à travers la grande ouverture ischiatique au-dessus du piriforme.



Membre inférieur

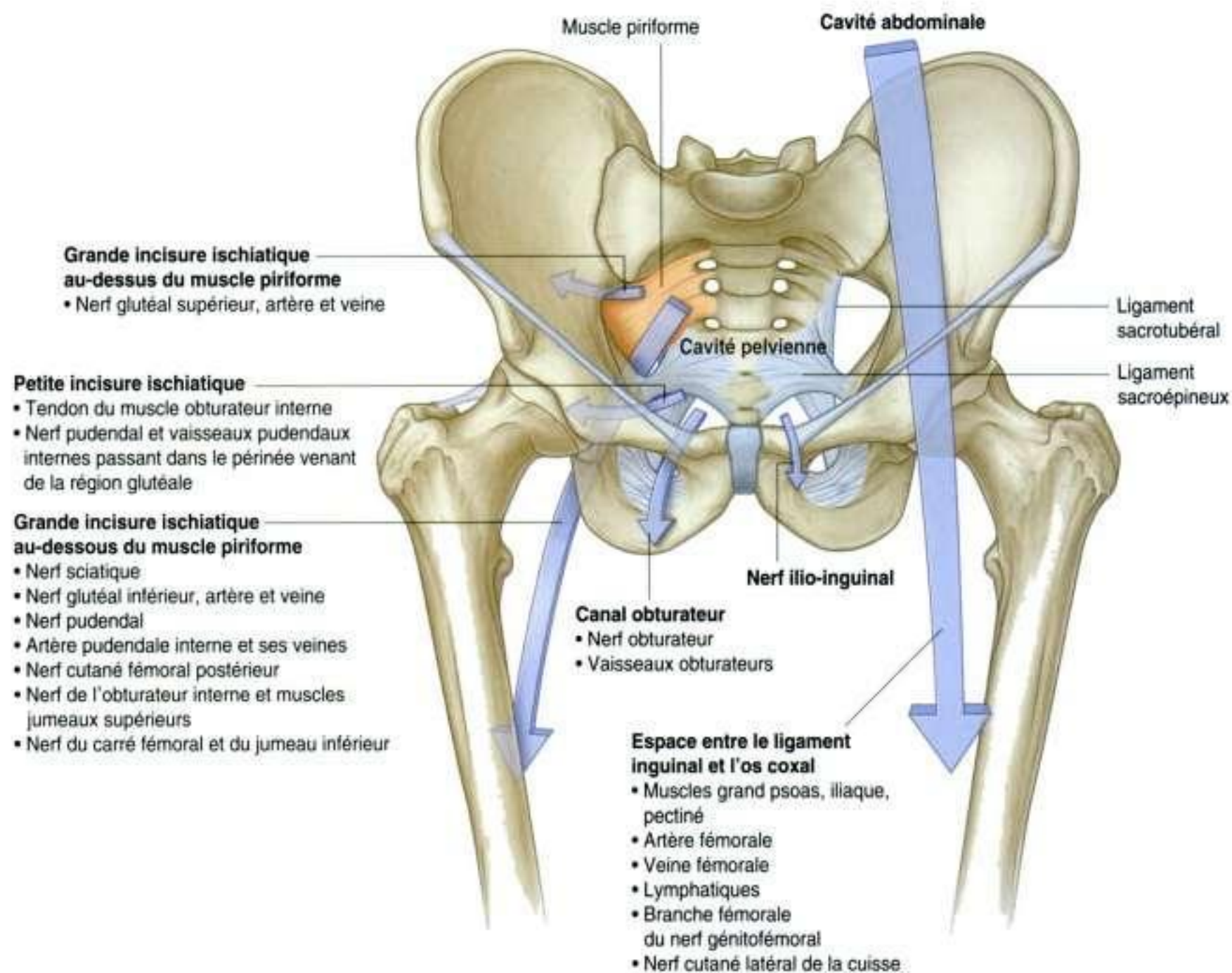


Figure 6.34. Voies d'accès au membre inférieur.

- Le nerf sciatique, le nerf glutéal inférieur et les vaisseaux glutéaux inférieurs, le nerf pudendal et les vaisseaux pudendaux internes, le nerf cutané postérieur de la cuisse, le nerf de l'obturateur interne et du jumeau supérieur, le nerf du carré fémoral et du jumeau inférieur passent à travers la grande ouverture ischiatique au-dessous du muscle piriforme.

Petite incisure ischiatique

La **petite incisure ischiatique** est inférieure à la grande ouverture ischiatique à la face postéro-latérale du bassin (figure 6.34). Elle est aussi infé-

rieure à la fixation latérale du plancher pelvien à la paroi pelvienne. Elle relie la région glutéale au périnée :

- le tendon de l'obturateur interne passe de la face médiale de la paroi pelvienne à travers la petite incisure ischiatique pour s'insérer sur le fémur ;
- le nerf pudendal et les vaisseaux pudendaux internes sortent du pelvis en passant à travers la grande incisure ischiatique sous le piriforme, puis entrent dans le périnée sous le plancher pelvien en contournant l'épine ischiatique et le ligament sacroépineux et en traversant de dehors en dedans la petite incisure ischiatique.

Espace entre le ligament inguinal et l'os coxal

La grande ouverture en forme de croissant entre le ligament inguinal au-dessus et le bord antéro-supérieur de l'os coxal au-dessous est le chemin de communication entre l'abdomen et la partie antéro-médiale de la cuisse (figure 6.34). Les muscles grand psoas, iliaque et pectiné traversent cet espace pour s'insérer sur le fémur. Les principaux vaisseaux (artère et veine fémorales) et les lymphatiques du membre inférieur passent aussi dans cet espace,

ainsi que le nerf fémoral, pour entrer dans le trigone de la cuisse.

Nerfs

Les nerfs qui pénètrent dans le membre inférieur venant de l'abdomen et du pelvis sont des branches terminales du plexus lombosacral situées sur la face postérieure de l'abdomen et les parois postérolatérales du pelvis (figure 6.35 et tableau 6.1).

Le **plexus lombal** est formé par les rameaux ventraux des nerfs spinaux de L1 à L3 et une partie de

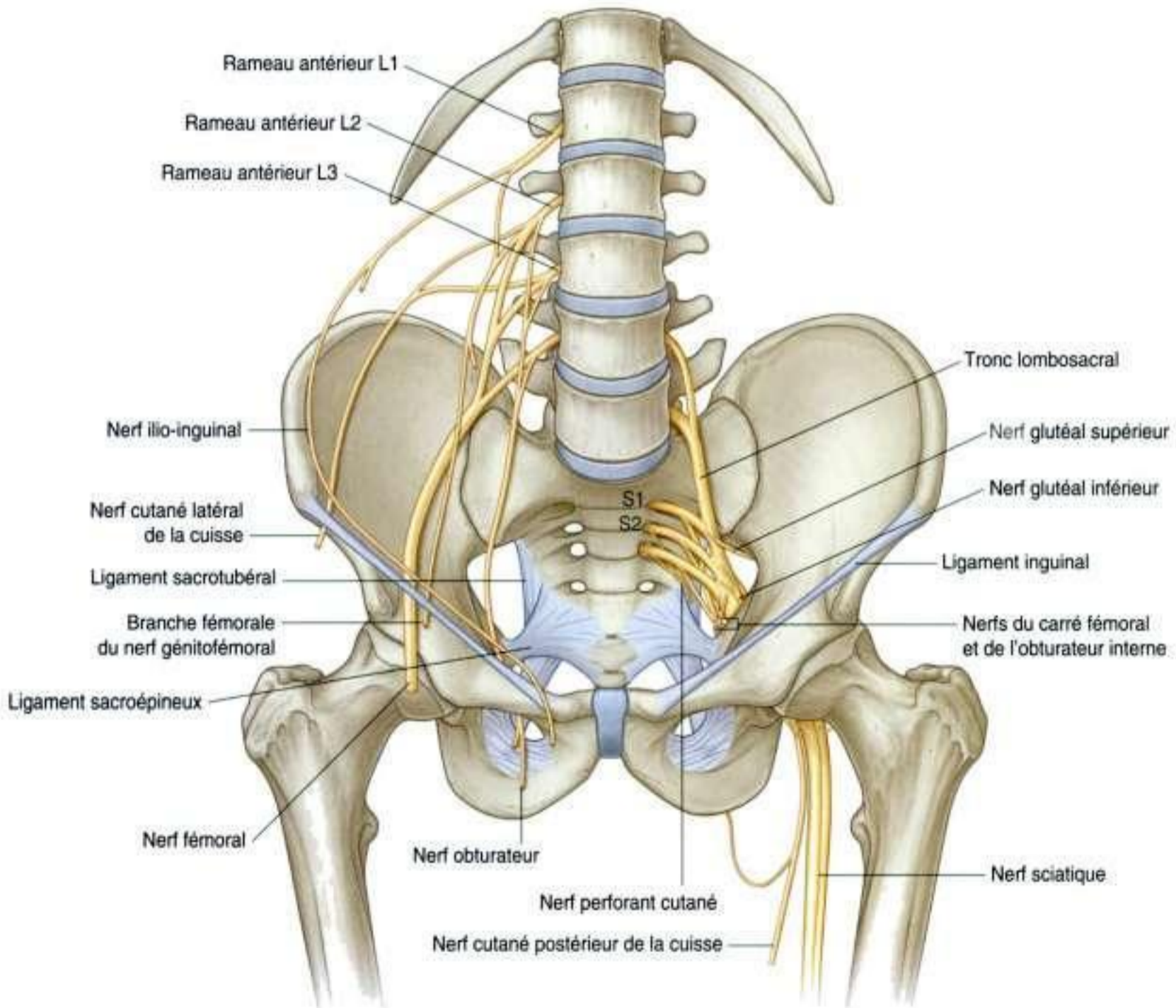


Figure 6.35. Branches du plexus lombosacral.



Membre inférieur

Tableau 6.1 Branches du plexus lombosacral destinées au membre inférieur.

Nerf	Origine spinale	Fonction motrice	Fonction sensitive (cutanée)
Nerf ilio-inguinal	L1	Pas de fonction motrice au membre inférieur mais innerve les muscles de la paroi abdominale	La peau au niveau de la partie supérieure de la cuisse et la partie adjacente du périnée
Nerf génitofémoral	L1, L2	Pas de fonction motrice au membre inférieur mais une branche génitale innerve le muscle crémaster de la paroi du cordon spermatique chez l'homme	La branche fémorale innerve la peau à la partie antérieure centrale du haut de la cuisse; la branche génitale innerve la peau dans la région antérieure du périnée (partie antérieure du scrotum chez l'homme et mont du pubis chez la femme)
Nerf fémoral	L2 à L4	Tous les muscles du compartiment antérieur de la cuisse; dans l'abdomen, branches innervant le muscle iliaque et le pectiné	Innervent la peau de la face antérieure de la cuisse, de la face antéromédiale du genou, de la face médiale de la jambe et du bord médial du pied
Nerf obturateur	L2 à L4	Tous les muscles du compartiment médial de la cuisse, excepté le muscle pectiné et la portion du muscle grand adducteur qui s'insère sur l'ischium; innervent aussi le muscle obturateur externe	La peau à la partie haute de la face médiale de la cuisse
Nerf sciatique	L4 à S3	Tous les muscles de la face postérieure de la cuisse et une partie du grand adducteur venu de l'ischium; tous les muscles de la jambe et du pied	La peau à la face latérale de la jambe et du pied, et la plante et la face dorsale du pied
Nerf glutéal supérieur	L4 à S1	Les muscles de la région glutéale (moyen glutéal, petit glutéal, tenseur du fascia lata)	
Nerf glutéal inférieur	L5 à S2	Le muscle grand glutéal	
Nerf cutané latéral de la cuisse	L2, L3		Le péritoine pariétal dans la fosse iliaque; la peau à la face antérolatérale de la cuisse
Nerf cutané postérieur de la cuisse	S1 à S3		La peau au niveau du pli glutéal, la partie haute médiale de la cuisse et le périnée voisin, la face postérieure de la cuisse et la face postérieure de la partie haute de la jambe
Nerf du carré fémoral	L4 à S1	Les muscles de la région glutéale (carré fémoral et jumeau inférieur)	
Nerf de l'obturateur interne	L5 à S2	Les muscles de la région glutéale (obturateur interne et jumeau supérieur)	
Nerf cutané perforant	S2, S3		La peau au niveau de la partie médiale du pli glutéal

L4 (voir p. 374). Le reste du rameau antérieur de L4 et le rameau antérieur de L5 s'unissent pour former le **tronc lombosacral** qui pénètre dans la cavité pelvienne avec les rameaux antérieurs de S1 à S3 et une partie de S4 pour former le **plexus sacral** (voir p. 438).

Les nerfs importants qui proviennent du plexus lombosacral et quittent l'abdomen et le pelvis pour pénétrer dans le membre inférieur sont le nerf fémoral, le nerf obturateur, le nerf sciatique, le nerf glutéal supérieur et le nerf glutéal inférieur. Les autres nerfs qui naissent aussi du plexus et entrent dans le

membre inférieur pour innerver la peau ou les muscles sont le nerf cutané latéral de la cuisse, le nerf de l'obturateur interne, le nerf du carré fémoral, le nerf cutané postérieur de la cuisse, le nerf cutané perforant et les branches des nerfs ilio-inguinal et génitofémoral.

Nerf fémoral

Le **nerf fémoral** est formé par la réunion des rameaux antérieurs de L2 à L4. Il quitte l'abdomen en passant dans l'espace entre le ligament inguinal et le bord antérieur de l'os coxal pour pénétrer dans le trigone fémoral au niveau de la partie antéromédiale de la cuisse (voir figure 6.34). Dans le trigone fémoral, il est latéral par rapport à l'artère fémorale. Le nerf fémoral :

- innerve tous les muscles du compartiment antérieur de la cuisse ;
- dans l'abdomen, donne des branches destinées aux muscles iliaque et pectiné ;
- innerve la peau de la face antérieure de la cuisse, de la face antéromédiale du genou, de la face médiale de la jambe et du bord médial du pied.

Nerf obturateur

Le **nerf obturateur**, comme le nerf fémoral, vient de L2 à L4. Il descend le long de la paroi postérieure de l'abdomen, passe dans la cavité pelvienne et pénètre dans la cuisse en passant dans le canal obturateur (figure 6.35). Le nerf obturateur innerve :

- tous les muscles du compartiment médial de la cuisse, à l'exception d'une partie du muscle grand adducteur s'insérant sur l'ischium et du muscle pectiné qui sont innervés respectivement par les nerfs sciatique et fémoral ;
- le muscle obturateur externe ;
- la peau de la face médiale de la partie haute de la cuisse.

Nerf sciatique

Le **nerf sciatique** est le plus gros nerf du corps. Il est constitué de fibres nerveuses venues de L4 à S3. Il quitte le pelvis par la grande incisure ischiatique en passant sous le muscle piriforme et pénètre dans

la région glutéale (figure 6.35) puis dans le compartiment postérieur de la cuisse où il se divise à un niveau variable en ses deux branches principales :

- le nerf fibulaire commun ;
- le nerf tibial.

Les rameaux postérieurs de L4 à S2 sont présents dans une partie du nerf fibulaire commun et les rameaux antérieurs de L4 à S3 sont présents dans le nerf tibial.

Le nerf sciatique innerve :

- tous les muscles du compartiment postérieur de la cuisse ;
- la portion du grand adducteur venue de l'ischium ;
- tous les muscles de la jambe et du pied ;
- la peau de la face latérale de la jambe ainsi que le bord latéral et la plante du pied.

Nerfs glutéaux

Les nerfs glutéaux sont les nerfs moteurs de la région glutéale.

Le **nerf glutéal supérieur** (figure 6.35) est formé de fibres venues des racines antérieures de L4 à S1. Il quitte le pelvis à travers la grande incisure ischiatique au-dessus du muscle piriforme et innerve :

- les muscles moyen glutéal et petit glutéal ;
- le muscle tenseur du fascia lata.

Le **nerf glutéal inférieur** est formé des fibres nerveuses venues de L5 à S2. Il quitte le pelvis à travers la grande incisure ischiatique en passant au-dessous du muscle piriforme, et entre dans la région glutéale pour innerver le grand glutéal.

Nerfs ilio-inguinal et génitofémoral

Les branches terminales sensibles du nerf ilio-inguinal (L1) et le nerf génitofémoral (L1, L2) descendent dans la cuisse venant du plexus lombal.

Le **nerf ilio-inguinal** vient de la partie haute du plexus lombal et descend en contournant la paroi abdominale entre les muscles transverse et oblique interne, puis passe dans le canal inguinal et quitte la paroi abdominale en traversant à travers l'anneau inguinal superficiel (figure 6.35). Ses branches terminales innervent la peau de la face médiale de la partie haute de la cuisse et du périnée voisin.



Membre inférieur

Le **nerf génitofémoral** se dirige en bas et en avant et croise le muscle grand psoas sur la paroi postérieure de l'abdomen. Sa branche fémorale pénètre dans la cuisse en passant sous le ligament inguinal en dehors de l'artère fémorale. Elle devient superficielle pour innerver la peau au niveau de la partie centrale haute de la face antérieure de la cuisse.

Nerf cutané latéral de la cuisse

Le **nerf cutané latéral de la cuisse** vient des racines L2 et L3. Il quitte l'abdomen soit en passant à travers l'espace entre le ligament inguinal et l'os coxal médialement à l'épine iliaque antérosupérieure, soit en passant directement à travers le ligament inguinal (figure 6.35). Il innerve la peau de la face latérale de la cuisse.

Nerf du carré fémoral et nerf de l'obturateur interne

Le **nerf du carré fémoral** (L4 à S1) et le **nerf de l'obturateur interne** (L5 à S2) sont des nerfs de petite taille qui viennent du plexus sacral. Les deux nerfs passent à travers la grande incisure ischiatique au-dessous du muscle piriforme pour pénétrer dans la région glutéale (figure 6.35) :

- le nerf de l'obturateur interne innerve le muscle jumeau supérieur dans la région glutéale et fait un coude autour de l'épine ischiatique pour pénétrer dans le périnée à travers la petite incisure ischiatique et rejoindre la surface périnéale de l'obturateur interne ;
- le nerf du carré fémoral innerve le jumeau inférieur et le muscle carré fémoral.

Nerf cutané postérieur de la cuisse

Le **nerf cutané postérieur de la cuisse** réunit des fibres nerveuses venues de S1 à S3. Il quitte la cavité pelvienne en passant à travers la grande incisure sous le muscle piriforme (figure 6.35) et descend verticalement dans la région glutéale recouvert par le muscle grand glutéal puis pénètre dans la cuisse. Il innerve :

- une bande cutanée longitudinale à la face postérieure de la cuisse qui se poursuit à la partie haute de la jambe ;

- la peau au niveau du pli glutéal, à la partie haute médiale de la cuisse et le périnée adjacent.

Nerf perforant cutané

Le **nerf perforant cutané** est un petit nerf sensitif venu de S2 et S3. Il laisse la cavité pelvienne en pénétrant directement à travers le ligament sacrotubéral (figure 6.35). Il passe ensuite autour du bord inférieur du grand glutéal où son territoire cutané chevauche celui du nerf cutané postérieur de la cuisse innervant la peau au voisinage du pli glutéal.

Artères

Artère fémorale

La principale artère du membre inférieur est l'**artère fémorale** (figure 6.36), qui prolonge l'artère iliaque externe située dans l'abdomen. L'artère iliaque externe devient l'artère fémorale en passant sous le ligament inguinal pour entrer dans le trigone fémoral à la face antérieure de la cuisse. Ses branches vascularisent presque totalement la cuisse, la jambe et le pied.

Artères glutéales supérieure et inférieure et artère obturatrice

D'autres vaisseaux vascularisent le membre inférieur. Ce sont les artères glutéales supérieure et inférieure et l'artère obturatrice (figure 6.36).

Les **artères glutéales supérieure et inférieure** naissent dans la cavité pelvienne. Ce sont des branches de l'artère iliaque interne (voir p. 448–450) qui vascularisent la région glutéale. L'artère glutéale supérieure quitte le bassin en passant par la grande incisure ischiatique au-dessus du piriforme ; l'artère glutéale inférieure passe par le même orifice mais sous le piriforme.

L'**artère obturatrice** est aussi une branche de l'artère iliaque interne naissant dans la cavité pelvienne (voir p. 450). Elle passe à travers le canal obturateur et vascularise le compartiment médial de la cuisse.

Les branches des artères glutéales supérieure et inférieure et de l'artère obturatrice, avec les branches de l'artère pudendale interne du périnée, forment un réseau anastomotique dans la partie haute de la cuisse et dans la région glutéale. La présence de ce réseau permet une circulation collatérale si un des vaisseaux est interrompu.

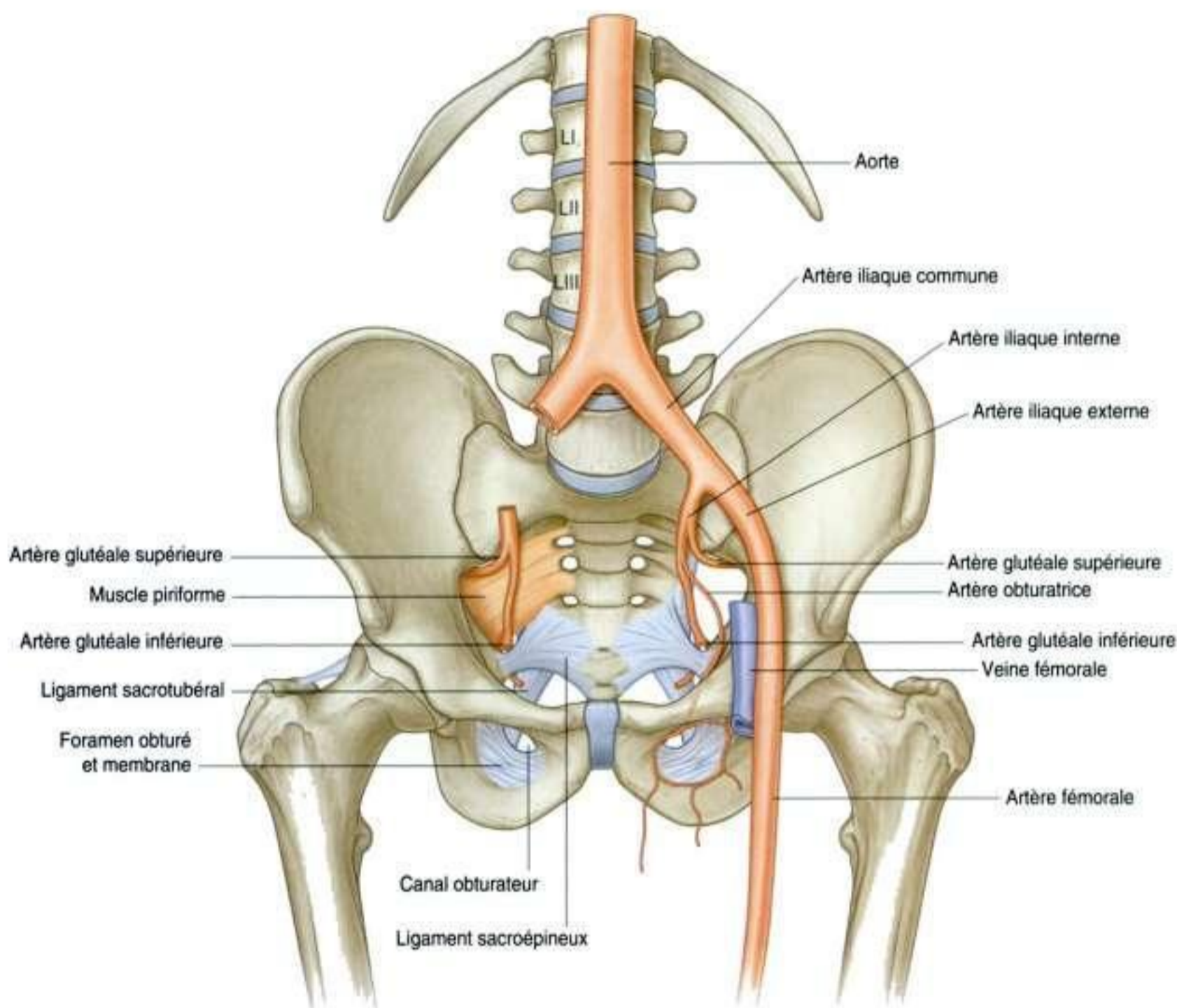


Figure 6.36. Artères du membre inférieur.

Veines

Les veines drainent le sang du membre inférieur : les veines profondes et les veines superficielles forment deux groupes.

Les veines profondes suivent en général les artères de même nom (fémorale, glutéale supérieure, glutéale inférieure et obturatrice). La veine profonde principale est la **veine fémorale** (figure 6.37). Elle devient veine iliaque externe après son passage sous le ligament inguinal à son entrée dans l'abdomen.

Les veines superficielles siègent dans le tissu conjonctif sous-cutané et sont interconnectées avec les veines profondes. Les veines superficielles

comprennent deux principaux vaisseaux : la grande veine saphène et la petite veine saphène. Les deux veines naissent de l'arc veineux dorsal du pied.

- La **grande veine saphène** a son origine à l'extrémité médiale de l'arc veineux dorsal du pied, puis monte sur le bord médial de la jambe, et pénètre le fascia profond pour se jeter dans la veine fémorale juste au-dessous du ligament inguinal.
- La **petite veine saphène** a son origine à l'extrémité latérale de l'arc veineux dorsal du pied, puis monte sur la face postérieure de la jambe, traversant le fascia profond pour se jeter dans la veine poplitée au niveau de la fosse poplitée. Au-dessus du genou, la veine poplitée devient veine fémorale.

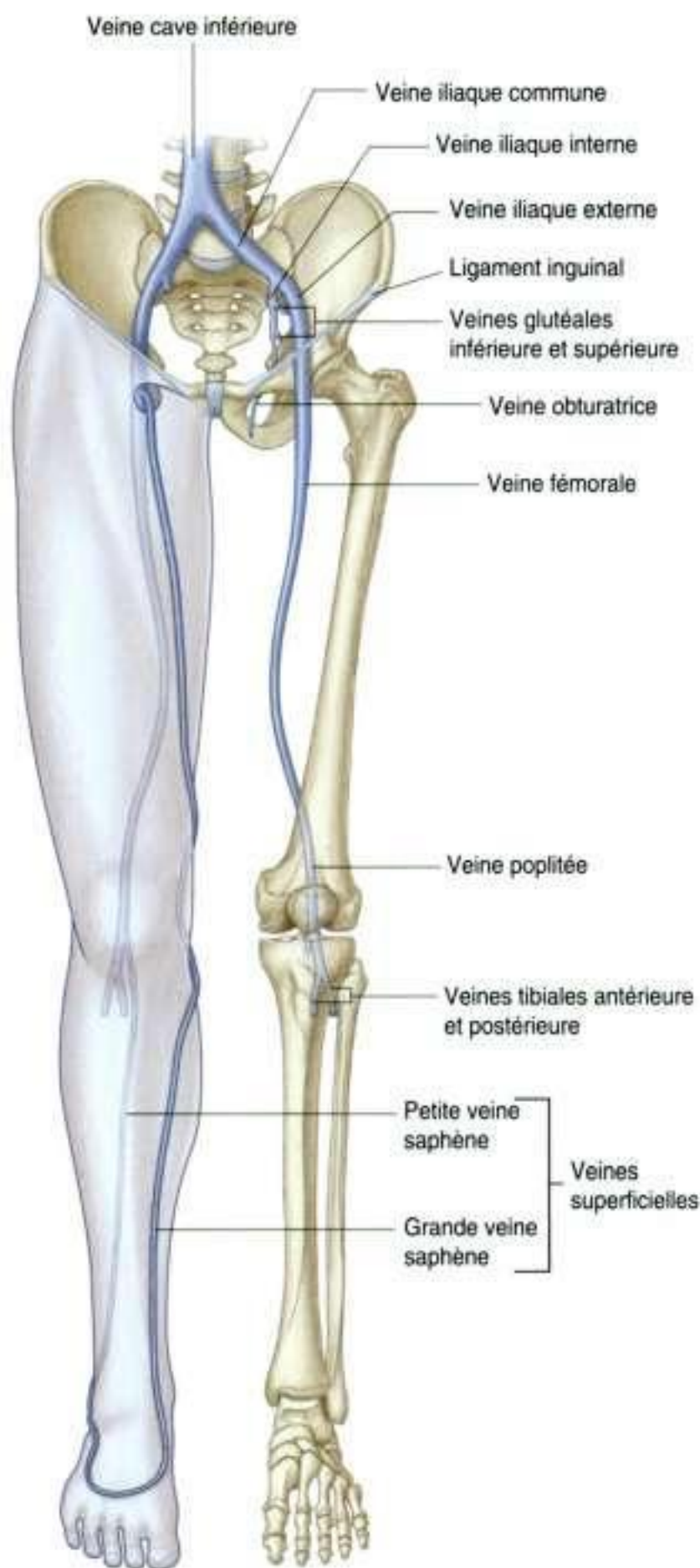


Figure 6.37. Veines du membre inférieur.

En clinique

Varices des membres inférieurs

Le flux normal du sang du membre inférieur de la peau et du tissu cellulaire sous-cutané est drainé vers les veines superficielles puis à travers les perforantes vers les veines profondes qui, à leur tour, rejoignent les veines iliaques et la veine cave inférieure.

La circulation normale du sang dans le système veineux dépend de la présence de valvules efficaces qui empêchent le reflux. Le retour veineux est favorisé par les contractions musculaires qui chassent le sang vers le cœur. Quand les valvules deviennent inefficaces, elles provoquent une augmentation de la pression veineuse des veines en amont qui, à leur tour, peuvent devenir inefficaces. Cette pathologie provoque le développement de veines dilatées et tortueuses visibles sous la peau (veines variqueuses) dans les territoires des veines saphènes.

Les varices surviennent plus fréquemment chez les femmes et sont souvent aggravées à l'occasion de la grossesse. Quelques individus ont une prédisposition génétique au développement des varices. Les valvules peuvent aussi être altérées après la survenue d'une thrombose veineuse profonde si le caillot a englobé la valvule. Durant le processus de guérison et après reperméabilisation de la veine, les valvules détruites ne peuvent plus assurer correctement leur fonction antireflux.

Les sites habituels d'insuffisance valvulaire sont la jonction de la grande veine saphène avec la veine fémorale dans le trigone fémoral, les perforantes à mi-cuisse et la jonction de la petite veine saphène avec la veine poplitée.

Au préjudice esthétique des varices s'ajoute le risque des altérations des tissus de voisinage dues à l'insuffisance chronique veineuse. Lorsque la pression veineuse s'élève, la pression augmente dans les veinules et les capillaires, endommageant les cellules. Le sang et les produits du sang infiltrant les tissus. Il en résulte une pigmentation brunâtre de la peau. Un eczéma veineux peut se développer. Dans les cas les plus sévères, une ulcération chronique peut survenir. Les ulcères variqueux sont difficiles à guérir; ils peuvent nécessiter des semaines d'hospitalisation.

Les traitements des varices comportent les ligatures des valvules, l'excision par *stripping* (éveinage) des veines grande et petite saphènes et, dans certains cas, des reconstructions valvulaires.

En clinique

Thrombose veineuse profonde

Les thromboses peuvent survenir dans les veines profondes du membre inférieur et au niveau des veines pelviennes. L'étiologie des thromboses veineuses a été parfaitement définie par Virchow qui a décrit une triade devenue classique (stase veineuse, lésion de la paroi veineuse, formation du caillot).

Chez certains patients, une thrombose veineuse profonde des veines du mollet peut s'étendre à la veine fémorale. Le caillot peut se fragmenter et migrer vers le cœur puis dans la circulation pulmonaire, provoquant une occlusion de l'artère pulmonaire, un arrêt cardiopulmonaire et la mort.

Les patients devant subir un geste chirurgical peuvent développer une thrombose veineuse profonde. C'est pourquoi les malades

chirurgicaux reçoivent des soins prophylactiques pour prévenir les thromboses profondes.

Cette prévention comporte la prescription de médicaments anticoagulants et différentes mesures pour éviter la stase veineuse : mobilisation précoce, bas de contention, etc.

Il faut noter la difficulté de faire un diagnostic précoce. Une douleur dans le mollet, une fièvre postopératoire et un œdème de la jambe sont des signes de valeur mais inconstants ou tardifs. Le diagnostic peut être confirmé par l'examen par ultrasons (échographie-Doppler) ou une phlébographie.

Si la thrombose est confirmée, des anticoagulants oraux ou par voie veineuse sont immédiatement prescrits pour empêcher l'extension de la thrombose veineuse.

Lymphatiques

La plupart des vaisseaux lymphatiques du membre inférieur sont drainés vers les nœuds lymphatiques profonds et superficiels situés juste au-dessous du ligament inguinal (figure 6.38).

Nœuds lymphatiques inguinaux superficiels

Les **nœuds lymphatiques inguinaux superficiels** sont environ une dizaine sur le fascia superficiel et disposés parallèlement au ligament inguinal à la partie haute de la cuisse. En dedans, ils s'étendent le long de la partie terminale de la grande veine saphène.

Les nœuds lymphatiques superficiels reçoivent la lymphe de la région glutéale, de la partie basse de la paroi abdominale, du périnée et des régions superficielles du membre inférieur. Ils se drainent dans les lymphatiques qui accompagnent les vaisseaux fémoraux vers les **nœuds lymphatiques iliaques externes** adjacents à l'artère iliaque externe dans l'abdomen.

Nœuds lymphatiques inguinaux profonds

Les **nœuds lymphatiques inguinaux profonds**, au nombre de trois environ, sont situés en dedans de la veine fémorale (figure 6.38).

Les vaisseaux profonds inguinaux reçoivent la lymphe venant du gland du pénis ou du clitoris dans le périnée. Ils sont connectés avec les nœuds lymphatiques superficiels et rejoignent les nœuds lymphatiques iliaques externes par l'intermédiaire des vaisseaux qui passent le long du bord médial de la veine fémorale sous le ligament inguinal. L'espace à travers lequel les vaisseaux lymphatiques passent sous le ligament inguinal est le canal fémoral.

Nœuds lymphatiques poplités

En plus des nœuds lymphatiques inguinaux, il y a un petit groupe de nœuds lymphatiques profonds à la face postérieure du genou situé le long des vaisseaux poplités (figure 6.38). Ces **nœuds lymphatiques poplités** reçoivent la lymphe des vaisseaux superficiels accompagnant la petite saphène et drainent les zones profondes de la jambe et du pied. Ils se jettent finalement dans les nœuds lymphatiques superficiels et profonds inguinaux.

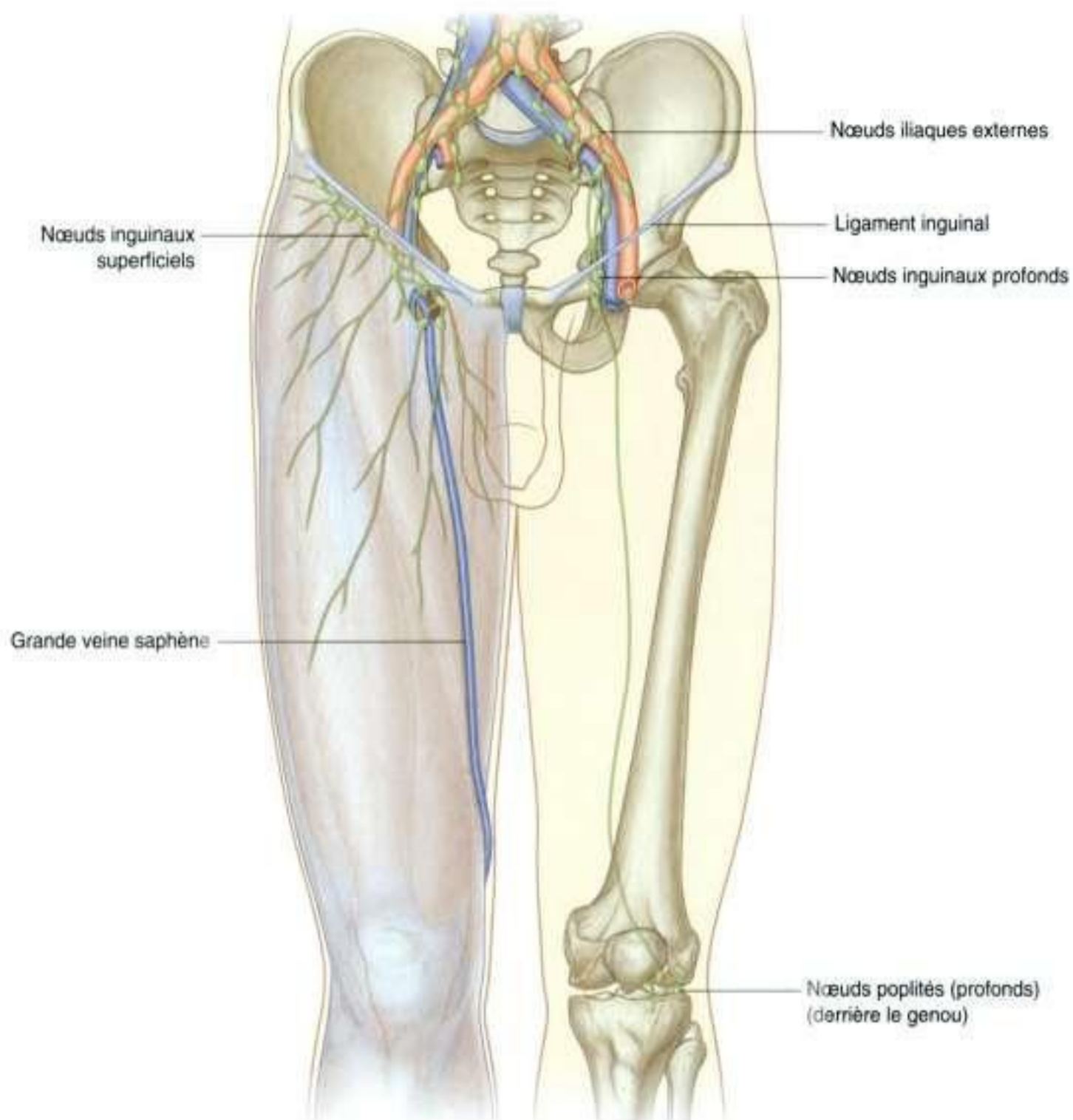


Figure 6.38. Drainage lymphatique du membre inférieur.

Fascia profond et orifice saphène

Fascia lata

La face externe du fascia profond du membre inférieur forme une membrane comme un bas qui couvre le membre et repose sous le fascia superficiel (figure 6.39A). Ce fascia profond est particulièrement épais à la cuisse et à la région glutéale où il est appelé **fascia lata**.

Le fascia lata est amarré en haut à l'os et aux parties molles le long d'une ligne d'insertion qui cor-

respond au bord supérieur du membre inférieur. Commenant en avant et entourant latéralement le membre, cette ligne d'insertion inclut le ligament inguinal, la crête iliaque, le sacrum, le coccyx, le ligament sacrotubéral, la branche inférieure et le corps et sa branche supérieure du pubis.

À sa partie inférieure, le fascia lata se continue avec le fascia profond de la jambe.

Tractus iliotibial

Le fascia lata est épaissi latéralement. Il forme une bande longitudinale (le **tractus iliotibial**) qui descend

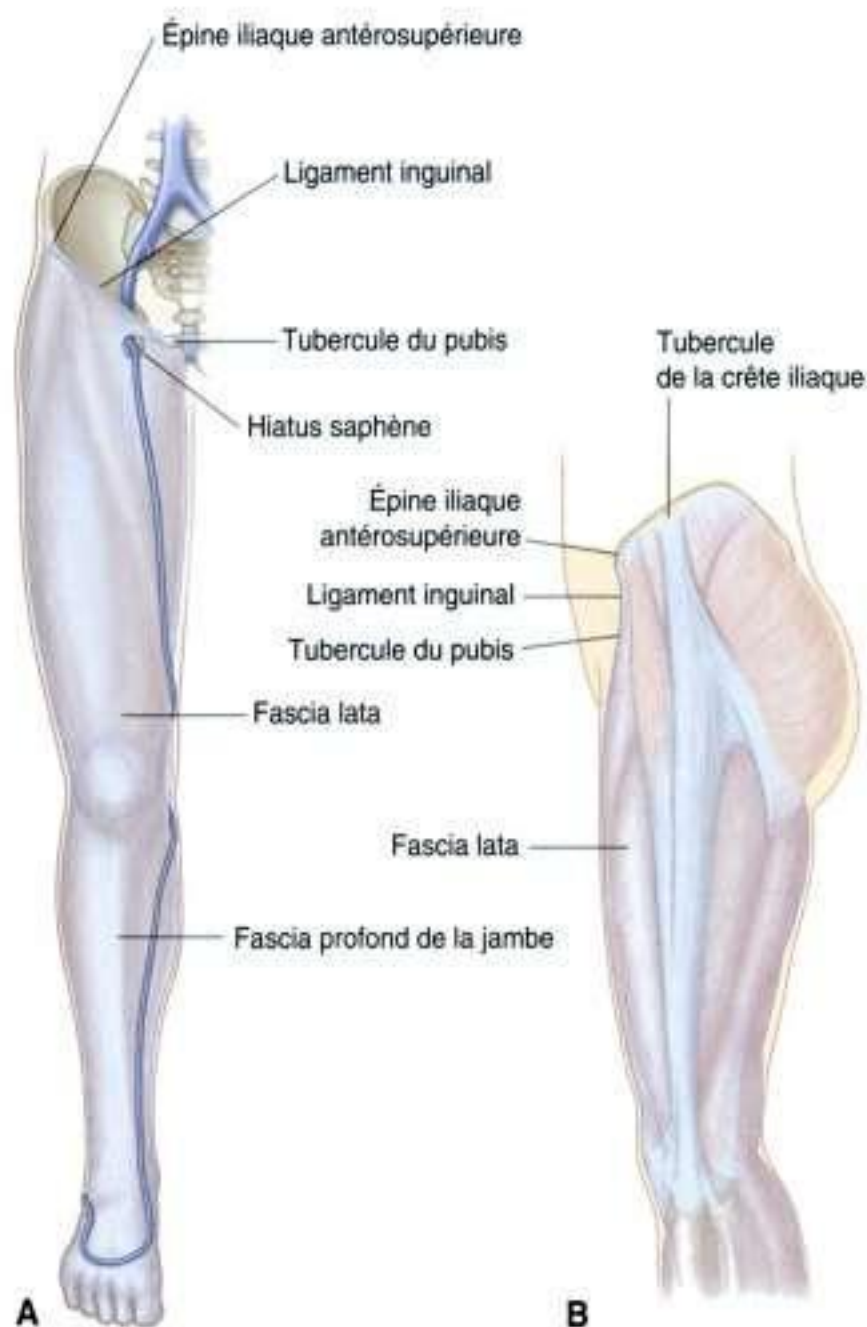


Figure 6.39. Fascia lata. **A.** Membre inférieur droit. Vue antérieure. **B.** Vue de profil.

le long du bord latéral du membre du tubercule de la crête iliaque jusqu'à son insertion osseuse au-dessous de l'interligne articulaire du genou (figure 6.39B).

Le fascia lata, dans sa partie haute dans la région glutéale, se divise en avant pour envelopper le muscle tenseur du fascia lata et en arrière pour envelopper le muscle grand glutéal.

- le muscle tenseur du fascia lata est partiellement inclus dans le fascia. Il s'insère à la partie supérieure et antérieure du tractus iliotibial.
- la plus grande partie du muscle grand glutéal s'insère à la partie postérieure du tractus iliotibial.

Le tenseur du fascia lata et le muscle grand glutéal, travaillant ensemble grâce à leur insertion sur le tractus iliotibial, maintiennent la jambe en extension une fois que les autres muscles ont assuré

l'extension de la jambe au niveau du genou. Le tractus iliotibial et ses deux muscles associés stabilisent l'articulation de la hanche en empêchant le déplacement latéral du fémur proximal. Il assure la coaptation de la tête fémorale dans l'acétabulum.

Hiatus saphène

Le fascia lata a une ouverture à la partie haute de la cuisse, juste au-dessous de la moitié médiale du ligament inguinal, appelée **hiatus saphène**. Elle permet à la grande veine saphène de traverser le fascia profond pour se jeter dans la veine fémorale (figure 6.40).

La limite du hiatus saphène est formée par le bord libre du fascia (bord falciforme) qui descend du ligament inguinal et entoure le bord externe de la veine grande saphène pour s'attacher à la ligne pectinéale (pecten du pubis) de l'os coxal. La grande veine saphène se termine en formant une crosse qui traverse le fascia criblé du hiatus.

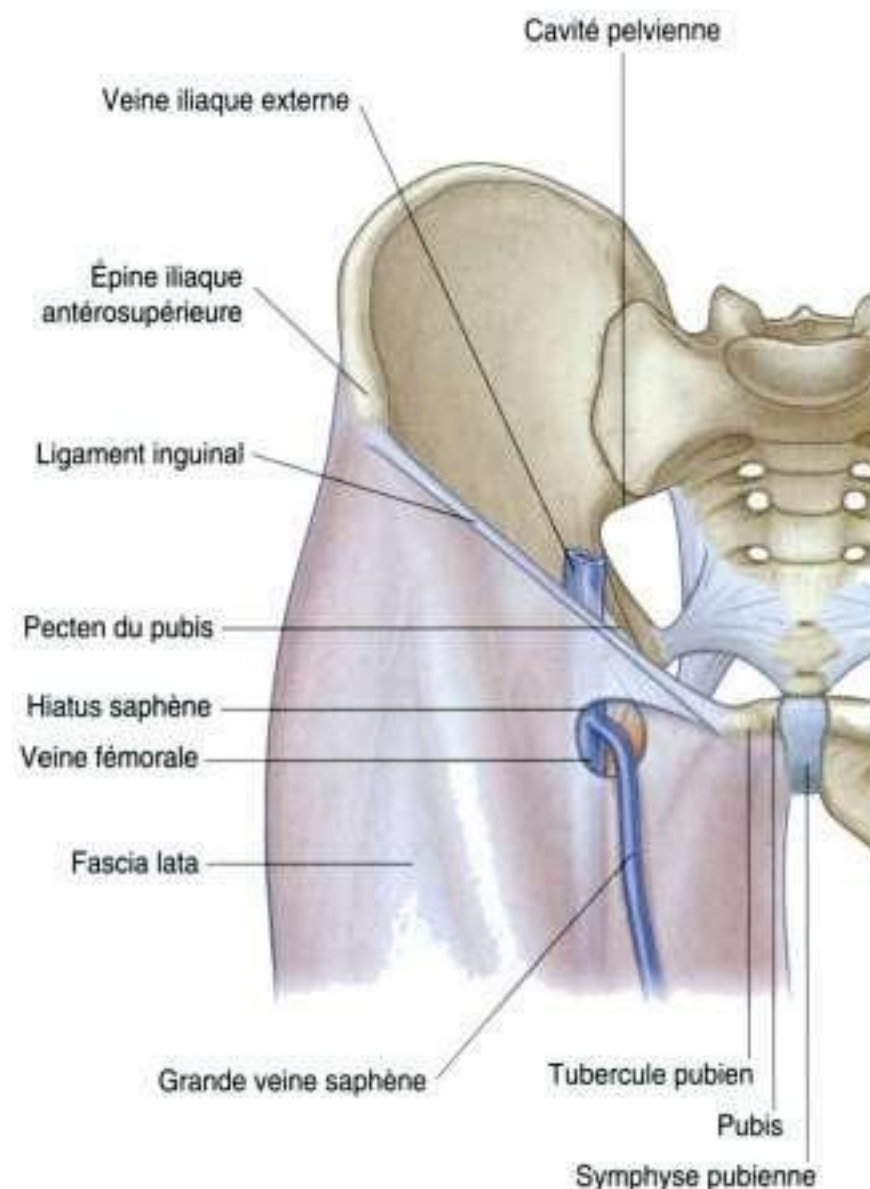


Figure 6.40. Anneau saphène. Vue antérieure.



Trigone fémoral

Le trigone fémoral est une dépression formée par les muscles de la partie proximale de la cuisse à la jonction avec la paroi antérieure de l'abdomen et du membre inférieur (figure 6.41).

- La base du trigone est le ligament inguinal.
- La limite médiale est le relief du muscle long adducteur appartenant au compartiment médial de la cuisse.
- Le bord latéral est le bord médial du muscle sartorius dans le compartiment antérieur de la cuisse.
- Le plancher est formé médialement par les muscles pectiné et long adducteur du compartiment médial de la cuisse et latéralement par le muscle iliopsoas venu de l'abdomen.

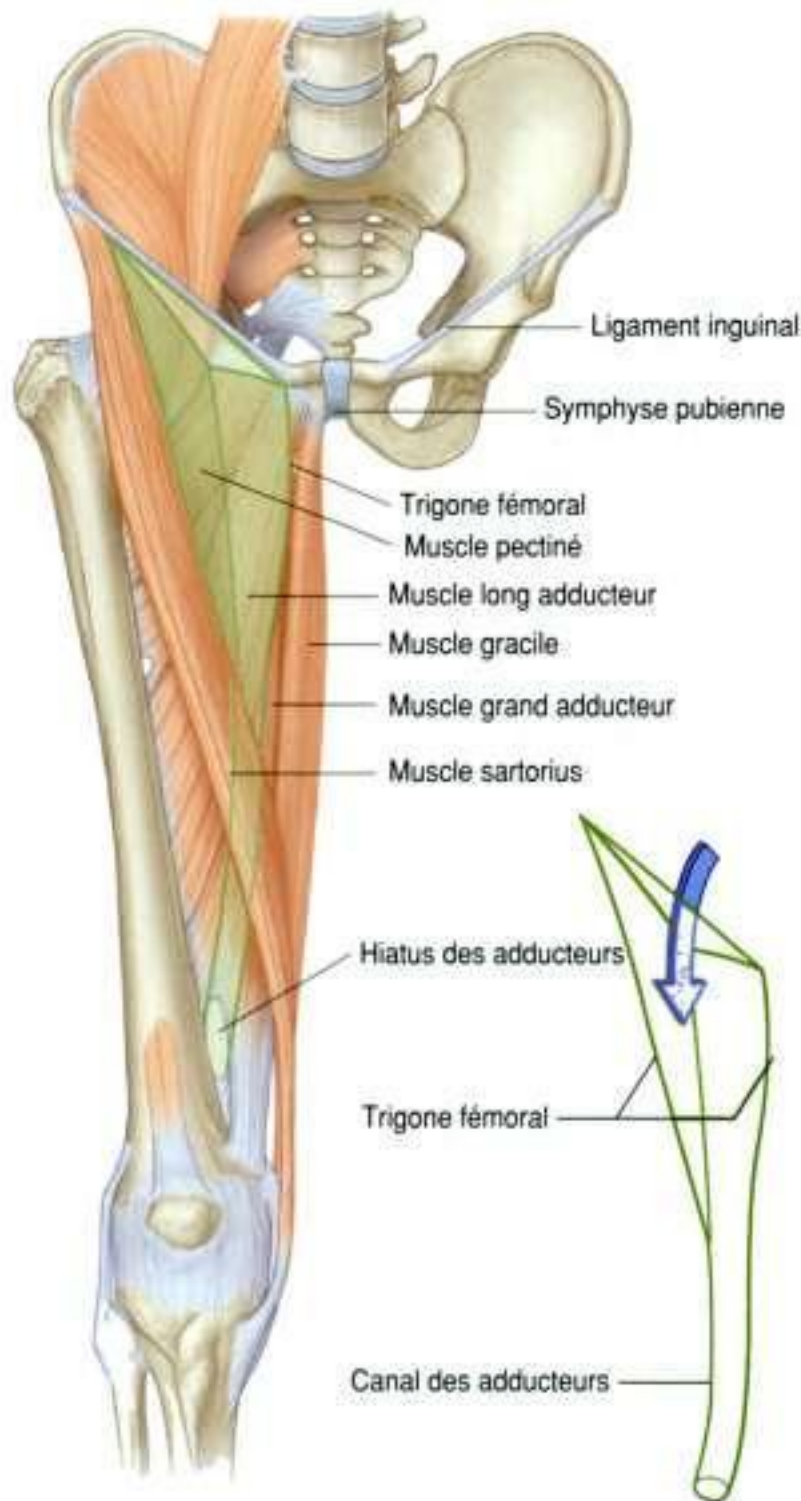


Figure 6.41. Limites du trigone fémoral.

- Le sommet du trigone fémoral pointe vers le bas et est prolongé par le **canal des adducteurs** qui descend médialement à la cuisse pour rejoindre un hiatus à la partie la plus basse du plus grand muscle adducteur de la cuisse (muscle grand adducteur) s'ouvrant dans la fosse poplitée à la face postérieure du genou.

Le nerf fémoral et l'artère fémorale, accompagnés de la veine fémorale et des lymphatiques, passent de l'abdomen au membre inférieur sous le ligament inguinal puis traversent le trigone fémoral (figure 6.42). L'artère fémorale est contenue avec la veine

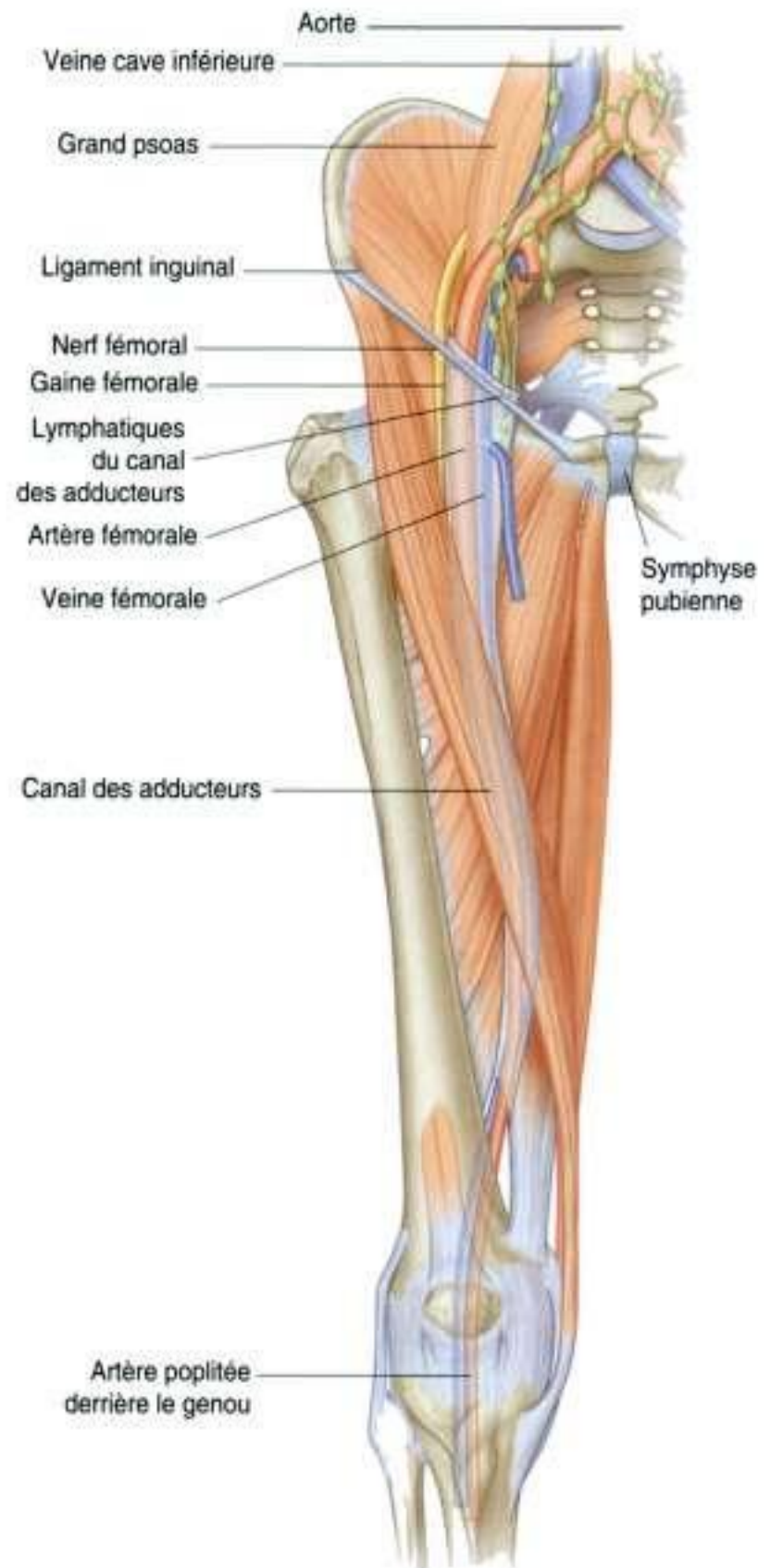


Figure 6.42. Contenu du trigone fémoral.

fémorale dans la gaine fémorale, et descend dans le canal des adducteurs. Ils traversent l'anneau du grand adducteur et sont en continuité avec les vaisseaux poplités derrière le genou. Ils rejoignent les branches terminales du nerf sciatique qui descendent à la face postérieure de la cuisse venant de la région glutéale.

De dehors en dedans, les principaux éléments du trigone fémoral sont le nerf fémoral, l'artère fémorale, la veine fémorale et les vaisseaux lymphatiques. *L'artère fémorale peut être palpée dans le trigone fémoral juste au-dessous du ligament inguinal, à mi-chemin entre l'épine iliaque antérosupérieure et la symphyse pubienne.*

Gaine fémorale

Dans le trigone fémoral, l'artère, la veine fémorale et les lymphatiques satellites sont entourés par une

gaine de fascia en forme d'entonnoir : la **gaine fémorale**. Cette gaine se poursuit en haut avec le fascia transversalis et le fascia iliaca de l'abdomen, et se termine à son extrémité distale par du tissu conjonctif. Chacun des vaisseaux dans la gaine fémorale comporte sa gaine propre. Le compartiment médial le plus important (le canal fémoral) contient les lymphatiques et a une forme conique. L'ouverture de ce canal en haut est un point faible de la partie inférieure de la paroi abdominale et est parfois le siège de hernies. Le nerf fémoral est latéral et n'est pas à l'intérieur de la gaine fémorale.

RÉGION GLUTÉALE

La région glutéale est postérolatérale par rapport à l'os coxal et à l'extrémité proximale du fémur (figure 6.43). Les muscles dans cette région écartent, étendent et tournent en dehors le fémur par rapport à l'os coxal.

En clinique

Accès aux vaisseaux du membre inférieur

L'artère fémorale et la veine fémorale sont situées en profondeur au-dessous du ligament inguinal. L'artère fémorale est palpable et peut être perçue par ses battements à l'aplomb de la tête fémorale et être aisément localisée par les ultrasons. En cas d'urgence, l'accès de ces deux vaisseaux est aisé.

De nombreux procédés radiologiques utilisent le cathétérisme de l'artère ou de la veine fémorale pour obtenir des informations sur le membre controlatéral ou du même côté, mais aussi sur les vaisseaux du thorax et de l'abdomen et la vascularisation cérébrale.

Les cardiologues utilisent aussi l'artère fémorale pour introduire des cathéters dans les vaisseaux permettant l'exploration de la crosse de l'aorte et des artères coronaires. Ces techniques permettent de pratiquer des angiographies et des angioplasties des artères coronaires.

L'accès à la veine fémorale permet d'introduire des cathéters dans les veines rénales, les veines génitales, l'oreillette droite, le côté droit du cœur incluant l'artère pulmonaire et les vaisseaux de l'arbre pulmonaire. L'accès à la veine cave supérieure et aux grosses veines du cou est également possible.

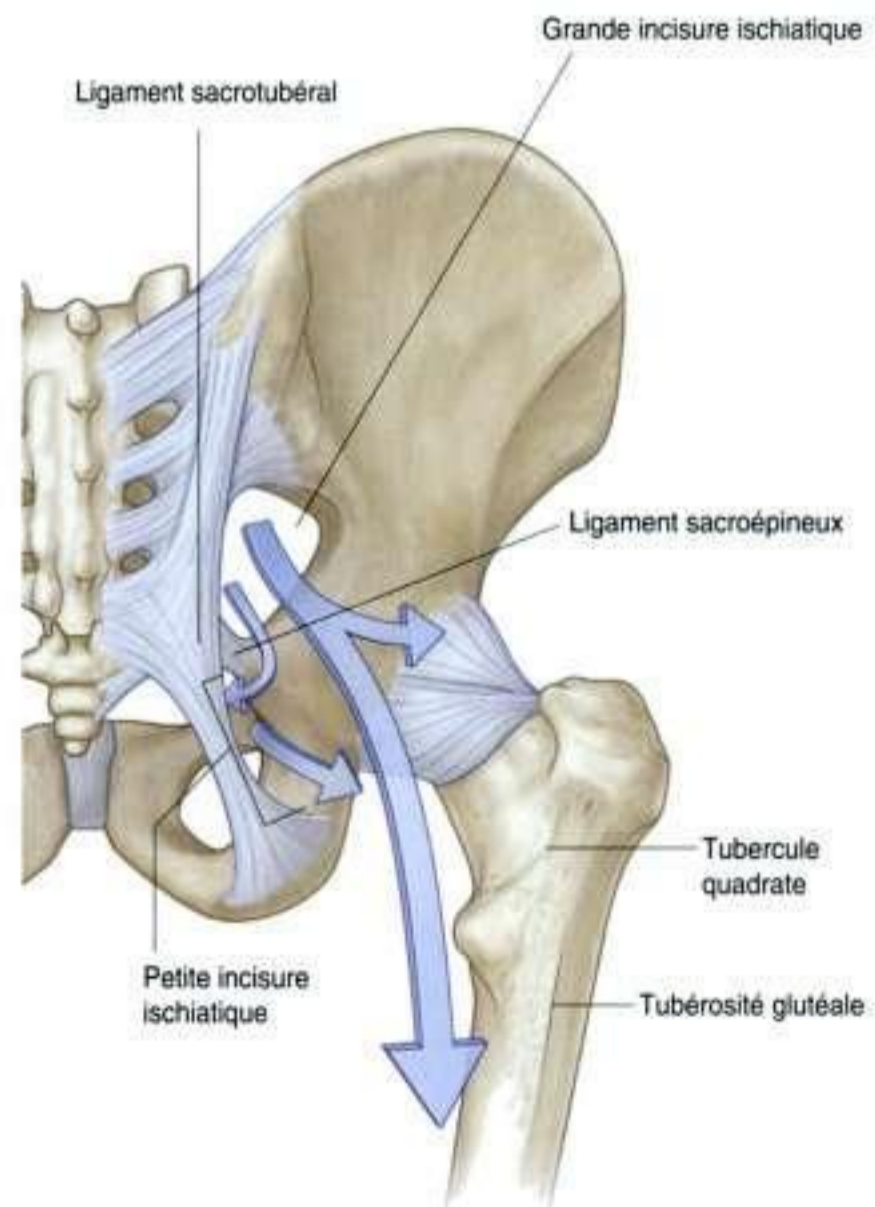


Figure 6.43. Région glutéale. Vue postérieure.



Membre inférieur

La région glutéale communique en avant et en dedans avec la cavité pelvienne à travers les grandes et petites incisures ischiatiques. Plus bas, elle se continue avec la face postérieure de la cuisse.

Le nerf sciatique entre dans le membre inférieur venant de la cavité pelvienne en passant à travers la grande incisure ischiatique, puis descend à travers la région glutéale pour atteindre la face postérieure de la cuisse, la jambe et le pied.

Le nerf pudendal et les vaisseaux pudendaux internes venus de la cavité pelvienne et du périnée traversent la grande incisure ischiatique pour entrer dans la région glutéale et passent immédiatement

à travers la petite incisure ischiatique pour rejoindre le périnée. Le nerf de l'obturateur interne et du jumeau supérieur suit un trajet similaire. Les autres nerfs et vaisseaux qui passent à travers la grande incisure ischiatique venant de la cavité pelvienne sont destinés à la région glutéale.

Muscles

Les muscles de la région glutéale (tableau 6.2) sont divisés en deux groupes :

Tableau 6.2 Muscles de la région glutéale.

Muscle	Origine	Terminaison	Innervation	Fonction
Piriforme	Face antérieure du sacrum entre les foramens antérieurs sacraux	Côté médial du bord supérieur du grand trochanter	Rameaux de L5, S1, S2	Rotation latérale du fémur en extension de la hanche; écarte le fémur en flexion de la hanche
Obturateur interne	Face interne de la membrane obturatrice et de l'os voisin du trou obturé	Côté médial du grand trochanter	Nerf de l'obturateur interne (L5, S1)	Rotation latérale du fémur la hanche en extension; abduction du fémur la hanche fléchie
Jumeau supérieur	Surface externe de l'épine ischiatique	Chemine le long du bord supérieur du muscle obturateur interne et se fixe sur le côté médial du grand trochanter du fémur avec le tendon de l'obturateur interne	Nerf de l'obturateur interne (L5, S1)	Rotation latérale du fémur étendu; abduction la hanche fléchie
Jumeau inférieur	Partie supérieure de la tubérosité ischiatique	Chemine le long du bord inférieur du tendon de l'obturateur interne et s'insère sur le côté médial du grand trochanter avec le tendon de l'obturateur interne	Nerf du carré fémoral (L5, S1)	Rotation latérale de la hanche en extension; abduction de la hanche fléchie
Carré fémoral	Face latérale de l'ischium juste en avant de la tubérosité ischiatique	Tubercule quadrate sur la crête intertrochantérique du fémur proximal	Nerf du carré fémoral (L5, S1)	Rotation latérale de la hanche
Muscle petit glutéal	Face externe de l'ilium entre les lignes glutéales inférieure et antérieure	Facette linéaire sur la face antérolatérale du grand trochanter	Nerf glutéal supérieur (L4, L5, S1)	Abduction du fémur; maintient le pelvis pendant le temps d'élévation du membre inférieur; empêche la chute du bassin du côté opposé au membre en appui pendant la marche; abduction et rotation médiale de la cuisse

(Suite)

Tableau 6.2 Muscles de la région glutéale. (Suite)

Muscle	Origine	Terminaison	Innervation	Fonction
Muscle moyen glutéal	Face externe de l'ilium entre les lignes glutéales antérieure et postérieure	Facette allongée sur la face latérale du grand trochanter	Nerf glutéal supérieur (L4, L5, S1)	Abduction du fémur; maintient le bassin pendant le temps d'élévation du membre inférieur; empêche la chute du bassin du côté opposé durant la marche; abduction de la cuisse et rotation médiale par ses fibres antérieures et rotation latérale par ses fibres postérieures
Muscle grand glutéal	Fascia recouvrant le moyen glutéal, face externe de l'ilium derrière la ligne glutéale postérieure, fascia du muscle érecteur du rachis, face dorsale de la partie basse du sacrum, bord latéral du coccyx, face externe du ligament sacrotubéral	Bord postérieur du tractus iliotibial et tubérosité glutéale du fémur proximal	Nerf glutéal inférieur (L5, S1, S2)	Extenseur puissant du fémur la hanche fléchie; stabilisateur de la hanche et du genou; abducteur et rotateur latéral de la cuisse
Tenseur du fascia lata	Bord latéral de la crête iliaque entre l'épine iliaque antérosupérieure et le tubercule de la crête	Tractus iliotibial	Nerf glutéal supérieur (L4, L5, S1)	Stabilise le genou en extension

Les segments spinaux en gras indiquent les principaux segments médullaires d'innervation motrice.

- un groupe profond de petits muscles qui sont des rotateurs externes du fémur. Il comprend le piriforme, l'obturateur interne, le jumeau supérieur, le jumeau inférieur et le carré fémoral;
- un groupe superficiel de muscles plus importants qui, en majorité, écartent et étendent le fémur, et qui comprend le petit glutéal, le moyen glutéal, le grand glutéal et le tenseur du fascia lata. Ces deux derniers muscles stabilisent le genou en extension en agissant sur une bande longitudinale du fascia profond appelée le tractus iliotibial. Ce tractus passe à la face latérale de la cuisse pour s'attacher à la partie proximale du tibia au niveau de la jambe.

La plupart des nerfs importants de la région glutéale sont situés entre les deux plans musculaires superficiel et profond.

Groupe profond Piriforme

Le muscle **piriforme** est le plus supérieur des muscles du groupe profond (figure 6.44). C'est un muscle de la paroi pelvienne et de la région glutéale (voir p. 405). Il prend naissance entre les fora-

mens sacraux antérieurs de la face antérolatérale du sacrum et se dirige latéralement et en bas pour traverser la grande incisure ischiatique.

Dans la région glutéale, le piriforme passe en arrière de la hanche et s'insère sur une facette sur le bord supérieur du grand trochanter.

Le piriforme est un rotateur externe de la hanche et un abducteur de la hanche. Il est innervé dans la cavité pelvienne par le nerf du piriforme qui provient des nerfs spinaux S1 et S2 du plexus sacral (voir p. 438).

En plus de son action sur la hanche, le muscle piriforme est un important repère, car il divise la grande incisure ischiatique en deux régions distinctes : une située au-dessus, l'autre au-dessous du muscle piriforme. Les vaisseaux et les nerfs venus du pelvis pour rejoindre la région glutéale traversent la grande incisure ischiatique soit au-dessus, soit au-dessous du piriforme :

- le nerf glutéal supérieur et les vaisseaux passent au-dessus du piriforme;
- tous les autres vaisseaux et nerfs, y compris le nerf sciatique, passent entre le pelvis et la région glutéale à travers la grande incisure ischiatique au-dessous du piriforme.

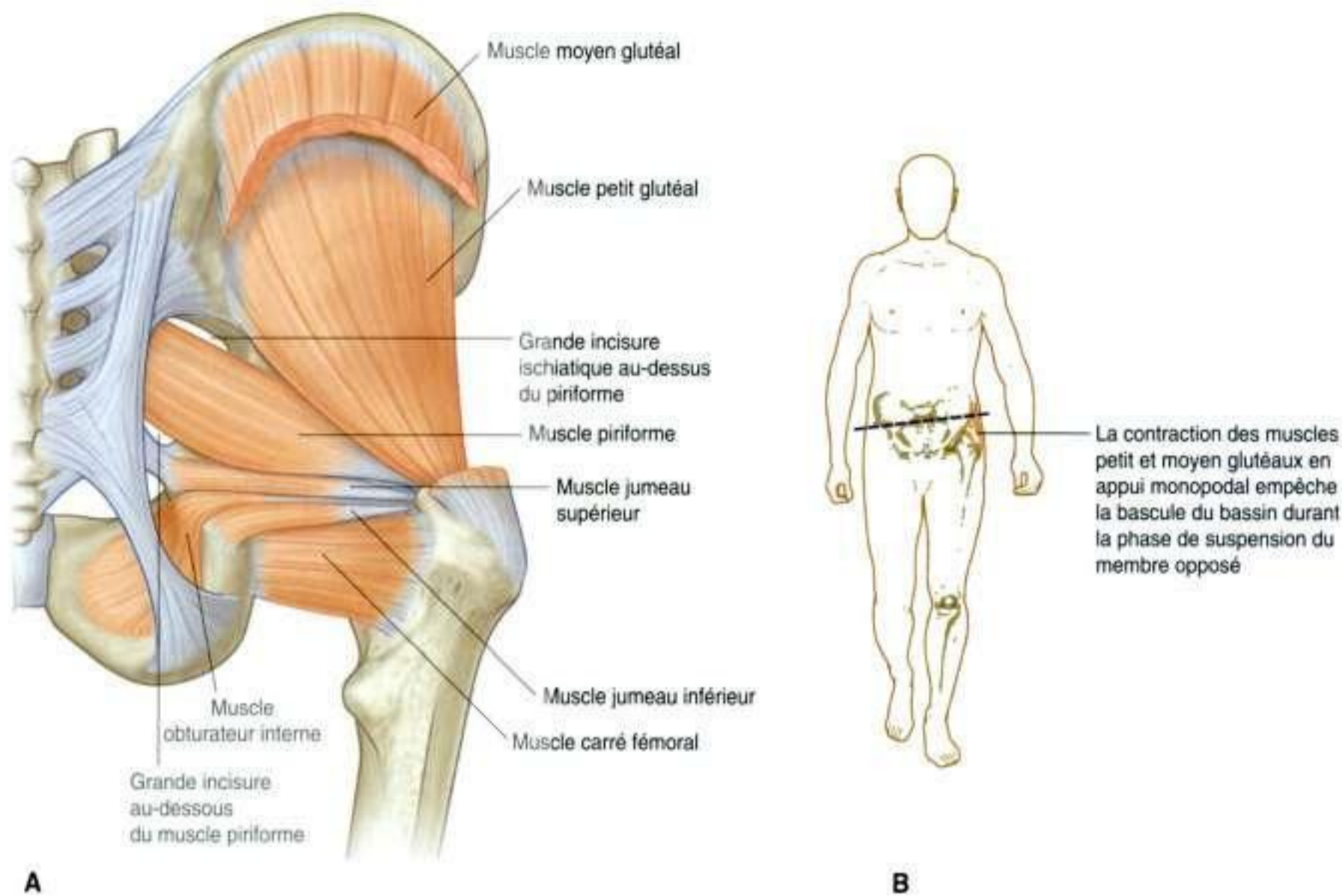


Figure 6.44. Muscles profonds de la région glutéale. A. Vue postérieure. B. Fonction.

Obturateur interne

Le muscle **obturateur interne**, comme le piriforme, est un muscle de la paroi pelvienne destiné à la région glutéale (figure 6.44). En forme d'éventail, le muscle s'insère sur la face médiale de la membrane obturatrice et sur l'os avoisinant du foramen obturé (voir p. 402). Le plancher pelvien est amarré à une bande fibreuse qui croise la face médiale du muscle. Le muscle obturateur interne forme :

- la paroi antérolatérale de la cavité pelvienne au-dessus du plancher pelvien ;
- la paroi latérale de la fosse ischioanale du périnée au-dessous du plancher pelvien.

Les fibres du muscle obturateur interne convergent latéralement pour former un tendon qui fait un angle de 90° autour de l'ischium entre l'épine ischiatique et la tubérosité ischiatique, et passe à travers la petite incisure ischiatique pour pénétrer dans la

région glutéale. Le tendon se porte en arrière vers l'articulation de la hanche et s'attache sur la face médiale du bord supérieur du grand trochanter, juste au-dessous de l'insertion du muscle piriforme.

L'obturateur est un rotateur externe de la hanche et un abducteur du fémur. Il est innervé par le nerf de l'obturateur interne.

Jumeaux supérieur et inférieur

Les muscles jumeaux supérieur et inférieur sont une paire de muscles triangulaires en rapport avec les bords supérieur et inférieur de l'obturateur interne (figure 6.44).

- La base du **jumeau supérieur** naît de la face externe de l'épine ischiatique ;
- La base du **jumeau inférieur** naît de la partie supérieure de la tubérosité ischiatique.

Les fibres des muscles jumeaux s'attachent le long du tendon de l'obturateur interne, et les extrémités des deux muscles s'insèrent avec le tendon de l'obturateur interne sur le grand trochanter.

Le jumeau supérieur est innervé par le nerf de l'obturateur interne, et le jumeau inférieur par le nerf du carré fémoral. Les muscles jumeaux agissent comme le muscle obturateur interne et tournent le fémur latéralement et l'écartent au niveau de la hanche.

Carré fémoral

Le muscle **carré fémoral** est le plus inférieur des muscles du groupe profond de la région glutéale (figure 6.44). C'est un muscle rectangulaire et plat situé au-dessous de l'obturateur interne.

Le carré fémoral est inséré à son extrémité médiale sur une ligne rugueuse de la face latérale de l'ischium juste en avant de la tubérosité ischiatique et, à l'autre extrémité, se fixe au tubercule quadraté sur la crête intertrochantérique du fémur proximal.

Le carré fémoral tourne en dehors le fémur à la hanche et est innervé par le nerf du carré fémoral.

Groupe superficiel Muscles petit glutéal et moyen glutéal

Les muscles petit glutéal et moyen glutéal sont deux muscles du groupe superficiel de la région glutéale.

Muscle petit glutéal

Le muscle **petit glutéal** a une forme en éventail. Il s'insère sur la face externe de l'aile iliaque entre les lignes glutéales inférieure et antérieure. Les fibres musculaires convergent en dehors et en bas pour former un tendon qui se fixe sur une large facette à la face antérolatérale du grand trochanter.

Muscle moyen glutéal

Le muscle **moyen glutéal** recouvre le petit glutéal et a aussi une forme en éventail. Il a une large insertion sur la face externe de l'aile iliaque entre les lignes glutéales antérieure et postérieure. Il s'attache à une facette allongée sur la face latérale du grand trochanter.

Les muscles petit et moyen glutéaux écartent le fémur au niveau de la hanche et empêchent ou réduisent la chute du bassin du côté opposé lors de l'appui monopodal. Les deux muscles sont innervés par le nerf glutéal supérieur.

Muscle grand glutéal

Le grand glutéal est le plus gros muscle de la région glutéale et recouvre la plupart des autres muscles glutéaux (figure 6.45).

Le muscle, de forme quadrangulaire, a de nombreuses insertions :

- à la surface rugueuse de l'aile iliaque derrière la ligne glutéale postérieure;
- le long de la face dorsale de la partie basse du sacrum et de la face latérale du coccyx;
- à la surface externe du ligament sacrotubéral;
- au fascia recouvrant le muscle moyen glutéal;
- au fascia recouvrant le muscle érecteur du rachis.

Il est souvent décrit comme étant inclus entre deux couches du fascia lata qui recouvrent la cuisse et la région glutéale.

Latéralement, la partie haute et les parties superficielles les plus basses du grand glutéal s'insèrent à la partie postérieure d'un épaississement du fascia

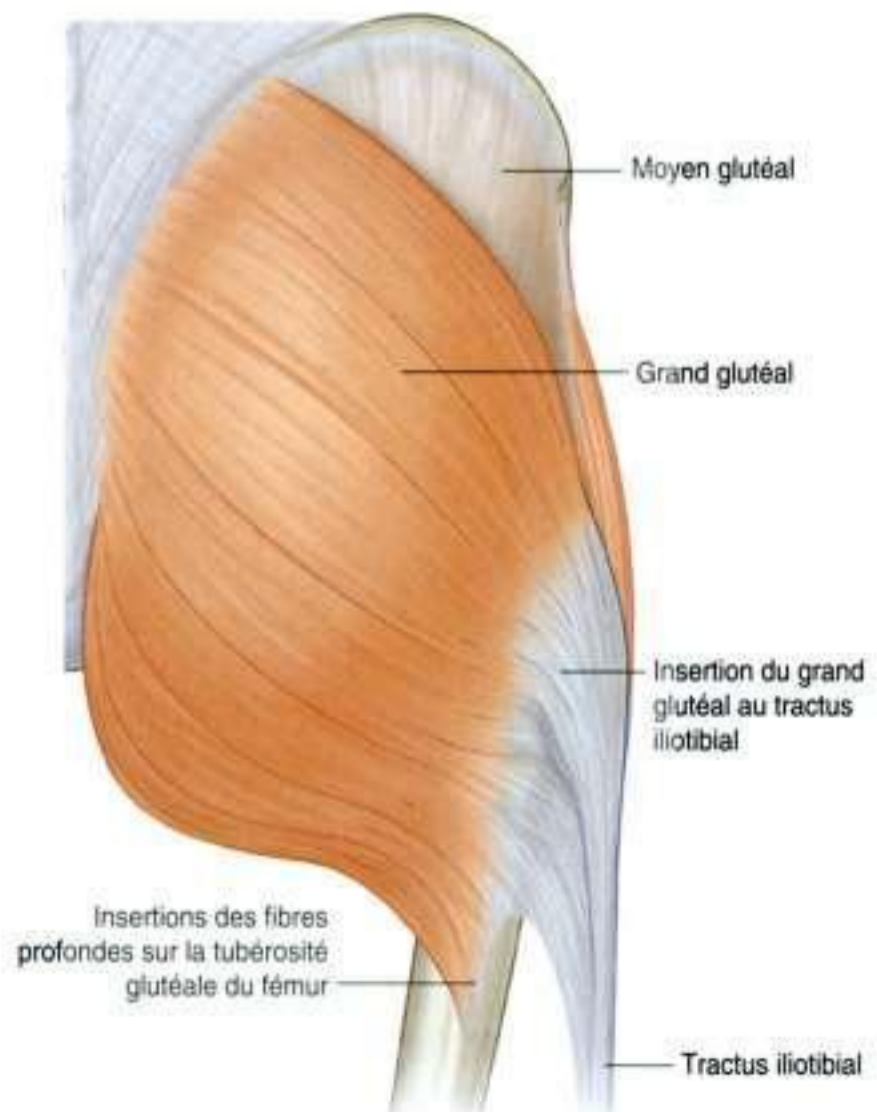


Figure 6.45. Muscle grand glutéal. Vue postérieure.

lata formant le tractus iliotibial, qui passe sur la face latérale du grand trochanter et descend à la cuisse jusqu'à la partie haute de la jambe. Les fibres profondes distales s'insèrent sur la tubérosité glutéale du fémur.

Le grand glutéal est surtout un extenseur de la cuisse au niveau de la hanche. Par son insertion sur le tractus iliotibial, il stabilise aussi le genou et la hanche. Il est innervé par le nerf glutéal inférieur.

Tenseur du fascia lata

Le muscle tenseur du fascia lata est le plus antérieur des muscles du groupe superficiel des muscles de la région glutéale. Il recouvre le petit glutéal et la partie antérieure du moyen glutéal (figure 6.46).

Le tenseur du fascia lata naît au bord externe de la crête iliaque entre l'épine iliaque antérosupérieure et le tubercule de la crête. Les fibres musculaires descendent se fixer au bord antérieur du tractus iliotibial du fascia profond, qui s'étend sur la face latérale de la cuisse et va se fixer à l'extrémité supérieure du tibia. Comme le grand glutéal, le muscle tenseur du fascia lata est inclus dans un dédoublement du fascia lata.

Le muscle tenseur du fascia lata stabilise le genou en extension par son action sur le tractus iliotibial. Par sa situation à la face latérale du grand trochanter, il stabilise la hanche en maintenant la tête fémorale dans l'acétabulum (figure 6.46). Il est innervé par le nerf glutéal supérieur.

Nerfs

Sept nerfs venant du pelvis pénètrent dans la région glutéale à travers la grande incisure ischiatique (figure 6.47A) : le nerf glutéal supérieur, le nerf sciatique, le nerf du carré fémoral, le nerf de l'obturateur interne, le nerf cutané postérieur de la cuisse, le nerf pudendal et le nerf glutéal inférieur.

Un nerf supplémentaire, le nerf perforant cutané, entre directement dans la région glutéale en passant à travers le ligament sacrotubéral.

Quelques-uns de ces nerfs, tels le nerf sciatique et le nerf pudendal, ne font que traverser la région glutéale en route pour une autre région. D'autres nerfs, tels les nerfs glutéaux supérieur et inférieur, innervent les structures de la région glutéale. Beaucoup de nerfs dans la région glutéale sont dans le plan entre les groupes superficiel et profond des muscles de la région.

Nerf glutéal supérieur

De tous les nerfs qui traversent la grande incisure ischiatique, le nerf glutéal supérieur est le seul qui passe au-dessus du muscle piriforme (figure 6.47A). Après sa pénétration dans la région glutéale, le nerf fait un coude autour du bord inférieur du muscle petit glutéal et se porte en avant et latéralement

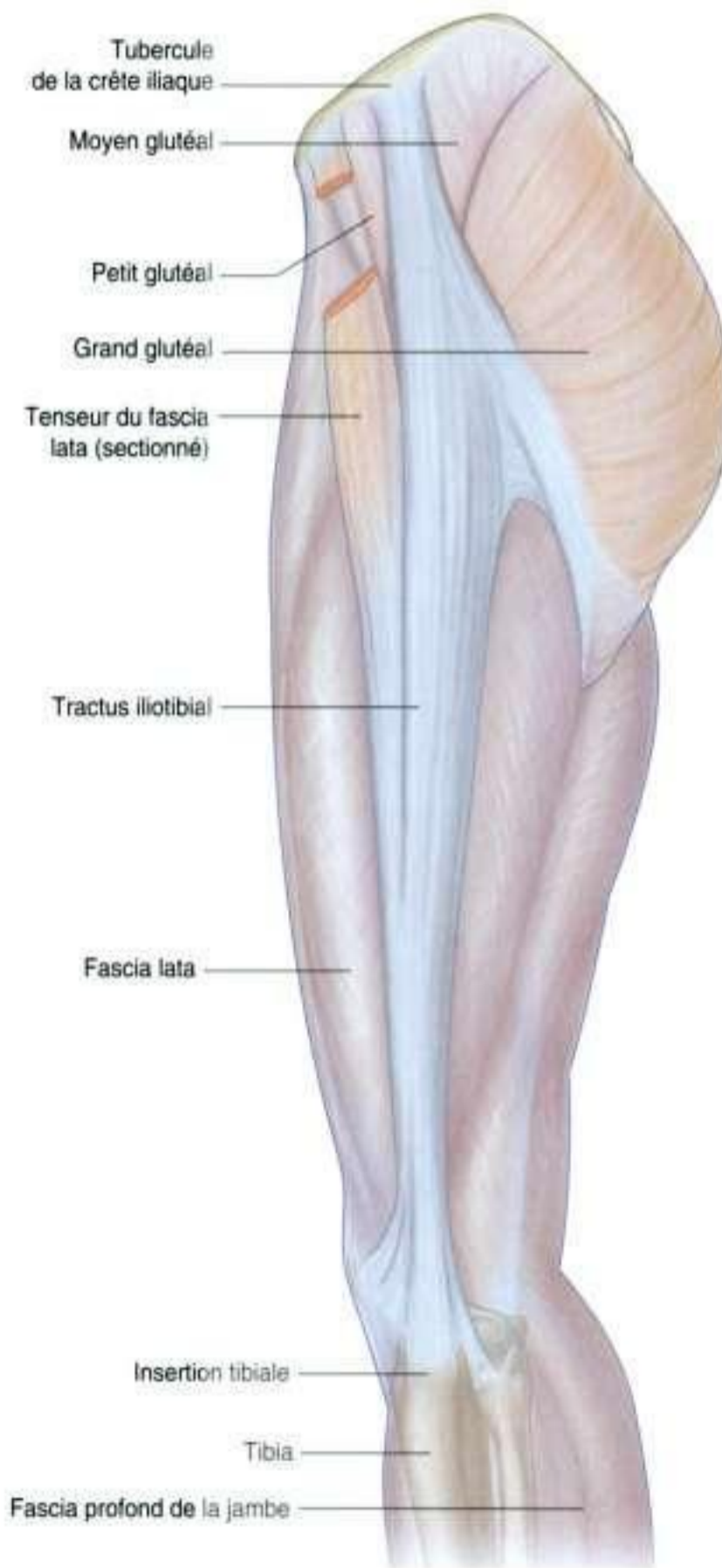
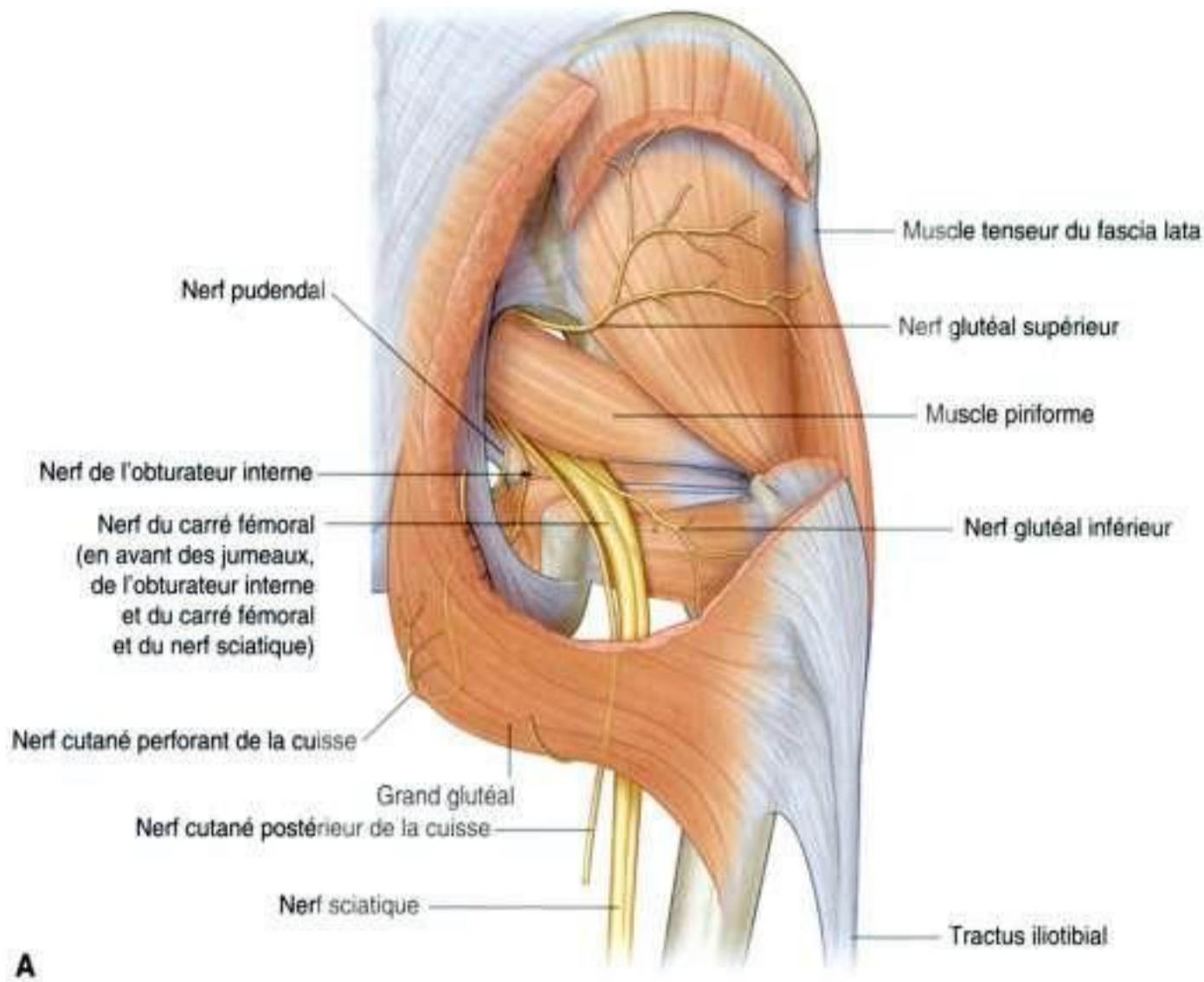


Figure 6.46. Tenseur des fasciæ latae. Région glutéale gauche. Vue latérale.



A

Figure 6.47. Nerfs de la région glutéale. **A.** Vue postérieure.

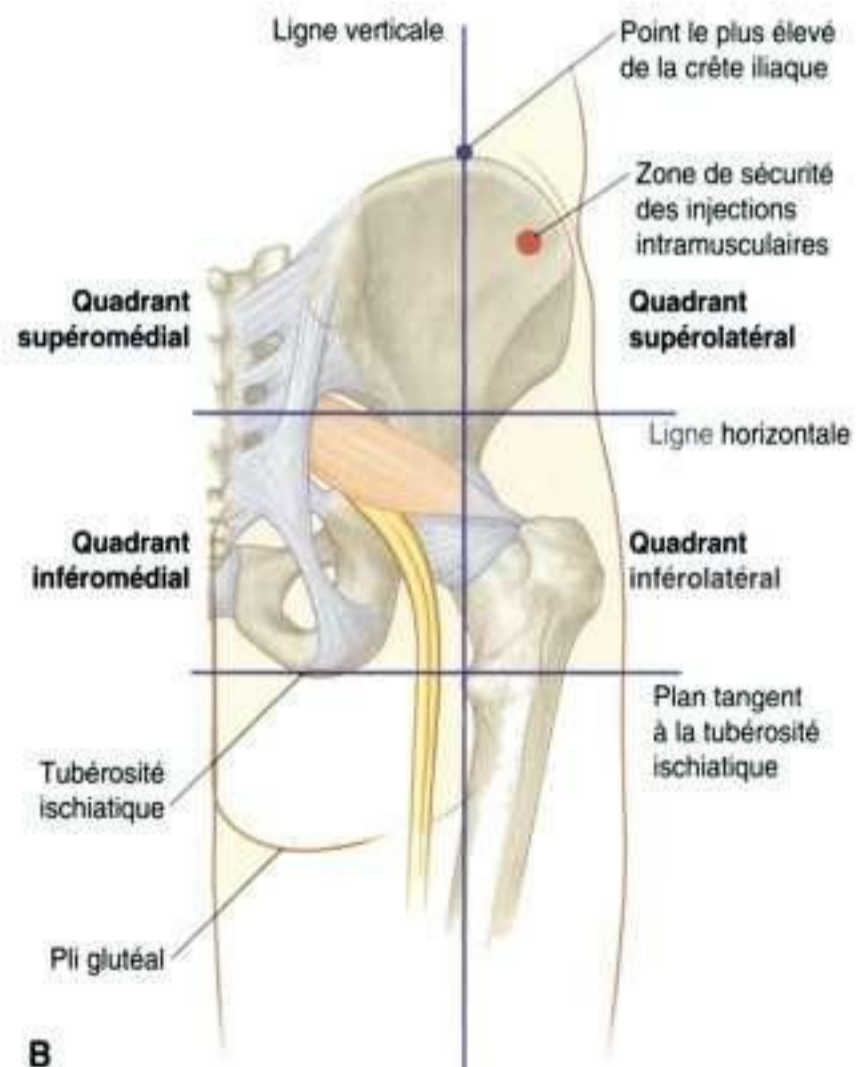
dans le plan entre muscles petit glutéal et moyen glutéal.

Le nerf glutéal supérieur innerve les deux muscles moyen et petit glutéaux et se termine en innervant le tenseur du fascia lata.

Nerf sciatique

Le nerf sciatique entre dans la région glutéale à travers la grande incisure ischiatique en passant sous le muscle piriforme (figure 6.47A). Il descend dans le plan entre les muscles superficiels et profonds de la région glutéale, croisant la face postérieure d'abord de l'obturateur interne et des jumeaux puis du carré fémoral. Il est situé profondément sous le muscle grand glutéal à mi-chemin entre la tubérosité ischiatique et le grand trochanter. Au bord inférieur du muscle carré fémoral, le nerf sciatique entre dans la face postérieure de la cuisse.

Le nerf sciatique est le plus gros nerf du corps. Il innerve tous les muscles du compartiment postérieur de la cuisse qui fléchissent le genou et tous les muscles qui animent la cheville et le pied. Il innerve aussi une grande partie du revêtement cutané du membre inférieur.



B

Figure 6.47, suite. Nerfs de la région glutéale. **B.** Siège des injections intramusculaires.



En clinique

Injections intramusculaires

Il est parfois nécessaire d'administrer des médicaments par voie intramusculaire, c'est-à-dire par injection directe dans le muscle. Cette pratique ne doit pas léser les structures nerveuses et vasculaires. Un site typique d'injection intramusculaire est la région glutéale. Le nerf sciatique traverse la région et doit être évité. Le siège le plus sûr est l'injection intramusculaire dans le quadrant supérieur et latéral.

La région glutéale peut être divisée en quadrants par deux lignes imaginaires dessinées en utilisant des repères osseux palpables (figure 6.47B). Une ligne descend verticalement du point le plus élevé de la crête iliaque. Une autre ligne horizontale croisant la première passe à mi-chemin entre le point le plus élevé de la crête iliaque et le plan horizontal au niveau de la tubérosité ischiatique.

Il est important de se rappeler que la région glutéale s'étend aussi en avant jusqu'à l'épine iliaque

antérosupérieure. Le nerf sciatique traverse la partie la plus élevée du quadrant médial inférieur puis descend le long du bord médial du quadrant latéral inférieur.

Parfois, le nerf sciatique se divise en ses deux branches terminales, le nerf tibial et le nerf fibulaire commun dans le pelvis. Dans ce cas, le nerf fibulaire commun rejoint la région glutéale à travers le muscle piriforme, ou même au-dessus.

Le nerf glutéal supérieur et les vaisseaux, normalement, entrent dans la région glutéale en passant au-dessus du muscle piriforme et se dirigent vers le haut et latéralement.

Le coin antérieur du quadrant supérieur latéral est normalement utilisé pour les injections afin d'éviter tout traumatisme du nerf sciatique et des autres nerfs et vaisseaux de la région. Une aiguille placée dans cette région atteint le moyen glutéal en avant et au-dessus du bord du grand glutéal.

Nerf du carré fémoral

Le nerf du carré fémoral entre dans la région glutéale à travers la grande incisure ischiatique en passant sous le muscle piriforme et en avant du nerf sciatique (figure 6.47A). À la différence des autres nerfs de la région glutéale, le nerf du carré fémoral est situé en avant du plan des muscles profonds et du nerf sciatique.

Le nerf du carré fémoral descend le long de l'ischium en avant du tendon du muscle obturateur interne et des muscles jumeaux, et atteint le carré fémoral qu'il innerve. Il donne une branche au muscle jumeau inférieur.

Nerf de l'obturateur interne

Le nerf de l'obturateur interne entre dans la région glutéale en traversant la grande incisure ischiatique sous le piriforme. Il est situé entre le nerf cutané postérieur de la cuisse et le nerf pudendal (figure 6.47A). Il donne une petite branche au muscle jumeau supérieur puis il contourne en arrière l'épine ischiatique pour entrer dans la fosse ischiorectale et innerver le muscle obturateur interne par sa face médiale dans le périnée.

Nerf cutané postérieur de la cuisse

Le nerf cutané postérieur de la cuisse pénètre dans la région glutéale par la grande incisure ischiatique sous le muscle piriforme et immédiatement en dedans du nerf sciatique (figure 6.47A). Il descend dans la région glutéale juste en avant du muscle grand glutéal et entre dans la partie postérieure de la cuisse.

Le nerf cutané postérieur de la cuisse donne un grand nombre de branches glutéales qui contournent le bord inférieur du muscle grand glutéal pour innerver la peau au niveau du pli glutéal. Une petite branche périnéale située médialement contribue à l'innervation du scrotum ou de la grande lèvre dans le périnée. Le tronc principal du nerf cutané postérieur de la cuisse descend dans la cuisse et donne des branches qui vont innerver la peau de la face postérieure de la cuisse et de la jambe.

Nerf pudendal

Le nerf pudendal entre dans la région glutéale par la grande incisure ischiatique en passant sous le muscle piriforme et en dedans du nerf sciatique (figure 6.47A).

Il passe sur le ligament sacroépineux puis pénètre immédiatement à travers la petite incisure ischiatique dans la région périnéale. Le passage du nerf pudendal dans la région glutéale est court et le nerf est souvent caché par le bord supérieur du ligament sacrotubéral.

Le nerf pudendal est le plus important nerf somatique du périnée et ne donne aucune branche dans la région glutéale.

Nerf glutéal inférieur

Le nerf glutéal inférieur entre dans la région glutéale par la grande incisure ischiatique sous le muscle piriforme et chemine à la face postérieure du nerf sciatique (figure 6.47A). Il pénètre dans le muscle grand glutéal qu'il innerve.

Nerf perforant cutané

Le nerf perforant cutané est le seul nerf de la région glutéale qui ne pénètre pas dans la région en passant par la grande incisure ischiatique. C'est un petit nerf qui se détache du plexus sacral dans la cavité pelvienne et perfore le ligament sacrotubéral. Il décrit alors une boucle autour du bord inférieur du muscle grand glutéal et assure l'innervation cutanée en regard de la partie médiale du muscle grand glutéal (figure 6.47A).

Artères

Deux artères entrent dans la région glutéale venant de la cavité pelvienne en traversant la grande incisure ischiatique : l'artère glutéale inférieure et l'artère glutéale supérieure (figure 6.48). Elles irriguent la région glutéale et la cuisse et ont d'importantes anastomoses avec les branches de l'artère fémorale.

Artère glutéale inférieure

L'artère glutéale inférieure naît du tronc antérieur de l'artère iliaque interne dans la cavité pelvienne. L'artère sort de la cavité pelvienne avec le nerf glutéal inférieur en traversant la grande incisure ischiatique sous le muscle piriforme (figure 6.48).

L'artère glutéale inférieure irrigue les muscles voisins et descend dans la région glutéale et dans la cuisse où elle irrigue les structures voisines et s'anastomose avec les branches perforantes de l'artère fémorale. Elle donne aussi une branche au nerf sciatique.

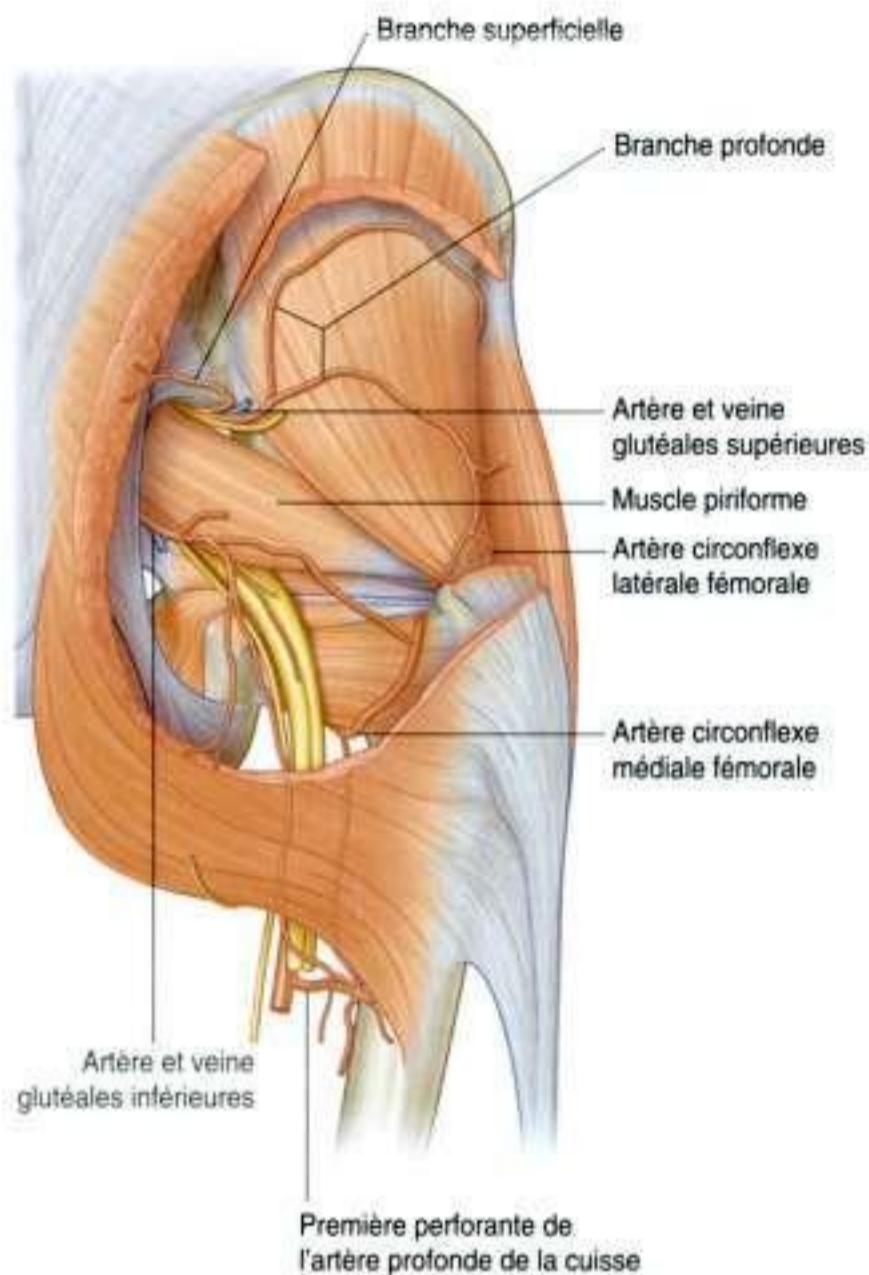


Figure 6.48. Artères de la région glutéale. Vue postérieure.

Artère glutéale supérieure

L'artère glutéale supérieure naît du tronc postérieur de l'artère iliaque interne dans la cavité pelvienne. Elle passe avec le nerf glutéal supérieur à travers la grande incisure ischiatique au-dessus du muscle piriforme (figure 6.48). Dans la région glutéale, elle se divise en une branche superficielle et une branche profonde :

- la branche superficielle chemine à la face profonde du muscle grand glutéal ;
- la branche profonde passe entre les muscles moyen et petit glutéaux.

En plus de la vascularisation des muscles voisins, l'artère glutéale supérieure participe à la vascularisation de l'articulation de la hanche. Des branches de l'artère s'anastomosent avec les artères circonflexes médiale et latérale venues de l'artère fémorale profonde à la cuisse, et avec l'artère glutéale inférieure (figure 6.49).

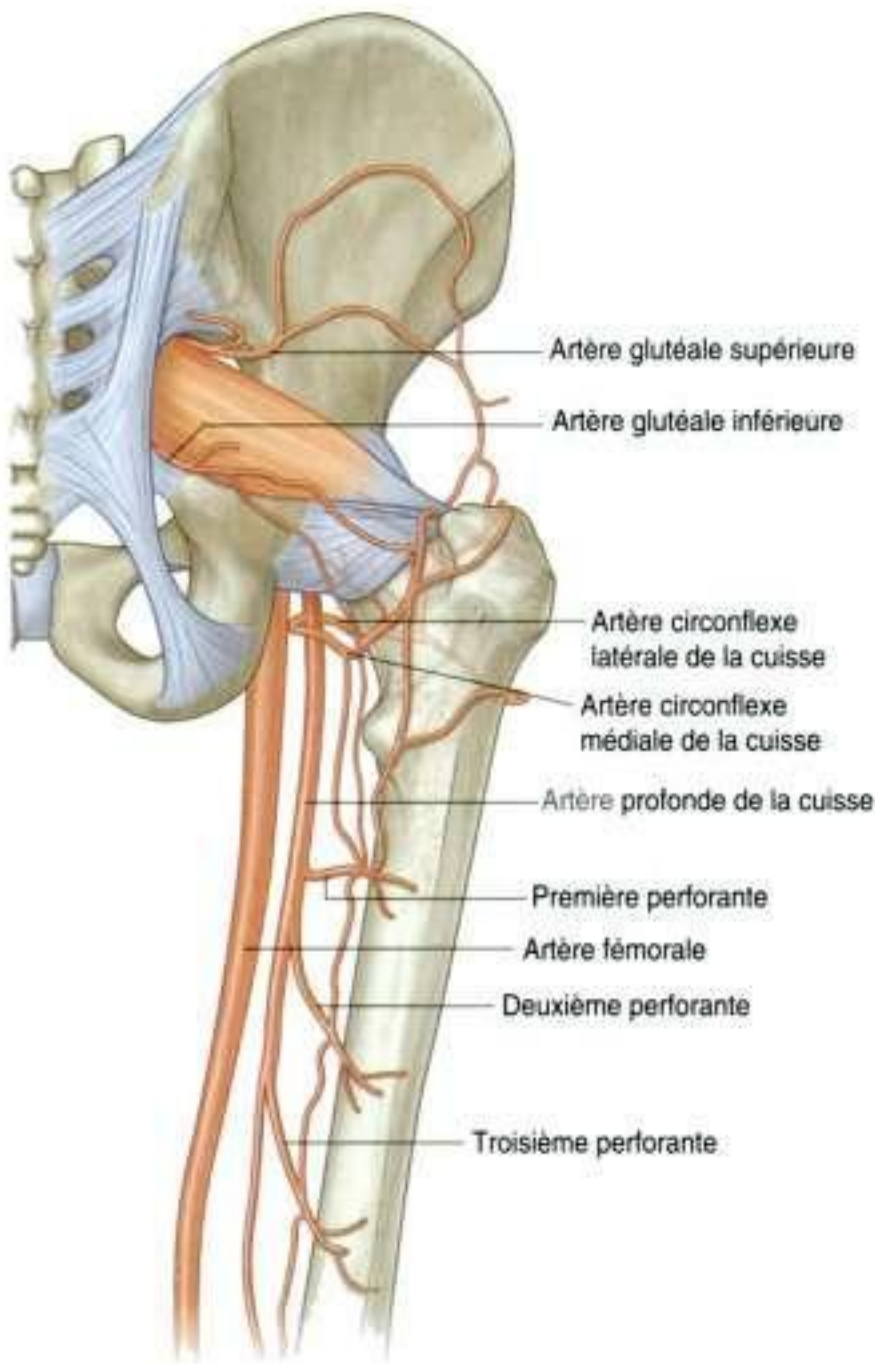

Figure 6.49. Anastomoses entre les artères glutéales et les vaisseaux venus de l'artère fémorale dans la cuisse. Vue postérieure.

Veines

Les veines glutéales inférieure et supérieure suivent les artères glutéales inférieure et supérieure dans la cavité pelvienne où elles rejoignent le plexus veineux pelvien. En périphérie, les veines s'anastomosent avec les veines glutéales superficielles, qui vont se drainer en avant dans la veine fémorale.

Lymphatiques

Les vaisseaux lymphatiques profonds de la région glutéale accompagnent les vaisseaux dans la cavité pelvienne et se connectent avec les nœuds lymphatiques iliaques internes.

Les lymphatiques superficiels se drainent dans les nœuds lymphatiques inguinaux superficiels à la face antérieure de la cuisse.

CUISSE

La cuisse est la partie du membre inférieur qui, grossièrement, est située entre la hanche et le genou (figure 6.50) :

- en avant, la cuisse est séparée de la paroi abdominale par le ligament inguinal ;
- en arrière, la cuisse est séparée de la région glutéale par le pli glutéal superficiellement, et par le bord inférieur du muscle grand glutéal et le muscle carré fémoral en profondeur.

Différents éléments anatomiques entrent et sortent de la cuisse par trois voies :

- en arrière, la cuisse est en continuité avec la région glutéale. L'élément majeur passant d'une région à l'autre est le nerf sciatique ;
- en avant, la cuisse communique avec la cavité abdominale par l'espace entre le ligament inguinal et l'os coxal. Les éléments les plus importants sont le muscle iliopsoas, le muscle pectiné, le nerf fémoral, l'artère et la veine fémorale, et les vaisseaux lymphatiques ;
- en dedans, le nerf obturateur et les vaisseaux obturateurs passent de la cavité pelvienne à la cuisse par le canal obturateur.

La cuisse est divisée en trois compartiments par des septums intermusculaires entre la partie postérieure du fémur et le fascia lata (partie épaisse du fascia profond qui entoure complètement la cuisse) (figure 6.50C) :

- le **compartiment antérieur de la cuisse** comprend les muscles qui essentiellement étendent la jambe au niveau du genou ;
- le **compartiment postérieur de la cuisse** comprend les muscles qui essentiellement étendent la cuisse au niveau de la hanche et fléchissent la jambe au niveau du genou ;
- le **compartiment médial de la cuisse** contient les muscles qui essentiellement sont adducteurs de la cuisse au niveau de la hanche.

Le nerf sciatique innerve les muscles du compartiment postérieur de la cuisse, le nerf fémoral innerve les muscles du compartiment antérieur, et

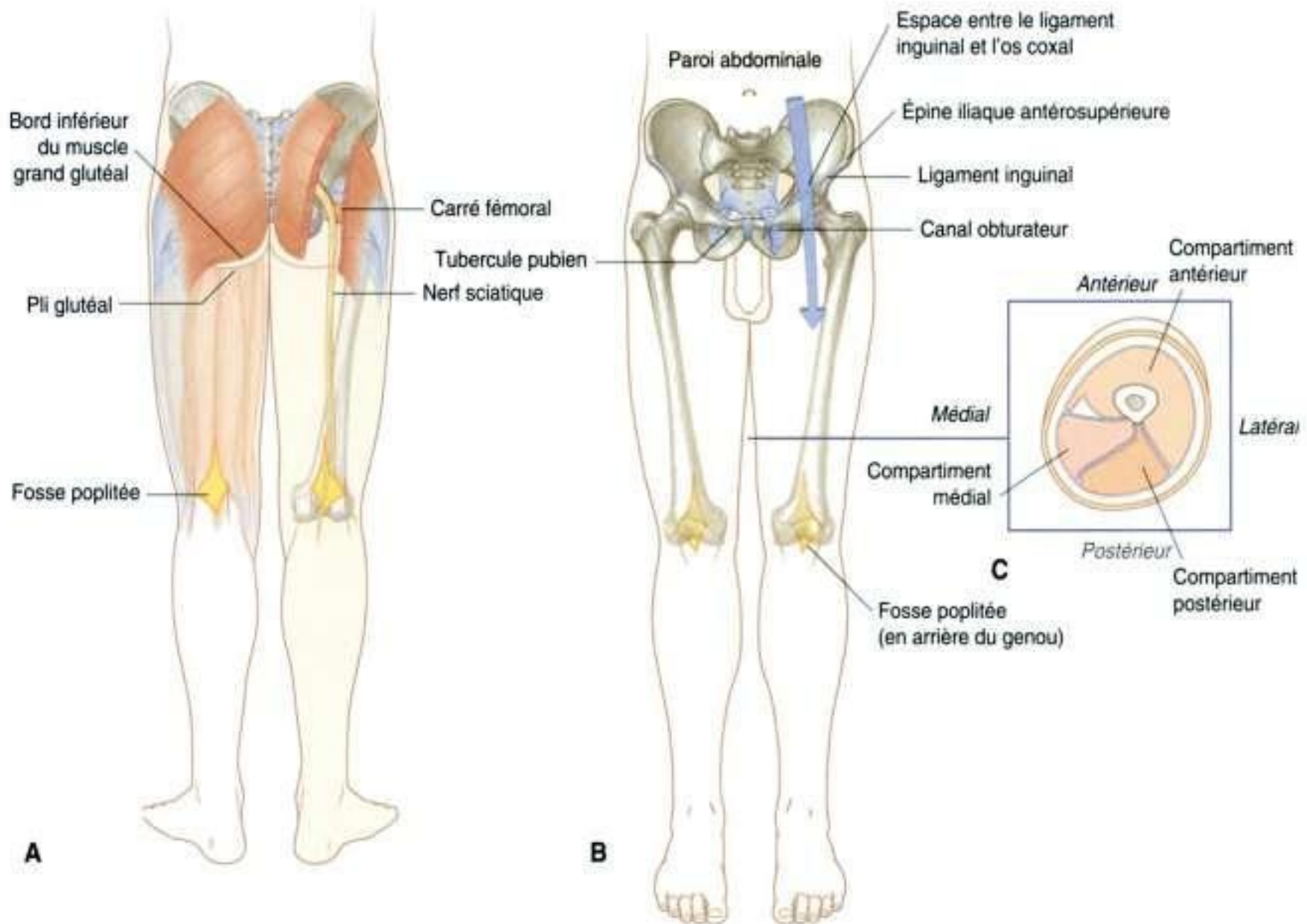


Figure 6.50. Cuisse. **A.** Vue postérieure. **B.** Vue antérieure. **C.** Coupe à mi-cuisse.

le nerf obturateur innerve la plupart des muscles du compartiment médial de la cuisse.

Les principaux artères, veines et lymphatiques venant de la cavité pelvienne pénètrent dans la cuisse au niveau du trigone fémoral au-dessous du ligament inguinal. Les vaisseaux et les nerfs destinés à la jambe traversent la fosse poplitée à la face postérieure du genou.

Squelette

Le support osseux de la cuisse est le fémur. La plupart des muscles importants de la cuisse s'insèrent aux extrémités proximales des deux os de la jambe (tibia et fibula), et fléchissent et étendent la jambe au niveau du genou. L'extrémité distale du fémur donne insertion au muscle gastrocnémien (muscles

jumeaux de la jambe), qui sont dans le compartiment postérieur de la jambe et assurent la flexion plantaire du pied.

Diaphyse et extrémité distale du fémur

La diaphyse du fémur est légèrement incurvée en avant et a une orientation oblique du col du fémur à son extrémité distale (figure 6.51). La conséquence de cette orientation oblique est la situation du genou près de la ligne médiane sous le centre de gravité du corps.

La partie moyenne de la diaphyse du fémur est triangulaire à la coupe (figure 6.51D). À la partie moyenne de la diaphyse, le fémur a une face médiale lisse (postéromédiale), latérale (postérolatérale) et une face antérieure. La diaphyse a trois bords : médial, latéral et postérieur. Les bords médial et latéral sont

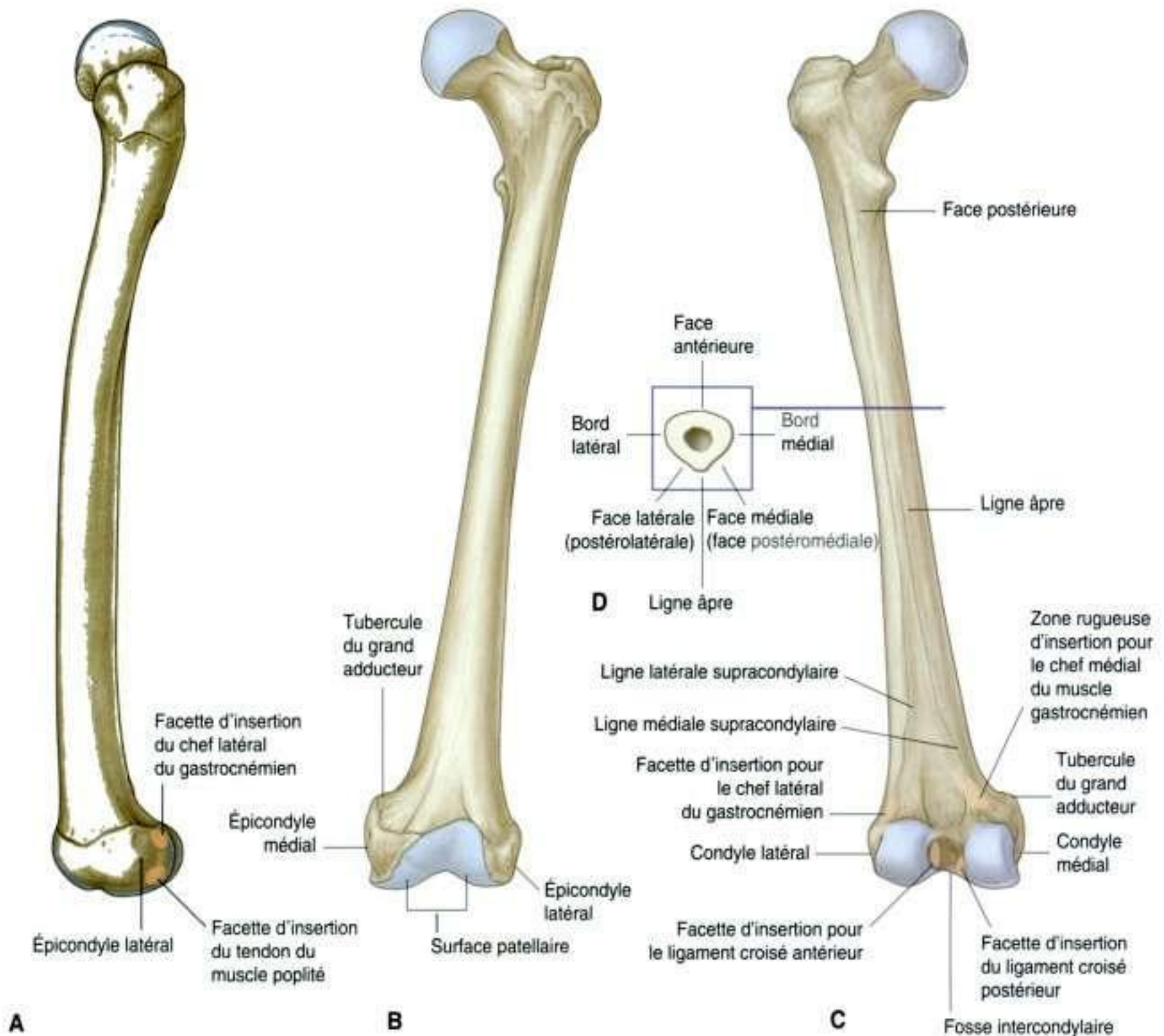


Figure 6.51. Diaphyse et extrémité distale du fémur. **A.** Vue latérale. **B.** Vue antérieure. **C.** Vue postérieure. **D.** Coupe du fémur au niveau de la diaphyse.

arrondis alors que le bord postérieur est une crête rugueuse appelée la **ligne âpre**.

Dans les régions proximale et distale du fémur, la ligne âpre s'élargit pour former une face postérieure triangulaire supplémentaire. À l'extrémité inférieure du fémur, cette surface triangulaire constitue le plancher de la fosse poplitée. Ses bords, qui sont en continuité avec la ligne âpre, forment les **lignes supracondylaires médiale et latérale**. La ligne supracondylaire médiale se termine par un tubercule (**tubercule du grand adducteur**) au bord supérieur du **condyle médial** de l'extrémité distale du fémur. Juste en dehors de la partie la plus basse

de la ligne supracondylaire médiale, on note une zone rugueuse et allongée où s'insère le chef médial du muscle gastrocnémien (figure 6.51).

L'extrémité distale du fémur est caractérisée par l'existence de deux condyles volumineux qui s'articulent avec l'extrémité proximale du tibia. Les condyles sont séparés en arrière par la **fosse intercondylaire** et sont réunis en avant où ils sont articulés avec la patella.

Les surfaces des condyles qui s'articulent avec le tibia sont arrondies en arrière et deviennent aplaties à leur face inférieure. Sur chaque condyle, un sillon oblique sépare la surface articulaire avec le

tibia de la surface plus antérieure qui s'articule avec la patella. Les surfaces des condyles médial et latéral s'articulant avec la patella forment ensemble une dépression en forme de V orientée en avant. La partie latérale de la surface patellaire est plus large et plus oblique que la surface médiale.

Les parois de la fosse intercondyloire ont deux facettes pour les insertions des ligaments croisés qui stabilisent le genou (figure 6.51) :

- la paroi formée par la face latérale du condyle médial a une facette ovale qui couvre presque complètement la moitié inférieure de la surface pour l'insertion proximale du **ligament croisé postérieur** ;
- la paroi formée par la face médiale du condyle latéral a une facette postérosupérieure plus petite correspondant à l'insertion du **ligament croisé antérieur**.

Les épicondyles, sièges des insertions des ligaments collatéraux de l'articulation du genou, sont des élévations osseuses développées sur les faces non articulaires des condyles (figure 6.51). Deux facettes séparées par un sillon sont juste postérieures à l'**épicondyle latéral** :

- la facette supérieure correspond à l'insertion du chef latéral du muscle gastrocnémien ;
- la facette inférieure correspond à l'insertion du muscle poplité.

Le tendon du muscle poplité est situé dans la gouttière séparant les deux facettes.

L'**épicondyle médial** est une éminence arrondie sur la face médiale du condyle médial. Juste au-dessus et en arrière de l'épicondyle médial est situé le tubercule des adducteurs.

Patella

La patella est le plus grand sésamoïde du corps, un sésamoïde étant un os développé à l'intérieur du tendon d'un muscle. La patella est située dans le tendon du quadriceps fémoral qui croise la face antérieure du genou pour s'insérer sur le tibia. La patella est triangulaire :

- sa pointe inférieure donne insertion au ligament patellaire qui relie la patella au tibia (figure 6.52) ;
- à sa base large et épaisse se fixe le tendon quadricipital fémoral ;
- sa face postérieure s'articule avec le fémur et présente deux facettes médiale et latérale obliques séparées par une crête régulière. La facette latérale est plus large que la facette médiale et s'articule avec la surface articulaire correspondante du condyle fémoral latéral.

Extrémité proximale du tibia

Le tibia est le plus médial et le plus gros des deux os de la jambe. Il est le seul à s'articuler avec le fémur au niveau du genou.

L'extrémité proximale du tibia allongée dans le plan transversal assure la transmission du poids du corps. L'épiphyse tibiale proximale comporte un **condyle médial** et un **condyle latéral** qui sont tous les deux aplatis dans un plan horizontal et surplombent la diaphyse (figure 6.53).

Les faces supérieures des deux condyles sont articulaires et séparées par un espace intercondyloire qui contient les zones d'insertion de solides ligaments (ligaments croisés) et des cartilages inter-articulaires du genou (les ménisques).

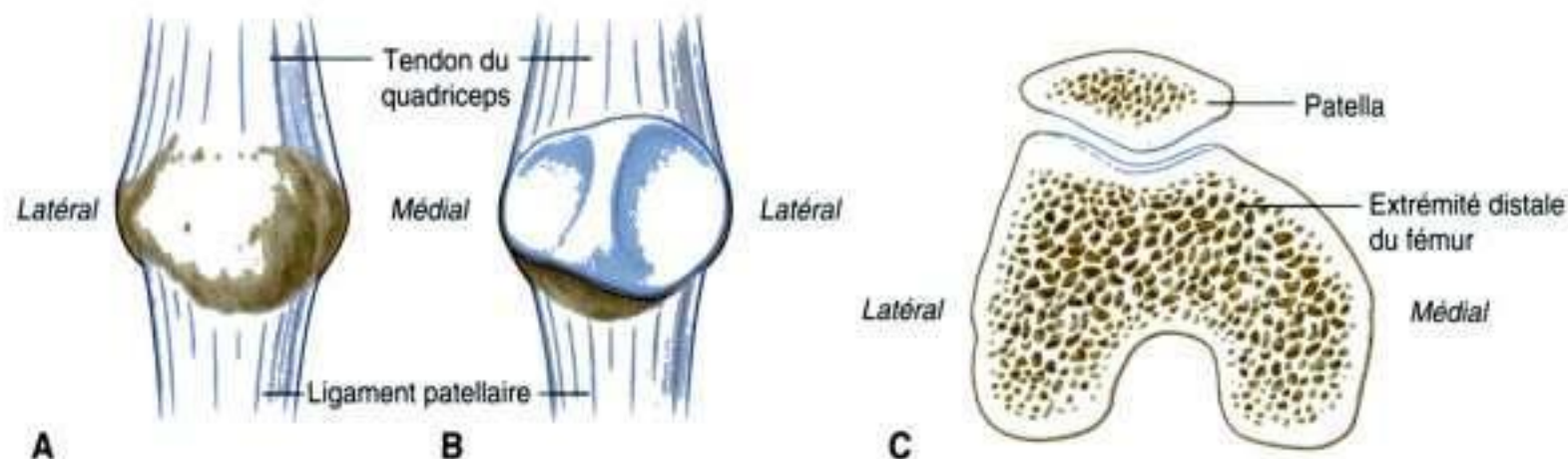


Figure 6.52. Patella. A. Vue antérieure. B. Vue postérieure. C. Vue supérieure.

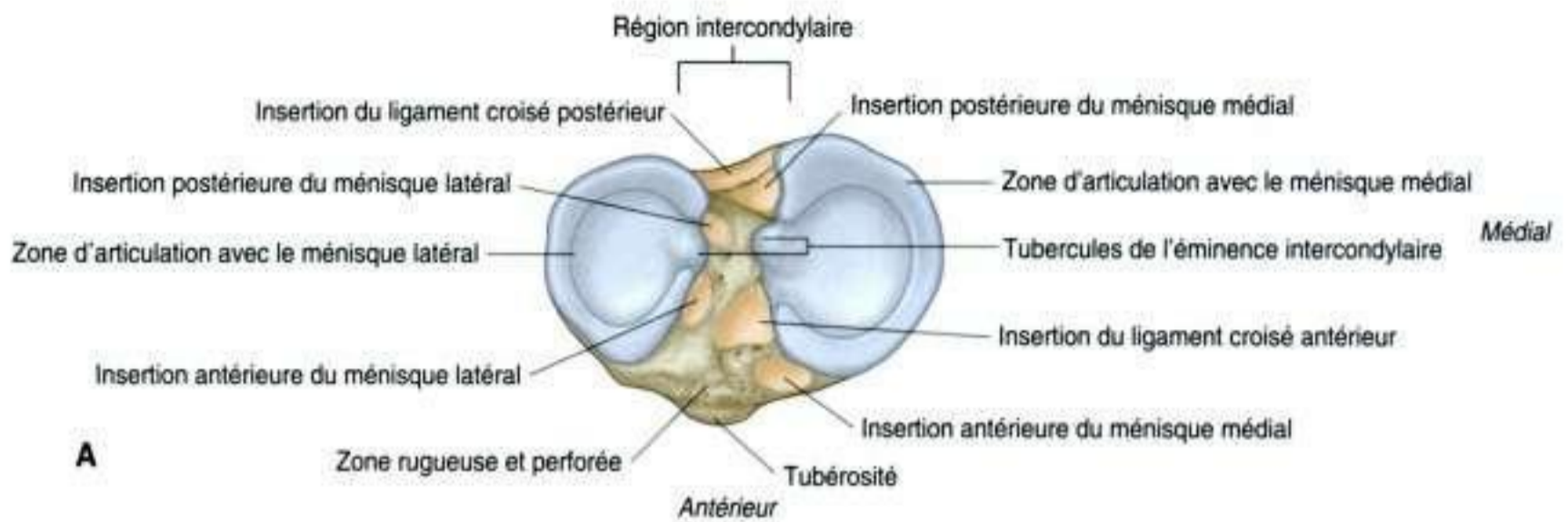


Figure 6.53. Extrémité proximale du tibia. **A.** Vue supérieure, plateau tibial.

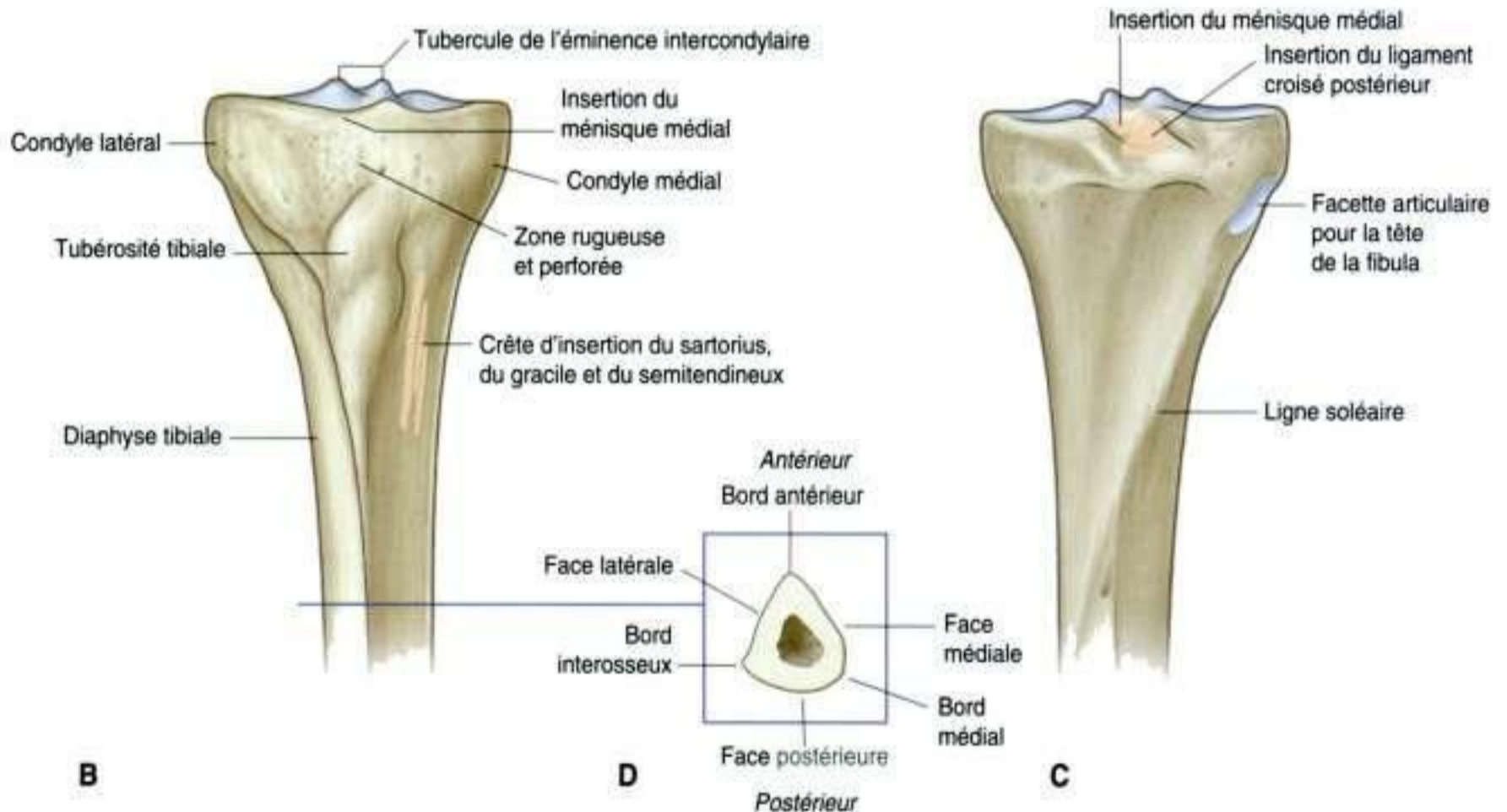


Figure 6.53, suite. Extrémité supérieure du tibia. **B.** Vue antérieure. **C.** Vue postérieure. **D.** Coupe au niveau de la diaphyse.

Les surfaces articulaires des condyles latéral et médial et l'espace intercondyloire forment ensemble un « plateau tibial » qui s'articule avec l'extrémité distale du fémur auquel il est solidement amarré. Au-dessous des condyles, sur la partie proximale de la diaphyse tibiale, se trouve la **tubérosité tibiale**, point d'attache du ligament patellaire.

Condyles tibiaux et espace intercondyloire

Les condyles tibiaux sont des disques osseux épais au sommet de la diaphyse tibiale (figure 6.53).

Le condyle médial est plus volumineux que le condyle latéral et forme un meilleur soutien pour la diaphyse tibiale. Sa surface supérieure ovale s'ar-

ticule avec le condyle médial du fémur. La surface articulaire se prolonge latéralement sur la face adjacente du **tubercule intercondyloire médial**.

La surface articulaire du condyle latéral est circulaire et s'articule avec le condyle latéral du fémur. Le bord de cette surface se prolonge sur la face adjacente du **tubercule intercondyloire latéral**.

Les surfaces articulaires des deux condyles latéral et médial sont concaves, particulièrement dans leur région centrale. Les limites externes des surfaces sont plus plates et correspondent aux régions en contact avec les disques interarticulaires fibrocartilagineux, ou ménisques, de l'articulation du genou.

La surface postérieure non articulaire du condyle médial présente une gouttière horizontale. Au-dessous de la surface articulaire du condyle latéral, on note une facette circulaire correspondant à l'articulation avec la tête de la fibula.

La région intercondyloire du plateau tibial est située entre les surfaces articulaires des condyles latéral et médial (figure 6.53). L'espace est étroit en son milieu où se situe l'**éminence intercondyloire**. Ses côtés relevés forment les tubercules intercondyloires latéral et médial.

La région intercondyloire présente six facettes distinctes pour l'attache des ménisques et des ligaments croisés. La zone intercondyloire antérieure est large en avant et présente trois facettes :

- la facette la plus antérieure correspond à l'insertion de la corne antérieure du ménisque médial ;
- immédiatement en arrière de cette facette est située la facette d'insertion du ligament croisé antérieur ;
- une petite facette pour l'attache de la corne postérieure du ménisque latéral est en dehors du point d'insertion du ligament croisé antérieur.

L'espace intercondyloire postérieur présente trois facettes d'insertion :

- la plus antérieure reçoit l'insertion de la corne postérieure du ménisque latéral ;
- postéromédiale à la facette la plus antérieure se trouve la zone d'insertion de la corne postérieure du ménisque médial ;
- en arrière de la zone d'insertion de la corne postérieure du ménisque médial se situe une large facette destinée à l'insertion distale du ligament croisé postérieur.

En plus de ces six facettes d'insertion des ménisques et des ligaments croisés, on note une

grande zone antérolatérale rugueuse de l'espace intercondyloire, perforée par de nombreux petits orifices vasculaires. Cette région est en continuité avec une surface similaire au-dessus de la tubérosité tibiale et couverte par du tissu conjonctif infrapatellaire.

Tubérosité tibiale

La **tubérosité tibiale** est une saillie osseuse de forme triangulaire inversée palpable sous la peau. Elle est située entre les deux condyles. Elle est le siège de l'insertion du **ligament patellaire** qui est en continuité avec le tendon du quadriceps fémoral au-dessous de la patella.

Diaphyse tibiale

La diaphyse tibiale est triangulaire à la coupe et présente trois faces (postérieure, médiale et latérale) et trois bords (antérieur, interosseux et médial) (figure 6.53D) :

- le **bord antérieur** est aigu et descend de la tubérosité tibiale. Il est en continuité en haut avec une crête qui passe le long du bord latéral de la tubérosité vers le condyle latéral ;
- le **bord interosseux** est une arête verticale tenue qui descend le long de la face latérale du tibia à partir de la facette articulaire de l'articulation tibiofibulaire ;
- le **bord médial** est peu marqué dans sa partie supérieure où il commence à l'extrémité antérieure du sillon à la face postérieure du condyle médial. Il est plus marqué à la partie moyenne de la diaphyse.

La large **face médiale** de la diaphyse tibiale entre les bords antérieur et médial est plane et lisse. Sous-cutanée, elle est palpable pratiquement sur toute son étendue. Médialement et un peu au-dessous de la tubérosité tibiale, la face médiale présente une crête rugueuse minime allongée. Cette saillie est le siège de l'insertion combinée de trois muscles (sartorius, gracile et semitendineux) qui viennent de la cuisse.

La **face postérieure** de la diaphyse du tibia entre les bords interosseux et médial est plus large à son extrémité supérieure, où elle est croisée par une crête oblique rugueuse (la **ligne du muscle soléaire**).

La **face latérale** entre les bords interosseux et antérieur est régulière et n'a rien de remarquable.



Extrémité proximale de la fibula

La fibula est l'os latéral de la jambe et ne participe pas à la structure du genou ni à la transmission du poids du corps. Plus petite que le tibia, elle a une petite extrémité proximale, un col étroit et une diaphyse réduite qui se termine par la malléole latérale de la cheville.

La **tête** de la fibula est un renflement de l'extrémité proximale de la fibula (figure 6.54). Une facette circulaire sur la face supéromédiale s'articule avec une surface correspondante de la face inférieure du condyle latéral du tibia. En arrière et en dehors de cette facette, l'os se présente comme un processus styloïde régulier.

La face latérale de la tête de la fibula a une grande zone d'insertion pour le tendon du biceps fémoral. Une dépression osseuse au bord supérieur de cette insertion correspond à l'insertion du ligament collatéral fibulaire du genou.

Le **col** de la fibula sépare le renflement de la tête de la **diaphyse**. Le nerf fibulaire commun va croiser la fibula à la face postérolatérale du col.

Comme le tibia, la diaphyse de la fibula a trois bords (antérieur, postérieur et interosseux) et trois faces (latérale, postérieure et médiale) :

- le **bord antérieur** est aigu au niveau de la moitié de la diaphyse et commence en haut à la partie antérieure de la face antérieure de la tête ;
- le **bord postérieur** est arrondi et descend de la région du processus styloïde de la tête ;
- le **bord interosseux** est médial.

Les trois faces de la fibula sont associées aux trois compartiments musculaires (latéral, postérieur et antérieur) de la jambe.

Muscles

Les muscles de la cuisse sont répartis en trois compartiments séparés par des septums intermusculaires (figure 6.55).

Le **compartiment antérieur de la cuisse** comprend le muscle sartorius et les quatre chefs du quadriceps fémoral (le muscle droit fémoral, le muscle vaste latéral, le muscle vaste médial et le muscle vaste intermédiaire). Tous sont innervés par le nerf fémoral. De plus, les extrémités terminales des muscles grand psoas et iliaque passent

dans la partie haute du compartiment antérieur venant de leur lieu d'origine sur la paroi postérieure abdominale. Ces muscles sont innervés directement par des branches des rameaux antérieurs de L1 à L3 (grand psoas) ou par des branches du nerf fémoral (muscle iliaque) dans la paroi abdominale.

Le **compartiment médial de la cuisse** comprend six muscles (muscles gracile, pectiné, long adducteur, court adducteur, grand adducteur et obturateur externe). Tous, à l'exception du muscle pectiné, qui est innervé par le nerf fémoral, et d'une partie du grand adducteur, qui est innervée par le nerf sciatique, sont innervés par le nerf obturateur.

Le **compartiment postérieur de la cuisse** comprend trois muscles importants communément appelés ischiojambiers. Tous sont innervés par le nerf sciatique.

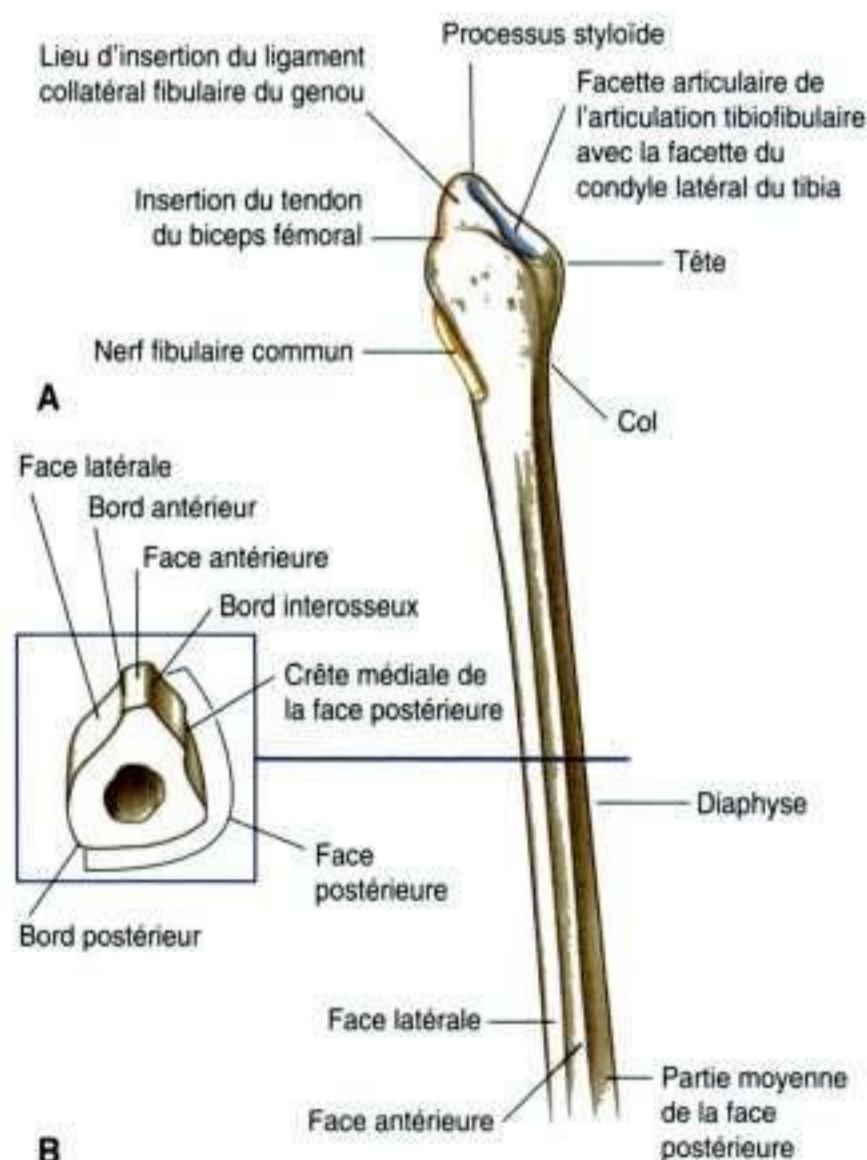


Figure 6.54. Extrémité proximale de la fibula. A. Vue antérieure. B. Coupe au niveau de la diaphyse de la fibula.

Compartiment antérieur

Les muscles du compartiment antérieur (tableau 6.3) agissent sur la hanche et le genou.

- les muscles grand psoas et iliaque agissent sur la hanche ;
- les muscles sartorius et droit fémoral agissent à la fois sur la hanche et le genou ;
- les muscles vastes agissent sur le genou.

Muscle iliopsoas (grand psoas et iliaque)

Les muscles **grand psoas** et **iliaque** (voir p. 326–328) s'insèrent sur la paroi abdominale postérieure et descendent dans la partie supérieure de la cuisse en passant dans la moitié latérale de l'espace entre le ligament inguinal et l'os coxal (figure 6.56).

Bien qu'ayant des origines séparées dans l'abdomen, les deux muscles ont une insertion commune

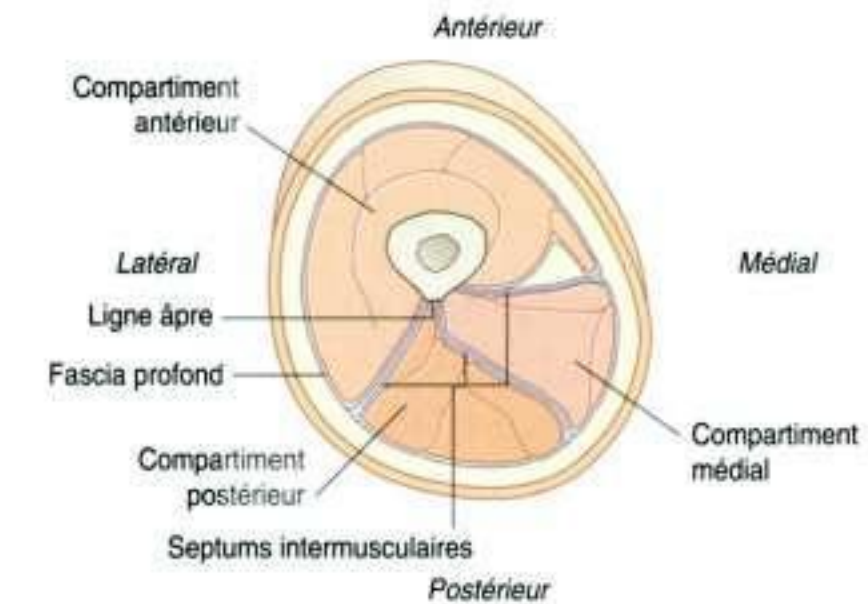


Figure 6.55. Coupe transversale à mi-cuisse.

sur le petit trochanter du fémur et, ensemble, ils sont habituellement appelés muscle **iliopsoas**.

L'iliopsoas est un puissant fléchisseur de la cuisse au niveau de la hanche et peut contribuer à la rotation

Tableau 6.3 Muscles du compartiment antérieur de la cuisse.

Muscle	Origine	Terminaison	Innervation	Fonction
Grand psoas	Paroi abdominale postérieure (apophyses transverses lombales, disques intervertébraux, corps vertébraux adjacents de TXII à LV et arcs tendineux entre ces différents points)	Petit trochanter du fémur	Rameaux antérieurs de L1, L2, L3	Fléchit la cuisse au niveau de la hanche
Iliaque	Paroi abdominale postérieure (fosse iliaque)	Petit trochanter du fémur	Nerf fémoral (L2, L3)	Fléchit la cuisse au niveau de la hanche
Vaste médial	Fémur : partie médiale de la ligne intertrochantérique, ligne pectinéale, lèvre médiale de la ligne âpre, ligne supracondyloire médiale	Tendon du quadriceps fémoral et bord médial de la patella	Nerf fémoral (L2, L3, L4)	Étend la jambe au niveau du genou
Vaste intermédiaire	Fémur : deux tiers supérieurs des faces antérieure et latérale	Tendon du quadriceps fémoral et bord latéral de la patella	Nerf fémoral (L2, L3, L4)	Étend la jambe au niveau du genou
Vaste latéral	Fémur : partie externe de la ligne intertrochantérique, bord du grand trochanter, bord latéral de la tubérosité glutéale, lèvre latérale de la ligne âpre	Tendon du quadriceps fémoral	Nerf fémoral (L2, L3, L4)	Étend la jambe au niveau du genou
Droit fémoral	Chef direct sur l'épine iliaque antéro-inférieure de l'os iliaque ; chef réfléchi sur l'os iliaque juste au-dessus de l'acétabulum	Tendon du quadriceps fémoral	Nerf fémoral (L2, L3, L4)	Fléchit la cuisse au niveau de la hanche et étend la jambe au niveau du genou
Sartorius	Épine iliaque antérosupérieure	Face antérieure du tibia au-dessous et en dedans de la tubérosité tibiale	Nerf fémoral (L2, L3)	Fléchit la cuisse au niveau de la hanche et fléchit la jambe au niveau du genou

Les segments spinaux en gras indiquent les principaux segments médullaires d'innervation motrice.

latérale de la cuisse. Le grand psoas est innervé par des branches des racines antérieures de L1 à L3, et le muscle iliaque est innervé par des branches du nerf fémoral dans l'abdomen.

Muscle quadriceps fémoral (vaste médial, vaste latéral, vaste intermédiaire et droit fémoral)

Le volumineux **quadriceps fémoral** est formé par la réunion de trois muscles (vaste latéral, vaste intermédiaire et vaste médial) et du muscle droit fémoral (figure 6.57).

Le muscle quadriceps fémoral est essentiellement extenseur de la jambe au niveau de l'articulation du genou, mais le muscle droit fémoral participe aussi à la flexion de la cuisse au niveau de la hanche. Les muscles vastes s'insèrent sur les bords de la patella et sur le tendon du quadriceps fémoral. Ils stabilisent la position de la patella pendant la flexion et l'extension du genou. *Le quadriceps fémoral est innervé par le nerf fémoral avec une contribution principale venue des racines L3 et L4. Une percussion avec le marteau à réflexe sur le ligament patellaire provoque une extension réflexe du genou dont le niveau médullaire est L3-L4.*

Muscles vastes

Les muscles vastes s'insèrent sur le fémur alors que le droit fémoral s'insère sur l'os coxal. Tous vont se fixer à la patella par l'intermédiaire du tendon quadricipital et au tibia par le **ligament patellaire**.

Le muscle **vaste médial** naît le long d'une ligne continue qui commence en avant et en dedans sur la ligne introtrochantérique et se poursuit en arrière et en bas le long de la ligne pectinéale, et ensuite descend le long de la lèvre médiale de la ligne âpre et sur la ligne supracondyloire médiale. Les fibres convergent vers la partie médiale du tendon quadricipital et le bord médial de la patella (figure 6.57).

Le muscle **vaste intermédiaire** s'insère surtout aux deux tiers supérieurs des faces latérale et antérieure du fémur et sur le septum intermusculaire voisin. Il apparaît à la face profonde du tendon quadricipital et se fixe au bord latéral de la patella.

Le muscle **articulaire du genou** est un muscle de taille réduite s'insérant au-dessous de l'insertion du vaste intermédiaire qui va s'insérer au sommet de la bourse séreuse suprapatellaire. Ce muscle articu-

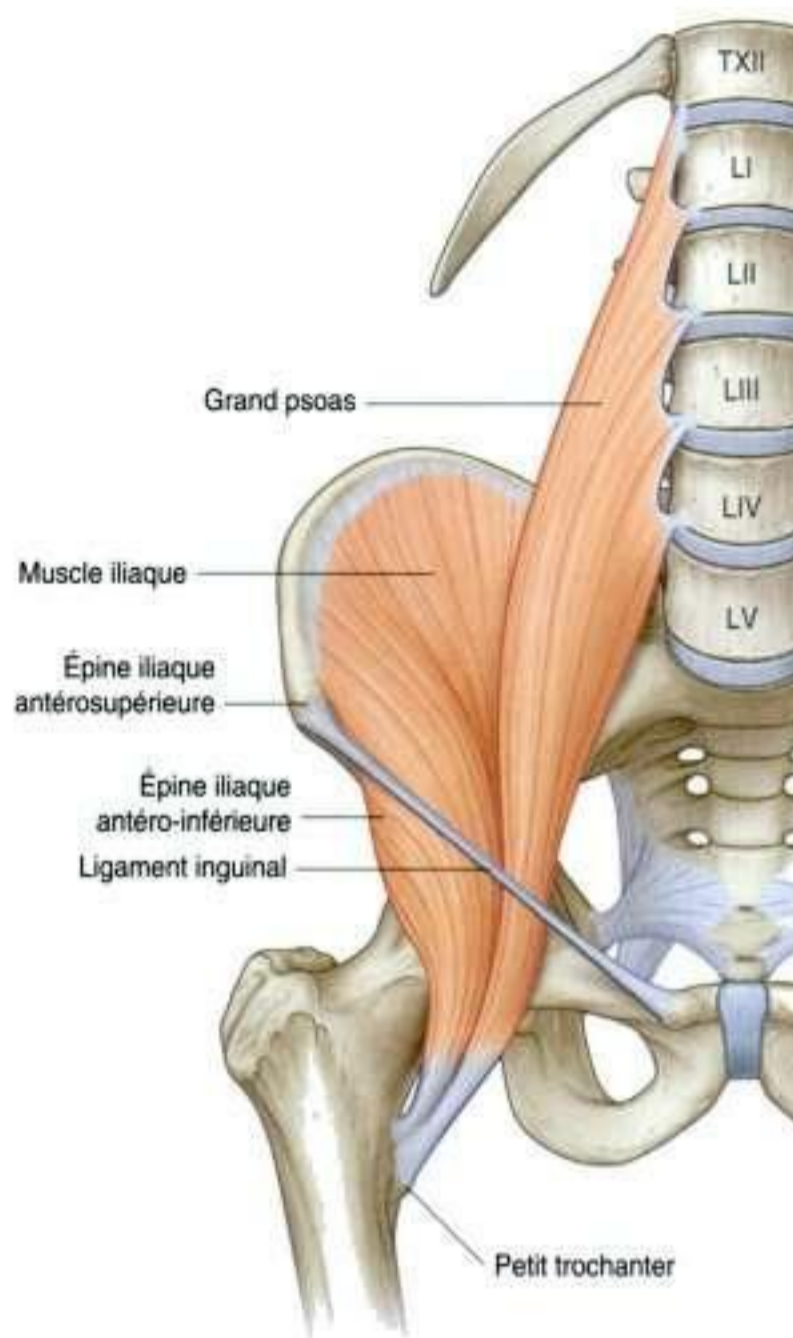


Figure 6.56. Muscles grand psoas et iliaque.

laire fait souvent partie du muscle vaste intermédiaire (figure 6.57). Il tend la bourse vers le haut lors de l'extension du genou.

Le muscle **vaste latéral** est le plus volumineux des muscles vastes. Il s'insère sur une ligne continue qui commence à la partie antérolatérale de la ligne introtrochantérique du fémur, puis tourne autour de l'os pour s'attacher au bord latéral de la tubérosité glutéale et descend le long de la lèvre latérale de la ligne âpre. Les fibres musculaires convergent vers le tendon quadricipital et le bord latéral de la patella.

Muscle droit fémoral

Le muscle **droit fémoral**, à la différence des muscles vastes qui croisent seulement le genou, croise les articulations de la hanche et du genou.

Le muscle droit fémoral a deux chefs d'insertion supérieurs au niveau de l'os coxal :

- le **tendon direct** est attaché à l'épine iliaque antéro-inférieure ;
- le **tendon réfléchi** est inséré à une zone rugueuse de l'ilium immédiatement supérieure à l'acétabulum (figure 6.57).

Les deux chefs du droit fémoral s'unissent pour former un corps musculaire allongé qui est situé en avant du muscle vaste intermédiaire et entre les muscles vastes latéral et médial, auxquels il est uni par ses bords. À son extrémité distale, le muscle droit fémoral converge vers le tendon quadricipital et se fixe à la base de la patella.

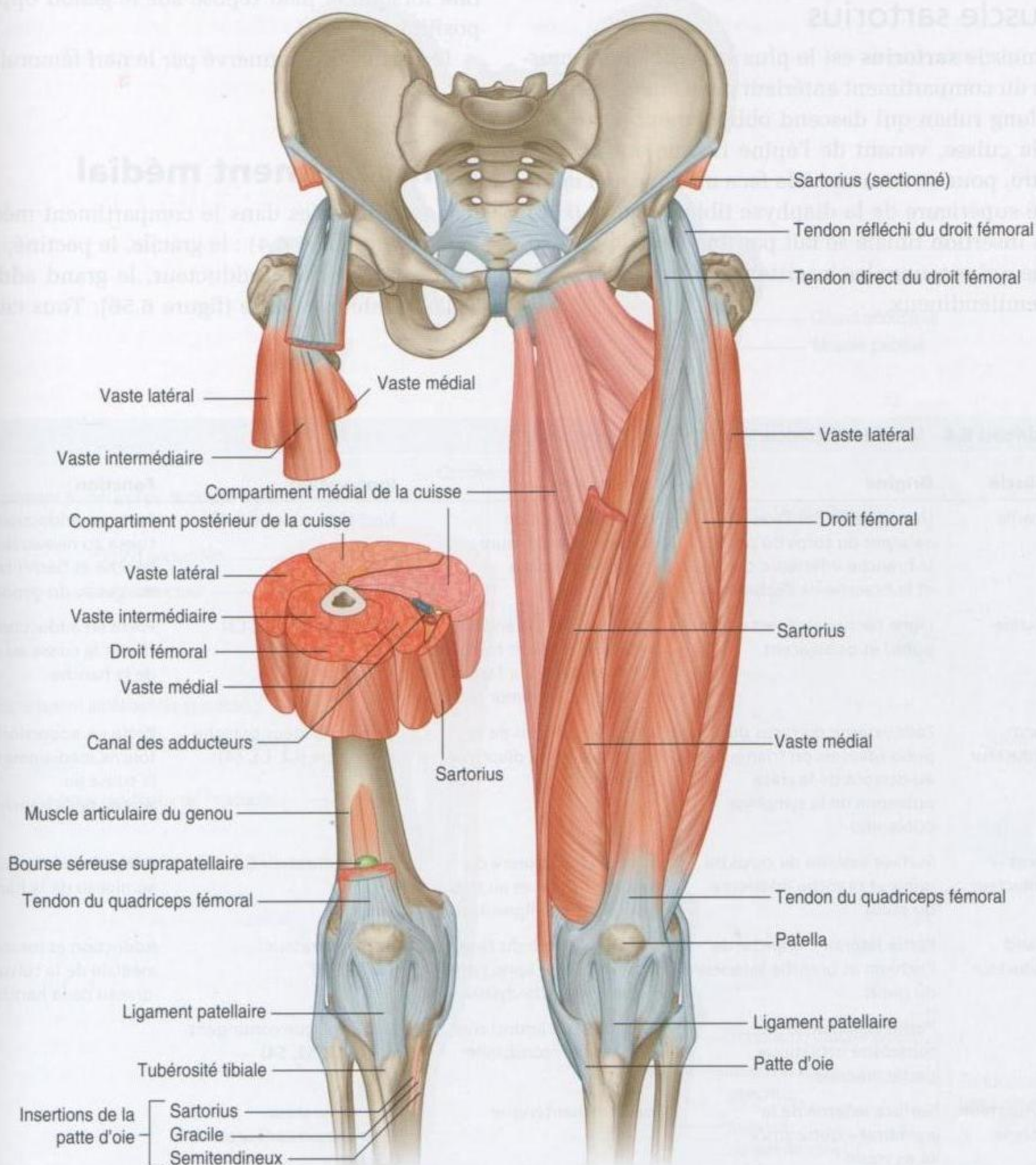


Figure 6.57. Muscles du compartiment antérieur de la cuisse.



Ligament patellaire

Le ligament patellaire est fonctionnellement la continuité du tendon quadricipital fémoral au-dessous de la patella. Il est attaché en haut à l'apex de la patella et en bas à la tubérosité tibiale (figure 6.57). Les fibres les plus superficielles du tendon du quadriceps fémoral et le ligament patellaire sont en continuité et recouvrent la face antérieure de la patella.

Muscle sartorius

Le muscle **sartorius** est le plus superficiel des muscles du compartiment antérieur de la cuisse et forme un long ruban qui descend obliquement en travers de la cuisse, venant de l'épine iliaque antérosupérieure, pour se terminer à la face médiale de l'extrémité supérieure de la diaphyse tibiale (figure 6.57). Son insertion tibiale se fait par une lame aponévrotique qui recouvre les insertions des muscles gracile et semitendineux.

Les insertions tibiales des trois muscles sartorius, gracile et semitendineux ont reçu le nom de **pes anserinus**, terme latin qui signifie **patte d'oie**.

Au tiers supérieur de la cuisse, le bord médial du sartorius forme la limite latérale du trigone fémoral.

Au tiers moyen de la cuisse, le sartorius forme la paroi antérieure du canal des adducteurs.

Le sartorius agit en fléchissant la cuisse au niveau de la hanche et la jambe au niveau du genou. Il écarte aussi la cuisse avec un mouvement de rotation latérale lorsque le pied repose sur le genou opposé en position assise.

Le sartorius est innervé par le nerf fémoral.

Compartiment médial

Il y a six muscles dans le compartiment médial de la cuisse (tableau 6.4) : le gracile, le pectiné, le long adducteur, le court adducteur, le grand adducteur et l'obturateur externe (figure 6.58). Tous ces mus-

Tableau 6.4 Muscles du compartiment médial de la cuisse.

Muscle	Origine	Terminaison	Innervation	Fonction
Gracile	Une ligne sur les faces externes du corps du pubis, la branche inférieure du pubis et la branche de l'ischium	Surface médiale de l'extrémité supérieure proximale du tibia	Nerf obturateur (L2, L3)	Porte en adduction la cuisse au niveau de la hanche et fléchit la jambe au niveau du genou
Pectiné	Ligne pectinéale (pecten du pubis) et os adjacent	Ligne oblique s'étendant de la base du petit trochanter à la ligne âpre à la face postérieure du fémur proximal	Nerf fémoral. (L2, L3)	Porte en adduction et fléchit la cuisse au niveau de la hanche
Long adducteur	Face externe du corps du pubis (dépression triangulaire au-dessous de la crête pubienne de la symphyse pubienne)	Sur le tiers moyen de la ligne âpre sur la diaphyse fémorale	Nerf obturateur branche antérieure (L2, L3, L4)	Porte en adduction et tourne médialement la cuisse au niveau de la hanche
Court adducteur	Surface externe du corps du pubis et branche inférieure du pubis	À la face postérieure du fémur proximal et au tiers supérieur de la ligne âpre	Nerf obturateur (L2, L3)	Adduction de la cuisse au niveau de la hanche
Grand adducteur	Partie latérale : branche de l'ischium et branche inférieure du pubis Partie venue de la tubérosité ischiatique : partie médiale	Face postérieure du fémur proximal, ligne âpre, ligne médiale supracondyloire Tubercule des adducteurs et ligne supracondyloire	Nerf obturateur (L2, L3, L4) Nerf sciatique contingent tibial (S2, S3, S4)	Adduction et rotation médiale de la cuisse au niveau de la hanche
Obturateur externe	Surface externe de la membrane obturatrice et os voisin	Fosse trochantérique	Nerf obturateur (branche postérieure) (L3, L4)	

cles, à l'exception de l'obturateur externe, portent la cuisse en adduction au niveau de la hanche; le long adducteur et le grand adducteur peuvent aussi provoquer la rotation médiale de la cuisse. L'obturateur externe est un muscle rotateur latéral de la cuisse au niveau de la hanche.

Muscle gracile

Le muscle **gracile** est le plus superficiel des muscles du compartiment interne de la cuisse. Il descend presque verticalement au bord médial de la cuisse (figure 6.58). Il vient de la face externe de la

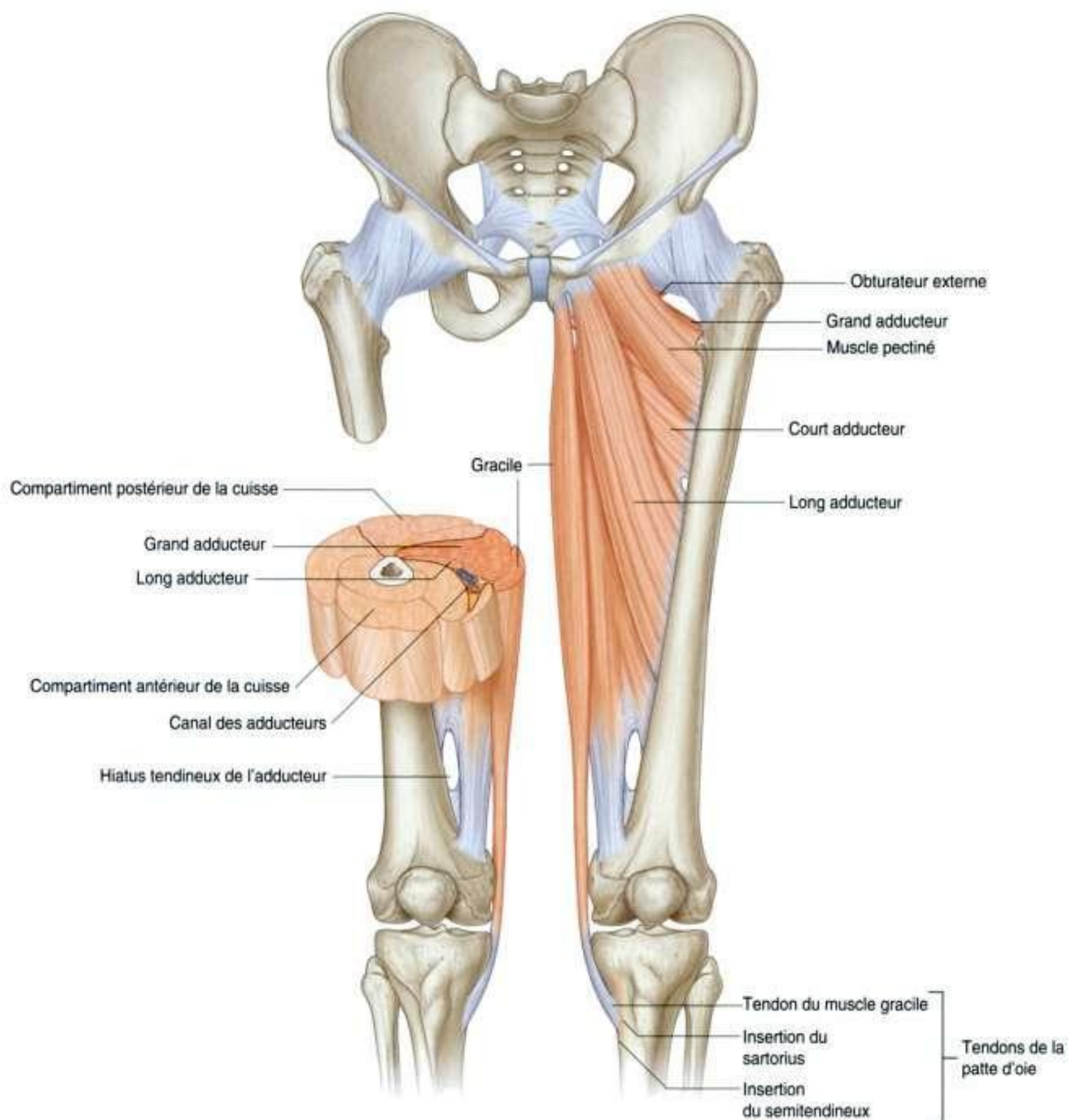


Figure 6.58. Muscles du compartiment médial de la cuisse. Vue antérieure.

Membre inférieur

branche ischiopubienne de l'os coxal et se fixe à la face médiale de la diaphyse tibiale proximale. Son tendon se trouve en sandwich entre le tendon du sartorius en avant et le tendon du semitendineux en arrière.

Muscle pectiné

Le muscle **pectiné** est un muscle quadrangulaire et plat (figure 6.59). Il s'insère sur le pubis au-dessus de la crête pectinéale (pecten du pubis) et sur l'os adjacent, et descend latéralement pour se fixer à une ligne

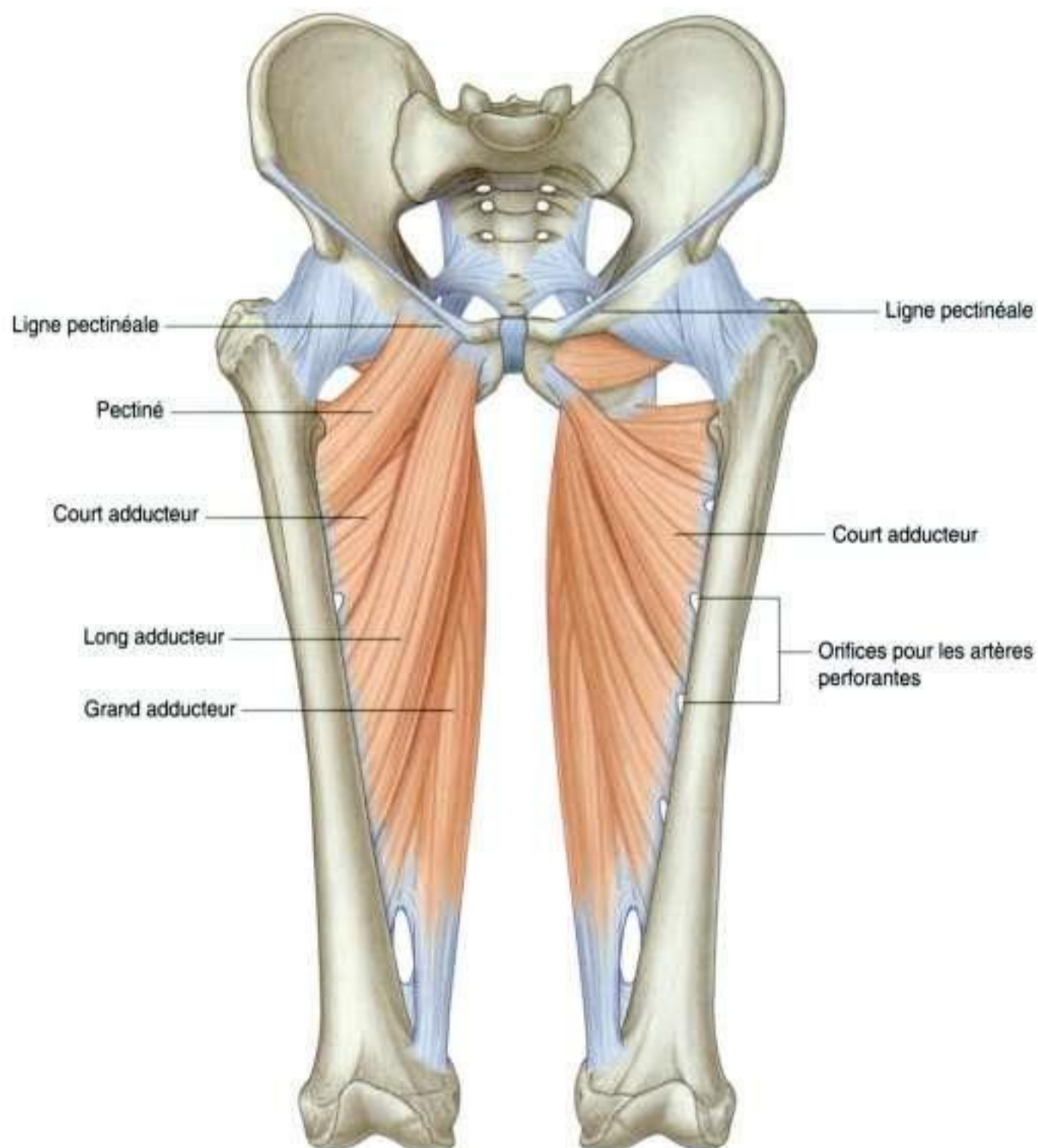
oblique étendue de la base du petit trochanter à la ligne âpre sur la face postérieure du fémur proximal.

Après son origine sur l'os coxal, le pectiné passe dans la cuisse sous le ligament inguinal et forme la moitié médiale du plancher du trigone fémoral.

Le pectiné porte en adduction et en flexion la cuisse au niveau de la hanche. Il est innervé par le nerf fémoral.

Muscle long adducteur

Le muscle **long adducteur** est plat et en forme d'éventail. Il s'insère sur une petite zone rugueuse



triangulaire à la face externe du corps du pubis juste au-dessous de la crête pectinée et près de la symphyse pubienne (figure 6.59). Il s'étale en descendant en arrière et latéralement pour se fixer par son aponévrose au tiers médian de la lèvre médiale de la ligne âpre.

Le long adducteur contribue à former le plancher du trigone fémoral. Il forme la limite médiale du trigone fémoral. Le muscle forme aussi la paroi postérieure proximale du canal des adducteurs qui contient l'artère fémorale.

Le long adducteur porte en adduction et en rotation médiale la cuisse au niveau de la hanche. Il est innervé par la branche antérieure du nerf obturateur.

Muscle court adducteur

Le muscle **court adducteur** est situé en arrière du pectiné et du long adducteur. C'est un muscle triangulaire inséré à sa pointe au corps du pubis et à la branche inférieure du pubis juste au-dessus de l'origine du gracile (figure 6.59). Le muscle, par sa base aponévrotique, s'attache verticalement à la partie supérieure de la ligne âpre entre la ligne pectinée et la tubérosité glutéale latéralement au long adducteur.

Le muscle écarte la cuisse en adduction au niveau de la hanche. Il est innervé par le nerf obturateur.

Muscle grand adducteur

Le muscle **grand adducteur** est le muscle le plus volumineux et le plus profond du compartiment médial de la cuisse (figure 6.60). Le muscle forme la paroi postérieure distale du canal des adducteurs. Comme le long et le court, le grand adducteur est un muscle triangulaire fixé par son apex au pelvis et attaché par une large base au fémur.

Sur le pelvis, le grand adducteur est inséré le long d'une ligne qui s'étend sur la branche inférieure du pubis au-dessus des insertions des long et court adducteurs, et au bord inférieur de la tubérosité ischiatique. La partie du muscle qui s'insère sur la branche ischiopubienne se dirige latéralement et inférieurement et se fixe sur le fémur le long d'une ligne verticale qui s'étend de la partie inférieure du tubercule quadraté et en dedans de la tubérosité glutéale sur la lèvre médiale de la ligne âpre et sur la ligne supracondyloire médiale. Cette partie latérale du muscle est souvent appelée la «partie adductrice» du grand adducteur.

La partie médiale du grand adducteur, souvent appelée partie ischiojambière, s'insère sur la tubérosité ischiatique de l'os coxal et descend presque verticalement le long de la cuisse pour se fixer par un tendon sur le tubercule des adducteurs au niveau du condyle médial de l'extrémité distale du fémur. Il se fixe aussi par une aponévrose sur la ligne supracondyloire médiale. Un large orifice circulaire, le **hiatus tendineux du grand adducteur** (anneau du grand adducteur) (figure 6.60), est limité par les insertions inférieures des deux portions du grand adducteur, unies par une arcade tendineuse. Le hiatus laisse le passage à l'artère fémorale et aux veines satellites venant du canal des adducteurs pour rejoindre la fosse poplitée à la face postérieure du genou.

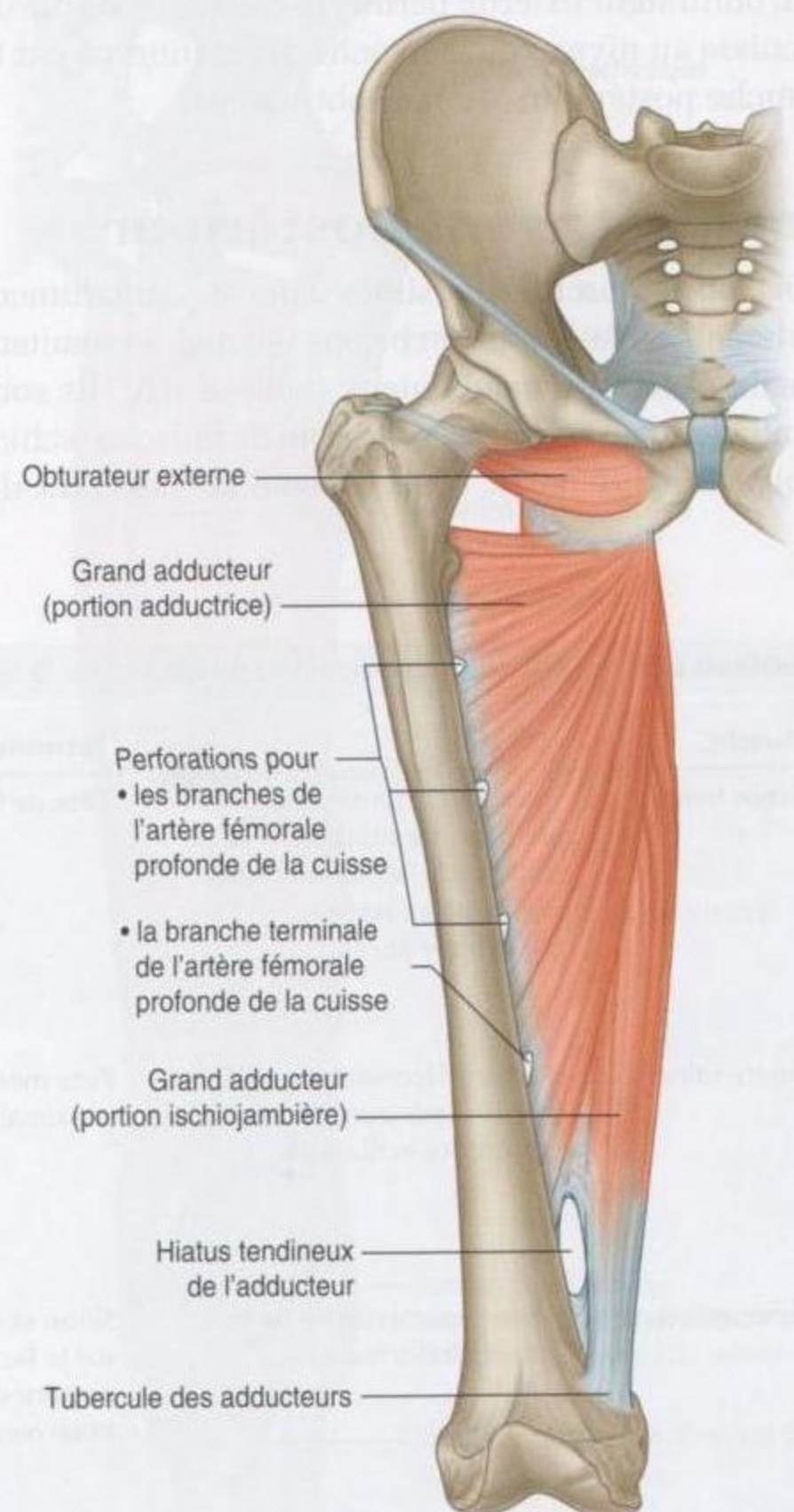


Figure 6.60. Muscles grand adducteur et obturateur externe. Vue antérieure.



Membre inférieur

Le grand adducteur porte en adduction et en rotation médiale la cuisse au niveau de la hanche. La partie adductrice du muscle est innervée par le nerf obturateur, et la partie ischiojambière est innervée par le nerf sciatique.

Muscle obturateur externe

Le muscle **obturateur externe** est un muscle plat en forme d'éventail. Le corps musculaire est fixé à la membrane obturatrice et au pourtour osseux du foramen obturé (figure 6.60). Les fibres musculaires se portent en arrière et en dehors pour former un tendon qui passe derrière la hanche et le col fémoral et va s'insérer dans une dépression ovale de la face latérale de la fosse trochantérique.

L'obturateur externe permet la rotation externe de la cuisse au niveau de la hanche. Il est innervé par la branche postérieure du nerf obturateur.

Compartiment postérieur

Trois longs muscles sont situés dans le compartiment postérieur de la cuisse : le biceps fémoral, le semitendineux et le semimembraneux (tableau 6.5). Ils sont habituellement connus sous le nom de muscles ischiojambiers (figure 6.61). Tous, excepté le chef court du

biceps fémoral, sont biarticulaires, croisant les articulations de la hanche et du genou. Les muscles ischiojambiers fléchissent la jambe au niveau du genou et étendent la cuisse au niveau de la hanche. Ils sont aussi rotateurs au niveau des deux articulations.

Muscle biceps fémoral

Le muscle **biceps fémoral** est latéral dans le compartiment postérieur de la cuisse et à deux chefs (figure 6.61) :

- le **chef long** naît avec le semitendineux de la partie inféromédiale de la partie haute de la tubérosité ischiatique ;
- le **chef court** s'insère sur la lèvre latérale de la ligne âpre sur la diaphyse fémorale.

Le corps du muscle du chef supérieur croise le compartiment postérieur de la cuisse obliquement de dedans en dehors, et est rejoint par le court biceps distalement. Ensemble, les fibres des deux muscles forment un tendon qui est palpable à la partie inférieure et latérale de la cuisse. La plus grande partie du tendon se fixe sur la face latérale de la tête de la fibula. Des expansions du tendon se mêlent au ligament collatéral fibulaire et aux ligaments associés de la face latérale du genou.

Tableau 6.5 Muscles du compartiment postérieur de la cuisse.

Muscle	Origine	Terminaison	Innervation	Fonction
Biceps fémoral	Chef long : partie inféromédiale de la partie supérieure de la tubérosité ischiatique ; chef court : lèvre latérale de la ligne âpre	Tête de la fibula	Nerf sciatique (L5 à S2)	Fléchit la jambe au niveau du genou ; extension et rotation latérale de la cuisse au niveau de la hanche ; rotation latérale de la jambe au niveau du genou
Semitendineux	Partie inféromédiale de la partie supérieure de la tubérosité ischiatique	Face médiale du tibia proximal	Nerf sciatique (L5 à S2)	Fléchit la jambe au niveau du genou et étend la cuisse au niveau de la hanche ; rotation médiale de la cuisse à la hanche et de la jambe au niveau du genou
Semimembraneux	Zone supérolatérale de la tubérosité ischiatique	Sillon et os avoisinant sur la face médiale et postérieure du condyle tibial médial	Nerf sciatique (L5, S1, S2)	Flexion de la jambe au niveau du genou et extension de la cuisse à la hanche ; rotation médiale de la cuisse au niveau de la hanche et de la jambe au niveau du genou

Le biceps fémoral fléchit la jambe au niveau du genou. Le chef long étend et tourne en dehors la hanche. Quand le genou est partiellement fléchi, le biceps fémoral peut être un rotateur externe de la jambe au niveau du genou.

La longue portion est innervée par le nerf tibial, branche terminale du nerf sciatique, et le chef court est innervé par le nerf fibulaire commun, autre branche terminale du nerf sciatique.

Muscle semitendineux

Le muscle **semitendineux** est médial par rapport au biceps fémoral dans le compartiment postérieur (figure 6.61). Il naît avec le long chef du muscle biceps fémoral à la partie inféromédiale de la partie supérieure de la tubérosité ischiatique. Le corps musculaire en forme de fuseau se termine à la moitié inférieure de la cuisse et se prolonge par un cordon tendineux, qui repose sur le muscle semimembraneux et descend au genou. Le tendon s'incurve au niveau du condyle médial du tibia et va s'insérer à la face médiale du tibia en arrière de l'insertion des muscles gracile et sartorius.

Le semitendineux fléchit la jambe au niveau de l'articulation du genou et étend la cuisse au niveau de la hanche. Travaillant avec le muscle semimembraneux, il permet la rotation médiale de la cuisse au niveau de la hanche et la rotation médiale de la jambe au niveau du genou.

Le muscle semitendineux est innervé par le nerf tibial, branche terminale du nerf sciatique.

En clinique

Traumatismes musculaires du membre inférieur

Les lésions des muscles peuvent être dues à des traumatismes ou à un effort intense et/ou prolongé.

Les traumatismes peuvent provoquer des lésions minimales du muscle pouvant se traduire par une zone liquidienne au sein du muscle. En cas de traumatismes sévères, les fibres musculaires peuvent être rompues. On peut parfois constater une rupture complète du muscle. Les muscles les plus souvent concernés sont les muscles ischiojambiers. Les lésions au-dessous du genou se voient surtout au niveau du muscle soléaire mais d'autres muscles peuvent être concernés.

Muscle semimembraneux

Le muscle **semimembraneux** est situé en avant du semitendineux dans le compartiment postérieur de la cuisse (figure 6.61). Il s'insère en haut sur la zone supérolatérale de la tubérosité ischiatique et, distalement, principalement dans un sillon de la surface médiale et postérieure du condyle tibial médial. Des expansions du tendon s'insèrent aussi à ce niveau

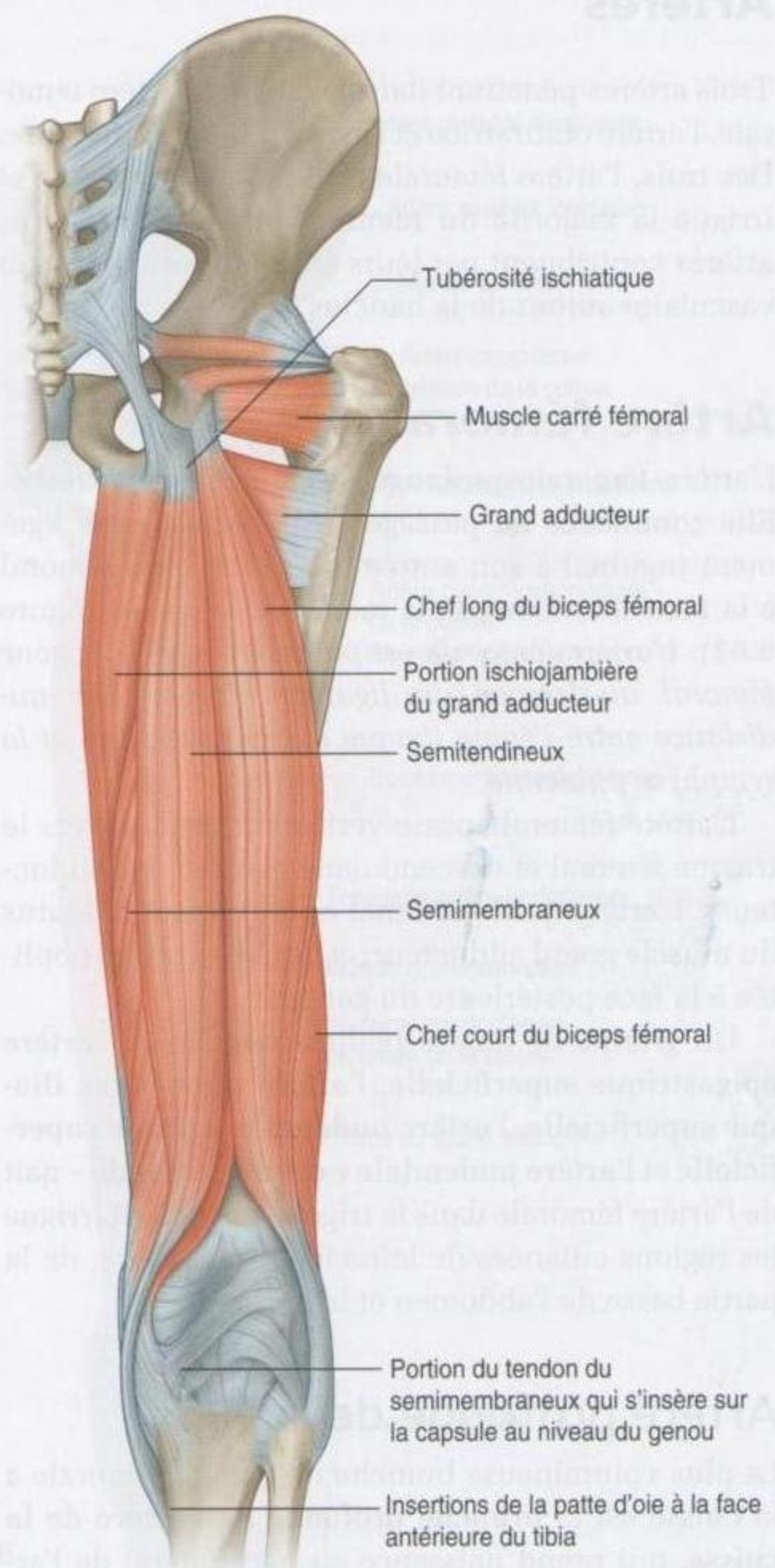


Figure 6.61. Muscles du compartiment postérieur de la cuisse. Vue postérieure.

et contribuent à la formation des ligaments et des fascias autour du genou.

Le semimembraneux fléchit la jambe au niveau du genou et étend la cuisse au niveau de la hanche. Travaillant avec le semitendineux, il assure la rotation de la cuisse au niveau de la hanche et de la jambe au niveau du genou.

Le muscle semimembraneux est innervé par la branche de division tibiale du nerf sciatique.

Artères

Trois artères pénètrent dans la cuisse : l'artère fémorale, l'artère obturatrice et l'artère glutéale inférieure. Des trois, l'artère fémorale est la plus importante et irrigue la majorité du membre inférieur. Les trois artères contribuent par leurs anastomoses au réseau vasculaire autour de la hanche.

Artère fémorale

L'artère fémorale prolonge l'artère iliaque externe. Elle commence au passage de l'artère sous le ligament inguinal à son entrée dans le trigone fémoral à la face antérieure de la racine de la cuisse (figure 6.62). *L'artère fémorale est palpable dans le trigone fémoral au-dessous du ligament inguinal à mi-distance entre l'épine iliaque antérosupérieure et la symphyse pubienne.*

L'artère fémorale passe verticalement à travers le trigone fémoral et descend dans le canal des adducteurs. L'artère quitte le canal en traversant le hiatus du muscle grand adducteur, et devient l'artère poplitée à la face postérieure du genou.

Un groupe de quatre petites branches – l'artère épigastrique superficielle, l'artère circonflexe iliaque superficielle, l'artère pudendale externe superficielle et l'artère pudendale externe profonde – naît de l'artère fémorale dans le trigone fémoral et irrigue les régions cutanées de la racine de la cuisse, de la partie basse de l'abdomen et le périnée.

Artère profonde de la cuisse

La plus volumineuse branche de l'artère fémorale à la cuisse est la **branche profonde de l'artère de la cuisse**, qui prend naissance au bord latéral de l'artère fémorale dans le trigone fémoral et assure la plus grande partie de la vascularisation de la cuisse (figure 6.63). L'artère fémorale profonde :

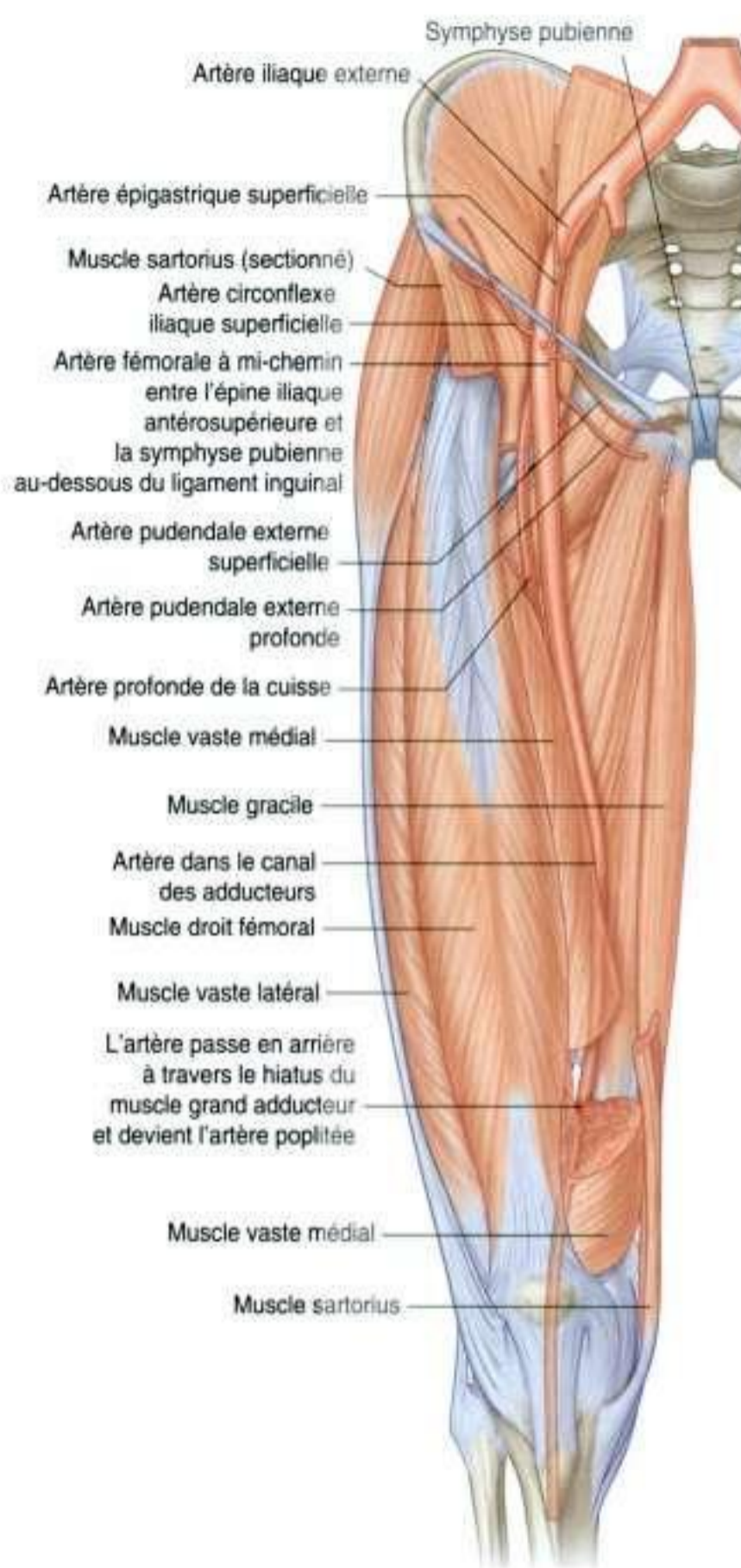

Figure 6.62. Artère fémorale.

- passe en arrière, entre les muscles pectiné et long adducteur, puis entre les muscles long adducteur et court adducteur ;
- ensuite, chemine entre le long adducteur et le grand adducteur pour finalement traverser le grand adducteur au niveau du hiatus tendineux et se connecter avec les branches de l'artère poplitée à la face postérieure du genou.

L'artère fémorale profonde a des branches collatérales : les artères circonflexes latérale et médiale, et trois branches perforantes.

Artère circonflexe latérale de la cuisse

L'artère circonflexe latérale de la cuisse a son origine à la face latérale de l'artère fémorale profonde (figure 6.63), mais peut aussi venir directement de l'artère fémorale. Elle se dirige latéralement et passe en arrière du muscle sartorius et du muscle droit fémoral. Elle se divise en trois branches terminales :

- une **branche ascendante** se dirige latéralement, passant en arrière du muscle tenseur du fascia lata, et se connecte à une branche de l'artère circonflexe médiale pour former un anneau artériel qui entoure le col du fémur, et irrigue le col et la tête du fémur ;
- un **rameau descendant** passe sous le droit fémoral et pénètre dans le muscle vaste latéral ; il s'anastomose avec une branche de l'artère poplitée près du genou ;

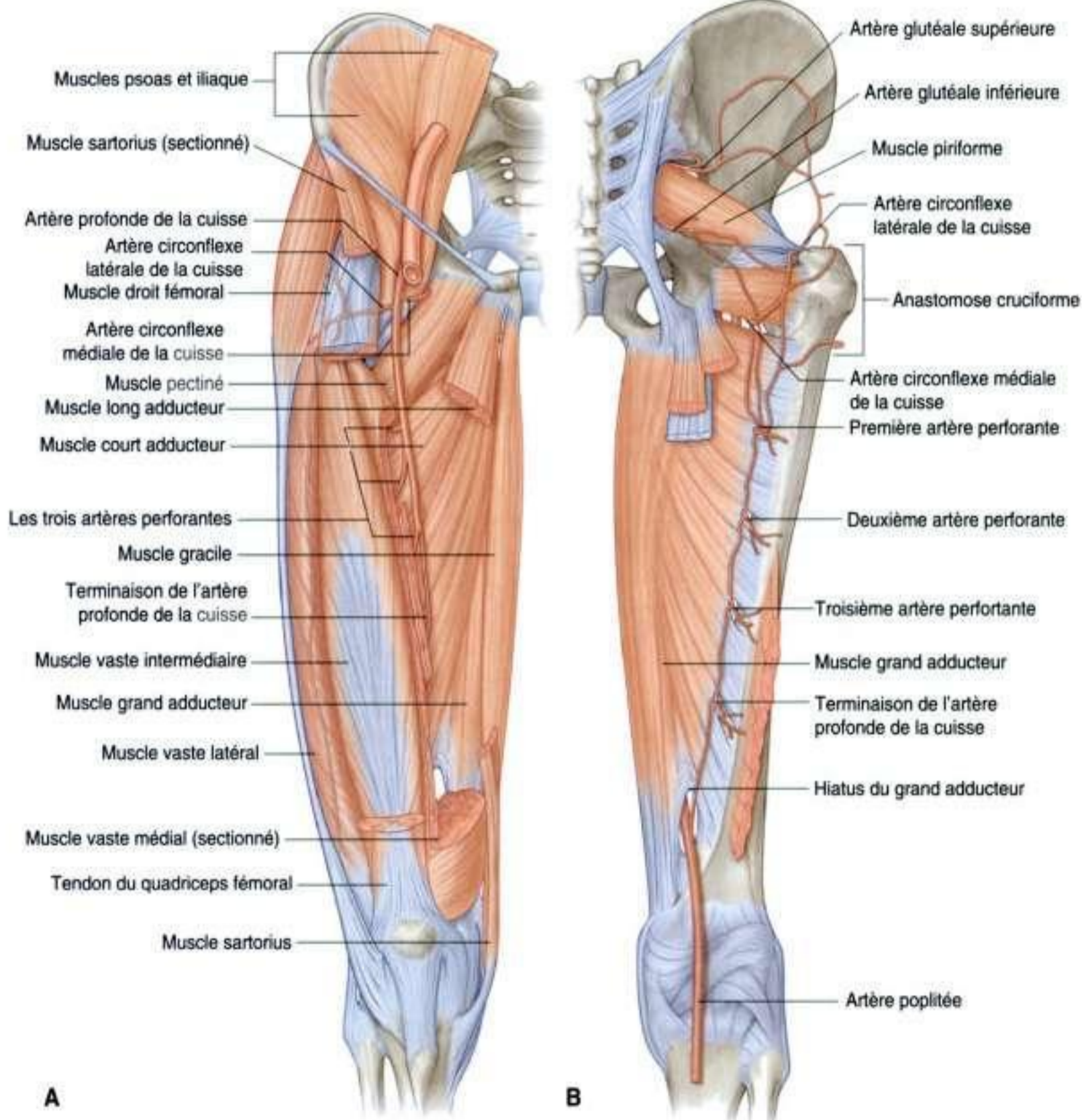


Figure 6.63. Artère profonde de la cuisse. A. Vue antérieure. B. Vue postérieure.



Membre inférieur

- un **rameau transverse** passe latéralement et pénètre le muscle vaste latéral; puis entoure la diaphyse proximale et s'anastomose avec les branches de l'artère circonflexe fémorale médiale, de l'artère glutéale inférieure et de la première artère perforante pour former l'anastomose cruciforme autour de la hanche.

En clinique

Maladie vasculaire périphérique

La maladie vasculaire périphérique est souvent caractérisée par une réduction de la circulation sanguine dans les jambes. Ce trouble peut être dû soit à des sténoses (rétrécissements de la lumière des vaisseaux), soit à des occlusions provoquant une réduction du débit artériel ou un arrêt de la circulation des artères du membre inférieur. Les lésions peuvent siéger à des niveaux variables : l'aorte à sa partie basse, les artères iliaque, fémorale, tibiale et fibulaire. Les patients se présentent avec un tableau clinique d'ischémie chronique ou d'ischémie aiguë de la jambe.

Ischémie chronique de la jambe

L'ischémie chronique de la jambe est un désordre lié à l'évolution athéromateuse des vaisseaux dont la lumière est réduite de plus de 50 %. La plupart de ces patients ont une pathologie vasculaire générale (maladie artérielle) intéressant le système cardiovasculaire et cérébrovasculaire à des degrés divers; cette pathologie peut être symptomatique ou non. Certains de ces patients peuvent développer une ischémie sévère menaçant la vitalité du membre.

Le symptôme le plus commun de l'ischémie chronique des membres est la **claudication intermittente**. Les patients rapportent une histoire de douleur dans les muscles du mollet (habituellement liée à une occlusion ou à une sténose de l'artère fémorale) ou des douleurs dans les fesses (fréquemment dues à une occlusion ou à une sténose des segments artériels aorto-iliaques). La douleur ressentie dans ces muscles est souvent une sorte de crampe déclenchée par la marche. Avec le repos, le patient est capable de reprendre la marche pour une distance variable jusqu'au retour de la douleur qui l'oblige à s'arrêter à nouveau.

Les examens comprennent les mesures comparatives des pressions artérielles systoliques au bras et aux jambes. Normalement, le rapport est de un. Chez les patients présentant une claudication intermittente,

Artère circonflexe médiale de la cuisse

L'**artère circonflexe médiale de la cuisse** naît le plus souvent de la face postéromédiale de l'artère fémorale profonde, mais elle peut naître directement de l'artère fémorale (figure 6.63). Elle chemine autour de la diaphyse fémorale, passant d'abord entre le pectiné et le muscle iliopsoas puis entre

il peut tomber à 0,6, et quand le membre est dangereusement ischémique, il peut être à 0,3.

Un nombre relativement important de patients ayant une claudication intermittente peuvent voir leur situation s'améliorer sans intervention médicale. Pour ceux dont la maladie s'aggrave, d'autres examens doivent être pratiqués, comprenant notamment les ultrasons et l'angiographie, afin de déterminer le niveau et le degré de sténose ou d'occlusion, avec en vue un traitement chirurgical.

Le traitement proposé peut être un court-circuitage de la lésion (pontage) ou l'ablation d'une plaque d'athérome obstruant la lumière artérielle. D'autres traitements moins sévères sont l'angioplastie radiologique, qui est réalisée en accédant par cathétérisme de l'artère fémorale à la lésion obstructive. Le gonflement d'un ballon à l'intérieur du vaisseau permet de le dilater et de rétablir la circulation dans le membre.

Ischémie aiguë sur ischémie chronique

Chez certains patients ayant une ischémie chronique, un accident aigu peut survenir par occlusion ou sténose aggravée du vaisseau, entraînant un tableau dramatique menaçant la vitalité du membre.

Parfois, une ischémie aiguë de la jambe peut survenir sans qu'il y ait de maladie athéromateuse évidente. Une embolie artérielle doit alors être évoquée par migration d'un caillot à partir du cœur. Les patients ayant une insuffisance mitrale et une fibrillation auriculaire sont menacés par ces embolies.

Ischémies critiques

L'ischémie critique des membres s'installe lorsque la vascularisation artérielle est insuffisante. Beaucoup de patients à ce stade ont des douleurs importantes au niveau de la jambe ou au pied au repos, et peuvent déjà présenter des ulcérations ou même des zones de gangrène. Les patients nécessitent un traitement urgent qui peut être une reconstruction artérielle chirurgicale, une angioplastie radiologique ou même une amputation.

les muscles obturateur externe et court adducteur. Près du bord du court adducteur, l'artère donne des petites branches qui entrent dans l'articulation de la hanche au niveau de l'incisure acétabulaire, et s'anastomose avec le rameau acétabulaire de l'artère obturatrice.

L'artère circonflexe médiale passe par-dessus le bord supérieur du grand adducteur et se divise en deux branches à la face profonde du carré fémoral :

- une branche ascendante vers la fosse trochantérique se connecte avec les branches des artères glutéales et circonflexes latérales ;
- une autre branche se porte latéralement et participe, avec les artères venues de l'artère circonflexe latérale, de l'artère glutéale inférieure et de la première perforante, à la formation du réseau artériel périarticulaire de la hanche.

Artères perforantes

Les trois **artères perforantes** sont issues de l'artère fémorale profonde de la cuisse (figure 6.63) dans son trajet en avant du muscle court adducteur. La première naît au-dessus du muscle, la deuxième naît en avant du muscle, et la troisième au-dessous du muscle. Ces trois artères traversent le grand adducteur près de ses insertions sur la ligne âpre et vont irriguer le compartiment postérieur de la cuisse. Les artères donnent des branches ascendantes et descendantes ; celles-ci s'anastomosent entre elles pour former un réseau anastomotique longitudinal qui participe à sa partie supérieure au réseau vasculaire périarticulaire de la hanche et, à sa partie inférieure, s'anastomose aux branches de l'artère poplitée à la face postérieure du genou.

Artère obturatrice

L'**artère obturatrice** est une branche de l'artère iliaque interne qui naît dans la cavité pelvienne. L'artère pénètre dans le compartiment médial de la cuisse en passant dans le canal obturateur (figure 6.64). Dans le canal obturateur, l'artère obturatrice se divise en deux branches : une **branche antérieure** et une **branche postérieure**.

La branche postérieure la plus importante se porte en arrière et contourne en une courbe à concavité antérieure la partie postérieure du foramen obturé et se termine en s'anastomosant avec la branche antérieure et l'artère glutéale inférieure sous le carré fémoral et avec l'artère circonflexe fémorale

médiale. De plus, des branches acétabulaires venues de la branche postérieure pénètrent dans la hanche par l'incisure acétabulaire et contribuent à la vascularisation de la tête fémorale.

Veines

Les veines de la cuisse se divisent en veines superficielles et veines profondes. Les veines profondes sont généralement satellites des artères du même nom. Les veines superficielles sont dans le fascia superficiel et connectées avec les veines profondes. Elles n'accompagnent pas les artères. La plus importante des veines superficielles à la cuisse est la grande veine saphène.

Grande veine saphène

La grande veine saphène naît de l'arcade veineuse du dos du pied et monte le long du bord médial de la jambe et de la cuisse (voir p. 521). À la partie supérieure de la cuisse dans le trigone fémoral, la veine passe à travers le hiatus saphène du fascia profond qui recouvre la face antérieure de la cuisse pour rejoindre la veine fémorale (voir p. 525).

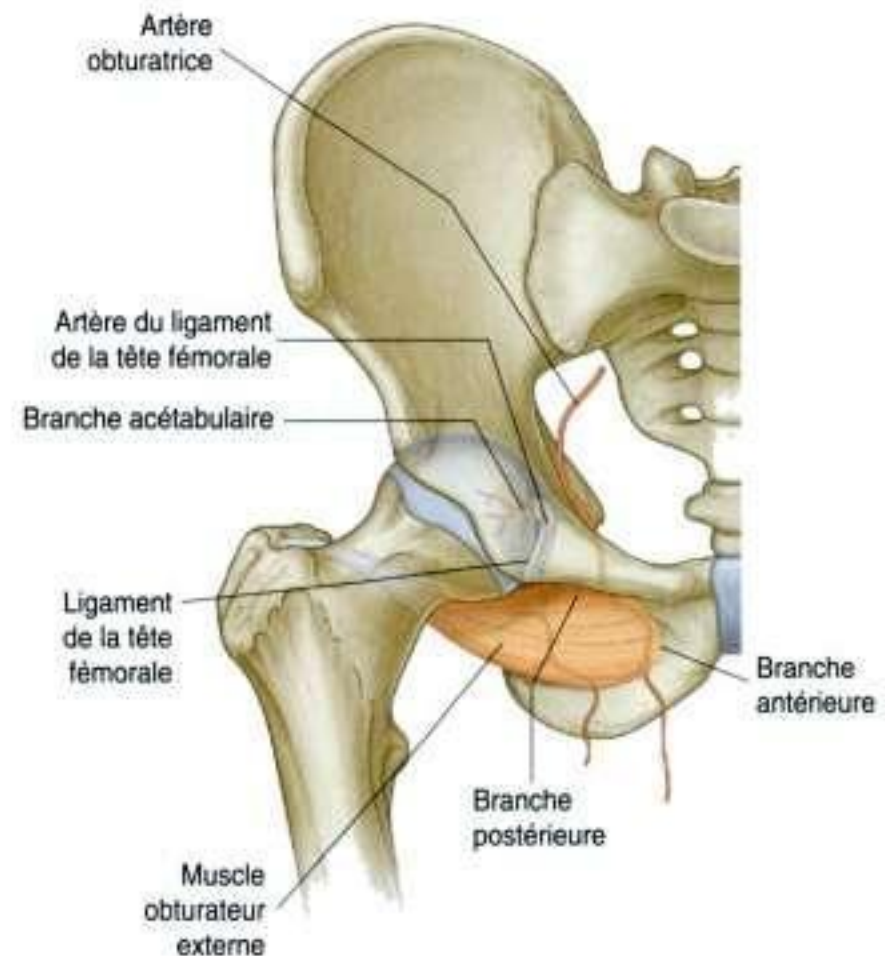


Figure 6.64. Artère obturatrice.

Nerfs

Il y a trois nerfs principaux à la cuisse, chacun étant lié à un des trois compartiments. Le nerf fémoral est situé dans le compartiment antérieur de la cuisse, le nerf obturateur dans le compartiment médial, le nerf sciatique dans le compartiment postérieur de la cuisse.

Nerf fémoral

Le nerf fémoral naît du plexus lombal sur la paroi abdominale postérieure et pénètre dans le trigone fémoral en passant sous le ligament inguinal (figure 6.65). Dans le trigone fémoral, le nerf est situé sur le bord latéral de l'artère fémorale en dehors de la gaine vasculaire qui entoure les vaisseaux.

Avant d'entrer dans la cuisse, le nerf fémoral fournit des rameaux aux muscles iliaque et pectiné.

Après avoir croisé le ligament inguinal, le nerf fémoral se divise en deux rameaux, antérieur et postérieur, qui fournissent l'innervation des muscles du compartiment antérieur de la cuisse, et l'innervation du revêtement cutané des faces antérieure et médiale de la cuisse ainsi que du bord médial de la jambe et du pied.

Les rameaux du nerf fémoral (figure 6.65) comprennent :

- les rameaux cutanés antérieurs qui traversent le fascia profond pour innerver la peau de la face antérieure de la cuisse et du genou ;
- de nombreux nerfs moteurs qui innervent le muscle quadriceps fémoral (droit fémoral, vaste latéral, vaste intermédiaire et vaste médial) et le muscle sartorius ;
- un long nerf cutané, le nerf saphène interne, qui innerve la peau jusqu'au bord médial du pied.

Le **nerf saphène** accompagne l'artère fémorale mais ne traverse pas le hiatus du grand adducteur avec l'artère. Le nerf pénètre près de la terminaison du canal des adducteurs directement dans le tissu conjonctif entre le muscle sartorius et le muscle gracile sur la face médiale du genou. À ce niveau, le nerf saphène perfore le fascia profond et devient sous-cutané pour suivre la grande veine saphène. Il assure l'innervation du bord médial du genou, de la jambe et du pied.

Nerf obturateur

Le nerf obturateur est une branche du plexus lombal sur la face postérieure de la paroi abdominale.

Il descend dans le muscle psoas pour entrer dans le pelvis (figure 6.66). Le nerf obturateur continue le long de la paroi pelvienne et entre dans le compartiment médial de la cuisse en passant dans le canal obturateur. Il innerve la plupart des muscles adducteurs et la peau de la face médiale de la cuisse. Lorsque le nerf pénètre dans la cuisse, il se divise en deux branches antérieure et postérieure qui sont séparées par le muscle court adducteur.

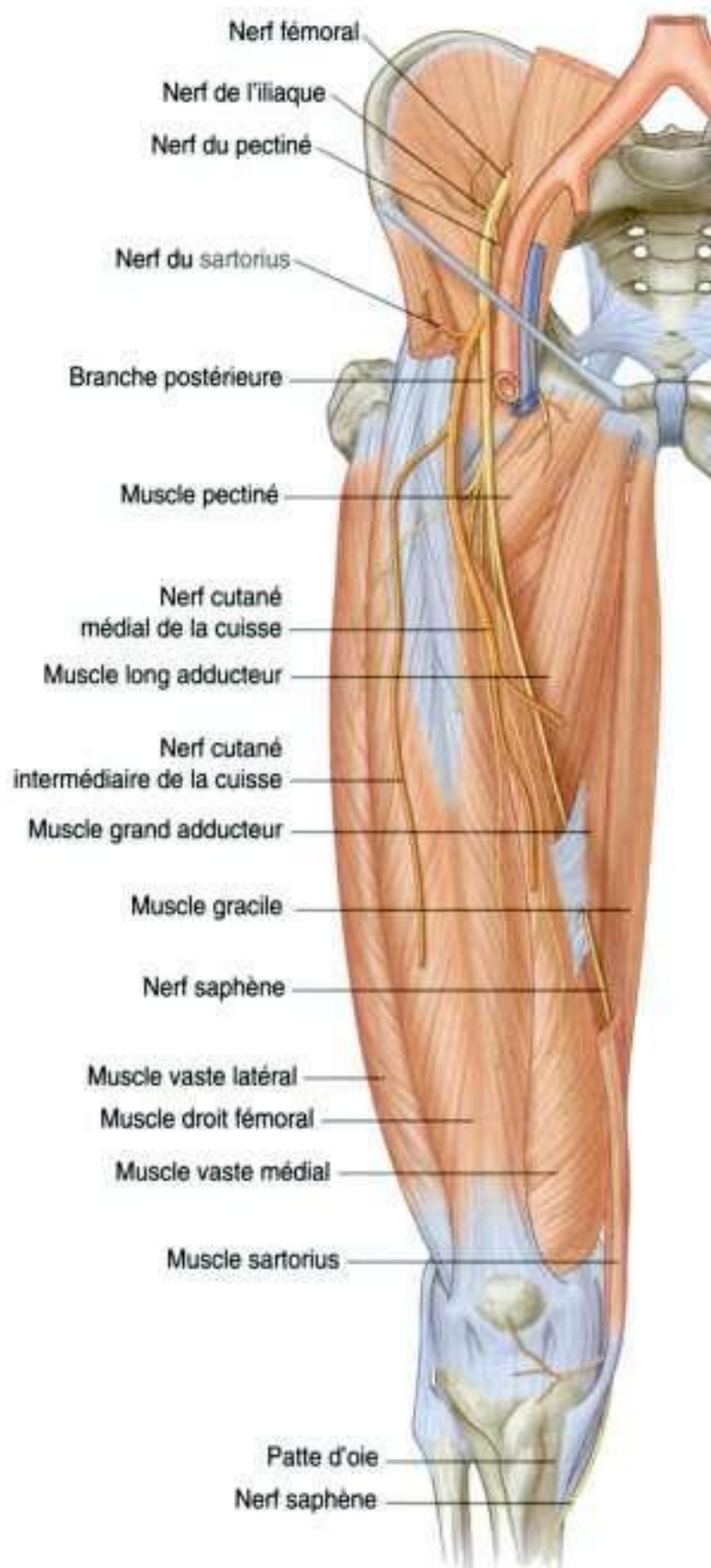


Figure 6.65. Nerf fémoral.

- La **branche postérieure** descend derrière le muscle court adducteur et chemine sur la face antérieure du muscle grand adducteur. Elle innerve les muscles obturateur externe et court adducteur et la partie du grand adducteur qui s'insère sur la ligne âpre.
- La **branche antérieure** descend sur la face antérieure du muscle court adducteur et chemine derrière le pectiné et le long adducteur. Elle innerve les muscles long adducteur, gracile et court adducteur. Elle participe souvent à l'innervation

du pectiné. Elle donne des rameaux sensitifs cutanés pour la face médiale de la cuisse.

Nerf sciatique

Le nerf sciatique descend dans le compartiment postérieur de la cuisse venant de la région glutéale (figure 6.67). Il innerve tous les muscles du compartiment postérieur de la cuisse, et ses branches se prolongent à la jambe et au pied.

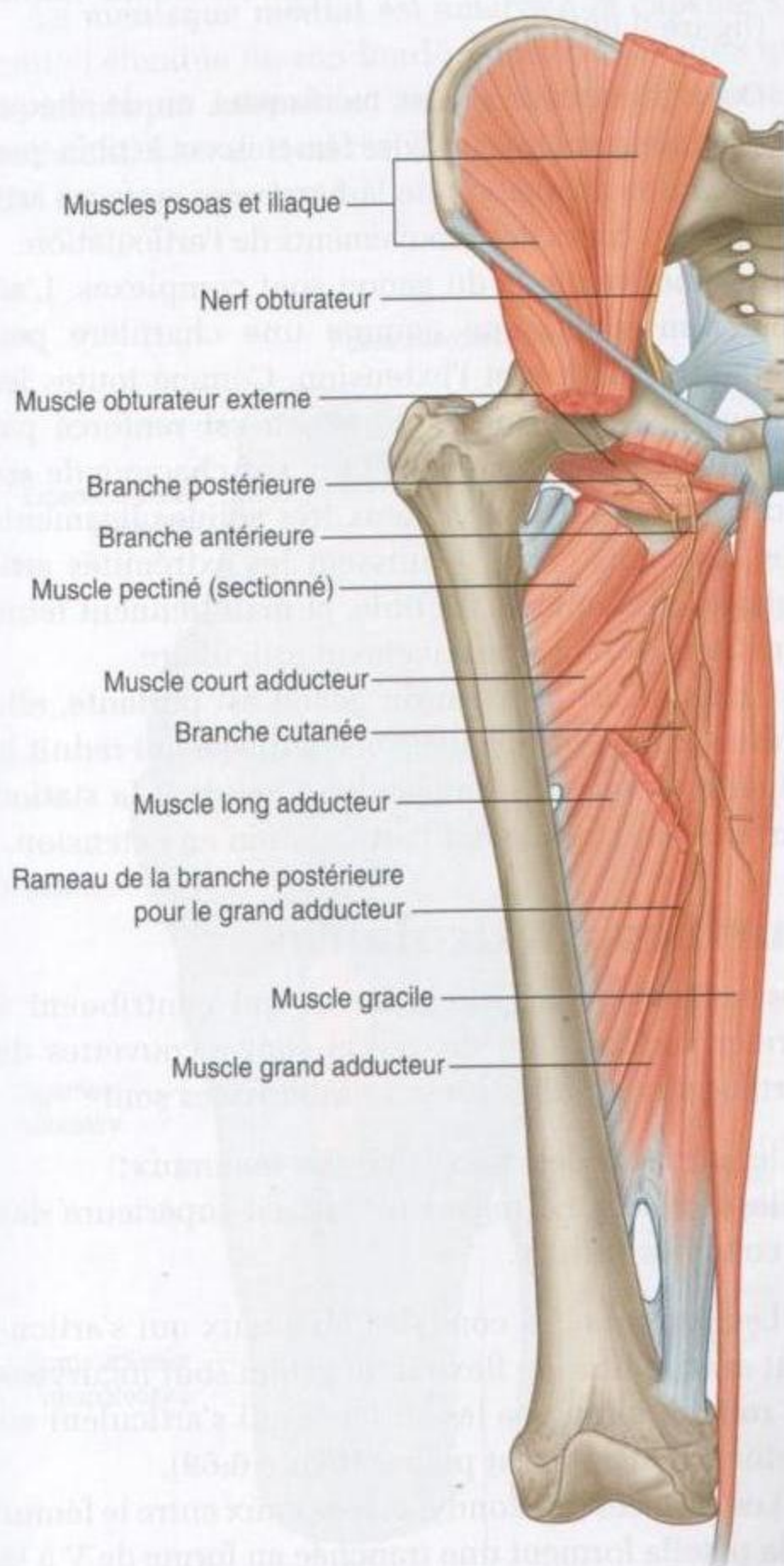

Figure 6.66. Nerf obturateur.

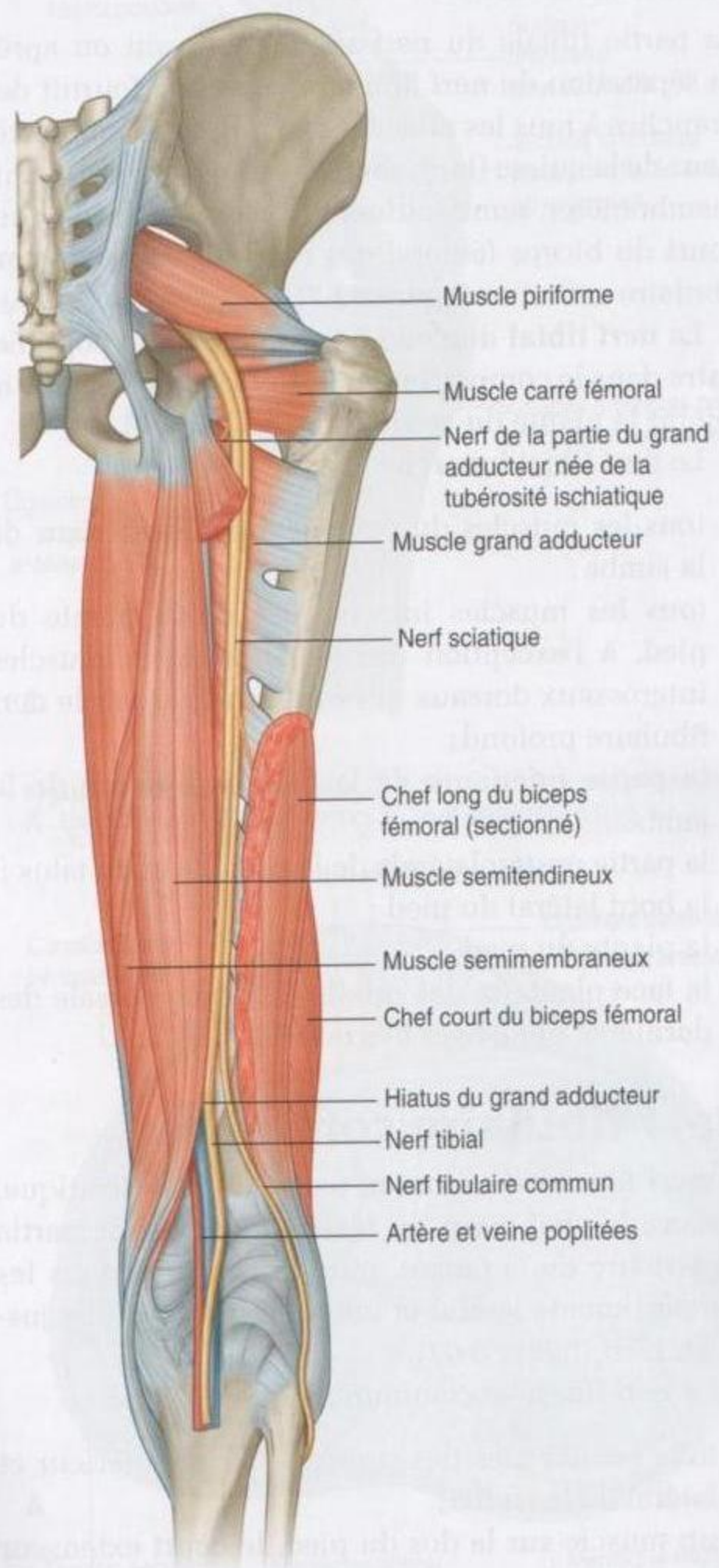

Figure 6.67. Nerf sciatique.

Dans le compartiment postérieur de la cuisse, le nerf sciatique est situé sur le muscle grand adducteur et est croisé par le long chef du biceps fémoral.

Le plus souvent près du genou mais quelquefois plus haut à la cuisse ou dans le pelvis, le nerf sciatique se divise en ses deux troncs terminaux : le **nerf tibial** et le **nerf fibulaire commun**. Ces deux nerfs descendent verticalement dans la cuisse et entrent dans la fosse poplitée en arrière du genou. À ce niveau, les deux nerfs rejoignent l'artère et la veine poplitées.

Nerf tibial

La partie tibiale du nerf sciatique, avant ou après sa séparation du nerf fibulaire commun, fournit des branches à tous les muscles du compartiment postérieur de la cuisse (long chef du biceps fémoral, semi-membraneux, semitendineux), à l'exception du chef court du biceps fémoral qui est innervé par le nerf fibulaire commun (figure 6.67).

Le **nerf tibial** descend à travers la fosse poplitée, entre dans le compartiment postérieur de la jambe et rejoint la plante du pied.

Le nerf tibial innerve :

- tous les muscles du compartiment postérieur de la jambe ;
- tous les muscles intrinsèques de la plante du pied, à l'exception des deux premiers muscles interosseux dorsaux qui sont innervés par le nerf fibulaire profond ;
- la partie inférieure de la face postérieure de la jambe ;
- la partie posterolatérale de la cheville et du talus ;
- le bord latéral du pied ;
- la plante du pied ;
- la face plantaire des orteils et la face dorsale des dernières phalanges des orteils.

Nerf fibulaire commun

Le **nerf fibulaire commun**, partie du nerf sciatique, innerve le chef court du biceps fémoral à la partie postérieure de la cuisse, puis se continue dans les compartiments latéral et antérieur de la jambe jusqu'au pied (figure 6.67).

Le nerf fibulaire commun innerve :

- tous les muscles des compartiments antérieur et latéral de la jambe ;
- un muscle sur le dos du pied, le court extenseur des orteils ;
- les deux premiers interosseux dorsaux à la plante du pied ;

- la peau de la face latérale de la jambe et de la cheville et le dos du pied et des orteils.

Articulation du genou

L'articulation du genou est la plus grande articulation synoviale du corps. Elle comprend :

- l'articulation fémorotibiale, entre le fémur et le tibia, qui est une articulation portante ;
- l'articulation fémoropatellaire, entre la patella et le fémur, qui permet au muscle quadriceps fémoral d'exercer une traction directement en avant du genou sur le tibia sans usure du tendon (figure 6.68).

Deux fibrocartilages, les ménisques, un de chaque côté, situés entre les condyles fémoraux et le tibia, permettent une adaptation de la forme des surfaces articulaires au cours des mouvements de l'articulation.

Les mouvements du genou sont complexes. L'articulation fonctionne comme une charnière permettant la flexion et l'extension. Comme toutes les articulations charnières, le genou est renforcé par de solides ligaments collatéraux sur chacune de ses faces latérales. De plus, deux très solides ligaments (les ligaments croisés) unissent les extrémités articulaires du fémur et du tibia, et maintiennent leurs fonctions durant le mouvement articulaire.

Comme l'articulation du genou est portante, elle présente un mécanisme de verrouillage qui réduit la dépense énergétique musculaire pendant la station verticale en maintenant l'articulation en extension.

Surfaces articulaires

Les surfaces articulaires des os qui contribuent à former l'articulation du genou sont recouvertes de cartilage hyalin. Les surfaces intéressées sont :

- les surfaces des deux condyles fémoraux ;
- les surfaces en regard de la face supérieure des condyles tibiaux.

Les surfaces des condyles fémoraux qui s'articulent avec le tibia en flexion du genou sont incurvées ou rondes, alors que les surfaces qui s'articulent en pleine extension sont planes (figure 6.69).

Les surfaces des condyles fémoraux entre le fémur et la patella forment une tranchée en forme de V à la face antérieure de l'extrémité distale du fémur où les deux condyles sont unis. Les surfaces cartilagineuses s'articulent avec la face postérieure de la patella.

Les surfaces articulaires sont toutes incluses dans une seule cavité articulaire, ainsi que les ménisques intra-articulaires entre les condyles fémoraux et les condyles tibiaux.

Ménisques

Les deux ménisques médial et latéral sont des fibrocartilages en forme de croissant (figure 6.70). Les deux sont amarrés à leurs extrémités à des facettes d'insertion au niveau de la région intercondyloïde tibiale. Les deux ménisques sont attachés par leurs extrémités à des facettes osseuses de la région intercondyloïde du plateau tibial.

Le **ménisque médial** est amarré à la capsule sur toute l'étendue de son bord périphérique, alors que le **ménisque latéral** est indépendant du ligament collatéral latéral. Il en résulte une plus grande mobilité du ménisque latéral.

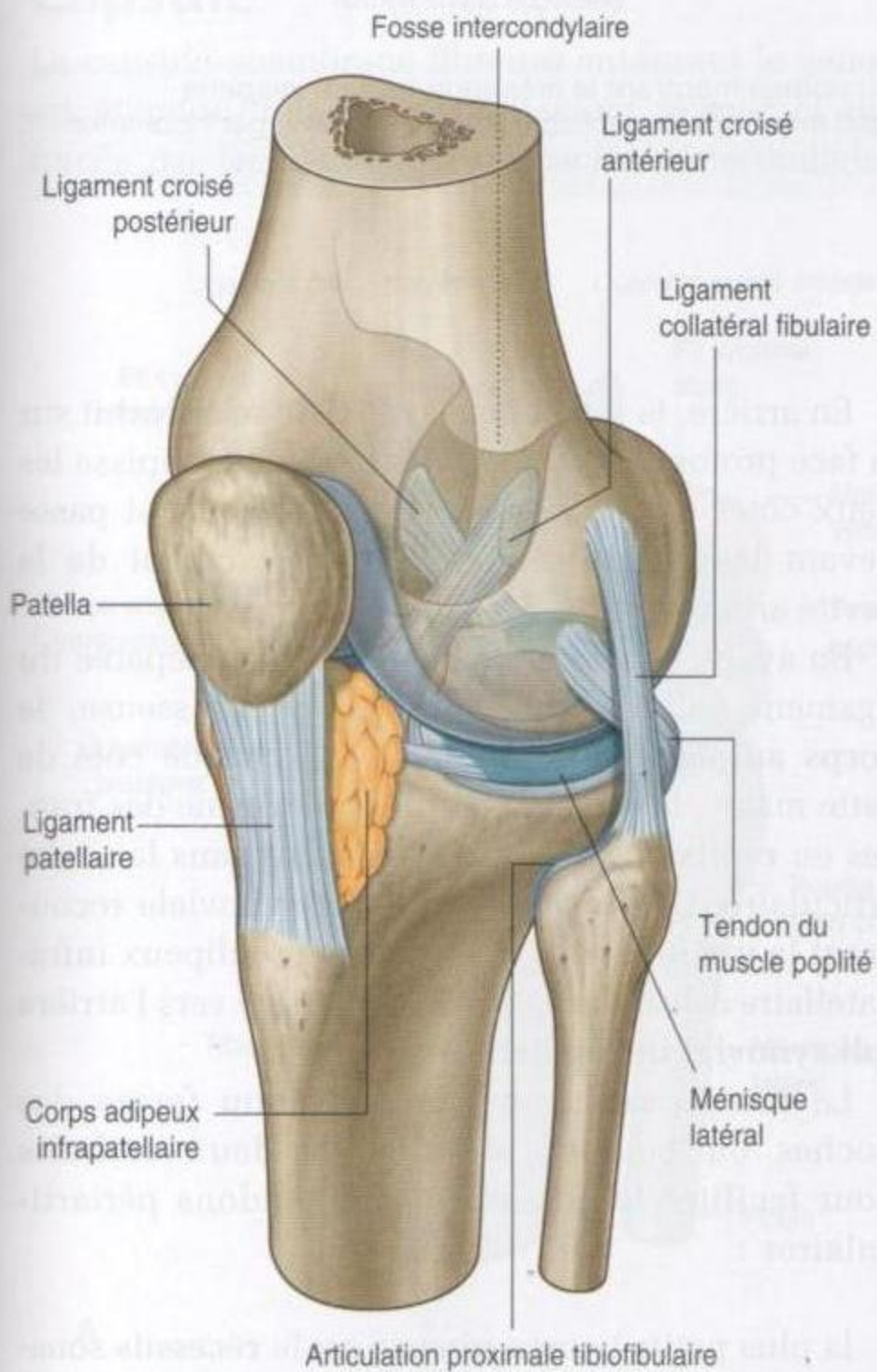


Figure 6.68. Articulation du genou. La capsule n'est pas montrée.

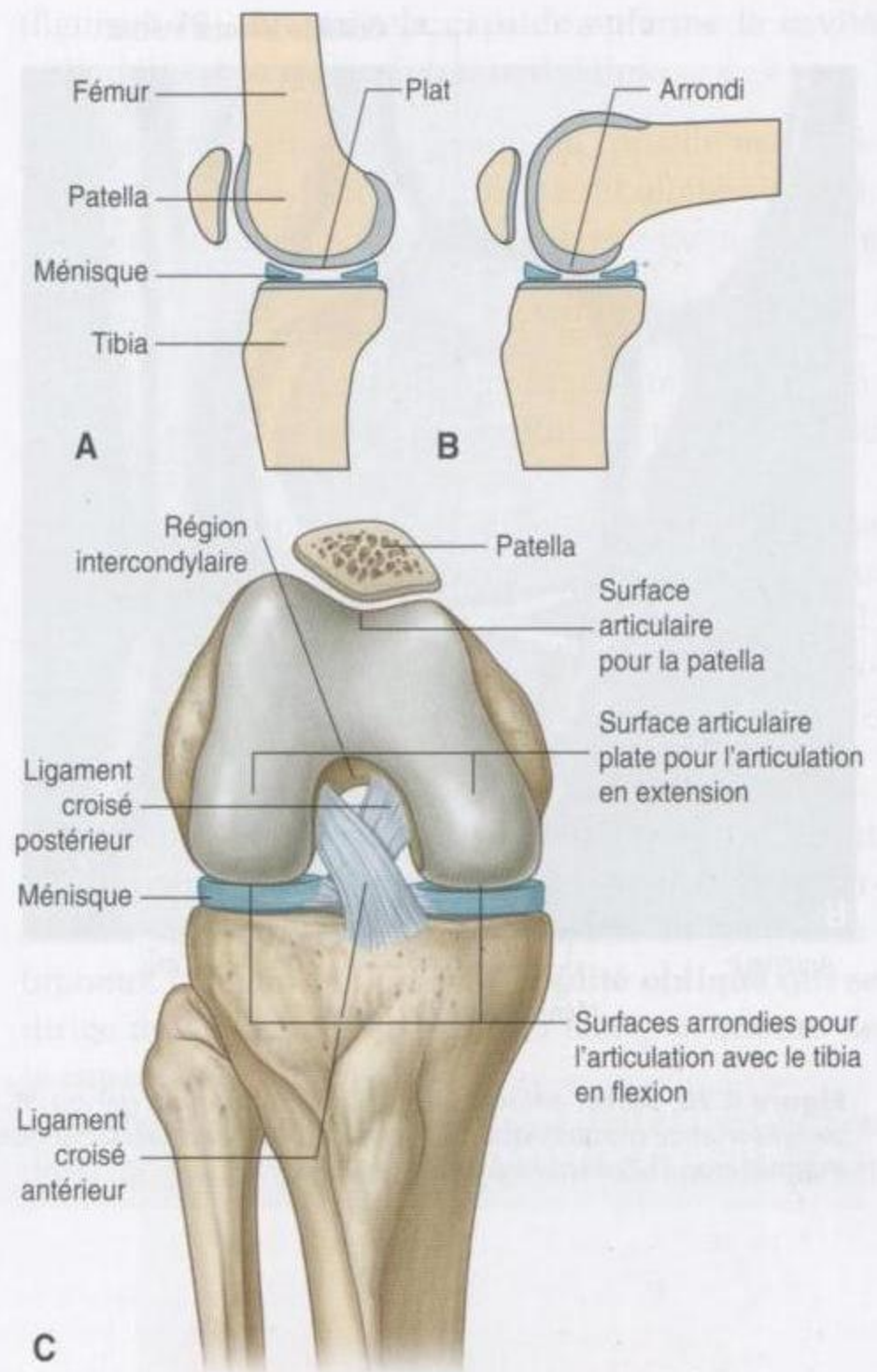


Figure 6.69. Surfaces articulaires de l'articulation du genou. **A.** En extension. **B.** En flexion. **C.** Vue antérieure (fléchi).

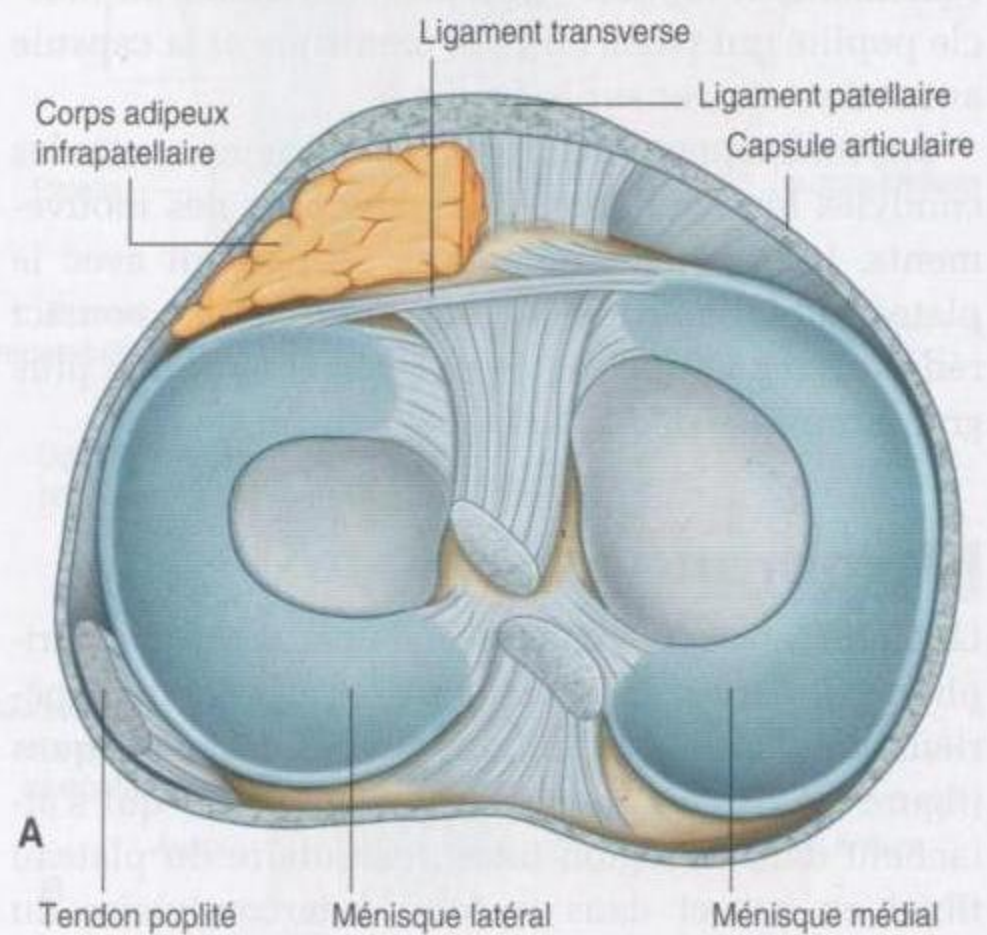


Figure 6.70. Ménisques de l'articulation du genou. **A.** Vue supérieure.

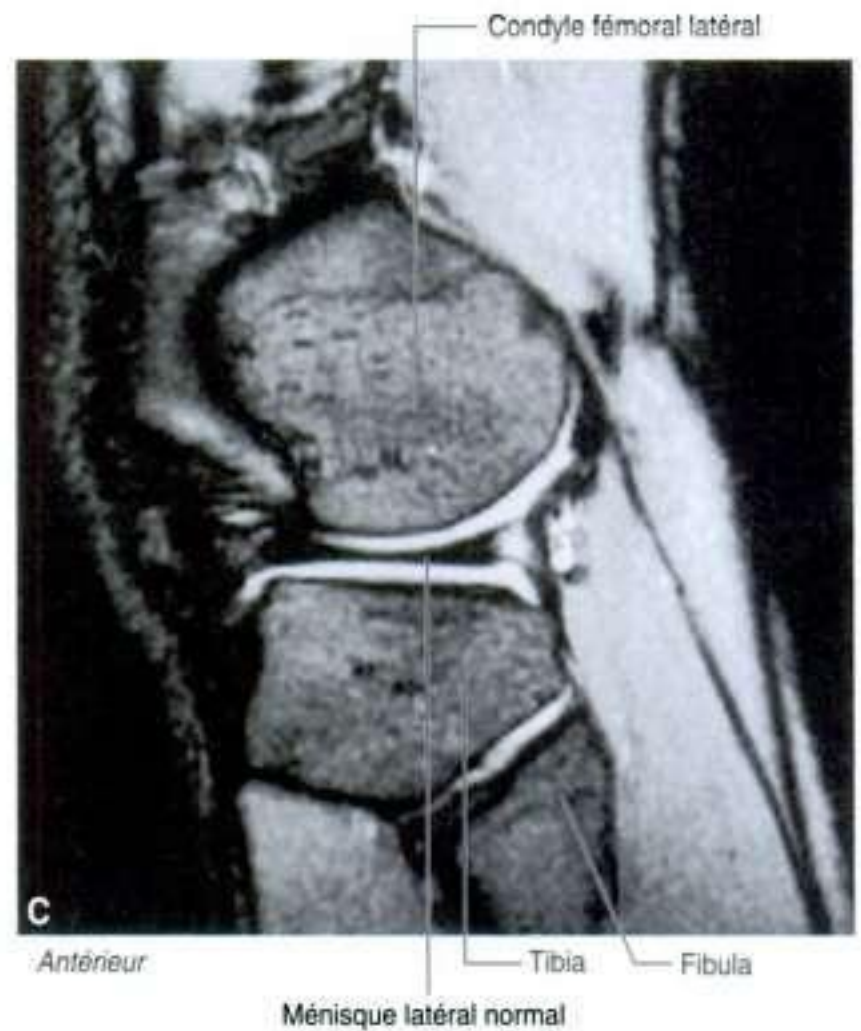
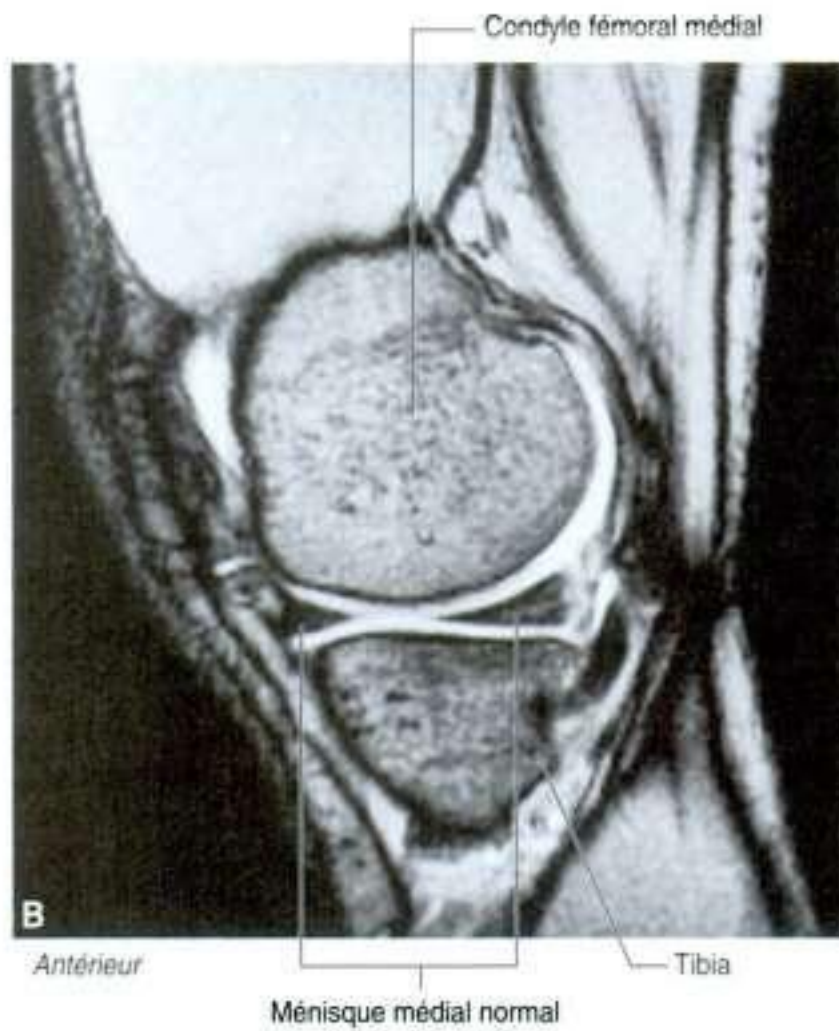


Figure 6.70, suite. Ménisques de l'articulation du genou. **B.** Genou normal montrant le ménisque médial. Imagerie par résonance magnétique (T2) dans le plan sagittal. **C.** Genou normal montrant le ménisque latéral. Imagerie par résonance magnétique (T2) dans le plan sagittal.

Les ménisques sont reliés en avant par le ligament transverse du genou. Le ménisque latéral est également en rapport étroit avec le tendon du muscle poplité qui passe entre le ménisque et la capsule avant de s'insérer sur le fémur.

Les ménisques améliorent la congruence entre les condyles fémoraux et tibiaux au cours des mouvements. Les condyles fémoraux s'articulant avec le plateau tibial ont une surface articulaire de contact réduite avec le plateau tibial en flexion et une plus grande surface de contact en extension.

Membrane synoviale

La membrane synoviale du genou s'attache à la périphérie des surfaces articulaires et aux bords supérieur et inférieur des limites externes des ménisques (figure 6.71A). Les deux ligaments croisés qui s'attachent dans la région intertuberculaire du plateau tibial en bas et dans la fosse intercondyloïde du fémur en haut sont en dehors de la cavité synoviale mais enfermés dans la membrane fibreuse du genou (extrasynoviaux mais intracapsulaires).

En arrière, la membrane synoviale se réfléchit sur la face profonde de la capsule fibreuse et tapisse les deux côtés du ligament croisé postérieur, et passe devant les deux ligaments en les excluant de la cavité articulaire.

En avant, la membrane synoviale est séparée du ligament patellaire par une masse graisseuse, le **corps adipeux infrapatellaire**. De chaque côté de cette masse, la membrane synoviale forme des franges ou **replis alaires** qui s'immiscent dans la cavité articulaire. De plus, la membrane synoviale recouvrant la partie la plus basse du corps adipeux infrapatellaire est soulevée par un pli dirigé vers l'arrière (**pli synovial infrapatellaire**).

La membrane synoviale du genou forme des poches ou bourses séreuses en deux endroits pour faciliter le glissement des tendons périarticulaires :

- la plus petite bourse séreuse est le **récessus sous-poplité** (bourse subpoplitée) (figure 6.71A) qui s'étend en arrière et en dehors entre le ménisque latéral et le tendon du muscle poplité ;

- la seconde bourse séreuse, plus importante, située entre l'extrémité distale de la diaphyse fémorale et le tendon du quadriceps fémoral, est la **bourse suprapatellaire** (figure 6.71B) qui est en continuité avec la cavité synoviale. Au sommet de cette bourse est amarré un petit muscle qui attire la bourse vers le haut lors de l'extension du genou.

D'autres bourses séreuses sont présentes mais ne communiquent pas avec la cavité articulaire; ce sont la bourse sous-cutanée prépatellaire, les bourses profonde et sous-cutanée infrapatellaires, et de nombreuses bourses liées aux tendons et ligaments périarticulaires (figure 6.71B).

La bourse séreuse prépatellaire est sous-cutanée en avant de la patella. Les bourses infrapatellaires profonde et sous-cutanée sont respectivement aux bords sous-cutané et profond du ligament patellaire.

Capsule

La capsule, membrane fibreuse entourant le genou, est étendue. Elle est partiellement formée et renforcée par les tendons des muscles périarticulaires

(figure 6.72). En gros, la capsule enferme la cavité articulaire et la région intercondyloire.

- À la face médiale du genou, la capsule est intriquée avec les fibres du ligament collatéral tibial, et est attachée sur sa face interne au ménisque médial.
- En dehors, la face externe de la capsule est séparée par un espace du ligament collatéral fibulaire, et la face interne de la capsule n'est pas attachée au ménisque latéral.
- En avant, la capsule est attachée aux bords de la patella où elle est renforcée par des expansions tendineuses des muscles vastes latéral et médial, qui se réunissent pour former le tendon du quadriceps fémoral au-dessus de la patella et avec le ligament patellaire au-dessous de la patella.

La capsule est renforcée antérolatéralement par une expansion du tractus iliotibial et postéromédialement par une expansion du tendon du semimembraneux formant le **ligament poplité oblique** qui se dirige de dedans en dehors à la face postérieure de la capsule.

Le tendon du poplité passe à travers un orifice dans la partie postérolatérale de la capsule et est

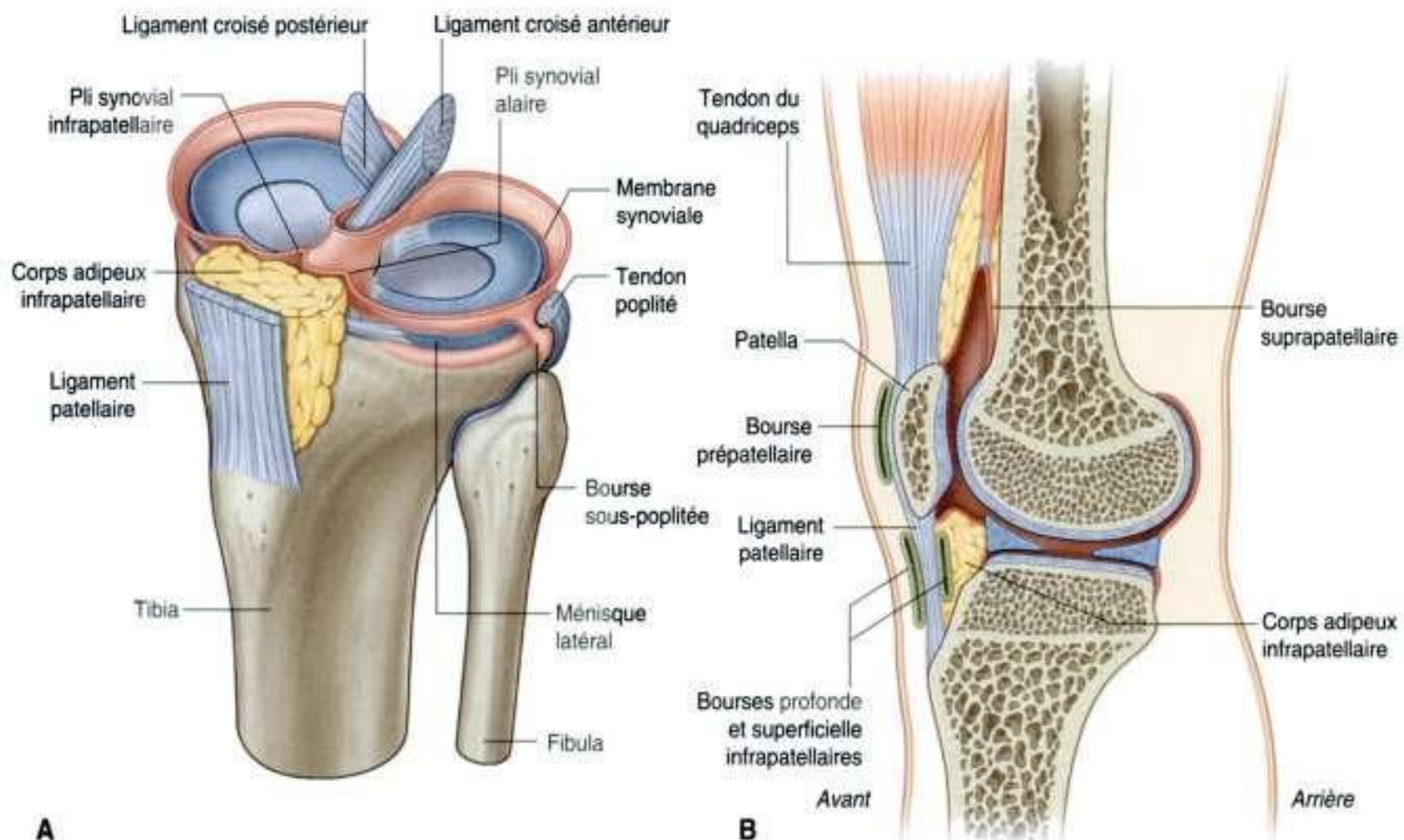


Figure 6.71. Membrane synoviale de l'articulation du genou et bourses séreuses associées. **A.** Vue supérolatérale; patella et fémur non visibles. **B.** Section sagittale du genou.

Membre inférieur

inclus dans la capsule lorsqu'il contourne l'articulation pour s'insérer à la face latérale du condyle fémoral.

Ligaments

Les principaux ligaments du genou sont le ligament patellaire, les ligaments collatéraux (tibial et fibulaire) et les ligaments croisés antérieur et postérieur.

Ligament patellaire

Le **ligament patellaire** est en fait la continuité du tendon du quadriceps fémoral au-dessous de la patella (figure 6.72). Il est attaché en haut aux bords et à la pointe de la patella, et au-dessous à la tubérosité tibiale.

Ligaments collatéraux

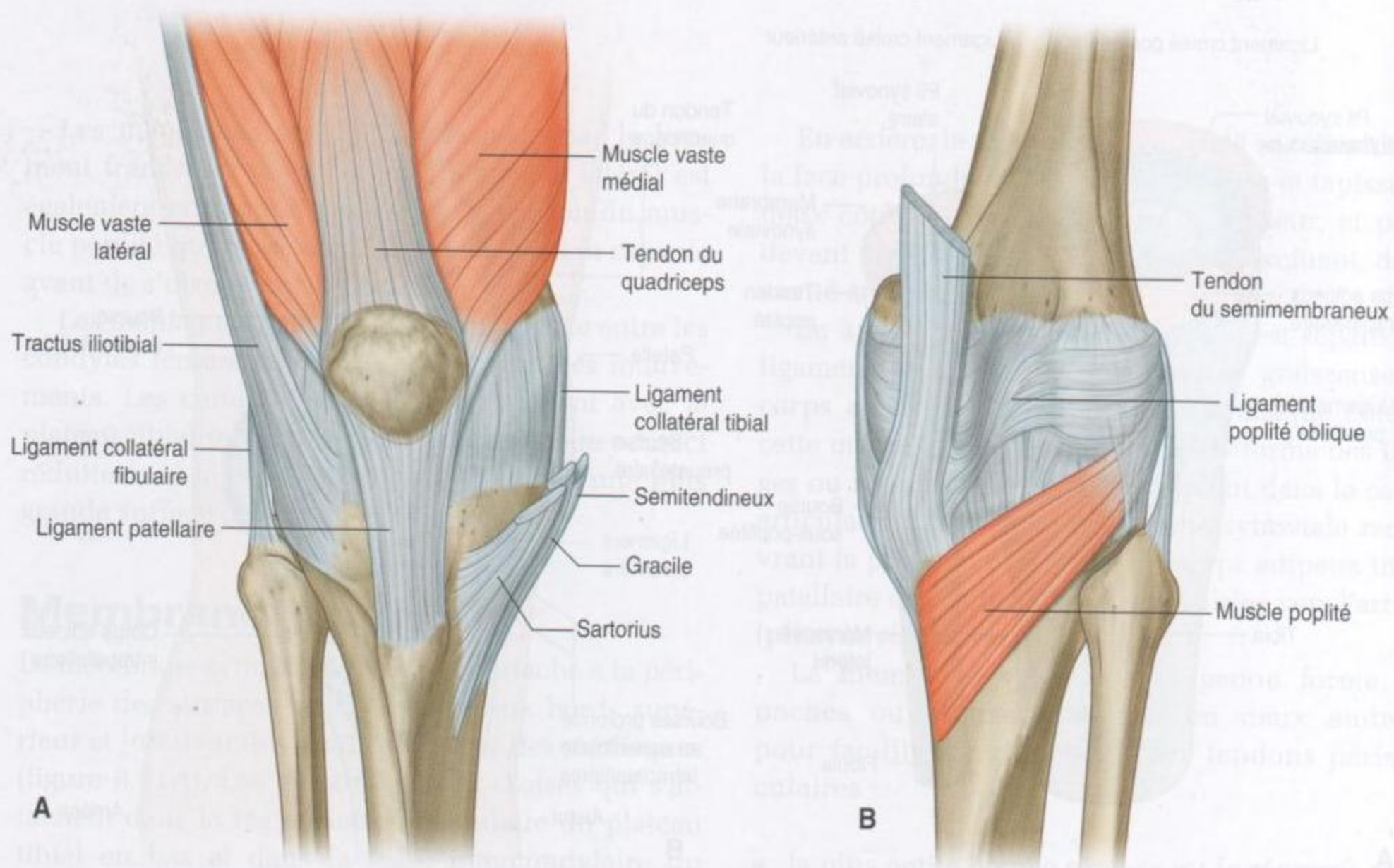
Les ligaments collatéraux sont au nombre de deux, un de chaque côté de l'articulation. Ils stabilisent les mouvements du genou (figure 6.73) qui est une articulation charnière.

Le **ligament collatéral fibulaire** est semblable à un cordon épais. Il s'attache en haut à la face latérale de l'épicondyle juste au-dessus du sillon d'insertion du tendon poplité. En bas, il est amarré dans une dépression de la face latérale de la tête de la fibula. Il est séparé de la capsule par une bourse séreuse.

Le **ligament collatéral tibial**, large et plat, est intriqué par la plus grande partie de sa face profonde avec la capsule. Il est attaché en haut à l'épicondyle médial juste au-dessous du tubercule de l'adducteur, puis descend en avant pour se fixer au bord du tibia et à la surface tibiale au-dessus et en arrière des insertions des tendons des muscles sartorius, gracile et semitendineux.

Ligaments croisés

Les deux ligaments croisés sont situés dans la région intercondyloire du genou et unissent solidement fémur et tibia (figure 6.73D et 6.74A). Ils sont appelés « croisés » car ils se croisent entre eux dans le plan sagittal entre leurs insertions fémorales et tibiales.



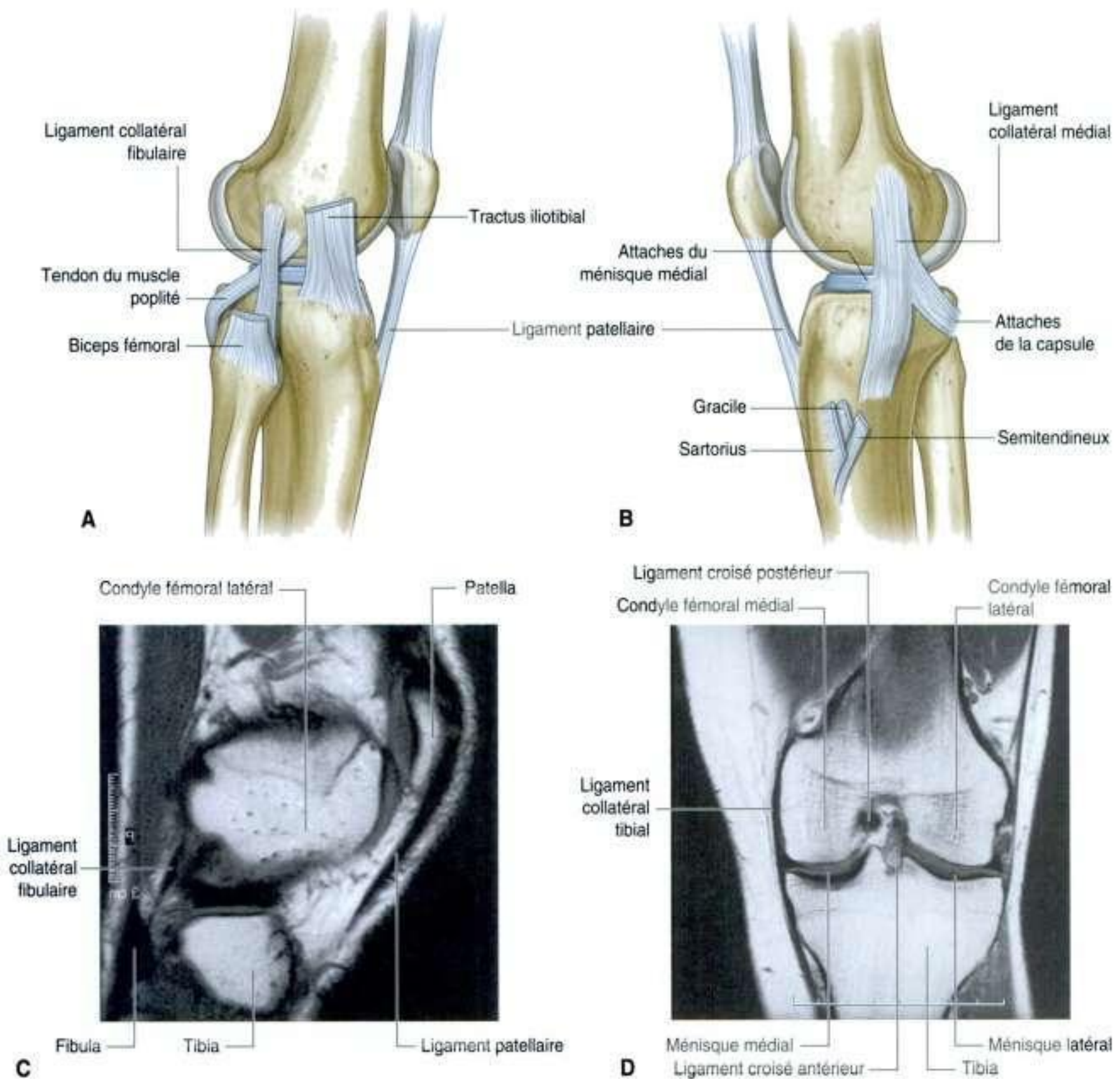


Figure 6.73. Ligaments collatéraux du genou. **A.** Vue latérale. **B.** Vue médiane. **C.** Genou normal montrant le ligament patellaire et le ligament collatéral fibulaire. Imagerie par résonance magnétique (IRM) (T1) dans le plan sagittal. **D.** Vue d'un genou normal montrant le ligament collatéral tibial, les ménisques médial et latéral ainsi que les ligaments croisés antérieur et postérieur. IRM (T1) dans le plan frontal.

- Le **ligament croisé antérieur** s'attache à une facette osseuse située à la partie antérieure de la zone intercondyloire du tibia, et monte en arrière pour s'insérer à une facette postérieure de la face latérale de la fosse intercondyloire du fémur.
- Le **ligament croisé postérieur** s'attache à la partie postérieure de la surface intercondyloire du tibia, et se dirige en haut et en avant pour se fixer

à la paroi médiale de la fosse intercondyloire du fémur.

Le ligament croisé antérieur croise latéralement le ligament croisé postérieur à son passage à travers la région intercondyloire.

Le ligament croisé antérieur s'oppose au déplacement antérieur du tibia par rapport au fémur, et le postérieur limite le déplacement postérieur du tibia (figure 6.74B).



Membre inférieur

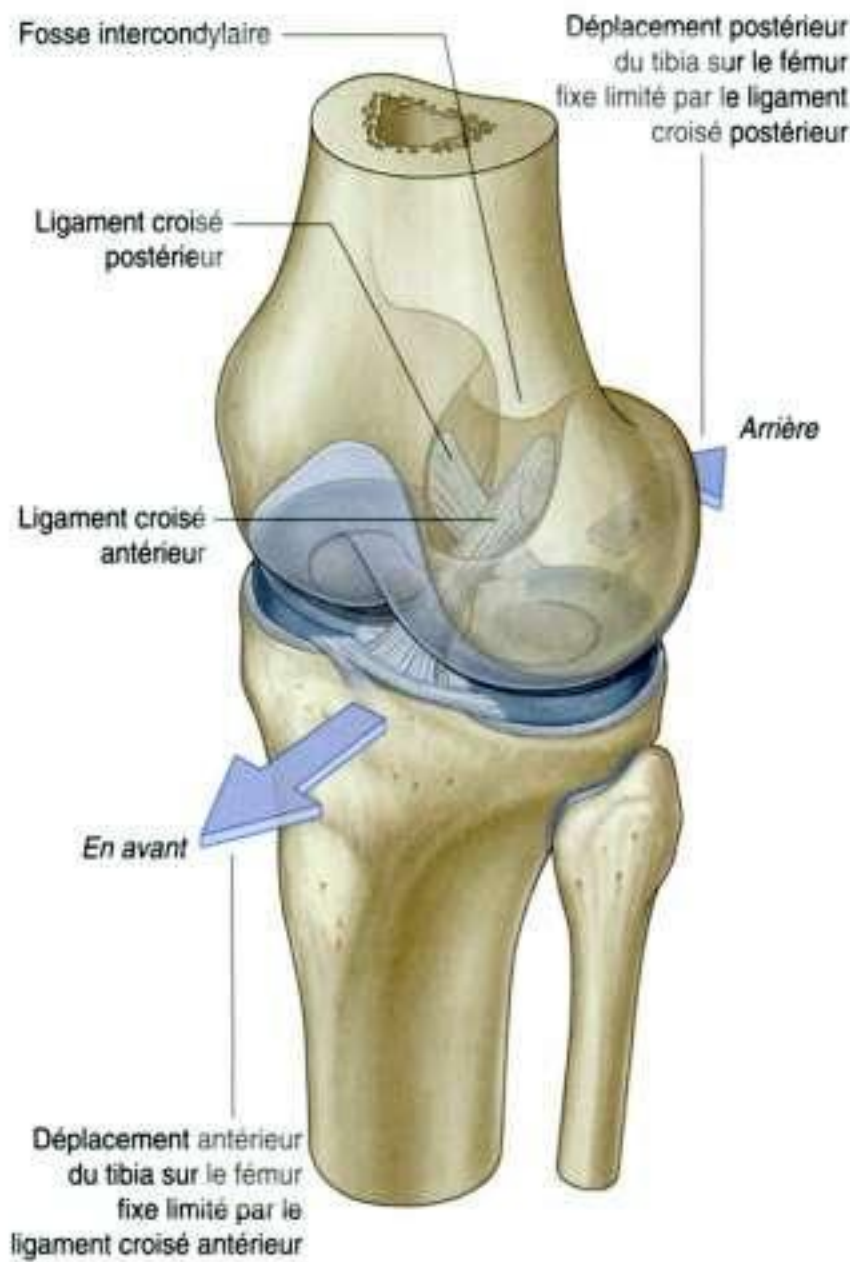


Figure 6.74. Ligaments croisés du genou. Vue supérolatérale.

Mécanisme du verrouillage

En position verticale, le genou est verrouillé en extension dans une position telle que la quantité d'énergie musculaire nécessaire au maintien de la station verticale est réduite (figure 6.75).

Un élément du verrouillage est le changement de la forme et de la taille des surfaces articulaires fémorales :

- en flexion, à la partie postérieure des condyles, les surfaces articulaires sont incurvées et arrondies ;
- lorsque le genou est en extension, les surfaces articulaires fémorales qui s'articulent avec le tibia sont plus larges et plates, assurant une grande stabilité au genou.

Au cours de l'extension, les surfaces articulaires ont un contact plus large assurant une plus grande stabilité articulaire.

Un autre élément du verrouillage est la rotation médiale du fémur sur le tibia au cours de l'extension.

La rotation médiale associée à l'extension complète assure la mise en tension de tous les ligaments.

Un autre facteur qui assure le maintien de l'extension du genou en position verticale est la situation du centre de gravité du corps qui est situé sur une ligne verticale, passant en avant de l'articulation du genou.

Le muscle poplité déverrouille le genou en amorçant la rotation latérale du fémur sur le tibia.

Vascularisation et innervation

La vascularisation du genou est en majorité assurée par des branches géniculées venues des artères fémorale,

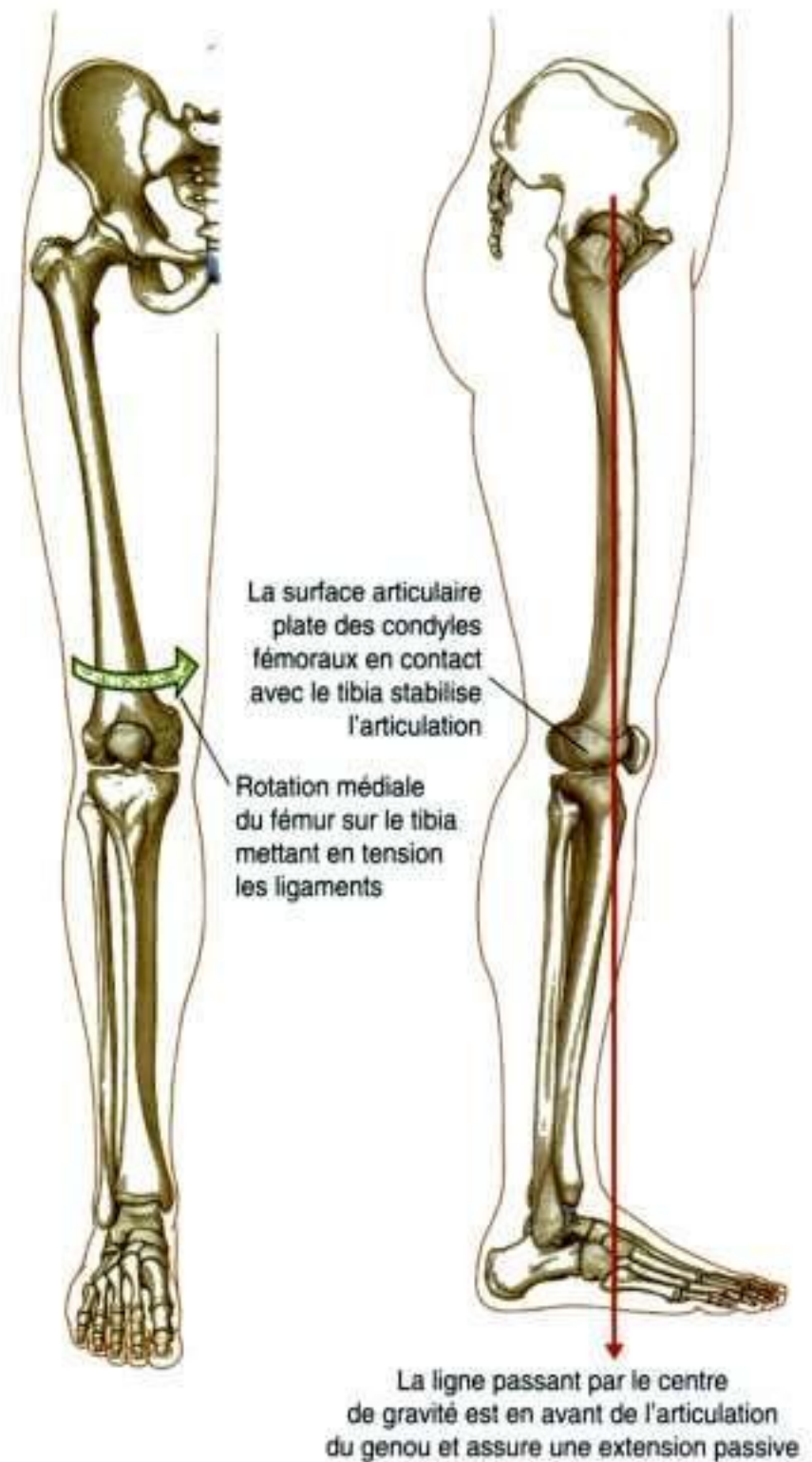


Figure 6.75. Mécanisme de « verrouillage » du genou.

poplitée, circonflexes latérales à la cuisse, circonflexe fibulaire, et des branches récurrentes de l'artère tibiale antérieure à la jambe. Tous ces vaisseaux forment un réseau anastomotique périarticulaire (figure 6.76).

Le genou est innervé par des branches venues des nerfs obturateur, fémoral, tibial et du nerf fibulaire commun.

Articulation tibiofibulaire

La petite articulation tibiofibulaire proximale est de type synovial et permet de très petits mouvements

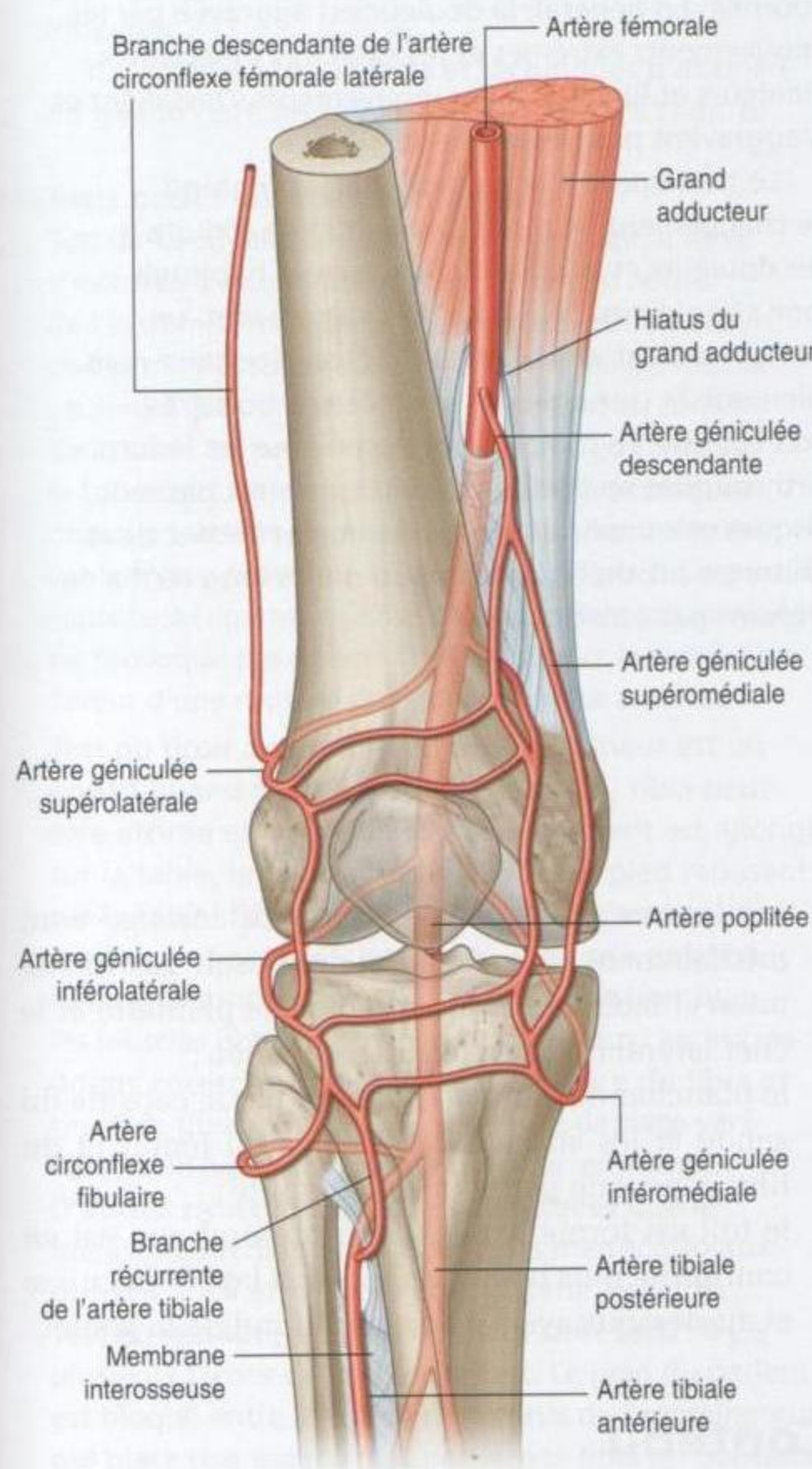


Figure 6.76. Anastomoses des artères autour du genou. Vue antérieure.

(figure 6.77). Les surfaces articulaires sur la face inférieure du condyle latéral du tibia et sur la face supéromédiale de la tête de la fibula sont plates et circulaires. La capsule est renforcée par des ligaments antérieur et postérieur.

En clinique

Lésions des parties molles au niveau du genou

Les lésions des parties molles sont fréquentes au niveau du genou (entorses graves).

Les lésions les plus habituelles sont les ruptures des ligaments croisés antérieur et postérieur, les déchirures méniscales et les lésions des ligaments collatéraux. Les lésions associées ne sont pas rares. La rupture du ligament croisé antérieur et du ligament collatéral tibial est fréquemment associée à des lésions du ménisque médial.

Les lésions des parties molles au niveau et autour du genou peuvent concerner le paquet neurovasculaire. Un examen vasculaire et nerveux attentif est essentiel devant toute lésion des parties molles du genou.

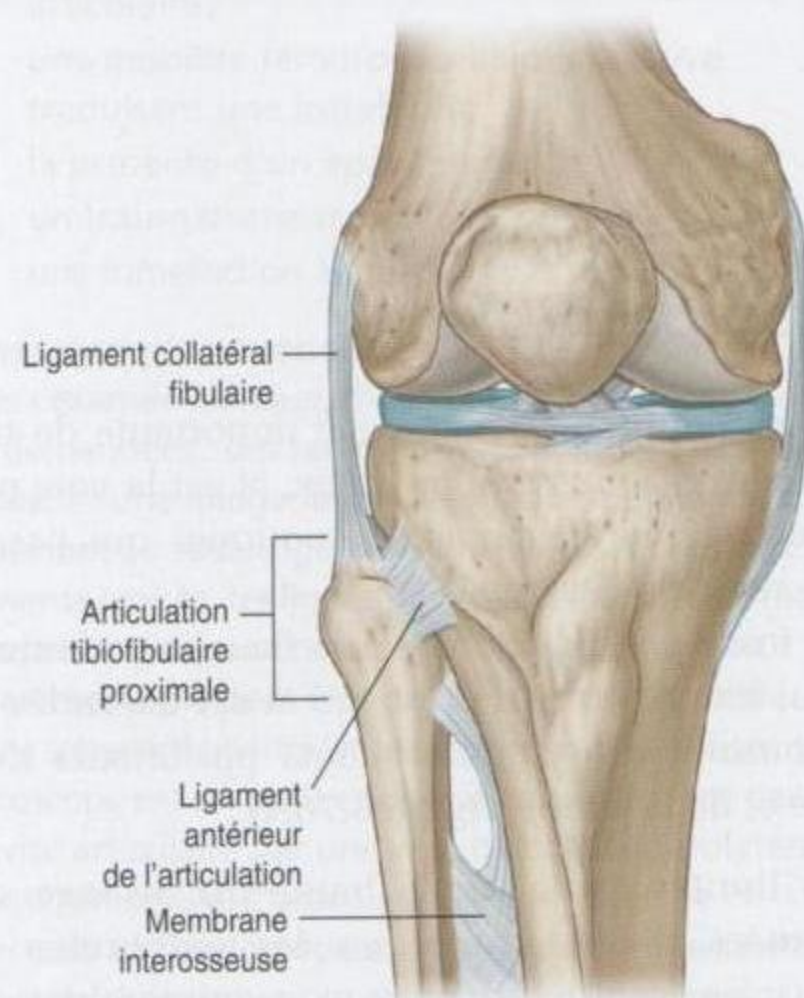


Figure 6.77. Articulation tibiofibulaire.



En clinique

Affection dégénérative articulaire/arthrose

Les lésions dégénératives des articulations frappent de nombreuses articulations du corps. Ces lésions peuvent résulter de contraintes anormales ou répétées sur un cartilage normal mais aussi de contraintes normales sur un cartilage anormal.

Les lésions dégénératives articulaires surviennent au niveau des articulations synoviales; l'affection est appelée arthrose. Dans les articulations frappées d'arthrose, le cartilage et l'os (os sous-chondral) sont habituellement concernés avec des modifications mineures au niveau de la membrane synoviale. Les symptômes de l'arthrose les plus fréquents sont le pincement articulaire lié à l'amincissement du cartilage, l'éburnation (ou sclérose de l'os), le développement d'ostéophytes (excroissances osseuses périphériques) et la formation de kystes osseux.

L'évolution est marquée par la survenue de douleurs, de raideurs et de déformations articulaires.

Les sièges les plus fréquents de l'arthrose sont les petites articulations de la main et du poignet et, au niveau du membre inférieur, la hanche et le genou. Les articulations tarsométatarsiennes et métatarsophalangiennes sont plus rarement touchées.

L'étiologie de l'arthrose n'est pas claire, mais il y a quelques pistes telles qu'une prédisposition

génétique, l'âge (les hommes sont atteints plus jeunes que les femmes), les excès mais aussi l'absence d'activité physique, les anomalies métaboliques et nutritionnelles. D'autres facteurs fréquents à l'origine des arthroses sont les traumatismes articulaires et les déformations ou dysplasies de l'enfance.

Les données histologiques de l'arthrose mettent en évidence les lésions dégénératives du cartilage et de l'os sous-chondral. Des lésions articulaires avancées aggravent ces données. Avec la progression de la maladie, le signe typique est la douleur, habituellement plus sévère au lever et à la fin de la journée. En général, la douleur est aggravée par les mouvements extrêmes et les exercices inhabituels. Raideurs et limitation des mouvements s'installent et s'aggravent progressivement.

Le traitement à la phase initiale comprend le changement de mode de vie afin de réduire les douleurs et la prise d'analgésiques habituels non stéroïdiens. Si les troubles s'aggravent, un remplacement articulaire peut être nécessaire mais, bien que la chirurgie des prothèses articulaires soit considérée comme la panacée pour les lésions arthrosiques sévères, cette chirurgie n'est pas sans risques et complications. L'infection et l'échec de la chirurgie prothétique à plus ou moins long terme ne doivent pas être oubliés.

Fosse poplitée

La **fosse poplitée** est une zone importante de transition entre la cuisse et la jambe, et est la voie principale pour les éléments anatomiques qui passent d'une région à l'autre.

La fosse poplitée, située à la face postérieure du genou, a une forme de losange et est délimitée par des muscles des compartiments postérieurs de la cuisse et de la jambe (figure 6.78A) :

- les limites de la partie haute du losange sont formées médialement par les extrémités des muscles semitendineux et semimembraneux, et latéralement par l'extrémité du muscle long biceps fémoral;

- les limites de la partie basse du losange sont médialement le chef médial du muscle gastrocnémien et latéralement par le muscle plantaire et le chef latéral du muscle gastrocnémien;
- le plancher de la fosse est formé par la capsule du genou et les surfaces adjacentes du fémur et du tibia ainsi que par le muscle poplité;
- le toit est formé par le fascia profond, qui est en continuité plus haut avec le fascia lata de la cuisse et au-dessous avec le fascia profond de la jambe.

Contenu

Les principaux éléments de la fosse poplitée sont l'artère poplitée, la veine poplitée, les nerfs tibial et fibulaire commun (figure 6.78B).

En clinique

Examen du genou

Il est important de bien préciser les symptômes subjectifs avant tout examen. L'anamnèse doit comporter une information précise à propos des troubles cliniques, concernant leur survenue et leur intensité. Le mode de vie doit être également évalué. L'anamnèse peut apporter des éléments significatifs sur le type de traumatisme; par exemple, un choc violent sur la face médiale du genou suivi d'une déformation en valgus du genou évoque une rupture du ligament collatéral tibial.

L'examen doit être pratiqué tout d'abord debout puis en marchant et ensuite couché. Le membre examiné doit toujours être comparé avec le membre indemne.

Il y a de nombreux tests et techniques d'examen du genou dont les principaux sont décrits ci-après.

Tests pour l'instabilité antérieure

Test de Lachman : le patient est couché sur la table d'examen. L'examineur place une main autour de l'extrémité inférieure du fémur et l'autre autour de l'extrémité supérieure de la jambe. Le genou est soulevé à 20° de flexion, le talon restant au contact de la table. Le pouce de l'examineur doit être sur la tubérosité tibiale. La main sur le tibia exerce une brusque traction en avant. Si le mouvement du tibia sur le fémur provoque un arrêt net, on peut éliminer la rupture du ligament croisé antérieur. Si le mouvement ne provoque pas un arrêt net mais mou, le test est en faveur d'une rupture du ligament croisé antérieur.

Test du tiroir antérieur : un tiroir antérieur est dit positif quand l'extrémité supérieure du tibia peut être attirée en avant du fémur. Le patient est allongé sur la table, le genou fléchi à 90° et le pied reposant sur la table d'examen. L'examineur s'assoit sur le pied du patient qui a été placé dans une position neutre. Les index sont utilisés pour s'assurer que les muscles ischiojambiers sont détendus; les autres doigts encerclent l'extrémité supérieure du tibia et tirent le tibia en avant. Si le tibia se déplace vers l'avant, le ligament croisé antérieur est rompu. D'autres structures périphériques telles que le ménisque médial ou les ligaments méniscotibiaux doivent aussi être lésés pour obtenir ce signe.

Test du ressaut (*jerk test* ou *pivot shift test*) : il y a plusieurs façons de réaliser ce test. Le pied du patient est bloqué entre le coude et le corps de l'examineur, qui place une main à plat derrière le tibia en poussant vers l'avant le genou en extension. L'autre main est placée contre la cuisse du patient, poussant

en sens opposé. Le membre inférieur est porté en abduction par le coude et le corps de l'examineur agissant comme un pivot pour provoquer un valgus. L'examineur maintient la translation antérieure et le valgus, et amorce une flexion du genou à 20 ou 30°. Le *pivot shift* surviendra sous forme d'un ressaut avec la réduction du plateau tibial latéral. Ce test met en évidence une lésion du point d'angle postérolatéral et du ligament croisé antérieur du genou et révèle l'instabilité rotatoire.

Tests pour l'instabilité postérieure

Test du tiroir postérieur : un tiroir postérieur est positif quand l'extrémité supérieure de la jambe peut être poussée en arrière du fémur. Le patient est placé en décubitus dorsal et le genou est fléchi à environ 90° avec le pied en position neutre. L'examineur s'assoit sur le pied, plaçant ses deux pouces sur la tubérosité tibiale et poussant le tibia vers l'arrière. Si le plateau tibial recule sous le fémur, le ligament croisé postérieur est rompu.

Évaluation des autres structures du genou

- **Évaluation du ligament collatéral tibial** : elle peut être faite en portant la jambe en valgus.
- **Évaluation des structures latérales et postérolatérales** : elle réclame un examen clinique plus complexe.

Le genou peut aussi être examiné en recherchant :

- une douleur au niveau de l'interligne articulaire;
- une mobilité fémoropatellaire excessive traduisant une instabilité;
- la présence d'un épanchement;
- un traumatisme musculaire;
- une tuméfaction anormale de la fosse poplitée.

Recherches plus avancées

Après l'examen clinique, d'autres recherches peuvent être demandées : des **radiographies standard de routine**, et une **imagerie par résonance magnétique**, qui permet au radiologue d'examiner les ménisques, les ligaments croisés, les ligaments collatéraux, les surfaces articulaires, l'os sous-chondral et les parties molles.

L'**arthroscopie** peut être pratiquée pour identifier les lésions intra-articulaires et les réparer ou les exciser. Un arthroscope est un petit endoscope qui est placé dans la cavité articulaire par une voie d'abord antérolatérale ou antéromédiale. L'articulation est injectée de sérum salé et l'endoscope est manipulé dans la cavité articulaire du genou pour examiner les ligaments croisés, les ménisques et les surfaces cartilagineuses.

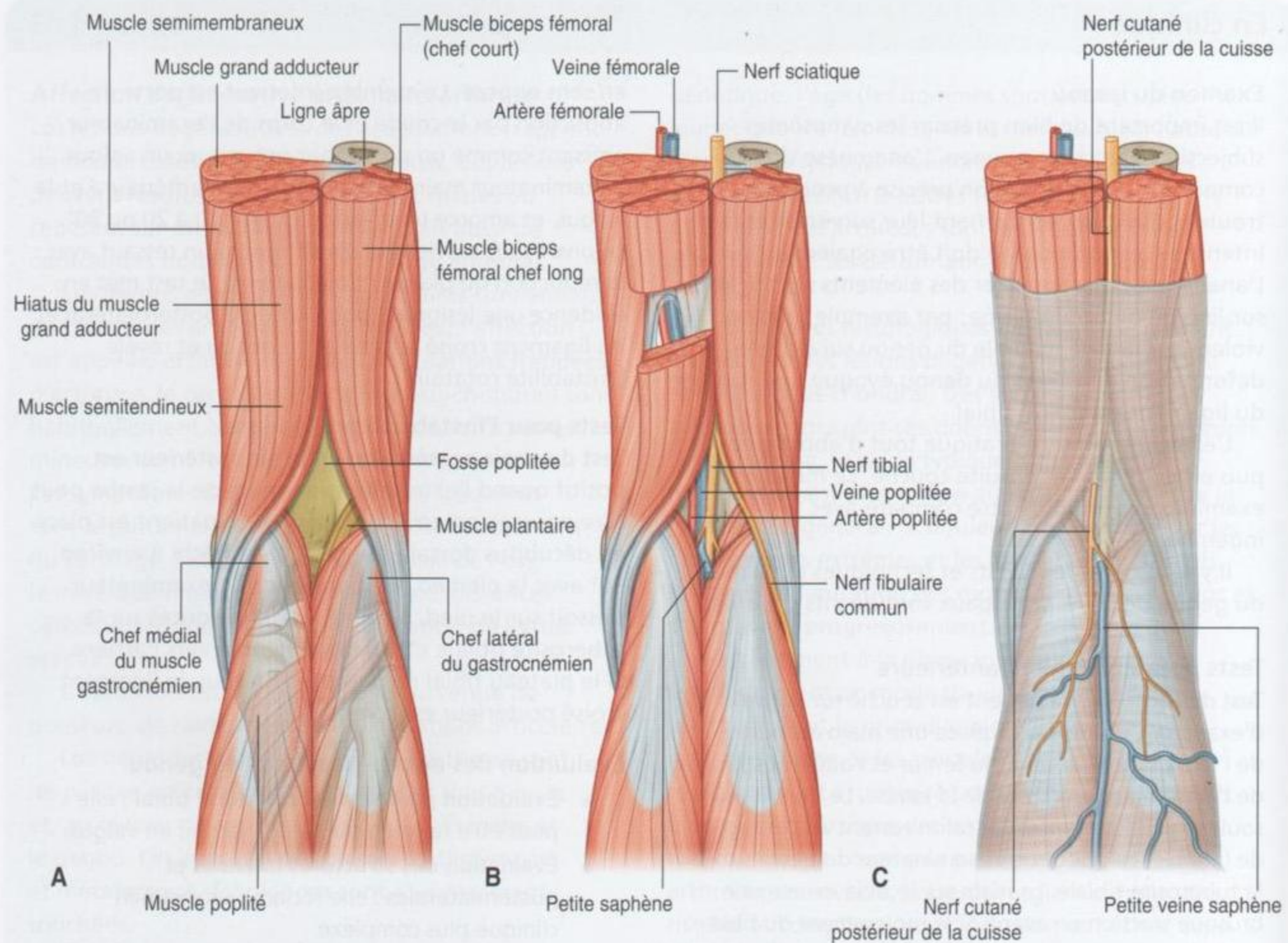


Figure 6.78. Fosse poplitée. **A.** Limites. **B.** Nerfs et vaisseaux. **C.** Structures superficielles.

Nerfs tibial et fibulaire commun

Les nerfs tibial et fibulaire commun naissent dans la partie haute de la fosse poplitée de la division du nerf sciatique. Ils sont les éléments les plus superficiels des structures neurovasculaires et entrent dans la région directement au bord inférieur du biceps fémoral.

- Le nerf tibial descend verticalement à travers la fosse poplitée et s'engage sous le bord du muscle plantaire pour pénétrer dans le compartiment postérieur de la jambe.
- Le nerf fibulaire commun suit le tendon du biceps fémoral le long du bord latéral de la fosse poplitée et continue au bord latéral de la jambe où il tourne autour du col de la fibula et entre dans le compartiment latéral de la jambe.

Artère et veine poplitées

L'artère poplitée est la continuation de l'artère fémorale située dans le compartiment antérieur de la cuisse, et débute lorsque l'artère fémorale se porte en arrière et franchit le hiatus du grand adducteur.

L'artère poplitée apparaît dans la fosse poplitée à son extrémité supéromédiale sous le bord du muscle semimembraneux. Elle descend obliquement à travers la fosse avec le nerf tibial, et entre dans le compartiment postérieur de la jambe. Elle se termine légèrement en dehors de la ligne médiane en donnant ses deux branches terminales, les artères tibiales antérieure et postérieure. *L'artère poplitée est l'élément le plus profond des structures neurovasculaires de la fosse poplitée et est donc difficile à palper. Cependant, les pulsations peuvent être détectées par une palpation appuyée sur la ligne médiane.*

Dans la fosse poplitée, l'artère poplitée donne naissance à des branches qui vascularisent les muscles voisins et à une série d'artères gémées qui contribuent au réseau artériel périarticulaire du genou.

La veine poplitée est superficielle par rapport à l'artère qu'elle accompagne dans son trajet à travers la fosse poplitée. La veine quitte la fosse poplitée à sa partie supérieure en traversant le hiatus du grand adducteur.

Toit de la fosse poplitée

Le toit de la fosse poplitée est recouvert par le fascia superficiel et la peau (figure 6.78C). La plus importante structure du fascia superficiel est la petite veine saphène. Cette veine monte verticalement dans le fascia superficiel à la face postérieure de la jambe où elle traverse le fascia profond qui forme le toit de la fosse poplitée et se jette dans la veine poplitée.

Une autre structure qui passe à travers le toit de la fosse est le nerf cutané postérieur de la cuisse, qui descend dans la cuisse en superficie par rapport aux ischiojambiers, passe à travers le toit de la fosse poplitée et continue ensuite, satellite de la petite veine saphène, pour innover la peau de la partie haute et postérieure de la jambe.

JAMBE

La jambe est la partie du membre inférieur entre les articulations du genou et de la cheville (figure 6.79) :

- à sa partie supérieure, les principales structures neurovasculaires passent de la cuisse à la jambe en traversant la fosse poplitée ;
- distalement, les structures passent de la jambe au pied à travers le canal tarsien à la face postéromédiale de l'articulation de la cheville, les exceptions étant l'artère tibiale antérieure et les extrémités des nerfs fibulaires superficiel et profond, qui croisent la face antérieure de la cheville pour rejoindre l'avant-pied.

Le squelette de la jambe comprend deux os parallèles : le tibia et la fibula.

La **fibula**, de taille beaucoup plus réduite que le tibia, est située à la face latérale de la jambe. Elle s'articule à sa partie supérieure avec la face inférieure du condyle latéral du tibia proximal, mais ne fait pas partie du genou. L'extrémité distale de la

fibula est solidement amarrée au tibia par une articulation fibreuse. Elle forme la malléole latérale de l'articulation de la cheville.

Le **tibia**, os porteur de la jambe, est plus volumineux que la fibula. Par sa partie supérieure, le tibia participe à la constitution du genou et, par sa partie inférieure, forme la malléole médiale et la partie osseuse articulaire de la cheville.

La jambe est divisée en trois compartiments : antérieur (muscles extenseurs), postérieur (muscles fléchisseurs) et latéral (muscles fibulaires) par :

- une membrane interosseuse qui s'attache aux bords adjacents du tibia et de la fibula sur presque toute leur longueur ;
- deux septums intermusculaires situés entre la fibula et le fascia profond entourant la jambe ;
- une fixation directe du fascia profond au périoste des bords antérieur et médial du tibia (figure 6.79B).

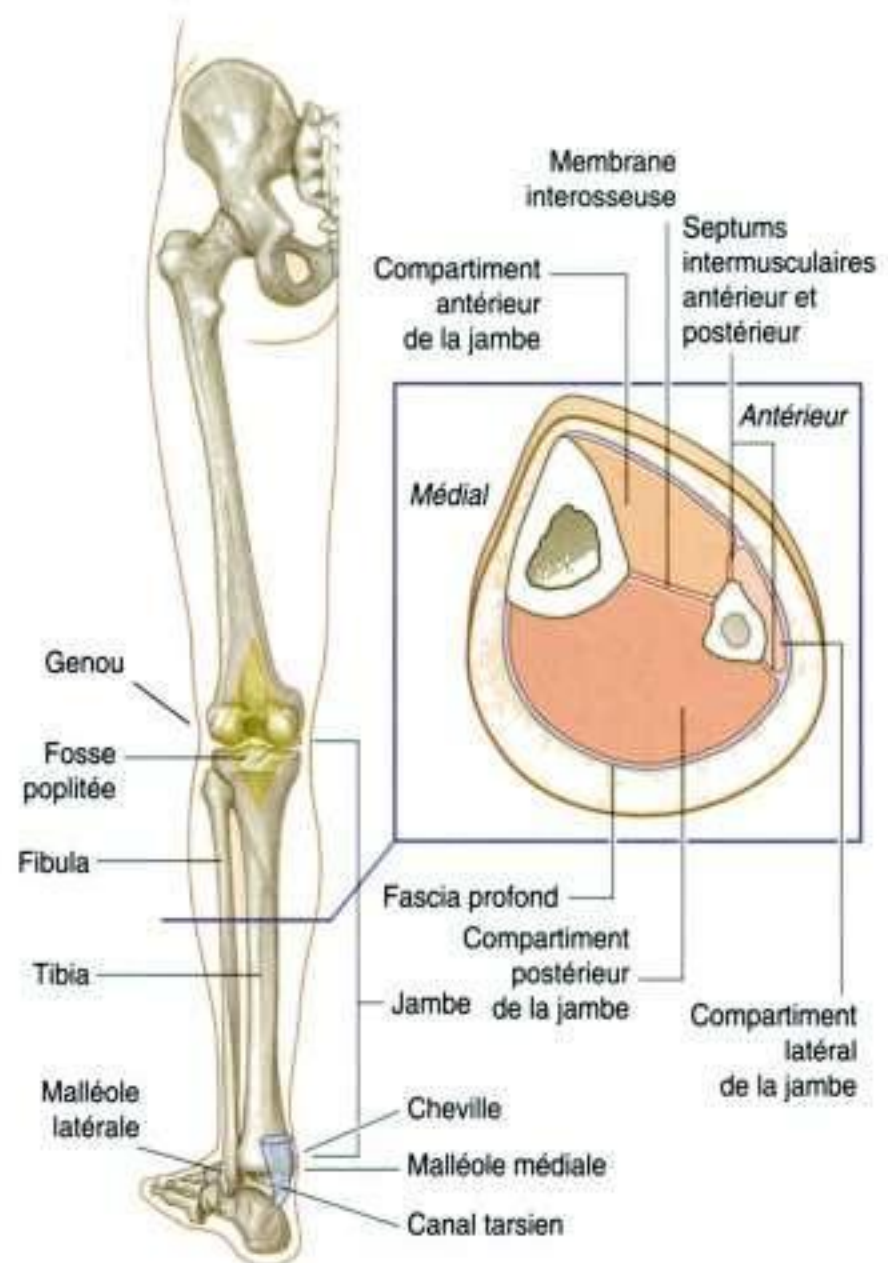


Figure 6.79. Vue postérieure de la jambe; coupe à travers la jambe gauche.



Membre inférieur

Les muscles dans le compartiment antérieur de la jambe fléchissent dorsalement la cheville et portent le pied en inversion. Les muscles du compartiment postérieur assurent la flexion plantaire de la cheville et la flexion des orteils, et portent le pied en inversion. Les muscles du compartiment latéral fibulaire portent le pied en éversion. Les nerfs principaux et les vaisseaux innervent, vascularisent ou traversent chacun des compartiments.

Squelette

Diaphyse et extrémité distale du tibia

La diaphyse du tibia est triangulaire à la coupe et a trois bords – antérieur, interosseux et postérieur

– et trois faces – médiale, latérale et postérieure (figure 6.80) :

- les bords antérieur et médial ainsi que la totalité de la face antérieure sont sous-cutanés et faciles à palper ;
- le bord latéral du tibia est connecté par la membrane interosseuse sur toute sa longueur au bord interosseux de la fibula ;
- la surface postérieure est marquée par une crête oblique : la ligne du muscle soléaire.

La ligne du soléaire descend obliquement du bord latéral et se termine au niveau du tiers supérieur du bord médial. De plus, une ligne verticale descend à la face postérieure du tibia, partant du milieu de la ligne soléaire et disparaissant au tiers inférieur du tibia.

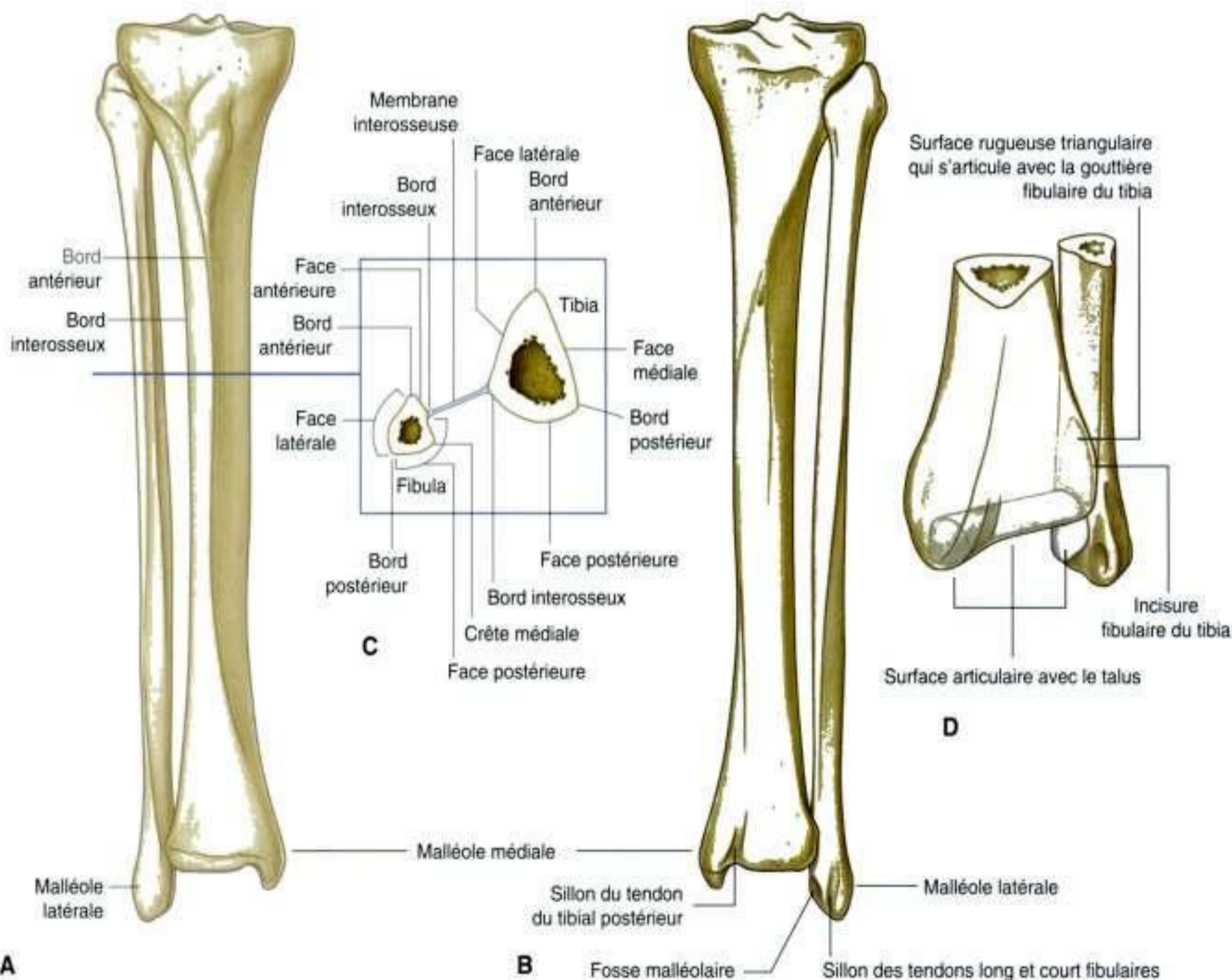


Figure 6.80. Tibia et fibula. **A.** Vue antérieure. **B.** Vue postérieure. **C.** Coupe à travers les diaphyses. **D.** Vue postéromédiale des extrémités distales.

La diaphyse du tibia s'élargit à ses deux extrémités pour supporter le poids du corps au niveau du genou et de la cheville.

L'extrémité distale du tibia a la forme d'une boîte rectangulaire avec une protubérance osseuse à sa face médiale (la **malléole médiale**; figure 6.80). La partie supérieure de la boîte est en continuité avec la diaphyse du tibia, alors que la partie inférieure avec la malléole médiale et un des os du tarse (le talus) forment la plus grande partie de l'articulation de la cheville.

La partie postérieure de l'extrémité distale du tibia en forme de boîte est marquée par un sillon vertical qui se continue sur la partie postérieure de la malléole médiale. Le sillon est occupé par le tendon du tibial postérieur.

La surface latérale de l'extrémité distale du tibia est occupée par une dépression triangulaire profonde, l'**incisure fibulaire**, articulée à la tête renflée distale de la fibula, amarrée par la partie terminale épaissie de la membrane interosseuse.

Diaphyse et extrémité distale de la fibula

La fibula n'est pas concernée par la transmission du poids du corps. La diaphyse de la fibula est plus étroite que celle du tibia. À l'exception de ses extrémités, la diaphyse est entourée de muscles.

Comme le tibia, la diaphyse de la fibula est triangulaire à la coupe, et à trois bords et trois faces pour les insertions des muscles, des septums intermusculaires et des ligaments (figure 6.80). Le bord interosseux est amarré au bord latéral interosseux du tibia par la membrane interosseuse. Les septums intermusculaires s'attachent aux bords antérieur et postérieur. Les muscles s'insèrent sur les trois faces.

L'étroite **face médiale** appartient au compartiment antérieur, la **face latérale** appartient au compartiment fibulaire, et la **surface postérieure** appartient au compartiment postérieur de la jambe.

La face postérieure est marquée par une crête verticale longitudinale, la **crête médiale**, qui divise la surface postérieure en deux parties. Dans chacune de ces deux parties s'insèrent différents muscles fléchisseurs profonds.

L'extrémité distale de la fibula élargie en un renflement allongé en forme de lance forme la **malléole latérale** (figure 6.80).

La face médiale de la malléole latérale possède une facette articulaire pour la surface articulaire correspondante du talus, formant ainsi la partie latérale de la cheville. Juste au-dessus de cette facette articulaire, on note une surface triangulaire qui correspond à l'incisure fibulaire de l'extrémité distale du tibia. À ce niveau, tibia et fibula sont articulés ensemble par l'extrémité distale de la membrane interosseuse. Postérieure et inférieure à la facette destinée à l'articulation avec le talus, on note une dépression, la **fosse malléolaire**, où s'insère le ligament talofibulaire postérieur de l'articulation de la cheville.

La face postérieure de la malléole latérale est marquée par un sillon peu profond pour les tendons des muscles long et court fibulaires.

Articulations

Membrane interosseuse de la jambe

La membrane interosseuse de la jambe est fibreuse et épaisse; elle comble l'espace entre le tibia et la fibula (figure 6.81). Les fibres collagènes descendent obliquement du bord latéral du tibia au bord interosseux de la fibula, à l'exception de la partie haute de la membrane où une bande fibreuse monte du tibia à la fibula.

Il y a deux ouvertures dans la membrane interosseuse, l'une à son sommet, l'autre à sa partie inférieure, pour le passage des vaisseaux qui vont du compartiment antérieur au compartiment postérieur de la jambe.

La membrane interosseuse non seulement unit le tibia et la fibula ensemble, mais aussi fournit une surface d'insertion à de nombreux muscles.

Les extrémités distales de la fibula et du tibia sont solidarisées par la partie inférieure de la membrane interosseuse, qui comble l'espace étroit entre l'incisure fibulaire à la face latérale de l'extrémité distale du tibia et la face correspondante de l'extrémité distale de la fibula. Cette expansion de la membrane interosseuse est renforcée par les **ligaments tibiofibulaires antérieur et postérieur**. Le solide amarrage des extrémités distales du tibia et la fibula est essentiel pour assurer la fonction de l'articulation du pied au niveau de la cheville.

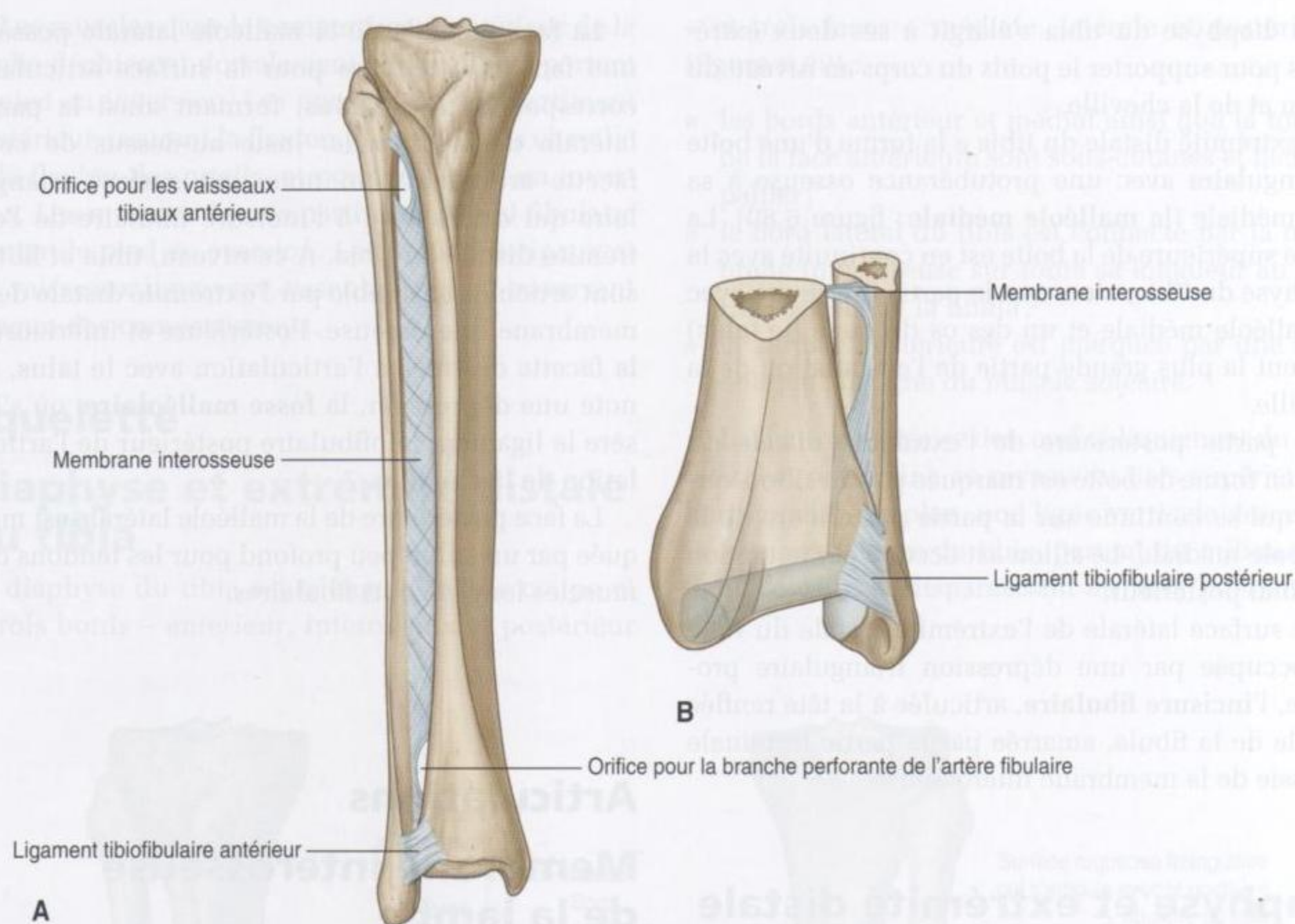


Figure 6.81. Membrane interosseuse. **A.** Vue antérieure. **B.** Vue postérolatérale.

Compartiment postérieur de la jambe

Muscles

Les muscles du compartiment postérieur de la jambe (fléchisseurs) sont séparés en deux groupes, superficiel et profond, par une expansion du fascia profond. Globalement, ces muscles assurent la flexion plantaire, l'inversion du pied et la flexion des orteils. Tous sont innervés par le nerf tibial.

Groupe superficiel

Les muscles du groupe superficiel du compartiment postérieur de la jambe sont au nombre de trois : gastrocnémien, plantaire et soléaire (tableau 6.6). Tous s'insèrent au niveau du talon sur le calcaneus et assurent la flexion plantaire du pied et de la cheville (figure 6.82). Formant une unité fonctionnelle, ces muscles volumineux et puissants propulsent le corps en avant durant la marche, et peuvent élever le

corps sur la pointe des pieds durant la station verticale. Deux de ces muscles, le muscle gastrocnémien et le muscle plantaire, s'insèrent sur l'extrémité distale du fémur, peuvent aussi fléchir le genou.

Muscle gastrocnémien

Le muscle **gastrocnémien**, le plus superficiel des muscles du compartiment postérieur de la jambe, est l'un des plus gros muscles de la jambe (figure 6.82). Il est constitué par deux chefs, un latéral et l'autre médial.

- Le **chef médial** est attaché à une surface rugueuse à la face postérieure du fémur distal juste en arrière du tubercule de l'adducteur et au-dessus de la surface articulaire du condyle médial.
- Le **chef latéral** naît d'une facette distincte sur la partie la plus élevée du condyle fémoral latéral où se termine la ligne supracondylaire latérale.

Au genou, les bords des deux chefs qui se font face forment les limites latérale et médiale de la partie inférieure de la fosse poplitée.

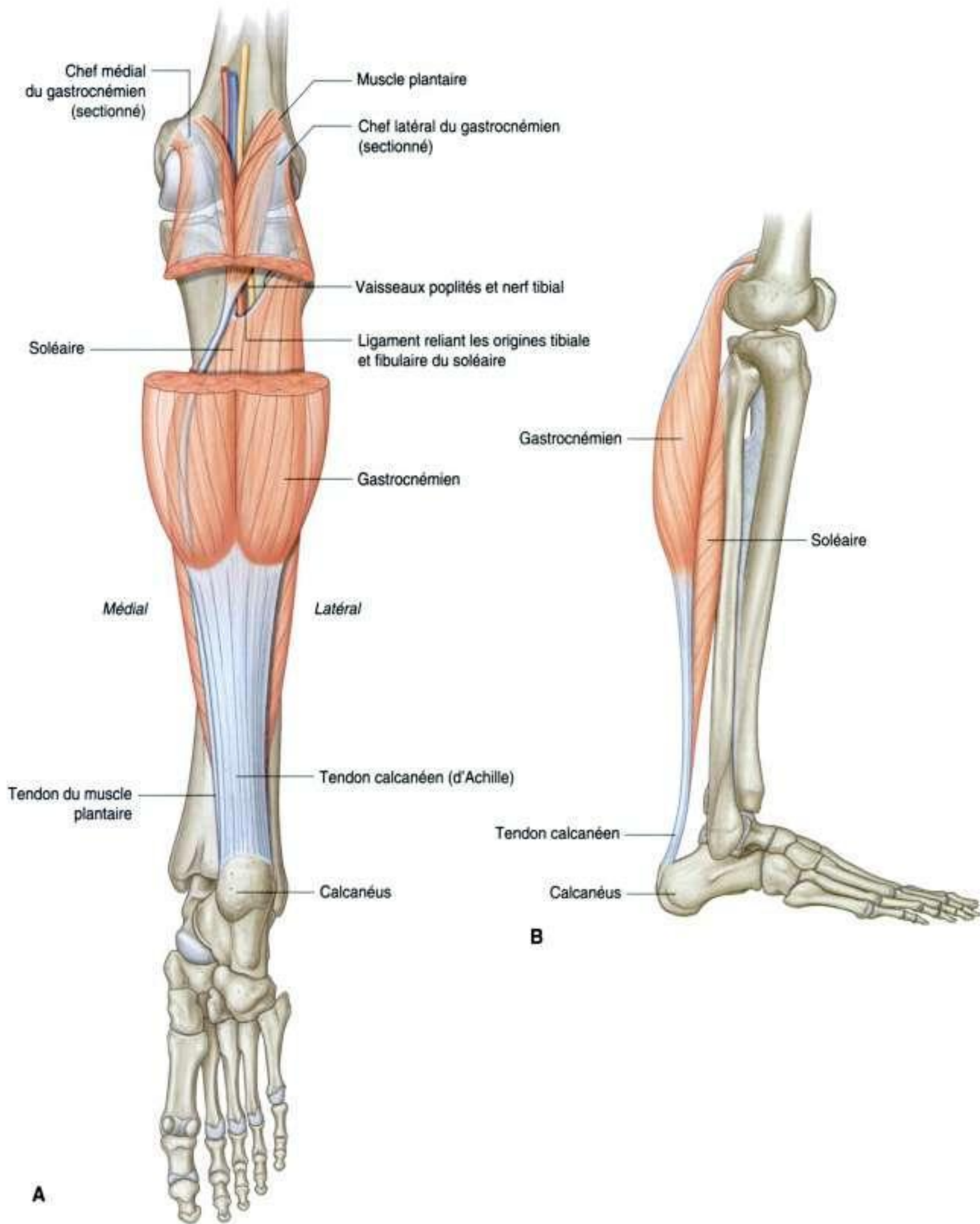


Figure 6.82. Groupe superficiel des muscles du compartiment postérieur de la jambe. **A.** Vue postérieure. **B.** Vue latérale.

Tableau 6.6 Groupe des muscles superficiels du compartiment postérieur de la jambe.

Muscle	Origine	Terminaison	Innervation	Fonction
Gastrocnémien	Chef médial : face postérieure du fémur distal juste au-dessus du condyle fémoral médial; chef latéral : partie supérieure de la face postérolatérale du condyle fémoral latéral	Par le tendon calcanéen sur la face postérieure du calcaneus	Nerf tibial (S1, S2)	Flexion plantaire du pied et flexion du genou
Plantaire	Partie inférieure de la ligne supracondylaire latérale du fémur et ligament poplité oblique du genou	Par le tendon calcanéen à la face postérieure du calcaneus	Nerf tibial (S1, S2)	Flexion plantaire du pied
Soléaire	Ligne soléaire du tibia et bord médial du tibia; face postérieure de la tête de la fibula et région voisine du col et de la diaphyse; arcade tendineuse entre les insertions fibulaire et tibiale	Par le tendon calcanéen à la face postérieure du calcaneus	Nerf tibial (S1, S2)	Flexion plantaire du pied

Les segments spinaux en gras indiquent les principaux segments médullaires d'innervation motrice.

À la partie haute de la jambe, les deux chefs du gastrocnémien fusionnent pour former un corps musculaire unique allongé, formant la partie renflée de la jambe communément appelée le **mollet**.

Dans la partie plus basse de la jambe, les fibres musculaires du gastrocnémien convergent avec celles plus profondes du muscle soléaire pour former le **tendon calcanéen**, qui s'attache au calcaneus au niveau du talon.

Le gastrocnémien assure la flexion plantaire du pied au niveau de la cheville et peut aussi fléchir la jambe au niveau du genou. Il est innervé par le nerf tibial.

Muscle plantaire

Le muscle **plantaire** a un petit corps musculaire prolongé par un long tendon mince qui descend à travers la jambe et rejoint le tendon calcanéen (figure 6.82). Le muscle a son origine supérieure à la partie la plus inférieure de la crête supracondylaire latérale du fémur et sur le ligament poplité oblique de l'articulation du genou.

Le court corps musculaire en forme de fuseau descend en dedans, et en avant du chef latéral du gastrocnémien; il forme un tendon mince qui passe entre le gastrocnémien et le soléaire. Le tendon fusionne parfois avec le tendon calcanéen près de son insertion sur le calcaneus.

Le muscle plantaire contribue à la flexion plantaire du pied au niveau de la cheville et à la flexion

de la jambe au niveau du genou. Il est innervé par le nerf tibial.

Muscle soléaire

Le **soléaire** est un large muscle plat situé sous le gastrocnémien (figure 6.82). Il s'attache par son extrémité proximale au tibia et à la fibula, et a un ligament tendineux tendu entre les deux insertions tibiale et fibulaire (arcade tendineuse du muscle soléaire) :

- sur l'extrémité proximale de la fibula, le soléaire prend naissance à la partie postérieure de la tête, à la partie voisine du col et à la partie haute de la diaphyse;
- sur le tibia, le soléaire s'insère sur la ligne du muscle soléaire et le bord osseux médial adjacent;
- les vaisseaux poplités et le nerf tibial passent de la fosse poplitée au compartiment postérieur de la jambe en croisant en avant l'arcade tendineuse du muscle soléaire.

À sa partie inférieure, le muscle soléaire diminue de taille et rejoint le tendon calcanéen pour s'attacher au calcaneus.

Le muscle soléaire, avec le muscle gastrocnémien et le muscle plantaire, assure la flexion plantaire du pied au niveau de la cheville. Il est innervé par le nerf tibial.

Groupe profond

Il y a quatre muscles profonds dans le compartiment postérieur de la jambe (figure 6.83) : le muscle poplité, le muscle long fléchisseur de

l'hallux, le muscle long fléchisseur des orteils et le muscle tibial postérieur (tableau 6.7). Le muscle poplité agit sur le genou, les autres sur le pied.

En clinique

Examen neurologique des membres inférieurs

Parmi les affections fréquentes qui frappent les membres inférieurs, il faut citer les neuropathies, notamment dans le cadre du diabète, les lésions des racines spinales lombales liées à la pathologie des disques intervertébraux, les paralysies du nerf fibulaire commun et les paraparésies spastiques.

Inspection des atrophies musculaires : la réduction du volume musculaire est un indice des troubles de l'innervation.

Test de motricité des groupes musculaires : flexion de la hanche (L1, L2; iliopsoas; élévation de la jambe étendue); flexion du genou (L5 à S2; muscles ischiojambiers; le patient essaie de fléchir le genou pendant que l'examineur le maintient en extension); extension du genou (L3, L4; quadriceps fémoral; le patient essaie de garder la jambe allongée pendant que l'examineur maintient le

genou fléchi); flexion plantaire de la cheville (S1, S2; le patient essaie d'allonger le pied pendant que l'examineur maintient le pied en flexion dorsale); flexion dorsale (L4, L5; le patient tente de relever le pied pendant que l'examineur agit sur le dos du pied pour maintenir une flexion plantaire).

Réflexes patellaire et achilléen : une percussion avec un marteau à réflexe sur le ligament patellaire teste les réflexes au niveau des racines L3–L4; une percussion sur le tendon calcanéen teste les réflexes au niveau de S1–S2.

Examen de la sensibilité cutanée permettant de localiser les troubles au niveau médullaire : test du toucher, de la piqure, de la vibration. Ces examens permettent de localiser le niveau du dermatome intéressé au membre inférieur et de préciser le niveau lésionnel médullaire.

Tableau 6.7 Groupe profond des muscles du compartiment postérieur de la jambe.

Muscle	Origine	Terminaison	Innervation	Fonction
Poplité	Face postérieure du tibia proximal	Condyle fémoral latéral	Nerf tibial (L4 à S1)	Déverrouille le genou (en provoquant une rotation latérale du fémur, le tibia étant fixé)
Long fléchisseur de l'hallux	Face postérieure de la fibula et membrane interosseuse adjacente	Face plantaire de la phalange distale de l'hallux	Nerf tibial (S2, S3)	Fléchit l'hallux
Long fléchisseur des orteils	Côté médial de la face postérieure du tibia	Face plantaire des bases des phalanges distales des quatre orteils latéraux	Nerf tibial (S2, S3)	Fléchit les quatre orteils latéraux
Tibial postérieur	Face postérieure de la membrane interosseuse et région voisine du tibia et de la fibula	Principalement à la tubérosité de l'os naviculaire et à la région voisine du premier cunéiforme	Nerf tibial (L4, L5)	Inversion et flexion plantaire; maintient l'arche médiale pendant la marche

Les segments spinaux en gras indiquent les principaux segments médullaires d'innervation motrice.

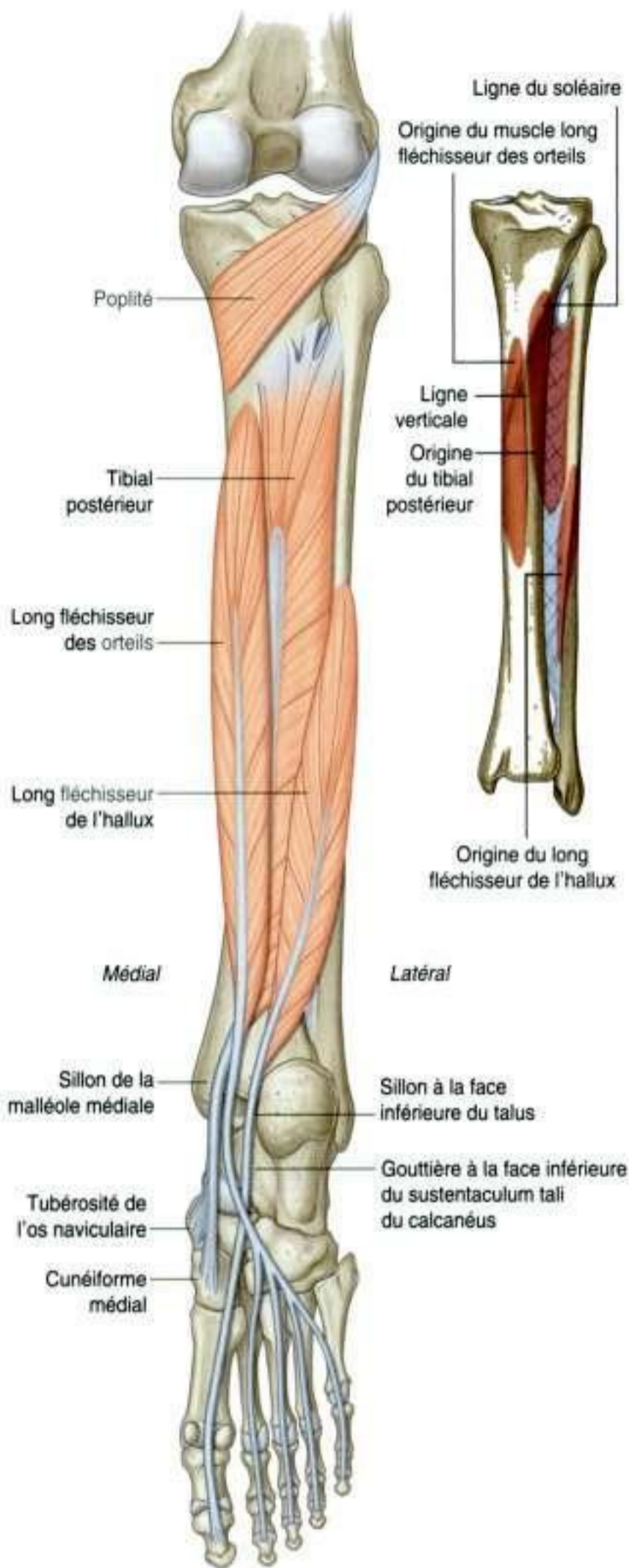


Figure 6.83. Groupe profond des muscles du compartiment postérieur de la jambe.

Muscle poplité

Le muscle **poplité** est le plus petit et le plus haut des muscles de ce groupe. Il déverrouille le genou en extension au début de la flexion. Il est plat et triangulaire; il forme une partie du plancher de la fosse poplitée (figure 6.83). Le muscle poplité s'insère sur la surface triangulaire au-dessus de la ligne du soléaire à la face postérieure du tibia.

Le muscle poplité monte latéralement, croisant la partie la plus basse du genou, et forme un tendon qui pénètre dans la capsule fibreuse du genou. Le tendon continue à monter autour de l'articulation, passant entre le ménisque latéral et la capsule, et rejoint un sillon situé dans la partie inférolatérale du condyle fémoral latéral. Il s'attache dans une dépression située à l'extrémité antérieure du sillon.

En position debout, la contraction du poplité provoque la rotation externe du fémur sur le tibia fixé et déverrouille le genou. Le muscle poplité est innervé par le nerf tibial.

Muscle long fléchisseur de l'hallux

Le muscle **long fléchisseur de l'hallux** vient du côté latéral du compartiment postérieur de la jambe et s'insère à la face plantaire de l'hallux sur le côté médial du pied (figure 6.83). Il naît principalement des deux tiers inférieurs de la face postérieure de la fibula et de la partie adjacente de la membrane interosseuse.

Les fibres musculaires du long fléchisseur de l'hallux convergent vers le bas pour former un tendon semblable à un cordon qui passe derrière l'extrémité distale du tibia et glisse dans un sillon distinct à la face postérieure de l'os du tarse voisin (le talus) du pied. Le tendon décrit une courbe en avant d'abord sous le talus puis sous une saillie du calcaneus (le sustentaculum tali). Il continue sa course à la plante du pied pour se fixer à la face inférieure de la base de la phalange distale de l'hallux.

Le long fléchisseur de l'hallux fléchit l'hallux. Il est particulièrement actif durant la marche ou la course en permettant l'élévation sur la pointe du pied. Quand le corps est propulsé en avant, l'hallux est le dernier élément du pied à quitter le sol. Il peut aussi contribuer à la flexion plantaire du pied au niveau de la cheville. Il est innervé par le nerf tibial.

Muscle long fléchisseur des orteils

Le muscle **long fléchisseur des orteils** naît du côté médial du compartiment postérieur de la jambe et

s'insère sur les quatre orteils latéraux (figure 6.83). Il vient principalement du côté médial de la face postérieure du tibia au-dessous de la ligne du soléaire.

Le long fléchisseur des orteils descend dans la jambe et forme un tendon qui croise en arrière le tendon du muscle tibial postérieur près de la cheville. Le tendon continue et passe dans une gouttière peu profonde du pied, derrière la malléole médiale, et se dirige vers la plante du pied. Il croise par dessous le tendon du fléchisseur de l'hallux pour atteindre le bord médial du pied et se diviser en quatre tendons qui s'insèrent sur la surface plantaire des bases des phalanges distales des 2^e à 5^e orteils.

Le muscle long fléchisseur des orteils fléchit les quatre orteils latéraux. Pendant la marche, les orteils fléchis prennent appui sur le sol et projettent le corps en avant. Il est innervé par le nerf tibial.

Muscle tibial postérieur

Le muscle **tibial postérieur** s'insère sur la membrane interosseuse et les surfaces osseuses avoisinantes du tibia et de la fibula (figure 6.83). Il siège entre les muscles long fléchisseur de l'hallux et long fléchisseur des orteils.

Près de la cheville, le tendon du tibial postérieur est croisé superficiellement par le tendon long fléchisseur des orteils et est situé médialement dans la gouttière du bord postérieur de la malléole médiale. Le tendon s'oriente en avant sous la malléole médiale et entre dans le bord médial du pied. Il tourne autour du bord médial du pied. Il s'insère aux faces plantaires de l'os médial du tarse, principalement à la tubérosité de l'os naviculaire et à la région voisine du cunéiforme médial.

Le muscle tibial postérieur porte le pied en inversion et assure la flexion plantaire. Il maintient l'arche médiale du pied durant la marche. Il est innervé par le nerf tibial.

Artères

Artère poplitée

L'**artère poplitée** est la principale artère de la jambe et du pied. Elle entre dans le compartiment postérieur de la jambe venant de la fosse poplitée derrière le genou (figure 6.84).

L'artère poplitée passe dans le compartiment postérieur de la jambe entre le gastrocnémien et le muscle poplité. Puis l'artère passe sous l'arcade tendineuse

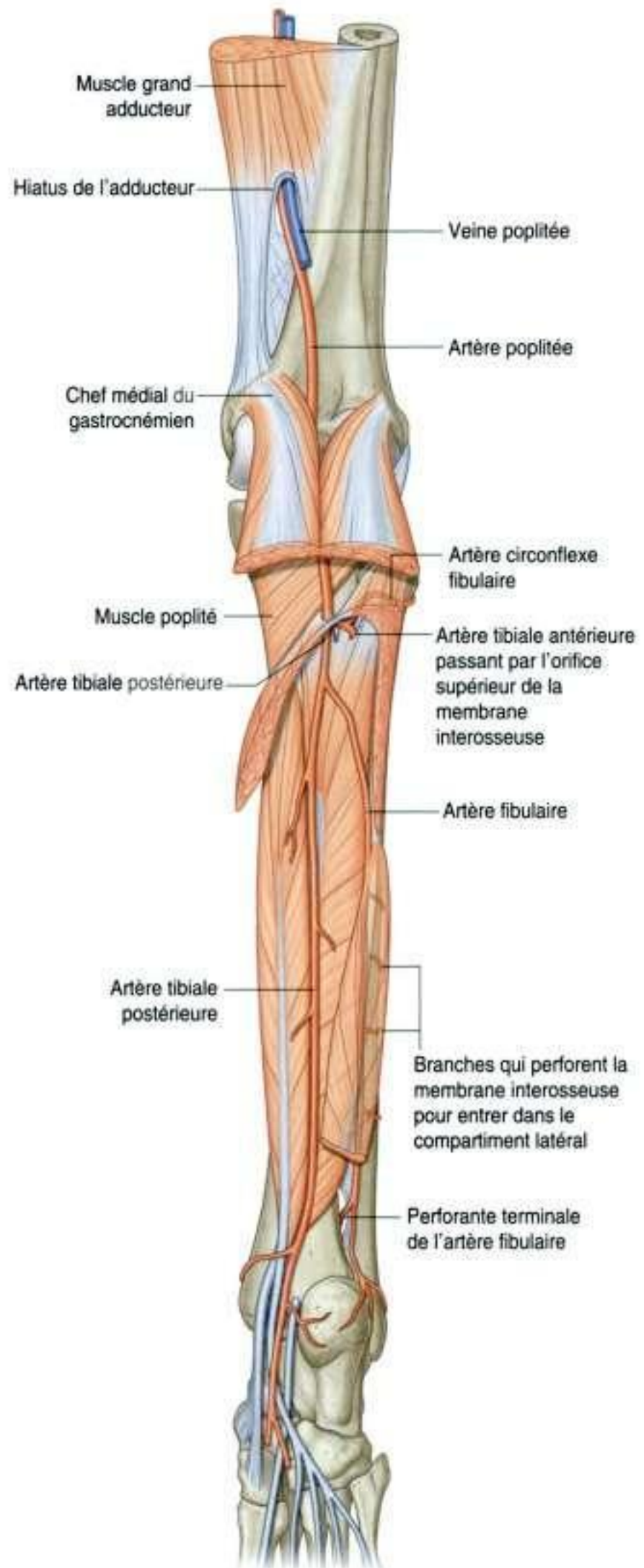


Figure 6.84. Artères du compartiment postérieur de la jambe.



Membre inférieur

du muscle soléaire tendue entre les insertions tibiale et fibulaire de ce dernier pour entrer dans la région profonde du compartiment postérieur de la jambe. Après avoir franchi l'arcade du soléaire, elle se divise en une artère tibiale antérieure et une artère tibiale postérieure.

Artère tibiale antérieure

L'**artère tibiale antérieure** se porte en avant et traverse l'ouverture située à la partie haute de la membrane interosseuse pour aller vasculariser le compartiment antérieur de la jambe. Elle se prolonge plus bas sur le dos du pied.

Artère tibiale postérieure

L'**artère tibiale postérieure** vascularise les compartiments postérieur et latéral de la jambe et se prolonge jusqu'à la plante du pied (figure 6.84).

L'artère tibiale postérieure descend à travers la région profonde du compartiment postérieur de la jambe sur les faces superficielles des muscles tibial postérieur et long fléchisseur des orteils. Elle passe à travers le canal tarsien derrière la malléole médiale puis pénètre dans la plante du pied.

À la jambe, l'artère tibiale postérieure vascularise les muscles voisins et l'os. Elle donne naissance à deux branches majeures, l'artère circonflexe fibulaire et l'artère fibulaire :

- 1. l'**artère circonflexe fibulaire** passe latéralement à travers le muscle soléaire et autour du col de la fibula pour se connecter avec le réseau artériel périarticulaire du genou (figure 6.84, voir aussi figure 6.76) ;
- 2. l'**artère fibulaire** a un trajet parallèle à l'artère tibiale postérieure, mais descend le long du bord latéral du compartiment postérieur adjacent à la crête médiale de la face postérieure de la fibula qui sépare les insertions des muscles tibial postérieur et long fléchisseur de l'hallux.

L'artère fibulaire vascularise les muscles adjacents et l'os du compartiment postérieur de la jambe ; elle a aussi des branches qui se dirigent latéralement à travers le septum intermusculaire pour irriguer les muscles fibulaires du compartiment latéral de la jambe.

Une **artère perforante** qui naît de l'artère fibulaire distalement à la jambe passe en avant au travers de l'ouverture inférieure de la membrane interosseuse pour s'anastomoser avec une branche de l'artère tibiale antérieure.

L'artère fibulaire passe derrière la jonction des extrémités du tibia et de la fibula, et se termine à la face latérale du calcaneus dans un réseau artériel anastomotique.

Veines

Les veines profondes du compartiment postérieur sont généralement satellites des artères.

Nerfs

Nerf tibial

Le nerf du compartiment postérieur de la jambe est le nerf tibial, branche majeure du nerf sciatique (figure 6.85). Il descend dans le compartiment postérieur venant de la fosse poplitée.

Le nerf tibial passe sous l'arcade tendineuse formée par les chefs tibial et fibulaire du muscle soléaire, puis verticalement dans la région profonde du compartiment postérieur de la jambe sur la surface du muscle tibial postérieur avec les vaisseaux tibiaux postérieurs.

Le nerf tibial postérieur quitte le compartiment postérieur de la jambe à la cheville en traversant le canal tarsien derrière la malléole médiale. Il pénètre dans le pied pour innerver la plupart des muscles intrinsèques et la peau.

À la jambe, le nerf tibial donne :

- des branches qui innervent tous les muscles du compartiment postérieur de la jambe ;
- deux nerfs cutanés : le **nerf cutané sural médial** et le **nerf calcanéen médial**.

Les rameaux du nerf tibial qui innervent le groupe superficiel des muscles du compartiment postérieur et le muscle poplité du groupe profond naissent haut à la jambe entre les deux chefs du muscle gastrocnémien, près de la région distale de la fosse poplitée (figure 6.85). Les rameaux innervent les muscles gastrocnémien, plantaire et soléaire et, plus profondément, le muscle poplité.

Les rameaux destinés aux muscles profonds du compartiment postérieur naissent du nerf tibial à la face antérieure du soléaire à la moitié supérieure de la jambe, et innervent les muscles tibial postérieur, long fléchisseur de l'hallux et long fléchisseur des orteils.

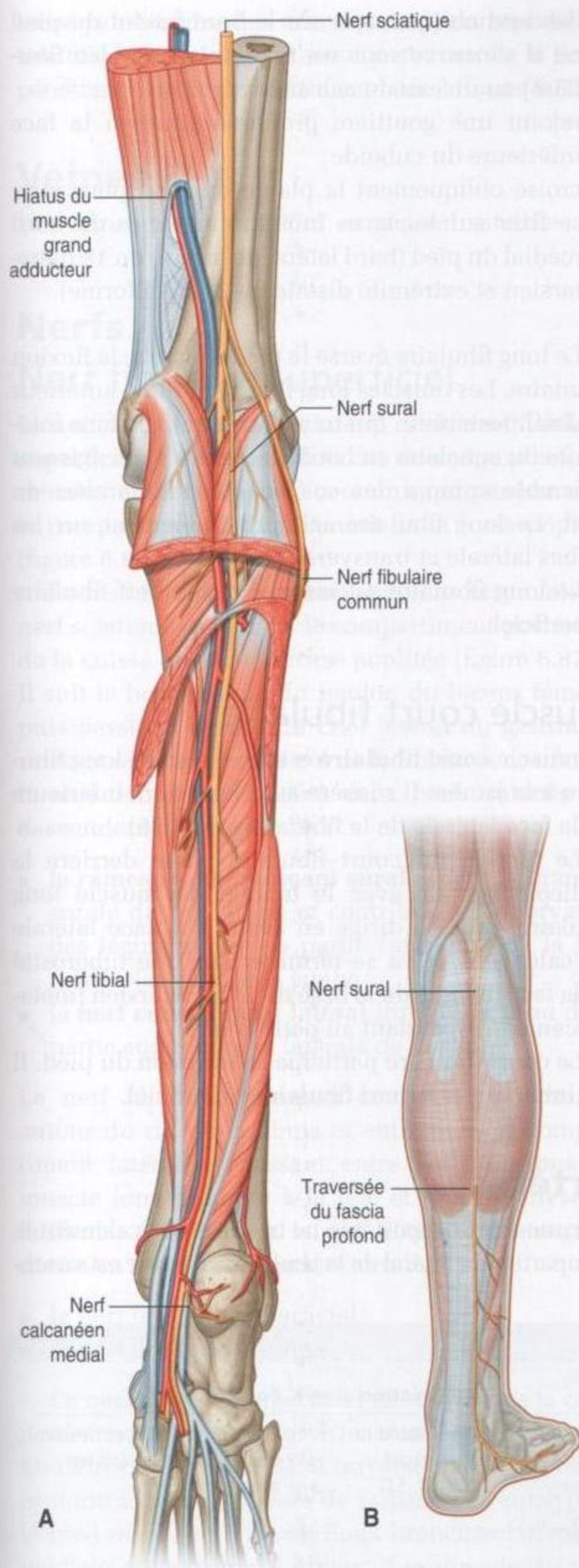


Figure 6.85. Nerf tibial. A. Vue postérieure. B. Nerf sural.

Nerf cutané sural médial

Le nerf cutané sural médial naît haut entre les deux chefs du muscle gastrocnémien (figure 6.85) et traverse le fascia profond au milieu de la jambe. Il forme avec le nerf cutané sural latéral rameau du nerf fibulaire ou son rameau communicant le nerf sural, qui descend à la jambe, tourne autour de la malléole latérale et se continue au pied.

Le nerf sural innerve la peau de la partie la plus basse de la face postérolatérale de la jambe, et le bord latéral du pied et du petit orteil en devenant le nerf cutané dorsal latéral du pied, après avoir contourné la pointe de la malléole latérale (figure 6.87).

Nerf calcanéen médial

Le nerf calcanéen médial est souvent multiple. Il naît bas du nerf tibial près de la cheville et descend sur le bord médial du talon.

Le nerf calcanéen médial innerve les téguments de la face médiale et de la face plantaire du talon (figure 6.85).

Compartiment latéral de la jambe

Muscles

Le compartiment latéral de la jambe comprend deux muscles : le muscle long fibulaire et le muscle court fibulaire (figure 6.86 et tableau 6.8). Les deux éversent le pied (tournent la plante du pied en dehors) et sont innervés par le nerf fibulaire superficiel, branche du nerf fibulaire commun.

Muscle long fibulaire

Le muscle **long fibulaire** siège dans le compartiment latéral de la jambe mais son tendon va croiser la face inférieure du pied pour s'insérer sur son bord médial (figure 6.86). Il naît à la fois de la partie haute de la face latérale de la fibula, de la face antérieure de la tête de la fibula et de la région voisine du condyle tibial latéral.

Le nerf fibulaire commun se porte en avant autour du col de la fibula entre les insertions du muscle long fibulaire sur la tête de la fibula et sur la diaphyse.

Plus bas, le long fibulaire descend pour former un tendon qui, successivement :

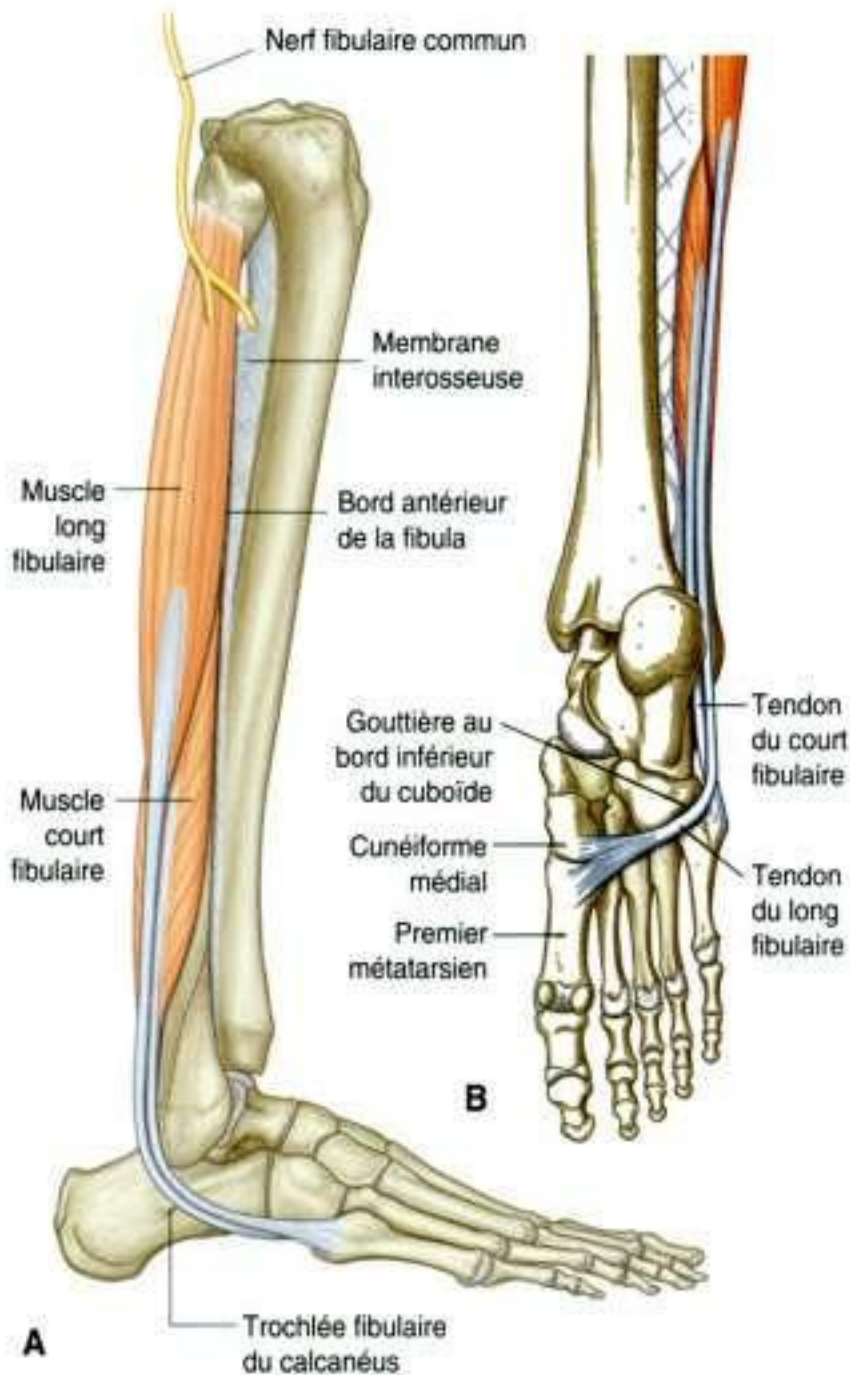


Figure 6.86. Muscles du compartiment latéral de la jambe. **A.** Vue latérale. **B.** Vue inférieure du pied droit avec le pied en flexion plantaire.

- passe en arrière de la malléole latérale dans une gouttière peu profonde;
- se dirige en avant et entre dans le bord latéral du pied;

- descend obliquement sur le bord latéral du pied où il s'incurve sous un tubercule (trochlée fibulaire) au niveau du calcaneus;
- rejoint une gouttière profonde située à la face inférieure du cuboïde;
- croise obliquement la plante du pied pour aller se fixer sur les faces inférieures des os du bord médial du pied (bord latéral de la base du 1^{er} métatarsien et extrémité distale du 2^e cunéiforme).

Le long fibulaire éverse le pied et assure la flexion plantaire. Les muscles long fibulaire, tibial antérieur et tibial postérieur, qui tous s'insèrent à la face inférieure du squelette au bord médial du pied, agissent ensemble comme des suspenseurs des arches du pied. Le long fibulaire agit principalement sur les arches latérale et transverse du pied.

Le long fibulaire est innervé par le nerf fibulaire superficiel.

Muscle court fibulaire

Le muscle **court fibulaire** est situé sous le long fibulaire à la jambe. Il s'insère aux deux tiers inférieurs de la face latérale de la fibula (figure 6.86).

Le tendon du court fibulaire passe derrière la malléole latérale avec le tendon du muscle long fibulaire, puis se dirige en avant à la face latérale du calcaneus et va se terminer sur une tubérosité de la face latérale de la base du 5^e métatarsien (métatarsien correspondant au petit orteil).

Le court fibulaire participe à l'éversion du pied. Il est innervé par le nerf fibulaire superficiel.

Artères

Aucune artère importante ne traverse verticalement le compartiment latéral de la jambe. Ce dernier est vasculaire.

Tableau 6.8 Muscles du compartiment latéral de la jambe.

Muscle	Origine	Terminaison	Innervation	Fonction
Long fibulaire	Face latérale supérieure de la fibula, chef de la fibula et condyle latéral tibial	Face inférieure des bords latéraux de l'extrémité distale du cunéiforme médial et base du 1 ^{er} métatarsien	Nerf fibulaire superficiel (L5, S1, S2)	Éversion du pied et flexion plantaire, maintient les arches du pied
Court fibulaire	Deux tiers inférieurs de la face latérale de la diaphyse de la fibula	Tubercule latéral de la base du 5 ^e métatarsien	Nerf fibulaire superficiel (L5, S1, S2)	Éversion du pied

larisé par des branches venues principalement de l'artère fibulaire du compartiment postérieur de la jambe pénétrant dans le compartiment latéral (figure 6.87).

Veines

Les veines profondes sont en général satellites des artères.

Nerfs

Nerf fibulaire superficiel

Le nerf du compartiment latéral est le **nerf fibulaire superficiel**. Ce nerf est une des deux branches terminales du nerf fibulaire commun qui pénètre dans le compartiment latéral venant de la fosse poplitée (figure 6.87B).

Le nerf fibulaire commun, branche terminale du nerf sciatique, naît dans le compartiment postérieur de la cuisse ou dans la fosse poplitée (figure 6.87A). Il suit le bord médial du tendon du biceps fémoral puis passe au-dessus du chef latéral du gastrocnémien et se dirige vers le col de la fibula. À ce niveau, le nerf donne naissance à deux nerfs cutanés qui descendent dans la jambe :

- le **rameau communicant sural** rejoint la branche surale du nerf tibial et contribue à l'innervation des téguments de la partie inférieure de la face postérolatérale de la jambe ;
- le **nerf cutané sural latéral** innerve la peau de la partie supérieure et latérale de la jambe.

Le nerf fibulaire commun continue son chemin autour du col de la fibula et entre dans le compartiment latéral en passant entre les insertions du muscle long fibulaire à la tête et à la diaphyse de la fibula. À ce niveau, le nerf fibulaire commun se divise en ses deux branches terminales :

- le nerf fibulaire superficiel ;
- le nerf fibulaire profond.

Le nerf fibulaire superficiel descend dans le compartiment latéral et innerve les muscles long et court fibulaires (figure 6.87B). Il traverse ensuite le fascia profond à la partie basse de la jambe et entre dans le pied où il se divise en deux branches latérale et médiale qui assurent l'innervation dorsale du pied et des orteils, à l'exception de :

- l'espace entre l'hallux et le 2^e orteil qui est innervé par le nerf fibulaire profond ;

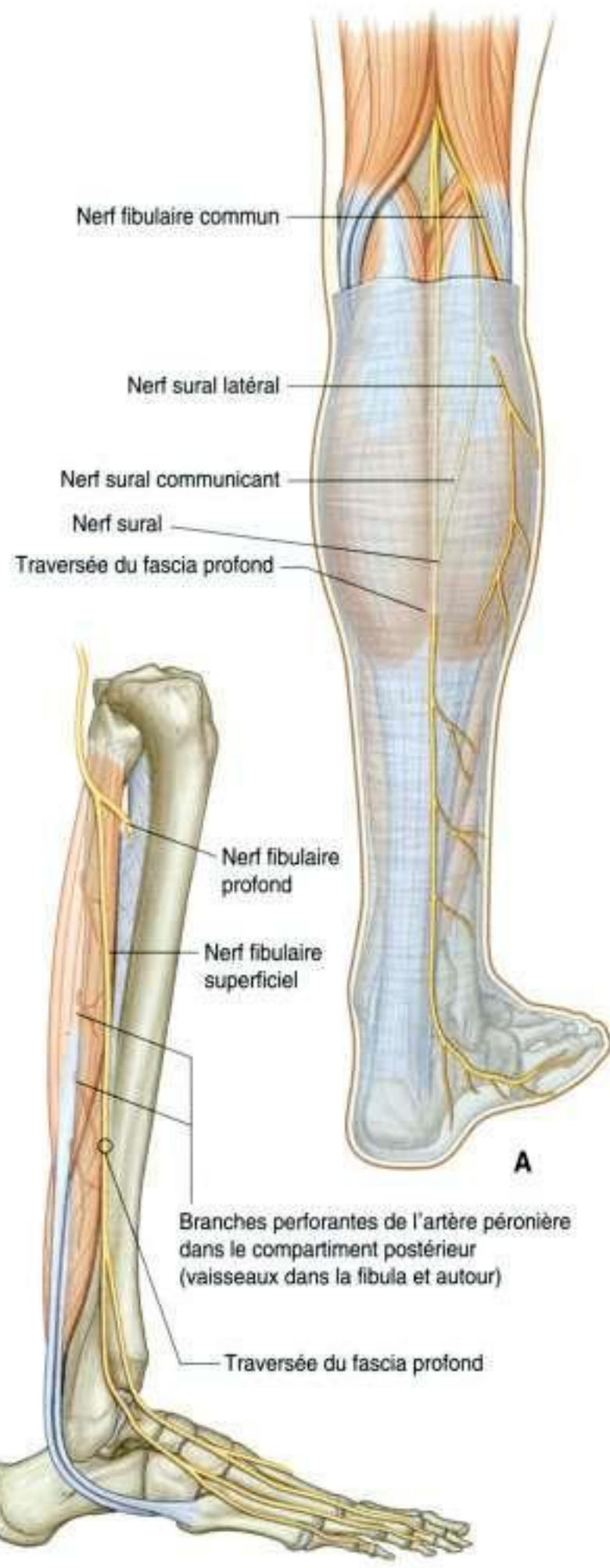

Figure 6.87. Nerf fibulaire commun, et nerfs et artères du compartiment latéral de la jambe. **A.** Vue postérieure de la jambe droite. **B.** Vue latérale de la jambe droite.

- le côté latéral du petit orteil qui est innervé par le nerf sural du nerf tibial, formé à partir du nerf tibial par le nerf cutané sural médial, et du nerf fibulaire par le nerf cutané sural latéral et le rameau communicant.

Le nerf fibulaire profond passe antéromédialement à travers le septum intermusculaire dans le compartiment antérieur de la jambe qu'il innerve.

Compartiment antérieur de la jambe

Muscles

Quatre muscles sont situés dans le compartiment antérieur de la jambe : le muscle tibial antérieur, le muscle long extenseur de l'hallux, le muscle long extenseur des orteils et le troisième fibulaire (figure 6.88 et tableau 6.9). Ces muscles assurent ensemble la flexion dorsale du pied et l'extension des orteils. Tous sont innervés par le nerf fibulaire profond, branche du nerf fibulaire commun.

Tibial antérieur

Le muscle **tibial antérieur** est le plus antérieur et le plus médial des muscles du compartiment antérieur de la jambe (figure 6.88). Il prend ses origines sur les deux tiers supérieurs de la face latérale de la diaphyse du tibia et sur la face voisine de la membrane interosseuse. Il s'insère aussi sur le fascia profond.

Les fibres musculaires du tibial antérieur convergent dans le tiers inférieur de la jambe pour former un tendon qui descend vers le bord médial du pied. Il se fixe sur les faces médiale et inférieure de l'un des os du tarse, le cunéiforme médial, et sur les parties adjacentes du 1^{er} métatarsien qui correspond à l'hallux.

Le tibial antérieur assure la dorsiflexion du pied au niveau de la cheville et porte le pied en inversion au niveau des articulations intertarsiennes. Durant la marche, il assure le soutien dynamique de l'arche plantaire médiale du pied.

Le tibial antérieur est innervé par le nerf fibulaire profond.

Long extenseur de l'hallux

Le **long extenseur de l'hallux** est voisin du muscle tibial antérieur qui le recouvre (figure 6.88). Il naît de la partie moyenne de la surface médiale de la fibula et de la membrane interosseuse voisine.

Le tendon du muscle long extenseur de l'hallux émerge entre les tendons du muscle tibial antérieur

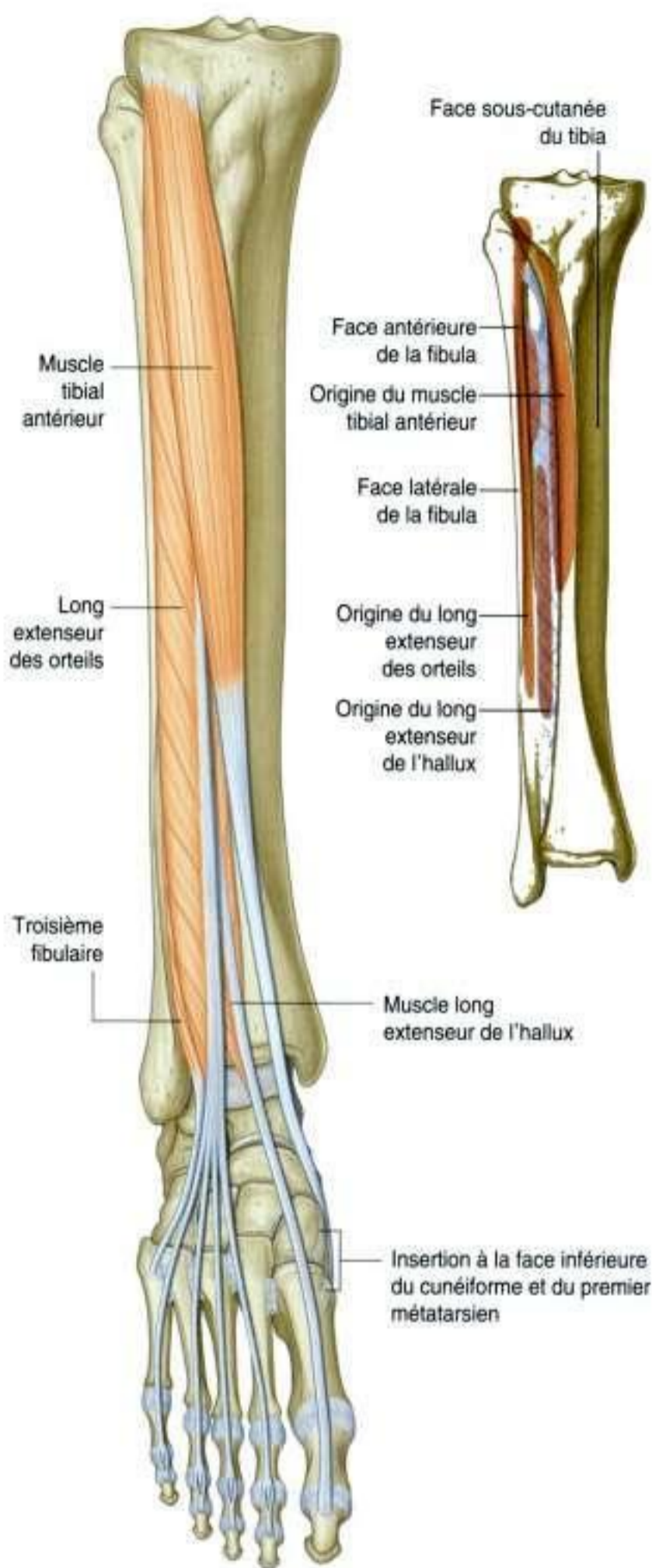


Figure 6.88. Muscles du compartiment antérieur de la jambe.

et du muscle long extenseur des orteils à la moitié inférieure de la jambe puis se dirige vers le pied. Il chemine à la partie médiale du dos du pied jusqu'à

Tableau 6.9 Muscles du compartiment antérieur de la jambe.

Muscle	Origine	Terminaison	Innervation	Fonction
Tibial antérieur	Face latérale du tibia et membrane interosseuse voisine	Faces médiale et inférieure du cunéiforme médial et faces adjacentes du 1 ^{er} métatarsien	Nerf fibulaire profond (L4, L5)	Inversion du pied au niveau de la cheville; support dynamique de l'arche médiale du pied
Long extenseur de l'hallux	Moitié de la face médiale de la fibula et membrane interosseuse voisine	Face dorsale de la base de la phalange distale de l'hallux	Nerf fibulaire profond (L5, S1)	Extension de l'hallux et dorsiflexion du pied
Long extenseur des orteils	Moitié proximale de la face médiale de la fibula et surface voisine de la membrane interosseuse et du condyle latéral tibial	Expansions digitales dorsales aux bases des phalanges moyenne et distale des quatre orteils latéraux	Nerf fibulaire profond (L5, S1)	Extension des quatre orteils latéraux et dorsiflexion du pied
Troisième fibulaire	Partie distale de la face médiale de la fibula	Face dorsomédiale de la base du 5 ^e métatarsien	Nerf fibulaire profond (L5, S1)	Dorsiflexion et éversion du pied

Les segments spinaux en gras indiquent les principaux segments médullaires d'innervation motrice.

l'hallux où il s'insère sur le bord médial de la face dorsale de la phalange distale.

Le tendon du long extenseur de l'hallux étend l'hallux. Croisant la face antérieure de la cheville, il assure aussi la dorsiflexion du pied et de la cheville. Comme tous les muscles du compartiment antérieur de la jambe, le long extenseur de l'hallux est innervé par le nerf fibulaire profond.

Long extenseur des orteils

Le muscle **long extenseur des orteils** est le plus postérieur et latéral des muscles du compartiment antérieur de la jambe (figure 6.90). Il s'attache principalement sur la moitié supérieure de la surface médiale de la fibula en dehors et au-dessus de l'origine du long extenseur de l'hallux et, plus haut, sur le condyle tibial latéral. Comme le muscle tibial antérieur, il a des attaches sur le fascia profond.

Le muscle long extenseur des orteils descend pour former un tendon dirigé vers la face dorsale du pied, où il se divise en quatre tendons s'insérant à la face dorsale des bases des phalanges moyennes et distales des quatre orteils latéraux.

Le long extenseur des orteils étend les orteils et fléchit dorsalement le pied au niveau de la cheville. Il est innervé par le nerf fibulaire profond.

Troisième fibulaire

Le muscle **troisième fibulaire** est normalement considéré comme une partie du long extenseur des orteils (figure 6.88). Le muscle troisième fibulaire naît à la face médiale de la fibula immédiatement au-dessous de l'origine du long extenseur des orteils. Les deux muscles sont intimement intriqués.

Le tendon du troisième fibulaire descend vers le pied avec le tendon du long extenseur des orteils. Sur le dos du pied, il s'écarte latéralement pour aller s'insérer sur la surface dorsomédiale de la base du 5^e métatarsien (en continuité avec le petit orteil).

Le troisième fibulaire participe à la dorsiflexion et peut-être aussi à l'éversion du pied. Il est innervé par le nerf fibulaire profond.

Artères

Artère tibiale antérieure

L'artère du compartiment antérieur de la jambe est l'**artère tibiale antérieure**, qui naît de l'artère poplitée dans le compartiment postérieur de la jambe. Elle passe en avant dans le compartiment antérieur à travers l'orifice supérieur de la membrane interosseuse.

L'artère tibiale antérieure descend dans le compartiment antérieur sur la membrane interosseuse

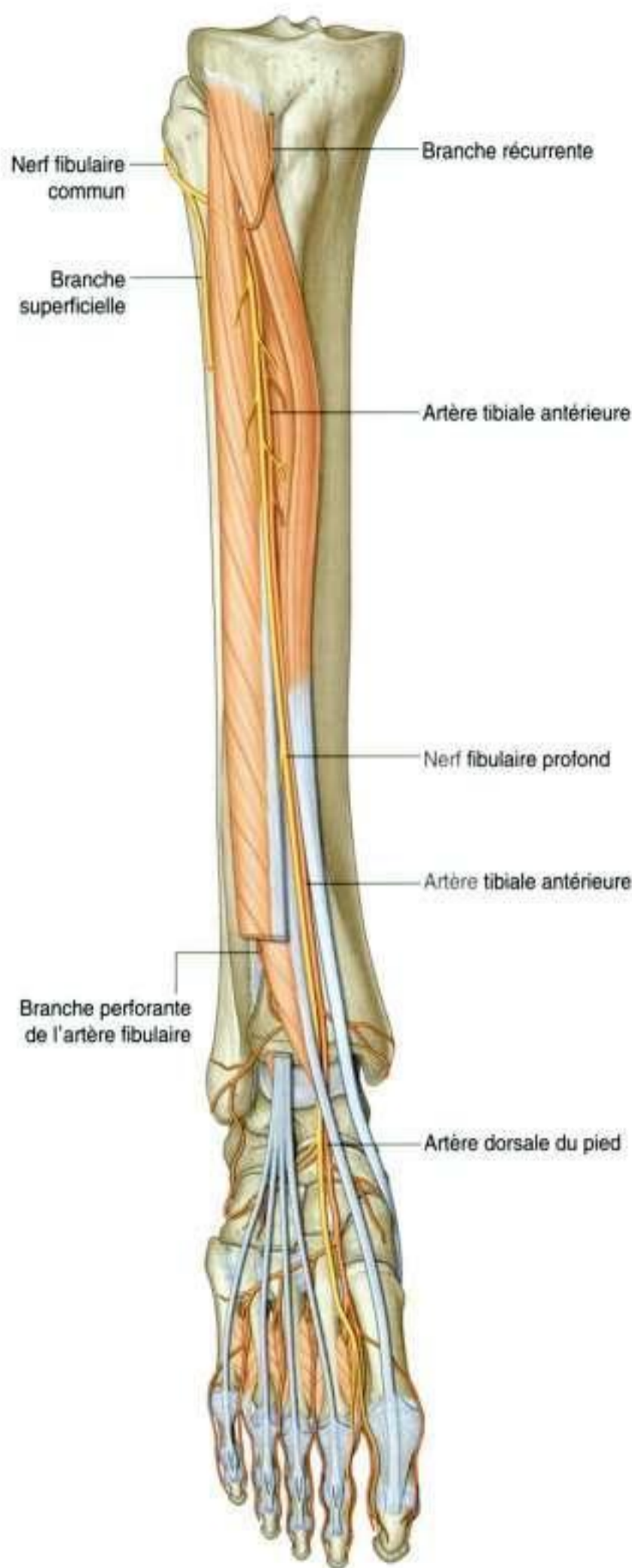


Figure 6.89. Artère tibiale antérieure et nerf fibulaire profond.

(figure 6.89). Dans la partie distale de la jambe, elle est située entre les tendons des muscles tibial antérieur et long extenseur de l'hallux. Elle quitte la

jambe en passant en avant de l'extrémité distale du tibia et croise la cheville. Elle devient artère dorsale du pied sur le dos du pied.

Près de son origine, l'artère donne une branche récurrente qui s'anastomose avec le réseau péri-articulaire du genou.

Au cours de son trajet, l'artère fournit de nombreuses branches aux muscles voisins et est rejointe près de la cheville par la branche perforante de l'artère fibulaire, qui passe en avant à travers l'orifice inférieur de la membrane interosseuse venant du compartiment postérieur de la jambe.

Près de sa terminaison, l'artère donne une **artère malléolaire antérieure et médiale** et une **artère malléolaire antérieure et latérale**, qui passent en arrière en contournant les extrémités du tibia et de la fibula, respectivement. Elles s'anastomosent avec les vaisseaux venus des artères tibiale et fibulaire pour former le réseau anastomotique péri-articulaire de la cheville.

Veines

Les veines profondes sont satellites des artères.

Nerfs

Nerf fibulaire profond

Le nerf du compartiment antérieur de la jambe est le **nerf fibulaire profond** (figure 6.89). Ce nerf, branche terminale du nerf fibulaire commun, naît dans le compartiment latéral de la jambe.

Le nerf fibulaire profond passe en avant et médialement en traversant le septum intermusculaire qui sépare les compartiments latéral et antérieur de la jambe, et passe en arrière du long extenseur des orteils. Il atteint la face antérieure de la membrane interosseuse où il rencontre l'artère tibiale antérieure qu'il accompagne.

Le nerf fibulaire profond :

- innerve tous les muscles du compartiment antérieur : tibial antérieur, long extenseur de l'hallux, long extenseur des orteils, troisième fibulaire ;
- puis continue sur le dos du pied où il innerve le court extenseur des orteils et contribue à l'innervation des deux premiers muscles interosseux dorsaux. Il innerve les téguments entre l'hallux et le 2^e orteil.

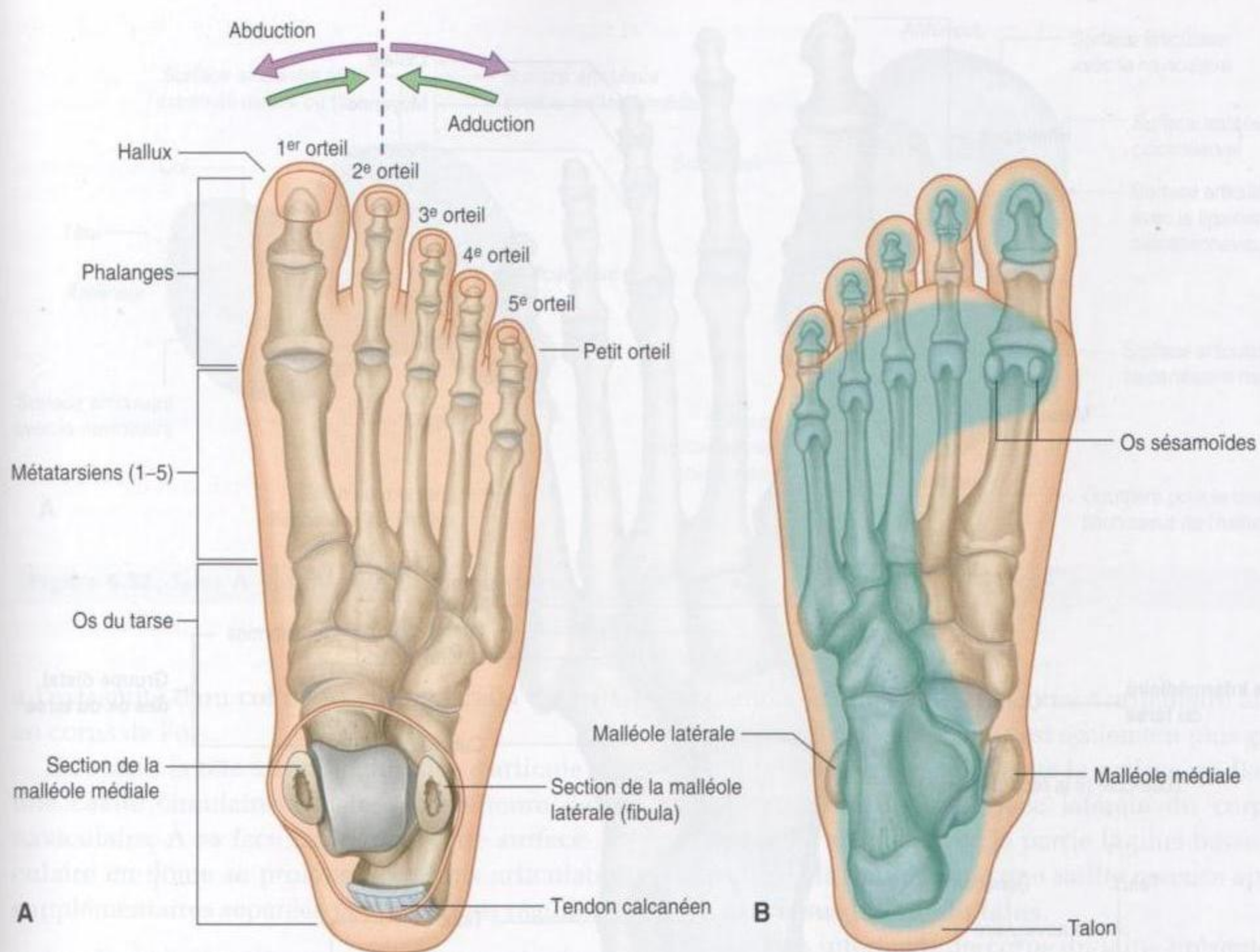


Figure 6.90. Pied. A. Face dorsale, pied droit. B. Face plantaire, pied droit, montrant les surfaces au contact du sol en station debout.

PIED

Le pied est la partie la plus distale du membre inférieur. Il comprend la cheville, ou articulation talocrurale, le métatarse et les orteils.

Il y a cinq orteils comprenant médialement l'hallux, et latéralement quatre orteils latéraux, se terminant avec le petit orteil (5^e) (figure 6.90).

Le pied a une face supérieure, le **dos du pied**, et une face inférieure, la **plante du pied** (figure 6.90).

L'abduction et l'adduction des orteils sont définies en fonction de l'axe du 2^e orteil. À l'inverse de la main où le pouce est orienté à 90° des autres doigts, l'hallux est orienté dans le même plan que les autres orteils. Le pied en contact avec le sol constitue une plateforme stable pour la station debout. Il assure la projection en avant du corps pendant la marche.

Squelette

Il y a trois groupes d'os au niveau du pied (figure 6.91) :

- les sept **os du tarse** qui forment l'ossature de la cheville ;
- les **métatarsiens** (1 à 5) qui sont les os du métatarse ;
- les **phalanges** qui sont les os des orteils. Chaque orteil a trois phalanges, à l'exception de l'hallux qui en a deux.

Tarse

Les os du tarse sont divisés en deux groupes : proximal et distal, avec un os intermédiaire entre les deux groupes sur le bord médial du pied (figure 6.91A).

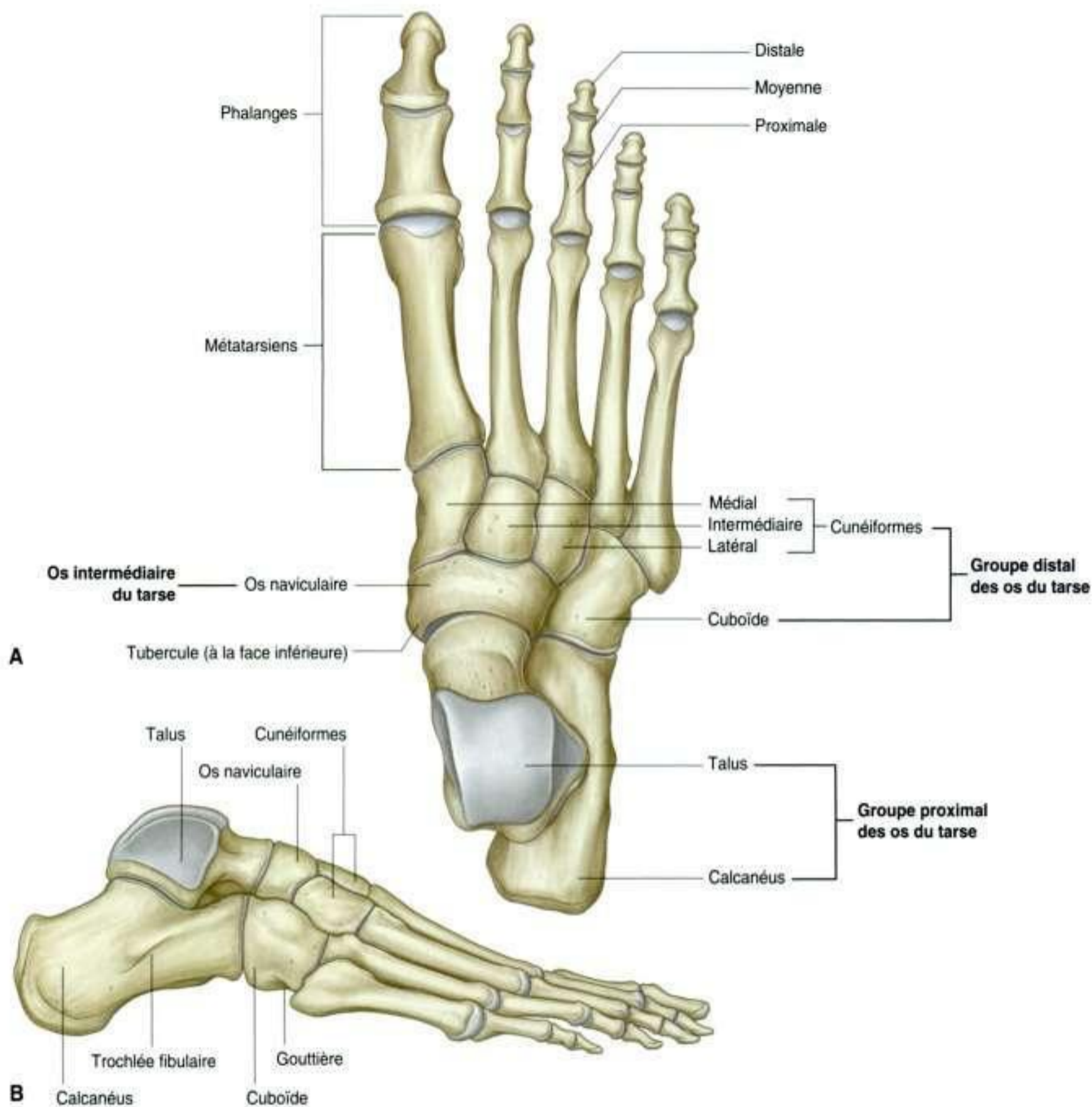


Figure 6.91. Os du pied. A. Vue dorsale, pied droit. B. Vue latérale, pied droit.

Groupe proximal

Le groupe proximal comprend deux os volumineux, le talus et le calcanéus :

- le **talus** est l'os le plus élevé du pied. Situé à son sommet, il repose sur le calcanéus (figure 6.91B). Il s'articule en haut avec le tibia et la fibula, formant l'articulation talocrurale ou cheville. Il s'articule aussi en avant avec l'os intermédiaire du tarse (os naviculaire) situé sur le bord médial du pied ;

- le **calcaneus** est le plus grand des os du tarse et forme l'ossature du talon. En avant, il s'articule avec l'un des os du groupe distal des os du tarse, le cuboïde, sur le bord latéral du pied.

Talus

Le talus vu par ses faces latérale et médiale a une forme d'escargot (figure 6.92A et B). Il a une **tête** arrondie, orientée vers l'avant et médialement, située

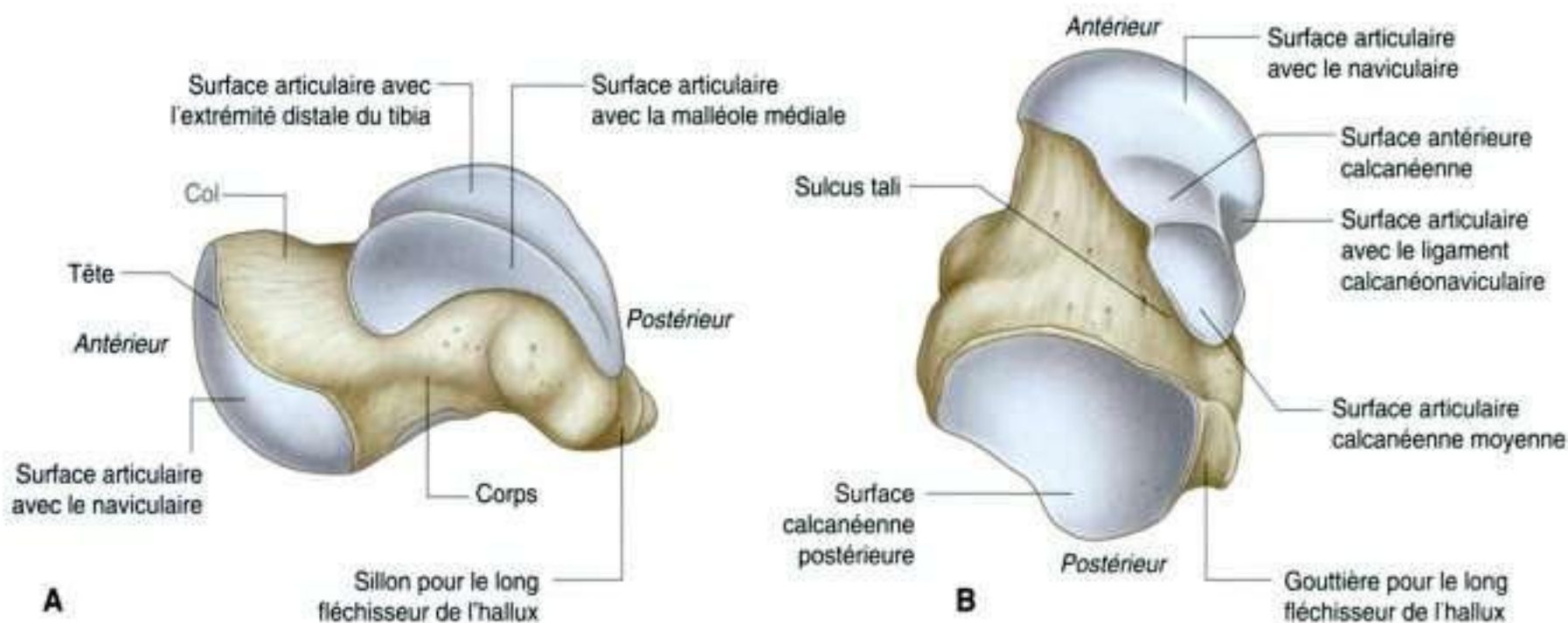


Figure 6.92. Talus. A. Vue médiale. B. Vue plantaire.

à l'extrémité d'un **col** court et large, relié en arrière au corps de l'os.

En avant, la tête arrondie du talus s'articule avec une cavité circulaire à la face postérieure de l'os naviculaire. À sa face inférieure, cette surface articulaire en dôme se prolonge par trois articulations supplémentaires séparées par des crêtes régulières :

- les facettes antérieure et moyenne s'articulent avec les surfaces correspondantes du calcanéus ;
- l'autre facette, médiale par rapport aux facettes articulaires avec le calcanéus, s'articule avec un ligament – le ligament plantaire calcanéonaviculaire du calcanéus –, qui relie le calcanéus à l'os naviculaire sous la tête du talus.

Le col du talus est marqué par un sillon (le **sulcus tali**) croisant la face inférieure de dedans en dehors. Il se dirige en avant et s'élargit fortement à son extrémité latérale.

La face supérieure du corps du talus est proéminente pour s'adapter à la cavité formée par les extrémités du tibia et de la fibula, constituant l'articulation talocrurale :

- la face supérieure, ou trochlée, s'articule avec l'extrémité inférieure du tibia ;
- la face médiale s'articule avec la malléole médiale du tibia ;
- la face latérale s'articule avec la malléole latérale de la fibula.

La malléole latérale est plus grande et descend plus bas que la malléole médiale au niveau de l'arti-

culcation de la cheville. La surface articulaire latérale correspondante sur le talus est également plus grande et plus étendue vers le bas que la surface médiale.

L'extrémité de la surface latérale du corps du talus qui s'articule avec la partie la plus basse de la facette de la fibula forme une saillie osseuse appelée le **processus latéral du talus**.

La face inférieure du corps du talus présente une grande facette concave ovale appelée **facette calcanéenne postérieure** qui s'articule avec le calcanéus.

La partie postérieure du corps du talus forme le **processus postérieur du talus**, caractérisé par deux tubercules, l'un médial, l'autre latéral. Ceux-ci délimitent un **sillon pour le tendon du long fléchisseur de l'hallux** lorsqu'il passe de la jambe au pied.

Calcaneus

Le calcanéus est sous le talus qu'il supporte. C'est un os irrégulier allongé en forme de boîte, avec un long axe globalement orienté sur la ligne médiane du pied, mais s'écartant de la ligne médiane en avant pour se diriger en dehors (figure 6.93).

Le calcanéus a un prolongement en arrière du talus qui forme l'ossature du talon. La face postérieure de cette région du talon est circulaire et divisée en trois parties, supérieure, moyenne et inférieure. Le tendon calcanéen, ou tendon d'Achille, s'insère à la partie moyenne ;

- la partie supérieure est séparée du tendon calcanéen par une bourse séreuse ;

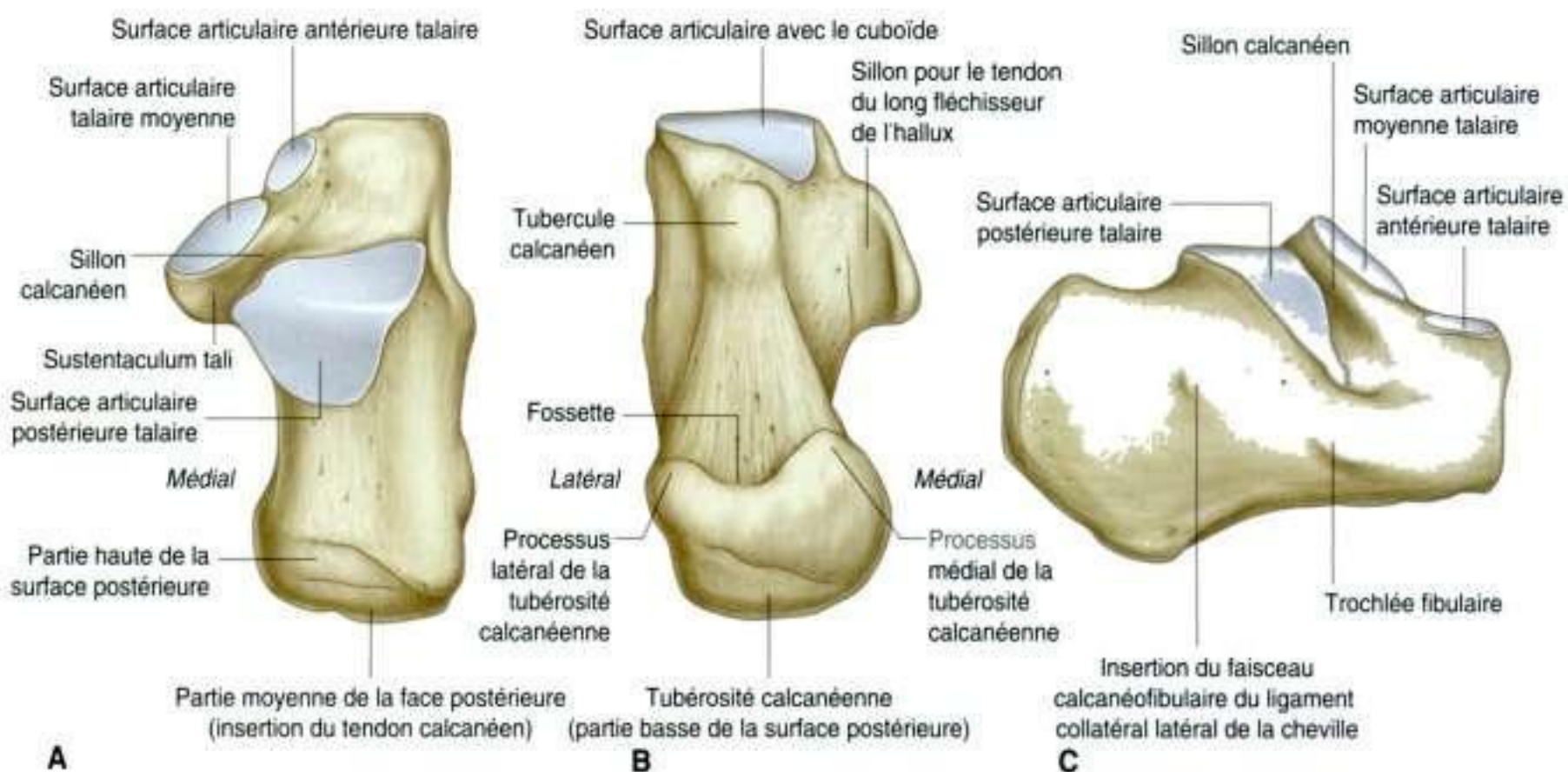


Figure 6.93. Calcaneus. A. Vue supérieure. B. Vue inférieure. C. Vue de profil.

la partie inférieure, inclinée vers l'avant, est couverte par le tissu sous-cutané. C'est la partie portante du talon en continuité avec la face plantaire de l'os, ou **tubérosité calcanéenne**.

La tubérosité calcanéenne est orientée vers l'avant et présente à sa face plantaire un gros processus médial et un petit latéral séparés par une dépression en forme de V (figure 6.93B).

Le **tubercule calcanéen** est à l'extrémité antérieure de la face plantaire et donne insertion au ligament court plantaire de la plante du pied.

La face latérale du calcaneus a un aspect régulier, sauf pour deux régions en relief (figure 6.93C). La **trochlée fibulaire**, ou tubercule des fibulaires, est située en avant au milieu de la face et présente deux gouttières plus ou moins marquées, l'une supérieure, l'autre inférieure. Le tendon court fibulaire chemine dans la gouttière supérieure, le tendon du long fibulaire chemine dans la gouttière inférieure.

Supérieure et postérieure à la trochlée fibulaire, on note une deuxième saillie pour l'insertion du ligament calcanéofibulaire, partie du ligament collatéral latéral de la cheville.

La face médiale du calcaneus est concave et présente une proéminence dans sa partie antérosupérieure, le **sustentaculum tali** (figure 6.93A), qui est une saillie en surplomb, orientée médialement, supportant la partie la plus postérieure de la tête du talus.

La face inférieure du sustentaculum tali forme une gouttière dirigée d'arrière en avant pour le passage du long fléchisseur de l'hallux vers la plante du pied.

La partie supérieure du sustentaculum tali présente la **surface articulaire talaire moyenne** pour l'articulation avec la facette moyenne correspondante du talus.

Les **surfaces articulaires talaire antérieure et postérieure** sont sur la surface supérieure du calcaneus lui-même (figure 6.93A) :

- la surface talaire antérieure est petite et s'articule avec la facette correspondante de la tête du talus ;
- la surface talaire articulaire postérieure est grande et est approximativement au milieu de la surface supérieure du calcaneus.

Entre la surface articulaire talaire postérieure qui s'articule avec le corps du talus et les deux autres surfaces articulaires qui s'articulent avec la tête, on note une gouttière profonde, le **sillon calcanéen** (figure 6.93A,C).

Le sillon calcanéen à la face supérieure du calcaneus et le sulcus tali à la face inférieure du talus en regard forment ensemble le **sinus du tarse**, qui est un grand intervalle entre les extrémités antérieures du calcaneus et du talus. Il est visible quand le squelette de l'arrière-pied est regardé par sa face latérale (figure 6.94).

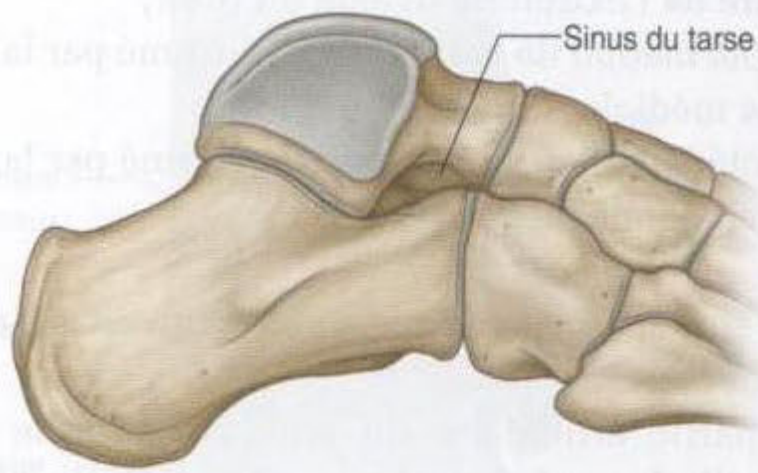


Figure 6.94. Sinus du tarse. Vue latérale, pied droit.

Os tarsien intermédiaire

L'**os naviculaire** (en forme de bateau) est l'os intermédiaire du bord médial du pied (figure 6.91). Cet os s'articule en arrière avec le talus et en avant avec le groupe distal des os du tarse.

Un élément caractéristique de l'os naviculaire est sa tubérosité arrondie médiale où s'insère le tendon tibial postérieur, qui se prolonge sur le côté médial de la surface plantaire de l'os.

Groupe distal

De dehors en dedans, le groupe distal des os du tarse comprend (figure 6.91) :

- le **cuboïde**, qui s'articule en arrière avec le calcaneus et en avant avec les bases des deux métatarsiens latéraux (4^e et 5^e). Le tendon du muscle long fibulaire passe dans une gouttière profonde orientée d'arrière en avant et de dehors en dedans à la partie antérieure de la face plantaire du cuboïde ;
- trois **os cunéiformes**, le **latéral**, l'**intermédiaire** et le **médial**. Ils s'articulent en arrière avec l'os naviculaire et en avant avec les bases des trois métatarsiens médiaux.

Métatarsiens

Il y a cinq métatarsiens numérotés de 1 à 5, du bord médial au bord latéral de l'avant-pied (figure 6.95). Le 1^{er} métatarsien, correspondant à l'hallux, est le plus court et le plus épais. Le 2^e est le plus long.

Chaque métatarsien a une **tête** à son extrémité distale, une **diaphyse** allongée à sa partie moyenne, et une **base** proximale.

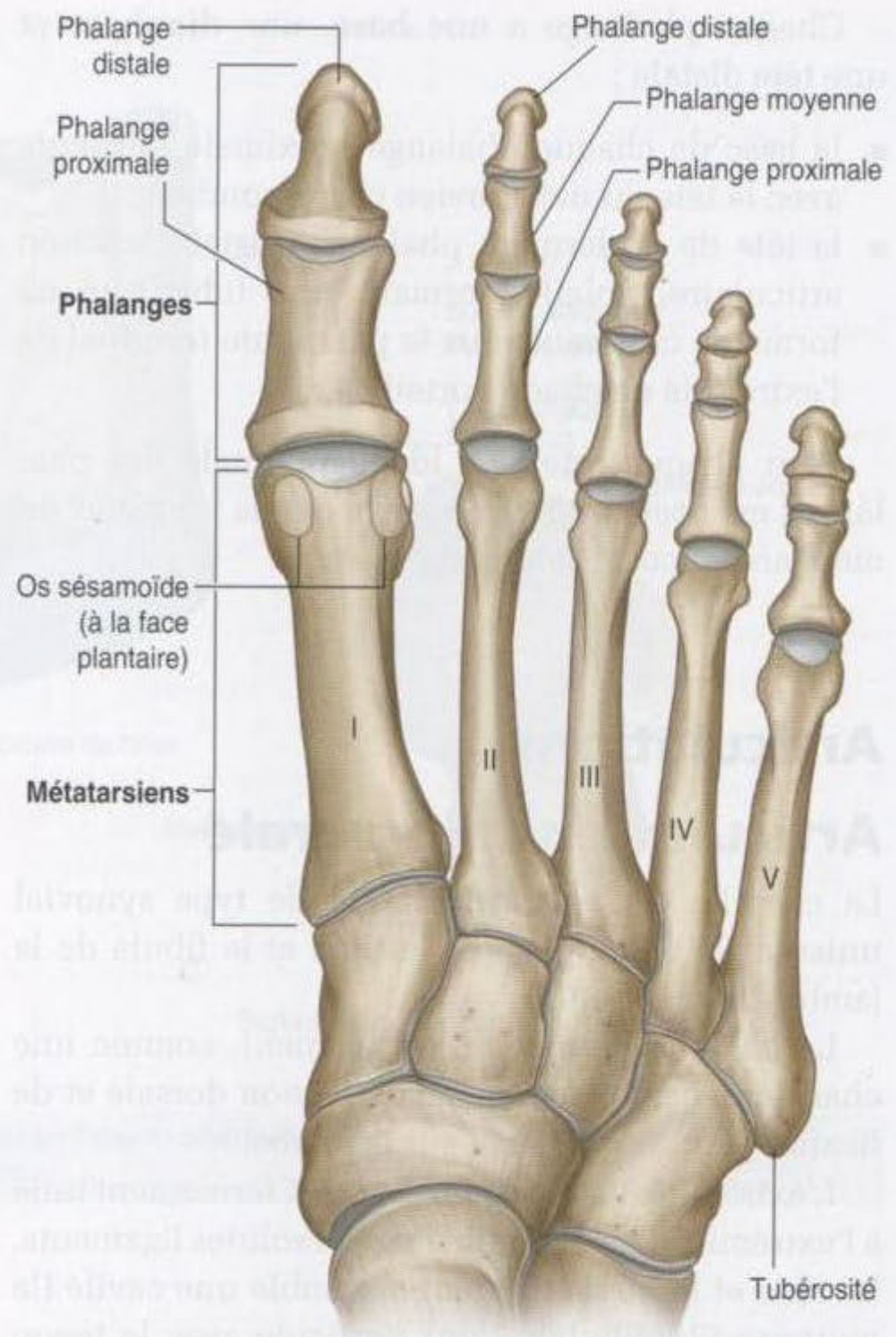


Figure 6.95. Métatarsiens et phalanges. Vue dorsale.

La tête de chaque métatarsien s'articule avec la phalange proximale de l'orteil correspondant, et la base s'articule avec un ou plusieurs os du groupe distal du tarse. La surface plantaire de la tête du 1^{er} métatarsien s'articule aussi avec deux os sésamoïdes.

Les côtés des bases des 2^e et 5^e métatarsiens sont articulés les uns aux autres. Le côté latéral de la base du 5^e métatarsien a une saillie proéminente formant une **tubérosité** où s'insère le tendon du muscle court fibulaire.

Phalanges

Les phalanges sont les os des orteils (figure 6.95). Chaque orteil a trois phalanges : **proximale**, **moyenne** et **distale**, à l'exception de l'hallux qui n'en a que deux (proximale et distale).

Chaque phalange a une **base**, une **diaphyse** et une **tête** distale :

- la base de chaque phalange proximale s'articule avec la tête du métatarsien correspondant ;
- la tête de la dernière phalange (distale) est non articulaire, aplatie, formant une tubérosité en forme de croissant sous le pannicule terminal de l'extrémité de chaque orteil.

Pour chaque orteil, la longueur totale des phalanges est beaucoup plus courte que la longueur du métatarsien correspondant.

Articulations

Articulation talocrurale

La cheville est une articulation de type synovial unissant le talus du pied, le tibia et la fibula de la jambe (figure 6.96).

La cheville permet principalement, comme une charnière, des mouvements de flexion dorsale et de flexion plantaire du pied sur la jambe.

L'extrémité distale de la fibula est fermement unie à l'extrémité distale du tibia par de solides ligaments. Le tibia et la fibula forment ensemble une cavité (la mortaise tibiofibulaire) qui s'articule avec le tenon talien (trochlée du talus) :

- le toit de la mortaise est formé par la face inférieure de l'extrémité distale du tibia ;
- le côté médial de la mortaise est formé par la malléole médiale du tibia ;
- le côté latéral de la mortaise est formé par la malléole latérale de la fibula.

Les surfaces articulaires sont recouvertes de cartilage hyalin.

La partie articulaire du talus a la forme d'un demi-cylindre présentant une face latérale et une face médiale. Le tenon talien et ses deux faces s'articulent avec la mortaise formée par les extrémités du tibia et de la fibula.

Vue par en haut, la surface articulaire du talus est plus large en avant qu'en arrière. Il en résulte que l'articulation est plus serrée lorsque le pied est en dorsiflexion. La surface articulaire dans sa partie postérieure est plus étroite. En flexion plantaire, la partie la plus étroite du talus est dans la mortaise, permettant quelques mobilités latérales au niveau de la cheville. L'articulation de la cheville a donc son maximum de stabilité quand le pied est en dorsiflexion.

La cavité articulaire est enfermée par la membrane synoviale qui s'attache à la périphérie des surfaces articulaires et par une capsule qui recouvre la synoviale et qui est également amarrée à la périphérie osseuse de l'articulation.

En clinique

Fracture du talus

Le talus est un os particulier car son ossification apparaît initialement à partir d'un seul centre d'ossification primaire qui est situé dans le col. La partie postérieure du talus s'ossifie tardivement après la puberté. Chez plus de 50 % des individus, on note un petit os en arrière du tubercule latéral (**os trigone**). Le cartilage articulaire recouvre environ 60 % de la surface du talus. Il n'y a aucune insertion directe de muscle ou de tendon sur le talus.

Un des problèmes des fractures du talus est la vascularisation précaire du talus. L'irrigation sanguine du talus se fait par une branche de l'artère tibiale postérieure au niveau du canal tarsien. Cette artère vascularise surtout le col et le corps du talus. Les branches de l'artère dorsale du pied pénètrent

dans la partie supérieure du col et assurent la vascularisation de la partie dorsale du col et de la tête. Les branches de l'artère fibulaire vascularisent une petite partie du talus latéral.

Les fractures du col du talus interrompent souvent la vascularisation du talus, créant un risque d'ostéonécrose qui peut être à l'origine d'une arthrose et pourra nécessiter un acte chirurgical.

Fractures à mi-pied

Les fractures au milieu du pied ne sont pas fréquentes. Elles sont dues à la chute d'un poids sur le pied ou à l'écrasement du pied par un véhicule. Les radiographies standard sont habituellement suffisantes pour identifier les luxations et les fractures.

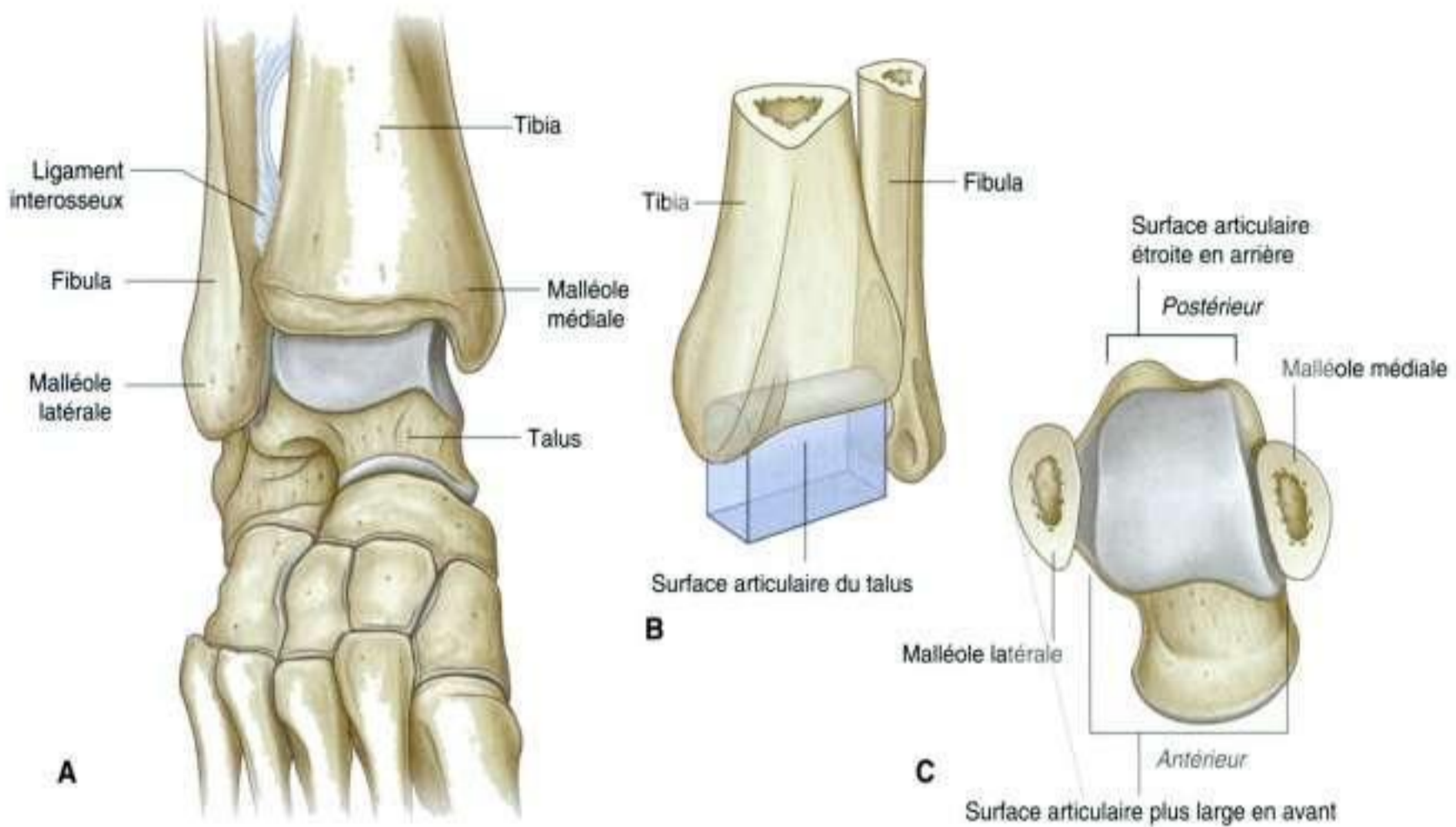


Figure 6.96. Articulation de la cheville. **A.** Vue antérieure, le pied en flexion plantaire. **B.** Schéma de l'articulation. **C.** Vue supérieure du talus pour montrer la forme de la surface articulaire.

La cheville est stabilisée par de solides **ligaments médial** (deltoïde) et **latéral**.

Ligament médial (ligament collatéral tibial)

Le ligament médial est large et solide (figure 6.97). Il a une forme triangulaire (deltoïde). Son sommet est amarré au-dessus de la malléole médiale, et sa base est insérée sur une ligne qui s'étend de la tubérosité de l'os naviculaire en avant au tubercule médial du talus en arrière.

Le ligament médial est divisé en quatre parties selon les insertions inférieures :

- la partie du ligament qui s'attache en avant au tubercule de l'os naviculaire et en arrière au bord du ligament calcanéonaviculaire, qui solidarise l'os naviculaire et le sustentaculum tali, est appelée **partie tibionaviculaire** du ligament deltoïde ;
- la **partie tibiocalcanéenne** qui s'attache au sustentaculum tali du calcaneus est plus centrale ;
- la **partie postérieure tibiotalaire** s'insère sur le côté médial du talus et sur le tubercule médial du talus ;

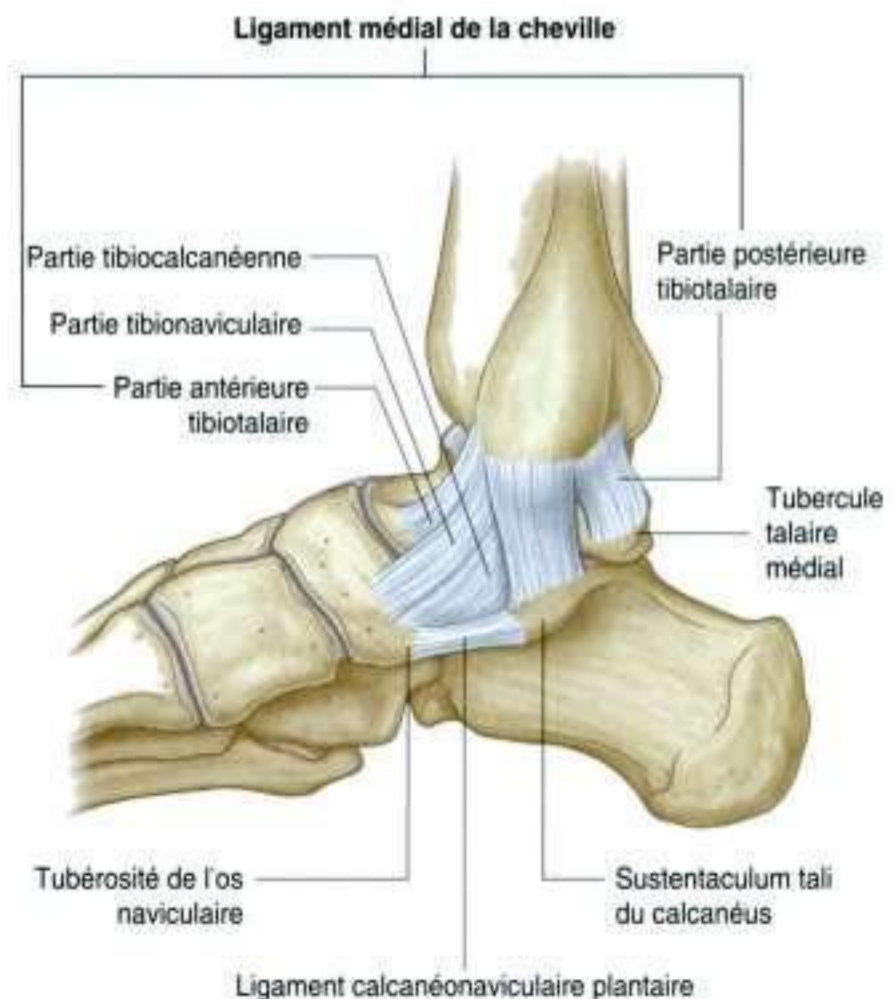


Figure 6.97. Ligament médial de la cheville.



Membre inférieur

- la quatrième partie, **partie antérieure tibiotalaire**, est recouverte par les parties tibionaviculaire et tibio-calcanéenne, et se fixe à la face médiale du talus.

Ligament latéral (ligament collatéral fibulaire)

Le ligament latéral de la cheville est composé de trois ligaments séparés : le ligament talofibulaire antérieur, le ligament talofibulaire postérieur et le ligament calcanéofibulaire (figure 6.98) :

le **ligament talofibulaire antérieur** est court et va du bord antérieur de la malléole latérale à la région voisine du talus ;

le **ligament talofibulaire postérieur** se dirige horizontalement en arrière de, et médialement à, la fosse malléolaire sur le côté médial de la malléole latérale au processus postérieur du talus ;

le **ligament calcanéofibulaire** est attaché au-dessus de la fosse malléolaire sur le côté postéro-médial de la malléole latérale, et descend en arrière et en bas se fixer à un tubercule de la face latérale du calcaneus.

Articulations intertarsiennes

Les nombreuses articulations synoviales unissant les os du tarse assurent des mouvements complexes qui sont l'inversion et l'éversion d'une part, et la supination et la pronation du pied d'autre part.

- L'inversion est un mouvement de rotation médiale de la totalité de la plante du pied qui regarde médialement.
- L'éversion est un mouvement de rotation latérale de la totalité de la plante du pied qui regarde latéralement.
- La pronation est une rotation latérale qui oriente la plante du pied latéralement et élève le bord latéral du pied.
- La supination est une rotation médiale qui oriente la plante du pied médialement et élève le bord médial du pied.

La pronation et la supination permettent au pied de maintenir un contact normal avec le sol dans les différentes positions de la station debout et de s'adapter aux inégalités du terrain lors de la marche.

Les principales articulations sièges de ces mouvements sont les articulations subtalaire, talo-

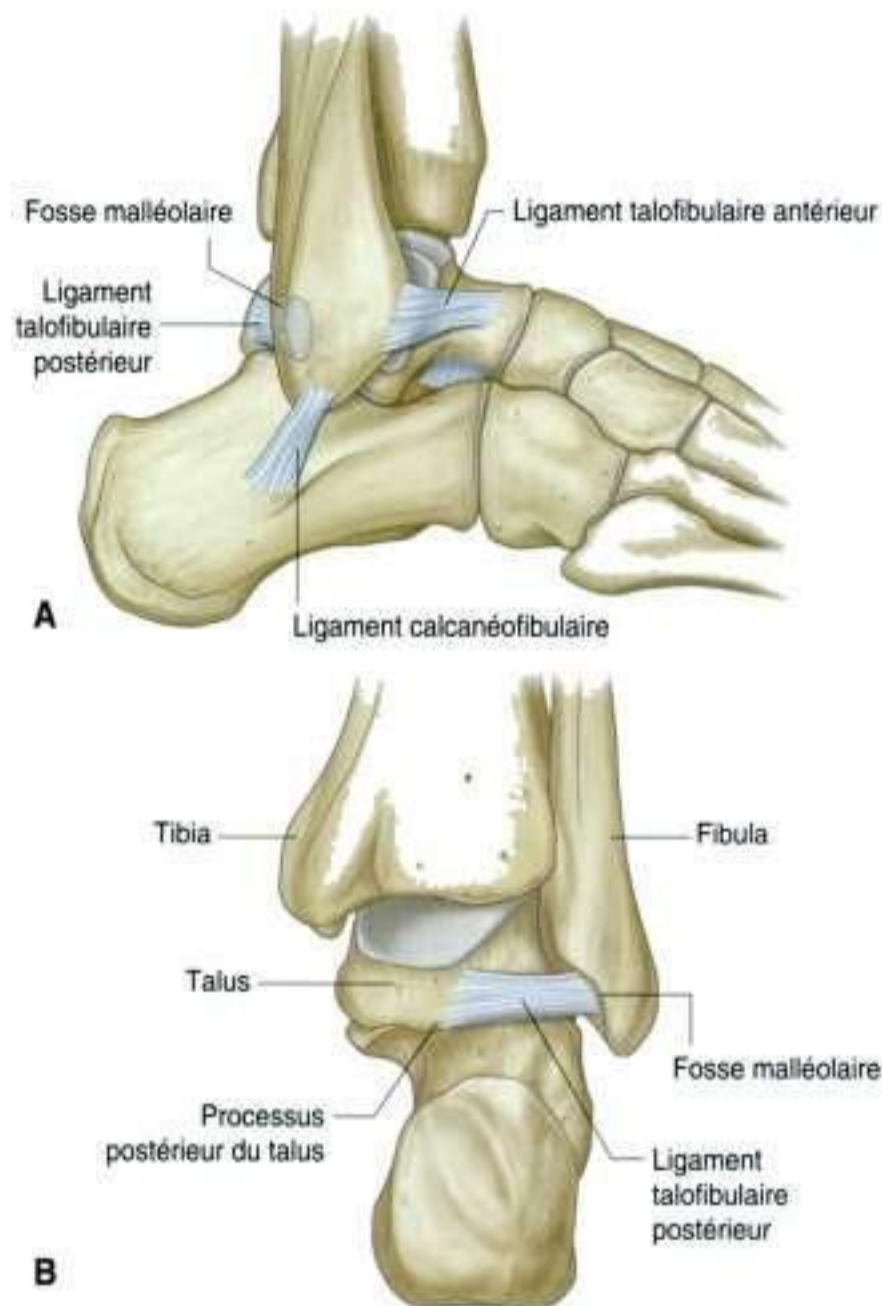


Figure 6.98. Ligament latéral de la cheville. **A.** Vue latérale **B.** Vue postérieure.

calcanéonaviculaire et calcanéocuboïdienne (figure 6.99). Les articulations talocalcanéonaviculaire et calcanéocuboïdienne forment ensemble l'**articulation transverse du tarse**.

Les articulations intertarsiennes entre les cunéiformes et l'os naviculaire permettent des mouvements de faible amplitude.

L'articulation entre l'os cuboïde et l'os naviculaire est habituellement fibreuse.

Articulation subtalaire

L'**articulation subtalaire** se situe entre :

- la grande facette calcanéenne postérieure de la face inférieure du talus ;
- la facette talaire postérieure correspondante de la face supérieure du calcaneus.

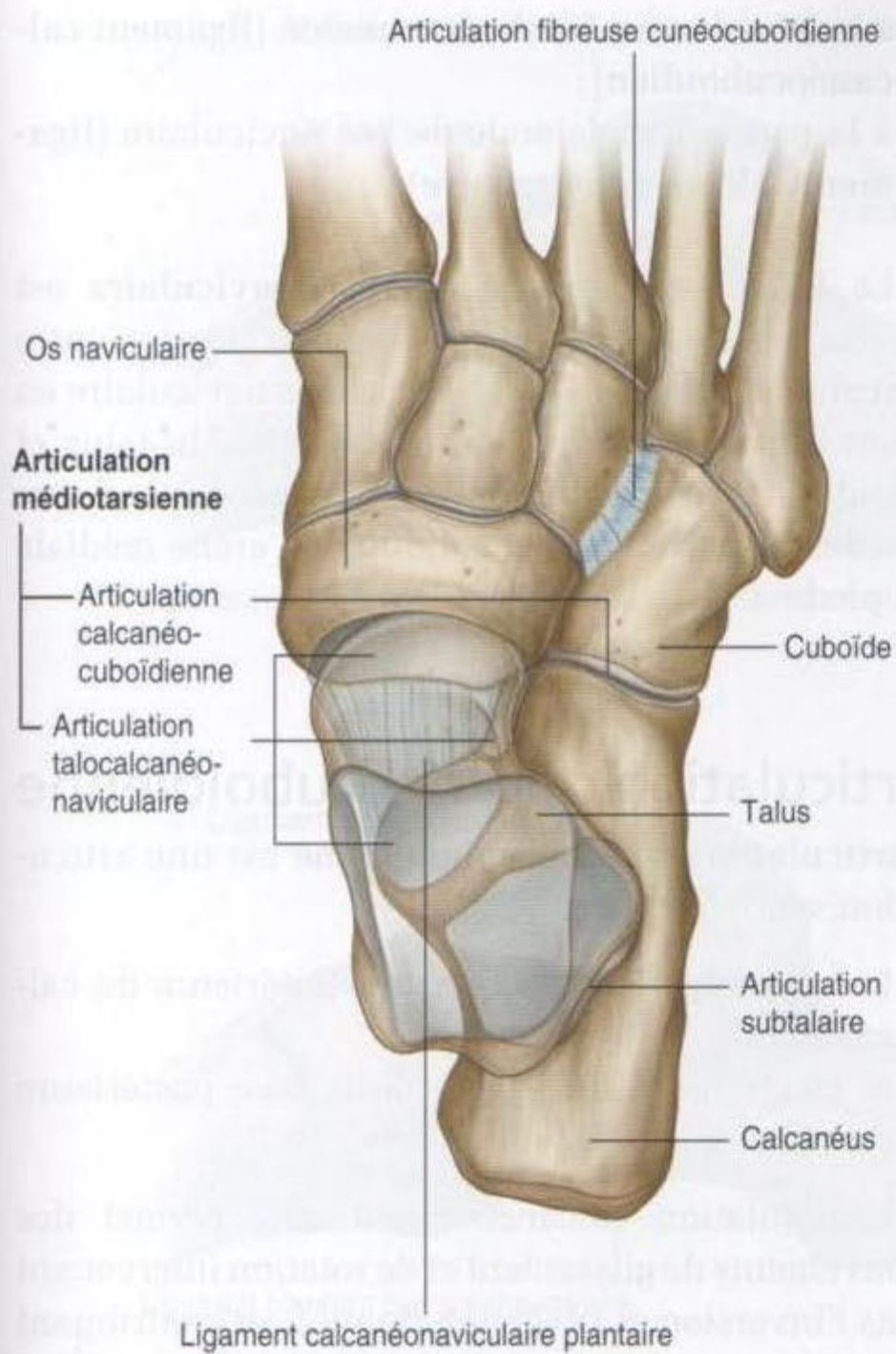


Figure 6.99. Articulations intertarsiennes.

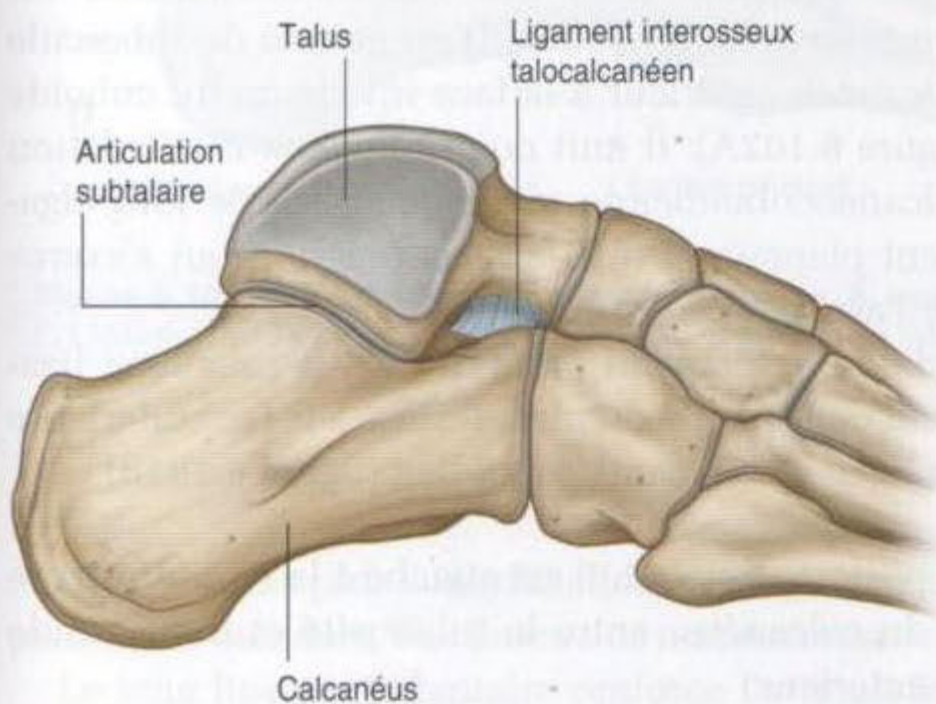


Figure 6.100. Ligament interosseux talocalcanéen. Vue de profil.

En clinique

Fractures de la cheville

Une connaissance de l'anatomie de la cheville est nécessaire pour comprendre la grande variété des fractures qui peuvent survenir au niveau de la cheville ou à son pourtour.

La cheville et ses structures annexes peuvent être considérées comme un anneau ostéofibreux orienté dans le plan frontal.

- La partie supérieure de l'anneau est formée par l'articulation entre les extrémités de la fibula et du tibia et par l'articulation de la cheville elle-même.
- Les côtés de l'anneau sont formés par les ligaments qui unissent les malléoles latérale et médiale aux os du tarse adjacents.
- La partie inférieure de l'anneau ne concerne pas la cheville mais comprend l'articulation subtalaire et ses ligaments.

Visualiser la cheville et ses structures annexes comme un anneau ostéofibreux permet au médecin de prévoir le type de troubles pouvant résulter d'un traumatisme défini. Par exemple, un traumatisme en inversion peut fracturer la malléole médiale et déchirer les ligaments amarrant la malléole latérale aux os du tarse.

L'anneau peut être rompu non seulement par des lésions des os (qui produisent des fractures), mais aussi par des lésions ligamentaires. À la différence des fractures, les lésions ligamentaires ne peuvent être décelées par les radiographies standard. Quand une fracture est décelée sur des radiographies standard, le médecin doit toujours penser aux ruptures ligamentaires associées possibles.

La cavité articulaire est fermée par la membrane synoviale recouverte par la capsule.

L'articulation subtalaire permet un mouvement de glissement et de rotation intervenant dans l'inversion et l'éversion du pied. Le ligament interosseux talocalcanéen est situé dans le sinus du tarse (figure 6.100). Les **ligaments latéral, postérieur, médial** et **interosseux talocalcanéens** stabilisent l'articulation.

Articulation talocalcanéo-naviculaire

L'**articulation talocalcanéonaviculaire** est une articulation complexe dans laquelle la tête du talus s'articule avec le calcanéus, le ligament plantaire calcanéonaviculaire et l'os naviculaire en avant (figure 6.101A).

L'articulation talocalcanéonaviculaire permet des mouvements de glissement et de rotation qui, avec des mouvements similaires de l'articulation subtalaire, permettent les mouvements d'inversion et d'éversion ainsi que de pronation et de supination du pied.

Les éléments de l'articulation talocalcanéonaviculaire entre le talus et le calcanéus sont :

- les facettes antérieure et moyenne sur la face inférieure de la tête du talus ;
- les facettes correspondantes taliennes antérieure et moyenne sur la face supérieure et le sustentaculum tali du calcanéus (figure 6.101B).

La partie de l'articulation entre le talus et le ligament plantaire calcanéonaviculaire est située entre le ligament et la facette médiale de la face inférieure de la tête du talus.

L'articulation entre l'os naviculaire et le talus constitue la plus grande partie de l'articulation talocalcanéonaviculaire. Elle est située entre l'extrémité antérieure ovoïde de la tête du talus et la face correspondante postérieure concave de l'os naviculaire.

Ligaments

L'articulation talocalcanéonaviculaire est une articulation synoviale. Sa capsule est renforcée :

- en arrière, par le ligament interosseux talocalcanéen ;
- en haut, par le **ligament talonaviculaire**, qui unit le col du talus et la région voisine de l'os naviculaire ;
- inférieurement, par le ligament plantaire calcanéonaviculaire (figure 6.101C et D).

La partie latérale de l'articulation talocalcanéonaviculaire est renforcée par la partie calcanéonaviculaire du **ligament bifurqué**, ligament en forme d'Y supérieur à l'articulation. La base de ce ligament bifurqué est attachée à la partie antérieure de la surface supérieure du calcanéus, et ses bras se fixent :

- à la face dorsomédiale du cuboïde (**ligament calcanéocuboïdien**) ;
- à la partie dorsolatérale de l'os naviculaire (**ligament calcanéonaviculaire**).

Le **ligament plantaire calcanéonaviculaire** est un ligament large et épais qui comble l'espace entre le sustentaculum tali en arrière et l'os naviculaire en avant (figure 6.101C) Il soutient la tête du talus et prend part à l'articulation talocalcanéonaviculaire. De plus, il participe à la solidité de l'arche médiale du pied.

Articulation calcanéocuboïdienne

L'**articulation calcanéocuboïdienne** est une articulation synoviale entre :

- la facette articulaire de la face antérieure du calcanéus ;
- la facette correspondante de la face postérieure du cuboïde.

L'articulation calcanéocuboïdienne permet des mouvements de glissement et de rotation intervenant dans l'inversion et l'éversion du pied, et contribuant aussi à la pronation et à la supination de l'avant-pied par rapport à l'arrière-pied.

Ligaments

L'articulation calcanéocuboïdienne est renforcée par le ligament bifurqué (voir ci-dessus), par le long ligament plantaire et le ligament plantaire calcanéocuboïdien (court ligament plantaire).

Le **ligament plantaire calcanéocuboïdien** est court, large et très solide. Il est étendu du tubercule calcanéen antérieur à la face inférieure du cuboïde (figure 6.102A). Il unit non seulement l'articulation calcanéocuboïdienne mais aide aussi le long ligament plantaire à résister à la pression qui s'exerce sur l'arche latérale du pied.

Le **long ligament plantaire** est le plus long ligament de la plante du pied. Il siège à la face inférieure du ligament calcanéocuboïdien (figure 6.101B) :

- postérieurement, il est attaché à la face inférieure du calcanéus, entre la tubérosité et le tubercule antérieur ;
- antérieurement, il est amarré à une large crête et à un tubercule à la face inférieure du cuboïde, en arrière de la gouttière du tendon du long fibulaire.

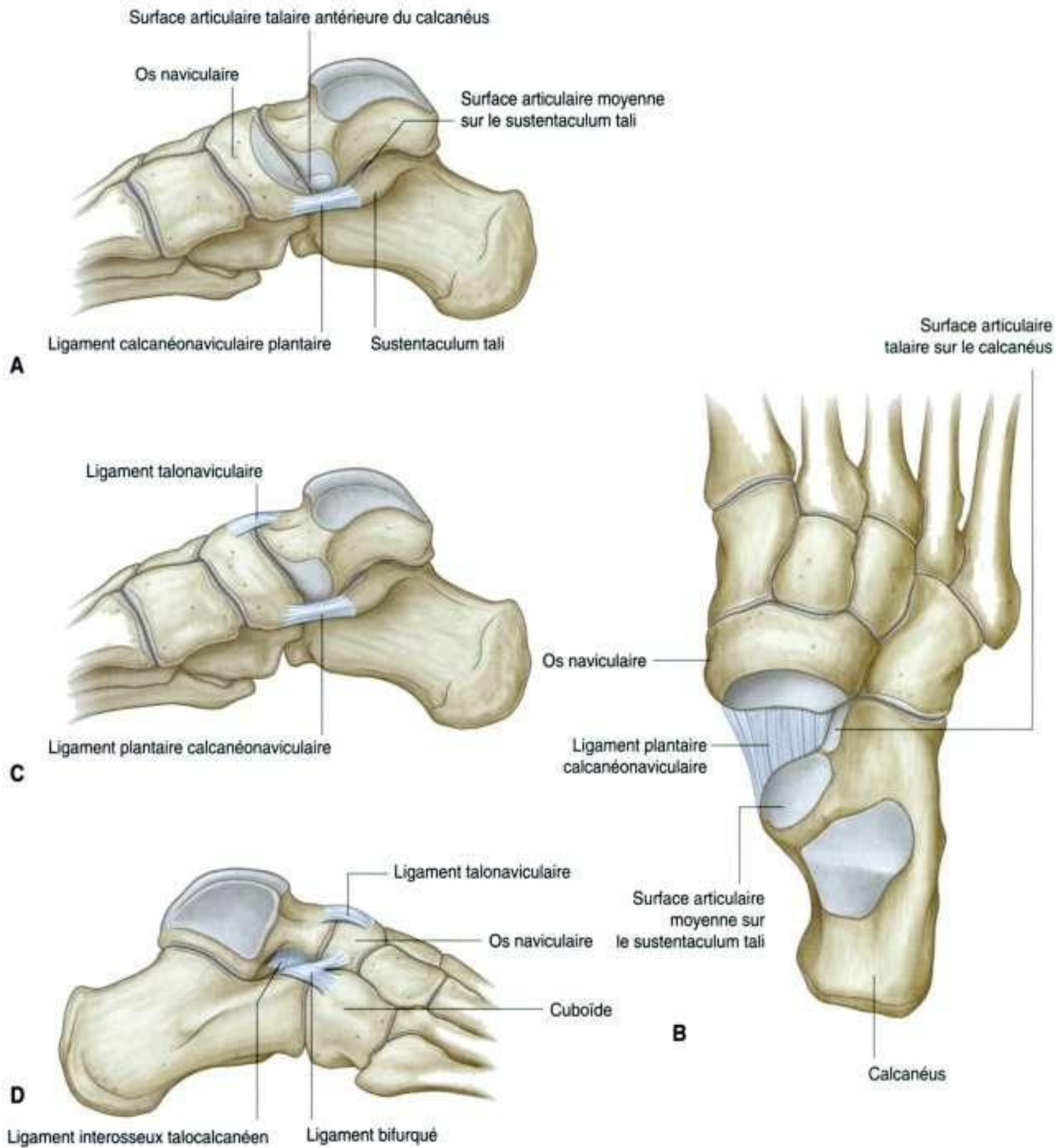


Figure 6.101. Articulation talocalcaneonaviculaire. **A.** Vue médiale, pied droit. **B.** Vue supérieure, pied droit, le talus enlevé. **C.** Ligaments, vue médiale, pied droit. **D.** Ligament, vue latérale, pied droit.

Les fibres les plus superficielles du long ligament plantaire s'étendent aux bases des métatarsiens.

Le long ligament plantaire renforce l'articulation calcaneocuboïdienne et forme un ligament solide pour résister aux pressions qui s'exercent sur l'arc latéral du pied.

Articulations tarsométatarsiennes

Les **articulations tarsométatarsiennes** unissant les métatarsiens et les os du tarse sont des articulations planes qui permettent des mouvements limités de glissement (figure 6.103).

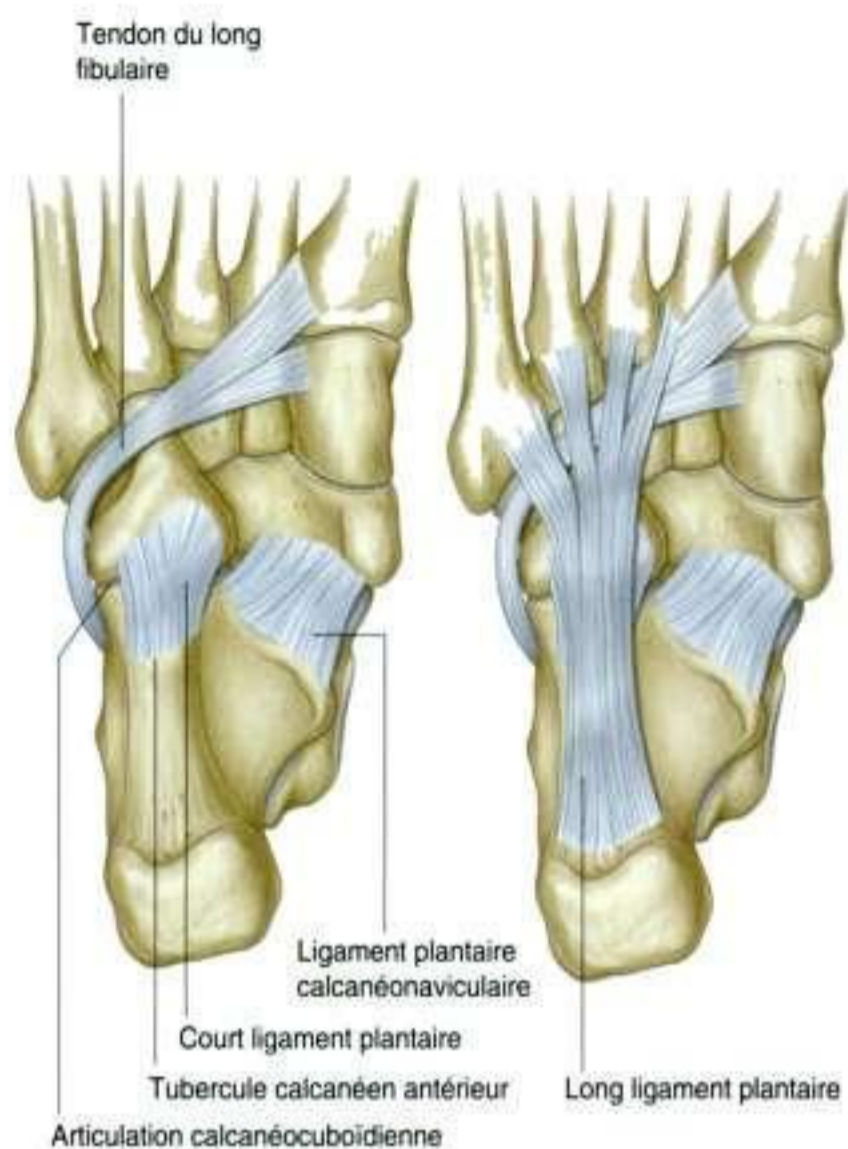


Figure 6.102. Ligaments plantaires. **A.** Ligament plantaire calcanéocuboïdien. **B.** Long ligament plantaire.

Le degré de mobilité de l'articulation tarsométatarsienne entre le métatarsien de l'hallux et le cunéiforme médial est plus grand que celui des autres articulations tarsométatarsiennes, et il permet des mouvements de flexion, d'extension et de rotation. Les articulations tarsométatarsiennes, avec l'articulation transverse du tarse, participent à la pronation et à la supination du pied.

Articulations métatarsophalangiennes

Les articulations métatarsophalangiennes sont des articulations synoviales ellipsoïdales entre les têtes des métatarsiens en forme de sphère et les bases correspondantes des phalanges proximales des orteils.

Les articulations métatarsophalangiennes permettent l'extension et la flexion, et des mouvements limités d'abduction, d'adduction, de rotation et de circumduction.

Les capsules articulaires sont renforcées par des **ligaments collatéraux médiaux et latéraux** et par

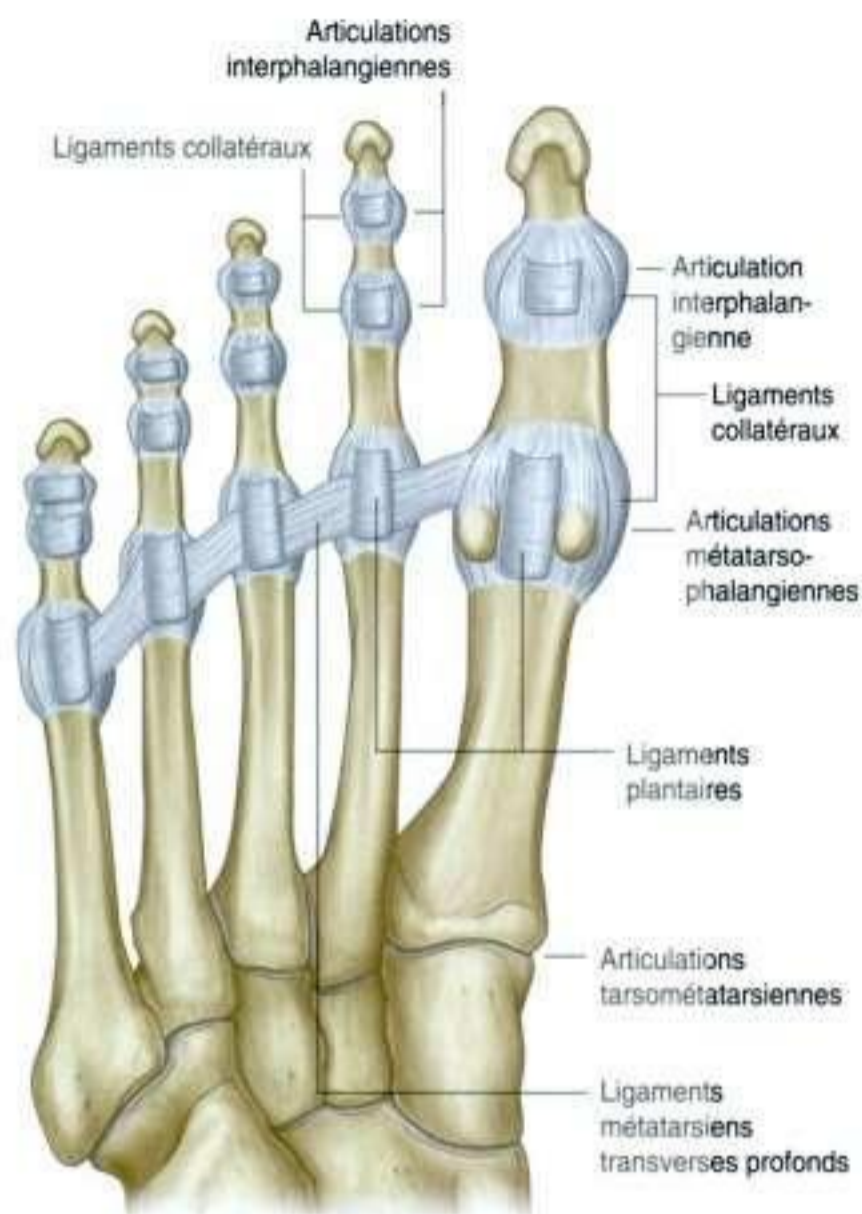


Figure 6.103. Articulations tarsométatarsiennes, métatarsophalangiennes et interphalangiennes, et les ligaments métatarsiens transverses profonds.

des **ligaments plantaires** qui présentent des gouttières sur leur face inférieure pour le passage des tendons longs des orteils (figure 6.103).

Ligaments métatarsiens transverses profonds

Quatre **ligaments métatarsiens transverses profonds** unissent les têtes des métatarsiens et permettent aux métatarsiens de se comporter comme une unité fonctionnelle unique (figure 6.103). Les ligaments des articulations métatarsophalangiennes sont unis aux ligaments des articulations voisines.

Le métatarsien de l'hallux est orienté dans le même plan que les métatarsiens des autres orteils. Il est uni au métatarsien du 2^e orteil par un ligament métatarsien transverse profond. L'articulation entre le 1^{er} métatarsien et le cunéiforme médial a un degré de mobilité limité. L'hallux a donc une

En clinique

Hallux valgus

L'hallux valgus apparaît au niveau de la première articulation métatarsophalangienne. C'est une région très importante du pied parce que croisée par des tendons et des ligaments qui transmettent et distribuent le poids du corps pendant la marche. Des contraintes anormales dans cette région de l'articulation peuvent provoquer la survenue de l'hallux valgus (communément appelé oignon).

Cliniquement, l'hallux valgus est une protubérance de l'os et des parties molles au niveau de la face médiale de la première articulation métatarsophalangienne. L'aggravation se traduit par une déformation croissante de l'hallux qui tend à chevaucher les orteils voisins.

indépendance fonctionnelle réduite, à la différence du pouce de la main dont le métacarpien est orienté à 90° par rapport aux métacarpiens des autres doigts. Il n'y a pas de ligament métacarpien transverse profond entre les métacarpiens du pouce et de l'index, et l'articulation entre le carpe et le métacarpien permet un grand degré de mobilité du pouce.

Articulations interphalangiennes

Les articulations interphalangiennes sont des articulations charnières qui permettent principalement la flexion et l'extension. Elles sont renforcées par des **ligaments collatéraux** médiaux et latéraux et par des **ligaments plantaires** (figure 6.103).

Canal tarsien, rétinaculum et structures de la cheville

Le canal tarsien est situé sur le bord postéromédial de la cheville. Il est constitué par :

- une dépression formée par la malléole médiale du tibia, les faces médiale et postérieure du talus, la face médiale du calcaneus et la face inférieure du sustentaculum tali du calcaneus ;
- le rétinaculum des fléchisseurs en rideau fermant le tunnel (figure 6.104).

Cette déformation est plus fréquente chez les femmes et, d'une façon générale, tend à survenir chez les porteurs de chaussures à talons hauts ou des chaussures pointues. L'ostéoporose et des facteurs héréditaires sont aussi des facteurs de risque.

Typiquement, les patients se plaignent de douleurs, de gonflement et d'inflammation. L'hallux valgus tend à s'aggraver et peut poser des problèmes de chaussage.

Le traitement initial consiste à utiliser des pansements pour réduire le contact avec la chaussure ou à modifier les chaussures. Les anti-inflammatoires sont peu efficaces. Certains patients doivent recourir à la chirurgie dont le but est le réalignement de l'hallux.

Rétinaculum des fléchisseurs

Le rétinaculum des fléchisseurs est une large bande de tissu conjonctif semblable à une sangle qui s'étend sur la cavité formée par la malléole médiale, les faces médiale et postérieure du talus, la face médiale du calcaneus et la face inférieure du sustentaculum tali (figure 6.104). Il s'attache au-dessus de la malléole médiale et au-dessous et en arrière au bord inféro-médial du calcaneus.

Le rétinaculum se prolonge en haut avec le fascia profond de la jambe et, plus bas, est en continuité avec le fascia profond du pied (aponévrose plantaire).

Des cloisons à partir du rétinaculum convertissent la cavité en gouttières ostéofibreuses pour le passage des tendons des muscles fléchisseurs venant du compartiment postérieur de la jambe et destinés à la plante du pied (figure 6.104). Le libre passage des tendons dans les canaux est facilité par les gaines synoviales qui entourent les tendons.

Deux compartiments à la face postérieure de la malléole médiale sont destinés aux tendons du muscle tibial postérieur et du muscle long fléchisseur des orteils. Le tendon du tibial postérieur est en dedans du tendon du long fléchisseur des orteils.

L'artère tibiale postérieure avec ses veines satellites et le nerf tibial traversent le canal tarsien pour rejoindre la plante du pied. Ils sont situés immédiatement en dehors des tendons du muscle tibial

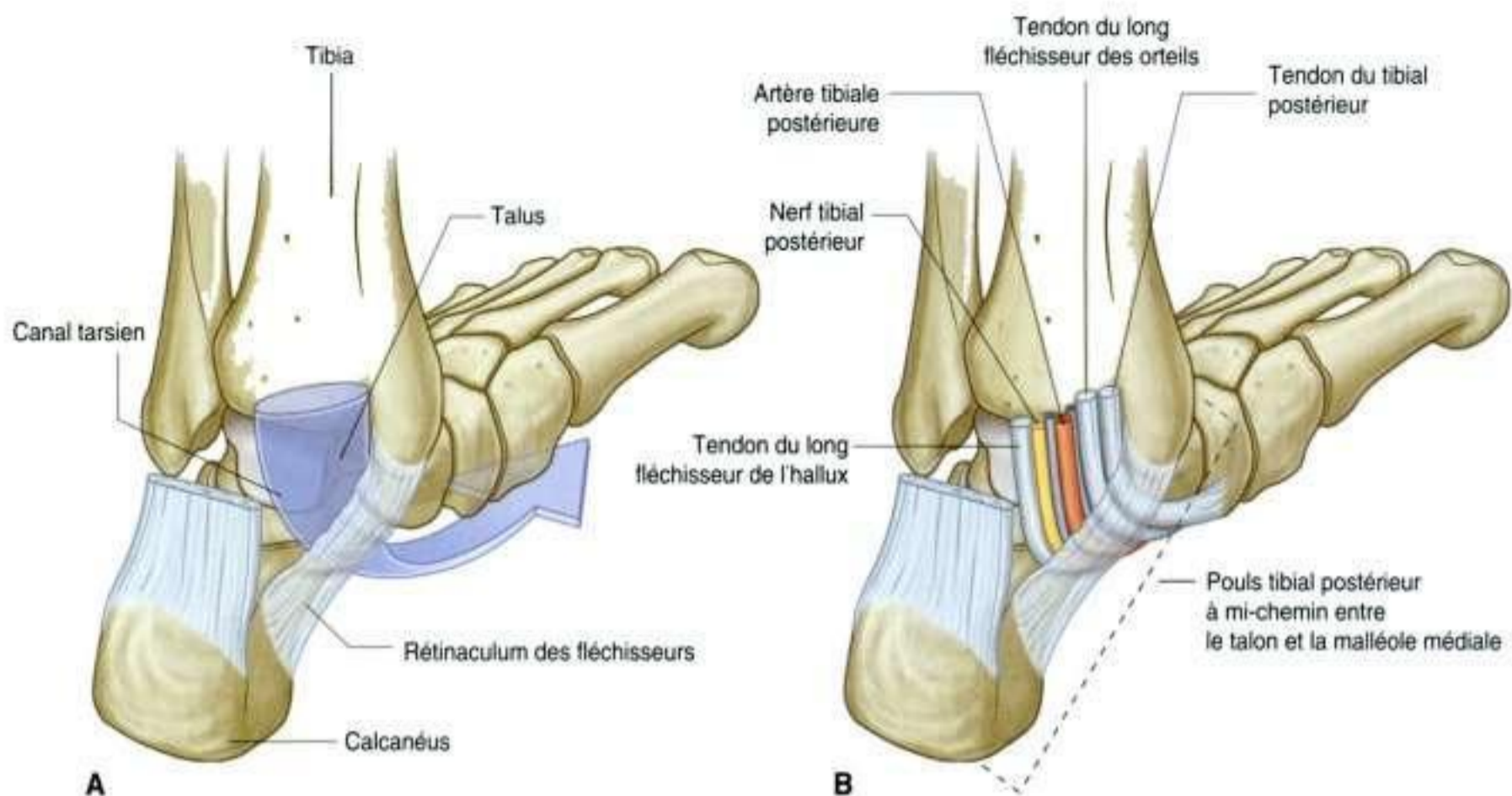


Figure 6.104. Canal tarsien et rétinaculum des fléchisseurs. Vues postéromédiales. **A.** Os. **B.** Canal tarsien et rétinaculum des fléchisseurs.

postérieur et du long fléchisseur des orteils. *Le pouls de l'artère tibiale postérieure peut être perçu à travers le rétinaculum à mi-chemin entre la malléole médiale et le calcaneus.*

Le tendon du muscle long fléchisseur de l'hallux est situé en dehors du nerf tibial, et passe dans un compartiment à la face postérieure du talus et à la face inférieure du sustentaculum tali.

Rétinaculum des extenseurs

Deux rétinaculums croisent les tendons des muscles extenseurs au niveau de la cheville et empêchent que les tendons prennent la corde de l'arc au cours de la flexion dorsale du pied et de l'extension des orteils (figure 6.105).

Le **rétinaculum supérieur des extenseurs** est un épaississement du fascia profond de la jambe juste au-dessus de la cheville tendue du bord antérieur de la fibula au bord antérieur du tibia.

Le **rétinaculum inférieur** a une forme en Y, attaché par sa base au bord latéral de la face supérieure du calcaneus. Il se dirige médialement et s'attache par son bras supérieur au bord antérieur

de la malléole médiale, et par son bras inférieur au bord médial de l'aponévrose plantaire.

Les tendons extenseurs des orteils et le tendon court fibulaire passent dans un compartiment latéral du rétinaculum du pied proximal. En dedans de ces tendons, on note les passages de l'artère dorsale du pied (branche terminale de l'artère tibiale antérieure), des tendons du long extenseur de l'hallux et du muscle tibial antérieur. Finalement, le tendon du muscle tibial antérieur passe sous les rétinaculums des extenseurs.

Rétinaculums fibulaires

Les rétinaculums fibulaires maintiennent les tendons des muscles long et court fibulaires à la face latérale du pied (figure 6.106) :

le rétinaculum fibulaire supérieur s'étend du bord de la malléole latérale à la face latérale du calcaneus ;

le rétinaculum fibulaire inférieur s'attache sur la face latérale du calcaneus, autour de la trochlée fibulaire, et mêle ses fibres à celles du rétinaculum des extenseurs.

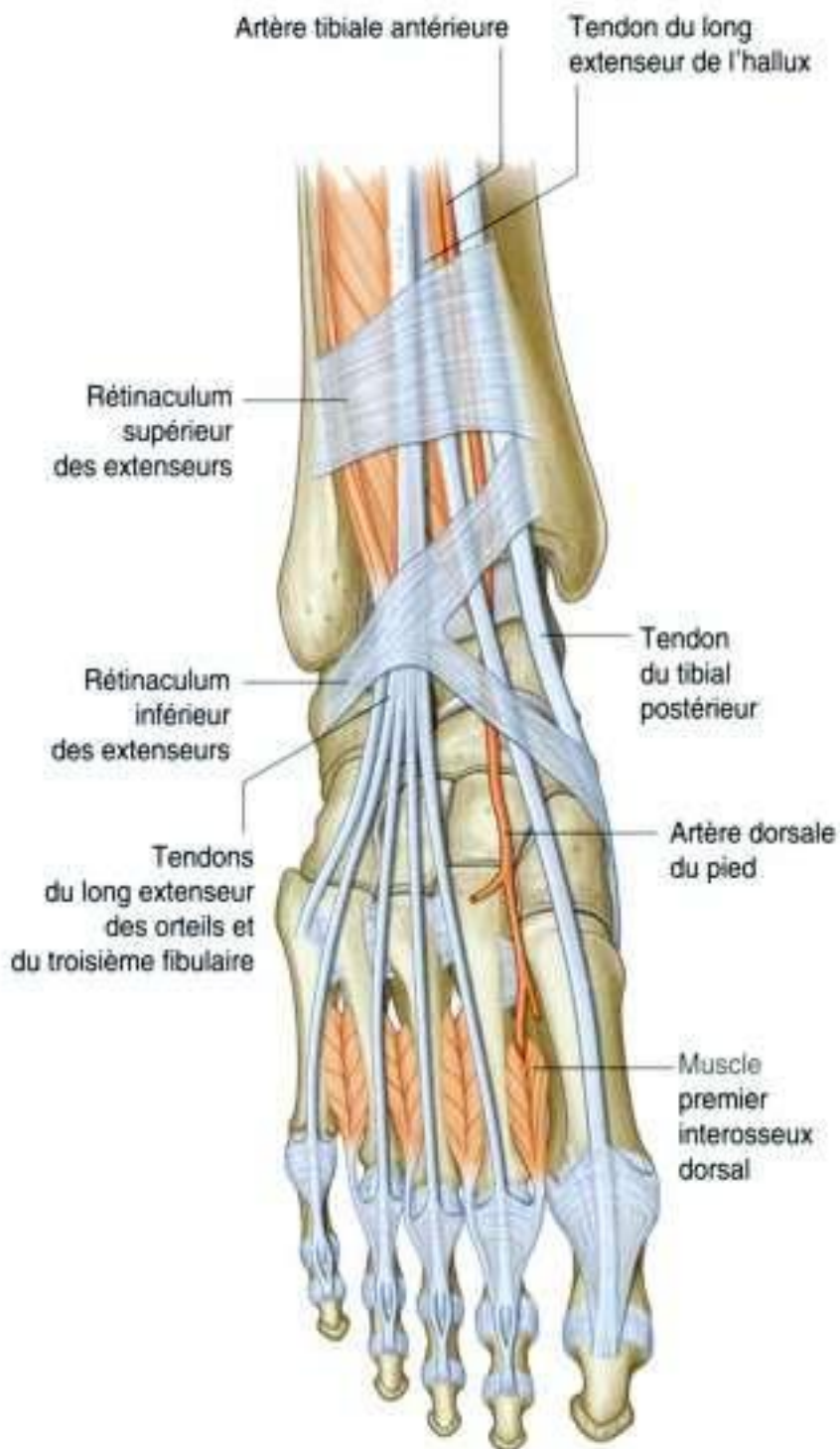


Figure 6.105. Rétinaculum des tendons extenseurs.

Au niveau de la trochlée fibulaire, un septum sépare le compartiment en deux. Le compartiment supérieur est occupé par le tendon du court fibulaire, l'inférieur par le tendon du long fibulaire.

Arches du pied

Les os du pied ne reposent pas sur un plan horizontal. Ils forment une arche longitudinale et une arche transversale par rapport au sol (figure 6.107). Ces arches absorbent et distribuent les contraintes du poids du corps pendant la station debout et la marche en terrain inégal.

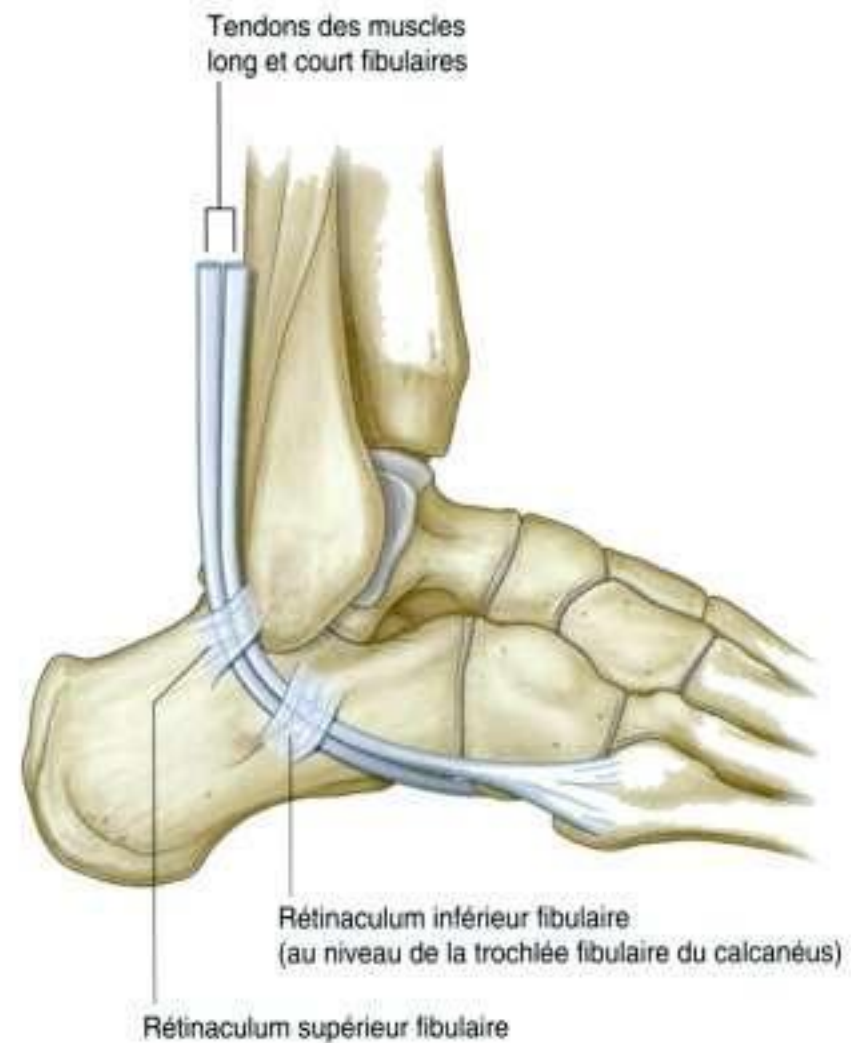


Figure 6.106. Rétinaculum des muscles fibulaires. Vue de profil, pied droit.

Arche longitudinale

L'arche longitudinale du pied va de l'extrémité postérieure du calcaneus jusqu'aux têtes des métatarsiens (figure 6.107A). L'arche est plus élevée sur le bord médial du pied, où elle forme la partie médiale de l'arche, et est à peine visible sur le bord latéral, où elle forme la partie latérale de l'arche longitudinale.

Arche transversale

L'arche transversale du pied est au plus haut dans un plan frontal passant au niveau de la tête du talus. Plus en avant, l'arche transversale diminue de hauteur et disparaît près des têtes des métatarsiens solidarisés par le ligament métatarsien transverse profond (figure 6.107B).

Ligament et support musculaire

Des ligaments et des muscles assurent le maintien des arches du pied (figure 6.108) :

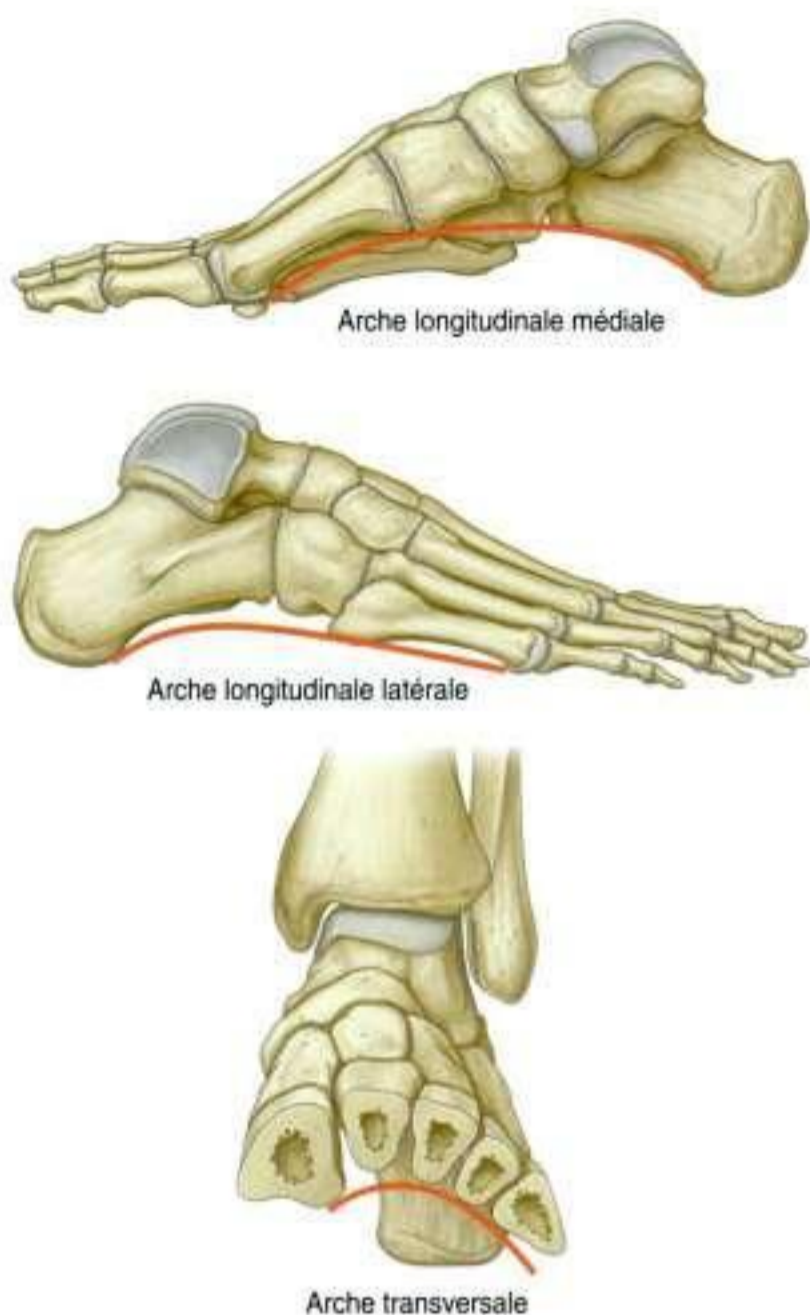

Figure 6.107. Arches du pied. **A.** Arches longitudinales, pied droit. **B.** Arche transversale, pied gauche.

- les ligaments qui maintiennent les arches sont le ligament calcanéonaviculaire, le ligament plantaire calcanéocuboïdien, le long ligament plantaire et l'aponévrose plantaire ;
- les muscles qui assurent un support dynamique aux arches durant la marche comprennent le tibial antérieur, le tibial postérieur et le long fibulaire.

Aponévrose plantaire

L'aponévrose plantaire est un épaississement du fascia profond à la plante du pied (figure 6.109). L'aponévrose est solidement attachée au processus médial de la tubérosité du calcaneus et s'étend en avant comme une bande épaisse de fibres conjonctives disposées longitudinalement. Les fibres divergent plus en avant et forment des bandes fibreuses digitales qui rejoignent les orteils et se terminent sur les os, les ligaments et le derme de la peau.

En avant des articulations métatarsophalangiennes, les bandes digitales de l'aponévrose plantaire sont unies par des fibres transversales qui forment les ligaments superficiels transverses métatarsiens.

L'aponévrose plantaire maintient l'arche longitudinale du pied et protège les structures de la plante.

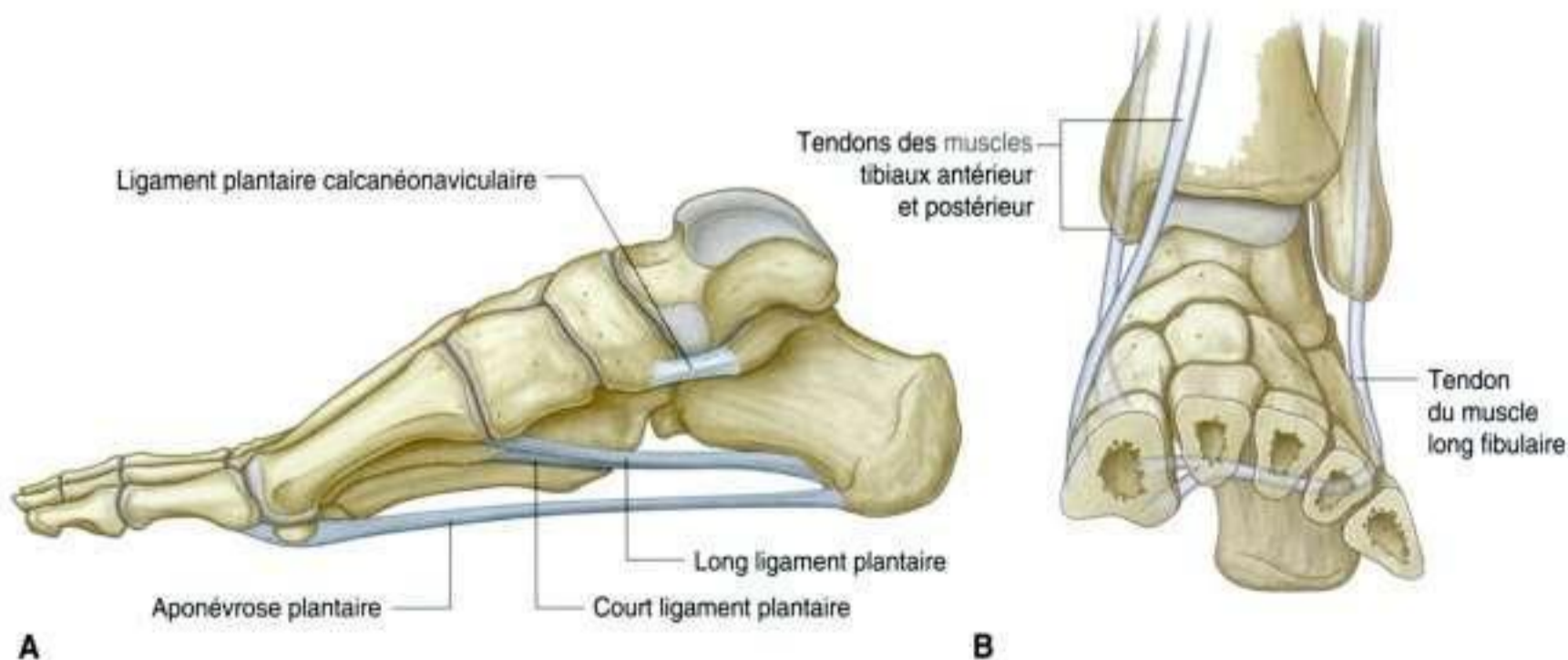


Figure 6.108. Soutiens des arches du pied. **A.** Ligaments. Vue médiale, pied droit. **B.** Coupe à travers le pied pour montrer les tendons des muscles qui maintiennent les arches du pied.

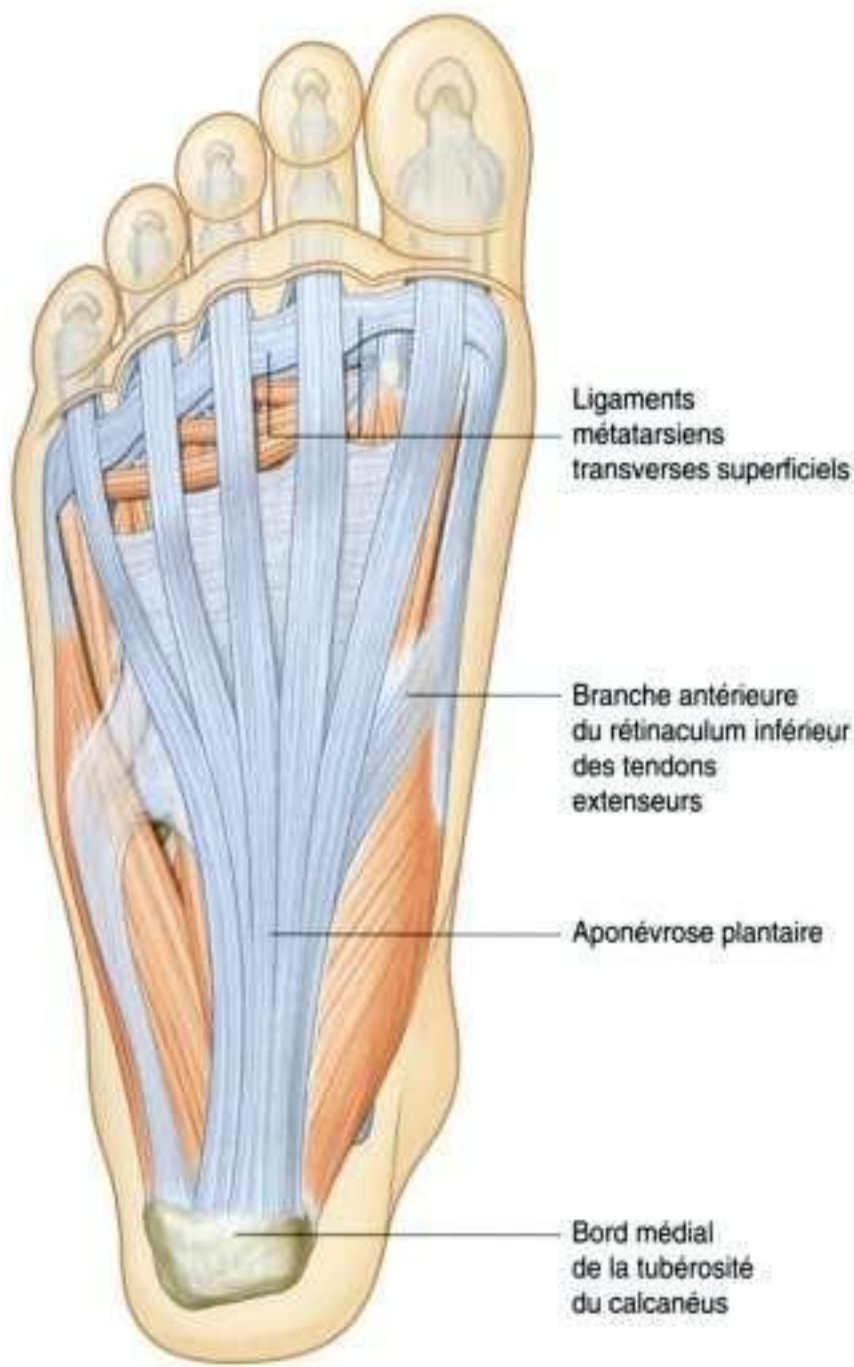


Figure 6.109. Aponévrose plantaire.

Gaines fibreuses des orteils

Les tendons des muscles long fléchisseur des orteils, court fléchisseur des orteils et long fléchisseur de l'hallux pénètrent dans des gaines fibreuses ou tunnels à la face plantaire des orteils (figure 6.110). Ces gaines fibreuses commencent en avant des articulations métatarsophalangiennes et s'étendent jusqu'à la phalange distale. Elles sont formées par des fibres en arceau et des fibres croisées attachées aux bords de la phalange et aux ligaments plantaires connectés aux articulations métatarsophalangiennes et interphalangiennes.

Ces tunnels fibreux maintiennent les tendons sur leur plan osseux et empêchent les tendons de faire la corde de l'arc lors de la flexion. Dans chaque tunnel, les tendons sont entourés par une gaine synoviale.

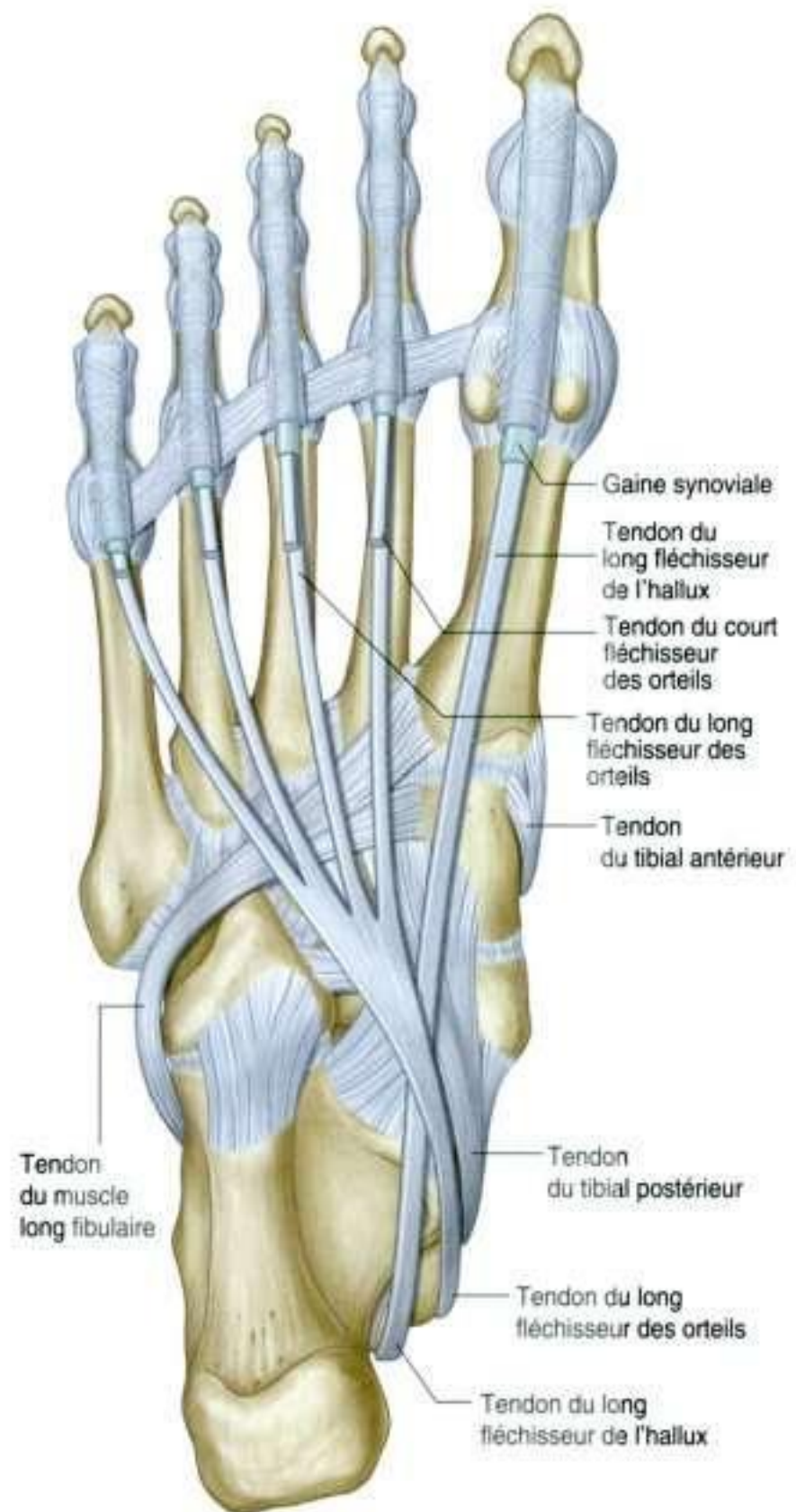

Figure 6.110. Gaines fibreuses digitales.

Sangle aponévrotique dorsale des extenseurs

Les tendons des extenseurs des orteils (long et court) et le tendon de l'extenseur de l'hallux à la face dorsale des orteils ont des expansions qui forment un complexe digital dorsal appelé sangle aponévrotique dorsale des extenseurs, ou dossière des interosseux (figure 6.111).

Chaque sangle est triangulaire avec un sommet attaché à la phalange distale et une région centrale

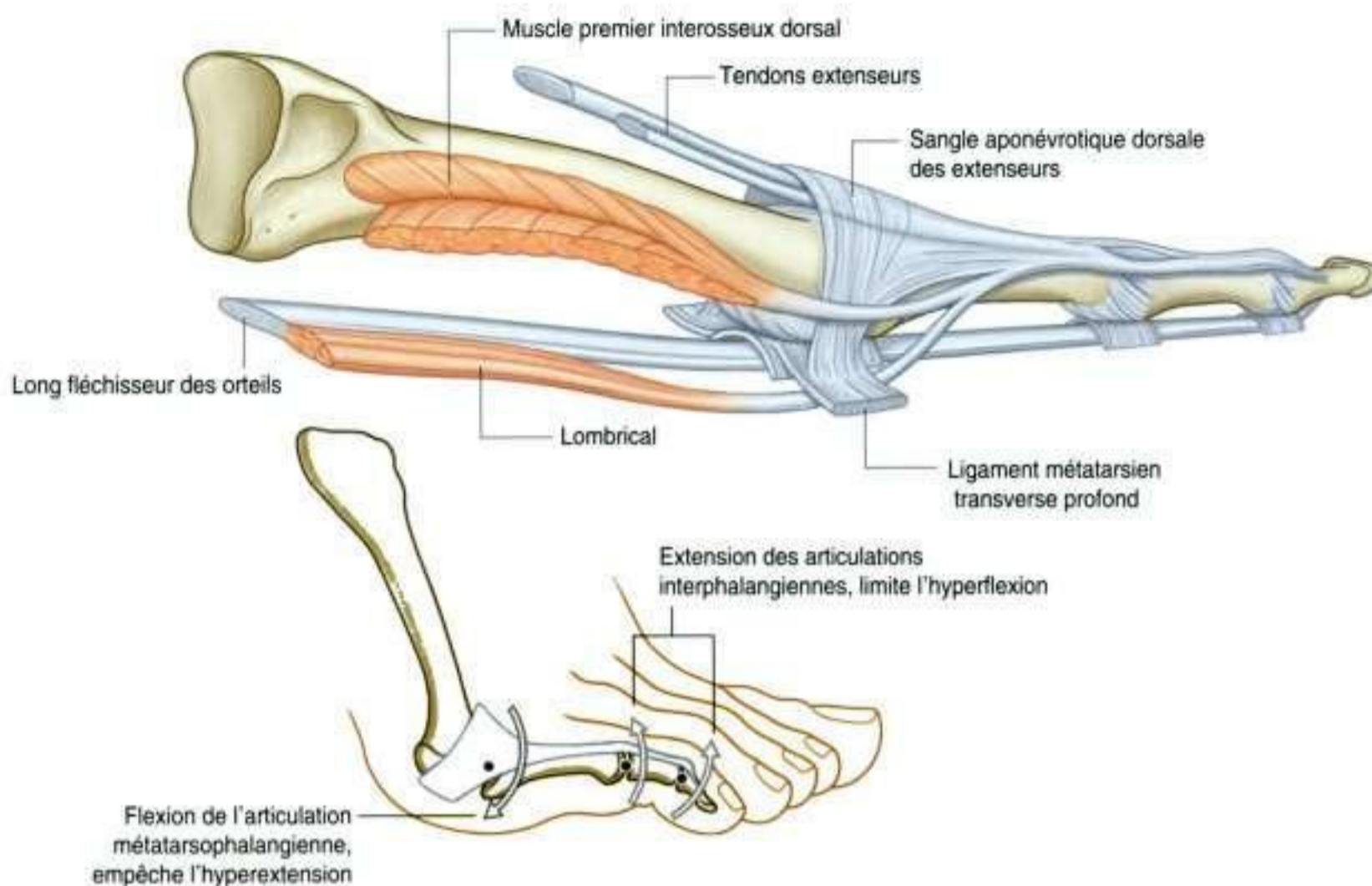


Figure 6.111. Sangle aponévrotique dorsale des extenseurs.

fixée à la phalange moyenne (2^e à 5^e orteils) ou proximale (1^{er} orteil). Chaque coin du triangle enveloppe les côtés de l'articulation métatarsophalangienne. Les coins de la dossière s'attachent aux ligaments métatarsiens transverses profonds.

De nombreux muscles intrinsèques du pied s'insèrent sur les bords libres de la sangle. L'attache de ces muscles intrinsèques aux sangles des extenseurs leur permet d'assurer la flexion des articulations métatarsophalangiennes et, en même temps, l'extension des articulations interphalangiennes (figure 6.111). La fonction de ces mouvements au pied est discutée, mais il semble qu'elle prévient l'hyperextension des métatarsophalangiennes et la flexion des interphalangiennes quand le talon décolle du sol et que les orteils agrippent le sol durant la marche.

Muscles intrinsèques

Les muscles intrinsèques naissent et s'insèrent au niveau du pied :

- il y a un seul muscle intrinsèque sur le dos du pied qui est le court extenseur des orteils ;

- tous les autres muscles – interosseux dorsaux et plantaires, court fléchisseur du petit orteil, court fléchisseur de l'hallux, courts fléchisseurs des orteils, muscle carré plantaire (fléchisseur accessoire), abducteur du petit orteil, lombricaux – appartiennent à la plante du pied et sont répartis en quatre couches.

Les muscles intrinsèques modifient les actions des longs tendons et permettent des mouvements relativement indépendants des orteils.

Tous les muscles intrinsèques du pied sont innervés par les branches médiale et latérale du nerf tibial, à l'exception de l'extenseur des orteils qui est innervé par le nerf fibulaire profond. Les deux premiers interosseux dorsaux peuvent aussi être partiellement innervés par le nerf fibulaire profond.

Sur le dos du pied

Court extenseur des orteils

Le **court extenseur des orteils** s'insère sur une surface rugueuse de la face supérolatérale du

calcanéus en dehors du sinus du tarse (figure 6.112 et tableau 6.10).

Le corps du muscle aplati se dirige en avant et en dedans sur le dos du pied, sous les tendons du long extenseur des orteils, et se termine par quatre tendons qui rejoignent les quatre orteils médiaux. Le tendon destiné à l'hallux s'attache sur la base de la phalange proximale alors que les tendons des trois autres orteils se fixent sur le bord latéral des tendons du long extenseur des orteils.

Le court extenseur des orteils étend l'articulation métatarsophalangienne de l'hallux et des trois orteils moyens par l'intermédiaire des longs extenseurs et de leur dossière. Il est innervé par le nerf fibulaire profond.

À la plante du pied

Les muscles de la plante du pied sont disposés en quatre couches. De la superficie à la profondeur ou de la face plantaire à la face dorsale, on distingue les première, deuxième, troisième et quatrième couches.

Première couche

On distingue trois éléments constituant la première couche qui est la plus superficielle et est immédiatement sous l'aponévrose plantaire (figure 6.113 et tableau 6.11). De dedans en dehors, on trouve le muscle abducteur de l'hallux, le muscle court fléchisseur des orteils et le muscle abducteur du petit orteil.

Abducteur de l'hallux

Le muscle **abducteur de l'hallux** forme le bord médial du pied et contribue au dessin des parties molles du bord médial de la plante (figure 6.113). Il vient du processus médial de la tubérosité du calcanéus et des bords latéraux du rétinaculum des fléchisseurs et de l'aponévrose plantaire. Il forme un

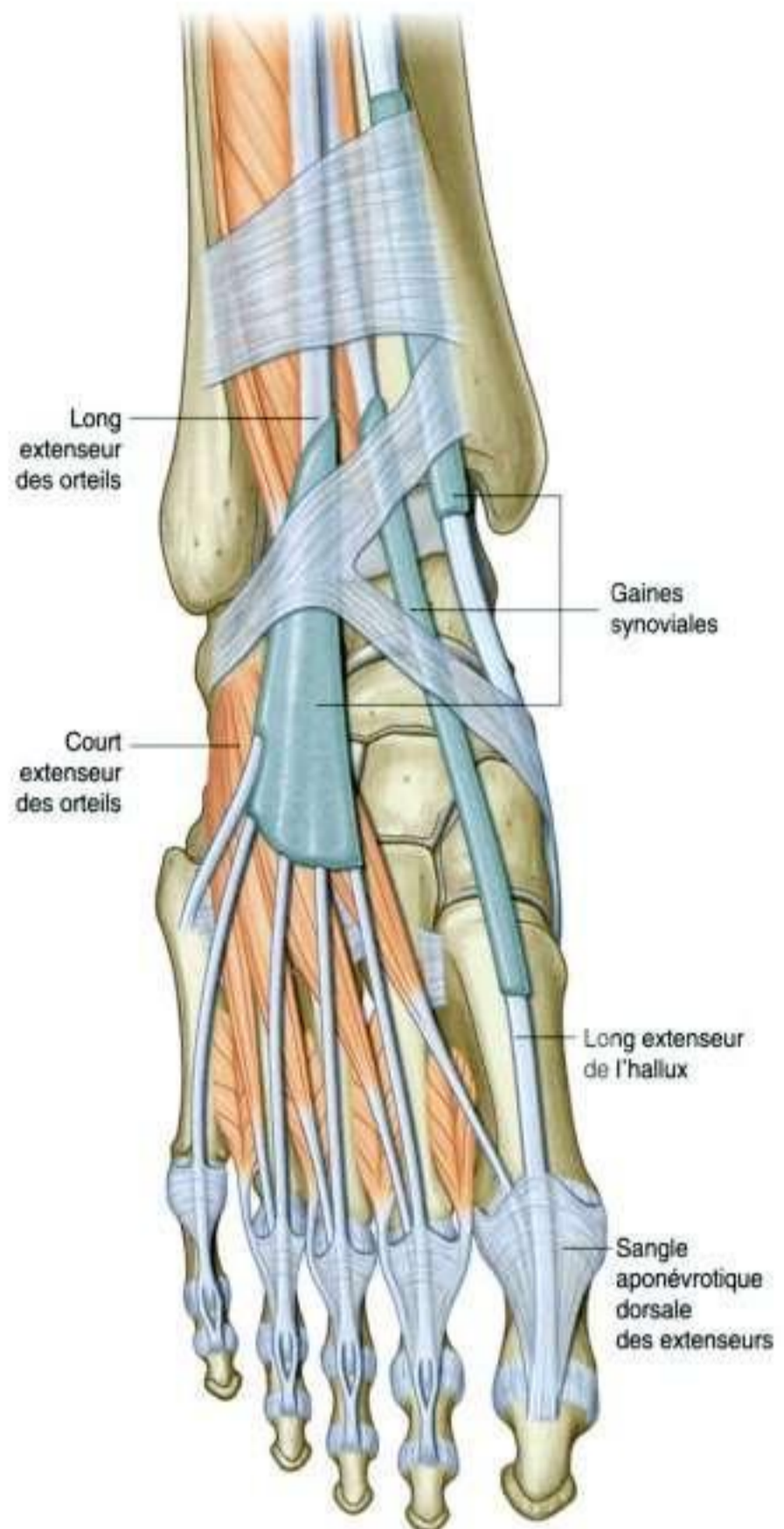


Figure 6.112. Muscle court extenseur des orteils.

Tableau 6.10 Muscle de la face dorsale du dos du pied.

Muscle	Origine	Terminaison	Innervation	Fonction
Court extenseur des orteils	Face supérolatérale du calcanéus	Base de la phalange proximale de l'hallux et bords latéraux des tendons du long extenseur des 2 ^e , 3 ^e et 4 ^e orteils	Nerf fibulaire profond (S1, S2)	Extenseur de l'articulation métatarsophalangienne de l'hallux et extension des 2 ^e , 3 ^e et 4 ^e orteils

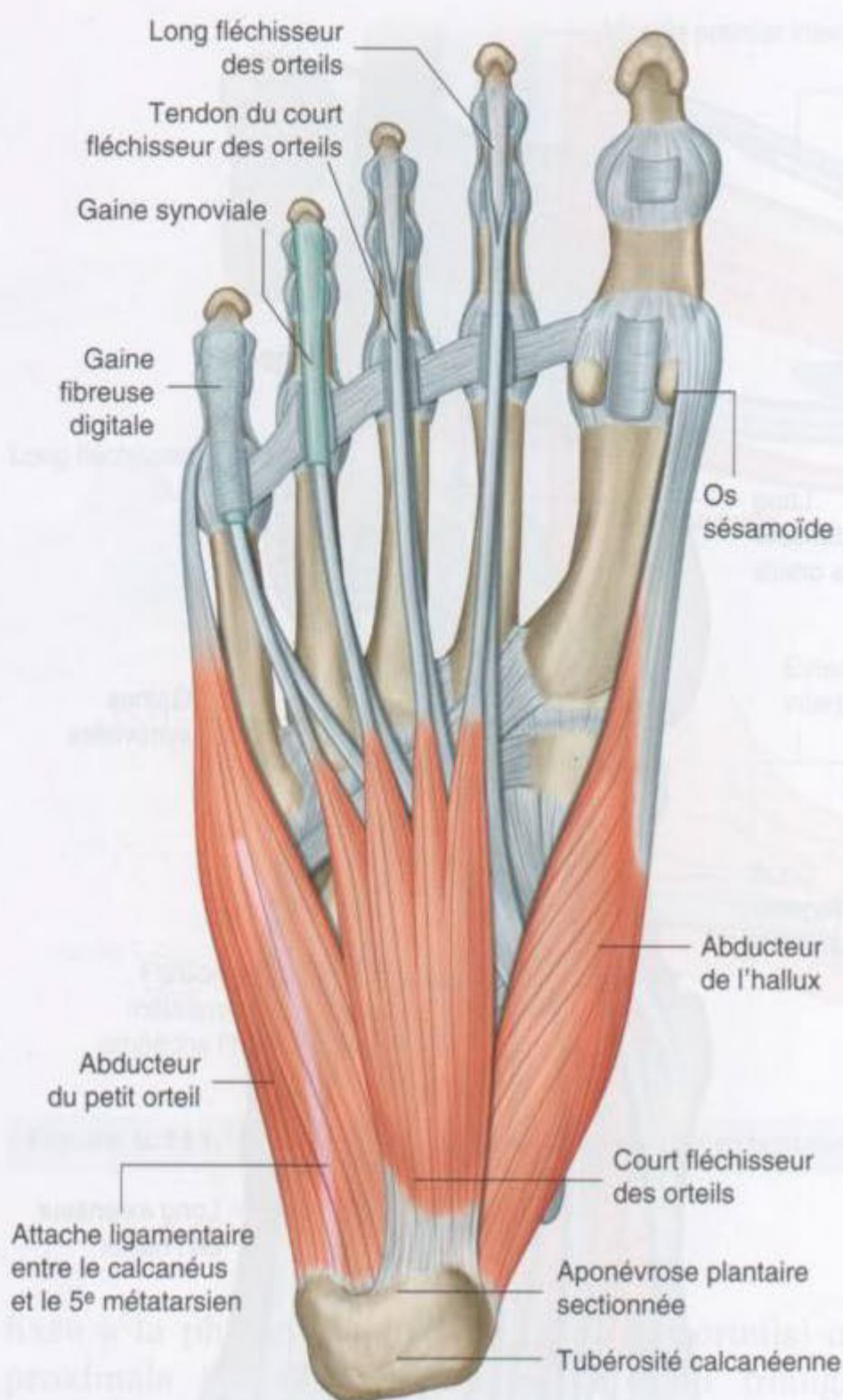


Figure 6.113. Première couche des muscles de la plante du pied.

tendon qui s'insère sur le bord médial de la base de la phalange proximale de l'hallux et sur le sésamoïde médial connecté avec le tendon du court fléchisseur de l'hallux.

L'abducteur de l'hallux écarte et fléchit l'hallux au niveau de l'articulation métatarsophalangienne. Il est innervé par le nerf plantaire médial, branche du nerf tibial.

Court fléchisseur des orteils

Le muscle **court fléchisseur des orteils** est situé immédiatement au-dessus de l'aponévrose plantaire et au-dessous des tendons du long fléchisseur des orteils à la plante du pied (figure 6.113). Il prend naissance sur le processus médial de la tubérosité du calcanéus et sur l'aponévrose plantaire voisine.

Le corps musculaire donne naissance à quatre tendons qui rejoignent les tendons des quatre orteils latéraux du long fléchisseur des orteils. Près de la base de la phalange proximale, chaque tendon se divise en deux languettes qui s'écartent pour laisser le passage au tendon du long fléchisseur des orteils et se rapprochent pour s'insérer sur la face plantaire de la phalange intermédiaire (tendon perforé du court fléchisseur des orteils et tendon perforant du long fléchisseur).

Le court fléchisseur des orteils fléchit les quatre orteils latéraux au niveau des articulations interphalangiennes proximales. Le muscle est innervé par le nerf plantaire médial, branche du nerf tibial.

Tableau 6.11 Première couche musculaire de la plante du pied.

Muscle	Origine	Terminaison	Innervation	Fonction
Abducteur de l'hallux	Processus médial de la tubérosité du calcanéus	Bord médial de la base de la phalange proximale de l'hallux	Nerf plantaire médial du nerf tibial (S2, S3)	Abduction et flexion de l'hallux au niveau de l'articulation métatarsophalangienne
Court fléchisseur des orteils	Processus médial de la tubérosité du calcanéus et aponévrose plantaire	Bords de la face plantaire de la phalange moyenne des quatre orteils latéraux	Nerf plantaire médial du nerf tibial (S2, S3)	Fléchissement des quatre orteils latéraux au niveau de l'articulation interphalangienn proximale
Abducteur du petit orteil	Processus médial et latéral de la tubérosité du calcanéus et bande de tissu fibreux unissant le calcanéus et la base du 5 ^e métatarsien	Bord latéral de la base de la phalange proximale du petit orteil	Nerf plantaire latéral du nerf tibial (S2, S3)	Abduction du petit orteil au niveau de l'articulation métatarsophalangienne

Abducteur du petit orteil

L'**abducteur du petit orteil** est situé sur le bord latéral du pied et contribue au relief du bord externe de la plante (figure 6.113). Il a une large base d'origine, principalement sur les processus médial et latéral de la tubérosité du calcaneus ainsi que sur une bande fibreuse tendue du calcaneus à la base du 5^e métatarsien.

L'abducteur du petit orteil donne un tendon qui chemine dans une gouttière de la face plantaire de la base du 5^e métatarsien et va s'attacher sur le bord latéral de la base de la phalange proximale du petit orteil.

Son action est l'abduction du petit orteil au niveau de l'articulation métatarsophalangienne. Il est innervé par la branche latérale du nerf tibial.

Deuxième couche

La deuxième couche des muscles plantaires est traversée par les tendons du muscle long fléchisseur des orteils. Cette couche comprend le muscle carré plantaire et quatre muscles lombricaux (figure 6.114, tableau 6.12).

Muscle carré plantaire

Le muscle **carré plantaire** est un muscle plat quadrangulaire avec deux chefs d'insertion (figure 6.114) :

- un des chefs naît de la face médiale du calcaneus sous le sustentaculum tali ;
- l'autre chef vient de la face inférieure du calcaneus en avant du processus latéral de la tubérosité et aussi du long ligament plantaire.

Le muscle carré plantaire s'insère sur le côté latéral du tendon du long fléchisseur des orteils dans la moitié proximale de la plante près de la division du tendon en quatre tendons.

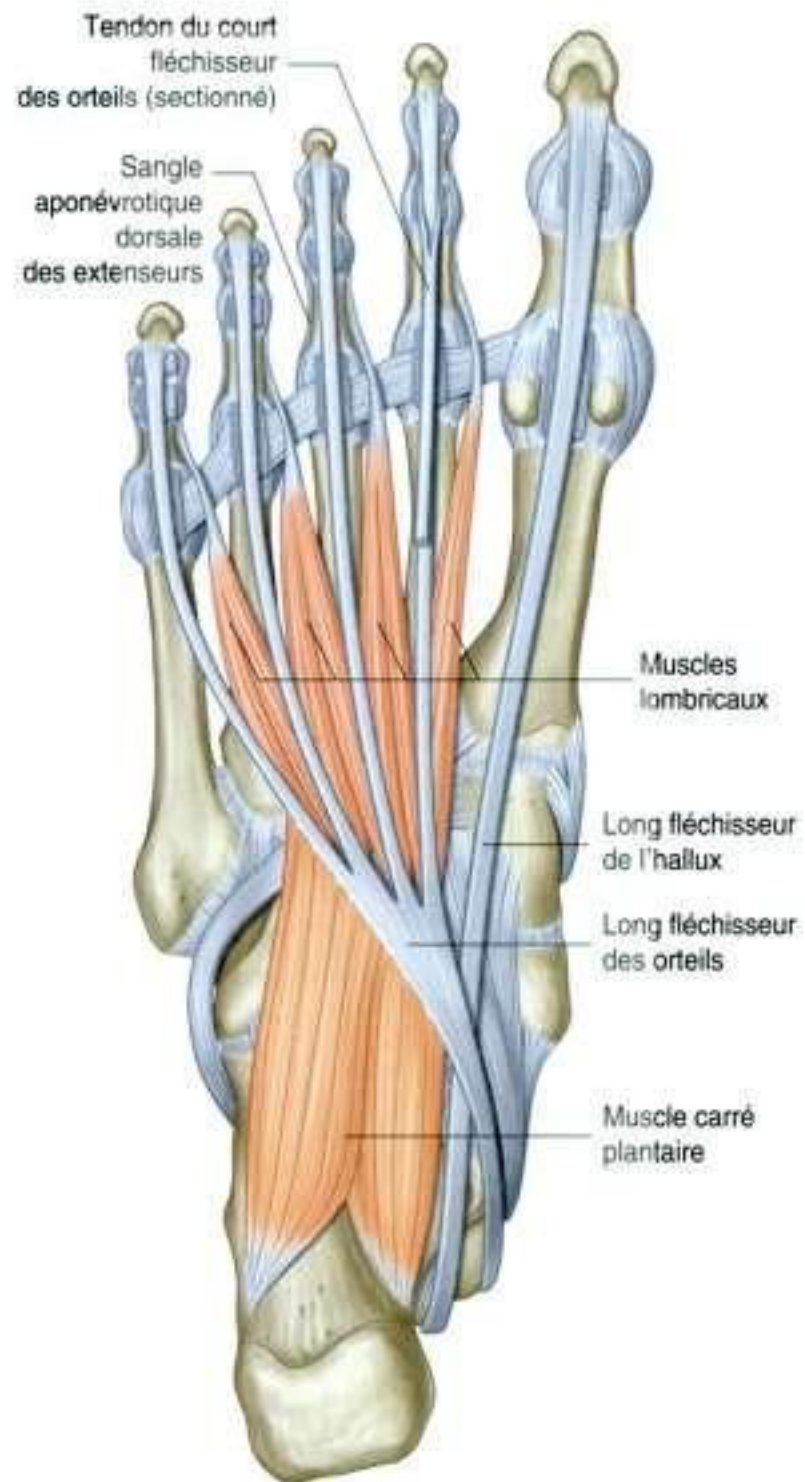

Figure 6.114. Deuxième couche des muscles de la plante du pied.

Tableau 6.12 Deuxième couche musculaire de la plante du pied.

Muscle	Origine	Terminaison	Innervation	Fonction
Carré plantaire	Face médiale du calcaneus et processus latéral de la tubérosité calcanéenne	Bord latéral du tendon du long fléchisseur des orteils à la partie proximale de la plante du pied	Nerf plantaire latéral du nerf tibial (S1 à S3)	Participe à la flexion des 2 ^e , 3 ^e , 4 ^e et 5 ^e orteils
Lombricaux	Premier lombrical : bord médial du tendon du long fléchisseur destiné au 2 ^e orteil; deuxième, troisième et quatrième lombricaux bipennés aux tendons longs fléchisseurs voisins	Extrémité médiale des dossières des extenseurs des 2 ^e , 3 ^e , 4 ^e et 5 ^e orteils	Premier lombrical : nerf plantaire médial venu du nerf tibial; deuxième, troisième et quatrième lombricaux : nerf plantaire latéral venu du nerf tibial	Flexion des articulations métatarsophalangiennes et extension des articulations interphalangiennes proximales et distales des orteils

Le carré plantaire participe à la flexion des orteils en fléchissant les orteils et ajuste la ligne de traction du tendon long fléchisseur pénétrant dans la plante en venant du côté médial. Le muscle est innervé par le nerf plantaire interne.

Muscles lombricaux

Les muscles **lombricaux** sont au nombre de quatre. Ils sont fuselés et s'insèrent sur les tendons du long fléchisseur des orteils puis passent dorsalement pour se fixer sur les bords médiaux libres des dossières triangulaires des extenseurs sur les quatre orteils latéraux (figure 6.114).

Le premier lombrical naît du bord médial du tendon du long fléchisseur des orteils destiné au 2^e orteil, les trois autres bipennés naissent sur les bords des deux tendons fléchisseurs voisins.

Les muscles lombricaux agissent par l'intermédiaire de la dossière des extenseurs pour empêcher une extension excessive des articulations métatarsophalangiennes quand le talon se soulève du sol lors de la marche.

Le premier lombrical est innervé par le nerf plantaire médial et les trois autres par le nerf plantaire latéral.

Troisième couche

La troisième couche de la plante du pied comprend trois muscles (figure 6.115 et tableau 6.13) :

- deux muscles sont destinés à l'hallux : le court fléchisseur de l'hallux et le muscle adducteur de l'hallux ;
- le troisième est le muscle fléchisseur du petit orteil.

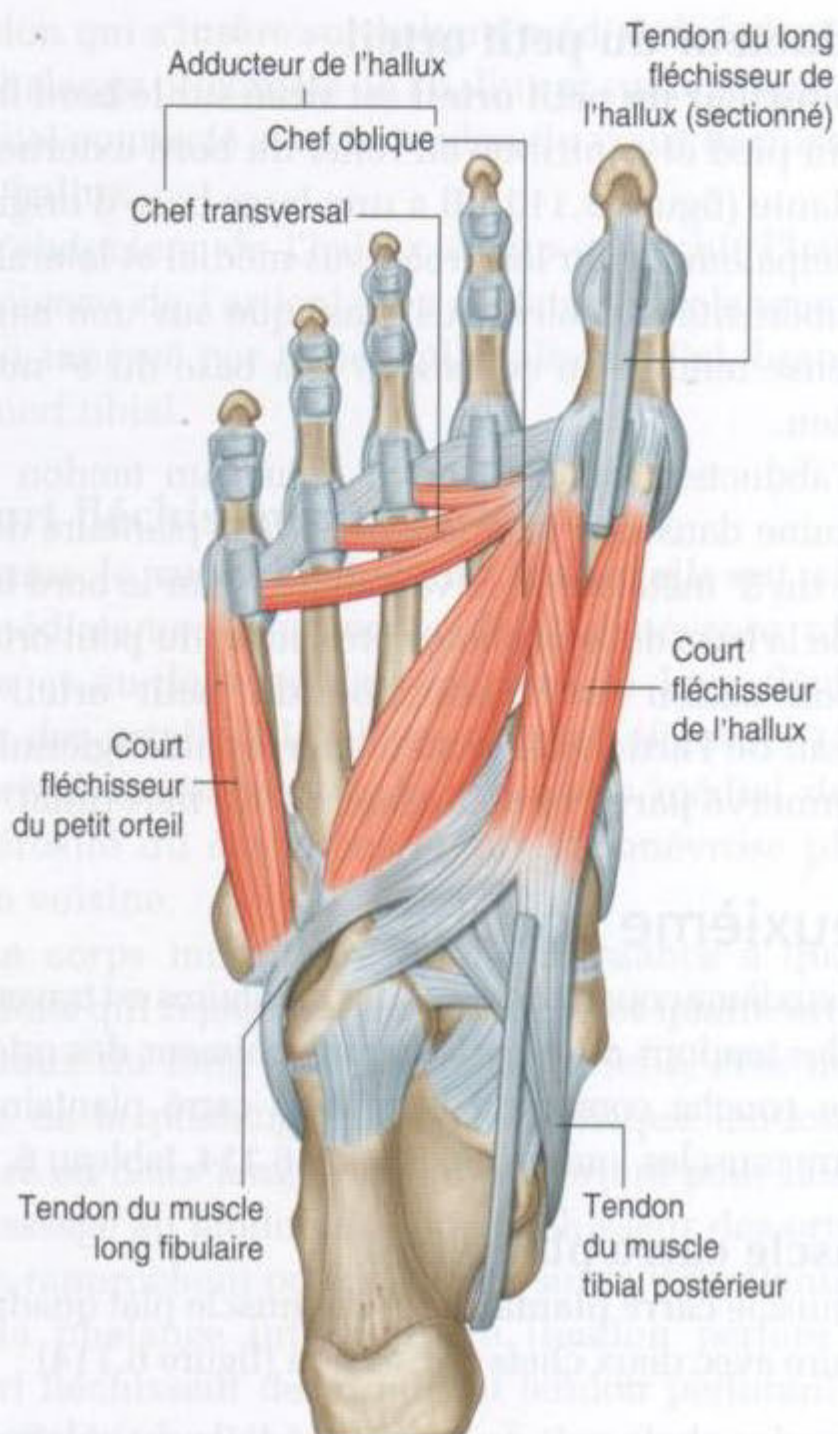


Figure 6.115. Troisième couche des muscles de la plante du pied.

Tableau 6.13 Troisième couche musculaire de la plante du pied.

Muscles	Origine	Terminaison	Innervation	Fonction
Court fléchisseur de l'hallux	Face plantaire du cuboïde et cunéiforme latérale; tendon du tibial postérieur	Côtés latéral et médial de la base de la phalange proximale de l'hallux	Nerf plantaire médial venu du nerf tibial (S1, S2)	Flexion de l'articulation métatarsophalangienne de l'hallux
Adducteur de l'hallux	Chef transversal : ligaments plantaires des articulations métatarsophalangiennes des trois derniers orteils; chef oblique : bases des 2 ^e , 3 ^e et 4 ^e métatarsiens et gaine fibreuse du tendon long fibulaire	Côté latéral de la base de la phalange proximale de l'hallux	Nerf plantaire latéral venu du nerf tibial (S2, S3)	Adduction de l'hallux au niveau de l'articulation métatarsophalangienne
Court fléchisseur du petit orteil	Base du 5 ^e métatarsien et gaine du tendon du long fibulaire	Côté latéral de la base de la phalange proximale du petit orteil	Nerf plantaire latéral venu du nerf tibial (S2, S3)	Flexion du petit orteil au niveau de l'articulation métatarsophalangienne

Muscle court fléchisseur de l'hallux

Le muscle **court fléchisseur de l'hallux** a deux chefs d'insertion (figure 6.115) :

- un **chef latéral** vient de la face plantaire du cuboïde derrière la gouttière du tendon long fibulaire et à la surface osseuse voisine du cunéiforme latéral ;
- un **chef médial** vient du tendon du muscle tibial postérieur quand il pénètre dans la plante du pied.

Les deux chefs se réunissent en un seul corps musculaire qui, lui-même, va se diviser en deux parties médiale et latérale au contact de la face plantaire du 1^{er} métatarsien. Chaque partie du muscle donne un tendon qui se fixe soit au bord latéral, soit au bord médial de la base de la phalange proximale de l'hallux.

Un os sésamoïde est habituellement présent dans chaque tendon au croisement avec la face plantaire de la tête métatarsienne. Le tendon du long fléchisseur de l'hallux passe entre les deux sésamoïdes (tendon perforant, la structure du court fléchisseur étant celle d'un tendon perforé).

Le court fléchisseur de l'hallux fléchit l'articulation métatarsophalangienne. Il est innervé par le nerf plantaire médial.

Muscle adducteur de l'hallux

Le **muscle adducteur de l'hallux** a deux chefs musculaires d'origine qui se rejoignent près de leur extrémité pour se fixer sur le bord latéral de la base de la phalange proximale de l'hallux (figure 6.115) :

- le **chef transverse** naît des ligaments plantaires de la capsule articulaire des articulations métatarsophalangiennes des trois orteils latéraux et du ligament transverse profond. Le muscle croise la plante du pied transversalement de dehors en dedans et rejoint le chef oblique près de la base de l'hallux ;
- le **chef oblique** est plus important que le chef transversal. Il naît des faces plantaires des bases des 3^e et 4^e métatarsiens et de la gaine fibreuse du tendon du muscle long fibulaire. Ce chef passe à travers la plante, se dirigeant en avant et en dedans, et rejoint le chef transverse.

Le tendon d'insertion de l'adducteur de l'hallux se fixe au sésamoïde latéral et aussi à la phalange proximale.

L'adducteur de l'hallux porte en adduction l'hallux au niveau de l'articulation métatarsophalangienne. Il est innervé par le nerf plantaire latéral.

Muscle court fléchisseur du petit orteil

Le muscle **court fléchisseur du petit orteil** naît de la face plantaire de la base du 5^e métatarsien et de la gaine fibreuse voisine du tendon long fibulaire (figure 6.115). Il s'insère sur le bord latéral de la phalange proximale du petit orteil.

Le muscle fléchit le petit orteil au niveau de l'articulation métatarsophalangienne. Il est innervé par le nerf plantaire latéral.

Quatrième couche

Deux groupes de muscles occupent la couche la plus profonde de la plante du pied : les interosseux plantaires et dorsaux (figure 6.116 et tableau 6.14).

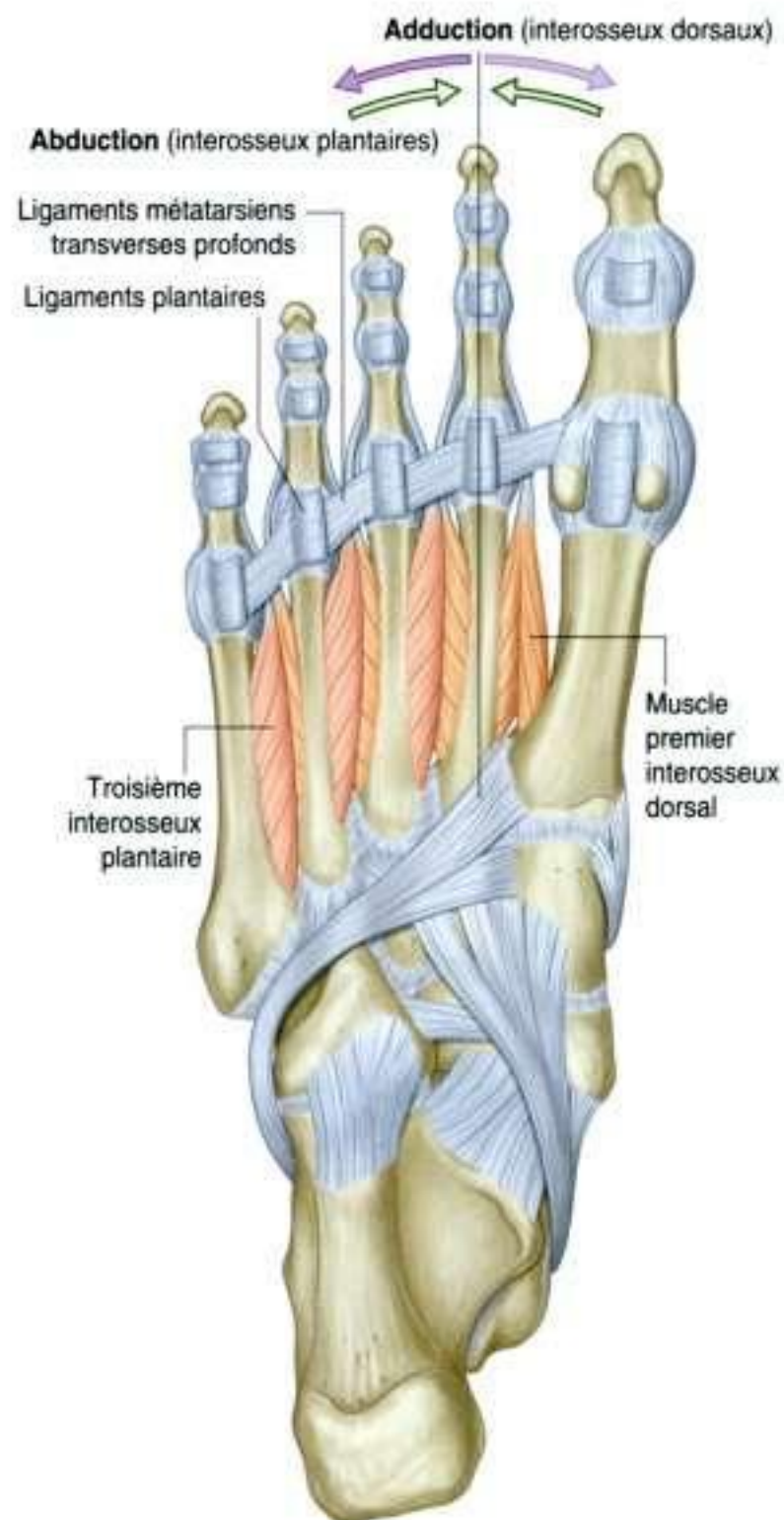


Figure 6.116. Quatrième couche des muscles de la plante du pied.

Tableau 6.14 Quatrième couche musculaire de la plante du pied.

Muscle	Origine	Insertion	Terminaison	Fonction
Interosseux dorsaux	Faces latérales des métatarsiens voisins	Expansions dorsales et bases des phalanges proximales des 2 ^e , 3 ^e et 4 ^e orteils	Nerf plantaire latéral venu du nerf tibial; premier et deuxième muscles interosseux également innervés par le nerf fibulaire profond (S2, S3)	Abduction des 2 ^e , 3 ^e et 4 ^e orteils au niveau des articulations métatarsophalangiennes et flexion des phalanges proximales
Interosseux plantaires	Faces médiales des 3 ^e , 4 ^e et 5 ^e métatarsiens	Expansions dorsales et bases des phalanges proximales des 3 ^e , 4 ^e et 5 ^e orteils	Nerf plantaire latéral venu du nerf tibial (S2, S3)	Adduction des 3 ^e , 4 ^e et 5 ^e orteils au niveau des articulations métatarsophalangiennes et participent à la flexion des phalanges proximales

Interosseux dorsaux

Les quatre **interosseux dorsaux** sont les muscles les plus profonds de la plante du pied. Ils assurent l'abduction des 2^e à 4^e orteils par rapport à l'axe du pied qui passe par le 2^e orteil (figure 6.116). Les quatre muscles sont bipennés et s'insèrent sur les faces des métatarsiens voisins.

Les tendons des interosseux dorsaux se fixent au bord libre des dossières des extenseurs et à la base des phalanges proximales des orteils.

Le 2^e orteil peut être attiré en abduction ou en adduction de chaque côté de son axe, car il a deux interosseux dorsaux, un pour chaque côté. Les 3^e et 4^e orteils ont un interosseux dorsal sur leur bord latéral seulement. L'hallux et le petit orteil ont leur propre abducteur (abducteur de l'hallux et abducteur du petit orteil) dans la première couche des muscles de la plante du pied.

En plus de l'abduction, les interosseux dorsaux, grâce à leurs expansions dorsales sur la dossière des extenseurs, peuvent s'opposer à l'extension des articulations métatarsophalangiennes et fléchir les articulations interphalangiennes.

Les muscles interosseux sont innervés par le nerf plantaire.

Interosseux plantaires

Les trois muscles interosseux plantaires portent en adduction le 3^e, le 4^e et le 5^e orteil vers l'axe du pied qui est dans le prolongement du 2^e orteil (figure 6.116).

Chaque muscle interosseux plantaire naît du bord médial du métacarpien correspondant et s'insère sur le bord libre de l'expansion dorsale de la dossière des extenseurs et à la base de la phalange proximale.

L'hallux a son propre adducteur (muscle adducteur de l'hallux) dans la troisième couche des mus-

cles de la plante du pied, et le 2^e orteil est porté en adduction vers son axe longitudinal par son interosseux dorsal.

En plus de leur fonction d'adducteur, les interosseux plantaires agissent sur les orteils par leur insertion sur les dossières des extenseurs des orteils. Ils s'opposent à l'hyperextension des articulations métatarsophalangiennes et fléchissent les articulations interphalangiennes. Ils sont tous innervés par le nerf plantaire latéral.

Artères

La vascularisation du pied est assurée par les branches de l'artère tibiale postérieure et de l'artère dorsale du pied.

L'artère tibiale postérieure pénètre dans la plante du pied et se divise en deux branches médiale et latérale. L'artère plantaire latérale rejoint la terminaison de l'artère dorsale du pied (artère plantaire profonde) pour former l'arcade plantaire profonde. Les branches de cette arcade artérielle vascularisent les orteils.

L'artère dorsale du pied, continuation de l'artère tibiale antérieure, chemine sur le dos du pied. L'artère passe entre les 1^{er} et 2^e métatarsiens pour pénétrer dans la plante du pied et devenir l'artère plantaire profonde.

Artère tibiale postérieure et arcade plantaire

L'artère tibiale postérieure pénètre dans le pied en passant dans le canal tarsien sur le bord médial de la cheville, en arrière de la malléole médiale. *Le pouls*

de l'artère tibiale postérieure peut être perçue à la palpation à mi-chemin entre la malléole médiale et le talon car, à ce niveau, l'artère est seulement recouverte par un rétinaculum peu épais de tissu conjonctif et la peau. Un peu plus loin, l'artère se divise en une petite artère plantaire médiale et une importante artère latérale.

Artère plantaire latérale

L'**artère plantaire latérale** passe en avant et en dehors dans la plante du pied. Elle croise d'abord le chef proximal de l'abducteur de l'hallux, puis passe entre le muscle carré plantaire et le muscle court fléchisseur des orteils (figure 6.117). Elle atteint la base du 5^e métatarsien où elle repose dans une gouttière entre le muscle court fléchisseur des orteils et le muscle abducteur du petit orteil. À partir de là, l'artère plantaire latérale s'incurve en dedans pour former l'**arcade plantaire profonde** qui croise le plan profond de la plante au niveau des bases des métatarsiens et des muscles interosseux.

Entre les bases des 1^{er} et 2^e métatarsiens, l'arcade plantaire profonde s'anastomose avec la branche terminale de l'artère dorsale du pied (artère plantaire profonde), qui pénètre dans la plante venant du dos du pied.

Les principales branches de l'arcade plantaire profonde sont :

- une artère digitale destinée au bord latéral du petit orteil ;
- quatre artères plantaires métatarsiennes qui cheminent dans les espaces interosseux. Chacune se divise en deux artères digitales plantaires et donne l'artère digitale médiale de l'hallux ;
- trois artères perforantes qui passent entre les bases des 2^e, 3^e, 4^e et 5^e métatarsiens pour s'anastomoser aux vaisseaux de la face dorsale du pied.

Artère plantaire médiale

L'**artère plantaire médiale** pénètre dans la plante du pied en passant à la face profonde de l'extrémité proximale du muscle abducteur de l'hallux (figure 6.117). Elle fournit une branche profonde pour le muscle adjacent, puis se porte en avant dans la gouttière entre les muscles abducteurs de l'hallux et court fléchisseur des orteils. Elle se termine en rejoignant

la branche digitale de l'arcade plantaire profonde, qui vascularise le bord médial de l'hallux.

Près de la base du 1^{er} métatarsien, l'artère médiale plantaire donne une branche superficielle qui se divise en trois rameaux cheminant superficiellement par rapport au court fléchisseur des orteils. Ils rejoignent les artères plantaires métatarsiennes venues de l'arcade plantaire profonde.

Artère dorsale du pied

L'**artère dorsale du pied** est la continuation de l'artère tibiale antérieure. Elle commence lorsque

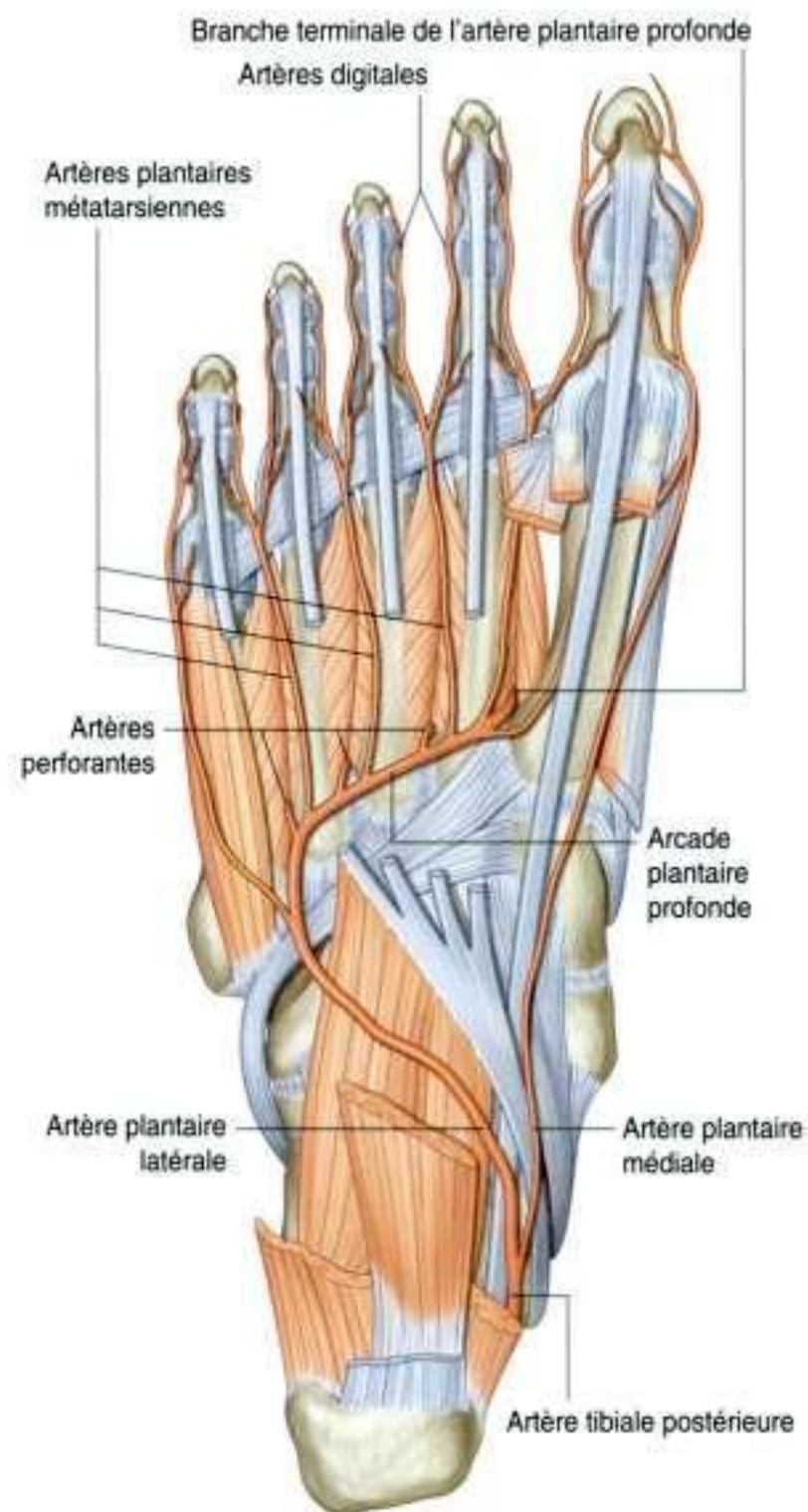


Figure 6.117. Artères de la plante du pied.

l'artère tibiale antérieure croise l'articulation de la cheville (figure 6.118). L'artère se dirige antérieurement sur le dos du pied, croisant le talus, l'os naviculaire et le cunéiforme intermédiaire. À l'extrémité proximale, du premier espace intermétatarsien, elle s'engage entre les deux chefs du premier interosseux dorsal pour rejoindre l'arcade plantaire profonde à la plante du pied. *Le pouls de l'artère dorsale du pied sur le dos du pied peut être perçu en palpant doucement l'artère au niveau des os du tarse entre le tendon du long extenseur de l'hallux et le tendon du long extenseur des orteils destiné au 2^e orteil.*

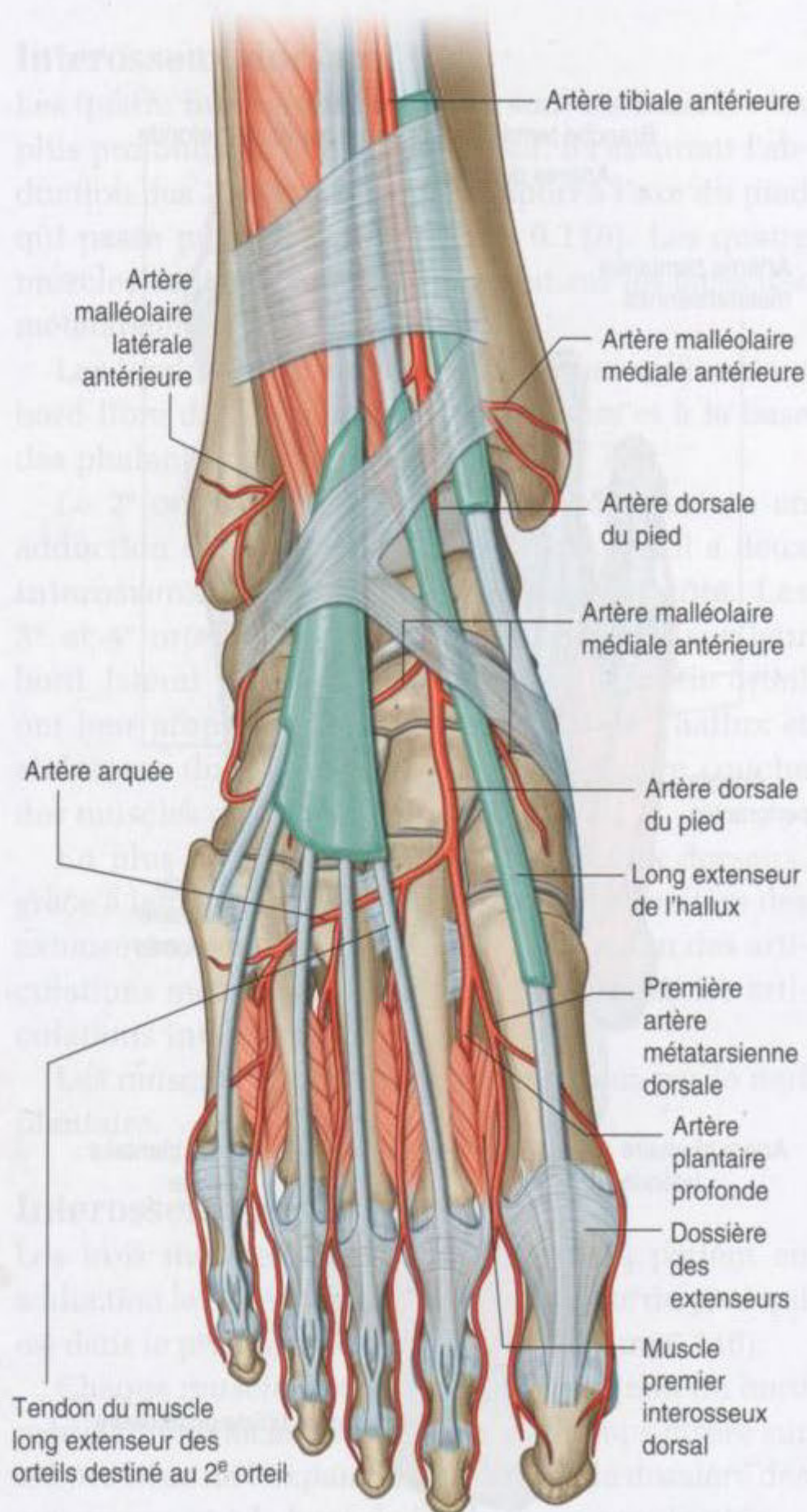


Figure 6.118. Artère dorsale du pied.

Les branches de l'artère dorsale du pied comprennent les branches tarsiennes latérale et médiale, l'artère arquée et la première artère métatarsienne dorsale :

- les **artères tarsiennes** passent médialement et latéralement sur les os du tarse, vascularisant les structures voisines et participant à la constitution du réseau artériel autour de la cheville ;
- l'**artère arquée** naît au niveau du cunéiforme médial et croise le dos du pied transversalement de dedans en dehors au niveau des bases des métatarsiens. Cette artère donne les 2^e, 3^e, et 4^e artères métatarsiennes dorsales qui se divisent chacune au niveau de la tête des métatarsiens en deux **artères digitales dorsales** ;
- la **première artère métatarsienne dorsale** (dernière branche de l'artère dorsale du pied avant qu'elle ne pénètre dans la plante du pied) donne des branches digitales destinées à l'hallux et au 2^e orteil.

Les **artères métatarsiennes dorsales** sont reliées par des perforantes à l'arcade plantaire profonde et aux artères similaires venues des artères plantaires métatarsiennes.

Veines

Les veines sont anastomosées et constituent des réseaux profond et superficiel. Les veines profondes sont satellites de leurs artères. Les veines superficielles sont drainées dans une arcade veineuse dorsale au niveau des métatarsiens (figure 6.119) :

- la **grande veine saphène** naît de l'extrémité médiale de l'arcade veineuse dorsale et chemine en avant de la malléole médiale puis sur le côté médial de la jambe ;
- la **petite veine saphène** naît de l'extrémité latérale de l'arcade veineuse, et passe en arrière de la malléole latérale et monte à la face postérieure de la jambe.

Nerfs

Le pied est innervé par les nerfs tibial, fibulaire profond, fibulaire superficiel sural et saphène :

- ces cinq nerfs contribuent à l'innervation sensitive et cutanée du pied ;

- le nerf tibial innerve tous les muscles intrinsèques du pied, à l'exception du court extenseur des orteils qui est innervé par le nerf fibulaire profond;
- le nerf fibulaire profond innerve souvent le premier et deuxième interosseux dorsaux.

Nerf tibial

Le **nerf tibial** arrive au pied après être passé dans le canal tarsien en arrière de la malléole médiale. Dans le tunnel, le nerf est latéral en dehors de l'artère tibiale postérieure et donne origine à des **branches calcanéennes médiales** qui traversent le rétinaculum des fléchisseurs pour innerver le talon. À mi-chemin entre la malléole médiale et le talon, le nerf tibial au-dessus et en arrière de la division de l'artère tibiale postérieure se divise en deux branches :

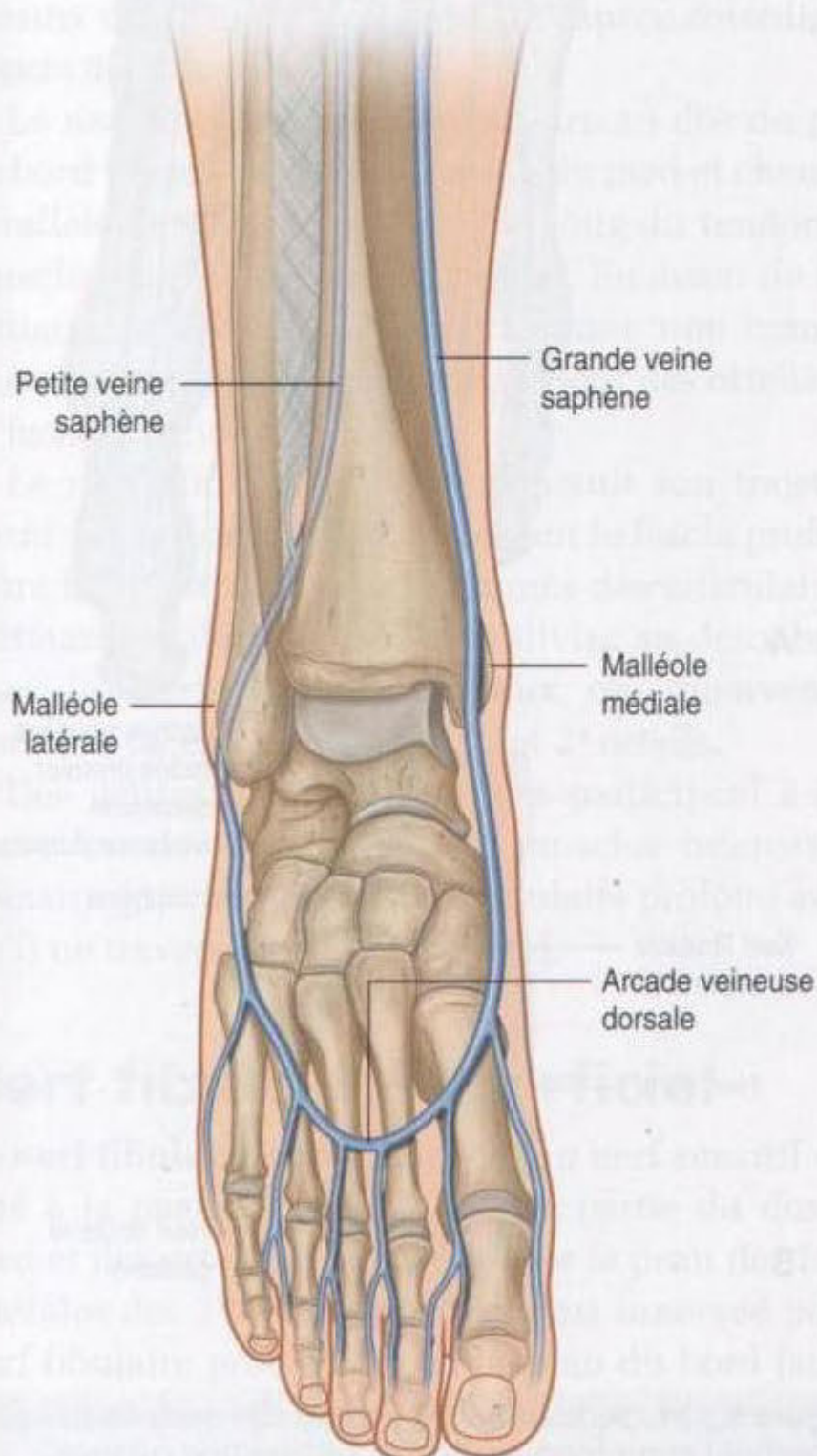


Figure 6.119. Veines superficielles du pied.

- le nerf plantaire médial;
- le nerf plantaire latéral, de taille plus réduite (figure 6.120).

Les nerfs plantaires médial et latéral sont satellites des artères correspondantes.

Nerf plantaire médial

Le **nerf plantaire médial** est le nerf sensitif le plus important de la plante du pied (figure 6.120). Il innerve la peau de plus des deux tiers antérieurs de la plante et les surfaces voisines des trois orteils médiaux, incluant l'hallux. En plus de cette zone étendue d'innervation, le nerf innerve les quatre muscles intrinsèques : le muscle court abducteur de l'hallux, le muscle court fléchisseur des orteils, le muscle court fléchisseur de l'hallux et le muscle premier lombrical.

Le nerf plantaire médial pénètre dans la plante du pied à la face profonde de l'abducteur de l'hallux et s'engage dans la gouttière entre l'abducteur de l'hallux et le muscle court fléchisseur des orteils, donnant des branches à ces muscles.

Le nerf plantaire médial donne une branche digitale, le **nerf digital propre de l'hallux**, destiné au bord médial de l'hallux, et se divise en trois branches (**nerfs digitaux plantaires communs**) à la face plantaire du court fléchisseur des orteils qui, plus en avant, donnent les branches digitales pour les 1^{er}, 2^e, 3^e et 4^e orteils voisins. Le nerf pour le premier lombrical naît du premier nerf digital commun.

Nerf plantaire latéral

Le **nerf plantaire latéral** est un important nerf moteur du pied car il innerve tous les muscles intrinsèques de la plante, sauf les quatre muscles abducteur de l'hallux, court fléchisseur des orteils, court fléchisseur de l'hallux et premier lombrical, innervés par le nerf plantaire médial (figure 6.120). Il innerve aussi une bande cutanée sur le bord latéral des deux tiers antérieurs de la plante et les surfaces voisines plantaires de la totalité du petit orteil et de la moitié latérale du quatrième.

Le nerf plantaire latéral entre dans la plante du pied en passant profondément sous l'insertion proximale du muscle abducteur de l'hallux. Il continue en dehors et en avant à travers la plante entre le court fléchisseur des orteils et le muscle carré plantaire, donnant des branches à ces muscles, et se divise près de la tête du 5^e métatarsien en deux rameaux superficiel et profond.

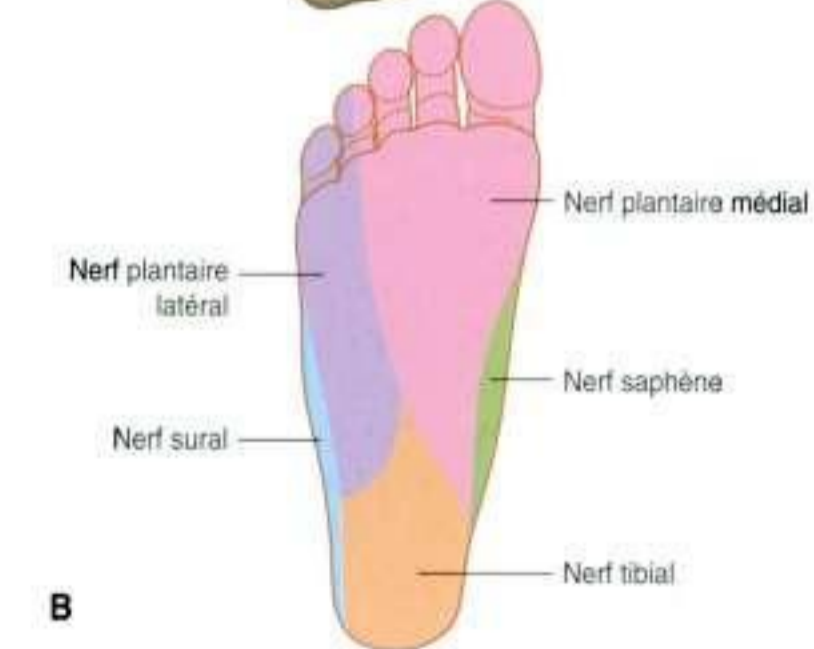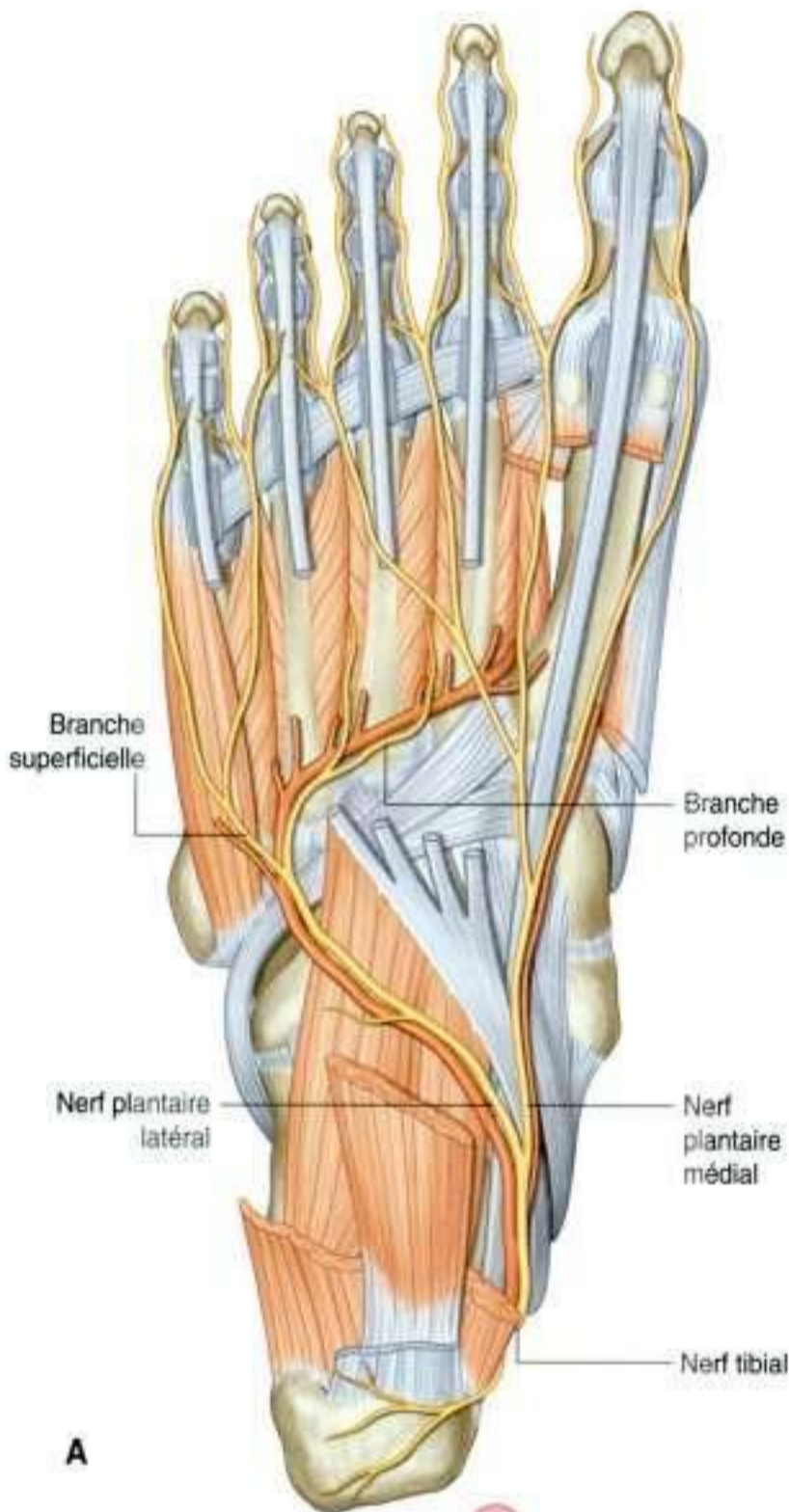


Figure 6.120. Nerfs plantaires médial et latéral. **A.** Plante du pied droit. **B.** Distribution cutanée.

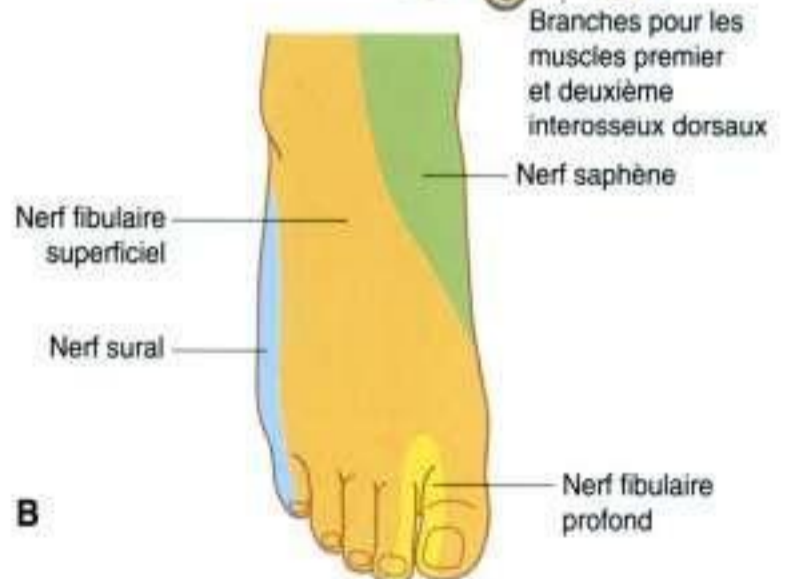
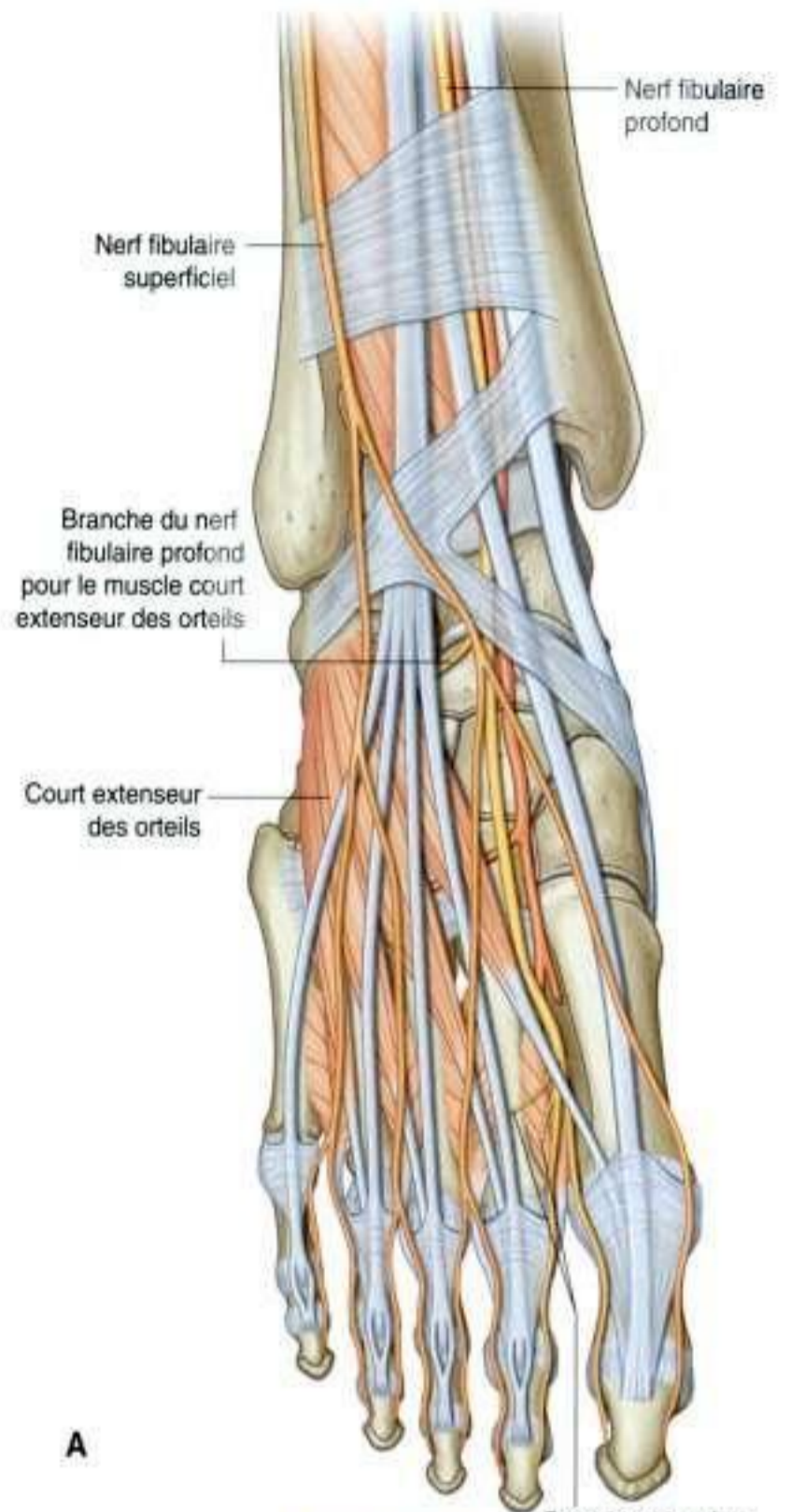


Figure 6.121. **A.** Branches terminales des nerfs fibulaires superficiel et profond au pied. **B.** Distribution cutanée.

La **branche superficielle** du nerf plantaire latéral donne le **nerf digital plantaire propre latéral du 5^e orteil** et le quatrième **nerf digital plantaire commun**, qui donne les nerfs digitaux plantaires propres médial du 5^e orteil et latéral du 4^e orteil.

La **branche profonde** du nerf plantaire latéral est motrice. Elle accompagne l'artère plantaire latérale en s'insinuant entre les muscles adducteur de l'hallux et les trois muscles interosseux plantaires. Le nerf innerve les deuxième, troisième et quatrième muscles lombricaux, l'adducteur de l'hallux et tous les muscles intrinsèques, sauf ceux situés entre les 4^e et 5^e métatarsiens, qui sont innervés par la branche superficielle.

Nerf fibulaire profond

Le **nerf fibulaire profond** innerve le court extenseur des orteils. Il contribue à l'innervation des deux premiers muscles interosseux dorsaux, et donne des branches sensibles pour la peau des bords dorsaux voisins des 1^{er} et 2^e orteils et à l'espace interdigital (figure 6.121).

Le nerf fibulaire profond pénètre au dos du pied au bord latéral de l'artère dorsale du pied et chemine parallèlement et latéralement le long du tendon du muscle long extenseur de l'hallux. En avant de l'interligne de la cheville, le nerf donne une branche latérale qui innerve le court extenseur des orteils par sa face profonde.

Le nerf fibulaire profond poursuit son trajet en avant sur le dos du pied, pénétrant le fascia profond entre les 1^{er} et 2^e métatarsiens près des articulations métatarsophalangiennes, et se divise en deux branches, les **nerfs digitaux dorsaux**, qui innervent la peau des faces voisines des 1^{er} et 2^e orteils.

Des petites branches motrices participent à l'innervation des deux premiers muscles interosseux dorsaux qui viennent du nerf fibulaire profond avant qu'il ne traverse le fascia profond.

Nerf fibulaire superficiel

Le **nerf fibulaire superficiel** est un nerf sensitif destiné à la peau de la plus grande partie du dos du pied et des orteils, à l'exception de la peau des faces latérales des 1^{er} et 2^e orteils, qui est innervée par le nerf fibulaire profond, et de la peau du bord latéral du pied et du petit orteil, qui est innervée par le nerf sural (figure 6.121).

Le nerf fibulaire superficiel pénètre le fascia profond sur le côté antéromédial de la partie basse de

la jambe et arrive sur le dos du pied. Il donne des branches cutanées et les **nerfs digitaux dorsaux**.

Nerf sural

Le nerf sural est une branche cutanée du nerf tibial qui naît haut à la jambe. Il pénètre dans le pied dans le fascia superficiel, postérieur à la malléole latérale et accompagnant la petite veine saphène. Les branches terminales innervent la peau du bord latéral du pied et la face dorsolatérale du petit orteil (figure 6.121B).

Nerf saphène

Le nerf saphène est une branche cutanée du nerf fémoral qui naît à la cuisse. Les branches terminales au niveau du pied sont dans le fascia superficiel sur le bord médial de la cheville et innervent la peau sur le côté médial de la partie proximale du pied (figure 6.121B).

En clinique

Névrome de Morton

Le névrome de Morton est une tumeur bénigne du nerf plantaire commun, habituellement dans le troisième espace interdigital entre le troisième et le quatrième orteils. Dans cette région du pied, le nerf plantaire latéral fusionne souvent avec le nerf plantaire médial. À la jonction des deux nerfs, le nerf est nettement plus volumineux que ceux des autres orteils. Le nerf est aussi dans une situation relativement sous-cutanée juste au-dessus du coussin graisseux près de l'artère et de la veine. Au-dessus du nerf, se trouve le ligament métatarsien transverse profond, qui est une structure large et solide unissant les métatarsiens. Typiquement, lorsque le patient s'élève sur l'avant-pied lors de la marche, le nerf interdigital est pris en sandwich entre le sol et le ligament métatarsien transverse profond. Le nerf plantaire commun comprimé peut être irrité et développer une réaction inflammatoire. Il s'épaissit et donne l'aspect d'un névrome.

Habituellement, les patients se plaignent de douleurs dans le troisième espace qui peuvent être aiguës ou sourdes. Les symptômes sont en général aggravés par le port des chaussures et la marche.

Le traitement comprend les injections de médicaments anti-inflammatoires, mais l'excision chirurgicale du névrome peut être nécessaire.

Anatomie de surface

Anatomie de surface du membre inférieur

Les muscles, les tendons et les repères osseux sont utilisés au membre inférieur pour localiser les artères principales, les veines et les nerfs (figure 6.122).

À cause de leur grande taille, les vaisseaux peuvent être utilisés comme points d'entrée dans le système vasculaire. De plus, les vaisseaux du membre inférieur étant plus éloignés du cœur et plus bas situés dans le corps, la nature des pouls périphériques peut fournir des informations

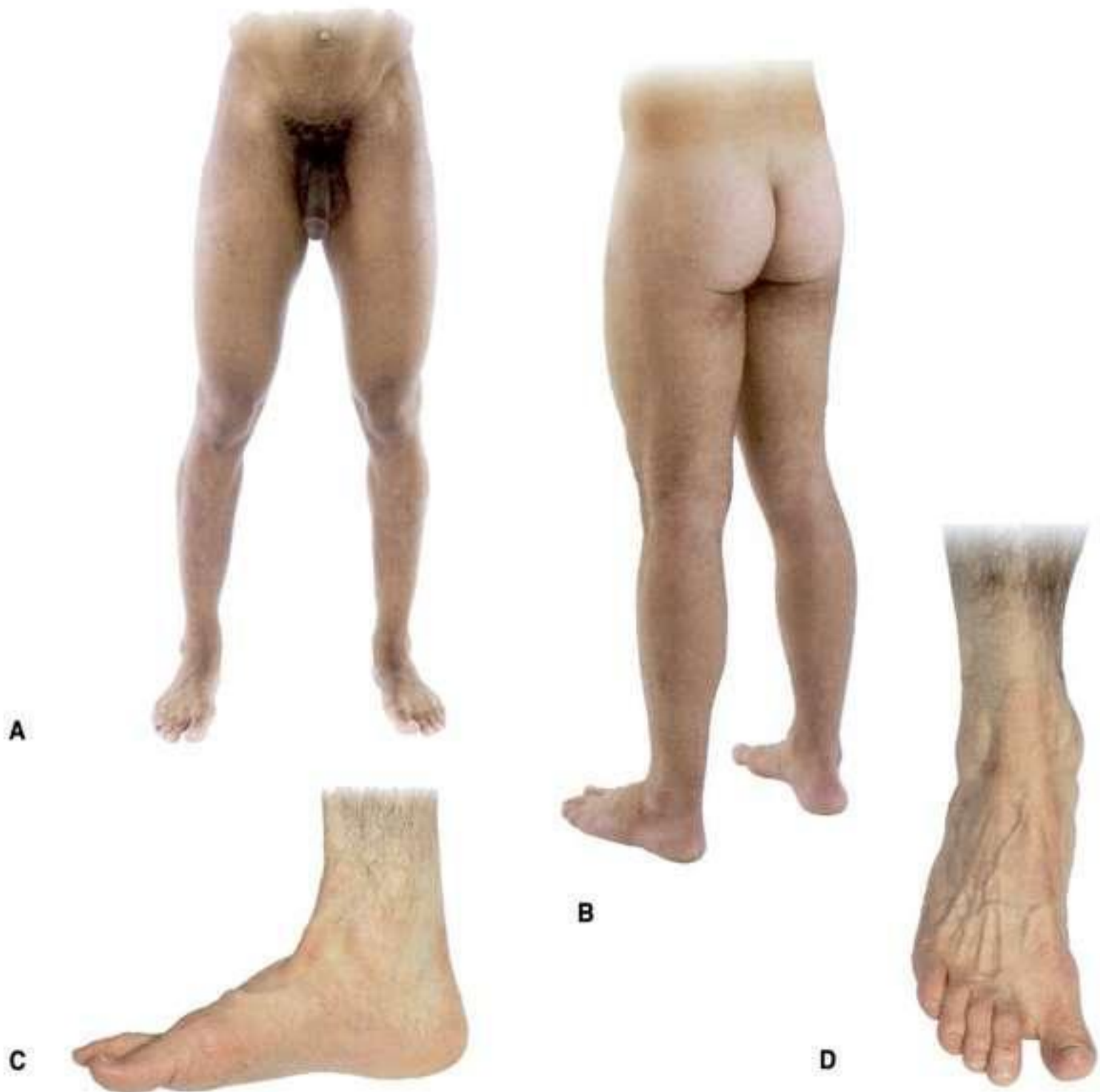

Figure 6.122. Aspect normal du membre inférieur. **A.** Vue antérieure des membres inférieurs. **B.** Vue postérolatérale des membres inférieurs. **C.** Vue médiale du pied et de la cheville droite. **D.** Vue supérieure du dos du pied droit.

importantes sur l'état du système circulatoire en général.

La sensibilité cutanée et la force musculaire au niveau du membre inférieur peuvent être testées pour évaluer les segments lombaux et sacraux de la moelle spinale.

Éviter le nerf sciatique

Le nerf sciatique innerve les muscles du compartiment postérieur de la cuisse, les muscles de la jambe et du pied, et une surface cutanée appréciable. Le nerf pénètre dans le membre inférieur par la région glutéale (figure 6.123) et descend à mi-chemin entre deux repères osseux majeurs facilement palpables : le grand trochanter et la tubérosité ischiatique. Le grand trochanter est aisément accessible. Il forme une protubérance osseuse à environ une largeur de main au-dessous de la partie moyenne de la crête iliaque. La tubérosité ischiatique est palpable juste au-dessus du pli glutéal.

La région glutéale peut être divisée en quadrants par deux lignes tracées à partir des repères osseux :

- une ligne verticale à partir du point le plus élevé de la crête iliaque ;
- une ligne horizontale croisant la première à mi-chemin entre le point le plus élevé de la crête iliaque et le plan horizontal au niveau de la tubérosité ischiatique.

Le nerf sciatique s'incurve vers le coin supérieur et latéral du quadrant inféromédial, et descend le long du bord médial du quadrant inférolatéral. Les injections doivent être pratiquées dans la partie antérieure du quadrant supérolatéral pour éviter de blesser le nerf sciatique et les vaisseaux principaux de cette région (figure 6.123B).

Découverte de l'artère fémorale dans le trigone fémoral

L'artère fémorale venant de l'abdomen (figure 6.124) traverse le trigone fémoral.

Le trigone fémoral est une dépression située à la partie haute de la face antérieure de la cuisse limitée

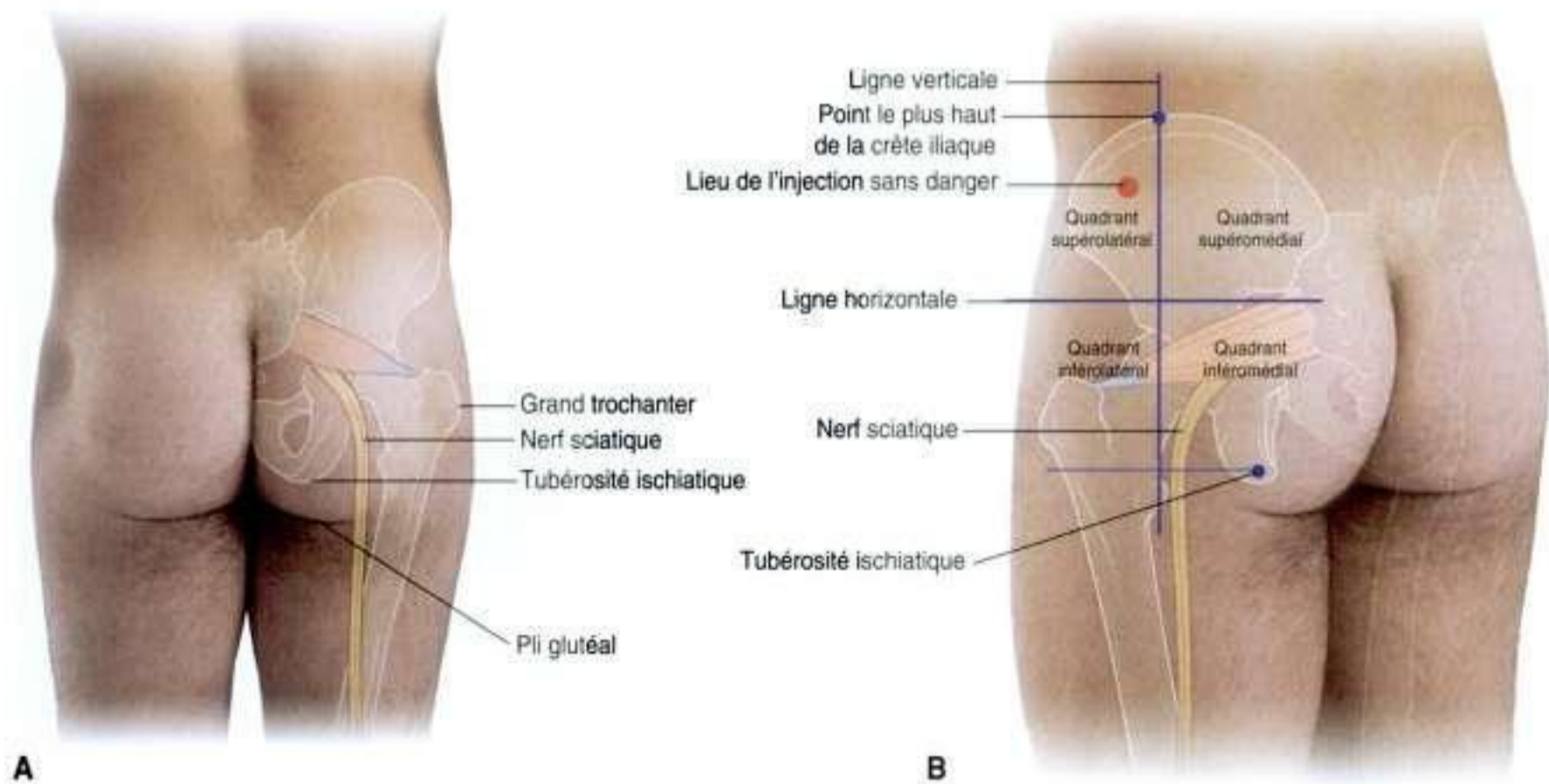


Figure 6.123. Éviter le nerf sciatique. **A.** Vue postérieure de la région glutéale d'un homme montrant la situation du nerf. **B.** Vue postérolatérale de la région glutéale avec les quadrants et la situation du nerf sciatique.

par le relief du muscle long adducteur et le bord médial du muscle sartorius et en haut par le ligament inguinal.

Le tendon du muscle long adducteur peut être palpé comme une corde tendineuse immédiatement au-dessous du tubercule du pubis.

Le muscle sartorius naît de l'épine iliaque antéro-supérieure et croise par en avant la cuisse pour se fixer sur la face médiale du tibia au-dessous de l'interligne articulaire.

Le ligament inguinal est inséré à l'épine iliaque antérosupérieure latéralement et au tubercule du pubis médialement.

L'artère fémorale descend dans la cuisse venant de l'abdomen puis, passant sous le ligament inguinal, pénètre dans le trigone fémoral. Dans le trigone fémoral, le pouls de l'artère est aisément perçu au-dessous du ligament inguinal à mi-chemin entre l'épine iliaque antérosupérieure et le tubercule du pubis. En dedans de l'artère se trouve la veine fémorale et, en dedans de la veine, le canal fémoral, qui contient les lymphatiques et est situé immédiatement latéralement au tubercule du pubis. Le nerf fémoral est situé en dehors de l'artère fémorale.

Identification des structures autour du genou

La patella est facilement identifiable à la face antérieure du genou. Le tendon quadricipital s'attache à son bord supérieur et le ligament patellaire relie la face inférieure de la patella à la tubérosité tibiale (figure 6.125). Le ligament patellaire et la tubérosité tibiale sont aisément palpables. Une percussion sur le ligament patellaire permet de tester l'activité réflexe des racines spinales L3 et L4.

La tête de la fibula est également facilement palpable. Elle forme une saillie à la face latérale du genou au-dessous du condyle tibial latéral. La tête de la fibula peut aussi être identifiée en suivant le relief du tendon du biceps fémoral.

Le nerf fibulaire commun cravate la face latérale du col de la fibula et peut être palpé à ce niveau.

Une autre structure qui peut être facilement identifiée à la face latérale du genou est le tractus iliotibial. Cette structure tendineuse longitudinale et aplatie se fixe sur la face latérale du condyle tibial. Elle est saillante quand le genou est en pleine extension. Le bord antérieur du tractus soulève un pli vertical cutané à la partie postérieure du bord latéral de la patella.

Visualisation du contenu de la fosse poplitée

La fosse poplitée est une dépression à la face postérieure du genou de forme losangique bordée par les ischiojambiers et le muscle gastrocnémien. Les limites inférieures du losange sont formées par les chefs latéral et médial du muscle gastrocnémien. Les limites supérieures sont constituées par le muscle

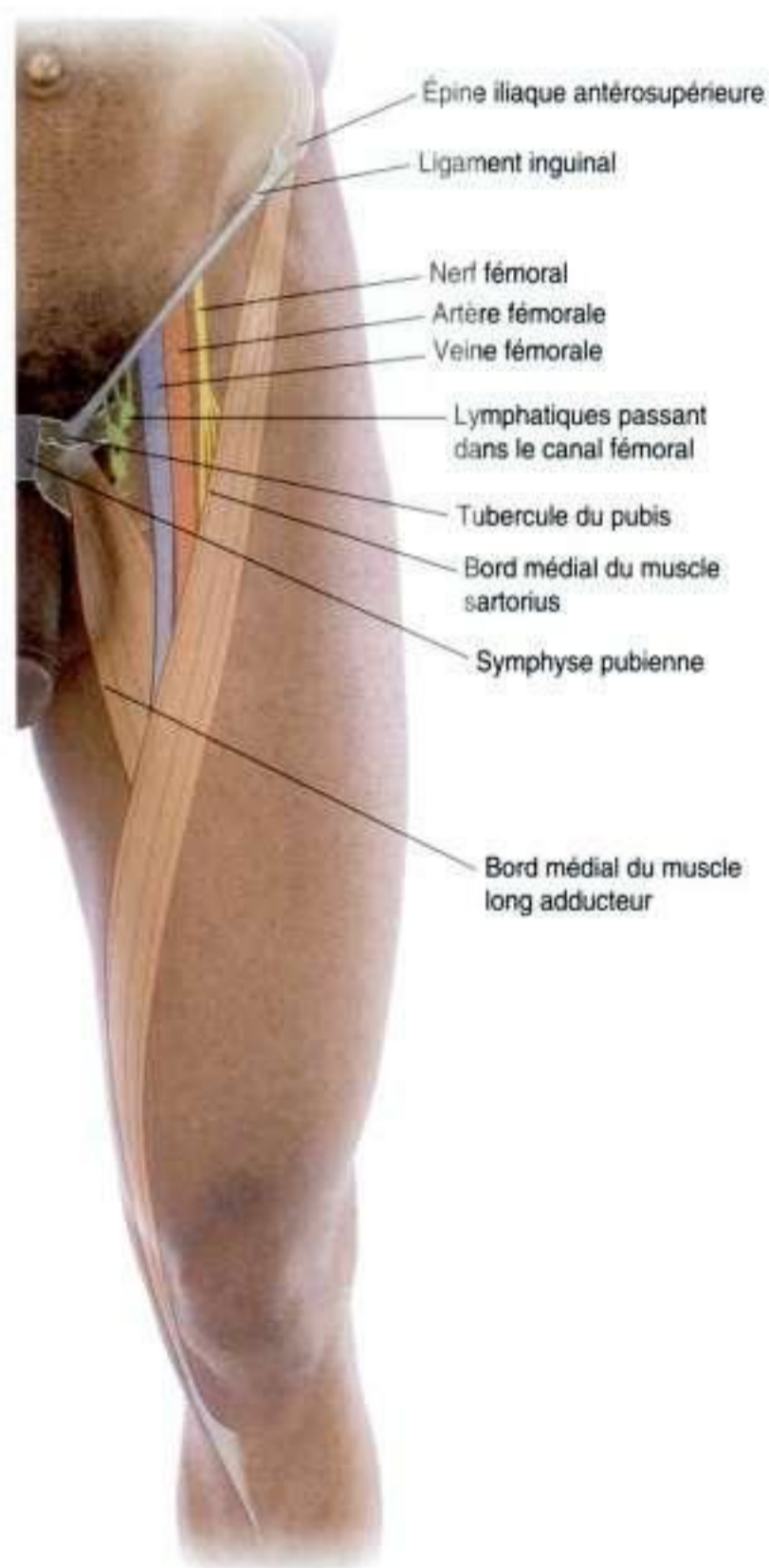


Figure 6.124. Situation de l'artère fémorale dans le trigone fémoral. Cuisse en vue antérieure.

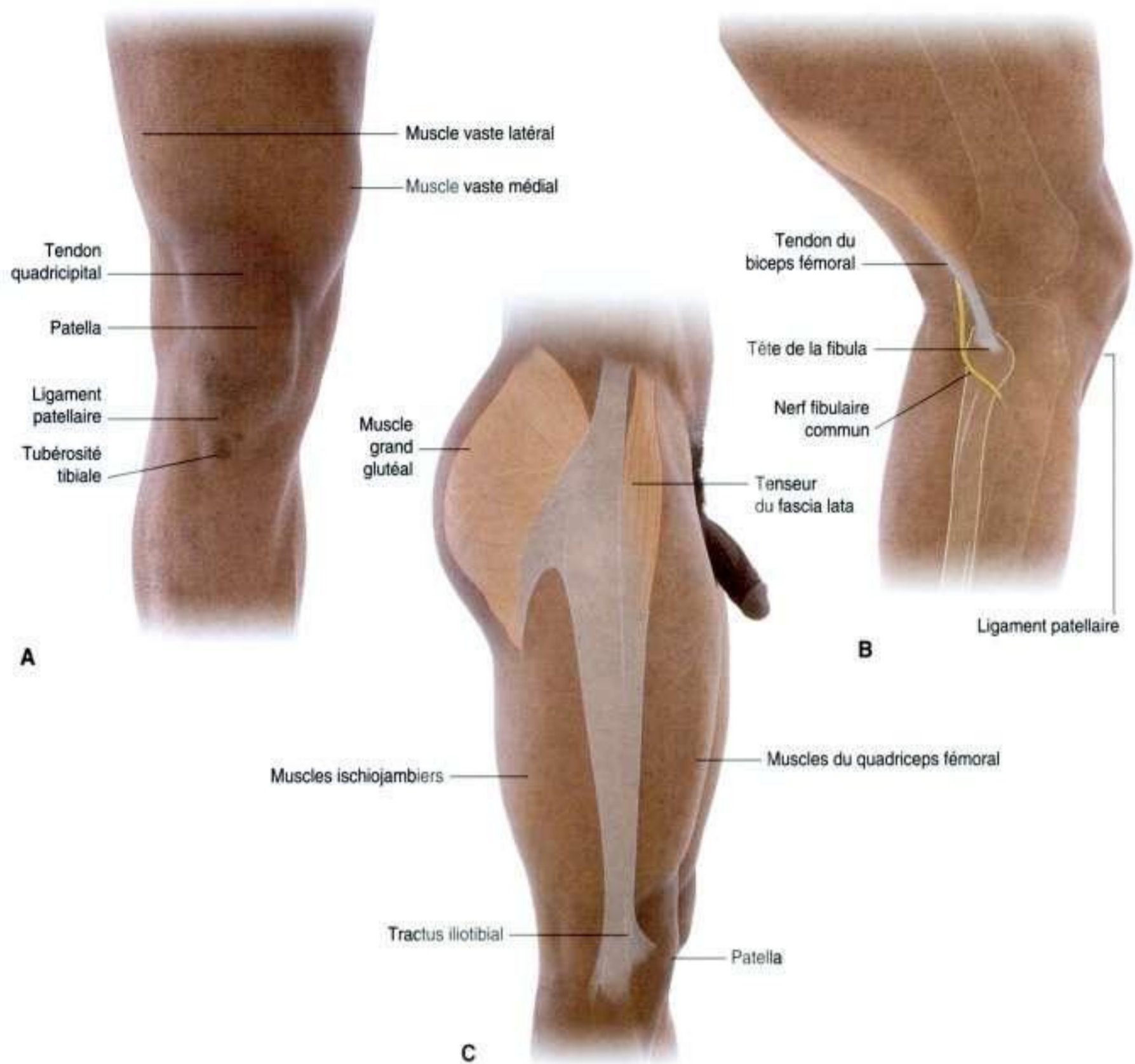


Figure 6.125. Identification des structures anatomiques autour du genou. **A.** Vue antérieure du genou droit. **B.** Vue latérale du genou droit partiellement fléchi. **C.** Vue latérale en extension complète du genou droit de la région glutéale, de la cuisse et du genou.

biceps fémoral latéralement et par les muscles semitendineux et semimembraneux médialement. Les tendons des muscles biceps fémoral et semitendineux sont facilement palpables et souvent visibles.

La tête de la fibula est palpable sur la face latérale du genou et peut être utilisée comme repère pour identifier le tendon du biceps fémoral et le nerf fibulaire commun qui sort de la fosse poplitée et croise le col de la fibula juste au-dessous de la tête.

La fosse poplitée contient l'artère et la veine poplitées, le nerf tibial et le nerf fibulaire commun (figure 6.126). L'artère poplitée est la plus profonde de tous les éléments neurovasculaires. Elle descend dans la fosse en venant du bord supéromédial. Il est souvent difficile de percevoir le pouls poplité qui peut cependant être détecté en palpant profondément en dedans de la ligne médiane de la fosse poplitée.

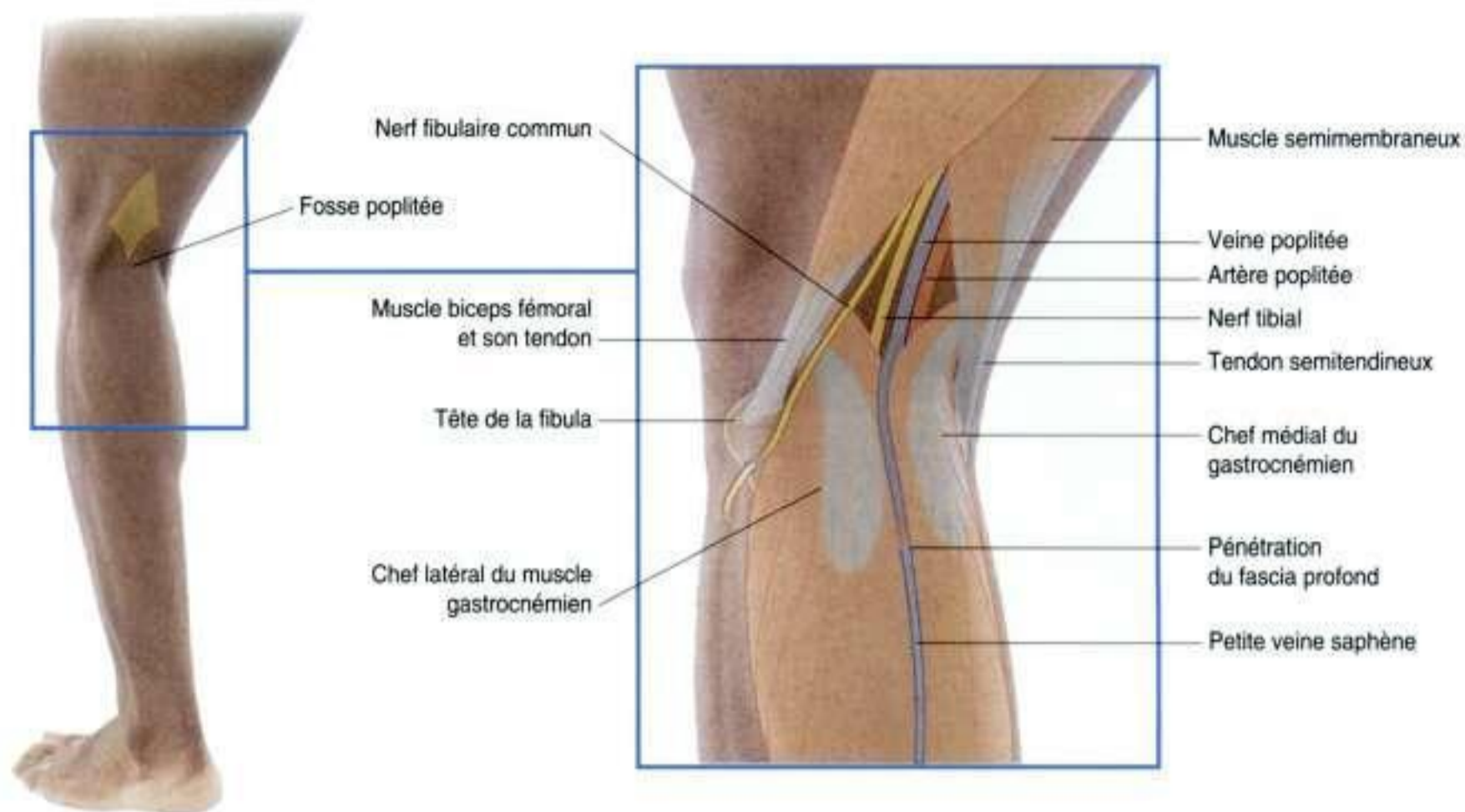


Figure 6.126. Contenu de la fosse poplitée. Vue postérieure du genou gauche.

La petite veine saphène traverse le fascia profond dans la partie supérieure de la jambe et se jette dans la veine poplitée.

Le canal tarsien, porte d'entrée du pied

Le canal tarsien (figure 6.127) est situé sur le bord médial du pied dans une gouttière entre

la malléole médiale et le talon (tubérosité du calcanéus). Il est fermé par le rétinaculum des fléchisseurs.

L'artère tibiale postérieure et le nerf tibial pénètrent dans le pied en traversant le canal tarsien. Les tendons des muscles tibial postérieur, long fléchisseur des orteils, long fléchisseur de l'hallux cheminent aussi dans le canal tarsien dans des compartiments séparés formés par des cloisons du rétinaculum des fléchisseurs.

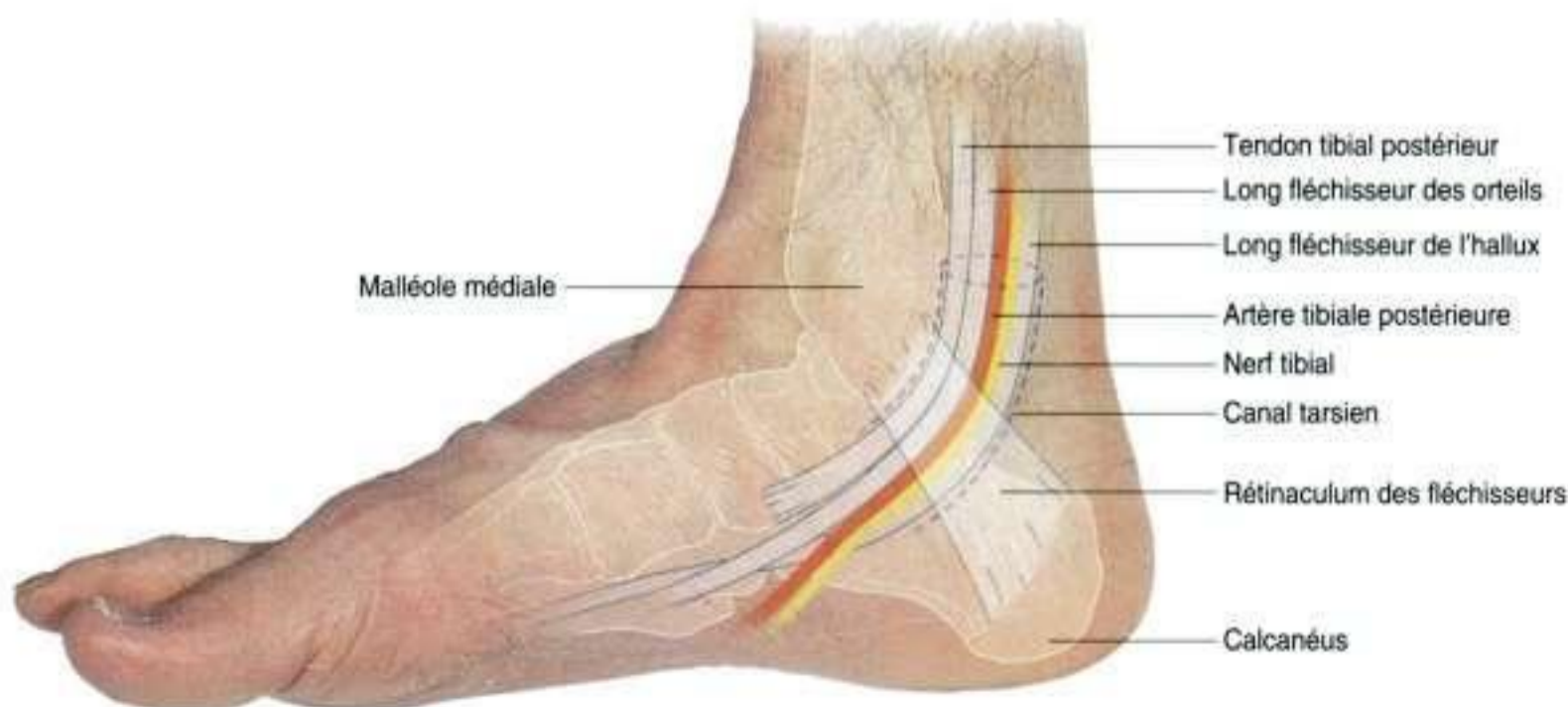

Figure 6.127. Éléments traversant le canal tarsien porte d'entrée du pied.

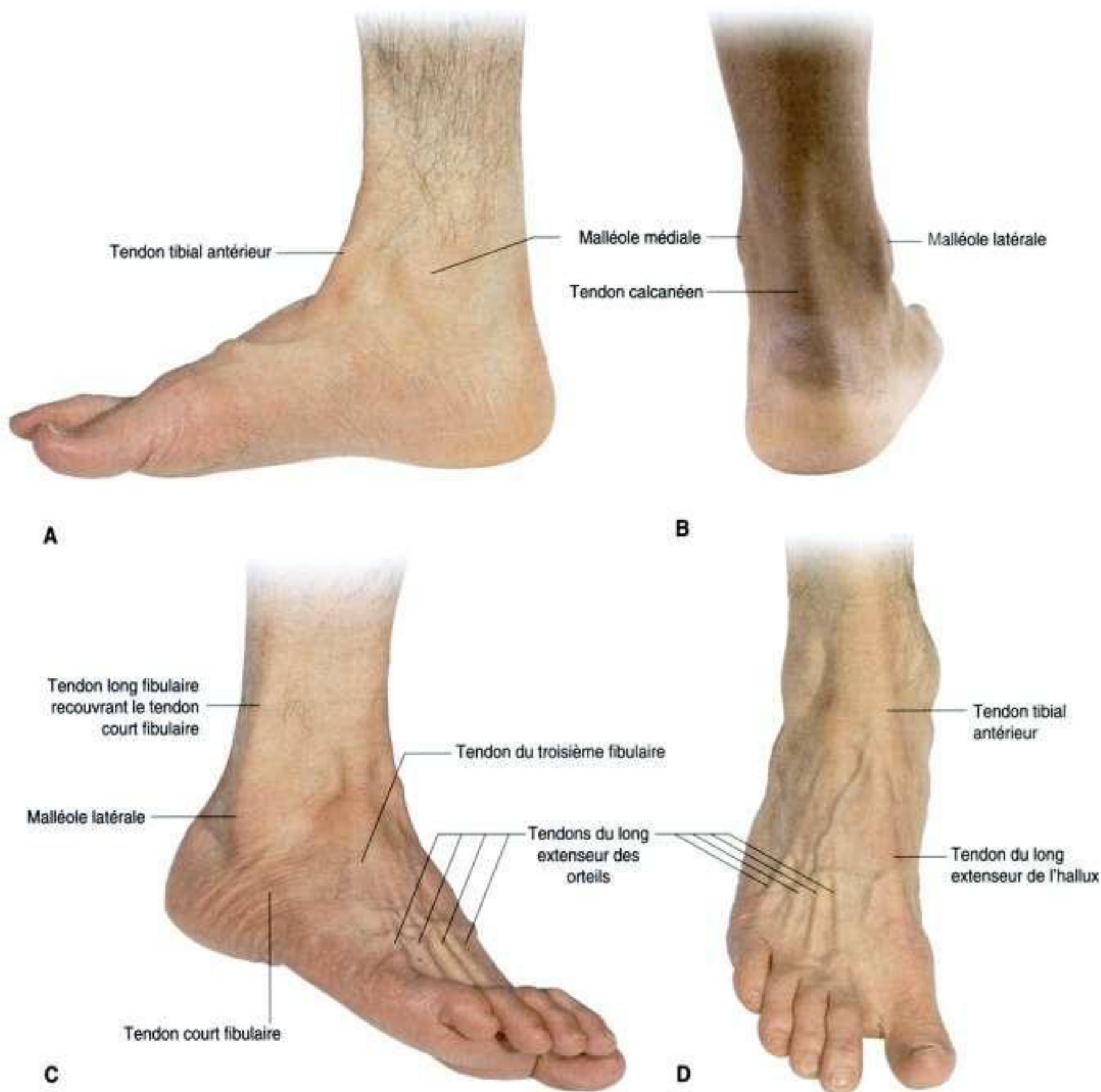


Figure 6.128. Tendons autour de la cheville et au niveau du pied. **A.** Côté médial du pied droit. **B.** Face postérieure du pied droit. **C.** Côté latéral du pied droit. **D.** Vue dorsale du pied droit.

L'ordre de passage des éléments traversant le canal tarsien d'avant en arrière est le tendon du tibial postérieur, le tendon du long fléchisseur des orteils, l'artère tibiale postérieure et ses veines satellites, le nerf tibial et le tendon du long fléchisseur de l'hallux.

L'artère tibiale postérieure est palpable au-dessous et en arrière de la malléole médiale dans la gouttière visible entre le talon et la malléole médiale.

Identification des tendons autour de la cheville et au niveau du pied

De nombreux tendons peuvent être identifiés autour de la cheville et au niveau du pied (figure 6.128). Ils peuvent être utilisés comme des repères pour localiser les vaisseaux ou pour tester les réflexes des nerfs spinaux.

Le tendon tibial antérieur est visible sur le bord médial de la cheville en avant de la malléole médiale.

Le tendon d'Achille (tendon calcanéen), plus gros tendon de la région, fait une saillie à la partie postérieure du pied descendant de la jambe au talon. La recherche du réflexe achilléen par percussion du tendon explore les fonctions des nerfs spinaux S1 et S2.

Quand le pied est en éversion, les tendons des muscles long et court fibulaires soulèvent la peau, formant une saillie cutanée de la partie basse de la jambe à la face postérieure de la malléole latérale.

Le tendon du court fibulaire est souvent visible sur la face latérale du pied dans son trajet de la malléole latérale à la base du 5^e métatarsien. Les tendons du troisième fibulaire (inconstant), du long extenseur des orteils et du long extenseur de l'hallux sont visibles sur le dos du pied de dehors en dedans.

Recherche de l'artère dorsale du pied

La qualité du pouls pédiex dorsal est importante (figure 6.129) pour apprécier la circulation périphé-

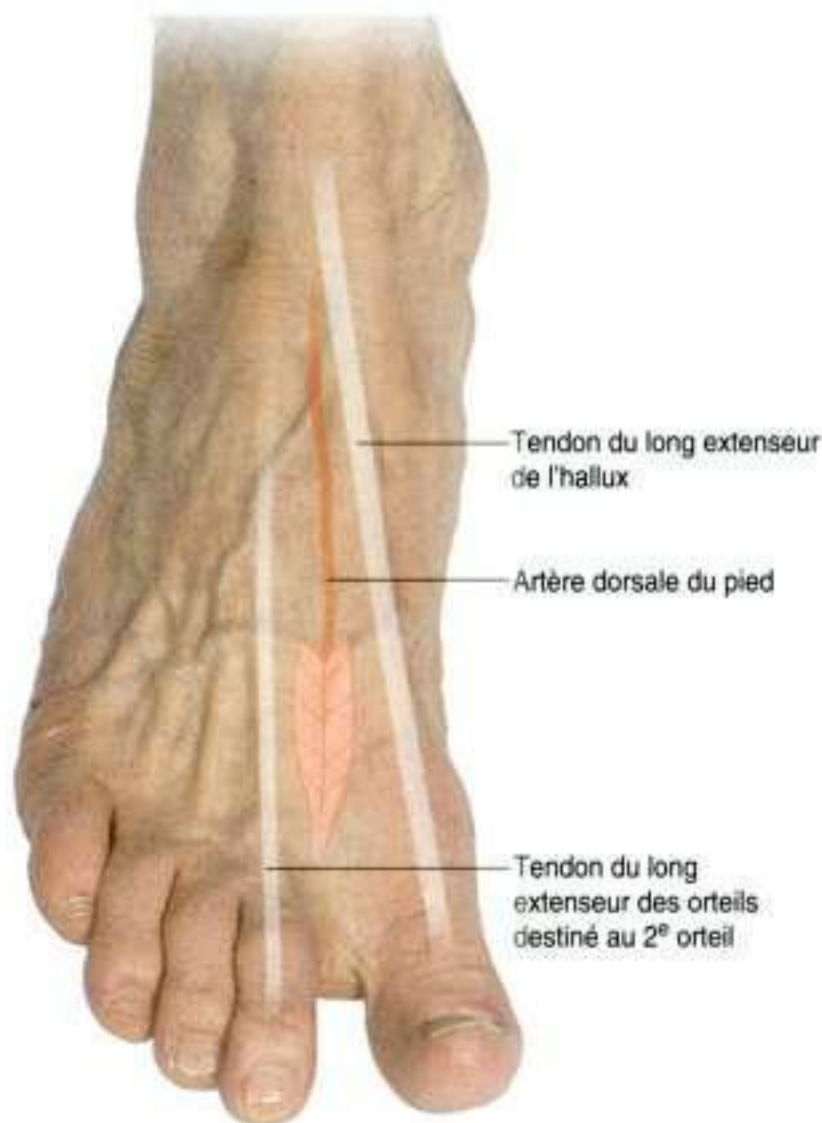

Figure 6.129. Recherche de l'artère dorsale du pied.

rique parce que l'artère dorsale du pied est la plus éloignée du cœur. C'est aussi l'artère palpable la plus basse du corps chez un sujet debout.

L'artère dorsale du pied chemine sur la face dorsale du pied. Plus en avant sur les os du tarse, elle est située entre le tendon du long extenseur de l'hallux et le tendon du long extenseur des orteils destiné au 2^e orteil. À ce niveau, l'artère est aisément perçue. La branche terminale de l'artère dorsale du pied passe à la face plantaire du pied entre les deux chefs du muscle premier interosseux dorsal.

Localisation de l'arcade plantaire artérielle

La vascularisation du pied est assurée par des branches de l'artère tibiale postérieure et de l'artère dorsale du pied.

L'artère tibiale postérieure pénètre dans la plante après avoir traversé le canal tarsien et se divise en deux artères plantaires latérale et médiale.

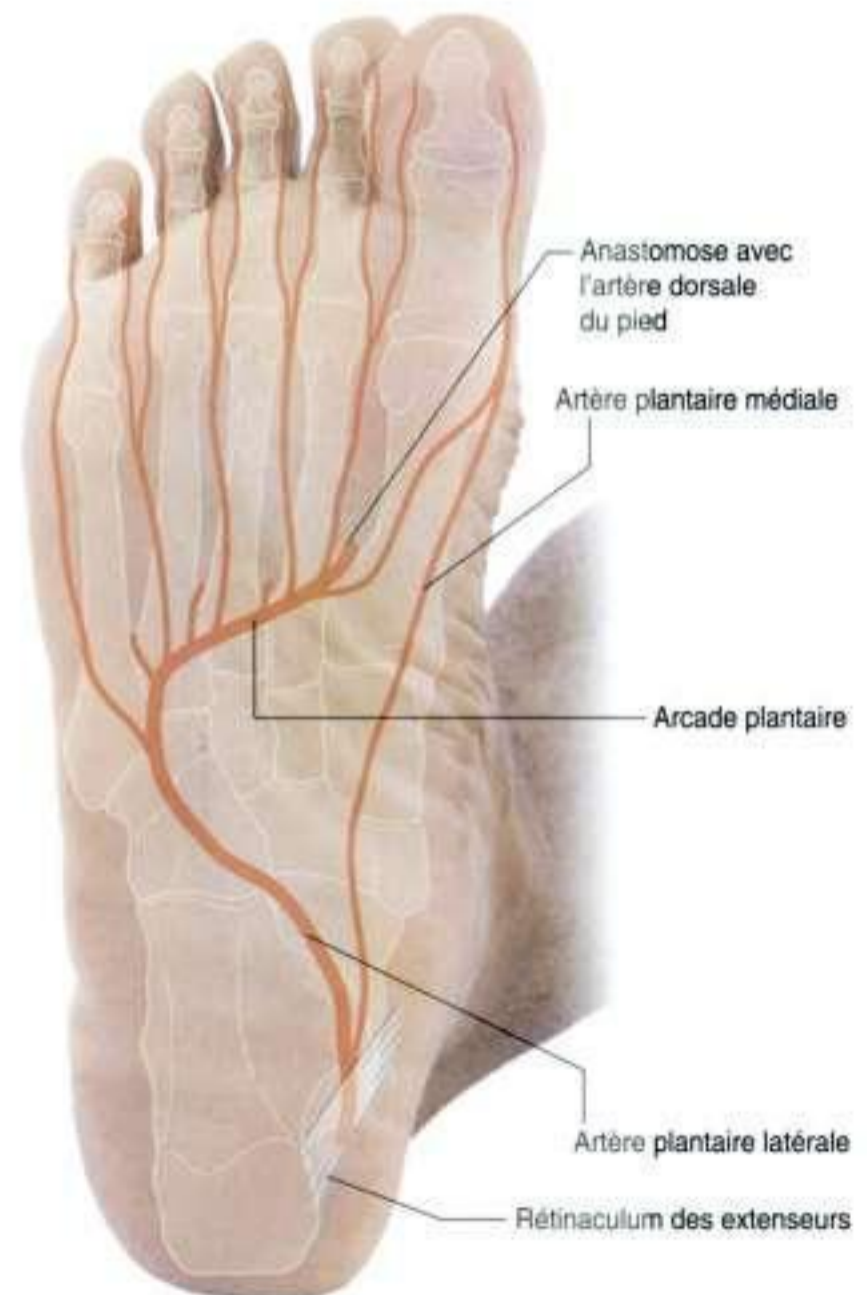


Figure 6.130. Arcade plantaire artérielle.

L'artère plantaire latérale se dirige latéralement en croisant la moitié postérieure de la plante puis s'oriente médialement pour former l'arc plantaire artériel au niveau de la partie antérieure de la plante (figure 6.130). Entre les bases des 1^{er} et 2^e métatarsiens, l'arcade plantaire rejoint la branche terminale de l'artère dorsale du pied (artère plantaire profonde). La majorité du pied est vascularisée par l'arcade plantaire artérielle.

L'artère plantaire médiale se dirige en avant et se connecte avec les branches de l'arcade plantaire. Elle vascularise la moitié médiale de l'hallux.

Veines superficielles principales

Les veines superficielles du membre inférieur sont souvent distendues, à l'origine de varices. Par ailleurs, le réseau veineux étendu permet l'ablation des veines superficielles pour les utiliser comme greffes vasculaires.

Les veines superficielles (figure 6.131) du membre inférieur ont leur origine au niveau de l'arcade veineuse dorsale du pied. L'extrémité médiale de l'arcade décrit

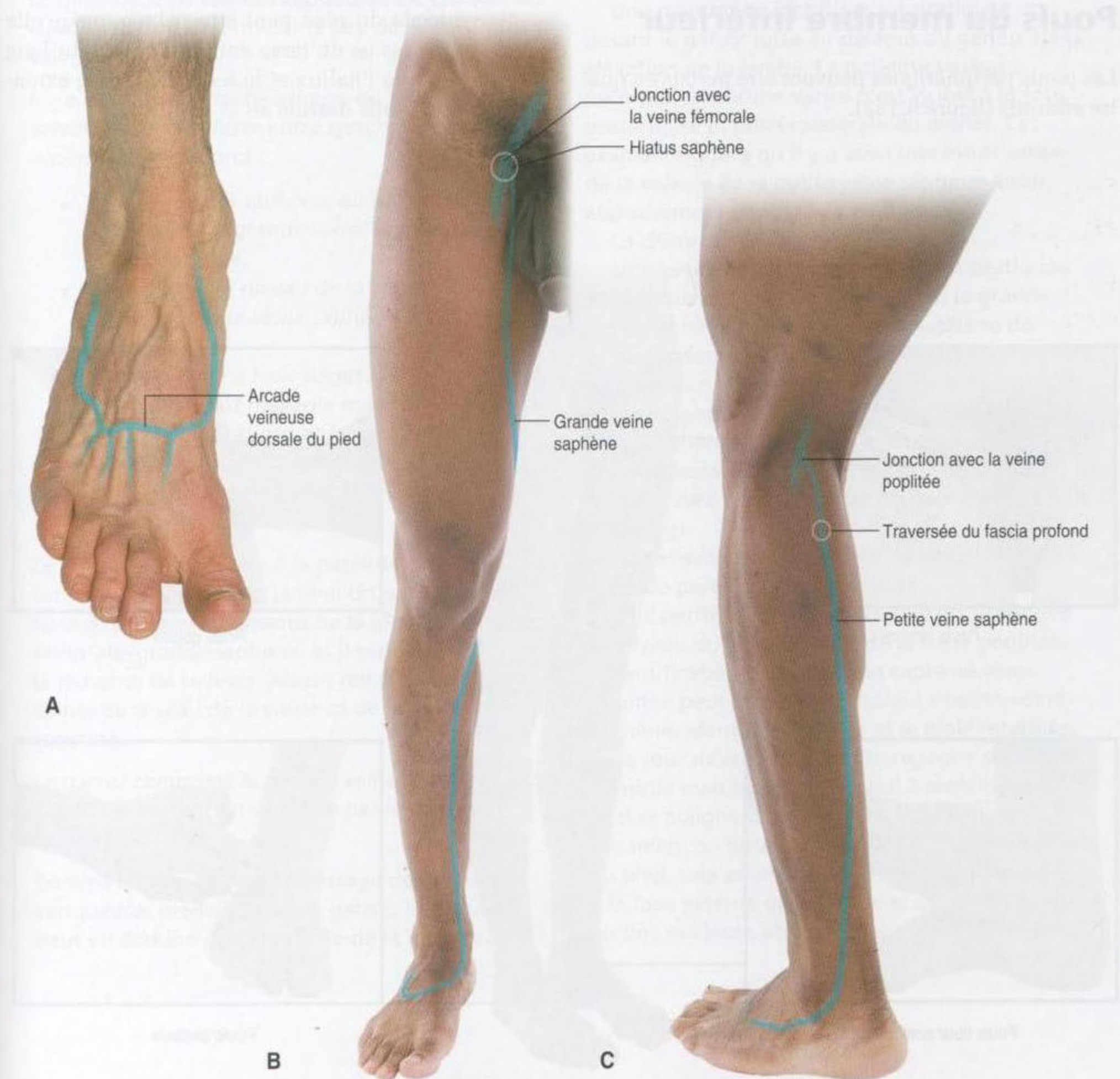

Figure 6.131. Principales veines superficielles. **A.** Vue dorsale du pied droit. **B.** Vue antérieure du membre inférieur droit. **C.** Vue postérieure de la cuisse, de la jambe et du pied gauches.

une courbe et se dirige vers la malléole médiale puis monte au niveau de la jambe et de la cuisse, formant la grande veine saphène. Cette veine passe à travers un orifice du fascia (hiatus saphène) pour rejoindre la veine fémorale dans le trigone fémoral.

De l'extrémité latérale de l'arcade veineuse dorsale du pied part la petite veine saphène qui passe derrière la malléole latérale et monte à la face postérieure de la jambe. La petite veine saphène traverse le fascia profond au tiers supérieur de la jambe et rejoint la veine poplitée dans la fosse poplitée derrière le genou.

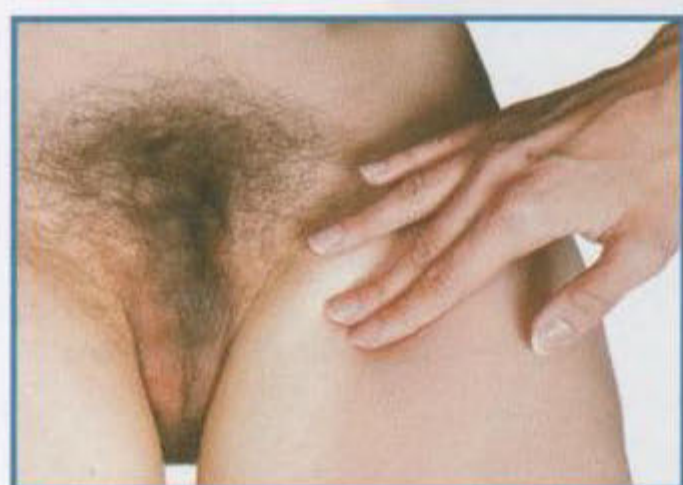Pouls du membre inférieur

Les pouls périphériques peuvent être perçus en quatre endroits (figure 6.132).

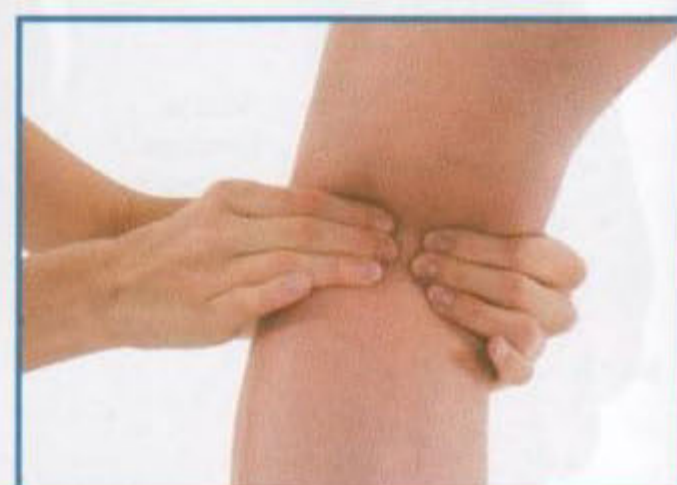- Le pouls fémoral dans le trigone fémoral. L'artère fémorale est située sous le ligament inguinal à mi-chemin entre l'épine iliaque antérosupérieure et la symphyse pubienne.
- Le pouls poplité dans la fosse poplitée. L'artère poplitée est profonde dans la fosse poplitée en dedans de la ligne médiane.
- Le pouls tibial postérieur au niveau du canal tarsien. L'artère tibiale postérieure est en arrière et au-dessous de la malléole médiale dans la gouttière entre la malléole médiale et le talon (tubérosité calcanéenne).
- Le pouls pédieux dorsal. Sur le dos du pied, l'artère dorsale du pied peut être palpée lorsqu'elle passe sur les os du tarse entre le tendon du long extenseur de l'hallux et le tendon du long extenseur des orteils destiné au 2^e orteil.

Recherche de l'artère dorsale du pied

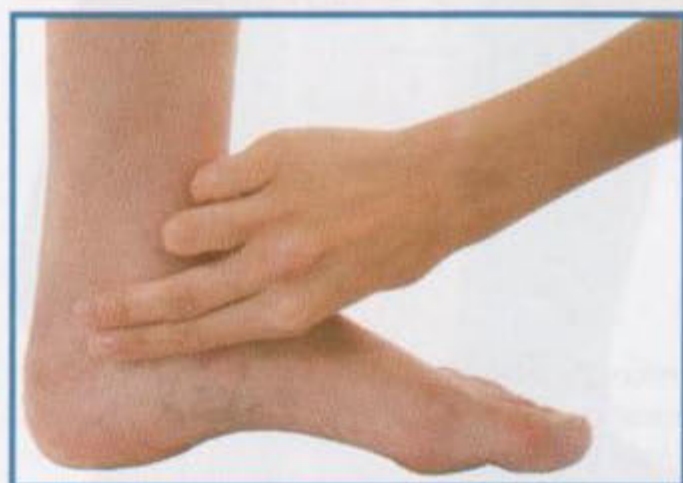La qualité du pouls (figure 6.132) peut...



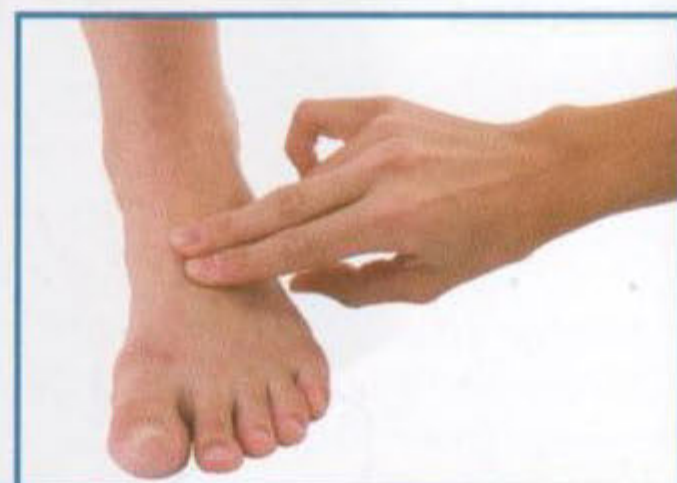Pouls fémoral



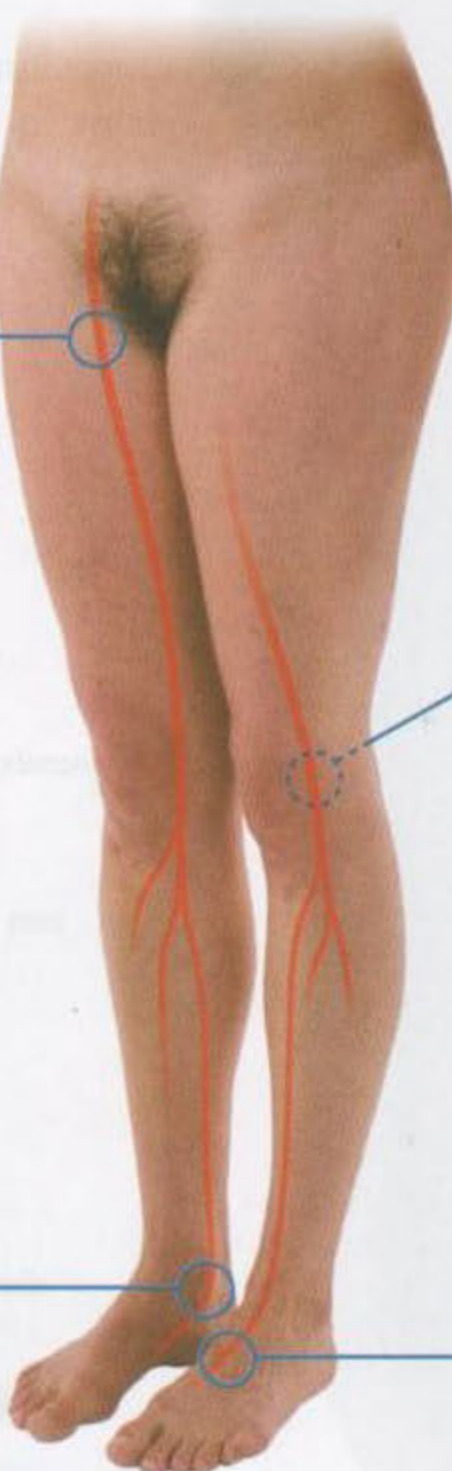Pouls poplité



Pouls tibial postérieur



Pouls pédieux



Cas cliniques

Cas 1

Varices

Une jeune femme consulte un chirurgien vasculaire pour de multiples dilatations veineuses sinueuses au niveau de sa jambe droite. Le reste de l'examen n'a rien de remarquable.

Le diagnostic de veines variqueuses est évoqué. Le chirurgien doit déterminer le lieu des insuffisances valvulaires.

Il y a des points caractéristiques où l'insuffisance valvulaire se manifeste entre systèmes veineux superficiel et profond :

- *au hiatus de la saphène, au niveau de la jonction de la grande veine saphène avec la veine fémorale;*
- *à mi-cuisse, au niveau de la veine perforante entre la grande veine saphène et la veine fémorale;*
- *au mollet, il y a trois sièges à 5, 10 et 15 cm au-dessus de la malléole médiale où existent des communications entre les réseaux superficiel et profond;*
- *à la jonction de la petite veine saphène avec la veine poplitée.*

Le chirurgien demande à la patiente de se coucher sur le dos et de lever la jambe. Un garrot est placé haut à la cuisse, au-dessous de la jonction veine fémorale-grande saphène, et il est demandé à la patiente de se lever. Aucun remplissage des veines au niveau de la cuisse et de la jambe n'est constaté.

Le garrot comprime la grande veine saphène mais permet la circulation veineuse par le système veineux profond.

Comme il n'y a pas de remplissage des veines variqueuses médiales sous le garrot, le chirurgien peut en déduire que la valvule de la jonction

saphénofémorale est inefficace, insuffisante, et peut proposer un traitement chirurgical.

Cependant, durant l'épreuve du garrot, le chirurgien note aussi l'apparition de quelques varices à la face postérieure et postérolatérale du mollet.

Une manœuvre identique est pratiquée en posant le garrot juste au-dessous du genou après élévation de la jambe. La patiente se lève à nouveau, et aucune varice n'est visible à la face postérieure et postérolatérale du mollet. Cet examen suggère qu'il y a aussi une insuffisance de la valvule de la petite veine saphène à son abouchement dans la veine poplitée.

La chirurgie est décidée.

Une petite incision transversale est pratiquée au-dessous du ligament inguinal où la grande veine saphène traverse le hiatus saphène du fascia profond, facilement reconnu à la palpation comme un orifice circulaire du fascia. La jonction saphénofémorale étant identifiée, la grande veine saphène est liée à sa jonction avec la veine fémorale. La grande veine saphène est enlevée avec une technique spéciale d'excision (le *stripping*).

La patiente est couchée sur le ventre pour la seconde partie de l'intervention.

Une petite incision transversale est pratiquée au niveau du pli de flexion de la fosse poplitée. L'identification de la jonction saphène-veine poplitée peut être plus difficile. La petite veine saphène, identifiée, est liée et la plaie refermée.

Le jour suivant, la patiente regagne son domicile mais revint à l'hôpital 2 semaines plus tard se plaignant de marcher difficilement. À l'examen, on note l'absence de dorsiflexion active du pied, une anomalie de la sensibilité cutanée à la face externe de la jambe et du pied, ainsi qu'une évidente atrophie des muscles fibulaires.

(Suite)



Cas 1 (suite)

Lorsque la patiente marche, le pied accroche le sol. Le diagnostic de pied tombant par lésion traumatique peropératoire du nerf fibulaire commun est évoqué.

Dans la fosse poplitée se trouvent l'artère, la veine poplitée et le nerf sciatique divisé en ses deux branches terminales. L'artère poplitée est l'élément le plus profond. La veine est en arrière de l'artère et le nerf sciatique en arrière de la veine (figure 6.133). Il est important de se rappeler que le nerf sciatique se divise au sommet de la fosse poplitée. Le nerf tibial continue sa route dans la fosse poplitée. Le nerf fibulaire commun se dirige en dehors pour rejoindre le tendon du muscle biceps fémoral et devient superficiel avant de s'enrouler autour du col de la fibula.

Le chirurgien a accidentellement lié le nerf fibulaire commun à la place de la petite veine saphène.

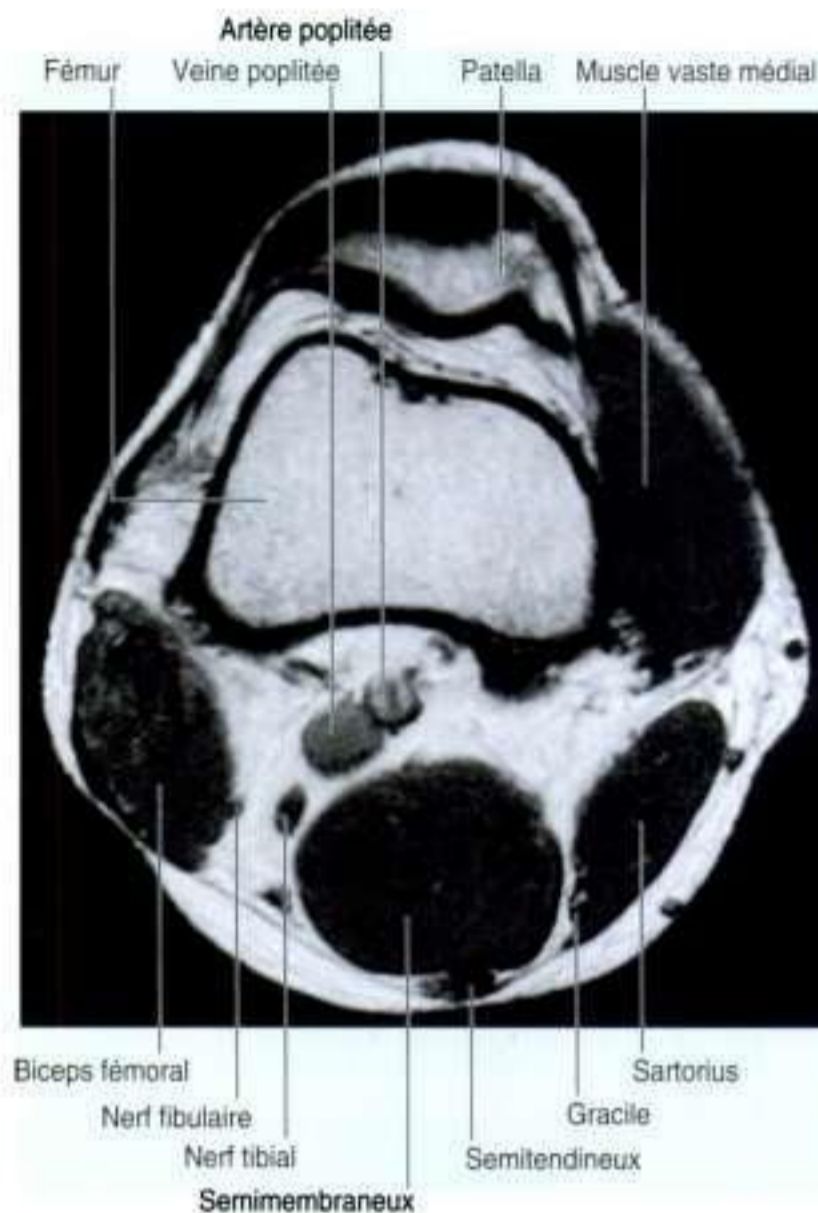


Figure 6.133. Imagerie par résonance magnétique pondérée en T1 dans le plan axial montrant la position de l'artère et de la veine poplitées et du nerf sciatique.

Cas 2

Lésion du genou

Un jeune homme passe un long week-end dans une station de ski européenne. Au cours d'une descente avec un ami, il fait une faute de carre interne avec son ski droit. Il perd l'équilibre et tombe. Durant la chute, il perçoit un « clic ». Après s'être relevé de sa chute, il ressent une très vive douleur dans le genou droit. Il lui est impossible de continuer à skier ce jour-là et, pendant son retour au chalet, son genou augmente de volume. Il est adressé à un chirurgien orthopédique qui cherche à reconstituer le mécanisme du traumatisme.

Le skieur descendait la pente les deux skis parallèles, les chevilles maintenues dans les chaussures, les deux genoux légèrement fléchis. Une faute d'attention provoqua la faute de carre interne de son ski droit. Il en résulta une force de rotation externe transmise par la cheville bloquée dans la chaussure et par la jambe. De plus, le genou fut soumis à une force en valgus lors de la chute. Les deux skis furent détachés des chaussures.

Une série de structures anatomiques ont été sollicitées successivement au niveau du genou.

Comme le genou a subi une contrainte en rotation externe et en valgus, le ligament croisé antérieur a été mis en tension. Le ligament collatéral médial a également été mis en tension et le compartiment latéral du genou soumis à une forte compression. Sous l'effet de la tension croissante, le ligament médial s'est rompu (figure 6.134A et 6.134B), et le ménisque médial a été lésé (figure 6.134C). Finalement, le ligament croisé antérieur, fortement tendu, s'est rompu (figure 6.135A et 6.135B).

L'épanchement du genou est apparu quelques heures plus tard.

La rupture du ligament croisé provoque de façon caractéristique un épanchement marqué. Le ligament extrasynovial et intracapsulaire est richement vascularisé. Lorsque le ligament a été rompu dans l'articulation, le sang venu de la plaie a provoqué une irritation de la membrane

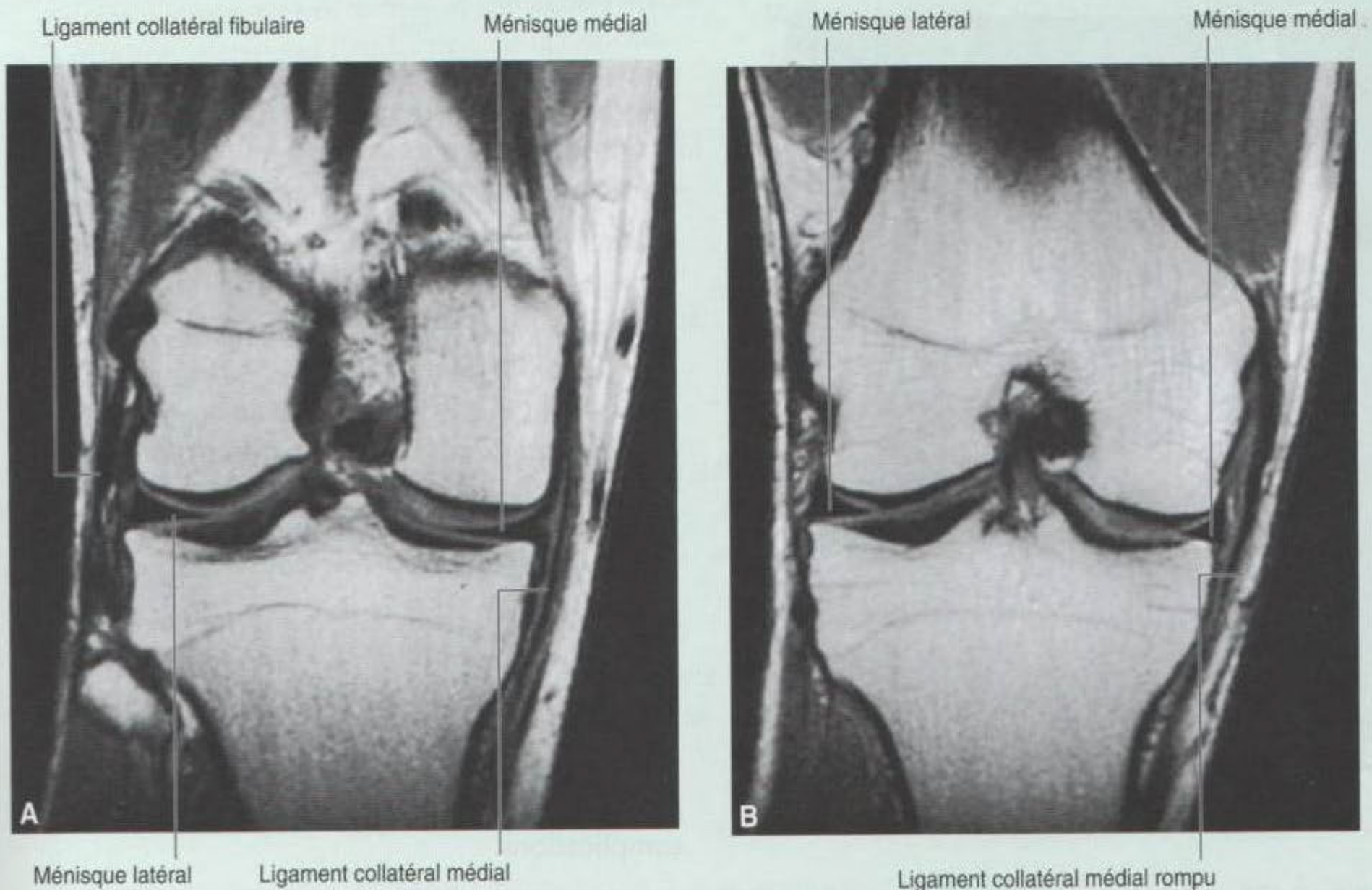
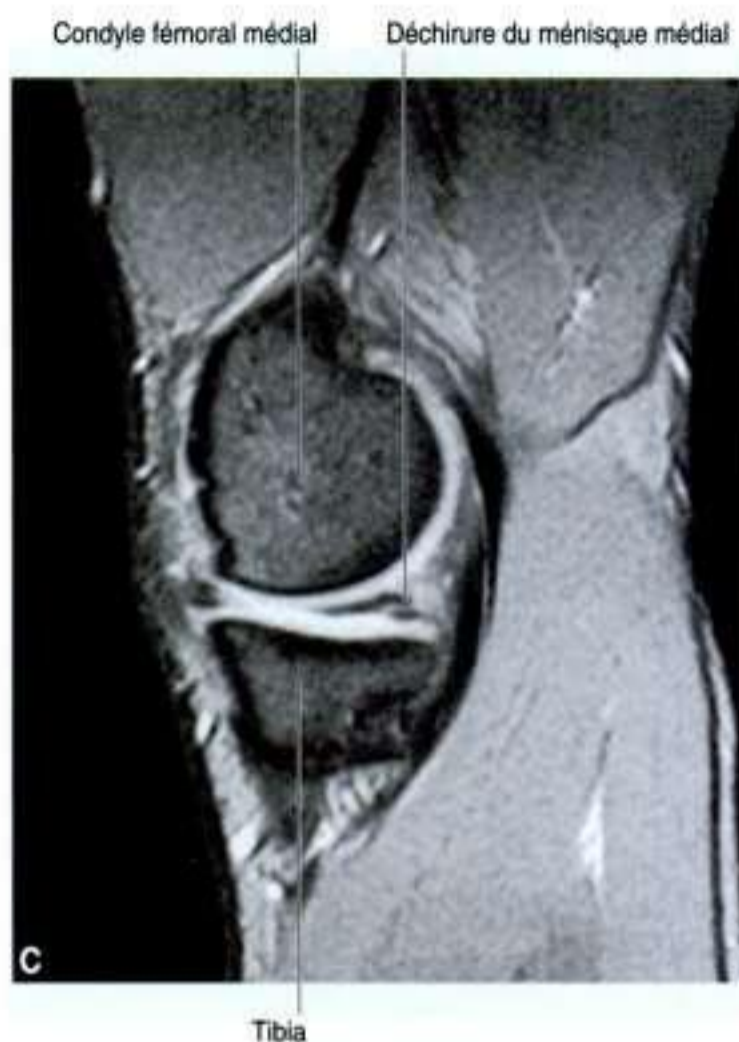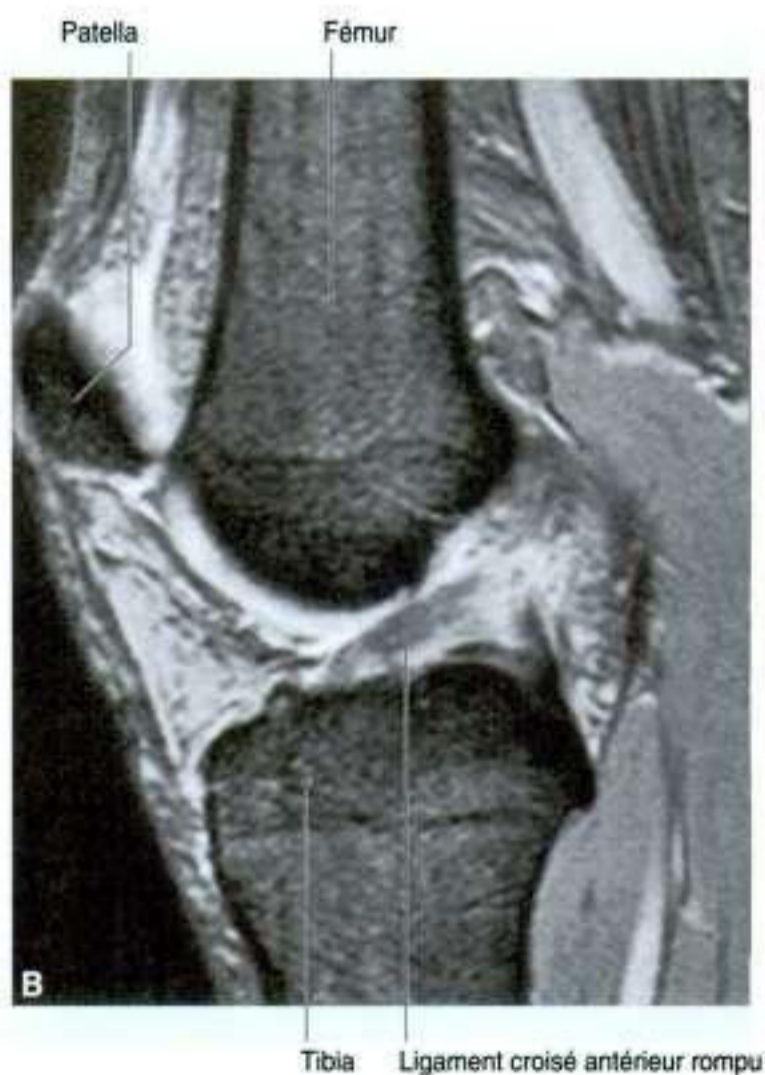

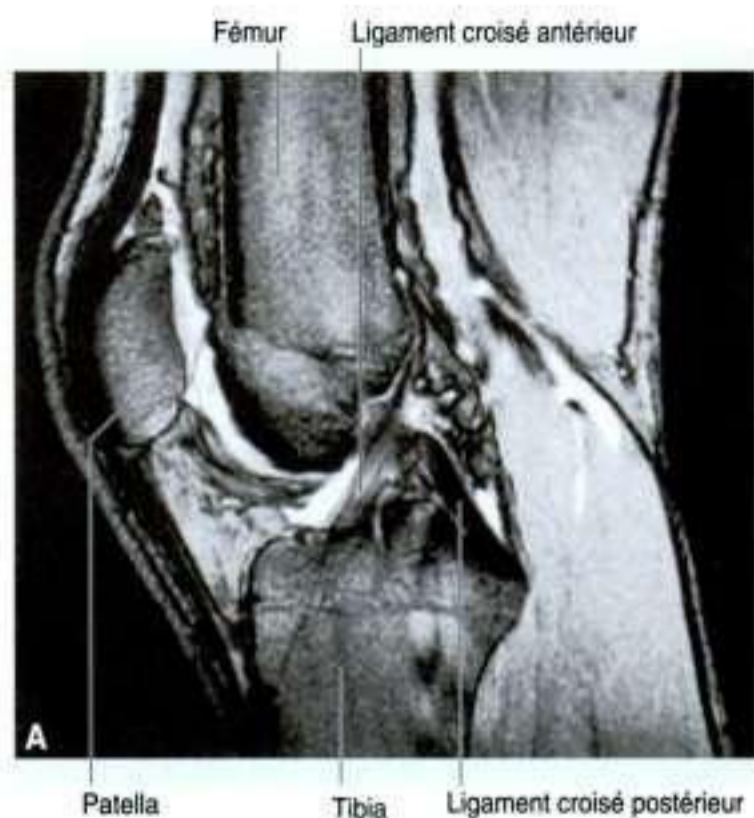
Figure 6.134. A. Imagerie par résonance magnétique (IRM) (pondérée en T1) dans le plan frontal d'un genou normal montrant les ligaments collatéraux médial et latéral et les ménisques médial et latéral. B. IRM (pondérée en T1) dans le plan frontal d'un genou montrant une déchirure du ligament collatéral médial.

(Suite)



Cas 2 (suite)



synoviale et a pénétré dans l'articulation. Ces facteurs favorisent la formation d'un épanchement progressif dans les heures qui suivent le traumatisme.

Le patient subit une reconstruction du ligament croisé antérieur.

Il est difficile de rétablir un néoligament qui doit avoir le même trajet et les mêmes qualités mécaniques que le ligament croisé antérieur. Les chirurgiens ont imaginé différents types de reconstruction du ligament croisé antérieur. Les procédés les plus utilisés recourent à une partie du ligament patellaire ou aux tendons ischiojambiers.

Le patient subit d'autres réparations chirurgicales au niveau du genou.

Le ligament collatéral médial est exploré et réparé par suture. En utilisant les techniques arthroscopiques, la déchirure du ménisque médial est confirmée et traitée pour prévenir d'autres complications.

Figure 6.135. A. Imagerie par résonance magnétique (IRM) (pondérée en T2) dans le plan sagittal montrant les ligaments croisés antérieur et postérieur intacts. B. IRM (pondérée en T2) dans le plan sagittal montrant une rupture du ligament croisé antérieur. C. IRM (pondérée en T2) dans le plan sagittal montrant une lésion du ménisque médial.

Cas 3

Fracture du col du fémur

Une femme âgée de 72 ans est admise aux urgences après une chute à son domicile. Elle se plaint d'une violente douleur de la hanche droite et a une contusion visible sur le côté droit du visage.

À l'admission, il est noté que le membre inférieur droit est plus court que le gauche et est en rotation externe.

Une série de radiographies sont pratiquées comportant une radiographie du pelvis.

Les clichés mettent en évidence une fracture du col du fémur à sa partie moyenne.

Le raccourcissement apparent et la rotation externe du membre inférieur à l'examen clinique sont liés à la contracture des muscles unissant le pelvis aux trochanters et à l'extrémité proximale du fémur. De tous les muscles entourant la hanche, le groupe le plus important est celui des adducteurs (long adducteur, court adducteur et grand adducteur) et le muscle iliopsoas. Ce dernier s'insère sur le petit trochanter et son action assure la rotation externe et l'adduction de la hanche. L'action du muscle iliopsoas s'exerce sur la tête fémorale dans l'acétabulum. Mais quand le col fémoral est fracturé, son action se traduit par une traction sur le fémur proximal attiré en rotation externe. La rotation externe est aggravée par l'action des muscles adducteurs.

Un bilan médical est nécessaire avant d'envisager la chirurgie. Il est important de rappeler que les personnes âgées sont souvent porteuses d'affections connues ou méconnues.

La patiente subit alors une hémiarthroplastie de la hanche.

L'hémiarthroplastie est un procédé qui comporte l'ablation de la tête fémorale et son remplacement par une prothèse. Le col fémoral est soigneusement préparé et la cavité médullaire de la diaphyse fémorale est alésée. Une prothèse

de hanche métallique est insérée dans la cavité médullaire fémorale et la tête de la prothèse est mise en place dans l'acétabulum. Il est important de signaler que l'acétabulum n'est pas systématiquement remplacé dans tous les cas. Le remplacement prothétique de l'acétabulum est utilisé dans des cas appropriés.

L'arthroplastie est le seul procédé utilisé dans les fractures du col du fémur chez les personnes âgées.

La vascularisation de la tête fémorale est assurée de trois façons : l'artère du ligament de la tête, les vaisseaux de la cavité médullaire et les vaisseaux profonds sous-synoviaux cheminant dans les rétinaculum de la capsule de l'articulation de la hanche. Avec l'âge, la cavité médullaire subit une dégénérescence graisseuse remplaçant la moelle osseuse normale et réduisant l'apport sanguin de la tête fémorale. L'artère du ligament de la tête est inconstante et devient, si elle existe, insuffisante, notamment en cas de maladie artérielle associée.

Malheureusement pour cette patiente, la seule vascularisation de la tête fémorale se fait par les vaisseaux synoviaux intra-articulaires qui ont été arrachés par la fracture. Si la patiente avait présenté une fracture trochantérienne, les vaisseaux des freins capsulaires n'étant pas lésés, le risque de nécrose aurait été écarté. Le traitement chirurgical aurait alors utilisé une fixation métallique sans ablation de la tête fémorale.

La patiente est ostéoporotique.

L'ostéoporose est fréquente chez les sujets âgés et particulièrement chez les femmes après la ménopause. Beaucoup de fractures du col fémoral surviennent chez les gens âgés du fait de la fragilité osseuse due à l'ostéoporose. D'autres fractures dues à l'ostéoporose sont fréquentes, notamment les fractures du radius distal et les fractures du rachis dorsolombal.



Cas 4

Thrombose veineuse profonde

Une femme de 28 ans est vue par son médecin généraliste pour un examen de routine d'une grossesse de 36 semaines. Ni la patiente ni sa famille n'ont d'inquiétude au sujet de la grossesse. Cependant, la patiente signale un œdème unilatéral de la jambe gauche qui a augmenté ces deux derniers jours. De plus, le soir avant la visite médicale, elle a ressenti une douleur aiguë au niveau de la poitrine, augmentée par la respiration profonde.

Le médecin de famille prescrit une exploration des veines du membre inférieur gauche par échographie-Doppler.

L'examen aux ultrasons du système vasculaire peut étudier la circulation et déceler une occlusion vasculaire des artères ou des veines.

La sonde étant placée sur la veine fémorale gauche, aucune circulation n'est décelée. De plus, la veine ne pouvant être comprimée, aucune modification de la circulation n'est notée avec la respiration. Une circulation discrète est notée dans la veine fémorale profonde et dans la veine grande saphène. Aucune circulation n'est mise en évidence sur toute la longueur de la veine fémorale et dans la veine poplitée et les veines tibiales.

L'examineur teste la circulation au niveau de l'autre membre inférieur, qui se révèle tout à fait normale. Le massage modéré du mollet provoque une augmentation de la circulation. Il est possible aussi de montrer les variations de la circulation avec la respiration ou les compressions veineuses. Le diagnostic de thrombose veineuse profonde extensive au niveau du membre inférieur gauche est posé.

Certains patients sont, plus que d'autres, prédisposés aux thromboses veineuses. Trois facteurs sont favorables à la survenue d'une thrombose :

- une réduction de la circulation dans les veines peut provoquer une stase veineuse (qui peut être due à l'absence de mouvement). L'effet de pompe des muscles du mollet est essentiel. Une réduction du flux veineux peut se compliquer d'une obstruction de la veine ;

- un traumatisme de la paroi de la veine peut provoquer une thrombose veineuse ;
- l'hypercoagulabilité du sang. Les états d'hypercoagulabilité sont souvent associés à des taux anormaux des facteurs de coagulation, tels que l'antithrombine III, la protéine C et la protéine S.

Chez cette patiente, la compression de la veine iliaque externe gauche par l'utérus gravide est la cause probable de la stase ayant conduit à la thrombose.

La douleur thoracique est due à une embolie pulmonaire.

De petits emboles peuvent se détacher de la tête du thrombus et migrer dans le cœur, puis se loger dans les poumons. Les petits emboles provoquent des douleurs thoraciques de type pleural exacerbées par la respiration. Ces petits emboles peuvent altérer la fonction respiratoire mais peuvent aussi précéder une embolie massive et parfois fatale (figure 6.136).

Une anticoagulothérapie est instituée et la patiente a eu un accouchement sans problème.

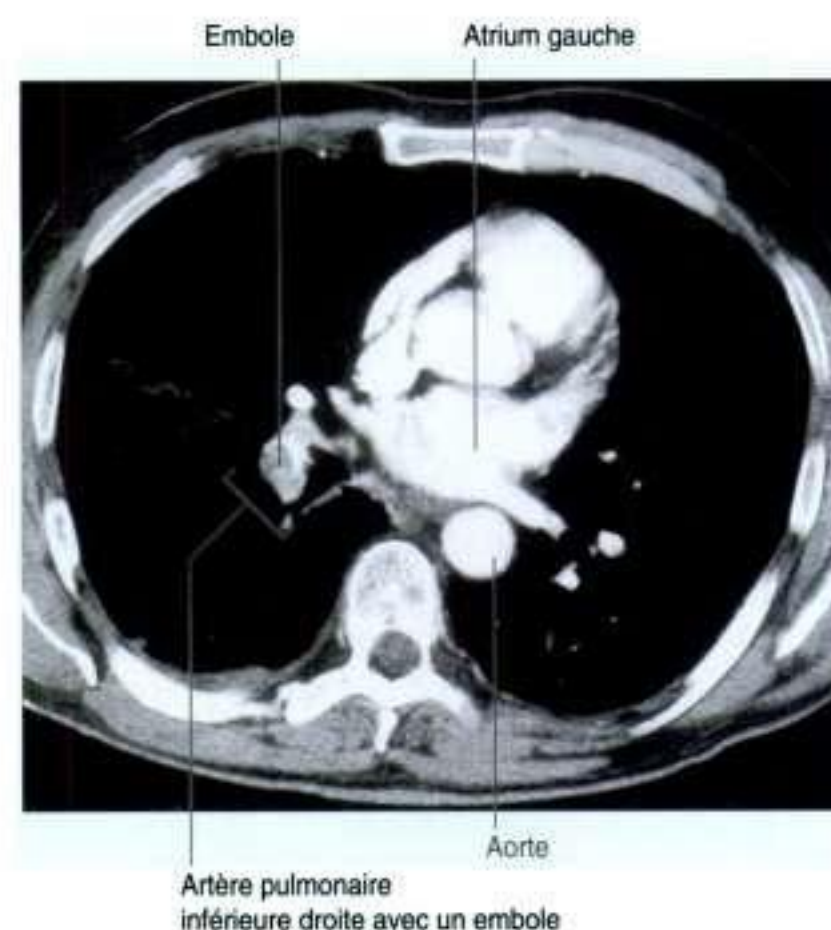


Figure 6.136. Embolie pulmonaire. Tomodensitométrie.

Cas 5

Rupture du tendon calcanéen

Un homme de 45 ans a récemment repris le squash. Durant une partie, il tente un coup droit et ressent une violente douleur dans le talon. Il pense que son partenaire l'a frappé avec sa raquette. Quand il se retourne, il se rend compte que son partenaire est trop loin pour l'avoir frappé.

En quelques minutes, la cheville est le siège d'un œdème. Le patient se rend compte immédiatement qu'il est incapable de toute flexion plantaire active du pied. Un peu plus tard, un hématome apparaît au niveau de la cheville.

Les diagnostics possibles sont une lésion traumatique des os ou des parties molles.

Une lésion osseuse peut être éliminée car il n'y a, à l'examen, aucune douleur au niveau du squelette. Il s'agit d'une lésion des parties molles. À l'examen, on note un œdème de la cheville avec hématome sous-cutané. Le blessé est incapable de se tenir sur la pointe du pied droit et, en position couchée sur le ventre, on peut palper un sillon correspondant à une rupture du tendon calcanéen.

Ce patient présente une histoire typique de rupture du tendon calcanéen. L'imagerie par résonance magnétique (IRM) pratiquée confirme le diagnostic (figure 6.137).

Le patient subit une opération destinée à réparer le tendon.

La guérison est facilement obtenue mais le patient n'a pas repris le squash.

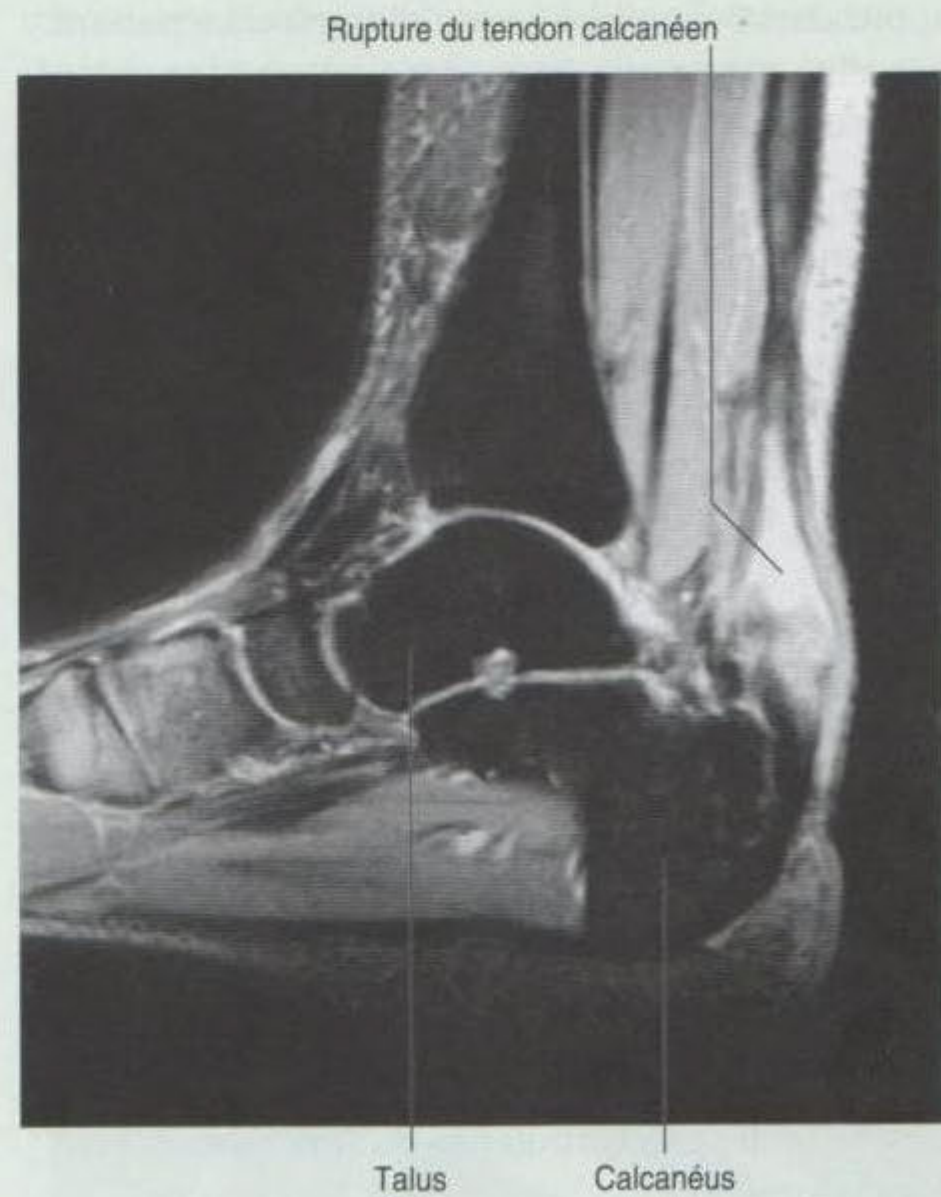

Figure 6.137. IRM (pondérée en T2) dans le plan sagittal de la cheville montrant la rupture du tendon calcanéen.



Cas 6

Anévrisme artériel poplité

Un homme de 67 ans note une tuméfaction à la face postérieure de son genou. La masse mesure approximativement 4 cm de diamètre. Le patient par ailleurs se porte bien et n'a aucun antécédent particulier.

La tuméfaction s'est développée à partir d'un élément de la fosse poplitée.

La fosse poplitée comprend le nerf sciatique (et sa division en deux branches terminales), l'artère et la veine poplitées. Il y a aussi de nombreuses bourses séreuses à la face postérieure du genou et, enfin, les muscles et les tendons de la fosse poplitée. Il est possible que la masse se soit développée à partir de ces structures postérieures du genou comprenant les bourses synoviales, les ménisques, les muscles et les tendons de cette région.

Les masses les plus habituelles dans la fosse poplitée sont les kystes poplités, les anévrismes poplités et les kystes artériels adventiciels.

Un examen clinique attentif révèle que la tumeur est pulsatile et met en évidence à l'auscultation un souffle lié à la turbulence du flux artériel dans l'anévrisme.

Le diagnostic d'anévrisme artériel poplité est posé.

Un anévrisme artériel est une dilatation anormale d'une artère. Il est rare que son diamètre dépasse

5 cm car il est habituellement dépisté avant d'atteindre cette taille.

À la différence des autres anévrismes, l'histoire naturelle des anévrismes poplités est la formation d'un thrombus provoquant une ischémie distale plus qu'une rupture. Il est nécessaire de faire un examen de tout l'arbre artériel pour s'assurer qu'il n'y a pas d'autres anévrismes, notamment au niveau de l'aorte.

L'autre diagnostic possible est un kyste poplité ou un kyste adventiciel.

Le kyste poplité, ou kyste de Baker, est une poche synoviale qui se développe dans la région postéromédiale du genou. Le kyste se développe entre le chef médial du gastrocnémien et le tendon semimembraneux dans la fosse poplitée. Quelquefois, il migre vers le tibia et entoure les tendons qui forment la patte d'oie (sartorius, gracile et semitendineux).

Le kyste artériel adventiciel développé à partir de la paroi de l'artère est peu fréquent.

Une étude aux ultrasons est pratiquée.

Avec une échographie-Doppler (temps réel), les dimensions de l'anévrisme poplité sont évaluées et le flux vasculaire étudié. Les diagnostics de kyste poplité et de kyste adventiciel peuvent être écartés.

Le patient est opéré. Le kyste artériel est excisé et la continuité artérielle rétablie par une greffe interposée. Les suites opératoires sont très simples.

Cas 7

Rupture du ligament talofibulaire antérieur

Une jeune coureuse à pied se présente à son médecin avec un œdème important à la face latérale de la cheville. Courant sur un terrain inégal, la coureuse s'est tordu le pied accidentellement.

Une fracture de la cheville est évoquée.

Des radiographies standard face et profil de la cheville ne révèlent aucune lésion osseuse.

Il est conseillé à la patiente le repos, une déambulation avec béquilles ainsi que la prise d'analgésiques. Le diagnostic porté est celui d'une simple entorse de la cheville.

Au cours des semaines suivantes, le gonflement et l'œdème disparaissent et la patiente reprend la course mais constate que, souvent, sa cheville lâche et est instable. Elle consulte un chirurgien orthopédiste pour un nouveau bilan. L'examen

révèle l'existence d'un tiroir antérieur de la cheville.

À ce stade de l'examen, il est utile de se rappeler le mécanisme du traumatisme. Habituellement, lors de la marche et de la course sur un sol dur, la phase finale de l'appui est accompagnée d'une supination du pied. Si le pied est bloqué dans un trou ou bute sur une motte de terre, cette supination se poursuit et porte la cheville en inversion et flexion plantaire forcées. Ce mouvement provoque une traction anormale sur le complexe ligamentaire latéral, conduisant à une rupture des structures ligamentaires d'avant en arrière. En premier, le ligament talofibulaire antérieur se rompt, suivi du ligament talocalcanéen, puis du ligament talofibulaire postérieur. Dans les cas de ruptures ligamentaires majeures, il faut redouter le risque d'une instabilité permanente de la cheville.

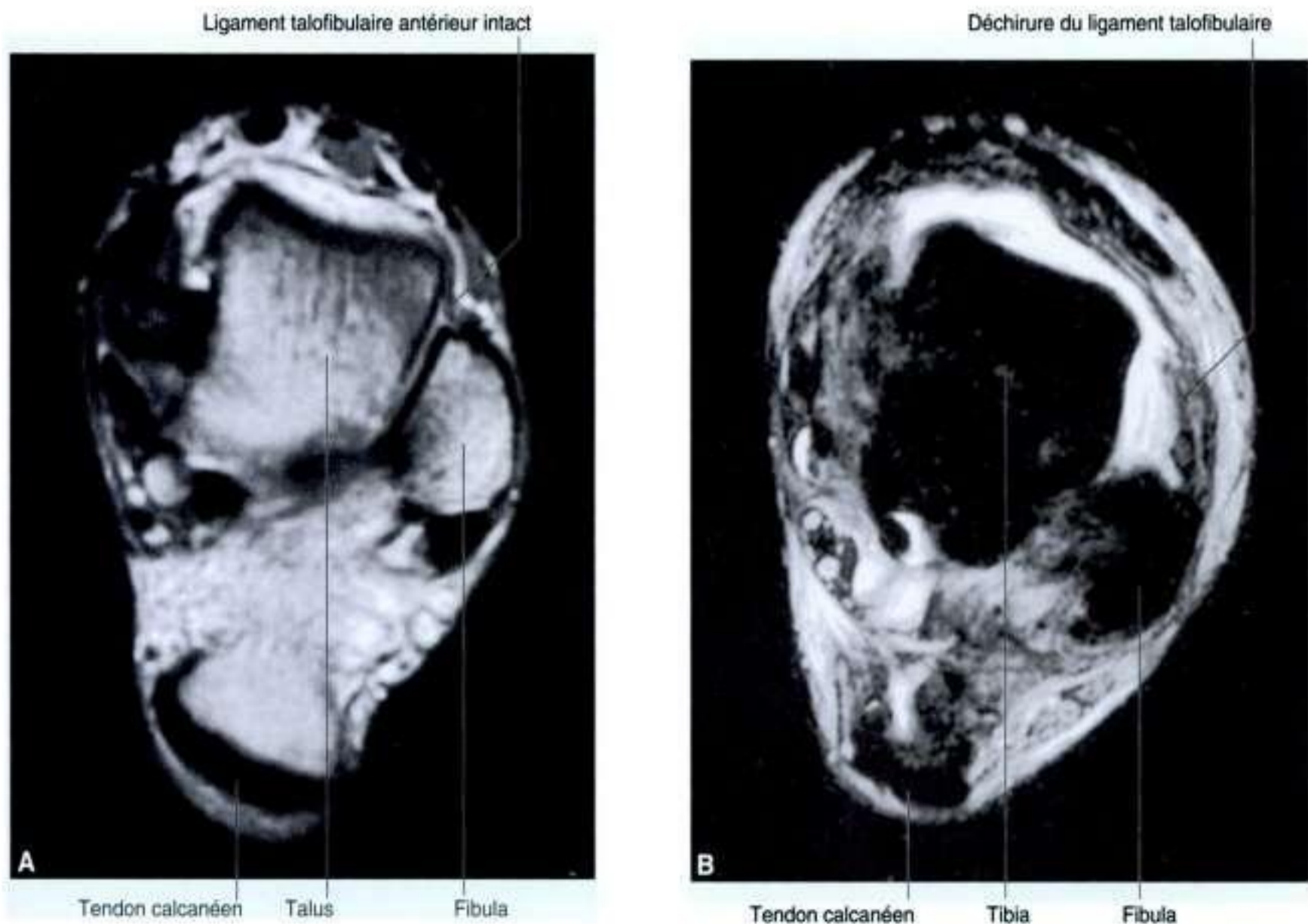

Figure 6.138. A. IRM (pondérée en T1) dans le plan axial d'une cheville normale montrant un ligament talofibulaire antérieur intact. B. Imagerie par résonance magnétique (pondérée en T2) dans un plan axial montrant une déchirure du ligament talofibulaire.

(Suite)

Cas 7 (suite)

À l'examen, tout tiroir antérieur (4 à 5 mm par rapport à la cheville du côté opposé) suggère une rupture du ligament talofibulaire antérieur.

Le ligament talofibulaire antérieur peut être examiné en plaçant les pieds en flexion plantaire maximale. S'il y a 10° de différence entre les deux chevilles, une rupture du ligament talofibulaire antérieur doit être suspectée. La rupture des trois ligaments du complexe latéral est rare, et fréquemment associée à d'autres lésions traumatiques.

Une imagerie par résonance magnétique (IRM) fut pratiquée pour évaluer les lésions.

L'IRM peut être utilisée pour visualiser les ligaments, permettant d'évaluer les lésions des complexes ligamentaires médial et latéral et des tissus mous qui unissent les os de l'arrière-pied.

Malheureusement pour cette patiente, une rupture du ligament talofibulaire antérieur est confirmée (figure 6.138) qui doit être réparée chirurgicalement.



10 questions-réponses

- 1. Un homme est frappé à la face postérolatérale du genou et a une fracture du col de la fibula. Quelles structures sont endommagées et pourquoi a-t-il un pied tombant ?**

Le nerf fibulaire commun a été blessé. Ce nerf passe à la face externe du col de la fibula et innerve les muscles long et court fibulaires. La paralysie de ces muscles se traduit par une perte de la dorsiflexion et de l'éversion, produisant un pied tombant.

- 2. Un patient a une boiterie glutéale droite et un pouls fémoral droit faible. Le pouls fémoral gauche est normal. Où est la lésion (sténose ou occlusion) ?**

Le blocage est au niveau de l'artère iliaque commune droite. Si la lésion siégeait dans l'artère iliaque externe droite, le patient n'aurait pas de claudication glutéale. Si la lésion était dans l'artère iliaque interne droite, le pouls fémoral gauche serait normal.

- 3. Donner deux raisons anatomiques expliquant la luxation latérale de la patella.**

1. La facette articulaire latérale de la patella qui s'articule avec la trochlée fémorale est moins accentuée et plus plate que la facette médiale.
2. L'axe anatomique du fémur place la patella en dedans de la hanche. Il en résulte qu'une contraction du quadriceps fémoral exerce une force latérale sur la patella. L'angle fémorotibial chez les femmes est plus grand que chez les hommes, ce qui explique la plus grande fréquence des luxations de la patella chez les femmes.

- 4. Un coureur de fond se plaint d'une douleur à la face antérolatérale du condyle fémoral latéral lors de la course. Quel élément peut être irrité dans cette région ?**

Le tractus iliotibial est une condensation du fascia lata qui se fixe sur la partie antérolatérale du tibia (tubercule de Gerdy). Le tractus iliotibial se déplace à chaque flexion du genou sur le condyle fémoral. La répétition de ce mou-

vement peut provoquer une irritation locale à l'origine du syndrome du tractus iliotibial.

- 5. Les déchirures méniscocapsulaires sont-elles plus fréquentes dans le compartiment latéral du genou ?**

Non. Il n'y a pas de connexions importantes méniscocapsulaires dans le compartiment latéral du genou. Le ménisque médial est solidaire de la capsule, et donc plus menacé. Les lésions méniscocapsulaires médiales au cours du sport sont plus fréquentes.

- 6. Quel élément anatomique est menacé par une luxation traumatique postérieure ?**

Le nerf sciatique. Le nerf sciatique quitte le pelvis en passant par la grande incisure ischiatique puis descend du bord inférieur du muscle piriforme vers les muscles courts rotateurs de la hanche.

- 7. Un patient se présente avec une bursite prépatellaire. Y a-t-il une communication avec l'articulation du genou ?**

Non, la bourse séreuse suprapatellaire seule est en communication directe avec l'articulation du genou. La plupart des bourses séreuses prépatellaires se développent secondairement et n'ont aucune communication avec l'articulation du genou.

- 8. Un blessé se présente avec un tableau typique de rupture du ligament croisé antérieur. Sur les radiographies de face du genou, on note un petit arrachement osseux du condyle latéral du tibia juste au-dessous du plateau tibial. Quel ligament a été arraché ?**

Le ligament fémorotibial latéral. Une partie de la capsule de l'articulation du genou située sous le ligament collatéral fibulaire unit le fémur au tibia. Cette partie épaissie de la capsule est connue sous le nom de ligament fémorotibial latéral. Chez ce patient, cet arrachement osseux a peu de conséquences cliniques car le ligament collatéral fibulaire est intact.

- 9.** Une radiographie du pied montre un fragment osseux parallèle à la base du 5^e métatarsien sur l'incidence de face. Ce fragment osseux est normal. Pouvez-vous le confirmer ?

Il s'agit du site typique de la tubérosité de la base du 5^e métatarsien. Il est souvent confondu avec une fracture, mais un trait de fracture est perpendiculaire à l'axe du métatarsien et à la direction du fragment osseux.

- 10.** Une fracture ancienne non consolidée du col du talus s'accompagne d'un tassement du dôme talaire. Pourquoi ?

La vascularisation du talus est assurée par des vaisseaux venus du sinus du tarse. Ces vaisseaux sont dirigés vers l'arrière, assurant la vascularisation du corps du talus et du dôme talien. La fracture du col du talus a rompu les vaisseaux, provoquant l'ischémie du dôme astragalien, sa nécrose et secondairement son tassement.

7

Membre supérieur

Vue globale 636

Anatomie régionale 651

Anatomie de surface 765

Cas cliniques 776

Traduction
Jacques Duparc
Jean-Luc Gahdoun

Vue globale

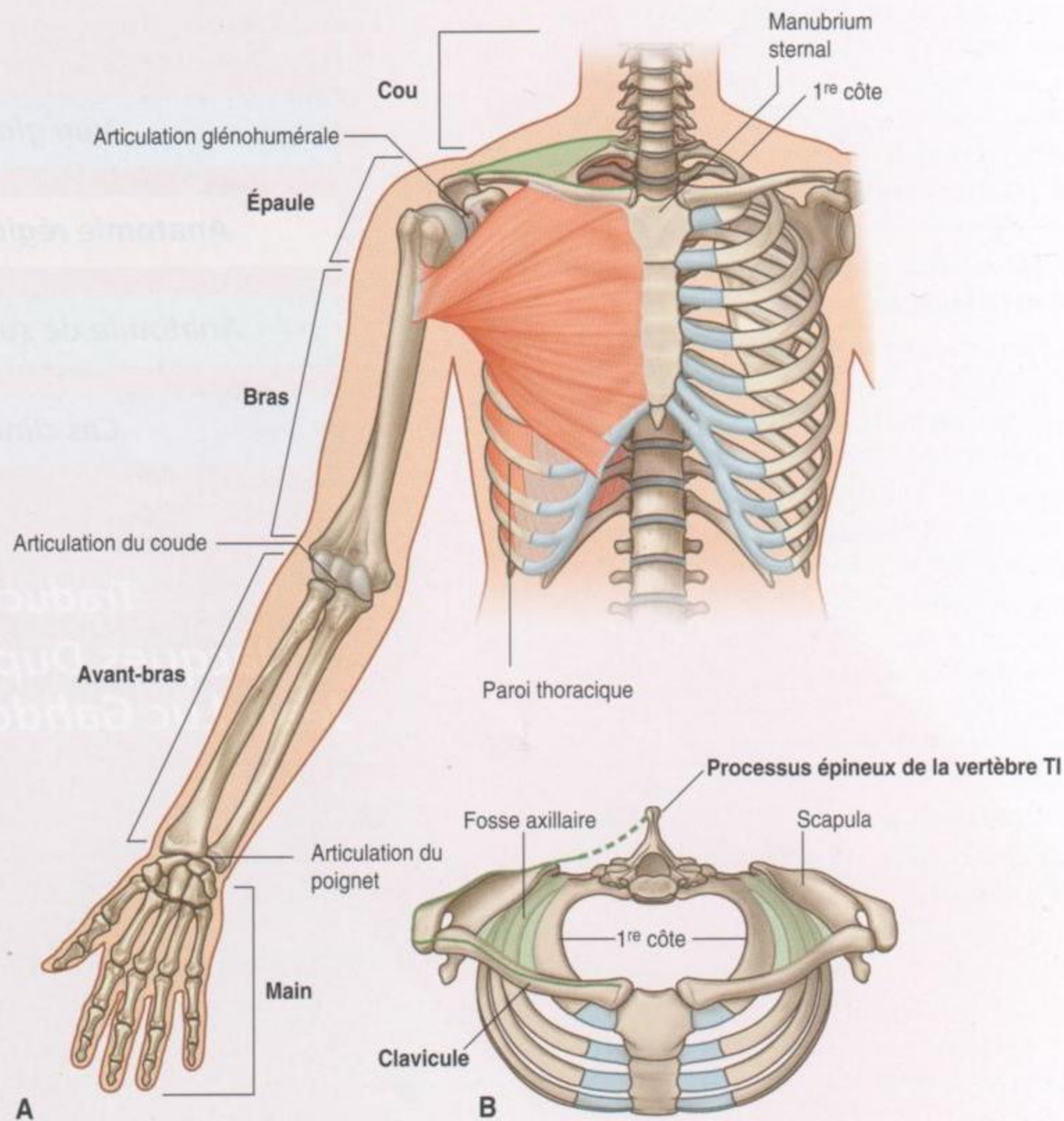
INTRODUCTION

Le membre supérieur est en relation avec la partie latérale de la portion inférieure du cou. Il est attaché au tronc par de nombreux muscles et par l'articulation sternoclaviculaire. En se fondant sur la répartition des articulations majeures du membre supérieur et sur son squelette, on peut le diviser en quatre segments : épaule, bras, avant-bras et main (figure 7.1A).

L'épaule est la partie du membre supérieur attachée au tronc (figure 7.1B).

Le bras est la partie du membre supérieur comprise entre l'épaule et le coude ; l'avant-bras est situé entre le coude et le poignet ; et la main est le prolongement du poignet.

La région axillaire, le pli du coude et le canal carpien sont des zones de transition entre les différentes



parties du membre (figure 7.2). D'importantes structures tendineuses, vasculaires et nerveuses passent à travers ou sont en relation avec ces régions.

La région axillaire est une pyramide irrégulière délimitée par les muscles et les os de l'épaule et par la face latérale de la paroi thoracique. L'apex, ou ouverture supérieure, s'ouvre directement dans la partie basse du cou. La peau de la fosse axillaire forme le plancher. Toutes les structures majeures qui passent du cou au bras traversent la fosse axillaire.

Le pli du coude est une dépression triangulaire délimitée par les muscles antérieurs de l'articulation du coude. La principale artère, l'artère brachiale, et les principaux nerfs des membres supérieurs, dont le nerf médian, passent du bras à l'avant-bras en traversant le pli du coude.

Le canal carpien est la voie d'accès de la main. Les parois postérieure, latérale et médiale du canal forment une arche constituée par les petits os du carpe

de la partie proximale de la main. Une épaisse bande de tissu conjonctif, le *retinaculum des fléchisseurs des doigts*, relie les deux bords de l'arche et forme la paroi antérieure du tunnel. Le nerf médian et tous les tendons fléchisseurs passent de l'avant-bras aux doigts de la main par le canal carpien.

FONCTIONS

Positionnement de la main

À l'inverse du membre inférieur qui sert de support au corps et assure la stabilité et la locomotion, le membre supérieur, mobile, a comme fonction essentielle de positionner la main dans l'espace.

L'épaule est attachée au tronc essentiellement par des muscles. Elle est de ce fait très mobile par rapport au corps. Les glissements antérieur et postérieur et la rotation de la scapula sur la paroi thoracique modifient considérablement la position de l'**articulation glénohumérale (articulation de l'épaule)** et, par voie de conséquence, augmentent la portée de la main (figure 7.3). L'articulation glénohumérale permet au bras de se mouvoir autour de trois axes dans l'espace avec une grande amplitude. Les mouvements du bras au niveau de cette articulation sont la flexion, l'extension, l'abduction, l'adduction, la rotation latérale (rotation externe) et la rotation médiale (rotation interne) (figure 7.4).

Le principal mouvement de l'**articulation du coude** est la flexion et l'extension de l'avant-bras (figure 7.5A). À l'autre extrémité de l'avant-bras, la partie distale de l'os latéral, le radius, peut tourner autour de la tête de l'os médial adjacent, l'ulna. La main, articulée avec le radius, peut facilement se mouvoir et se présenter soit la paume en avant, soit la paume en arrière grâce à la rotation de la partie distale du radius autour de l'ulna (figure 7.5B). Ce mouvement, appelé pronation, se situe entièrement au niveau de l'avant-bras. La supination permet de ramener la main en position anatomique.

Au niveau de l'**articulation du poignet**, la main peut être le siège de nombreux mouvements : inclinaison ulnaire, inclinaison radiale, flexion, extension et circumduction (figure 7.6). Ces mouvements, combinés avec ceux de l'épaule, du bras et de l'avant-bras, permettent à la main l'accès à un grand espace d'utilisation par rapport au corps.

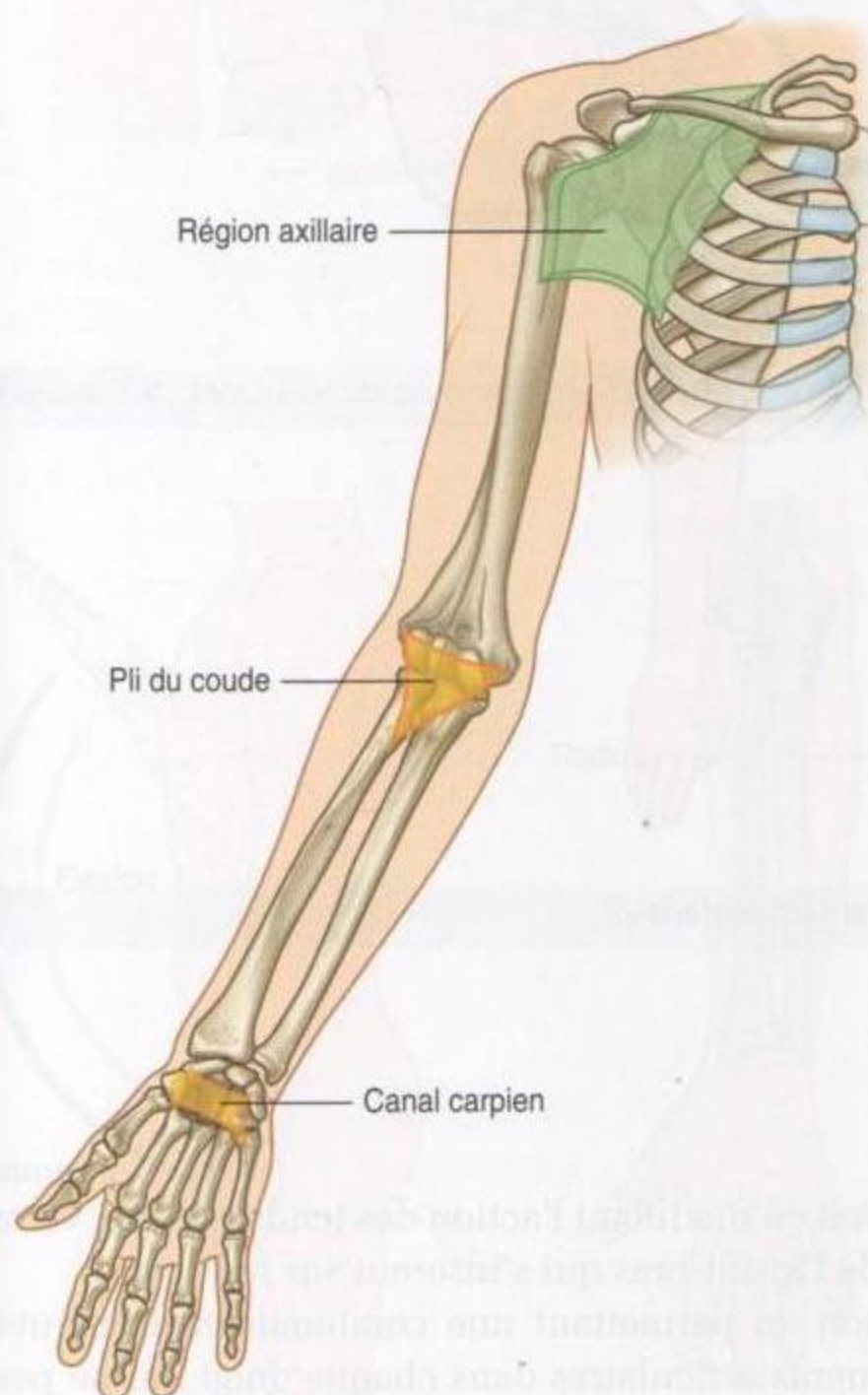


Figure 7.2. Zones de transition du membre supérieur.

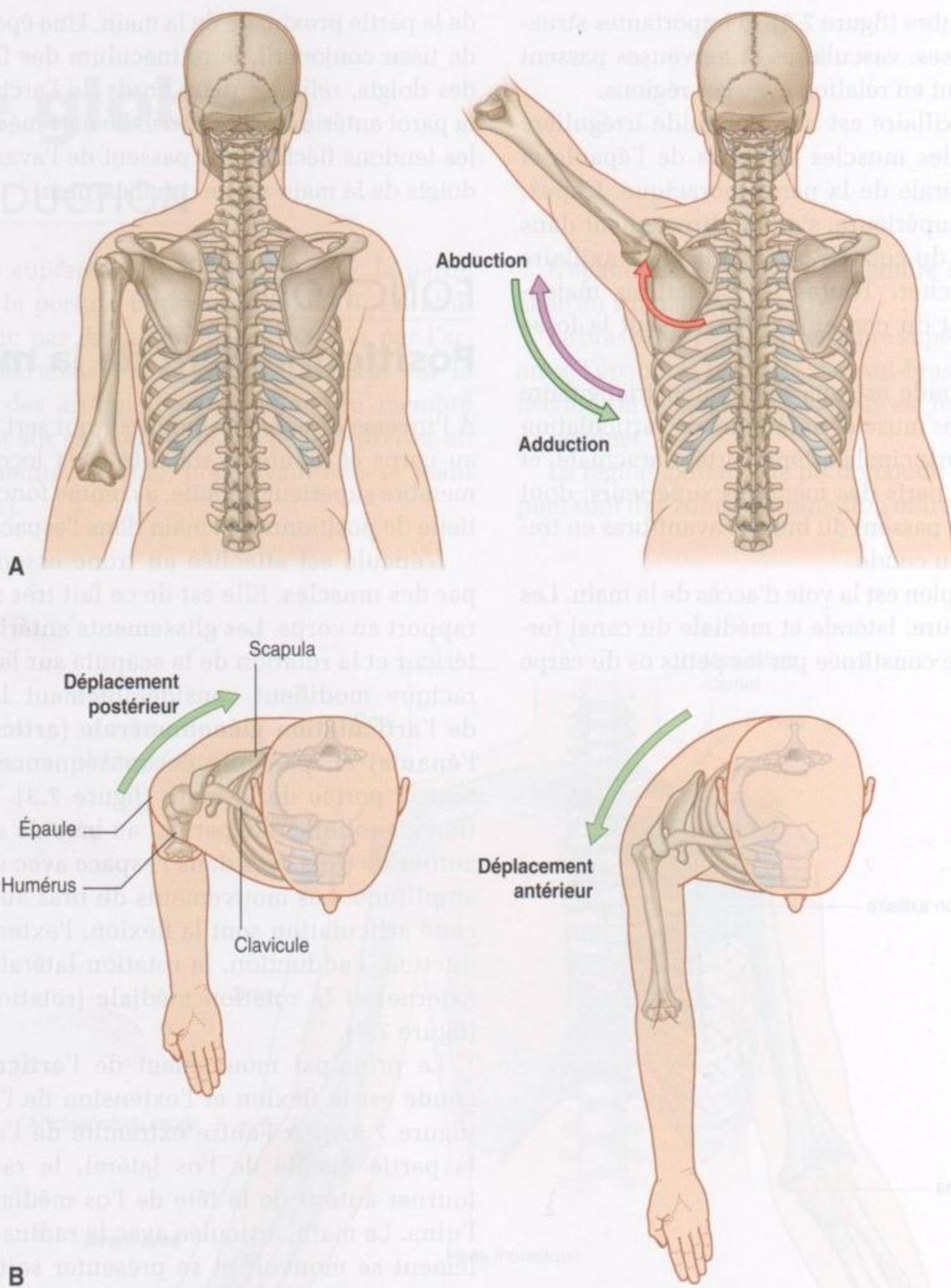


Figure 7.3. Mouvements de la scapula. **A.** Rotation. **B.** Déplacement antéropostérieur.

La main, outil mécanique

Une des principales fonctions de la main est de saisir et de manipuler les objets. La préhension des objets est généralement réalisée par la flexion des doigts contre le pouce. En fonction du type de prise, les muscles de la main agissent :

- soit en modifiant l'action des tendons longs venus de l'avant-bras qui s'insèrent sur les doigts ;
- soit en permettant une combinaison de mouvements articulaires dans chaque doigt qui ne peuvent être générés par la seule action des tendons longs fléchisseurs et longs extenseurs venant de l'avant-bras.

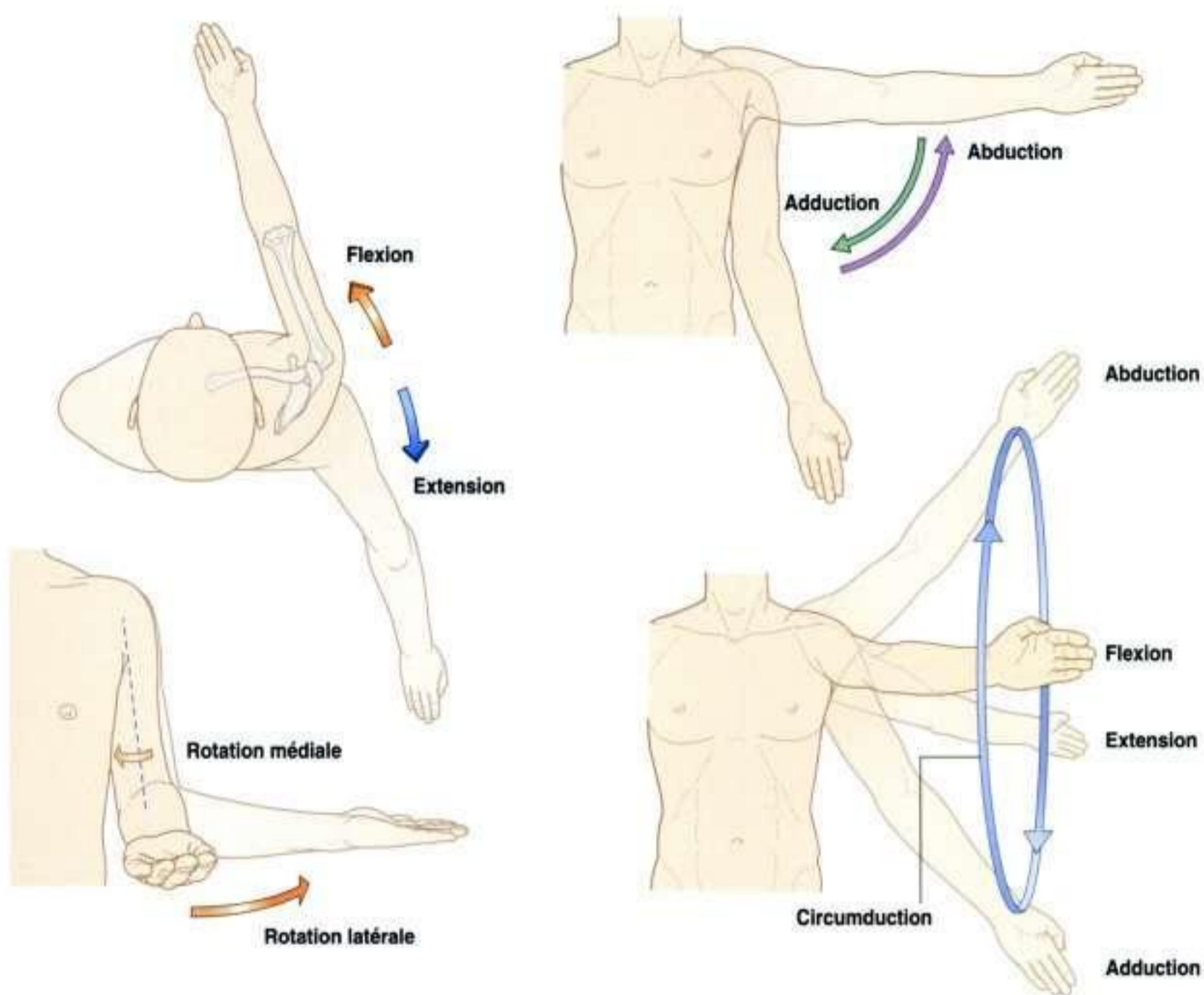


Figure 7.4. Mouvements du bras et de l'articulation glénohumérale.

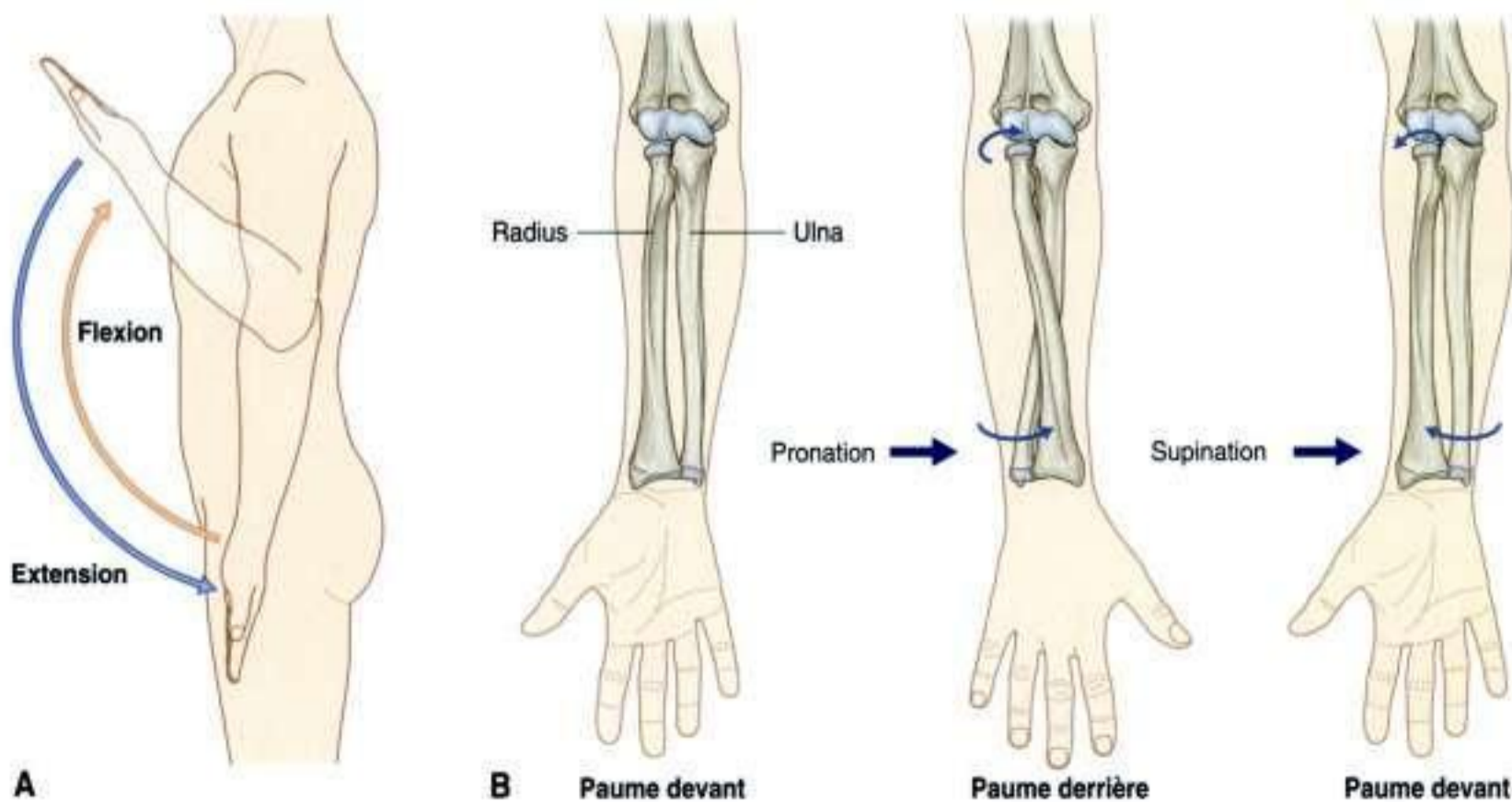


Figure 7.5. Mouvement de l'avant-bras. A. Flexion et extension au coude. B. Pronation et supination.

© 2006 Elsevier Masson SAS. Tous droits réservés

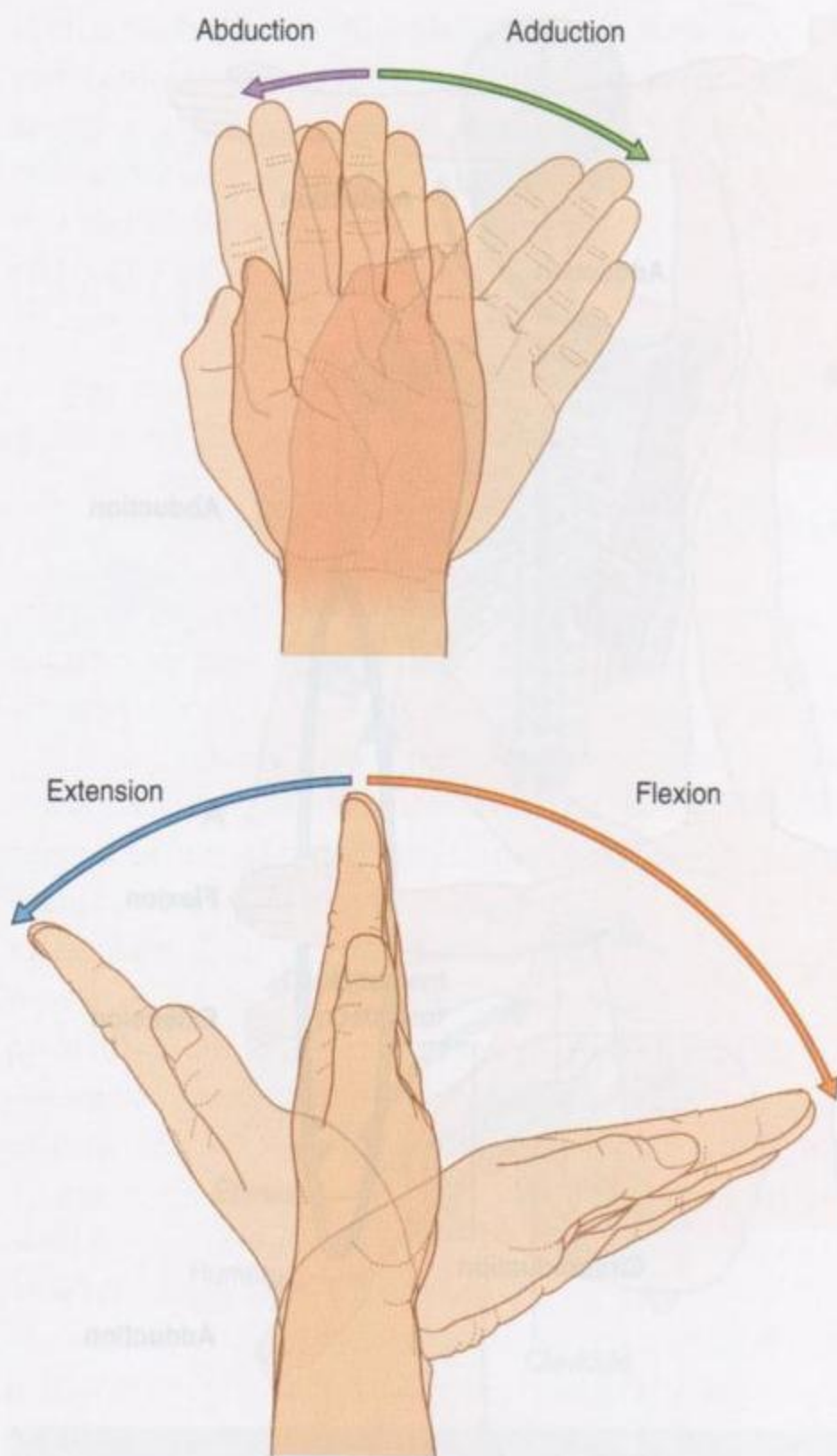


Figure 7.6. Mouvements de la main au poignet.

La main, outil sensoriel

La main est utilisée pour discerner les objets par le toucher. Les pulpes à la face palmaire de l'extrémité des doigts contiennent une haute densité de récepteurs sensoriels somatiques. Par ailleurs, le cortex sensoriel du cerveau dévolu à l'interprétation de l'information de la main et en particulier du pouce est largement disproportionné par rapport à d'autres régions de la peau.

ÉLÉMENTS ANATOMIQUES

Squelette et articulations

Les os de l'épaule sont la scapula, la clavicule et la partie proximale de l'humérus (figure 7.7).

La clavicule s'articule médialement avec le sternum et latéralement avec l'acromion de la scapula, qui passent en voûte au-dessus de l'articulation glénohumérale de la scapula et de la tête de l'humérus (articulation glénohumérale). L'articulation glénohumérale permet les mouvements de flexion, d'extension, d'abduction, d'adduction, de rotation médiale, de rotation latérale et de circumduction du bras.

L'humérus est l'os du bras (figure 7.7). La partie distale de l'humérus est articulée avec les os de l'avant-bras au niveau de l'articulation du coude. Cette articulation permet les mouvements de flexion et d'extension de l'avant-bras.

L'avant-bras contient deux os :

- l'os latéral est le radius ;
- l'os médial est l'ulna (figure 7.7).

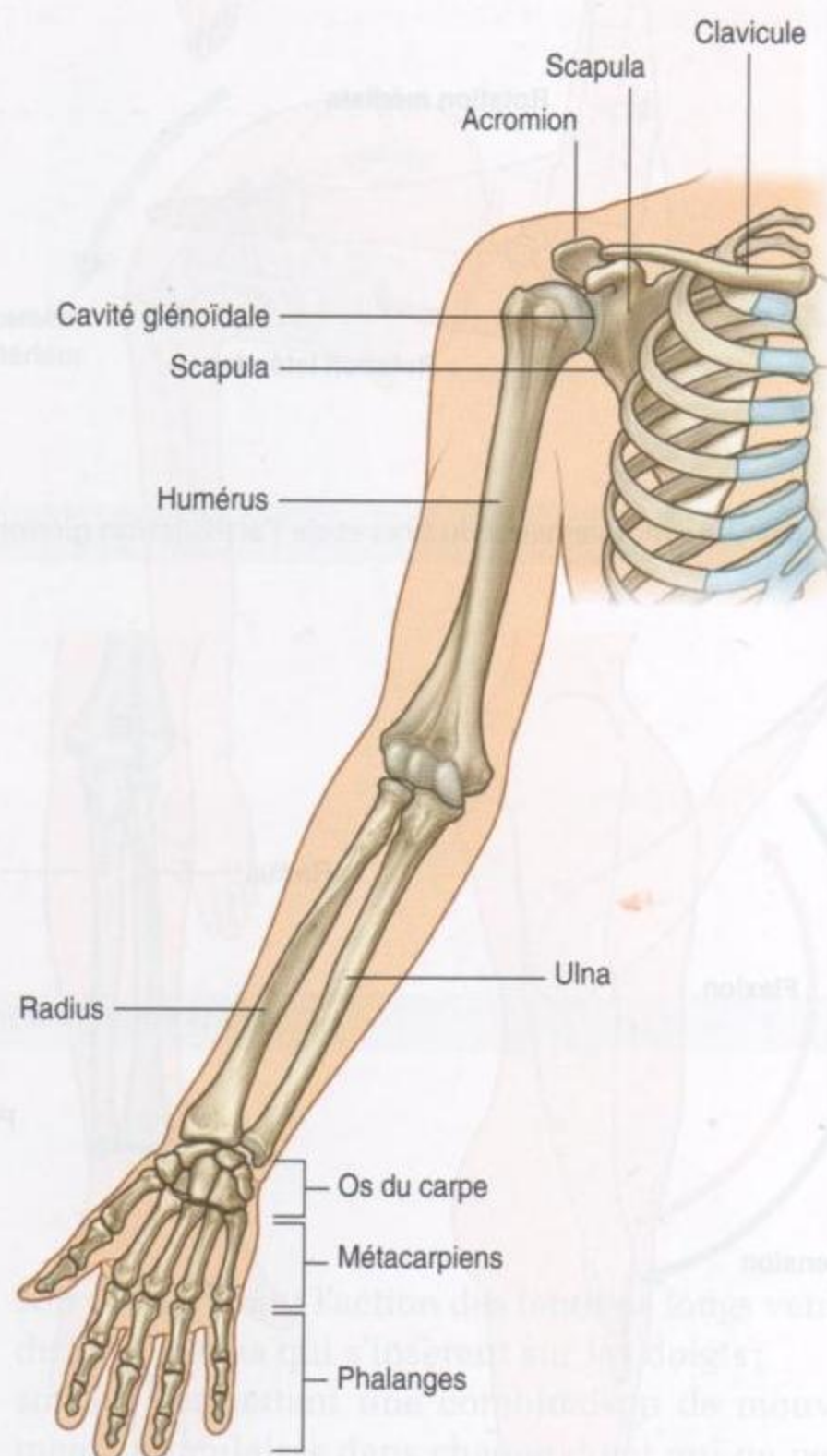


Figure 7.7. Os du membre supérieur.

Au niveau de l'articulation du coude, les extrémités proximales du radius et de l'ulna s'articulent entre elles et avec l'humérus distal.

En plus de la flexion et de l'extension de l'avant-bras, le coude permet au radius de tourner sous l'humérus tout en glissant contre l'extrémité supérieure de l'ulna permettant la pronation et la supination de la main.

Les parties distales de l'ulna et du radius s'articulent aussi entre elles. Cette articulation permet à la partie distale du radius de basculer de la partie latérale à la partie médiale de l'ulna durant la pronation de la main.

L'articulation du poignet est formée par l'extrémité distale du radius et les os du carpe de la main, et par un disque articulaire entre la partie distale de l'ulna et les os du carpe. Le poignet permet les mouvements d'abduction, d'adduction, de flexion et d'extension de la main.

Les os de la main sont les os du carpe, du métacarpe et des phalanges (figure 7.7).

Les cinq doigts de la main sont le pouce, l'index, le majeur, l'annulaire et l'auriculaire.

Les articulations entre les huit os du carpe ne permettent que des mouvements limités. Les os du carpe fonctionnent, le plus souvent, comme un bloc unique.

Les cinq métacarpiens, un pour chaque doigt, sont les premiers composants squelettiques de la main (figure 7.7).

L'articulation entre le métacarpien du pouce (1^{er} métacarpien) et un des os du carpe permet une plus grande mobilité que celle des articulations carpométacarpiennes des doigts longs.

Distalement, les têtes des 2^e, 3^e, 4^e et 5^e métacarpiens (excepté celui du pouce) sont reliées par de puissants ligaments. L'absence de connexion ligamentaire entre les métacarpiens du pouce et de l'index et l'**articulation en selle** biaxiale entre le métacarpien du pouce et le carpe permettent au pouce d'avoir une plus grande liberté de mouvement que tous les autres doigts de la main.

Les os des doigts sont les phalanges (figure 7.7). Le pouce en a deux alors que les autres doigts en ont trois.

Les articulations métacarpophalangiennes sont des **articulations condyliennes** biaxiales (**articulations ellipsoïdes**) qui permettent les mouvements d'abduction, d'adduction, de flexion, d'extension et de circumduction (figure 7.8). L'abduction et l'adduction des doigts sont définies par référence à un axe qui passe par le centre du 3^e doigt en position anatomique. Le 3^e doigt ou majeur peut donc se mettre en abduction à la fois médialement et latéralement et retourner à sa position axiale en adduction. Les articulations interphalangiennes sont essentiellement des **articulations charnières** qui autorisent la flexion et l'extension.

Muscles

Quelques muscles de l'épaule, comme les muscles trapèze, élévateur de la scapula et rhomboïdes, attachent la scapula et la clavicule au tronc. D'autres muscles attachent la clavicule et la scapula à la partie interne de la partie proximale de l'humérus.

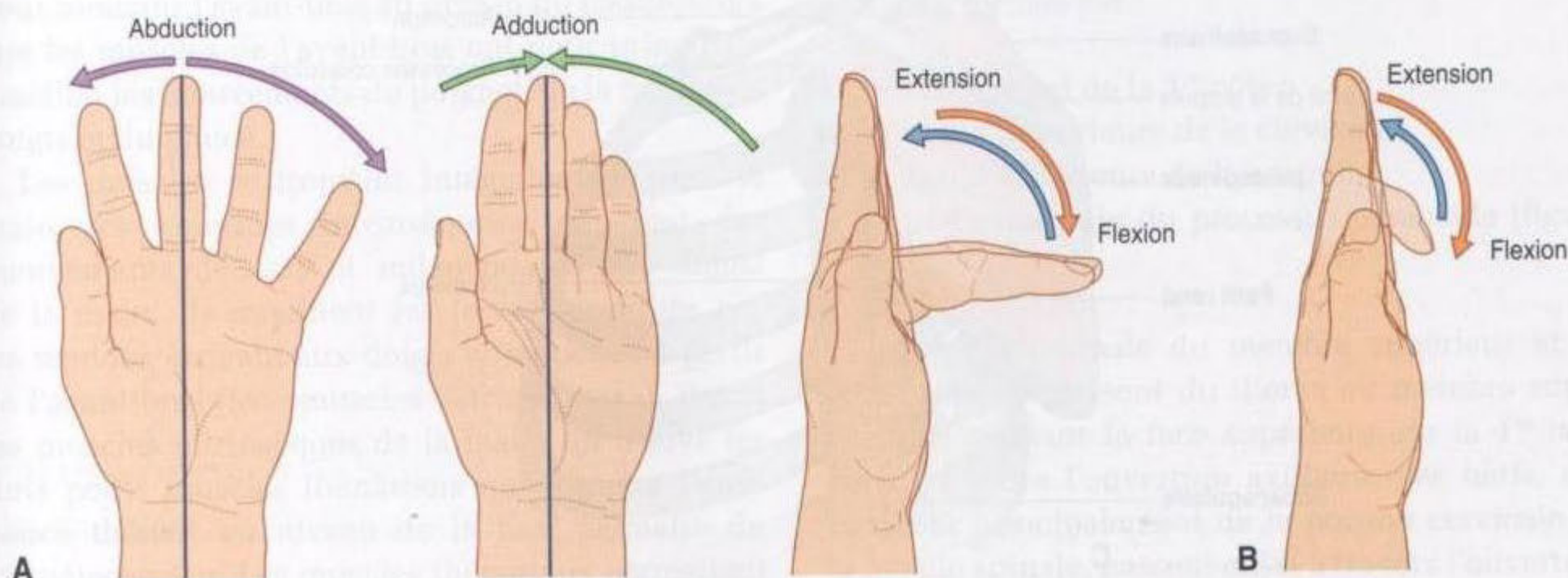


Figure 7.8. A. Mouvements des articulations métacarpophalangiennes. B. Mouvements des articulations interphalangiennes.

Ce sont les muscles grand pectoral, petit pectoral, grand dorsal, grand rond et deltoïde (figure 7.9A,B). Les plus importants de ces muscles sont les muscles de la coiffe des rotateurs – subscapulaire, supraépineux, infraépineux et petit rond – qui unissent la scapula à l’humérus, et assurent la coaptation et les mobilités actives de l’articulation glénohumérale (figure 7.9C).

Les muscles dans le bras et l’avant-bras sont séparés en compartiments antérieur (fléchisseurs) et postérieur (extenseurs) par les fascias, le squelette et les ligaments (figure 7.10).

Le compartiment antérieur du bras s’étend sur la partie antérieure du bras et est séparé des muscles du compartiment postérieur par l’humérus et des septums intermusculaires médiaux et latéraux. Ces

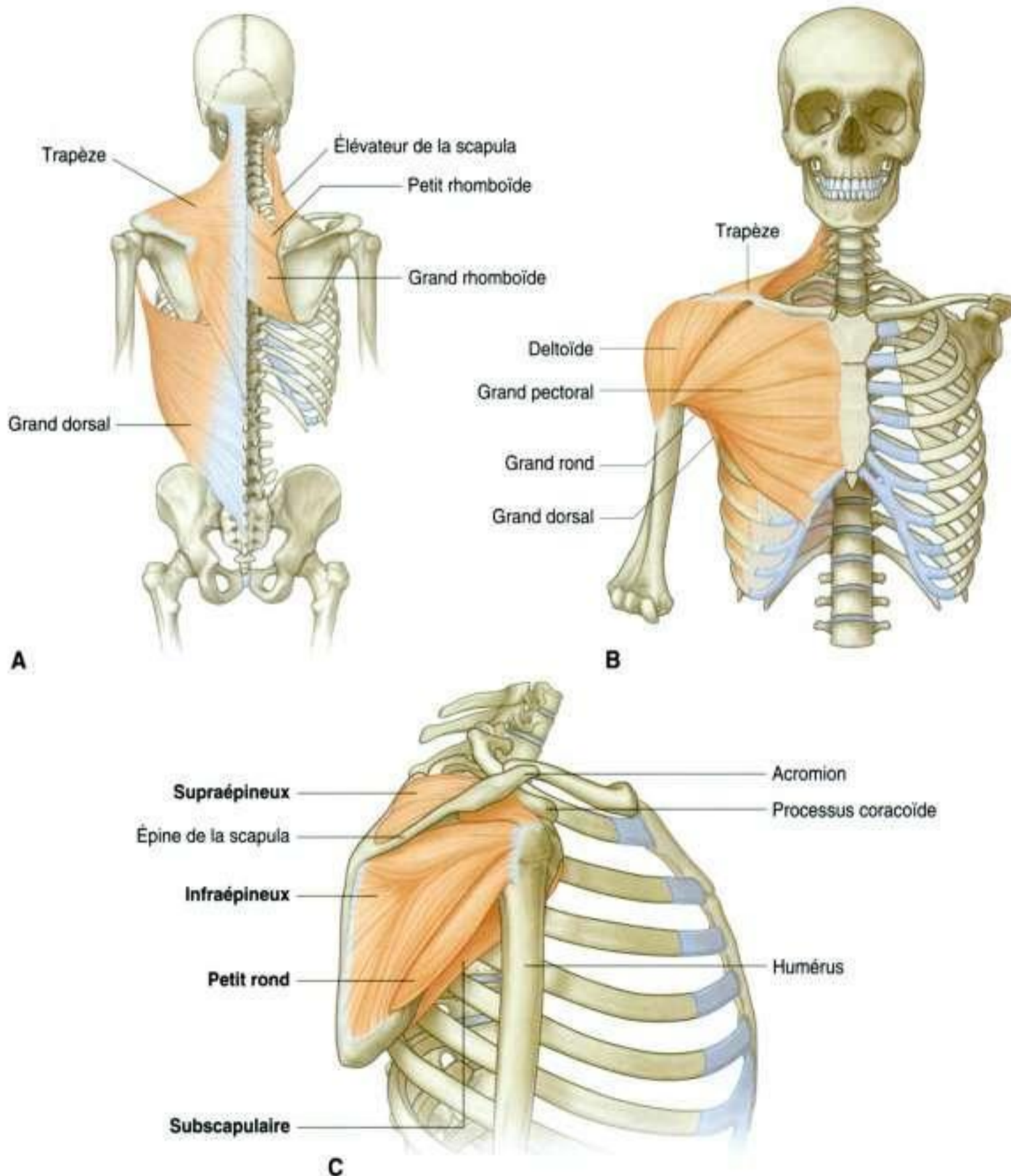


Figure 7.9. Muscles de l’épaule. **A.** Épaule postérieure. **B.** Épaule antérieure. **C.** Muscles de la coiffe des rotateurs.

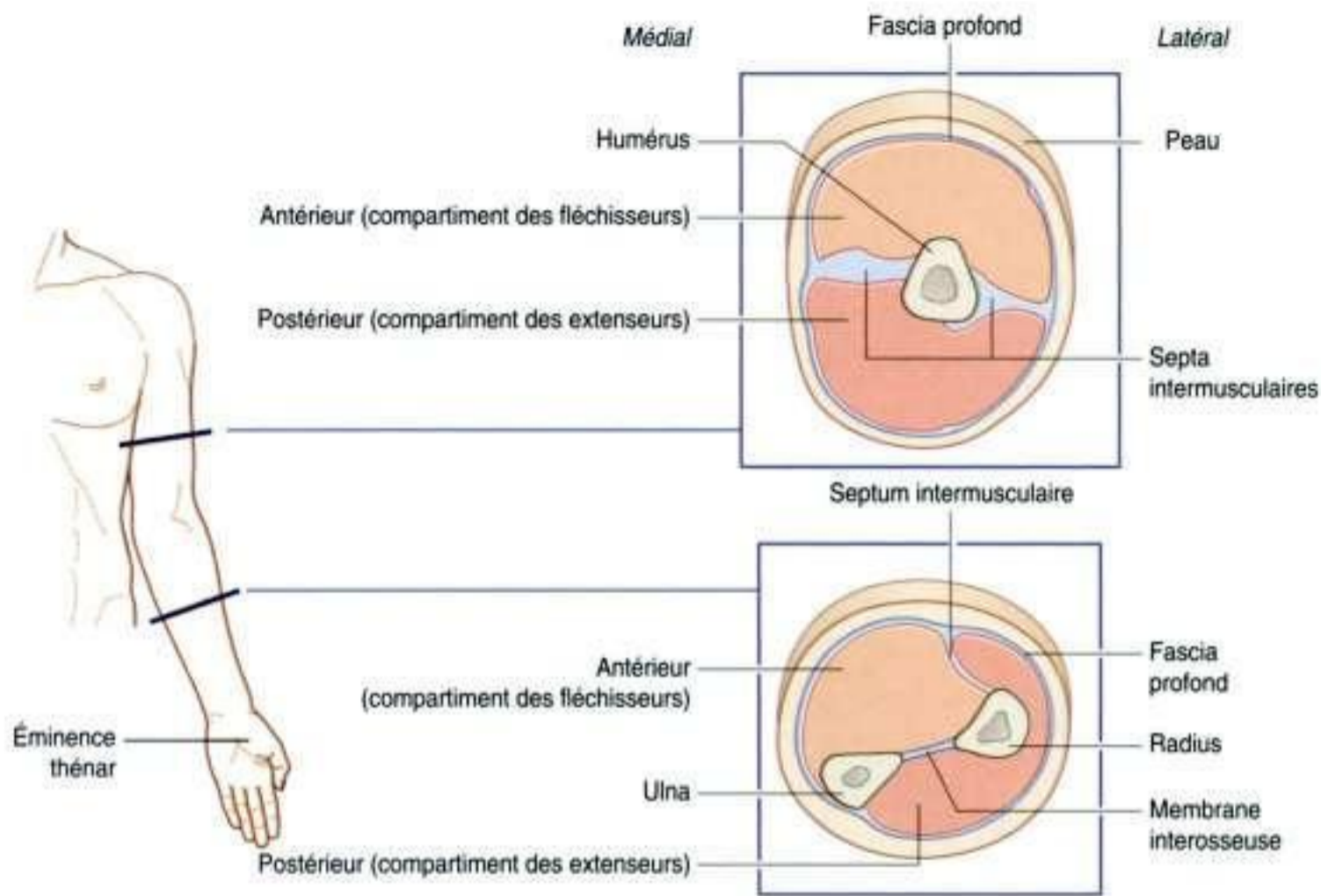


Figure 7.10. Contenu musculaire du bras et de l'avant-bras.

septums intermusculaires sont en continuité avec les fascias profonds qui entourent le bras et s'attachent sur les bords de l'humérus.

Dans l'avant-bras, les compartiments antérieur et postérieur sont séparés par un septum intermusculaire latéral, le radius, l'ulna et par une membrane interosseuse qui joint les bords adjacents du radius et de l'ulna (figure 7.10).

Les muscles du bras agissent principalement pour mouvoir l'avant-bras au niveau du coude, alors que les muscles de l'avant-bras ont pour principale fonction les mouvements du poignet, de la main, des doigts et du pouce.

Les muscles se trouvant intégralement dans la main, les « muscles intrinsèques », génèrent des mouvements délicats et indépendants des doigts de la main. Ils modifient les forces produites par les tendons arrivant aux doigts et au pouce à partir de l'avant-bras (les « muscles extrinsèques »). Parmi les muscles intrinsèques de la main, on trouve les trois petits muscles thénariens qui forment l'**éminence thénar**, au niveau de la face palmaire du 1^{er} métacarpien. Les muscles thénariens permettent au pouce de se mouvoir de manière relativement indépendante par rapport aux autres doigts.

RAPPORTS AVEC LES AUTRES RÉGIONS

Cou

Le membre supérieur est directement relié au cou et est situé sur chaque côté de l'**ouverture thoracique supérieure**. On retrouve à la base du cou l'ouverture axillaire, formée par :

- le bord latéral de la 1^{re} côte ;
- la partie postérieure de la clavicule ;
- la partie supérieure de la scapula ;
- la partie médiale du processus coracoïde (figure 7.11).

L'artère principale du membre supérieur et sa veine satellite passent du thorax au membre supérieur en croisant la face supérieure de la 1^{re} côte pour rejoindre l'ouverture axillaire. Les nerfs, qui viennent principalement de la portion cervicale de la moelle spinale, passent aussi à travers l'ouverture axillaire et la fosse axillaire pour atteindre le membre supérieur.

Dos et paroi thoracique

Les muscles qui relient le squelette de l'épaule au tronc sont aussi en relation avec le dos et la paroi thoracique. Ils comprennent les muscles trapèze, élévateur de la scapula, petit rhomboïde, grand rhomboïde et grand dorsal (figure 7.12).

Le sein à la face antérieure de la paroi thoracique a un certain nombre de connexions avec

la fosse axillaire et le membre supérieur. Il est situé sur le muscle grand pectoral qui forme la plus grande partie de la paroi antérieure de la fosse axillaire et qui attache l'humérus à la paroi thoracique (figure 7.13). Souvent, une partie du sein connue sous le nom de prolongement axillaire s'étend du bord latéral du grand pectoral à la fosse axillaire.

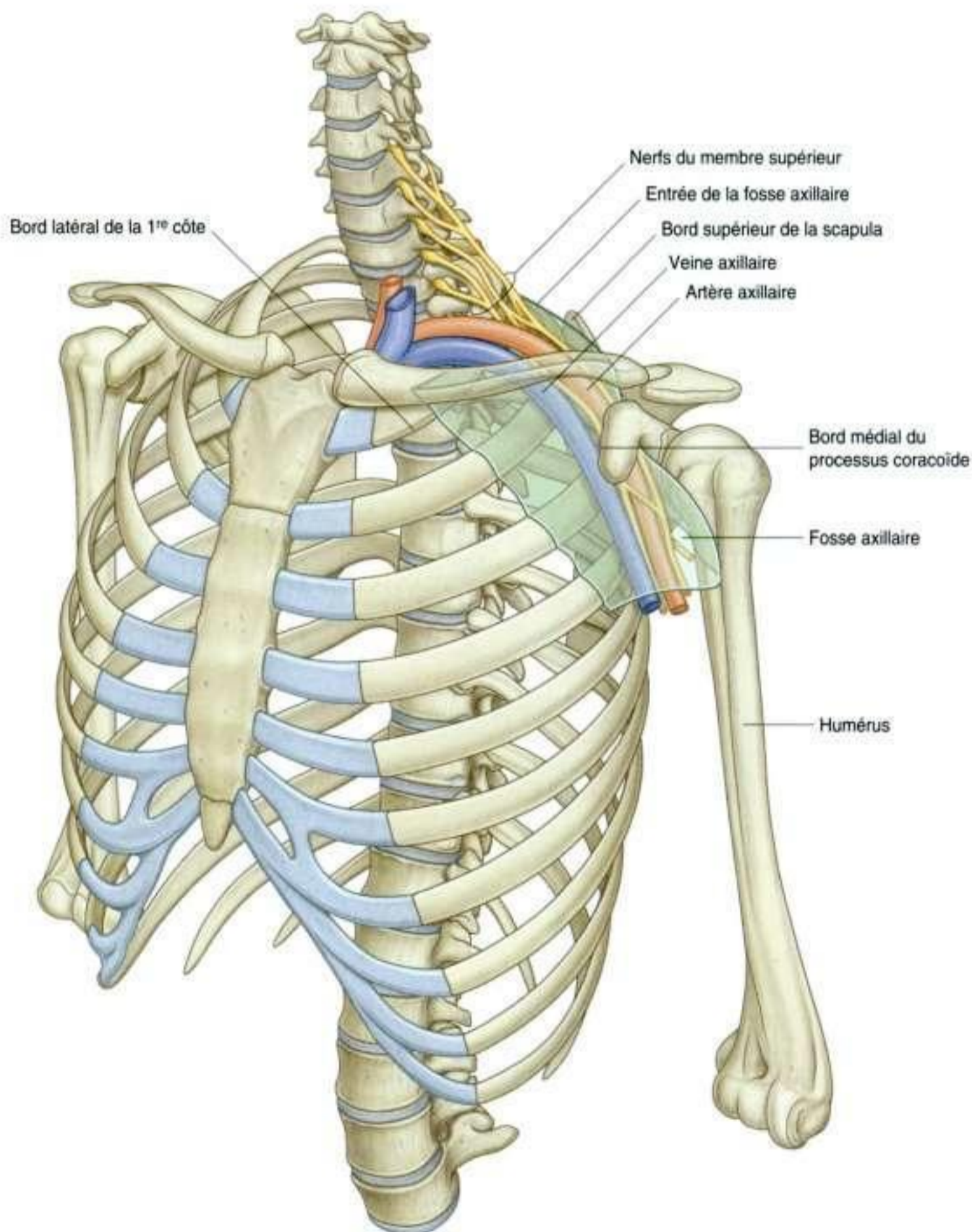


Figure 7.11. Relations entre le membre supérieur et le cou.

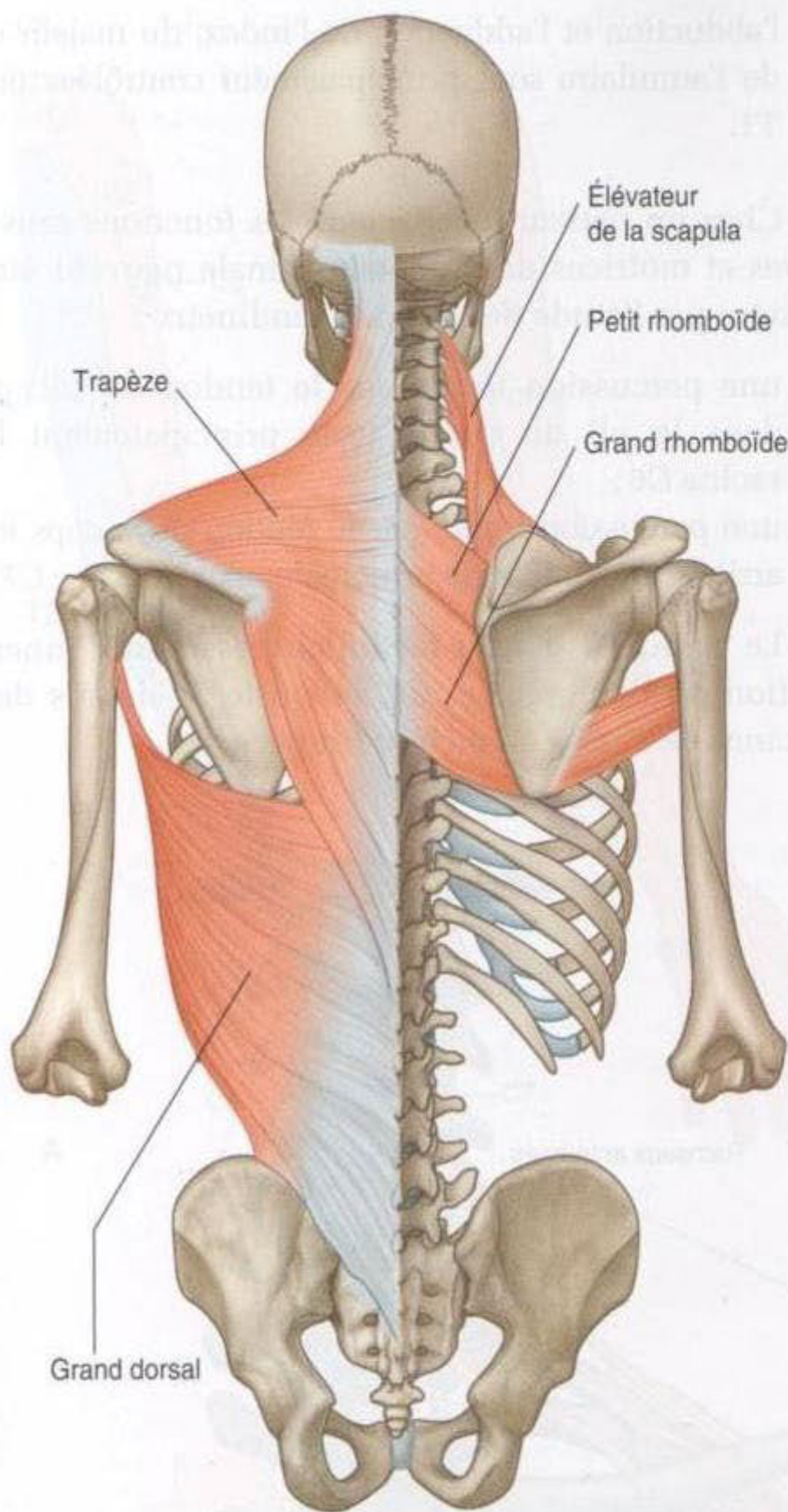


Figure 7.12. Muscles du dos et paroi thoracique.

Le drainage lymphatique des parties supérieure et latérale du sein se fait de manière prédominante au niveau des nœuds lymphatiques axillaires. Plusieurs artères et veines, qui nourrissent ou drainent la glande mammaire, sont aussi tributaires des principaux vaisseaux de la fosse axillaire.

POINTS CLÉS

Innervation par les nerfs cervicaux et thoraciques supérieurs

L'innervation du membre supérieur est assurée par le plexus brachial qui est formé par les rameaux

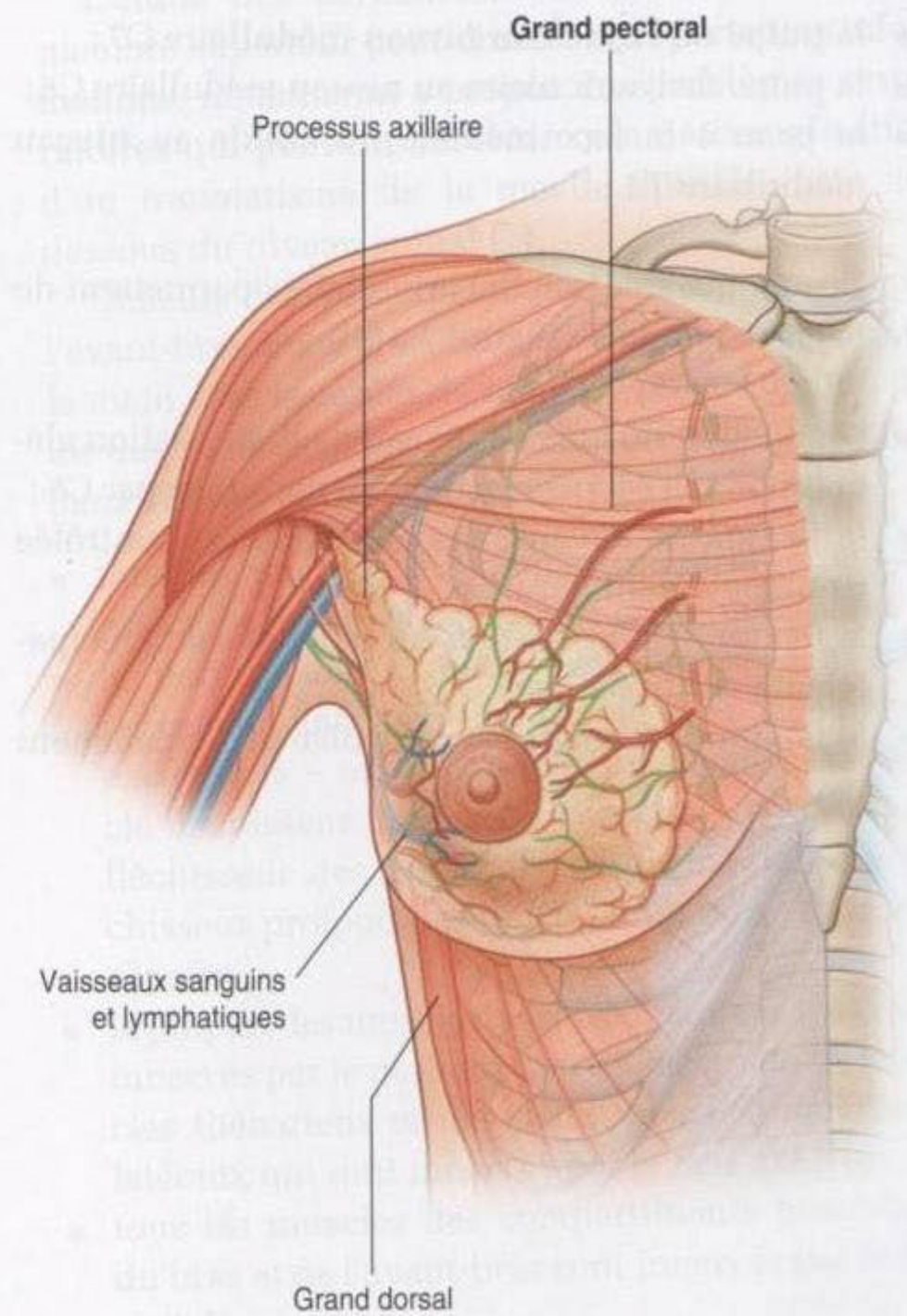


Figure 7.13. Sein.

antérieurs des nerfs spinaux cervicaux de C5 à C8 et T1 (figure 7.14). Ce plexus est à son origine formé au niveau du cou puis pénètre par l'ouverture axillaire dans l'aisselle. Les principaux nerfs qui concernent le bras, l'avant-bras et la main naissent du plexus brachial dans la fosse axillaire.

La conséquence de cette distribution est la possibilité de tester les nerfs spinaux cervicaux inférieurs (C5 à C8) ainsi que T1 en examinant les dermatomes, les myotomes et les réflexes tendineux du membre supérieur. Une autre conséquence est que les signes cliniques liés aux nerfs cervicaux inférieurs – douleur, picotements, paresthésies et fibrillations musculaires – surviennent au niveau du membre supérieur.

Les dermatomes du membre supérieur (figure 7.15A) sont souvent testés pour étudier les sensibilités. Les zones où les dermatomes se chevauchent sont réduites correspondent pour :

- la région latérosupérieure de l'avant-bras C5;
- la pulpe du pouce au niveau médullaire C6;

- la pulpe de l'index au niveau médullaire C7 ;
- la pulpe de l'auriculaire au niveau médullaire C8 ;
- la peau à la face médiale du coude au niveau médullaire T1.

Des mouvements actifs articulaires permettent de tester les myotomes (figure 7.15B) :

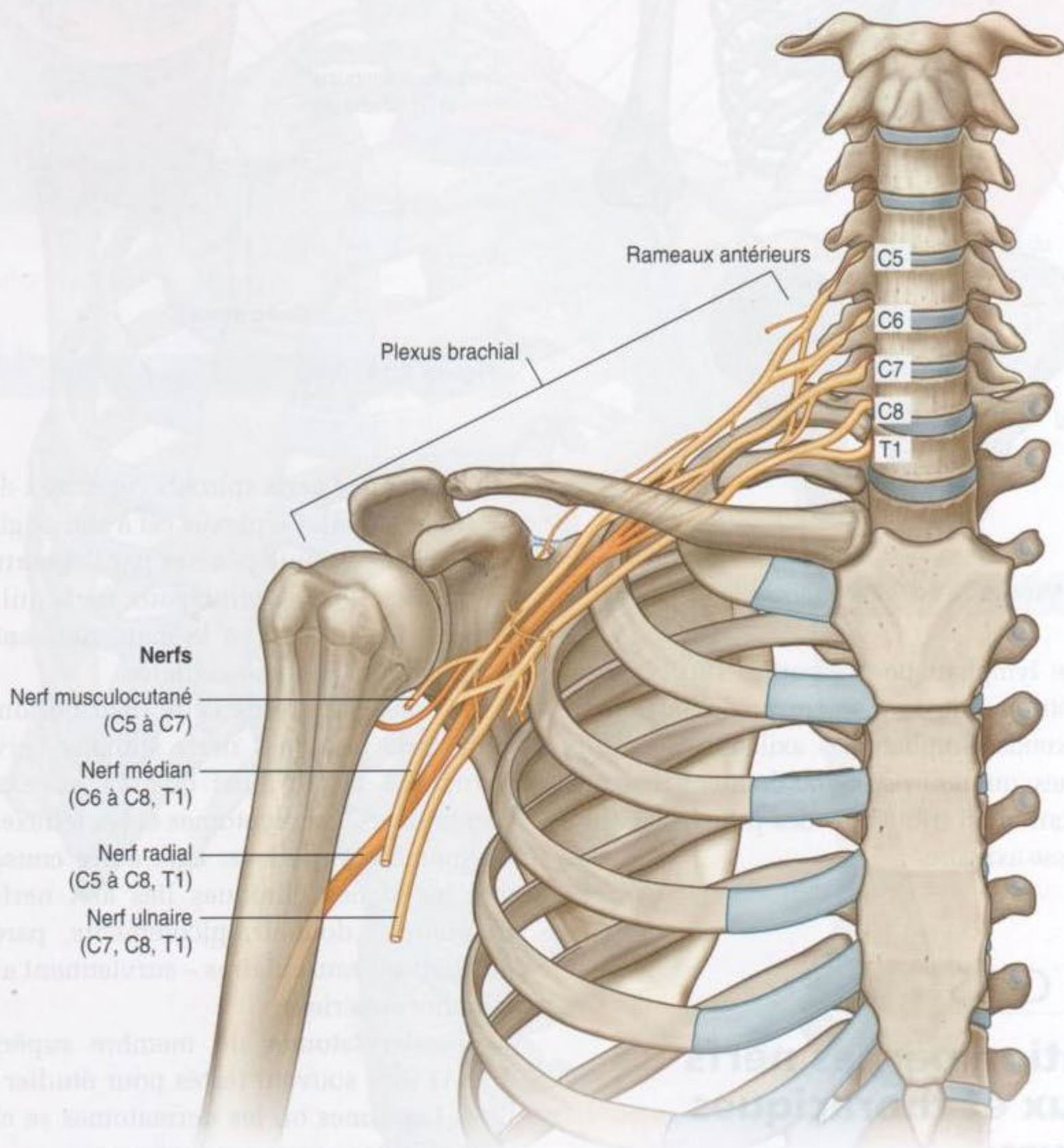
- l'abduction du bras au niveau de l'articulation glénohumérale est principalement contrôlée par C5 ;
- la flexion de l'avant-bras au coude est contrôlée principalement par C6 ;
- la flexion de l'avant-bras au poignet est principalement contrôlée par C7 ;
- la flexion des doigts est contrôlée principalement par C8 ;

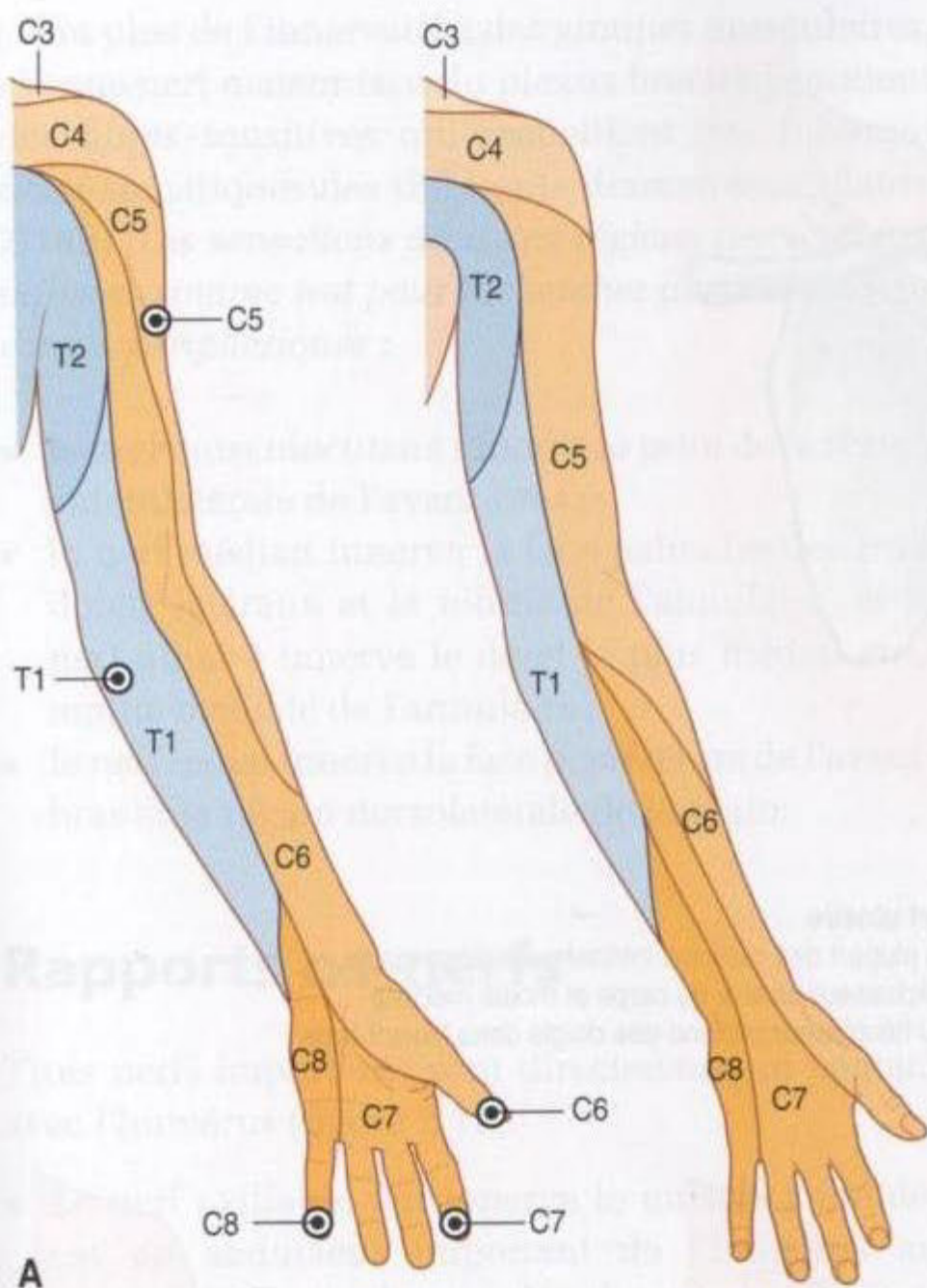
- l'abduction et l'adduction de l'index, du majeur et de l'annulaire sont principalement contrôlées par T1.

Chez un patient inconscient, les fonctions sensibles et motrices de la moelle spinale peuvent être testées par l'étude des réflexes tendineux :

- une percussion légère sur le tendon du biceps dans le pli du coude teste principalement la racine C6 ;
- une percussion légère sur le tendon du triceps en arrière du coude teste principalement la racine C7.

Le principal niveau médullaire assurant l'innervation du diaphragme, C4, est juste au-dessus des racines destinées au membre supérieur.





L'étude des dermatomes et des myotomes du membre supérieur peut donner d'importantes informations, notamment à propos des problèmes respiratoires qui peuvent survenir comme complication d'un traumatisme de la moelle spinale juste au-dessous du niveau spinal C4.

Chacun des principaux muscles du bras et de l'avant-bras ainsi que les muscles intrinsèques de la main sont innervés de manière prédominante par un des nerfs majeurs provenant du plexus brachial dans la fosse axillaire (figure 7.16A) :

- tous les muscles du compartiment antérieur du bras sont innervés par le nerf musculocutané;
- le nerf médian innerve les muscles du compartiment antérieur de l'avant-bras, avec deux exceptions – un fléchisseur du poignet (le muscle fléchisseur ulnaire du carpe) et une partie du fléchisseur des doigts (la partie médiale du fléchisseur profond des doigts), innervés par le nerf ulnaire;
- la plupart des muscles intrinsèques de la main sont innervés par le nerf ulnaire, à l'exception des muscles thénariens et des deux muscles lombricaux latéraux qui sont innervés par le nerf médian;
- tous les muscles des compartiments postérieurs du bras et de l'avant-bras sont innervés par le nerf radial.

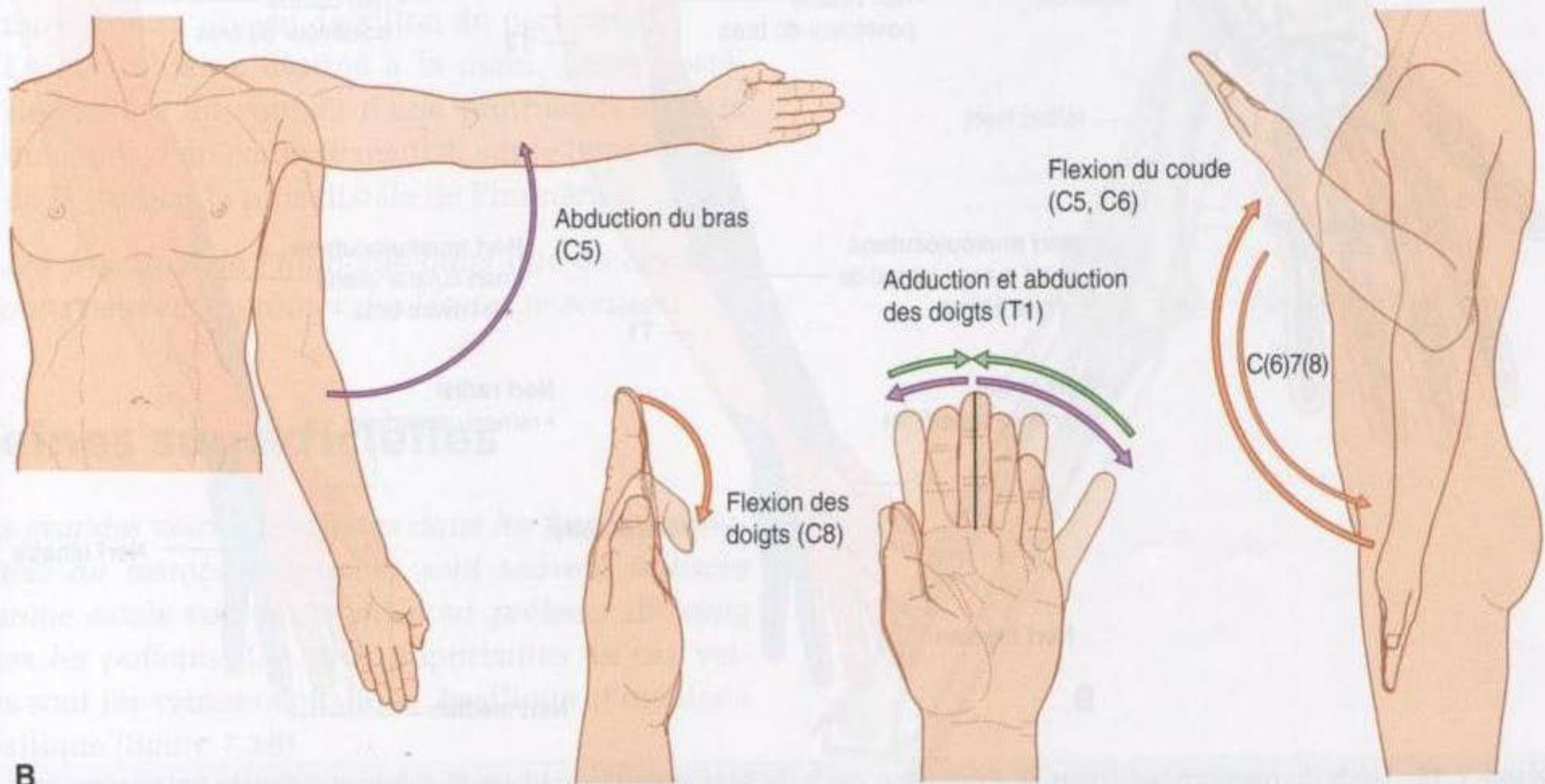


Figure 7.15. Dermatomes et myotomes du membre supérieur. A. Dermatomes. B. Mouvements produits par les myotomes.

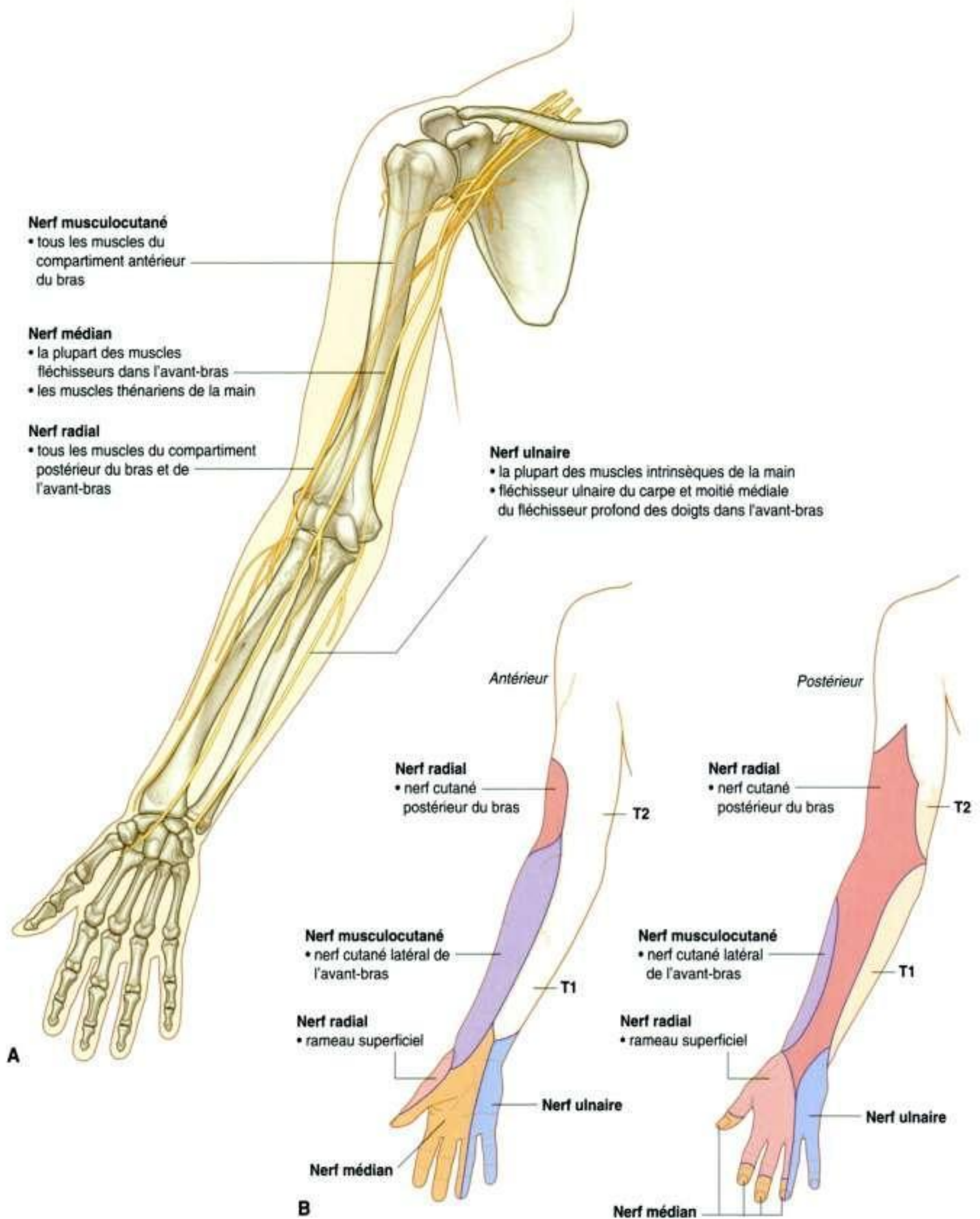


Figure 7.16. Nerfs du membre supérieur. **A.** Principaux nerfs du bras et de l'avant-bras. **B.** Régions cutanées antérieures et postérieures innervées par les principaux nerfs périphériques du bras et de l'avant-bras.

En plus de l'innervation des groupes musculaires, chaque nerf majeur issu du plexus brachial contient des fibres sensibles qui recueillent des informations somatiques des différents dermatomes (figure 7.16B). *Les sensations dans ces régions peuvent être utilisées comme test pour rechercher des lésions nerveuses périphériques :*

- le nerf musculocutané innerve la peau de la région antérolatérale de l'avant-bras ;
- le nerf médian innerve la face palmaire des trois doigts latéraux et la moitié de l'annulaire, et le nerf ulnaire innerve le doigt le plus médial et la moitié médiale de l'annulaire ;
- le nerf radial innerve la face postérieure de l'avant-bras et la région dorsolatérale de la main.

Rapports os-nerfs

Trois nerfs importants sont directement en contact avec l'humérus (figure 7.17).

- Le nerf axillaire, qui innerve le muscle deltoïde, est un abducteur important de l'humérus au niveau de l'articulation glénohumérale. Il passe autour de la face postérieure du col chirurgical de l'humérus, au niveau de l'humérus proximal.
- Le nerf radial innerve tous les extenseurs du membre supérieur et passe obliquement autour de la face postérieure de l'humérus à sa partie moyenne au niveau du sillon du nerf radial.
- Le nerf ulnaire, destiné à la main, passe postérieurement au contact d'une protrusion osseuse du coude, l'épicondyle médial, sur le bord médial de la portion la plus distale de l'humérus.

Les fractures de l'humérus dans une de ces trois régions peuvent entraîner des lésions nerveuses.

Veines superficielles

Les grandes veines localisées dans les fascias superficiels du membre supérieur sont souvent utilisées comme accès vasculaire ou pour prélever du sang chez les patients. Les plus importantes de ces veines sont les veines céphalique, basilique et médiane basilique (figure 7.18).

Les **veines céphalique** et **basilique** sont originaires du **réseau veineux dorsal** localisé sur la face dorsale de la main.

La veine céphalique, venue de la tabatière anatomique, à la base du poignet, passe latéralement autour de la partie distale de l'avant-bras pour atteindre la face antérolatérale du membre ; elle continue ensuite proximatement, croise le coude et remonte dans le bras jusqu'à une dépression triangulaire – **le triangle clavipectoral (triangle deltopectoral)** – entre le muscle grand pectoral, le deltoïde et la clavicule. Dans cette dépression, la veine pénètre dans la fosse axillaire en traversant le fascia profond juste sous la clavicule.

La veine basilique prend naissance au bord médial du réseau veineux dorsal de la main et chemine à la partie postéromédiale de l'avant-bras. Ensuite, elle passe à la face antérieure du membre juste en dessous du coude et continue proximatement pour pénétrer le fascia profond à peu près à mi-bras.

Au coude, les veines céphalique et basilique sont connectées par la **veine médiane basilique**, qui croise le toit du pli du coude.

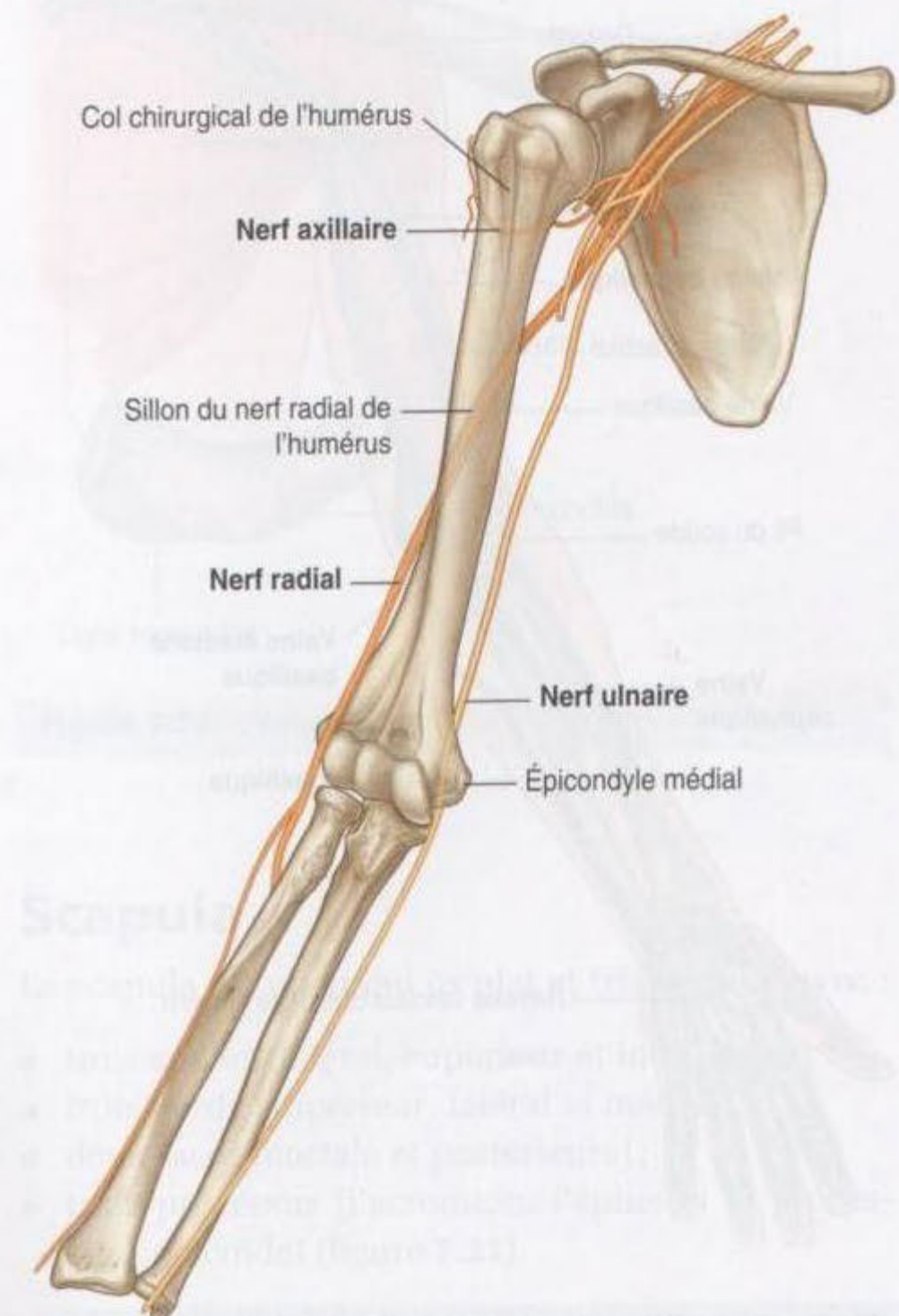


Figure 7.17. Nerfs au contact de l'humérus.

Orientation du pouce

Le pouce est positionné à angle droit par rapport à l'index, au majeur, à l'annulaire et à l'auriculaire (figure 7.19). Il en résulte que les mouvements du pouce se font à angle droit par rapport aux autres doigts. Par exemple, la flexion du pouce lui permet de croiser la paume; à l'inverse, l'abduction l'écarte loin des doigts en angle droit par rapport à la paume.

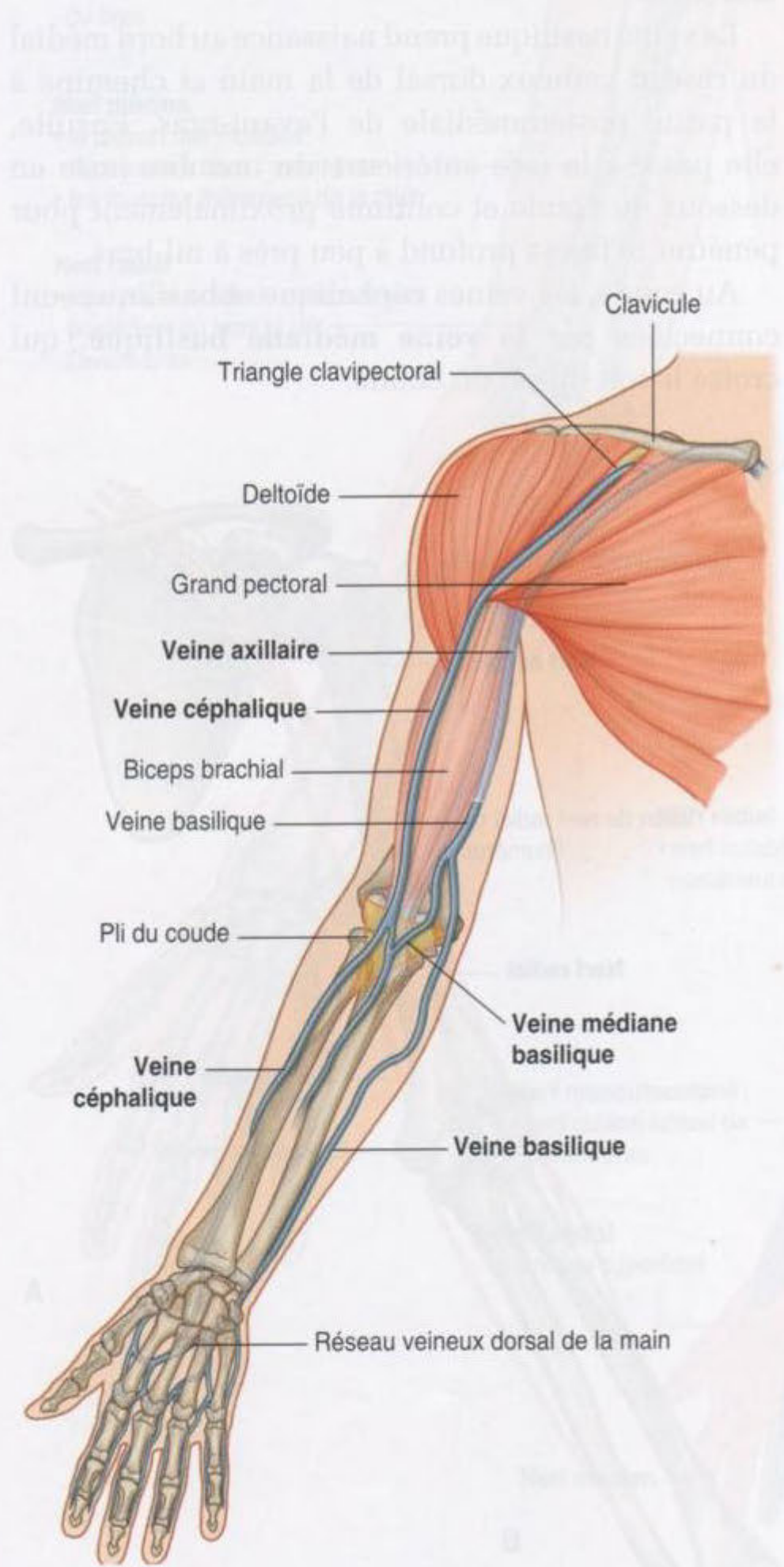


Figure 7.18. Veines au niveau des fascias superficiels du membre supérieur. L'aire du pli du coude est dessinée en jaune.

Le fait que le pouce soit à angle droit par rapport à la paume est important, car une légère rotation du 1^{er} métacarpien sur le poignet amène la pulpe du pouce directement en face des autres doigts. Cette opposition du pouce est essentielle pour la fonction normale de la main.

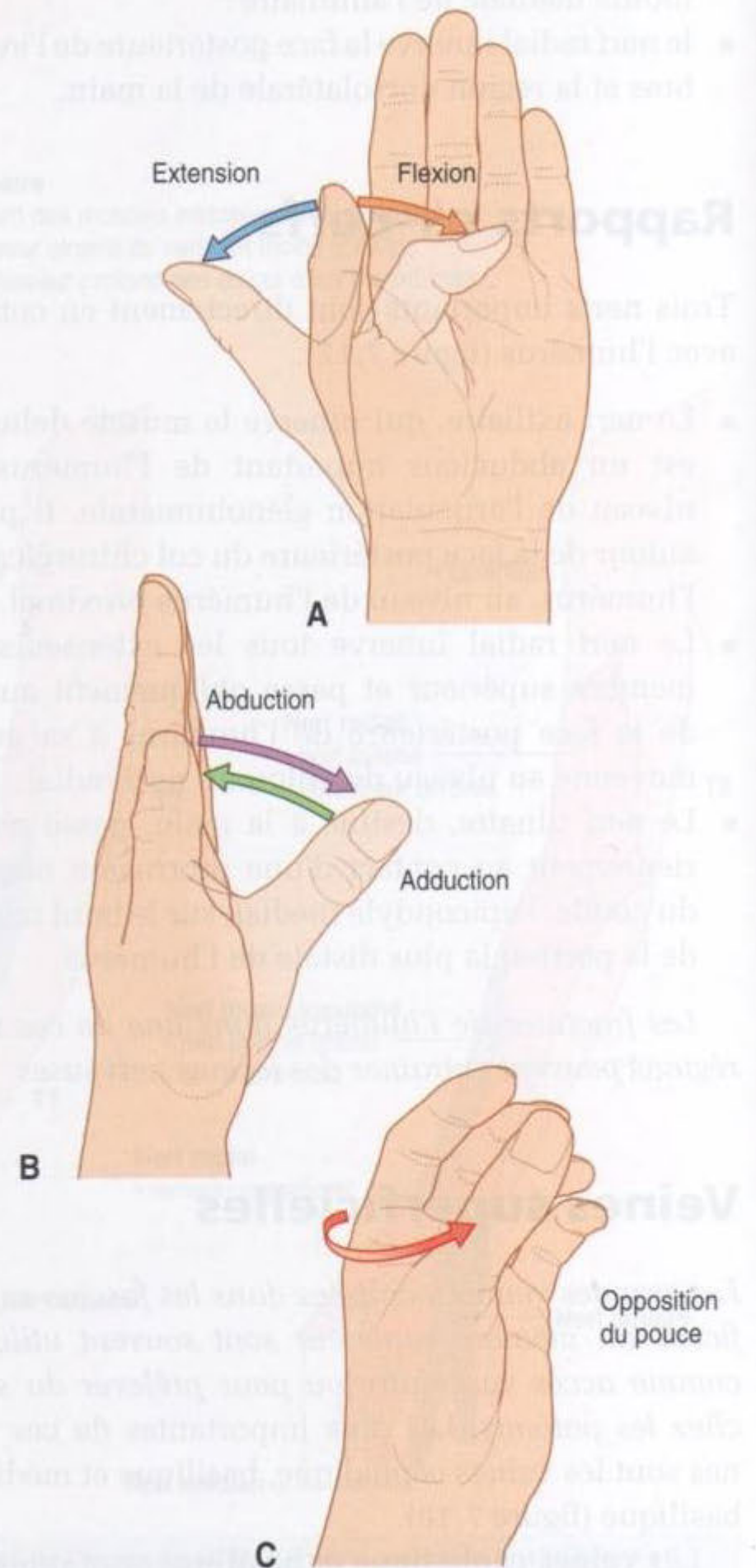


Figure 7.19. Mouvements du pouce.

Anatomie régionale

ÉPAULE

L'épaule est la région du membre supérieur attachée au tronc et au cou.

Les éléments osseux constitutifs de l'épaule sont :

- la clavicule et la scapula qui forment la **ceinture scapulaire** ;
- la partie proximale de l'humérus.

Les muscles superficiels de l'épaule sont représentés par le trapèze et le deltoïde, qui ensemble forment une chape musculaire qui entoure la partie latérale de l'épaule. Ces muscles relient respectivement la scapula et la clavicule au tronc et au bras.

Squelette

Clavicule

La clavicule est le seul os rattachant le tronc au membre supérieur. *C'est un os palpable dans l'intégralité de sa longueur. Il a une forme en S, avec un segment médial à convexité antérieure et un segment latéral à concavité antérieure.* La partie acromiale latérale de la clavicule est plate, tandis que la partie sternale médiale est plus volumineuse et a une forme grossièrement quadrangulaire (figure 7.20).

L'extrémité acromiale de la clavicule possède une petite facette ovale pour s'articuler avec une facette identique du bord médial de l'acromion de la scapula.

La partie sternale a une facette articulaire plus large pour s'articuler avec le manubrium sternal et le premier cartilage costal.

La face inférieure du tiers latéral de la clavicule possède une tubérosité bien palpable (le **tubercule conoïde**) et une saillie rugueuse (la **ligne trapézoïde**) pour l'insertion de l'important ligament coracoclaviculaire.

De plus, les faces et les bords de la clavicule sont rugueux pour permettre l'insertion des muscles qui joignent la clavicule au tronc, au cou et au membre supérieur. La face supérieure est plus lisse que la face inférieure.

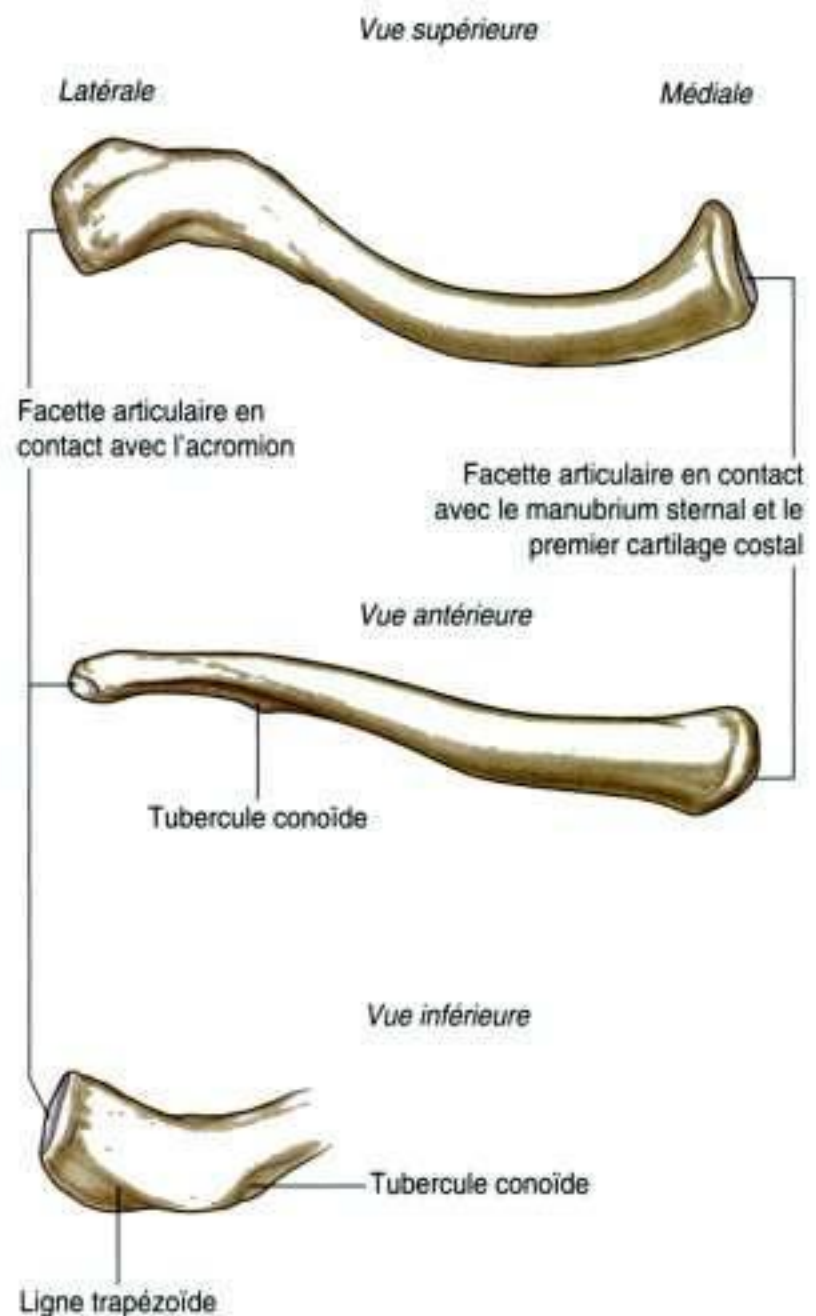


Figure 7.20. Clavicule.

Scapula

La scapula est un grand os plat et triangulaire avec :

- trois angles (latéral, supérieur et inférieur) ;
- trois bords (supérieur, latéral et médial) ;
- deux faces (costale et postérieure) ;
- trois processus (l'acromion, l'épine et le processus coracoïde) (figure 7.21).

L'**angle latéral** de la scapula présente une cavité peu profonde qui a grossièrement la forme d'une virgule, la **cavité glénoïdale**, qui s'articule avec la tête

de l'humérus et forme l'articulation glénohumérale (figure 7.21B,C).

Une face triangulaire rugueuse (le **tubercule infra-glénoïdal**) se trouve à la partie inférieure de la cavité

glénoïdale. C'est le site d'insertion du chef long du muscle triceps brachial.

Le **tubercule supraglénoïdal**, moins marqué, est localisé à la partie supérieure de la cavité glénoïdale.

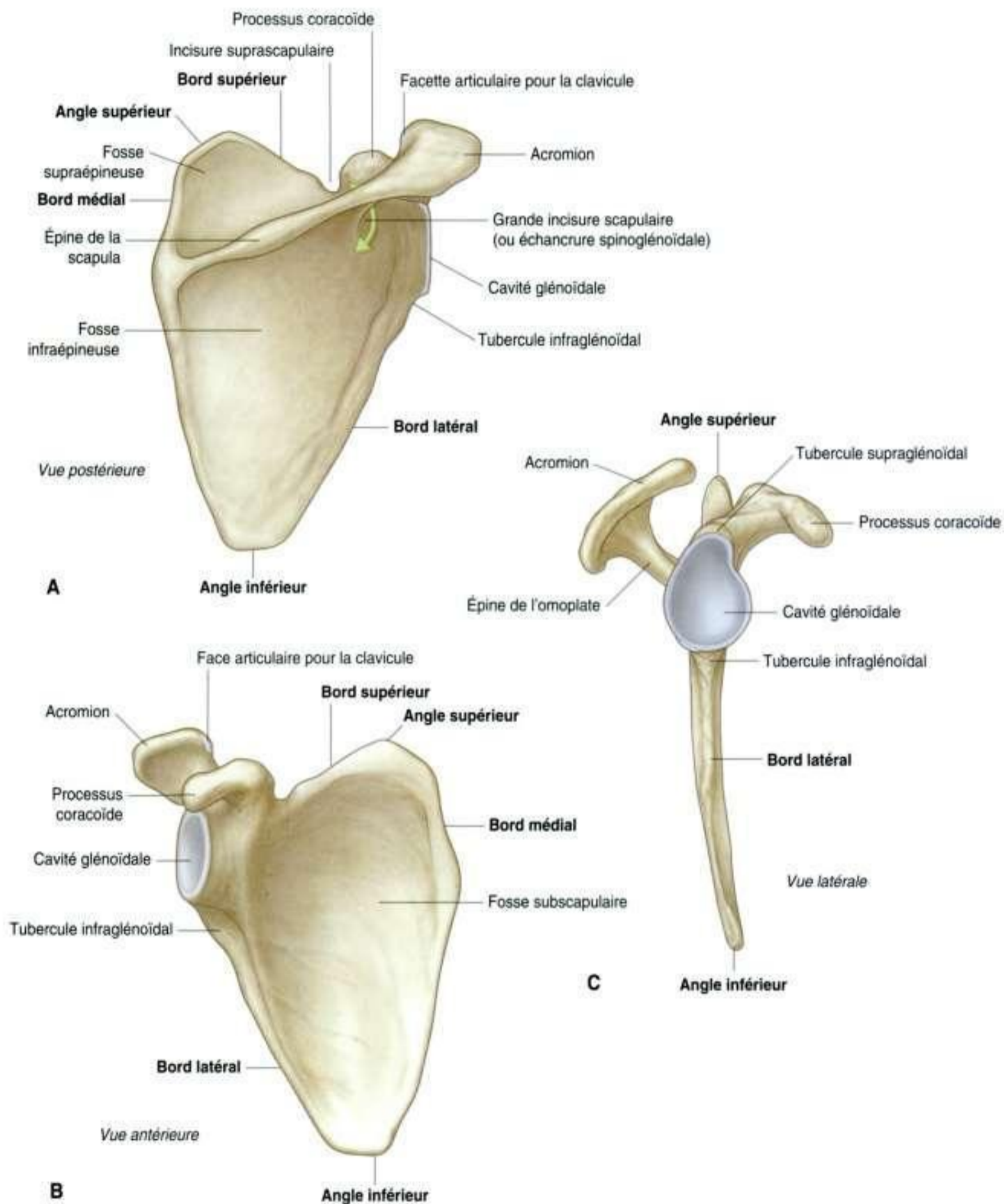


Figure 7.21. Scapula. **A.** Vue postérieure d'une scapula droite. **B.** Vue antérieure de la face postérieure. **C.** Vue latérale.

Sur ce tubercule s'insère le chef long du muscle biceps brachial.

Une **épine** proéminente sépare la **face postérieure** de la scapula en deux parties. La supérieure, plus petite, est la **fosse supraépineuse**, et l'inférieure, plus grande, la **fosse infraépineuse** (figure 7.21A).

L'**acromion** est un prolongement antérolatéral de l'épine qui s'étend au-dessus de l'articulation glénohumérale et s'articule par une petite facette ovale à sa partie distale avec la clavicule.

La région entre l'angle latéral de la scapula et l'insertion de l'épine à la face postérieure de la scapula est la **grande incisure scapulaire (échancrure spinoglénoïdale)**.

À l'inverse de la face postérieure, la **face costale** de la scapula est plate. Elle se caractérise par une concavité (la **fosse subscapulaire**) peu profonde sur toute son étendue (figure 7.21B). Sur la face costale et sur ses bords s'insèrent des muscles, notamment le muscle **subscapulaire**. La face costale de la scapula se meut librement sur la paroi thoracique sous-jacente.

Le bord latéral de la scapula est dur et épais pour l'insertion des muscles, tandis que le bord médial et le bord supérieur sont plus fins et étroits.

Le bord supérieur est marqué à ses extrémités par :

- le **processus coracoïde**, structure en forme de crochet qui se projette en avant et latéralement, et se situe juste en dessous de la partie latérale de la clavicule ;
- une petite incisure bien visible, l'**incisure supra-scapulaire**, qui se trouve immédiatement à la partie médiale du processus coracoïde.

L'épine et l'acromion peuvent être facilement palpés chez les patients, de même que la pointe du processus coracoïde, l'angle inférieur et une grande partie du bord médial de la scapula.

Partie proximale de l'humérus

La partie proximale de l'humérus comprend la tête, le col anatomique, le grand tubercule, le petit tubercule, le col chirurgical et la partie supérieure de la diaphyse humérale (figure 7.22).

La **tête** a une forme de demi-sphère qui regarde médialement et légèrement vers le haut, et s'articule avec la cavité glénoïdale de la scapula, de calibre plus réduit.

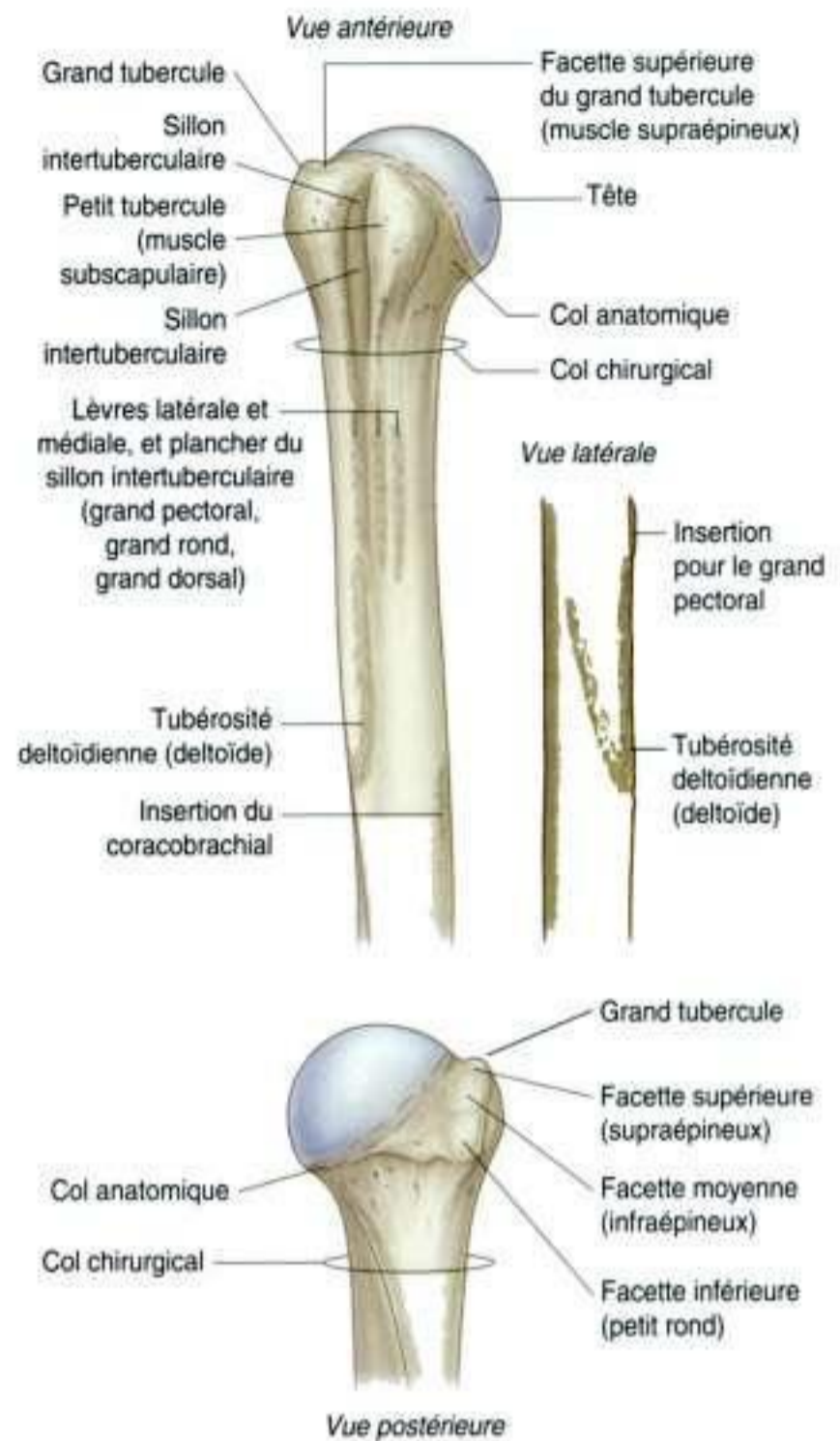


Figure 7.22. Partie proximale d'un humérus droit.

Le **col anatomique**, très court, est formé par un rétrécissement juste en arrière de la tête. Il s'étend entre la tête et les tubercules majeur et mineur latéralement, et entre la tête et la diaphyse plus médialement.

Tubercules majeur et mineur

Les **tubercules majeur** et **mineur** sont des faces proéminentes au niveau de la partie proximale de l'humérus. Ils sont le siège de l'insertion des quatre muscles de la coiffe des rotateurs de l'articulation glénohumérale.

Le grand tubercule est latéral. Ses faces postérieure et supérieure présentent trois grandes facettes où s'insèrent les tendons des muscles suivants :

- la facette supérieure pour l'insertion du muscle supraépineux ;
- la facette moyenne pour l'insertion du muscle infraépineux ;
- la facette inférieure pour l'insertion du petit rond.

Le petit tubercule est antérieur ; sa face est marquée par une grande zone d'insertion destinée au muscle subscapulaire.

Un **sillon intertuberculaire profond** (gouttière **bicipitale**) sépare les tubercules majeur et mineur, et se prolonge en bas sur la partie proximale de la diaphyse humérale (figure 7.22). Le tendon du chef long du biceps brachial passe dans ce sillon.

Les lèvres rugueuses latérale et médiale et le plancher du sillon intertuberculaire sont respectivement les sites d'insertion des muscles grand pectoral, grand rond et grand dorsal.

La lèvre latérale du sillon intertuberculaire se continue en bas par la **tubérosité deltoïdienne**, en forme de V, sur la face latérale de l'humérus à la moitié de la diaphyse (figure 7.22). Cette zone correspond à l'insertion du muscle deltoïde sur l'humérus.

Approximativement au même niveau, mais plus médialement, on trouve une gouttière étroite où s'insère le muscle coracobrachial.

Col chirurgical

Une des plus importantes structures de l'humérus est le **col chirurgical** (figure 7.22). Cette région est orientée dans le plan horizontal entre l'expansion proximale de l'humérus (tête, col anatomique et tubercules) et la diaphyse. Le nerf axillaire et l'artère circonflexe humérale postérieure, en passant de la fosse axillaire à la région deltoïdienne, sont situés juste en arrière du col chirurgical. *Le col chirurgical est une région plus fragile que la partie plus proximale de l'humérus. C'est un site fréquent de fracture. L'association à des lésions nerveuses (nerf axillaire) et artérielles (artère circonflexe humérale postérieure) est possible.*

Articulations

Les trois articulations de l'épaule sont l'articulation sternoclaviculaire, l'articulation acromioclaviculaire et l'articulation glénohumérale.

Les articulations sternoclaviculaire et acromioclaviculaire lient les deux os de la ceinture sca-

pulaire entre eux et au tronc. Les mouvements combinés au niveau de ces deux articulations permettent à la scapula de se mobiliser avec une grande facilité contre la paroi thoracique. Cette possibilité de mouvements augmente de façon substantielle la mobilité du membre supérieur.

L'articulation glénohumérale est l'articulation entre l'humérus du bras et la scapula.

Articulation sternoclaviculaire

L'**articulation sternoclaviculaire** est située entre la partie proximale de la clavicule et la **facette claviculaire** du **manubrium sternal**, avec une petite participation du premier cartilage costal (figure 7.23). C'est une articulation synoviale en selle. La cavité articulaire est séparée en deux compartiments par un disque articulaire. L'articulation sternoclaviculaire permet des mouvements de la clavicule principalement dans les plans antéropostérieur et vertical. Des petits mouvements de rotation sont aussi possibles.

L'articulation sternoclaviculaire est entourée d'une capsule qui est renforcée par quatre ligaments :

- les **ligaments sternoclaviculaires antérieur et postérieur** sont localisés respectivement en avant et en arrière de l'articulation ;
- le **ligament interclaviculaire** relie les deux parties proximales des clavicules entre elles et la face supérieure du manubrium sternal ;
- le **ligament costoclaviculaire**, situé latéralement, unit la partie proximale de la clavicule à la première côte et à son cartilage costal.

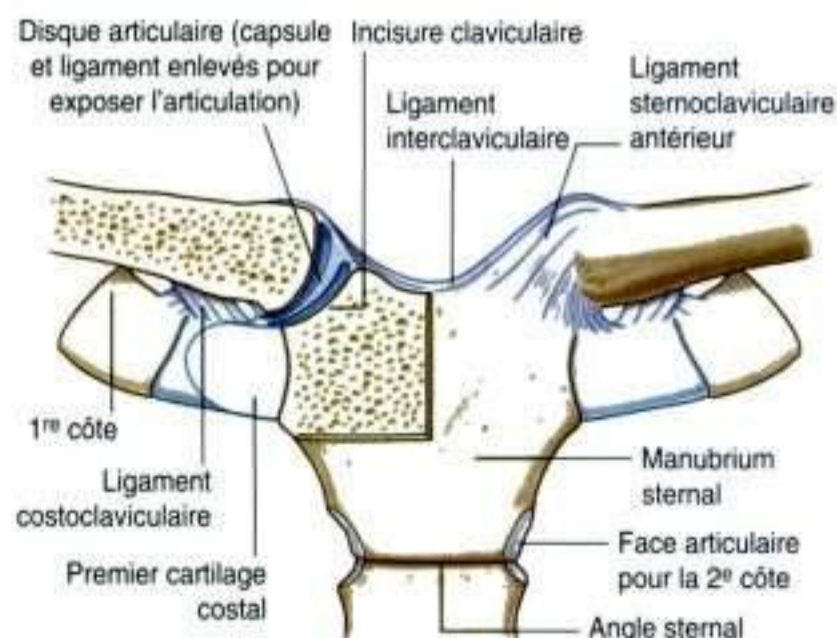


Figure 7.23. Articulation sternoclaviculaire.

En clinique

Traumatismes de la partie proximale de l'humérus
Il est extrêmement rare que des fractures se produisent au niveau du col anatomique de l'humérus à cause de l'obliquité qu'une telle fracture devrait avoir pour traverser la région la plus épaisse de l'os. De façon plus habituelle, les fractures surviennent au niveau du col chirurgical de l'humérus. Le nerf axillaire

et l'artère circonflexe humérale postérieure peuvent être endommagés par ce type de fracture ; néanmoins, cette éventualité est rare. Il est important de tester le nerf axillaire avant de réduire une luxation de l'épaule, pour vérifier que le traumatisme initial n'a pas lésé le nerf et s'assurer que le traitement lui-même ne provoque pas un déficit neurologique.

Articulation acromioclaviculaire

L'articulation acromioclaviculaire est une petite articulation synoviale entre une facette ovale sur le bord médial de l'acromion et une facette similaire sur la partie acromiale de la clavicule (figure 7.24). Cette articulation permet des mouvements dans les plans verticaux et antéropostérieurs et quelques petits mouvements de rotation.

L'articulation acromioclaviculaire est entourée par une capsule articulaire et elle est renforcée par :

- un petit **ligament acromioclaviculaire** supérieur sur la face dorsale de l'articulation étendu de la clavicule à l'acromion ;

- un **ligament coracoclaviculaire** plus grand, qui n'est pas directement en relation avec l'articulation, mais qui est un solide ligament accessoire. Il permet à la clavicule de supporter le poids du membre supérieur et de maintenir la position de la clavicule par rapport à l'acromion. Il est situé entre le processus coracoïde de la scapula et la face inférieure de la partie distale de l'acromion. Il comprend un ligament trapézoïde antérieur, attaché à la ligne trapézoïde de la clavicule, et un ligament conoïde postérieur, attaché au tubercule conoïde de la clavicule.

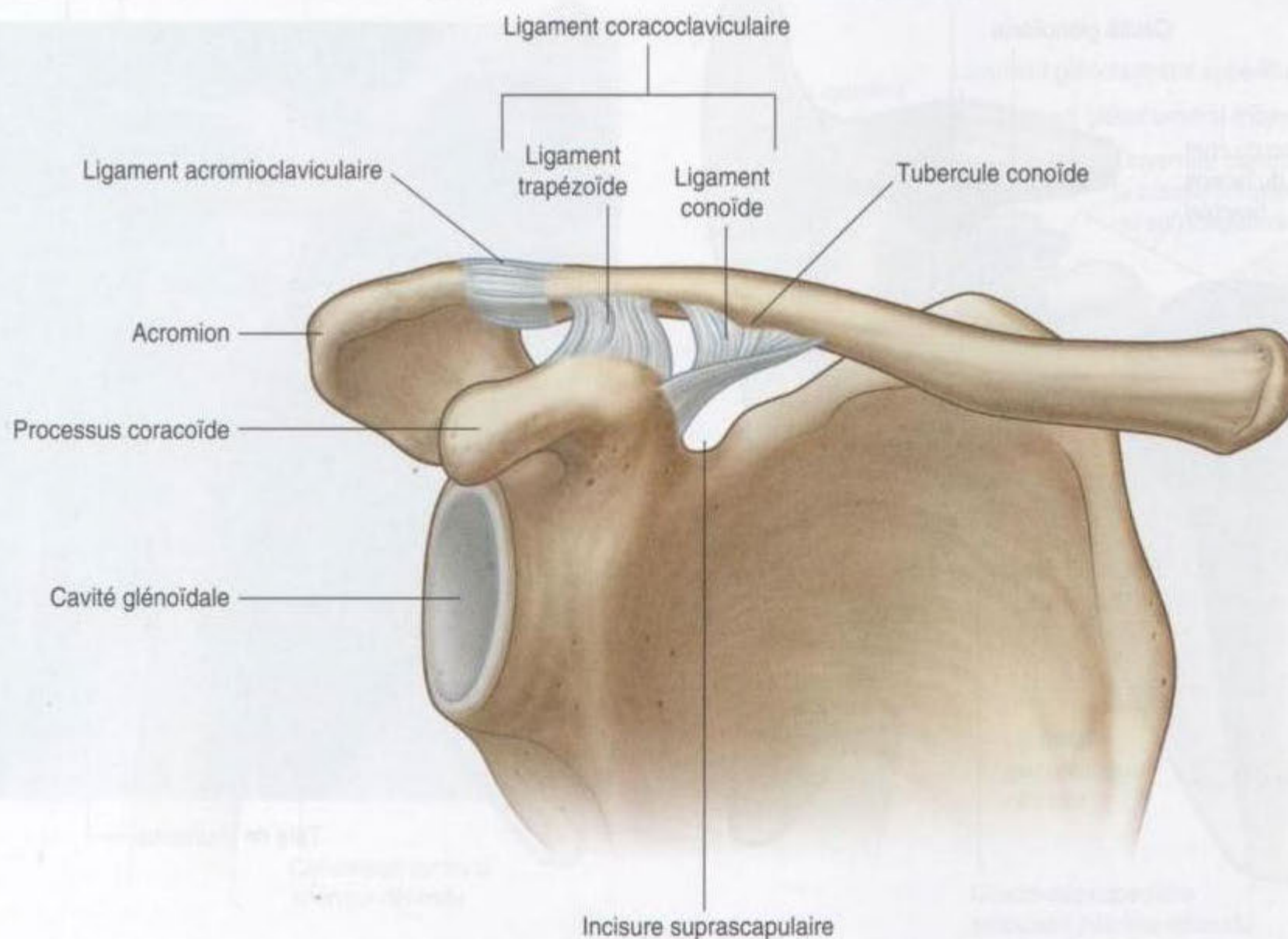


Figure 7.24. Articulation acromioclaviculaire droite.

Articulation glénohumérale

L'**articulation glénohumérale** est une articulation synoviale, sphéroïde, entre la tête de l'humérus et la cavité glénoïdale de la scapula (figure 7.25). C'est une articulation multiaxiale qui permet une grande liberté de mouvement, au détriment de la stabilité. La stabilité de cette articulation est assurée par les muscles de la coiffe des rotateurs, le tendon du long biceps brachial, les processus osseux juxta-articulaires et les ligaments extra-articulaires. Les mouvements autorisés sont la flexion, l'extension, l'abduction, l'adduction, la rotation latérale et la rotation médiale.

Les surfaces articulaires sont représentées par une grande sphère au niveau de la tête de l'humérus, et une cavité peu profonde et moins étendue pour la face glénoïdale de la scapula (figure 7.25). Ces deux surfaces sont recouvertes de cartilage hyalin.

La cavité glénoïdale, peu profonde, se prolonge par une structure fibrocartilagineuse en collerette (le **labrum glénoïdal**), qui s'insère à la périphérie de la cavité. La partie supérieure du labrum est en

continuité avec le tendon du chef long du biceps brachial, qui s'insère sur le tubercule supraglénoïdal et qui chemine ensuite dans la cavité articulaire à la partie supérieure de la tête de l'humérus.

La membrane synoviale est attachée aux bords des surfaces articulaires et tapisse la face interne du manchon fibreux capsulaire (figure 7.26). Cette membrane synoviale est détendue, relâchée dans sa partie inférieure, de même que la capsule permettant l'abduction du bras sans tension.

La membrane synoviale présente des expansions à travers des orifices de la capsule articulaire pour former des bourses séreuses qui sont situées entre les tendons des muscles environnants et la capsule. La plus importante de ces bourses séreuses est la **bourse séreuse du tendon du muscle subscapulaire**, qui se situe entre la capsule et le muscle subscapulaire. La membrane synoviale recouvre le tendon du chef long du muscle biceps brachial dans l'articulation. Cette expansion synoviale se prolonge entre les deux tubercules de l'humérus dans le sillon intertuberculaire. Toutes ces structures synoviales rédui-

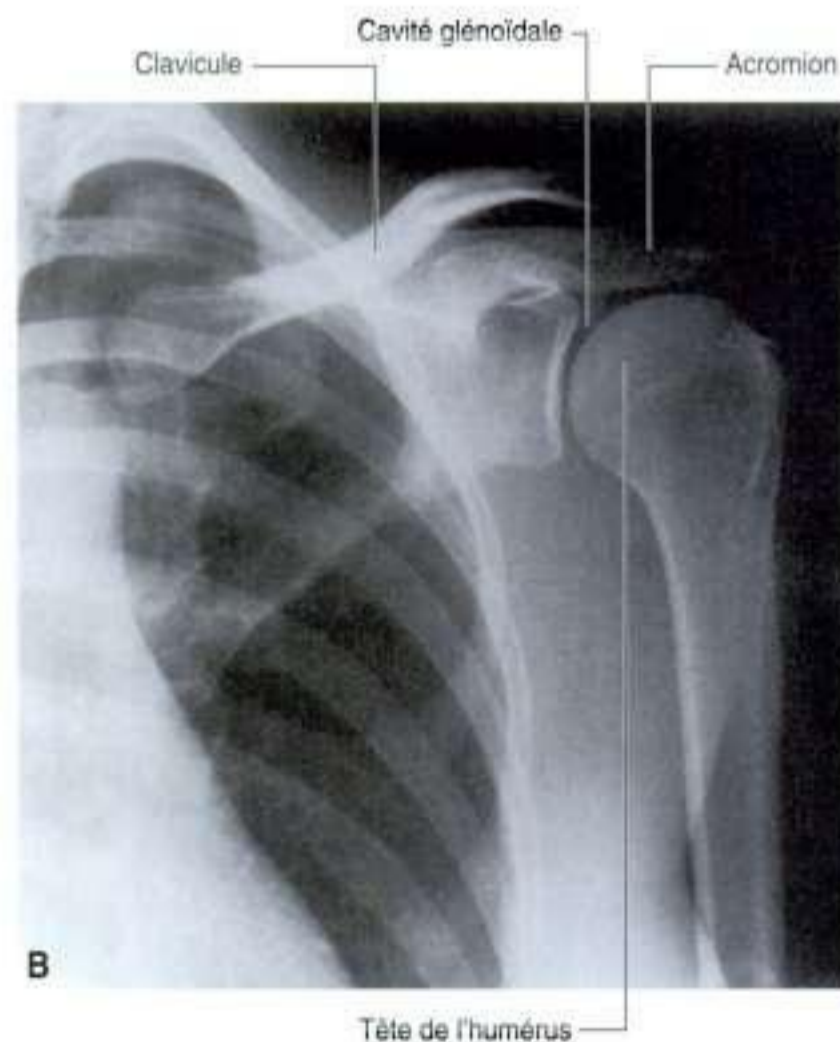
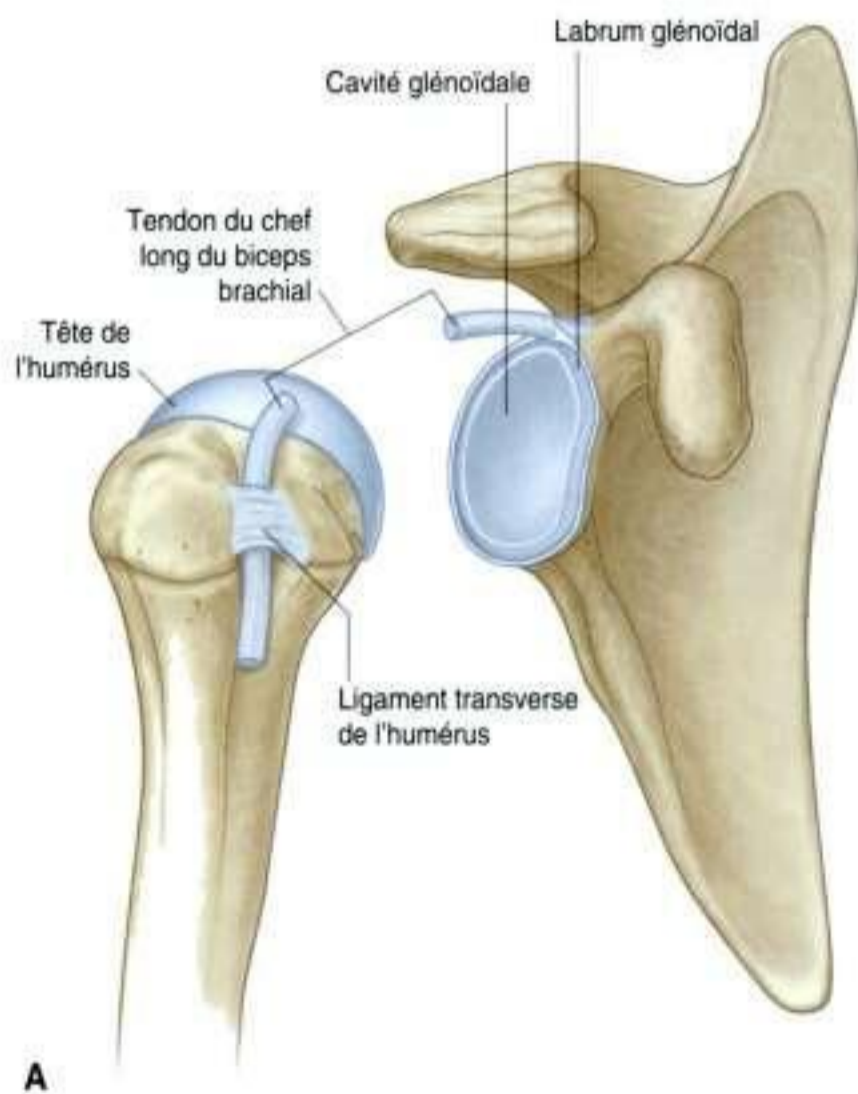

Figure 7.25. Articulation glénohumérale. **A.** Face articulaire de l'articulation glénohumérale droite. **B.** Radiographie normale d'une articulation glénohumérale.

sent la friction entre les tendons, la capsule et l'os adjacent.

En plus des bourses synoviales qui traversent les orifices de la capsule, on trouve d'autres bourses qui ne sont pas en contact avec l'articulation directement mais proches de celle-ci. Parmi celles-ci, on trouve :

- une bourse volumineuse entre le deltoïde, le supraépineux et la capsule articulaire (la **bourse sous-acromiale**) ;
- une bourse entre l'acromion et la peau ;
- une bourse entre le processus coracoïde et la capsule articulaire ;
- des bourses en relation avec les tendons des muscles périarticulaires (coracobrachial, grand rond, chef long du triceps brachial et grand dorsal).

La membrane fibreuse de la capsule articulaire s'attache médialement à la périphérie de la cavité glénoïdale, en dehors de l'insertion du labrum, recouvrant l'insertion du tendon du long biceps. Latéralement, la capsule se fixe au niveau du col anatomique de l'humérus (figure 7.27).

Au niveau de l'humérus, l'insertion médiale se situe en dessous du col et s'étend à la diaphyse. Dans cette région, la membrane fibreuse est détendue en

position anatomique. Ce cul-de-sac de la membrane fibreuse permet l'abduction du bras.

La membrane fibreuse de la capsule articulaire est renforcée :

- en avant et dans sa partie supérieure, par les **ligaments glénohuméraux supérieur, moyen et inférieur**, qui s'étendent du rebord supéromédial de la cavité glénoïdale au petit tubercule et, plus bas, au col anatomique de l'humérus (figure 7.27) ;
- en haut, entre la base du processus coracoïde et le grand tubercule, par le **ligament coracohuméral** ;
- entre le grand tubercule et le petit tubercule de l'humérus, par le **ligament transverse huméral**, qui maintient le tendon du chef long du biceps brachial dans le sillon intertuberculaire (figure 7.27).

La stabilité de l'articulation est assurée par les tendons des muscles environnants et l'arche squelettique formée par la partie supérieure de l'acromion, le ligament coracoacromial et l'apophyse coracoïde (figure 7.28).

Les tendons des muscles de la coiffe des rotateurs (muscles supraépineux, infraépineux, petit rond et subscapulaire) mêlent leurs fibres à celles de la capsule pour former un manchon

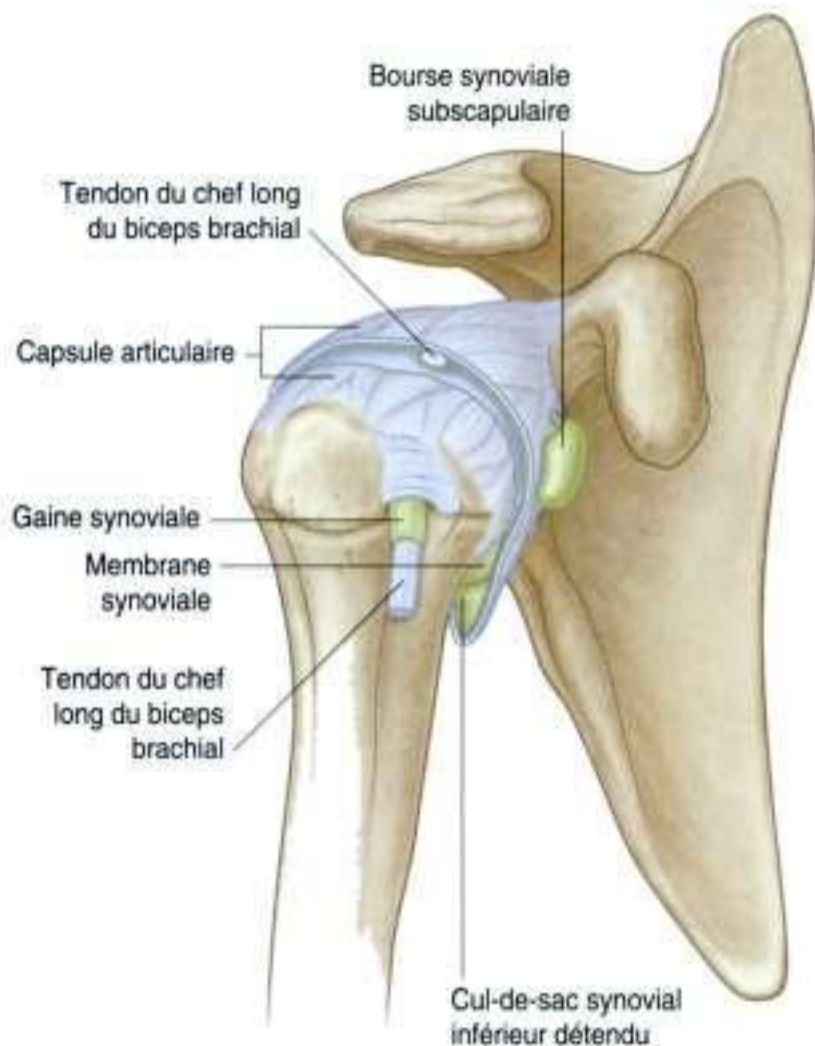

Figure 7.26. Membrane synoviale et capsule de l'articulation glénohumérale droite.

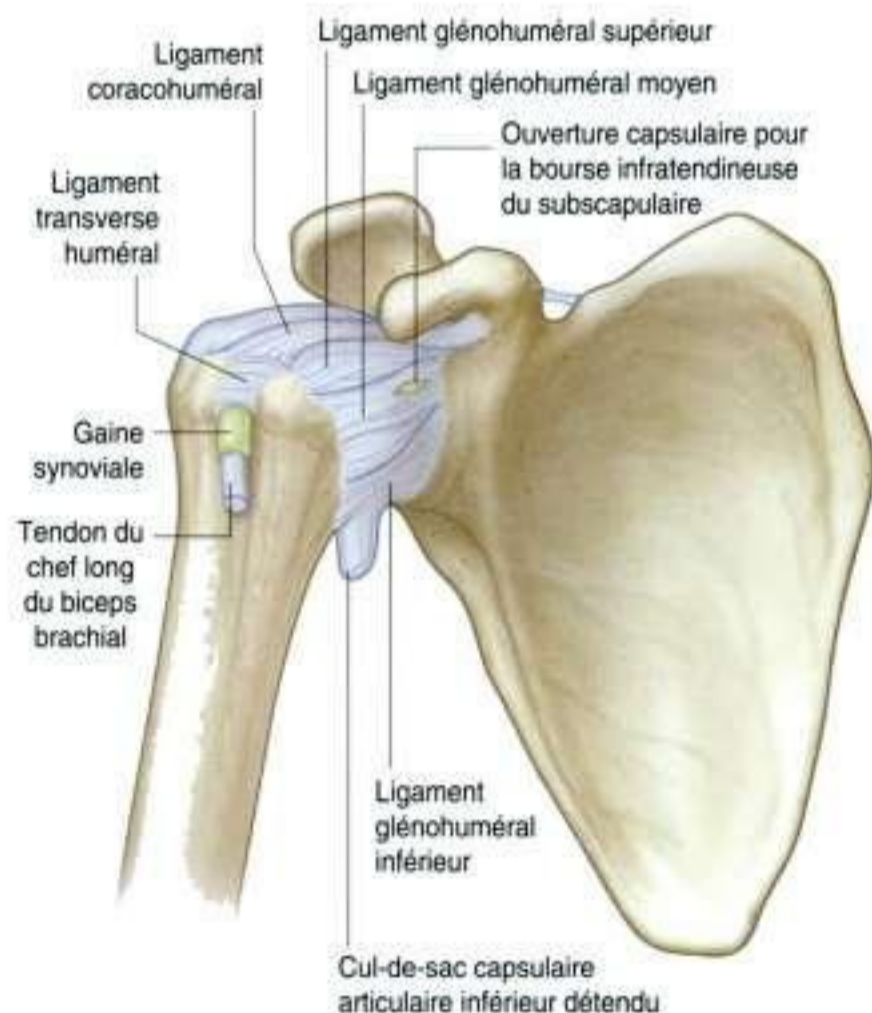


Figure 7.27. Capsule de l'articulation glénohumérale droite.

musculotendineux qui recouvre les faces postérieure, supérieure et antérieure de l'articulation glénohumérale (figures 7.28 et 7.29). Cette coiffe musculaire stabilise et maintient la tête de l'humérus dans la cavité glénoïdale de la scapula sans compromettre la mobilité et l'amplitude des mouvements du bras. Le tendon du chef long du biceps

brachial passe au-dessus de la tête, à travers la cavité articulaire de l'épaule, et limite l'ascension de la tête de l'humérus.

La vascularisation de l'articulation est réalisée en partie par les branches terminales des artères circonflexes antérieure et postérieure, ainsi que par l'artère suprascapulaire.

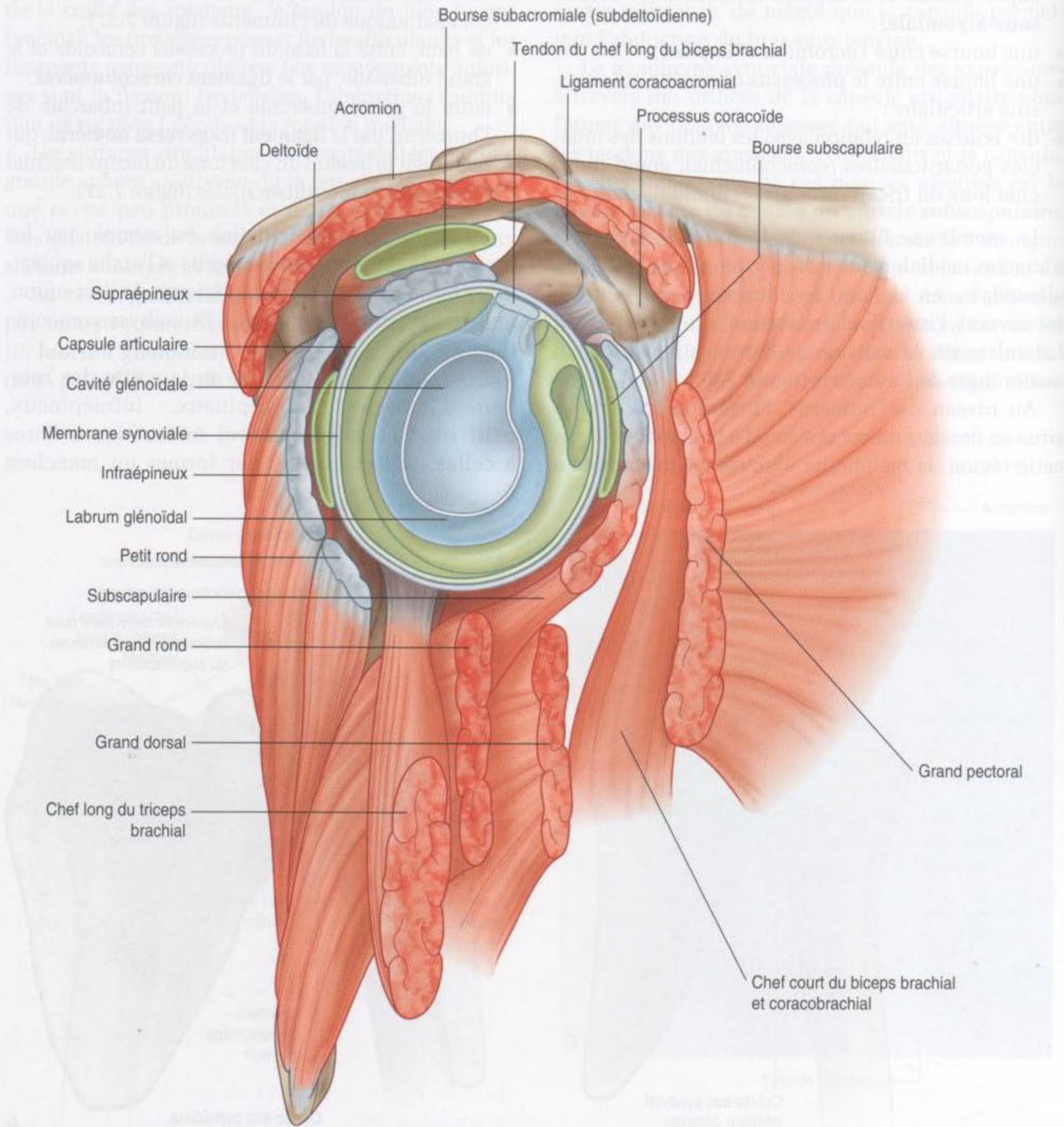


Figure 7.28. Vue latérale de l'articulation glénohumérale et des muscles environnants (la partie proximale de l'humérus est enlevée).

L'innervation de l'articulation glénohumérale est assurée par les rameaux postérieurs du plexus brachial et par les nerfs suprascapulaire, axillaire et pectoraux latéraux.

Muscles

Les deux muscles les plus superficiels de l'épaule sont le trapèze et le deltoïde (figure 7.34 et tableau 7.1). Ensemble, ils donnent à l'épaule son contour caractéristique.

- Le trapèze attache la scapula et la clavicule au tronc.
- Le deltoïde attache la scapula et la clavicule à l'humérus.

Le trapèze et le deltoïde s'insèrent sur les faces et les bords opposés de l'épine de la scapula, de l'acromion et de la clavicule. *La scapula, l'acromion et la clavicule peuvent être palpés entre les insertions du deltoïde et du trapèze.*

En dessous du trapèze, la scapula est fixée au tronc par trois muscles – le muscle élévateur de la scapula, les muscles grand et petit rhomboïdes. Ces trois muscles travaillent avec le trapèze (et avec les muscles antérieurs) pour positionner la scapula par rapport au tronc.

En clinique

Fractures de la clavicule et luxations des articulations acromioclaviculaire et sternoclaviculaire

La clavicule assure la continuité osseuse entre le membre supérieur et le thorax. Compte tenu de sa taille relative et des forces potentielles qui sont transmises entre le membre supérieur et le thorax, il n'est pas surprenant que celle-ci soit souvent fracturée ou luxée. Le principal lieu de fracture se trouve au tiers moyen, les deux autres tiers, médial et latéral, étant moins fréquemment fracturés.

L'extrémité acromiale de la clavicule tend à se déplacer vers le haut au niveau de l'articulation acromioclaviculaire lors d'un traumatisme (figure 7.30). Le tiers latéral de la clavicule est fixé à la scapula par les ligaments conoïde et trapézoïde du complexe ligamentaire coracoclaviculaire.

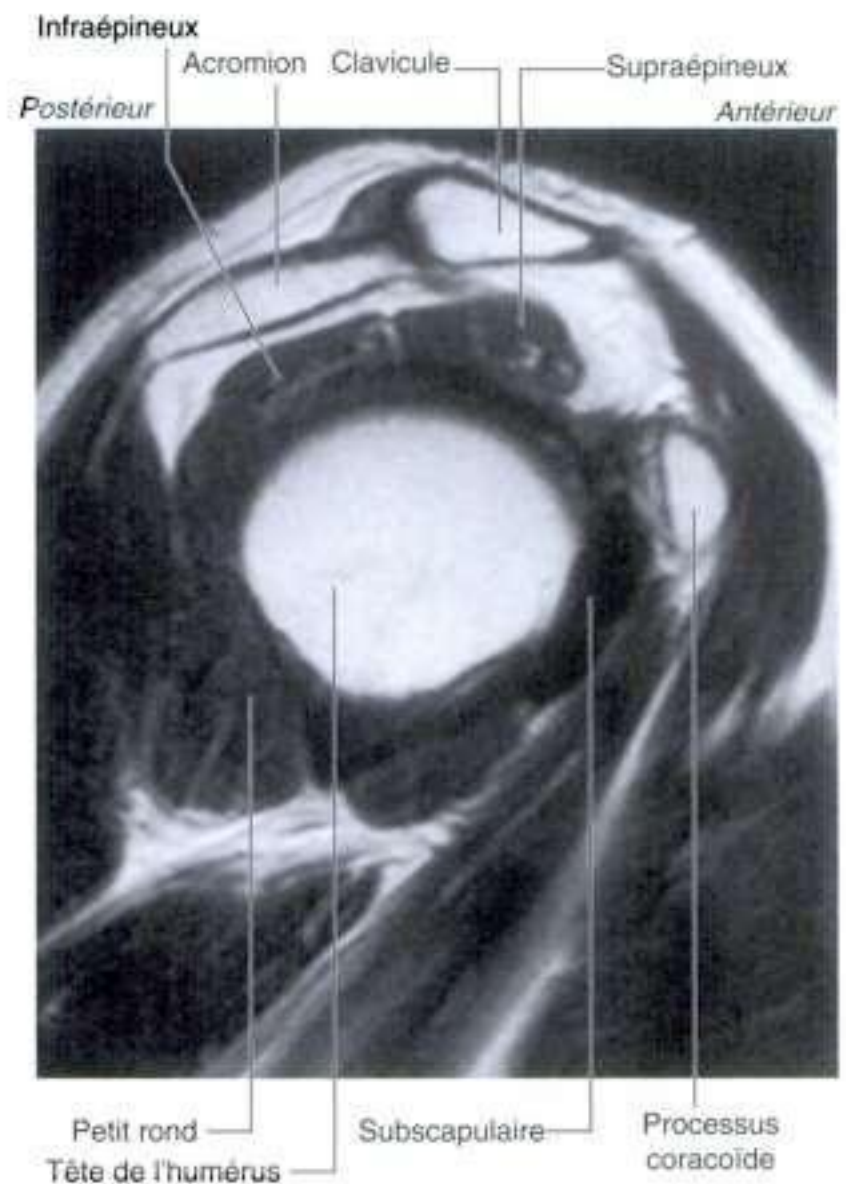

Figure 7.29. Imagerie par résonance magnétique (T1) de l'articulation glénohumérale en coupe sagittale.




Figure 7.30. Radiographies de l'articulation acromioclaviculaire. **A.** Aspect normal d'une articulation acromioclaviculaire gauche.

(Suite)

En clinique (suite)

Une lésion minime peut rompre les fibres de la capsule articulaire et les ligaments de l'articulation acromioclaviculaire. Il en résulte une séparation entre acromion et clavicule, visible sur une radiographie standard. Une lésion plus sévère peut provoquer une rupture des ligaments conoïde et trapézoïde, permettant une élévation et une luxation supérieure de la partie distale de la clavicule palpable cliniquement.

Les lésions typiques de la portion proximale de la clavicule au niveau de l'articulation sternoclaviculaire sont des luxations antérieure ou postérieure. Les luxations postérieures peuvent provoquer des lésions graves, à type de compression ou de déchirure, des gros vaisseaux localisés dans le médiastin supérieur.

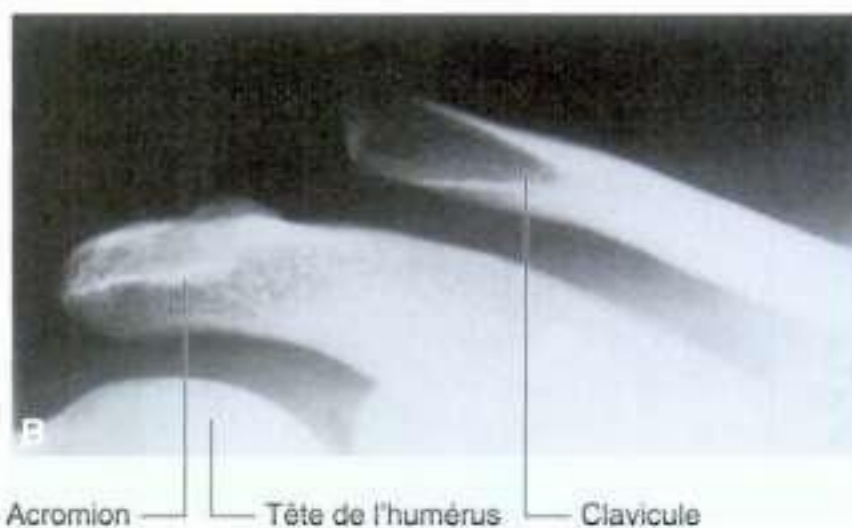

Figure 7.30, suite. B. Luxation d'une articulation acromioclaviculaire droite.

En clinique

Luxation de l'articulation glénohumérale

L'articulation glénohumérale est une articulation extrêmement mobile, avec de grandes amplitudes de mouvement. Néanmoins, cette grande possibilité de mouvement se fait aux dépens d'une moindre stabilité. La cavité glénoïdale, petite, peu profonde, même renforcée par le peu robuste labrum glénoïdal et la capsule, favorise les luxations.

La luxation antérieure (figure 7.31) est la plus fréquente. Elle est habituellement le fait d'un traumatisme isolé. Cliniquement, toutes les luxations antérieures sont antéro-inférieures. Dans certains cas, le labrum glénoïdal, dans sa partie antéro-inférieure, est arraché avec ou sans un petit fragment osseux. Si la capsule et le labrum sont arrachés, l'articulation est susceptible de se luxer à nouveau (luxation récidivante). Quand une luxation antéro-inférieure se produit, le nerf axillaire peut être directement lésé par compression de la tête de l'humérus au niveau de son passage à travers l'espace axillaire latéral. De plus, l'effet d'allongement lors de la luxation de l'humérus peut étirer le nerf radial, qui est étroitement fixé au niveau du sillon du nerf radial. Cet étirement peut entraîner une paralysie du nerf radial. Parfois, une luxation antéro-inférieure peut être associée à une fracture, qui peut nécessiter une réduction chirurgicale.

Les luxations postérieures sont très rares. Quand on les rencontre, on doit rechercher la cause, qui est souvent une contraction brutale et violente des muscles pouvant être associée à des convulsions épileptiques ou dues à une électrocution.

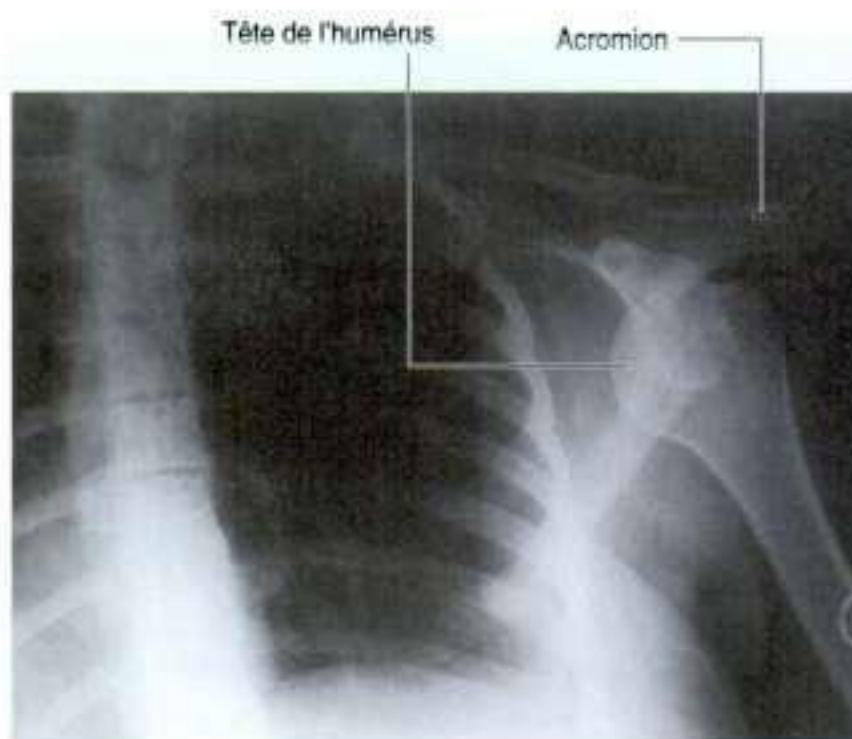


Figure 7.31. Radiographie montrant une luxation antérieure de l'articulation glénohumérale gauche.

En clinique

Lésion de la coiffe des rotateurs

Les deux principales pathologies de la coiffe des rotateurs sont le syndrome de conflit sous-acromial et les tendinopathies. Le muscle de la coiffe des rotateurs le plus souvent intéressé est le supraépineux à son passage sous l'acromion et le ligament acromioclaviculaire. L'espace traversé par le tendon du muscle supraépineux a des dimensions précises. Un œdème du muscle supraépineux, une quantité excessive de liquide dans la bourse sous-acromiodeltoïdienne, ou un ostéophyte sous-acromial peuvent produire un syndrome de conflit quand le bras se porte en abduction.

La vascularisation du tendon du supraépineux est relativement pauvre. Des traumatismes répétés, dans certaines circonstances, peuvent entraîner des modifications dégénératives au niveau des tendons. Ces modifications peuvent aboutir à l'apparition de calcifications pouvant être très douloureuses.

Quand le tendon du supraépineux est atteint de lésions dégénératives graves, il est possible qu'un simple traumatisme provoque une rupture

partielle ou totale (figure 7.32). Ces lésions sont plus communes chez les patients âgés et peuvent aboutir à une gêne fonctionnelle importante dans la vie quotidienne, par exemple se coiffer. À l'inverse, certaines ruptures peuvent être totalement asymptomatiques.

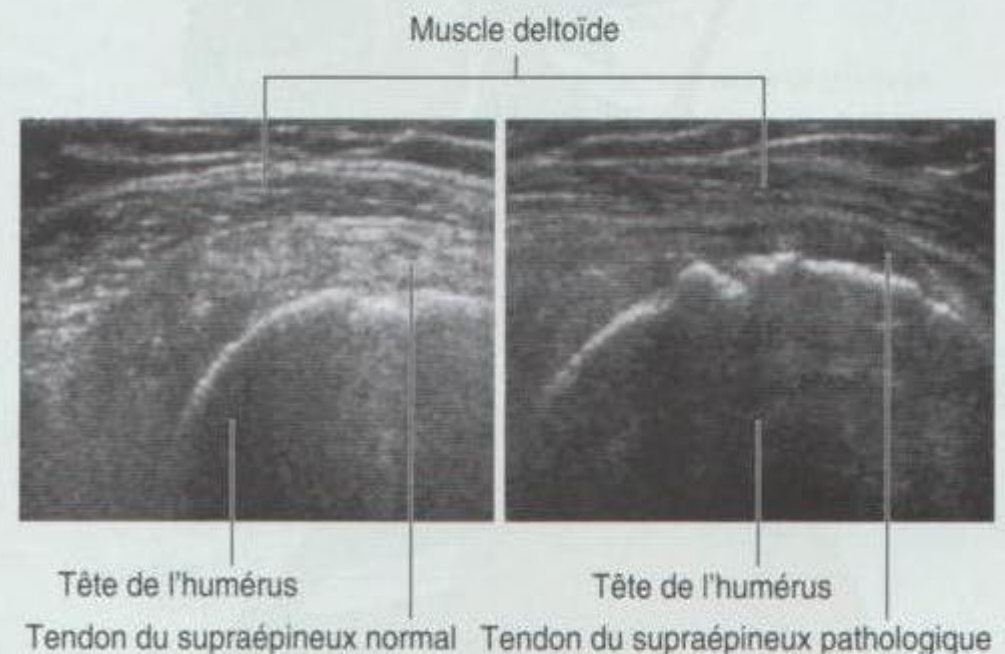
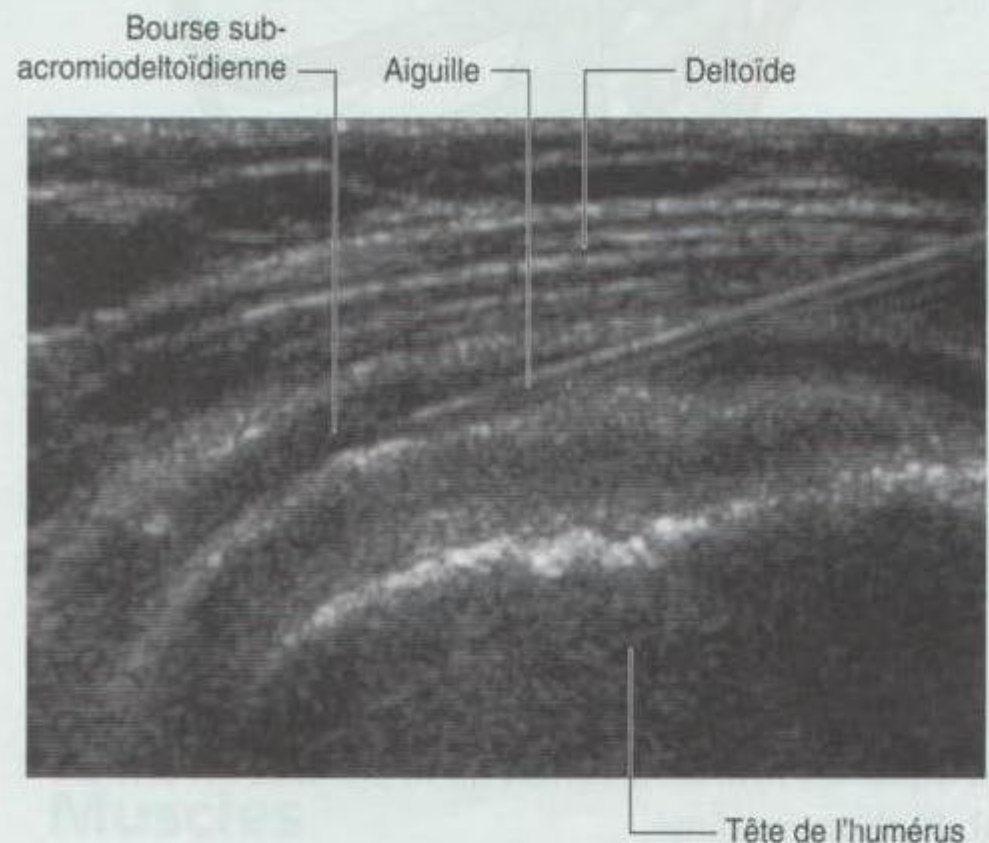


Figure 7.32. Échographie d'une épaule (vue latérale) montrant une déchirure du tendon du muscle supraépineux.

En clinique

La bourse séreuse sous-acromiodeltoïdienne est située entre le muscle supraépineux inférieurement, le deltoïde latéralement et l'acromion médialement. Chez les patients qui ont un traumatisme de l'épaule ou une tendinopathie, cette bourse peut devenir inflammatoire, provoquant des mouvements de l'épaule très douloureux. Cette inflammation peut être traitée par l'injection de corticoïdes et d'agents anesthésiques locaux (figure 7.33).

Figure 7.33. Échographie d'une épaule montrant une aiguille en place dans la bourse sous-acromiodeltoïdienne.



Trapèze

Le muscle **trapèze** a des insertions multiples sur le squelette axial, incluant le crâne et le rachis de C1 à TXII (figure 7.35). De C1 à CVII, le muscle s'insère sur les vertèbres par l'intermédiaire du ligament nuchal.

Le muscle s'insère sur le squelette de l'épaule selon une ligne continue en forme de U orientée dans un plan horizontal, avec le sommet du U en position latérale. Ensemble, les muscles trapèzes droit et gauche forment un losange ou trapèze, d'où leur nom.

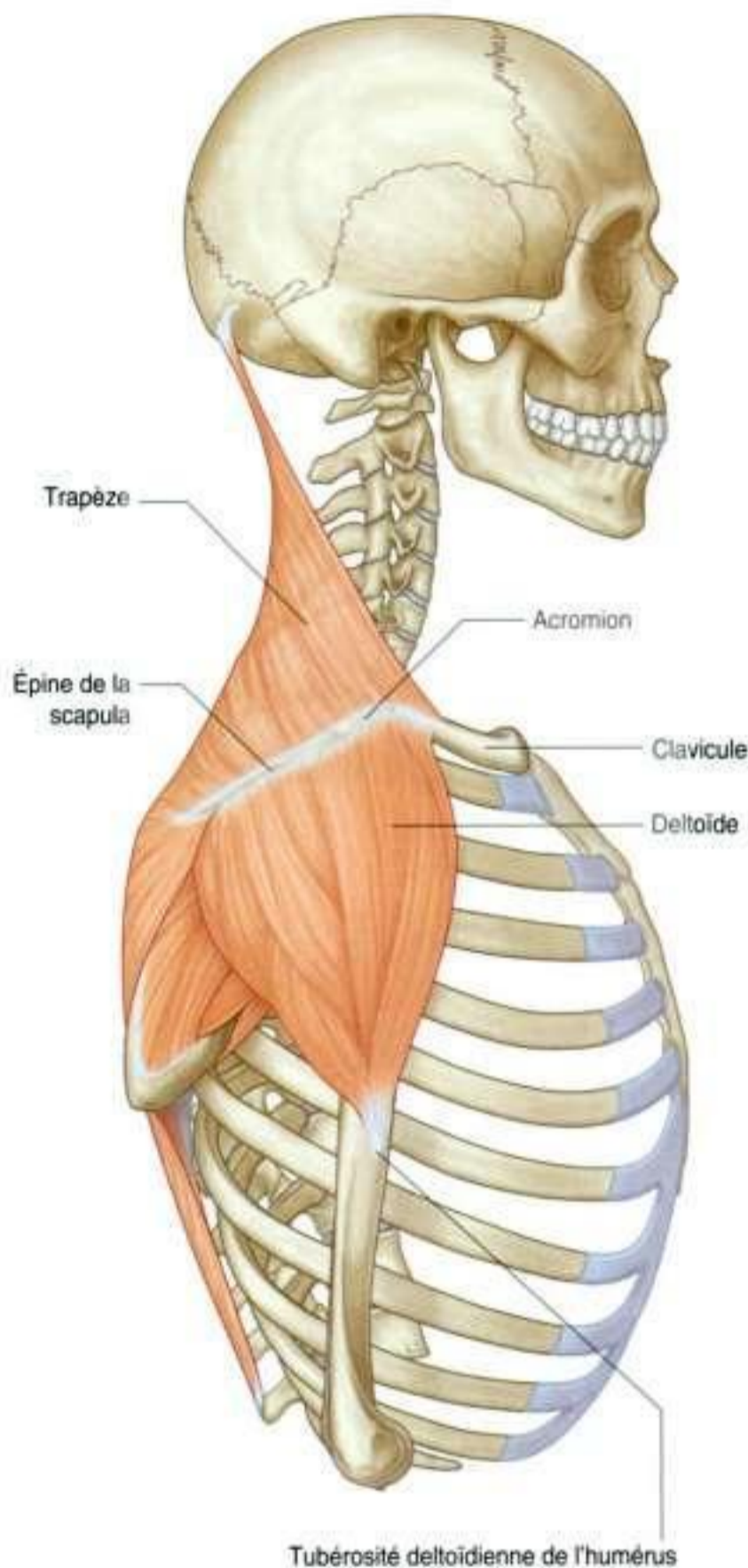


Figure 7.34. Vue latérale des muscles trapèze et deltoïde.

Le trapèze est un puissant élévateur de la scapula ; il a aussi un rôle de rotation de la scapula favorisant l'abduction extrême.

L'innervation du trapèze est assurée par le nerf accessoire (nerf crânien XI) et les rameaux antérieurs des nerfs cervicaux C3 et C4 (figure 7.35). Ces nerfs passent verticalement à la face profonde du muscle. *Le nerf accessoire peut être évalué en testant la fonction du trapèze. Le plus simple est de demander au patient de hausser les épaules contre résistance.*

Deltoïde

Le muscle **deltoïde** est un grand muscle de forme triangulaire, dont la base s'insère sur la scapula et la clavicule, et dont la pointe se termine sur l'humérus (figure 7.35). Il prend origine sur la ligne en U étendue de la clavicule à l'épine de la scapula, juste en regard des insertions du trapèze. Il se termine sur la tubérosité deltoïdienne de l'humérus latéralement.

La principale fonction du deltoïde est l'abduction du bras, à l'exception des 15 premiers degrés qui sont assurés par le muscle supraépineux.

Le deltoïde est innervé par le nerf axillaire, qui est une branche du faisceau postérieur du plexus brachial. Le nerf axillaire et ses vaisseaux associés (artère et veine circonflexes postérieures) entrent dans le deltoïde en passant postérieurement autour du col chirurgical de l'humérus.

Élévateur de la scapula

L'**élévateur de la scapula** a son origine sur les processus transverses des vertèbres de C1 à C4 (figure 7.35). Il descend latéralement pour se terminer sur la face postérieure du bord médial de la scapula au niveau de l'angle supérieur, dans une petite face d'os juste au niveau de la base de l'épine.

L'élévateur de la scapula est innervé par le nerf dorsal de la scapula et directement par les nerfs spinaux C3 et C4.

L'élévateur de la scapula élève la scapula.

Petit et grand rhomboïdes

Les muscles **petit** et **grand rhomboïdes** sont attachés médialement à la colonne vertébrale et descendent latéralement pour s'insérer sur le bord médial de la scapula, plus bas que l'élévateur de la scapula (figure 7.35).

Le petit rhomboïde prend origine sur la partie inférieure du ligament nuchal et sur les processus épineux des vertèbres de CVII à T1. Il se termine latéralement sur la petite face triangulaire à la base de l'épine de la scapula sur son bord postérieur.

Le grand rhomboïde s'insère sur les processus épineux des vertèbres de TII à TV et sur les ligaments supraépineux. Il descend latéralement pour se terminer le long de la face postérieure du bord médial de la scapula jusqu'à l'angle inférieur sous l'insertion du petit rhomboïde.

Tableau 7.1 Muscles de l'épaule.

Muscles	Origine	Terminaison	Innervation	Fonction
Trapèze	Ligne nuchale supérieure, protubérance occipitale externe, bord médial du ligament nuchal, processus supraépineux de CVII à TXII et ligaments supraépineux	Partie supérieure de l'épine de la scapula, de l'acromion et bord postérieur du tiers latéral de la clavicule	Fibres motrices du nerf accessoire (ou nerf crânien XI) et rameaux antérieurs de C3 et C4 (proprioception)	Élévateur puissant de la scapula, rotation de la scapula au cours de l'abduction de l'humérus au-dessus de l'horizontale; les fibres moyennes rapprochent la scapula, les fibres inférieures l'abaissent
Deltoïde	Partie inférieure de l'épine de la scapula, bord latéral de l'acromion, bord antérieur du tiers distal de la clavicule	Tubérosité deltoïdienne de l'humérus	Nerf axillaire (C5, C6)	Abducteur majeur du bras (les 15 premiers degrés d'abduction sont initiés par le supraépineux); les fibres claviculaires participent à la flexion du bras; les fibres postérieures à l'extension du bras
Élévateur de la scapula	Apophyse transverse des vertèbres CI et CII et tubercules postérieurs des apophyses transverses des vertèbres CIII et CIV	Face postérieure du bord médial de la scapula, de l'angle supérieur à la base de l'épine de la scapula	Branches issues du rameau antérieur des nerfs spinaux de C3 et C4, et par le nerf scapulaire dorsal (C5)	Élève la scapula
Petit rhomboïde	Partie basse et terminale du ligament nuchal et processus épineux des vertèbres CVII à TI	Face postérieure du bord médial de la scapula, au niveau de la base de l'épine de la scapula	Nerf scapulaire dorsal (C4, C5)	Élève et médialise la scapula
Grand rhomboïde	Processus épineux des vertèbres TII à TV et ligament supraépineux	Face postérieure du bord médial de la scapula, de l'angle inférieur à la base de l'épine de la scapula	Nerf scapulaire dorsal (C4, C5)	Élève et médialise la scapula

Les muscles rhomboïdes sont innervés par le nerf scapulaire dorsal, qui est un rameau du plexus brachial.

Le petit et le grand rhomboïdes médialisent et élèvent la scapula.

RÉGION SCAPULAIRE POSTÉRIEURE

La région scapulaire postérieure occupe la partie postérieure de la scapula et est localisée au-dessous du trapèze et du deltoïde (figure 7.36 et tableau 7.2). Elle contient quatre muscles qui vont de la scapula à la partie proximale de l'humérus. Ce sont les muscles supraépineux, infraépineux, petit rond et grand rond.

La région scapulaire postérieure contient aussi un autre muscle, le chef long du triceps brachial, qui

s'étend de la scapula à la partie proximale de l'avant-bras (olécrâne). Ce muscle, parallèle à l'humérus, croise les autres muscles de la région et participe à la formation de nombreux espaces à travers lesquels passent nerfs et vaisseaux entrant et sortant de cette région.

Les muscles supraépineux et infraépineux et le petit rond sont des composants de la coiffe des rotateurs qui stabilisent l'articulation glénohumérale.

Muscles

Supraépineux et infraépineux

Les muscles **supraépineux** et **infraépineux** ont leur origine dans deux grandes fosses, situées de part et d'autre de l'épine, sur la face postérieure de la scapula (figure 7.36). Ils donnent des tendons qui s'insèrent sur la grosse tubérosité de l'humérus.

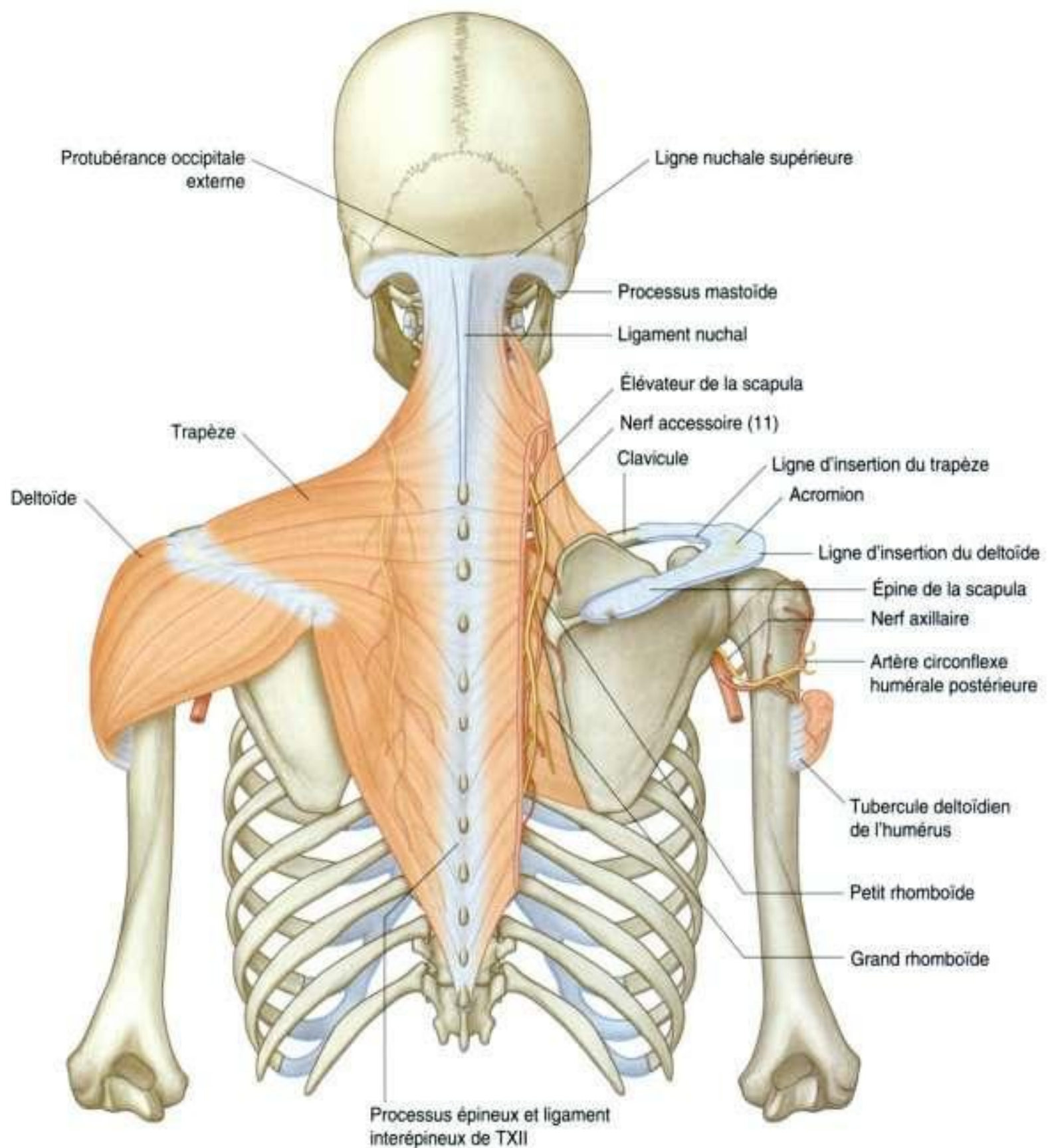


Figure 7.35. Insertion, innervation et vascularisation des muscles deltoïde et trapèze.

- Le tendon du supraépineux passe sous l'acromion, dont il est séparé par la bourse séreuse sous-acromiale, et au-dessus de l'articulation glénohumérale.
- Le tendon de l'infraépineux passe en arrière de l'articulation glénohumérale et s'insère sur la facette moyenne du grand tubercule de l'humérus.

Le supraépineux initie l'abduction du bras. L'infraépineux permet la rotation latérale de l'humérus.

Petit rond et grand rond

Le **petit rond** est un muscle aplati et allongé en forme de corde qui prend origine sur la face plate qui est adjacente au bord latéral de la scapula sous le tubercule infraglénoïdal (figure 7.36). Son tendon se termine sur la facette inférieure du grand tubercule de l'humérus. Le petit rond est un rotateur latéral de l'humérus et fait partie des muscles de la coiffe des rotateurs.

Le **grand rond** s'insère sur une large face ovale sur la face postérieure de l'angle inférieur de la scapula (figure 7.36). Ce large muscle a une forme allongée, et se dirige en haut et latéralement pour se terminer par un tendon plat qui s'attache à la lèvre médiale du sillon intertuberculaire de la face antérieure de l'humérus. Le grand rond est un muscle rotateur interne et extenseur de l'humérus.

Chef long du triceps brachial

Le **chef long du triceps brachial** a un tendon qui s'insère sur le tubercule infraglénoidal. Il donne un corps musculaire, qui se dirige verticalement vers le bas pour rejoindre au bras les chefs médial et latéral du triceps. Il se termine sur l'olécrâne de l'ulna (figure 7.36).

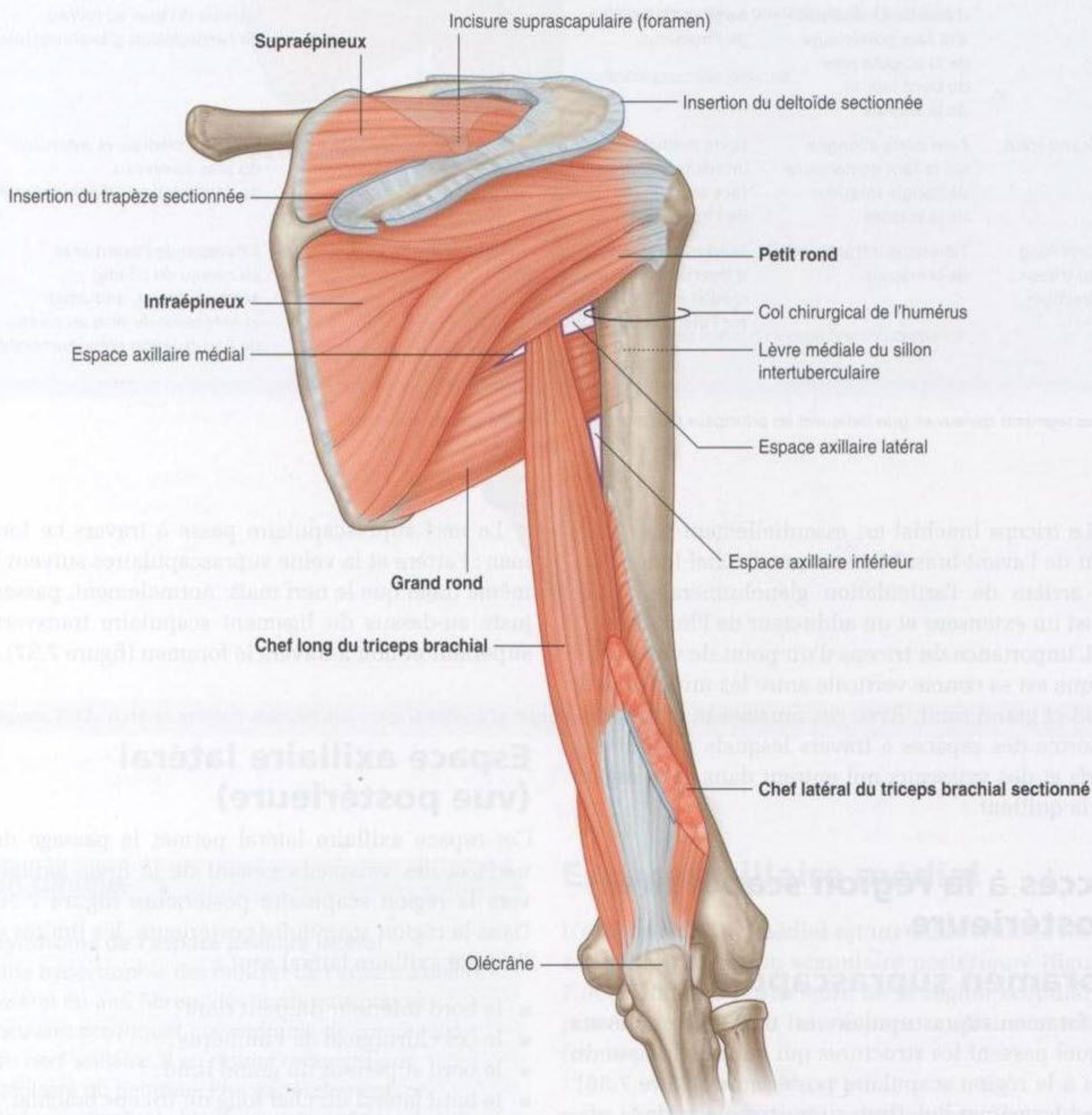


Figure 7.36. Région scapulaire postérieure droite.

Tableau 7.2 Muscles de la région scapulaire postérieure.

Muscle	Origine	Terminaison	Innervation	Fonction
Supraépineux	Deux tiers médiaux de la fosse supraépineuse de la scapula et le fascia profond qui couvre le muscle	Facette la plus supérieure du grand tubercule de l'humérus	Nerf suprascapulaire (C5, C6)	Coiffe des rotateurs; initiation de l'abduction du bras jusqu'à 15° au niveau de l'articulation glénohumérale
Infraépineux	Deux tiers médiaux de la fosse infraépineuse de la scapula et le fascia profond qui couvre le muscle	Facette moyenne du grand tubercule de l'humérus	Nerf suprascapulaire (C5, C6)	Coiffe des rotateurs; rotation latérale du bras au niveau de l'articulation glénohumérale
Petit rond	Deux tiers supérieurs d'une bande osseuse à la face postérieure de la scapula près du bord latéral de la scapula	Facette la plus basse du grand tubercule de l'humérus	Nerf axillaire (C5, C6)	Coiffe des rotateurs; rotation latérale du bras au niveau de l'articulation glénohumérale
Grand rond	Face ovale allongée sur la face postérieure de l'angle inférieur de la scapula	Lèvre médiale du sillon intertuberculaire sur la face antérieure de l'humérus	Nerf subscapulaire (C5 à C7)	Rotation médiale et extension du bras au niveau de l'articulation glénohumérale
Chef long du triceps brachial	Tubercule infraglénoïdal de la scapula	Tendon commun d'insertion avec les chefs médial et latéral sur l'olécrâne de l'ulna	Nerf radial (C6, C7, C8)	Extension de l'avant-bras au niveau du coude; accessoirement, adducteur et extenseur du bras au niveau de l'articulation glénohumérale

Les segments spinaux en gras indiquent les principaux segments médullaires d'innervation motrice.

Le triceps brachial est essentiellement un extenseur de l'avant-bras. Mais comme le chef long passe en arrière de l'articulation glénohumérale, il est aussi un extenseur et un adducteur de l'humérus.

L'importance du triceps d'un point de vue anatomique est sa course verticale entre les muscles petit rond et grand rond. Avec ces muscles et l'humérus, il forme des espaces à travers lesquels passent des nerfs et des vaisseaux qui entrent dans cette région ou la quittent.

Accès à la région scapulaire postérieure

Foramen suprascapulaire

Le foramen suprascapulaire est un espace à travers lequel passent les structures qui vont de la base du cou à la région scapulaire postérieure (figure 7.36). Il est formé par l'incisure suprascapulaire de la scapula. Le ligament scapulaire transverse supérieur de la scapula transforme l'incisure suprascapulaire en un foramen.

Le nerf suprascapulaire passe à travers ce foramen; l'artère et la veine suprascapulaires suivent le même trajet que le nerf mais, normalement, passent juste au-dessus du ligament scapulaire transverse supérieur et non à travers le foramen (figure 7.37).

Espace axillaire latéral (vue postérieure)

Cet espace axillaire latéral permet le passage des nerfs et des vaisseaux venant de la fosse axillaire vers la région scapulaire postérieure (figure 7.36). Dans la région scapulaire postérieure, les limites de l'espace axillaire latéral sont :

- le bord inférieur du petit rond;
- le col chirurgical de l'humérus;
- le bord supérieur du grand rond;
- le bord latéral du chef long du triceps brachial.

Le nerf axillaire et l'artère et la veine circonflexes humérales postérieures passent à travers cet espace (figure 7.37).

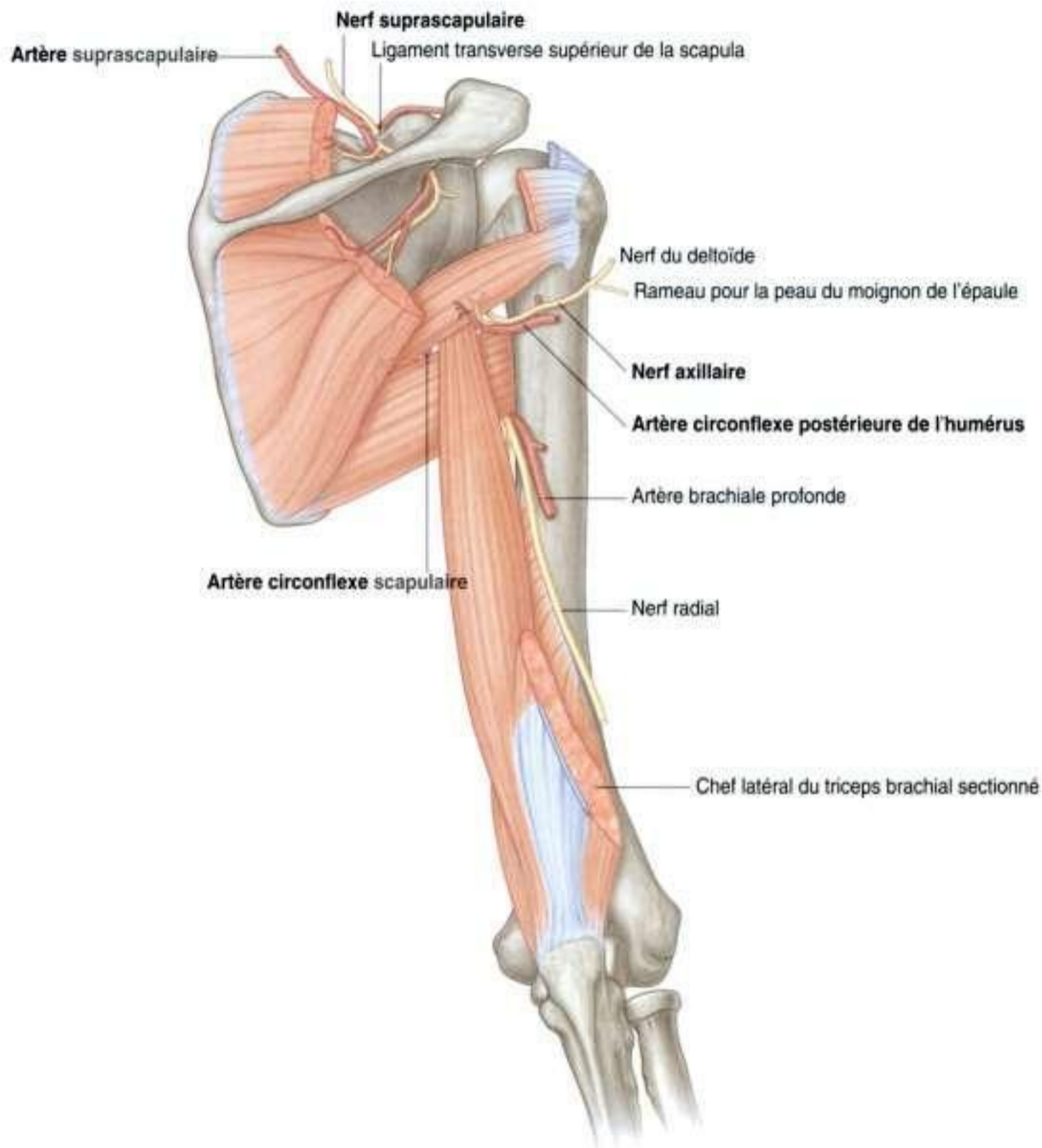


Figure 7.37. Artères et nerfs associés aux voies d'accès à la région scapulaire postérieure.

En clinique

Syndrome de l'espace axillaire latéral

Une hypertrophie des muscles de l'espace axillaire latéral ou une fibrose des bords musculaires peuvent provoquer un syndrome de compression du nerf axillaire. Il en résulte rarement une faiblesse du deltoïde. Plus généralement, on note une hypotrophie du muscle petit rond, qui retentit sur la fonction des muscles de la coiffe des rotateurs dans certains mouvements de l'épaule.

Espace axillaire médial

L'espace axillaire médial est un défilé entre la fosse axillaire et la région scapulaire postérieure (figure 7.36). Une vue postérieure de la région scapulaire postérieure montre un espace axillaire médial formé par :

- le bord médial du chef long du triceps brachial ;
- le bord supérieur du grand rond ;
- le bord inférieur du petit rond.

L'artère et la veine circonflexes scapulaires passent par cet espace (figure 7.37).

Espace axillaire inférieur

L'espace axillaire inférieur est formé par :

- le bord latéral du chef long du triceps brachial ;
- la diaphyse humérale ;
- le bord inférieur du grand rond (figure 7.36).

L'espace axillaire inférieur étant limité par le bord inférieur du grand rond, qui définit la limite inférieure de la fosse axillaire, il sert de passage entre les compartiments antérieur et postérieur du bras, et entre le compartiment postérieur du bras et la fosse axillaire. Le nerf radial, l'**artère brachiale profonde (artère profonde du bras)** et les veines satellites passent à travers cet espace (figure 7.37).

Nerfs

Les deux nerfs importants de la région scapulaire postérieure sont le nerf suprascapulaire et le nerf axillaire ; ils sont tous les deux issus du plexus brachial dans la fosse axillaire (figure 7.37).

Nerf suprascapulaire

Le **nerf suprascapulaire** est issu du tronc supérieur du plexus brachial au niveau de la base du cou. Il se dirige postérieurement et atteint le foramen suprascapulaire pour entrer dans la région scapulaire postérieure, où il chemine dans le plan entre os et muscle supraépineux (figure 7.37).

Il innerve le muscle supraépineux, puis passe à travers la grande incisure scapulaire (spinoglénoïdale), entre la base de l'épine de la scapula et la cavité glénoïdale, et se termine en innervant le muscle infraépineux.

Généralement, le nerf suprascapulaire n'a pas de rameau cutané sensitif.

Nerf axillaire

Le **nerf axillaire** est issu du faisceau postérieur du plexus brachial. Il sort de la fosse axillaire en passant à travers l'espace axillaire latéral de la paroi postérieure de la fosse axillaire (figure 7.37). Avec

l'artère et la veine humérales circonflexes postérieures, il se dirige en arrière vers le col chirurgical de l'humérus qu'il contourne.

Le nerf axillaire innerve le deltoïde et le petit rond. De plus, il donne un rameau cutané, le nerf cutané latéral supérieur du bras, qui assure l'innervation de la peau du moignon de l'épaule jusqu'à la partie inférieure du deltoïde.

Artères et veines

Trois artères principales sont retrouvées dans la région scapulaire postérieure : les artères suprascapulaire, circonflexe humérale postérieure et circonflexe scapulaire. Ces artères contribuent au réseau artériel périarticulaire de la scapula (figure 7.38).

Artère suprascapulaire

L'**artère suprascapulaire** prend son origine à la base du cou. Elle est une branche du tronc artériel thyrocervical, qui est lui-même une branche de l'artère subclavière (figures 7.37 et 7.38). Le vaisseau peut aussi naître directement de la troisième partie de l'artère subclavière.

L'artère suprascapulaire entre normalement dans la région scapulaire postérieure au-dessus du foramen suprascapulaire, alors que le nerf passe dans le foramen. Dans la région scapulaire postérieure, les vaisseaux cheminent avec le nerf.

Elle vascularise les muscles supraépineux et infraépineux, et donne aussi de nombreuses branches sur son trajet pour les autres structures adjacentes.

Artère circonflexe postérieure de l'humérus

L'**artère circonflexe postérieure de l'humérus** est issue de la troisième partie de l'artère axillaire dans la fosse axillaire (figure 7.38). L'artère circonflexe humérale axillaire et le nerf axillaire quittent la fosse axillaire en passant à travers l'espace axillaire latéral de la paroi postérieure de la fosse axillaire pour rejoindre la région scapulaire postérieure. Ce vaisseau vascularise les muscles de la région et l'articulation glénohumérale.

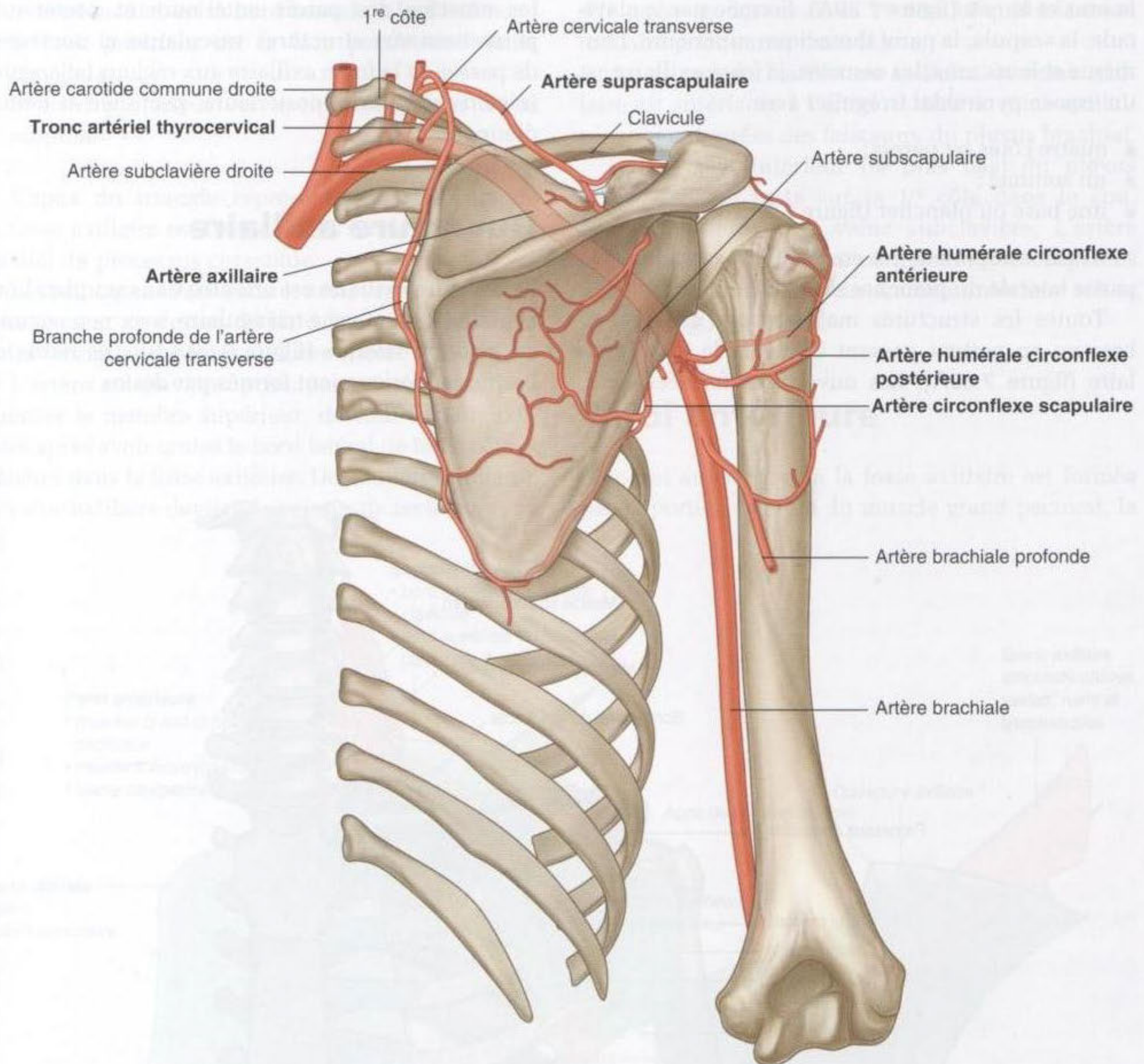


Figure 7.38. Réseau anastomotique artériel de l'épaule.

Artère circonflexe scapulaire

L'**artère circonflexe scapulaire** est une branche de l'artère subscapulaire qui est aussi originaire de la troisième partie de l'artère axillaire (figure 7.38). L'artère circonflexe scapulaire quitte la fosse axillaire en passant à travers l'espace axillaire médial et entre dans la région scapulaire postérieure ; elle passe à travers l'insertion du petit rond et forme des anastomoses avec les autres artères de la région.

Veines

Les veines de la région scapulaire postérieure suivent les artères et sont connectées aux vaisseaux du cou, du dos, du bras et de la fosse axillaire.

RÉGION AXILLAIRE

La région axillaire, ou aisselle, est la voie d'accès au membre supérieur ; c'est une aire de transition entre

le bras et le cou (figure 7.39A). Formée par la clavicule, la scapula, la paroi thoracique supérieure, l'humérus et leurs muscles associés, la fosse axillaire est un espace pyramidal irrégulier avec :

- quatre côtés ou parois ;
- un sommet ;
- une base ou plancher (figure 7.39A,B).

L'orifice supérieur est en relation avec le cou ; la partie latérale du plancher s'ouvre vers le bras.

Toutes les structures majeures qui arrivent au bras ou en partent passent à travers la fosse axillaire (figure 7.39A). Les ouvertures formées entre

les muscles des parois antérieure et postérieure permettent aux structures vasculaires et nerveuses de passer de la fosse axillaire aux régions adjacentes (régions scapulaire postérieure, pectorale et deltoïdienne).

Ouverture axillaire

L'ouverture axillaire est orientée dans un plan horizontal et a une forme triangulaire, avec son sommet en position latérale (figure 7.39A,B). Les bords de l'orifice supérieur sont formés par des os :

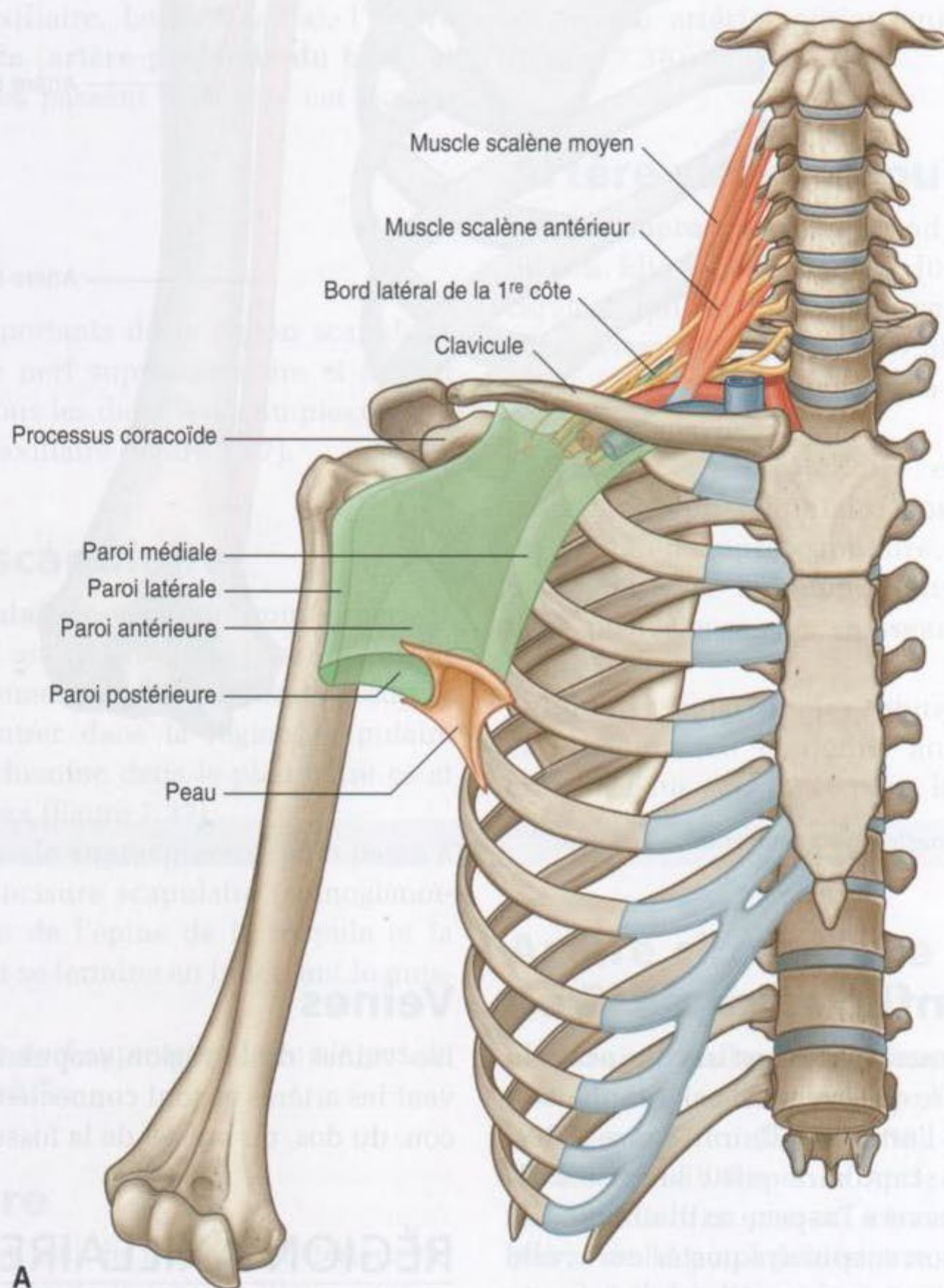


Figure 7.39. Fosse axillaire. **A.** Parois et zones de transition entre le bras et le cou.

- le bord médial est le bord latéral de la 1^{re} côte;
- le bord antérieur est la face postérieure de la clavicule;
- le bord postérieur est le bord supérieur de la scapula.

L'apex du triangle représentant l'ouverture de la fosse axillaire est latéral et est formé par le bord médial du processus coracoïde.

Les principaux vaisseaux et nerfs venant du cou au bras passent au-dessus du bord latéral de la 1^{re} côte et traversent l'ouverture axillaire (figure 7.39A).

L'artère subclavière, principal vaisseau qui vascularise le membre supérieur, devient l'artère axillaire après avoir croisé le bord latéral de la 1^{re} côte et pénétré dans la fosse axillaire. De manière similaire, la veine axillaire devient la veine subclavière quand

elle passe au-dessus de la 1^{re} côte et quitte la fosse axillaire pour entrer dans le cou.

Au niveau de l'ouverture axillaire, la veine axillaire est antérieure à l'artère. Artère et veine axillaires sont entourées des faisceaux du plexus brachial.

Le faisceau inférieur (le plus bas) du plexus brachial passe juste sur la 1^{re} côte dans le cou, comme l'artère et la veine subclavière. L'artère et la veine axillaires, à ce niveau, sont séparées par l'insertion du muscle scalène antérieur sur la 1^{re} côte (figure 7.39A).

Paroi antérieure

La paroi antérieure de la fosse axillaire est formée par la portion latérale du muscle grand pectoral, le

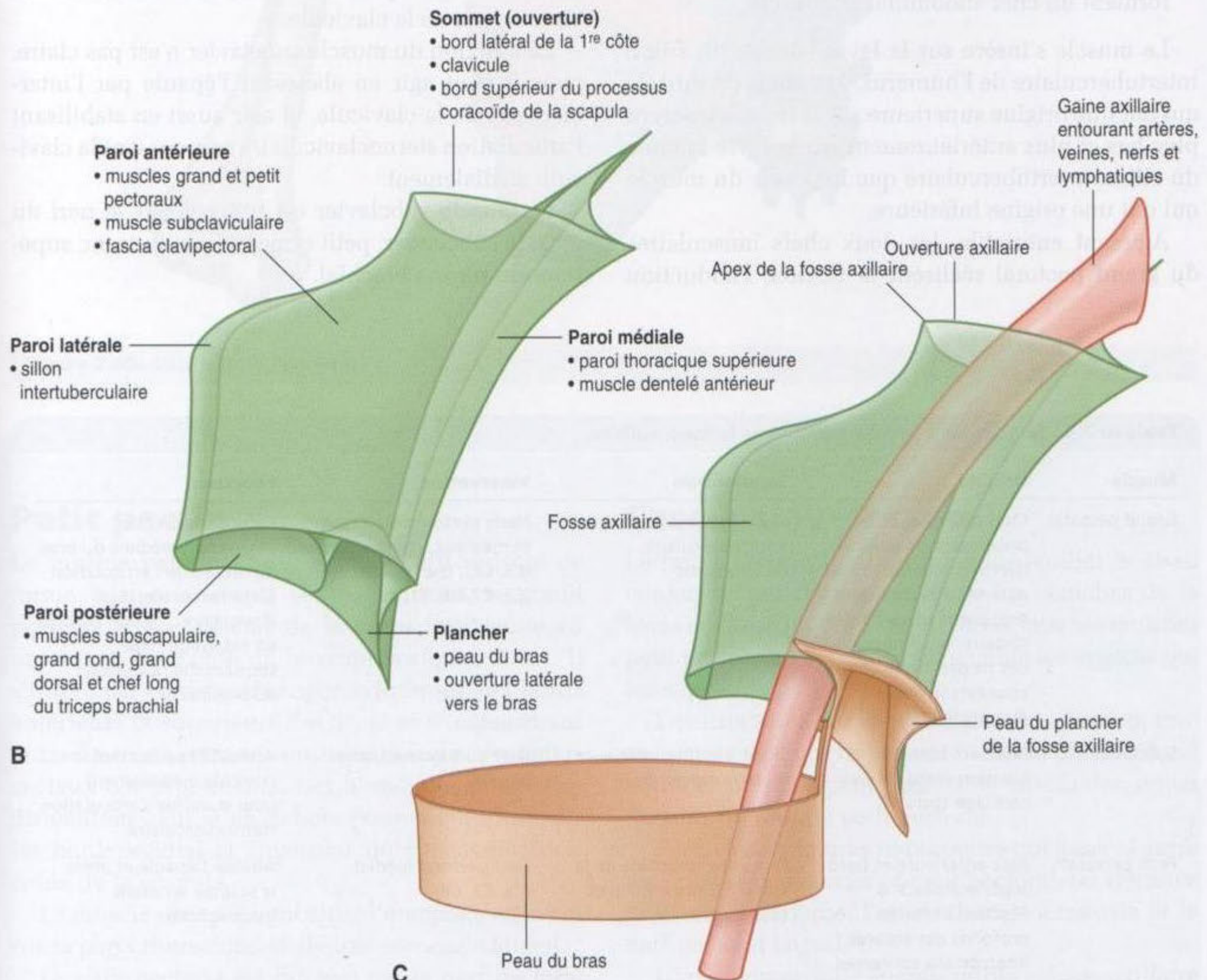


Figure 7.39, suite. Fosse axillaire. B. Limites. C. Continuité avec le bras.

muscle petit pectoral recouvert par le muscle grand pectoral, le muscle subclavier, et le fascia clavipectoral (tableau 7.3)

Grand pectoral

Le muscle **grand pectoral** est le plus grand et le plus superficiel des muscles de la paroi antérieure (figure 7.40). Son bord inférieur correspond au pli axillaire antérieur qui marque la limite antéro-inférieure de l'aisselle. Le muscle a deux chefs :

- le chef claviculaire s'insère sur la moitié médiale de la clavicule ;
- le chef sternoclaviculaire s'insère sur la partie médiale de la paroi thoracique antérieure. Souvent, les fibres de ce chef se prolongent médialement pour s'attacher à la paroi abdominale antérieure, formant un chef abdominal au muscle.

Le muscle s'insère sur la lèvre latérale du sillon intertuberculaire de l'humérus. Les chefs du muscle qui ont une origine supérieure sur le tronc s'insèrent plus bas et plus antérieurement sur la lèvre latérale du sillon intertuberculaire que les chefs du muscle qui ont une origine inférieure.

Agissant ensemble, les deux chefs musculaires du grand pectoral réalisent la flexion, l'adduction

et la rotation médiale du bras au niveau de l'articulation glénohumérale. Le chef claviculaire fléchit le bras lorsqu'il est en position d'extension, tandis que le chef sternocostal étend le bras lorsqu'il est fléchi, particulièrement contre résistance.

Le grand pectoral est innervé par les nerfs pectoraux médial et latéral, qui sont originaires du plexus brachial dans la fosse axillaire.

Muscle subclavier

Le muscle **subclavier** est un petit muscle qui est situé profondément au-dessous du grand pectoral ; il s'étend de la clavicule à la 1^{re} côte (figure 7.41). Il prend origine médialement, en tant que tendon, à la jonction entre la 1^{re} côte et le 1^{er} cartilage costal. Il se dirige en haut et en dehors vers une gouttière allongée et peu profonde de la face inférieure du tiers moyen de la clavicule.

La fonction du muscle subclavier n'est pas claire, mais il peut agir en abaissant l'épaule par l'intermédiaire de la clavicule, et agir aussi en stabilisant l'articulation sternoclaviculaire en poussant la clavicule médialement.

Le muscle subclavier est innervé par le nerf du muscle subclavier, petit rameau issu du tronc supérieur du plexus brachial.

Tableau 7.3 Muscles de la paroi antérieure de la fosse axillaire.

Muscle	Origine	Terminaison	Innervation	Fonction
Grand pectoral	Chef claviculaire : bord proximal de la clavicule ; chef sternocostal : face antérieure du sternum ; sept premiers cartilages costaux ; bord sternal des six premières côtes ; aponévrose oblique du muscle externe	Lèvre latérale du sillon intertuberculaire de l'humérus	Nerfs pectoraux latéraux et médiaux ; chef claviculaire (C5, C6) ; chef sternocostal (C6, C7, C8, T1)	Flexion, adduction et rotation médiale du bras au niveau de l'articulation glénohumérale ; chef claviculaire : flexion du bras en extension ; chef sternocostal : extension du bras fléchi
Subclavier	Première côte à la jonction entre côte et cartilage costal	Sillon à la face inférieure du tiers moyen de la clavicule	Nerf du subclaviculaire (C5, C6)	Abaisse l'épaule ; met la clavicule médialement pour stabiliser l'articulation sternoclaviculaire
Petit pectoral	Face antérieure et bord supérieur des 3 ^e à 5 ^e côtes ; et fascias profonds des espaces intercostaux concernés	Processus coracoïde de la scapula (bord médial et face supérieure)	Nerf pectoral médial (C6, C7, C8)	Abaisse l'épaule et attire la scapula en avant (protraction)

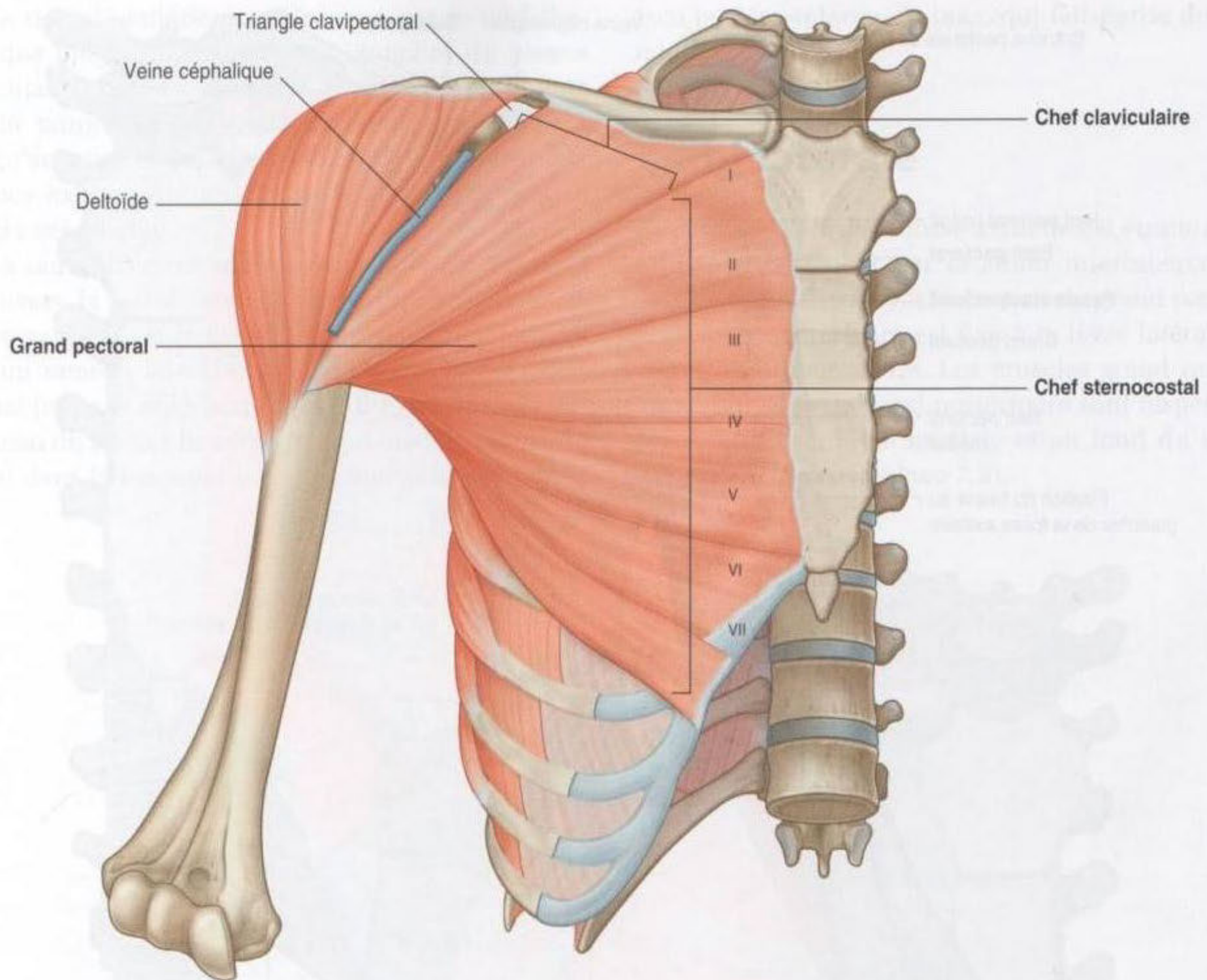


Figure 7.40. Muscle grand pectoral.

Petit pectoral

Le muscle **petit pectoral** est un petit muscle de forme triangulaire qui se trouve sous le grand pectoral et qui s'étend de la paroi thoracique au processus coracoïde de la scapula (figure 7.41). Il s'insère par trois bandes aponévrotiques aux bords antérieurs et supérieurs des 3^e, 4^e et 5^e côtes et sur la fascia recouvrant les muscles des espaces intercostaux correspondants. Les fibres musculaires se dirigent en haut et en dehors pour se terminer sur les bords médial et supérieur du processus coracoïde de la scapula.

Le muscle petit pectoral attire l'omoplate en avant sur la paroi thoracique et abaisse son angle latéral.

Le petit pectoral est innervé par le nerf pectoral médial qui est issu du plexus brachial dans la fosse axillaire.

Fascia clavipectoral

Le fascia clavipectoral est un épais feuillet de tissu conjonctif qui relie la clavicle au plancher de la fosse axillaire (figure 7.41). Il enveloppe les muscles petit pectoral et subclavier et comble les espaces qui les séparent.

Les structures qui vont de l'aisselle à la paroi thoracique antérieure traversent le fascia clavipectoral entre les muscles petit pectoral et subclavier, ou en dessous du muscle petit pectoral.

Parmi les structures importantes qui passent entre les muscles subclavier et petit pectoral, on retrouve la veine céphalique, l'artère thoracoacromiale et le nerf pectoral latéral.

L'artère thoracique latérale quitte la fosse axillaire en passant à travers le fascia en dessous du muscle petit pectoral.

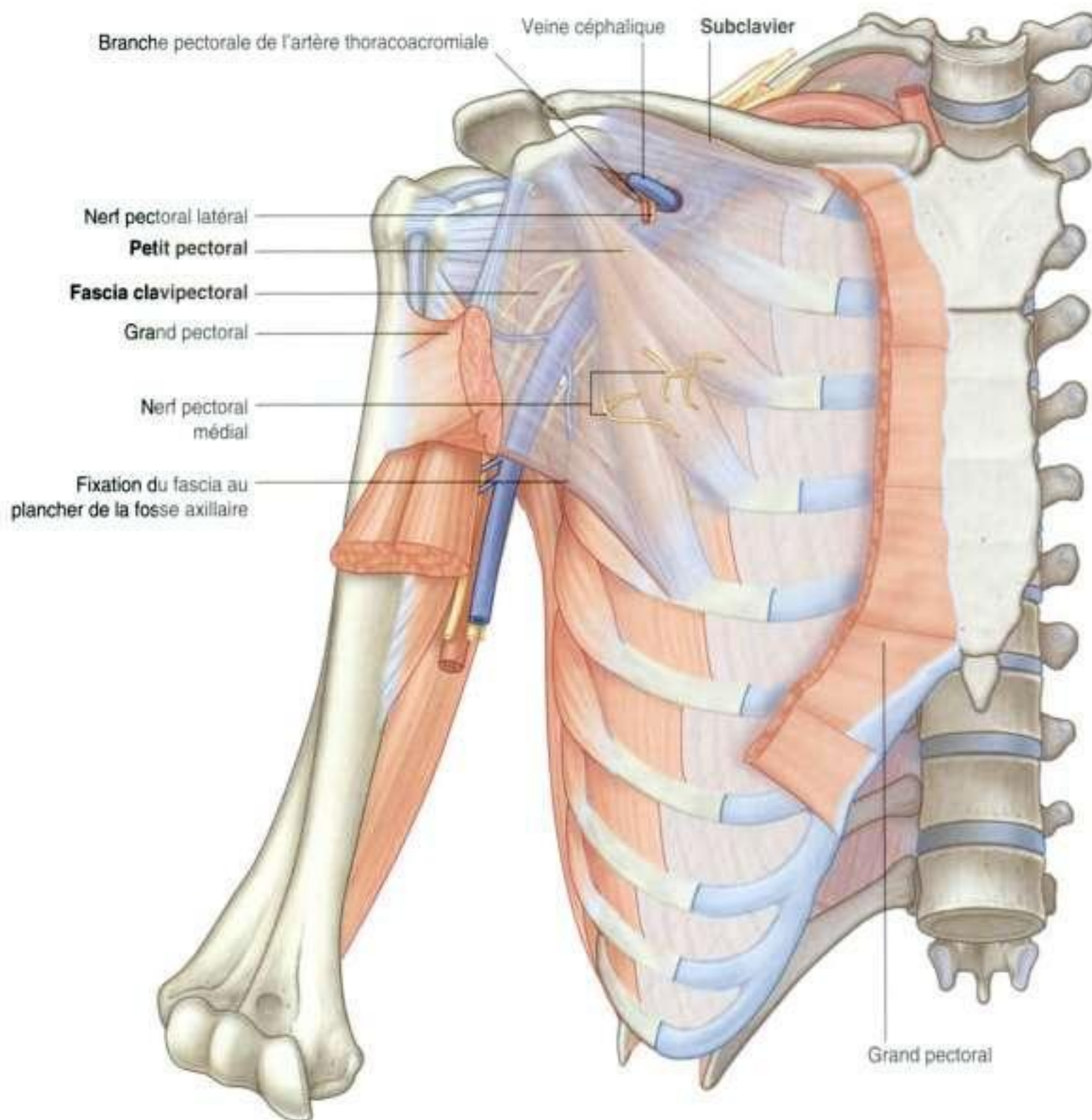


Figure 7.41. Muscles petit pectoral et subclavier et fascia clavipectoral.

Le nerf pectoral médial quitte la fosse axillaire et pénètre directement à travers le muscle petit pectoral pour l'innover et ensuite atteindre le grand pectoral. Parfois, des rameaux du nerf pectoral médial passent autour du bord inférieur du petit pectoral pour atteindre et innover le muscle grand pectoral.

Paroi médiale

La paroi médiale de la fosse axillaire est formée par la paroi thoracique supérieure (les côtes et les tissus intercostaux) et le muscle dentelé antérieur (figure 7.42, tableau 7.4 et voir figure 7.39).

Dentelé antérieur

Le **dentelé antérieur** s'insère par des digitations musculaires sur les faces latérales des 9 premières côtes, et aussi sur le fascia des espaces intercostaux (figure 7.42). Le muscle large et rayonné se dirige postérieurement autour de la paroi thoracique pour s'insérer sur la face costale du bord médial de la scapula.

Le dentelé antérieur attire en avant la scapula contre la paroi thoracique et participe à la rotation latérale de la scapula. Il maintient la face costale de la scapula appliquée contre la paroi thoracique.

Le dentelé antérieur est innervé par le nerf thoracique long, qui est l'une des branches du plexus brachial. Il passe à travers la fosse axillaire le long de la paroi médiale, puis descend verticalement jusqu'au muscle dentelé antérieur; il chemine sur la face externe du muscle, juste sous la peau et le fascia superficiel.

La seule structure majeure qui passe directement à travers la paroi médiale et se prolonge dans la fosse axillaire est le nerf intercostobrachial. Ce nerf est un rameau latéral cutané du second nerf intercostal (rameau antérieur de T2). Il fusionne avec un rameau du plexus brachial (le nerf médial cutané du bras) dans la fosse axillaire et innerve la peau de la

face postéro-interne du bras, qui fait partie du dermatome T2.

Paroi latérale

La paroi latérale de la fosse axillaire est étroite et est formée entièrement par le sillon intertuberculaire de l'humérus (figure 7.43). Le muscle grand pectoral de la paroi antérieure est fixé à la lèvre latérale du sillon intertuberculaire. Les muscles grand rond et grand dorsal de la paroi postérieure sont respectivement fixés à la lèvre médiale et au fond du sillon intertuberculaire (tableau 7.5).

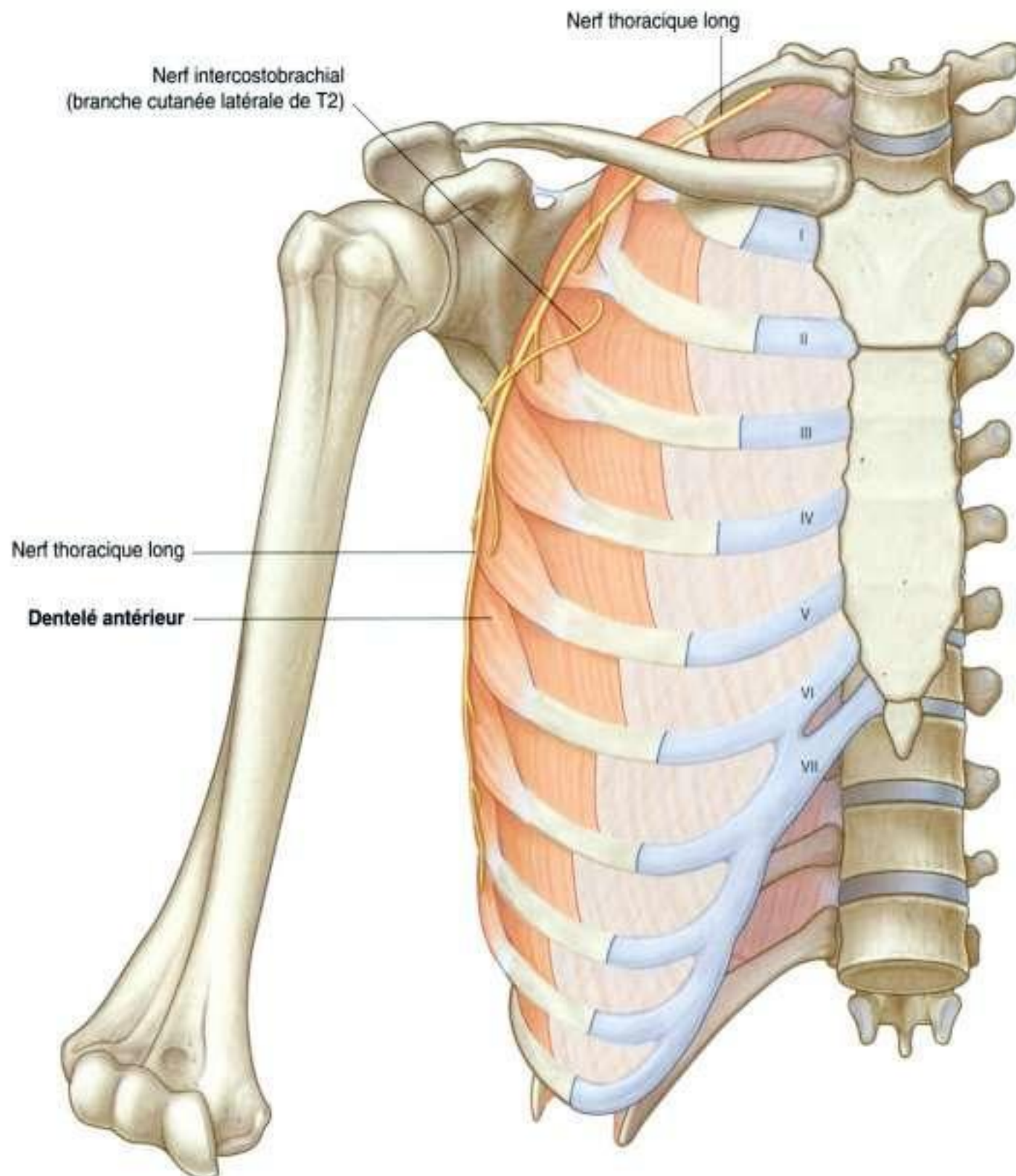


Figure 7.42. Paroi médiale de la fosse axillaire.

Tableau 7.4 Muscle de la paroi médiale de la fosse axillaire.

Muscle	Origine	Terminaison	Innervation	Fonction
Dentelé antérieur	Face latérale des 8 ^e à 9 ^e premières côtes et fascia recouvrant les espaces intercostaux	Face costale et bord médial de la scapula	Nerf thoracique long (C5, C6, C7)	Abducteur, abaisseur et rotateur latéral de la scapula. Garde le bord médial et inférieur de la scapula appliqué contre la paroi thoracique

Les segments spinaux en gras indiquent les principaux segments médullaires d'innervation motrice.

Paroi postérieure

La paroi postérieure de la fosse axillaire est complexe (figure 7.44 et voir figure 7.39). Sa structure osseuse est formée par la face costale de la scapula. Les muscles de la paroi sont :

- le muscle subscapulaire (inséré sur la face costale de la scapula);
- la partie terminale des muscles grand rond et grand dorsal (qui viennent du dos et de la région scapulaire postérieure);
- la partie proximale du chef long du muscle triiceps brachial (qui descend verticalement sur la paroi et dans le bras).

Les espaces entre les muscles de la paroi postérieure forment les ouvertures à travers lesquelles les structures neurovasculaires passent de la fosse axillaire à

la région scapulaire postérieure ainsi qu'au compartiment postérieur du bras.

Muscle subscapulaire

Le muscle **subscapulaire** est un élément important de la paroi postérieure de la fosse axillaire. Il s'insère sur la fosse subscapulaire et se termine sur le petit tubercule de l'humérus (figures 7.44 et 7.45). Le ten-

En clinique

Lésion du nerf thoracique long

Comme le nerf thoracique long descend le long de la paroi thoracique sur la face externe du muscle dentelé antérieur, juste sous la peau et le fascia sous-cutané, il est vulnérable. Une perte de fonction de ce muscle provoque une élévation du bord interne de la scapula et, surtout, de son angle inférieur par rapport à la paroi thoracique. Il en résulte une aile scapulaire (scapula alata), c'est-à-dire un décollement net du bord interne de la scapula notamment lorsque le patient pousse sur ses bras. De plus, l'élévation normale du bras est plus difficile.

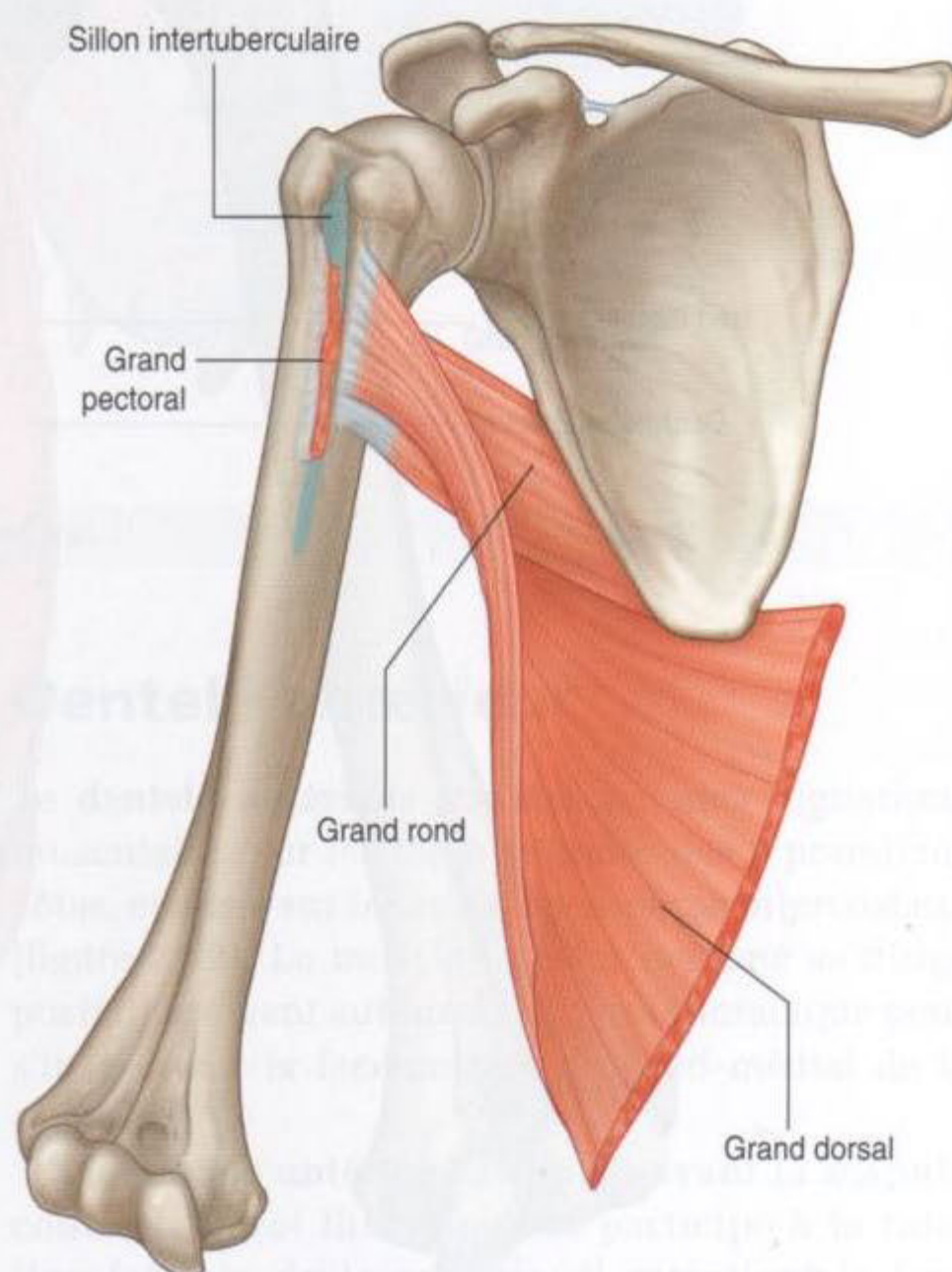


Figure 7.43. Paroi latérale de la fosse axillaire.

Tableau 7.5 Muscles des parois latérale et postérieure de la fosse axillaire.

Muscle	Origine	Terminaison	Innervation	Fonction
Subscapulaire	Deux tiers médiaux de la fosse scapulaire	Petit tubercule de l'humérus	Nerfs subscapulaires supérieur et inférieur (C5, C6, [C7])	Coiffe des rotateurs; rotation interne du bras au niveau de l'articulation glénohumérale
Grand rond	Aire ovale allongée sur la face postérieure de l'angle inférieur de la scapula	Lèvre médiale du sillon intertuberculaire sur la face antérieure de l'humérus	Nerf subscapulaire inférieur (C5, C6, C7)	Rotation interne et extension du bras au niveau de l'articulation glénohumérale
Grand dorsal	Processus épineux des 6 dernières vertèbres dorsales et ligaments interépineux; via le fascia thoracolombal, processus épineux des vertèbres lombales et leurs ligaments interépineux, crête iliaque; 3 ^e et 4 ^e côtes	Plancher du sillon intertuberculaire de l'humérus	Nerf thoracodorsal (C6, C7, C8)	Adduction et rotation interne du bras au niveau de l'articulation glénohumérale
Chef long du triceps brachial	Tubercule infraglénoïdal de la scapula	Tendon commun d'insertion avec les chefs médial et latéral sur l'olécrâne de l'ulna	Nerf radial (C6, C7, C8)	Extension de l'avant-bras au niveau du coude; accessoirement, adduction et extension du bras au niveau de l'articulation glénohumérale

Les segments spinaux en gras indiquent les principaux segments médullaires d'innervation motrice; le nerf spinal entre crochets n'innervent pas de façon constante.

don passe en avant de l'articulation glénohumérale au contact de la capsule articulaire.

Les trois muscles de la région scapulaire postérieure (supraépineux, infraépineux et petit rond) et le muscle subscapulaire forment ensemble les muscles de la coiffe des rotateurs de l'épaule, qui stabilisent l'articulation glénohumérale.

Le muscle subscapulaire est innervé par des branches de terminaison du plexus brachial (les **nerfs subscapulaires inférieur** et **supérieur**), qui prennent origine dans la fosse axillaire.

Grand rond et grand dorsal

La zone inféro-latérale de la paroi postérieure de la fosse axillaire est formée par la portion terminale du muscle **grand rond** et par le tendon du muscle **grand dorsal** (voir figure 7.44). Ces deux tendons sont situés sous le pli axillaire inférieur qui marque la limite postéro-inférieure de l'aisselle.

Le tendon plat du grand dorsal tourne autour du bord inférieur du grand rond sur la paroi postérieure pour

s'insérer sur le plancher du sillon intertuberculaire de l'humérus. Il se fixe en avant et légèrement au-dessus de l'insertion la plus distale du tendon du muscle grand rond, sur la lèvre médiale du sillon intertuberculaire. Le bord inférieur du grand rond marque ainsi la limite inférieure de la fosse axillaire latéralement.

L'artère axillaire devient artère brachiale quand elle passe sous le bord inférieur du muscle grand rond.

Chef long du triceps brachial

Le **chef long du triceps brachial** descend verticalement à travers la paroi postérieure de la fosse axillaire et détermine la formation de trois ouvertures avec l'humérus et les muscles adjacents par où passent des éléments neurovasculaires majeurs :

- l'espace axillaire latéral;
- l'espace axillaire médial;
- l'espace axillaire inférieur (voir figure 7.44).

Accès à la paroi postérieure

Voir aussi « Accès à la région scapulaire postérieure », et figures 7.36 et 7.37, p. 638–641.

Espace axillaire latéral

L'espace axillaire latéral permet le passage de nerfs et de vaisseaux de la fosse axillaire et à la région scapulaire postérieure (figure 7.44). Dans la région axillaire, une vue antérieure en montre les limites :

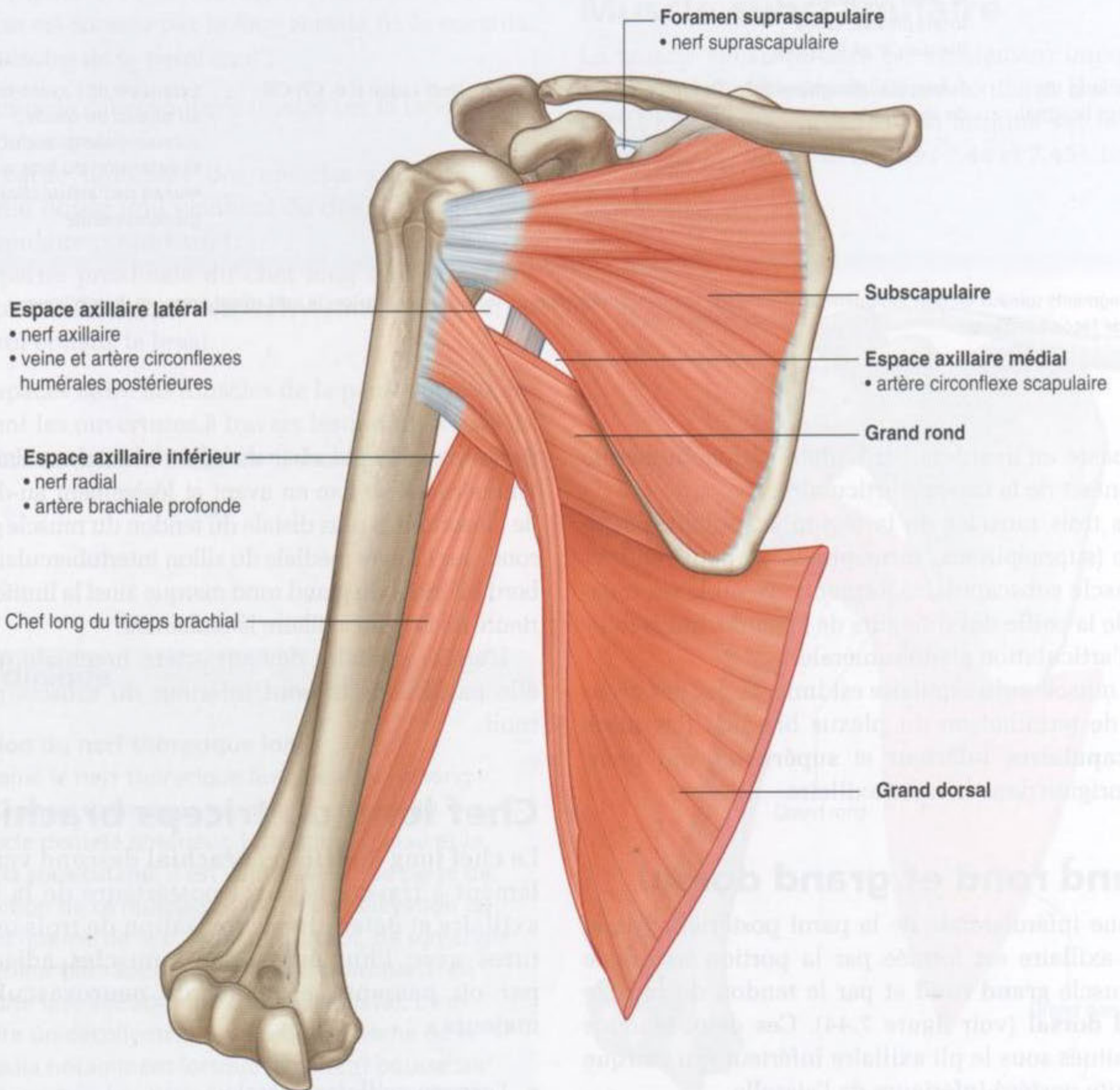
- le bord inférieur du muscle subscapulaire;
- le col chirurgical de l'humérus;

- le bord supérieur du grand rond;
- le bord latéral du chef long du triceps brachial.

Le nerf axillaire ainsi que l'artère et la veine circonflexes postérieures passent à travers cet espace.

Espace axillaire médial

L'espace axillaire médial est une ouverture de communication entre la fosse axillaire et la région scapulaire postérieure (voir figure 7.44). Quand on regarde cet espace par une vue antérieure, l'espace axillaire médial est formé par :



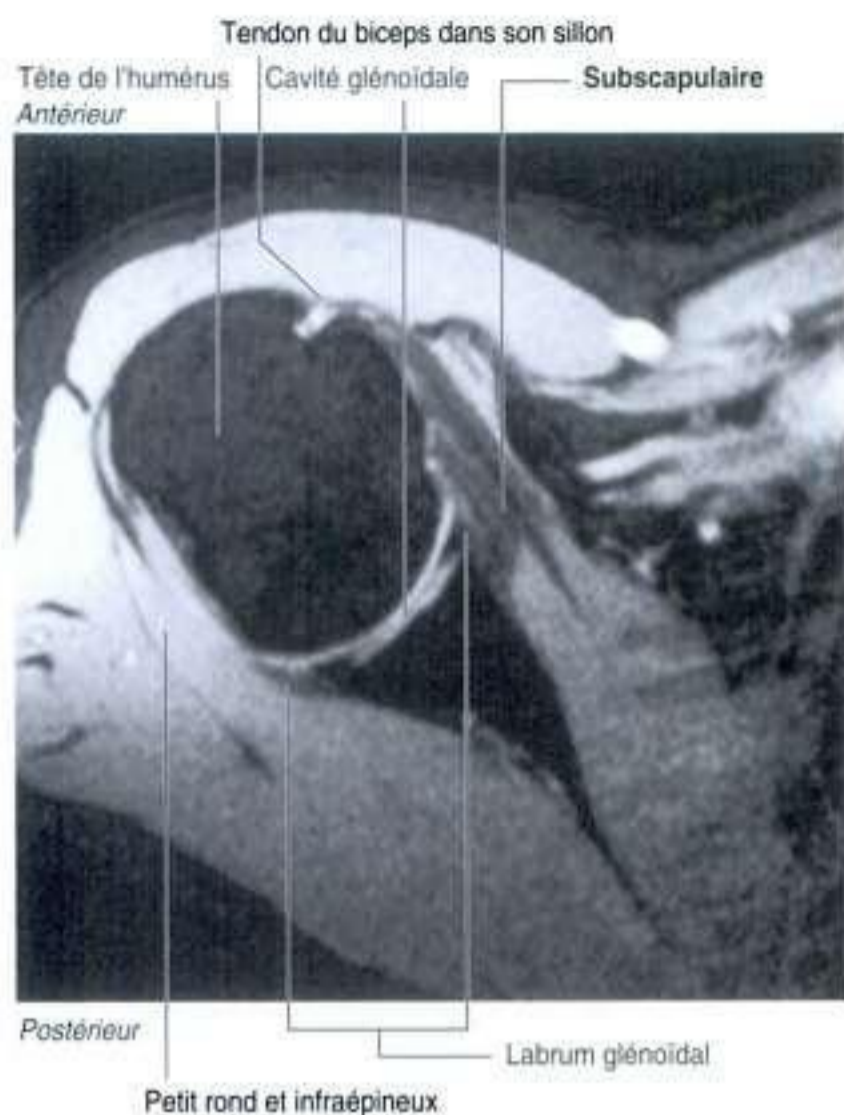


Figure 7.45. Imagerie par résonance magnétique de l'articulation glénohumérale (coupe transversale).

- le bord médial du chef long du triceps brachial ;
- le bord supérieur du grand rond ;
- le bord inférieur du subscapulaire.

L'artère et la veine circonflexes scapulaires passent par cet espace.

Espace axillaire inférieur

L'espace axillaire inférieur est formé par :

- le bord latéral du chef long du triceps brachial ;
- la diaphyse humérale ;
- le bord inférieur du grand rond (figure 7.44).

Le nerf radial, l'artère brachiale profonde (artère profonde du bras) et ses veines associées passent à travers cet intervalle pour atteindre la partie postérieure du bras.

Plancher

Le plancher de la fosse axillaire est formé par le fascia et le dôme de peau qui s'étend entre les bords

inférieurs des parois (figure 7.46 et voir figure 7.39B). Il est renforcé par le fascia clavipectoral. *Le pli axillaire antérieur est situé plus haut que le pli axillaire postérieur.*

Au-dessous, les éléments vasculaires et nerveux venus de l'aisselle passent immédiatement en dehors du plancher là où les parois antérieure et postérieure de l'aisselle convergent et où l'aisselle se continue avec le compartiment antérieur du bras.

Contenu de la fosse axillaire

Les principaux vaisseaux, nerfs et éléments lymphatiques du membre supérieur passent à travers la fosse axillaire. Cet espace contient aussi la partie proximale de deux muscles importants du bras, biceps et triceps, le processus axillaire du sein et un réseau de nœuds lymphatiques qui draine le membre supérieur et la paroi thoracique.

Les parties proximales des muscles biceps brachial et coracobrachial passent à travers la fosse axillaire (tableau 7.6).

Biceps brachial

Le muscle **biceps brachial** est formé de deux chefs (figure 7.47) :

- le chef court s'insère sur la pointe du processus coracoïde de la scapula et descend verticalement à travers la fosse axillaire puis dans le bras où il rejoint le chef long ;
- le chef long s'insère par un tendon sur le tubercule supraglénoidal de la scapula, passe au-dessus de la tête de l'humérus dans l'articulation glénohumérale, entouré d'une gaine synoviale, et entre dans le sillon intertuberculaire où il est maintenu en place par le ligament transverse huméral, tendu entre le grand tubercule et le petit tubercule. Le tendon passe à travers la fosse axillaire au niveau du sillon intertuberculaire et se prolonge par le corps musculaire au niveau du bras.

Le chef long et le chef court se rejoignent dans la région distale du bras et s'insèrent par un tendon unique sur la tubérosité bicipitale du radius au niveau de l'avant-bras.

Le muscle biceps brachial est un puissant fléchisseur de l'avant-bras au niveau de l'articulation du coude, et aussi un puissant supinateur de

l'avant-bras. Parce que ses deux chefs sont originaires de la scapula, ce muscle a aussi une action de flexion du bras au niveau de l'articulation glénohumérale. De plus, le chef long du biceps brachial limite l'ascension de la tête de l'humérus au niveau de la cavité glénoïdale.

Le muscle biceps brachial est innervé par le nerf musculocutané.

Coracobrachial

Le muscle **coracobrachial** et le chef court du biceps brachial s'insèrent sur la pointe du processus coracoïde (figure 7.47). Le coracobrachial descend verticalement à travers la fosse axillaire pour s'insérer au niveau d'une petite ligne rugueuse à la face médiale de l'humérus, au milieu de la diaphyse.

Le muscle coracobrachial fléchit le bras au niveau de l'articulation glénohumérale.

Dans la fosse axillaire, la face médiale du muscle coracobrachial est rejointe par le nerf musculocutané qui le traverse et l'innerve avant de passer dans le bras.

Artère axillaire

L'artère axillaire assure la vascularisation des parois de la fosse axillaire et des régions environnantes, pour ensuite continuer plus distalement et devenir l'artère principale du membre supérieur (figure 7.48).

L'artère subclavière dans le cou devient l'artère axillaire au niveau du bord latéral de la 1^{re} côte et passe à travers la fosse axillaire, devenant l'artère

brachiale au niveau du bord inférieur du muscle grand rond.

L'artère axillaire est divisée en trois parties par le muscle petit pectoral qui la croise antérieurement (figure 7.48) :

- la première partie est située au-dessus du petit pectoral ;
- la deuxième partie est derrière le petit pectoral ;
- la troisième partie est au-dessous du petit pectoral.

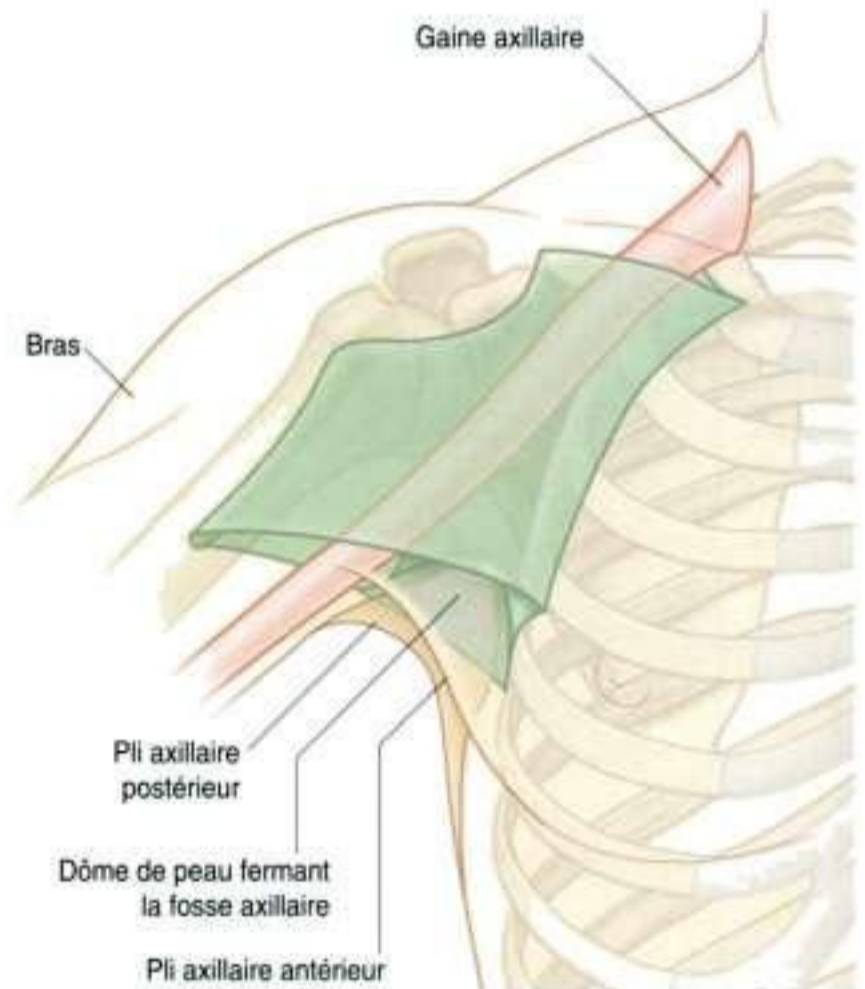


Figure 7.46. Plancher de la fosse axillaire.

Tableau 7.6 Muscles passant dans la fosse axillaire.

Muscle	Origine	Terminaison	Innervation	Fonction
Biceps brachial	Chef long : tubercule supraglénoidal de la scapula; chef court : pointe du processus coracoïde de la scapula	Tubérosité du radius	Nerf musculocutané (C5, C6)	Puissant fléchisseur de l'avant-bras au niveau du coude, et supinateur de l'avant-bras; accessoirement, fléchisseur du bras au niveau de l'articulation glénohumérale
Coracobrachial	Apex du processus coracoïde	Ligne à mi-diaphyse sur le bord médial de l'humérus	Nerf musculocutané (C5, C6, C7)	Fléchisseur du bras au niveau de l'articulation glénohumérale; adducteur du bras

Généralement, six branches partent de l'artère axillaire :

- une branche, l'**artère thoracique supérieure**, est issue de la première partie ;
- deux branches, l'**artère thoracoacromiale** et l'**artère thoracique latérale**, sont issues de la deuxième partie ;
- trois branches, l'**artère subscapulaire**, l'**artère circonflexe humérale antérieure** et l'**artère circonflexe humérale postérieure**, sont issues de la troisième partie (figure 7.49).

Artère thoracique supérieure

L'artère thoracique supérieure est petite et issue de la face antérieure de la première partie de l'artère

axillaire (figure 7.49). Elle vascularise les régions hautes des parois axillaires antérieure et médiale.

Artère thoracoacromiale

L'artère thoracoacromiale est courte. Issue de la face antérieure de la deuxième partie de l'artère axillaire, juste derrière le bord médial (supérieur) du muscle petit pectoral (figure 7.49), elle tourne autour du bord supérieur du muscle, pénètre le fascia clavipectoral et se divise immédiatement en quatre branches – pectorale, deltoïdienne, claviculaire et acromiale – qui vascularisent la paroi antérieure et les structures adjacentes.

La branche pectorale contribue à la vascularisation de suppléance du sein, tandis que la branche

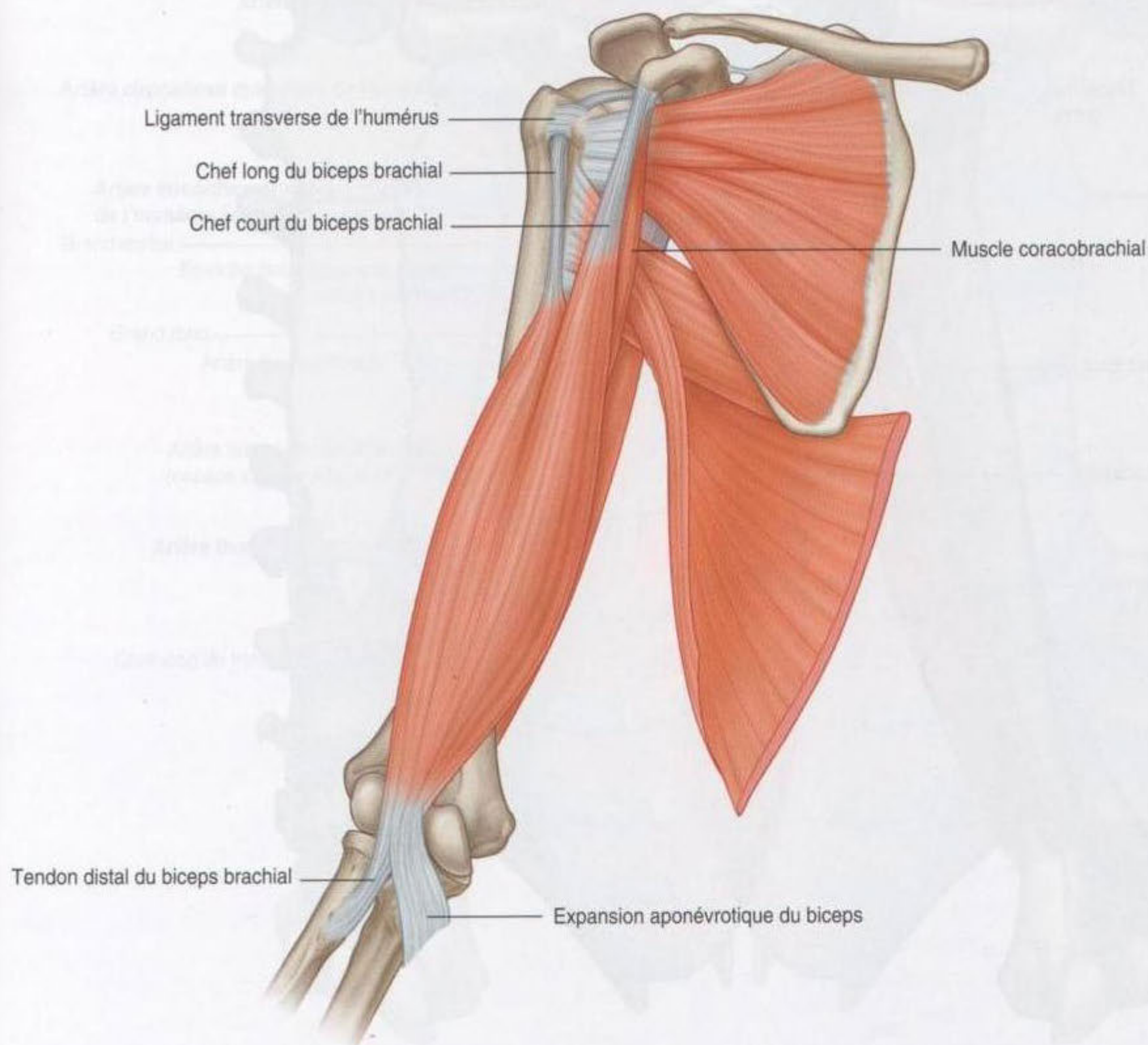


Figure 7.47. Contenu de la fosse axillaire : les muscles.

deltoïdienne passe dans le triangle clavipectoral où elle accompagne la veine céphalique pour vasculariser les structures voisines (figure 7.40).

Artère thoracique latérale

L'artère thoracique latérale naît de la face antérieure de la deuxième partie de l'artère axillaire derrière le bord inférieur du petit pectoral (figure 7.49). Elle suit le bord du muscle jusqu'à la paroi thoracique et vascularise les parois médiale et antérieure de la fosse

axillaire. Chez la femme, des branches émergent autour du bord inférieur du grand pectoral et contribuent à la vascularisation de suppléance du sein.

Artère subscapulaire

L'artère subscapulaire est une grosse branche de l'artère axillaire et représente le principal vaisseau de la paroi postérieure de la fosse axillaire (figure 7.49). Elle contribue aussi à la vascularisation de la région scapulaire postérieure.

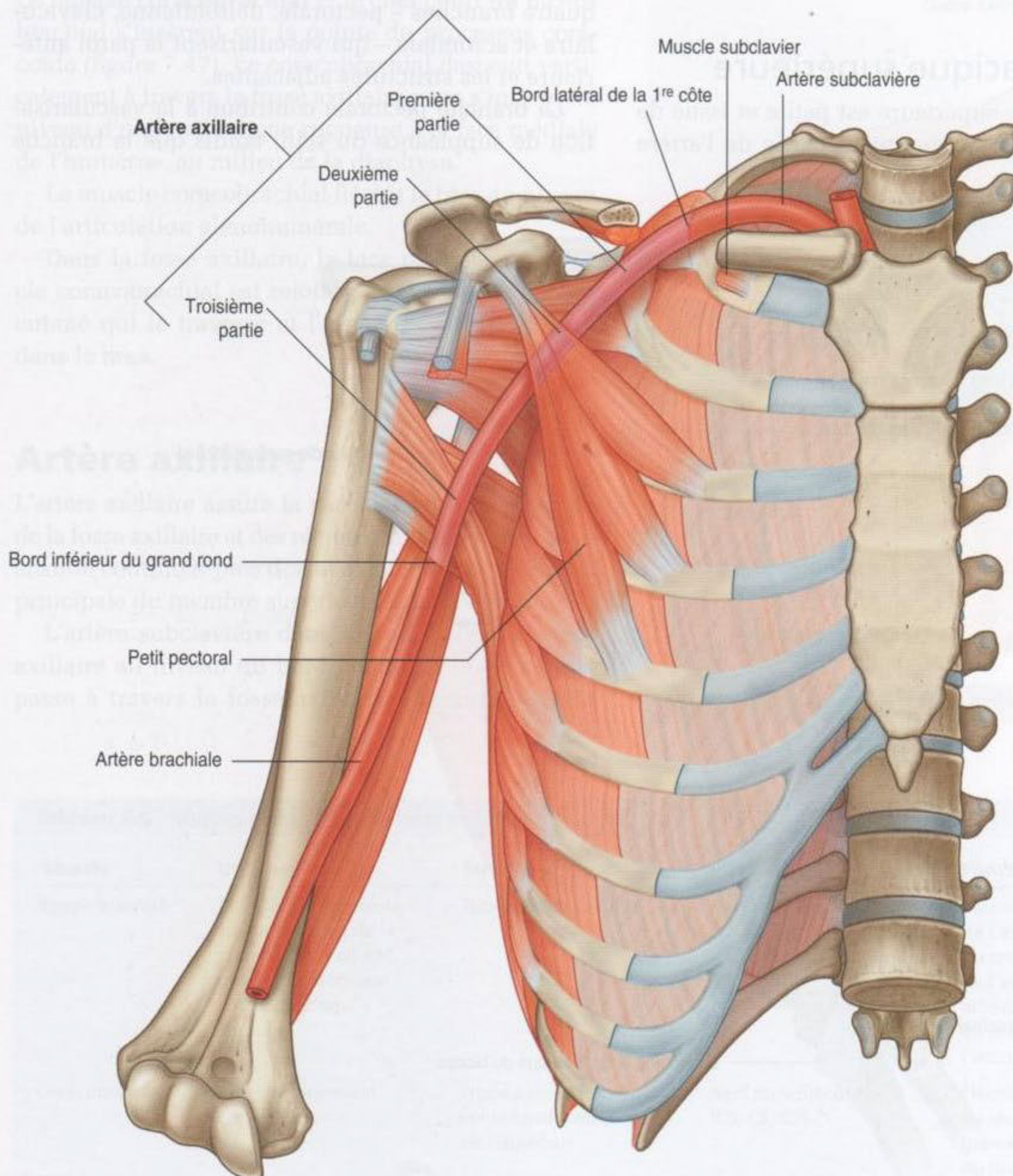


Figure 7.48. Contenu de la fosse axillaire : l'artère axillaire.

L'artère subscapulaire est issue de la face postérieure de la troisième partie de l'artère axillaire. Elle suit le bord inférieur du muscle subscapulaire sur une courte distance, puis se divise en deux branches terminales, l'**artère circonflexe scapulaire** et l'**artère thoracodorsale**.

■ L'artère circonflexe scapulaire passe à travers l'espace axillaire médial entre les muscles subscapulaire, grand rond et triceps brachial. En arrière,

elle passe en dessous ou dans l'insertion du petit rond pour entrer dans la fosse infraépineuse. Elle s'anastomose avec l'artère suprascapulaire et la **branche profonde (artère scapulaire dorsale)** de l'artère cervicale transverse pour constituer un réseau artériel anastomotique péri-scapulaire.

■ L'artère thoracodorsale suit le bord latéral de la scapula jusqu'à l'angle inférieur. Elle contribue à la vascularisation des parois postérieure et médiale de la fosse axillaire.

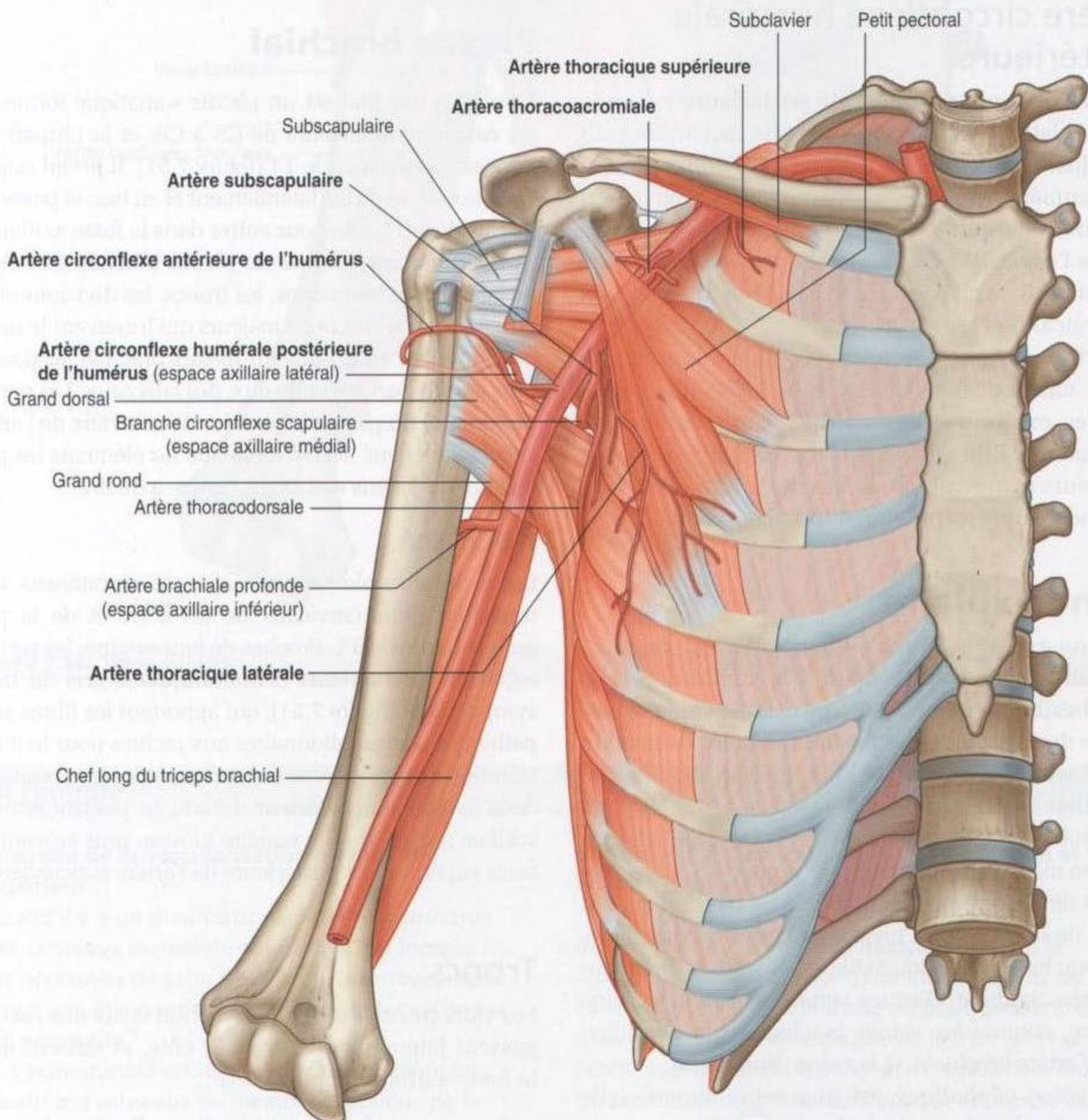


Figure 7.49. Branches de l'artère axillaire.

Artère circonflexe humérale antérieure

L'**artère circonflexe humérale antérieure** est petite comparée à la postérieure. Elle est issue du bord latéral de la troisième partie de l'artère axillaire (figure 7.49). Elle passe sur la face antérieure du col chirurgical de l'humérus et s'anastomose avec l'artère circonflexe postérieure.

L'artère circonflexe humérale antérieure vascularise les tissus environnants et, entre autres, la tête humérale et l'articulation glénohumérale.

Artère circonflexe humérale postérieure

L'**artère circonflexe humérale postérieure** est issue du bord latéral de la troisième partie de l'artère axillaire, juste en arrière de l'origine de l'artère circonflexe humérale antérieure (figure 7.49). Avec le nerf axillaire, elle quitte la fosse axillaire en passant à travers l'espace axillaire latéral entre le grand rond, le petit rond, le chef long du triceps brachial et le col chirurgical de l'humérus.

L'artère circonflexe humérale postérieure contourne le col chirurgical de l'humérus et vascularise les muscles environnants ainsi que l'articulation glénohumérale. Elle s'anastomose avec son homologue antérieure et avec des branches des artères brachiale profonde, suprascapulaire et thoracoacromiale.

Veine axillaire

La veine axillaire débute au bord inférieur du muscle grand rond et correspond à la continuité de la veine basilique (figure 7.50), qui est une veine superficielle drainant les faces postéromédiales de la main et de l'avant-bras avant de cheminer en sous-fascial au milieu du bras.

La veine axillaire passe à travers la fosse axillaire, en position médiale et antérieure par rapport à l'artère axillaire et devient la veine subclavière en croisant le bord latéral de la 1^{re} côte au niveau de l'ouverture axillaire. Les branches de la veine axillaire suivent les branches de l'artère axillaire. D'autres veines rejoignent la veine axillaire, comme les veines brachiales qui accompagnent l'artère brachiale, et la veine céphalique.

La veine céphalique est une veine superficielle qui draine les faces latérale et postérieure de la main, de l'avant-bras et du bras. Au niveau de la région de l'épaule, elle traverse l'espace axillaire

médial inversé (triangle clavipectoral) entre le muscle deltoïde, le muscle grand pectoral et la clavicule. Dans la partie supérieure du triangle clavipectoral, la veine céphalique passe profondément sous le chef claviculaire du muscle grand pectoral et traverse le fascia clavipectoral pour se terminer dans la veine axillaire. *Beaucoup des patients ayant une importante perte de sang ou une forte déshydratation requièrent une perfusion. Un accès à une voie veineuse périphérique est alors nécessaire. Un des accès habituels est la veine céphalique au niveau de la tabatière anatomique ou les veines antérieures du coude dans la fosse cubitale.*

Plexus brachial

Le plexus brachial est un plexus somatique formé par les **rameaux antérieurs** de C5 à C8, et la plupart des rameaux antérieurs de T1 (figure 7.51). Il prend origine dans le cou, se dirige latéralement et en bas, et passe au-dessus de la 1^{re} côte pour entrer dans la fosse axillaire.

Les différentes parties du plexus brachial de médial en latéral sont les racines, les troncs, les divisions et les faisceaux. Tous les nerfs majeurs qui innervent le membre supérieur sont issus du plexus brachial, et pour la plus grande partie d'entre eux, des faisceaux. Les parties proximales du plexus brachial sont en arrière de l'artère subclavière dans le cou, alors que les éléments les plus distaux du plexus entourent l'artère axillaire.

Racines

Les racines du plexus brachial sont les rameaux ventraux des nerfs cervicaux de C5 à C8 et de la plus grande partie de T1. Proches de leur origine, les racines reçoivent les **rameaux communicants gris** du tronc sympathique (figure 7.51), qui apportent les fibres sympathiques postganglionnaires aux racines pour leur distribution à la périphérie. Les racines et les troncs entrent dans le **triangle postérieur** du cou en passant entre le scalène antérieur et le scalène moyen, puis suivent les faces supérieure et postérieure de l'artère subclavière.

Troncs

Les trois troncs du plexus brachial issus des racines passent latéralement sur la 1^{re} côte, et entrent dans la fosse axillaire (figure 7.51) :

- le tronc supérieur est formé par l'union des racines C5 et C6 ;
- le tronc moyen est la continuité de la racine C7 ;

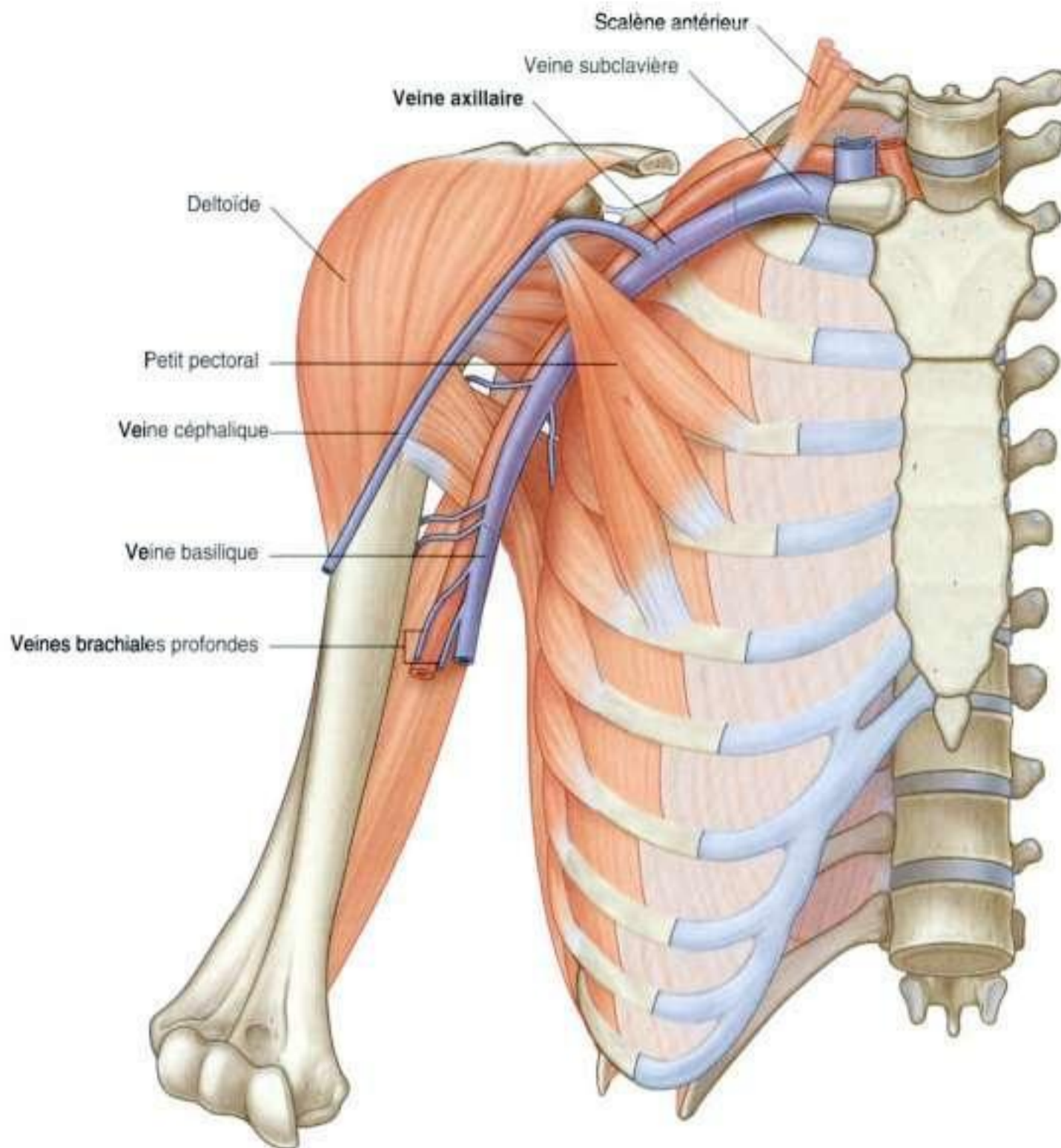


Figure 7.50. Veine axillaire.

En clinique

Imagerie de la vascularisation du membre supérieur

Quand il y a un diagnostic clinique d'obstruction des vaisseaux du membre supérieur, ou lorsque il est nécessaire de faire une fistule artérioveineuse (pour une dialyse rénale), l'imagerie des vaisseaux est nécessaire.

L'échographie est utile pour faire un bilan non invasif des vaisseaux du membre supérieur, de la troisième partie de l'artère subclavière jusqu'aux arcades artérielles palmaires superficielles et

profondes. Le flux sanguin peut être quantifié et les anomalies anatomiques décelées.

Dans certains cas, l'angiographie peut être utilisée. L'artère fémorale est ponctionnée sous le ligament inguinal et un long cathéter est monté de l'artère iliaque jusqu'à la crosse aortique pour entrer dans l'artère subclavière gauche ou le tronc artériel brachio-céphalique droit puis l'artère subclavière droite. Un produit de contraste radio-opaque est injecté dans le vaisseau et des radiographies sont faites à différents temps de passages artériel, capillaire et, enfin, veineux.

En clinique

Traumatisme des artères du membre supérieur

La vascularisation du membre supérieur est particulièrement susceptible aux traumatismes là où les vaisseaux sont fixés ou en position sous-cutanée.

Fracture de la 1^{re} côte

L'artère subclavière passe du cou à la fosse axillaire, croisant la 1^{re} côte où elle est fixée par les muscles scalènes qui s'insèrent sur la 1^{re} côte. Une lésion liée à une décélération brutale a entraîné un traumatisme de la région thoracique supérieure qui peut causer une fracture de la 1^{re} côte. Ce traumatisme peut entraîner des lésions graves de la dernière partie de l'artère subclavière ou de la première partie de l'artère axillaire. Heureusement, il existe de nombreuses connexions entre les branches

de l'artère subclavière et celles de l'artère axillaire, qui forment un réseau de suppléance autour de la scapula et de la région proximale de l'humérus ; aussi, même après une section complète d'un vaisseau, le bras est rarement en ischémie aiguë (l'ischémie est l'absence de vascularisation ou une faible vascularisation d'un membre).

Luxation antérieure de la tête de l'humérus

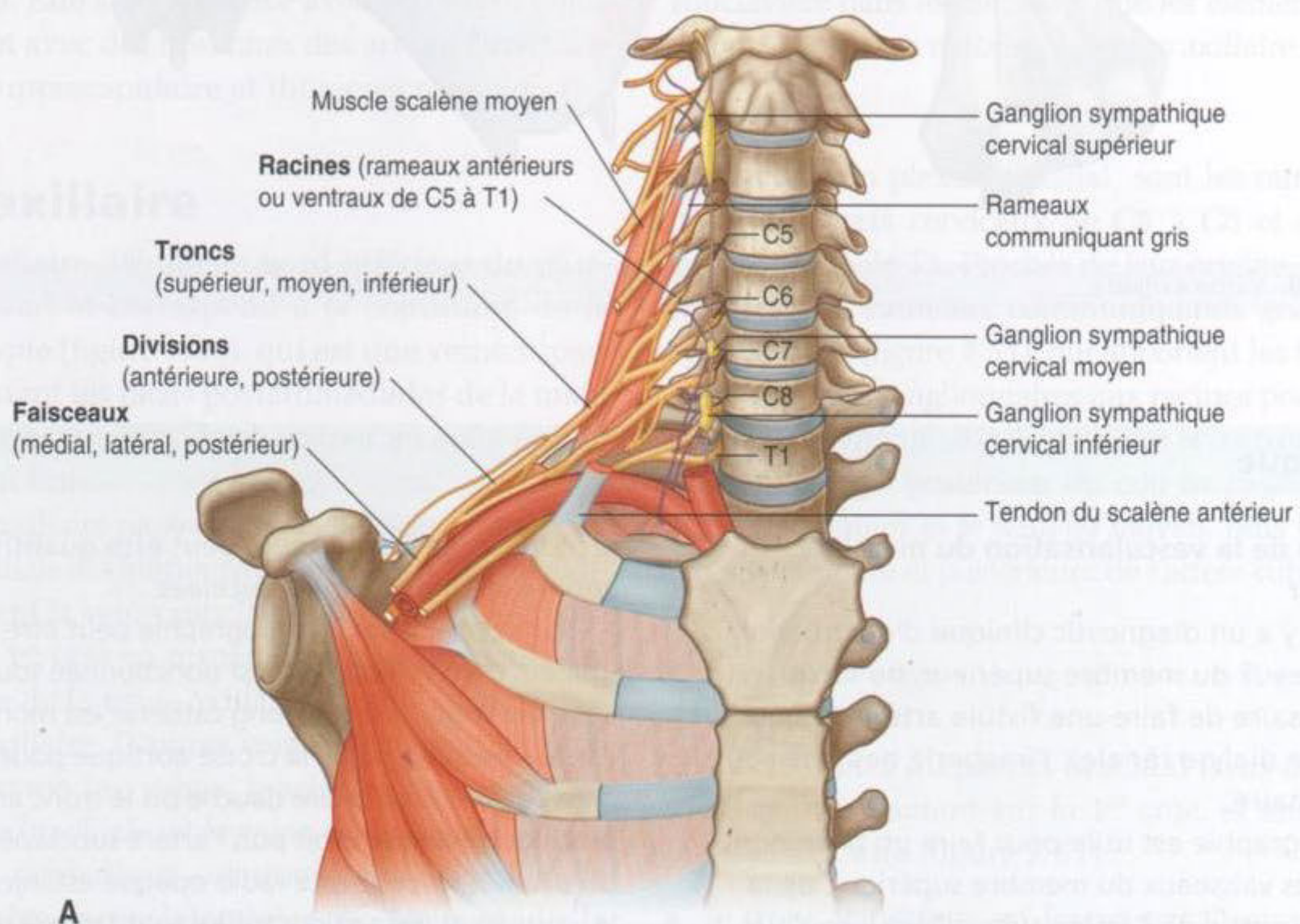
Une luxation antérieure de la tête de l'humérus peut comprimer l'artère axillaire et provoquer une occlusion du vaisseau. Bien que cette compression n'entraîne pas une ischémie complète du membre supérieur, il est parfois nécessaire d'avoir recours à la chirurgie pour rétablir une fonction indolore. L'artère étant en contact étroit avec le plexus brachial, celui-ci peut être également atteint lors d'une luxation antérieure.

- le tronc inférieur est formé par l'union des racines C8 et T1.

Le tronc inférieur passe au-dessus de la 1^{re} côte en arrière de l'artère subclavière ; les troncs moyen et supérieur se situent plus haut.

Divisions

Chacun des trois troncs du plexus brachial donne deux **divisions antérieure** et **postérieure** (figure 7.51) :



A

Figure 7.51. Plexus brachial. **A.** Principaux composants du cou et de la région axillaire.

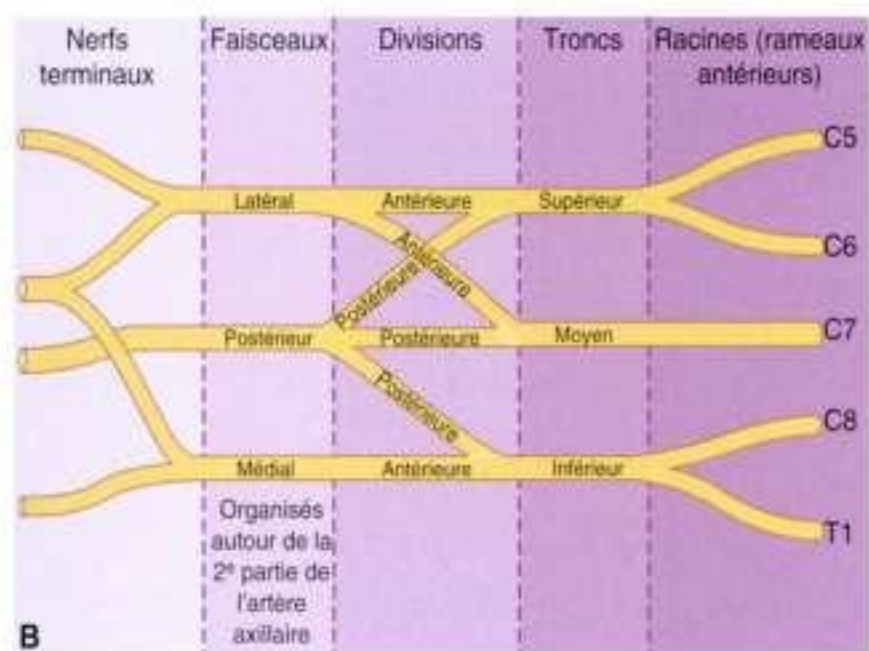


Figure 7.51, suite. Plexus brachial. **B.** Représentation schématique des différentes parties du plexus brachial.

- les trois branches de division antérieure forment une partie du plexus brachial qui donne les nerfs périphériques destinés aux compartiments antérieurs du bras et de l'avant-bras ;
- les trois branches de division postérieure se combinent pour former la partie du plexus brachial qui donne les nerfs destinés aux compartiments postérieurs.

Aucun nerf périphérique n'est originaire directement des divisions du plexus brachial.

Faisceaux

Les trois faisceaux du plexus brachial prennent origine au niveau des divisions et sont en relation avec la deuxième partie de l'artère axillaire (figure 7.51) :

- le **faisceau latéral** résulte de l'union des divisions antérieures des troncs supérieur et moyen, et contient des fibres de C5 à C7 ; il est situé latéralement au niveau de la deuxième partie de l'artère axillaire ;
- le **faisceau médial** est en dedans de la deuxième partie de l'artère axillaire, et fait suite à la division antérieure du tronc inférieur ; il contient des fibres de C8 à T1 ;
- le **faisceau postérieur** se trouve en arrière de la deuxième partie de l'artère axillaire, et est formé par la réunion des trois divisions postérieures ; il contient des fibres de toutes les racines du plexus brachial (C5 à T1).

La plupart des principaux nerfs périphériques du membre supérieur sont issus des faisceaux du plexus brachial. Généralement, les nerfs destinés

aux compartiments antérieurs du membre supérieur proviennent des faisceaux médial et latéral, et les nerfs destinés aux compartiments postérieurs sont issus du faisceau postérieur.

Branches (tableau 7.7)

Branches des racines

En plus des petites branches segmentaires de C5 à C8 pour les muscles du cou et de la participation de C5 au nerf phrénique, les racines du plexus brachial donnent naissance au nerf dorsal scapulaire et au nerf thoracique long (figure 7.52).

Le nerf scapulaire dorsal :

- naît de la racine C5 du plexus brachial ;
- passe postérieurement au scalène moyen dans le cou, et souvent le traverse, pour atteindre la scapula et descendre sur son bord médial (figure 7.53) ;
- innerve les muscles grand et petit rhomboïdes à partir de leurs faces profondes.

Le nerf thoracique long :

- naît des rameaux antérieurs de C5 à C7 ;
- descend verticalement dans le cou, à travers la fosse axillaire, pour innerver le muscle dentelé antérieur (figure 7.52) ;
- chemine sur la face superficielle du dentelé antérieur.

Rameaux des troncs

Les seuls rameaux issus des troncs du plexus brachial sont deux nerfs originaires du tronc supérieur : le nerf suprascapulaire et le nerf du muscle subclavier (figure 7.52).









Le nerf suprascapulaire (C5 et C6) :

- naît du tronc supérieur du plexus brachial ;
- passe latéralement à travers le triangle postérieur du cou (figure 7.53) puis à travers le foramen suprascapulaire pour entrer dans la région scapulaire postérieure ;
- innerve les muscles supraépineux et infraépineux ;
- est accompagné dans les parties latérales du cou et dans la région scapulaire postérieure par l'artère suprascapulaire.

Le **nerf du muscle subclavier** (C5 et C6) est un petit nerf qui :

- est originaire du tronc supérieur du plexus brachial ;
- passe au-dessus de l'artère et de la veine axillaires ;
- innerve le muscle subclavier.









Tableau 7.7 Rameaux du plexus brachial.

Rameau		Fonction
Dorsal scapulaire Origine : racine C5 Segment spinal : C5		Motrice : Grand et petit rhomboïdes
Thoracique long Origine : C5 à C7 Segments spinaux : de C5 à C7		Motrice : Dentelé antérieur
Suprascapulaire Origine : tronc supérieur Segments spinaux : C5, C6		Motrice : Infraépineux et supraépineux
Nerf du muscle subclavier Origine : tronc supérieur Segments spinaux : C5, C6		Motrice : Subclavier
Pectoral latéral Origine : faisceau latéral Segments spinaux : de C5 à C7		Motrice : Grand pectoral
Musculocutané Origine : faisceau latéral Segments spinaux : de C5 à C7		Motrice : Tous les muscles du compartiment antérieur du bras Sensitive : Peau à la face latérale de l'avant-bras
Pectoral médial Origine : faisceau médial Segments spinaux : C8, T1		Motrice : Grand pectoral et petit pectoral
Cutané médial du bras Origine : faisceau médial Segments spinaux : C8, T1		Sensitive : Peau à la face antéromédiale du tiers distal du bras

(Suite)

Les parenthèses indiquent que le segment spinal est un composant mineur ou inconstant du nerf.

Tableau 7.7 suite Branches du plexus brachial. (Suite)

Rameau	Fonction
<p>Cutané médial de l'avant-bras Origine : faisceau médial Segments spinaux : C8, T1</p> 	<p>Sensitive : Peau à la face médiale de l'avant-bras</p>
<p>Médian Origine : faisceaux médial et latéral Segments spinaux : (C5), C6 à T1</p> 	<p>Motrice : Tous les muscles du compartiment antérieur de l'avant-bras (à l'exception du fléchisseur ulnaire du carpe et de la moitié du long fléchisseur profond), les trois muscles thénariens (opposant, court adducteur et court fléchisseur du pouce), et les deux muscles lombricaux latéraux</p> <p>Sensitive : Peau palmaire des trois doigts latéraux et la moitié du quatrième, et peau sur la face latérale de la main jusqu'au poignet</p>
<p>Ulnaire Origine : faisceau médial Segments spinaux : (C7), C8, T1</p> 	<p>Motrice : Tous les muscles intrinsèques de la main (excepté les muscles innervés par le médian), le fléchisseur ulnaire du carpe et la moitié médiale du fléchisseur profond de l'avant-bras</p> <p>Sensitive : Région palmaire médiale limitée par l'axe médian du 4^e doigt; région dorsale médiale limitée par une ligne passant par le 3^e doigt, à l'exception des deux dernières phalanges du 3^e doigt et de la moitié latérale des deux dernières phalanges du 4^e doigt</p>
<p>Subscapulaire supérieur Origine : faisceau postérieur Segments spinaux : C5, C6</p> 	<p>Motrice : Subscapulaire</p>
<p>Thoracodorsal Origine : faisceau postérieur Segments spinaux : C6 à C8</p> 	<p>Motrice : Grand dorsal</p>
<p>Subscapulaire inférieur Origine : faisceau postérieur Segments spinaux : C5, C6</p> 	<p>Motrice : Subscapulaire, grand rond</p>
<p>Axillaire Origine : faisceau postérieur Segments spinaux : C5, C6</p> 	<p>Motrice : Deltoïde, petit rond</p> <p>Sensitive : Peau sur la partie supérieure latérale du bras</p>
<p>Radial Origine : faisceau postérieur Segments spinaux : C5 à C8 (T1)</p> 	<p>Motrice : Tous les muscles des compartiments postérieurs des bras et de l'avant-bras</p> <p>Sensitive : Peau à la face postérieure du bras et de l'avant-bras, et face latérale poignet et dorsolatérale de la main</p>

Les parenthèses indiquent que le segment spinal est un composant mineur ou inconstant du nerf.

Rameaux du faisceau latéral

Trois nerfs sont originaires entièrement ou partiellement du faisceau latéral (figure 7.52).

- Le nerf pectoral latéral est la branche la plus proximale du faisceau latéral; il passe en avant

et, avec l'artère thoracoacromiale, pénètre le fascia clavipectoral et chemine entre le subclavier et le petit pectoral (figure 7.54) pour innerver le muscle grand pectoral.

- Le **nerf musculocutané** est une grosse branche du faisceau latéral; il se dirige latéralement pour

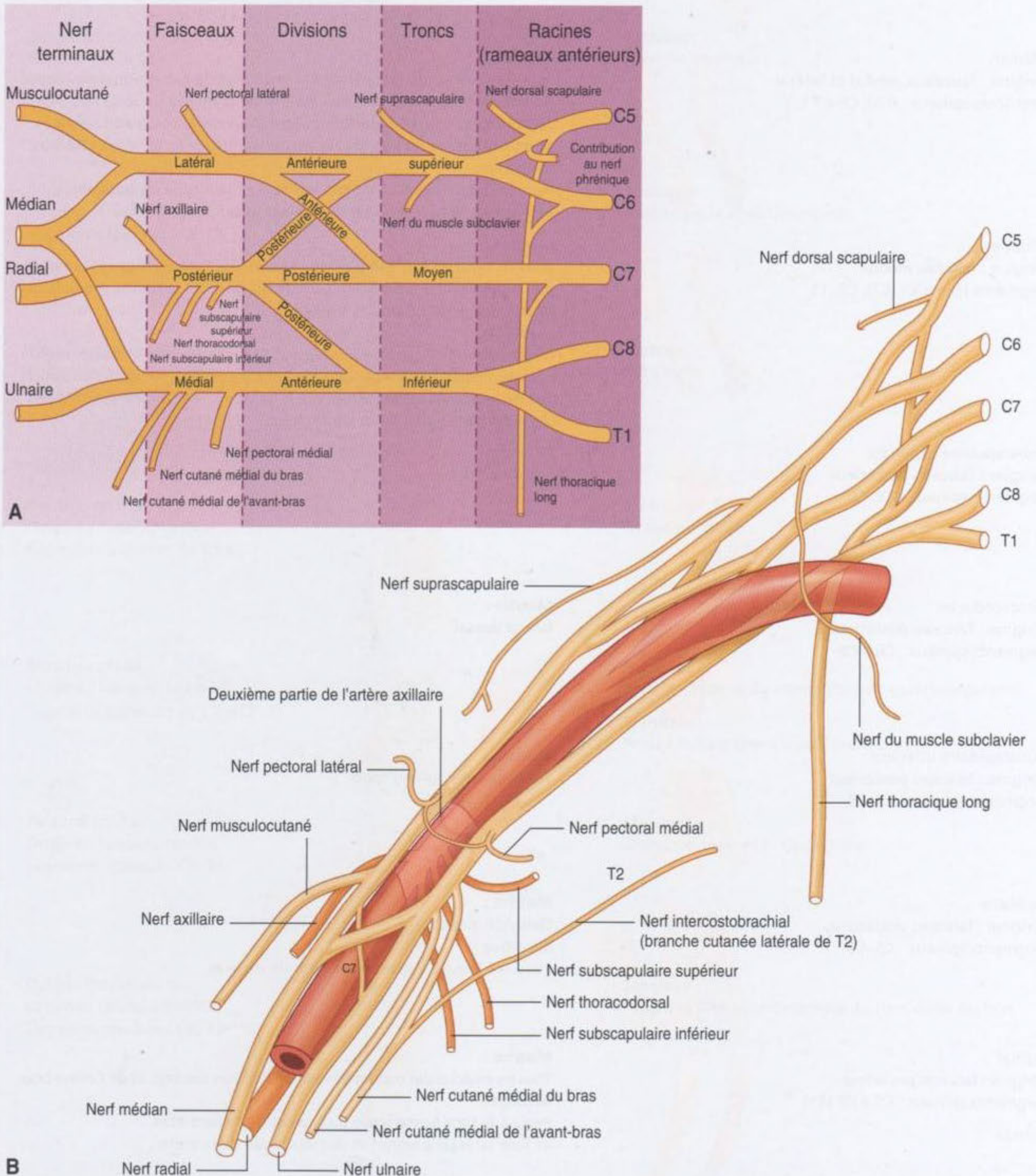


Figure 7.52. Plexus brachial. **A.** Schéma des différents rameaux du plexus brachial. **B.** Relations avec l'artère axillaire.

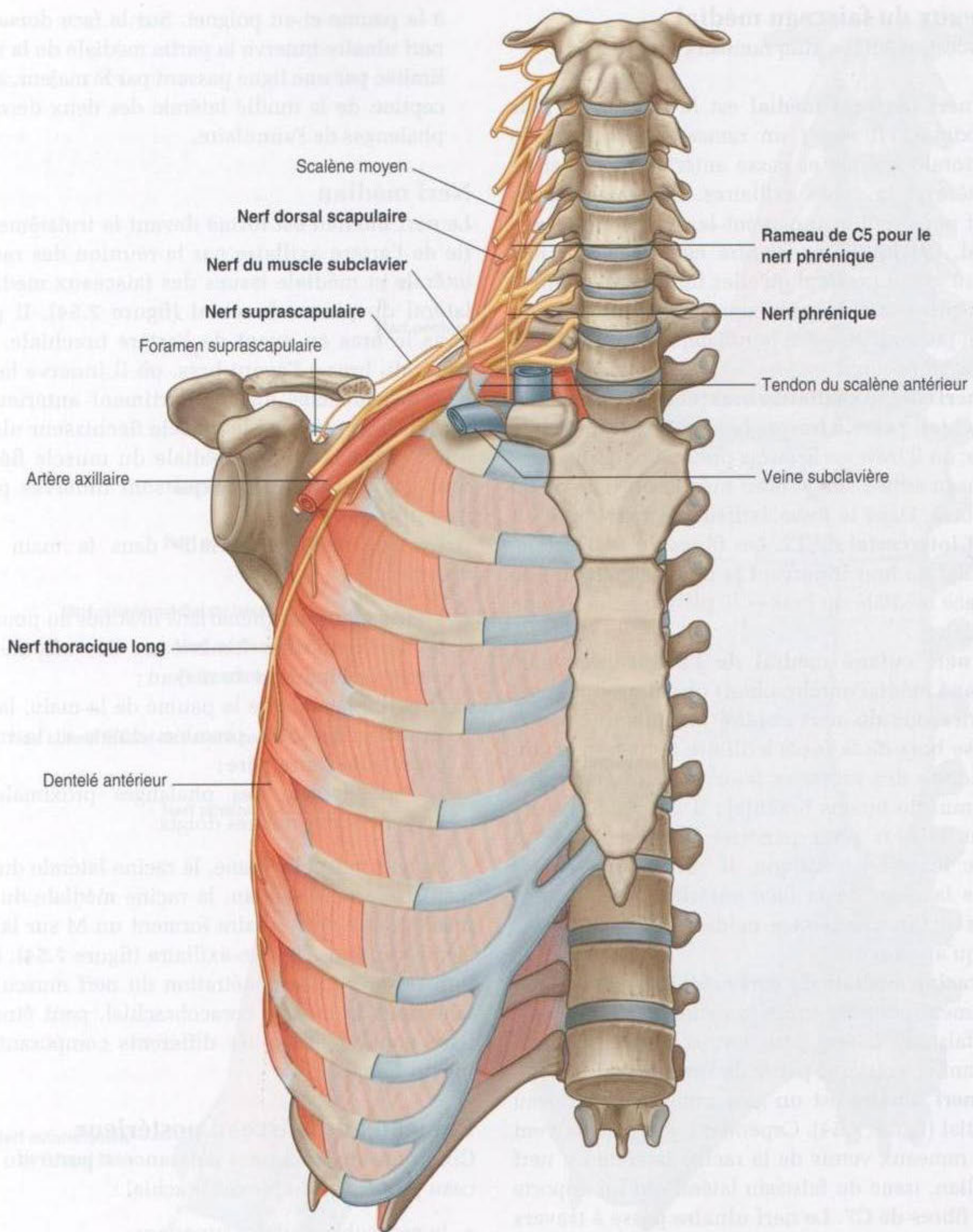


Figure 7.53. Rameaux des racines et des troncs du plexus brachial.

pénétrer le muscle coracobrachial qu'il traverse, puis descend entre le biceps brachial et le muscle brachial dans le bras, pour innerver les trois fléchisseurs dans le bras. Il se termine par le **nerf cutané latéral de l'avant-bras**.

- La **racine latérale du nerf médian** est la plus grosse branche du faisceau latéral. Elle passe médialement et rejoint une branche similaire issue du faisceau médial pour former le nerf médian (figure 7.54).

Rameaux du faisceau médial

Le faisceau médial a cinq rameaux (figure 7.54).

- Le **nerf pectoral médial** est le rameau la plus proximale. Il reçoit un rameau de la branche pectorale latérale et passe antérieurement entre l'artère et la veine axillaires. Des rameaux du nerf pénètrent et innervent le muscle petit pectoral. Quelques-uns d'entre eux pénètrent jusqu'au grand pectoral qu'elles innervent. D'autres rameaux passent parfois sous le bord inférieur du petit pectoral ou à son bord latéral pour rejoindre le grand pectoral.
- Le **nerf cutané médial du bras (nerf cutané médial brachial)** passe à travers la fosse axillaire puis le bras, où il traverse le fascia profond pour innerver la peau située sur le bord médial du tiers distal du bras. Dans la fosse axillaire, le nerf s'unit au **nerf intercostal** de T2. Les fibres du nerf cutané médial du bras innervent la partie supérieure de la face médiale du bras et le plancher de la fosse axillaire.
- Le **nerf cutané médial de l'avant-bras** (nerf cutané médial antébrachial) prend origine juste au-dessous du nerf cutané médial du bras. Il passe hors de la fosse axillaire dans le bras, où il donne des rameaux pour la peau au-dessus du muscle biceps brachial ; il descend ensuite dans le bras pour pénétrer le fascia profond avec la veine basilique. Il continue plus bas sous la peau de la face antérieure de l'avant-bras et innerve la face médiale de l'avant-bras jusqu'au poignet.
- La **racine médiale du nerf médian** se dirige latéralement pour rejoindre la racine similaire issue du faisceau latéral pour former le nerf médian, devant la troisième partie de l'artère axillaire.
- Le **nerf ulnaire** est un gros rameau du faisceau médial (figure 7.54). Cependant, il reçoit souvent des rameaux venus de la racine latérale du nerf médian, issue du faisceau latéral qui lui apporte des fibres de C7. Le nerf ulnaire passe à travers le bras et l'avant-bras jusqu'à la main, où il innerve tous les muscles intrinsèques de la main (excepté les trois muscles thénariens et les deux lombri-caux latéraux). En passant à travers l'avant-bras, il innerve le muscle fléchisseur ulnaire du carpe et la moitié médiale du muscle fléchisseur profond des doigts. Le nerf ulnaire innerve la peau de la face palmaire de l'auriculaire, la moitié de la face médiale de l'annulaire, la zone correspondante

à la paume et au poignet. Sur la face dorsale, le nerf ulnaire innerve la partie médiale de la main, limitée par une ligne passant par le majeur, à l'exception de la moitié latérale des deux dernières phalanges de l'annulaire.

Nerf médian

Le nerf médian est formé devant la troisième partie de l'artère axillaire par la réunion des racines latérale et médiale issues des faisceaux médial et latéral du plexus brachial (figure 7.54). Il passe dans le bras en avant de l'artère brachiale, puis passe du bras à l'avant-bras, où il innerve la plupart des muscles du compartiment antérieur de l'avant-bras (excepté le muscle fléchisseur ulnaire du carpe et la moitié médiale du muscle fléchisseur profond des doigts qui sont innervés par le nerf ulnaire).

Le nerf médian continue dans la main pour innerver :

- les trois muscles thénariens destinés au pouce ;
- les deux muscles lombricaux liés aux mouvements de l'index et du majeur ;
- la partie latérale de la paume de la main, la face palmaire des trois premiers doigts et la moitié latérale de l'annulaire ;
- la face dorsale des phalanges proximales et moyennes des mêmes doigts.

Le nerf musculocutané, la racine latérale du nerf médian, le nerf médian, la racine médiale du nerf médian et le nerf ulnaire forment un M sur la troisième partie de l'artère axillaire (figure 7.54). Cette formation, plus la pénétration du nerf musculocutané dans le muscle coracobrachial, peut être utilisée pour identifier les différents composants du plexus brachial.

Rameaux du faisceau postérieur

Cinq rameaux prennent naissance à partir du faisceau postérieur du plexus brachial :

- le nerf subscapulaire supérieur ;
- le nerf thoracodorsal ;
- le nerf subscapulaire inférieur ;
- le nerf axillaire ;
- le nerf radial (voir figure 7.52).

Tous ces nerfs, excepté le nerf radial, innervent les muscles de la paroi postérieure de la fosse axillaire. Le nerf radial passe dans le bras puis l'avant-bras.

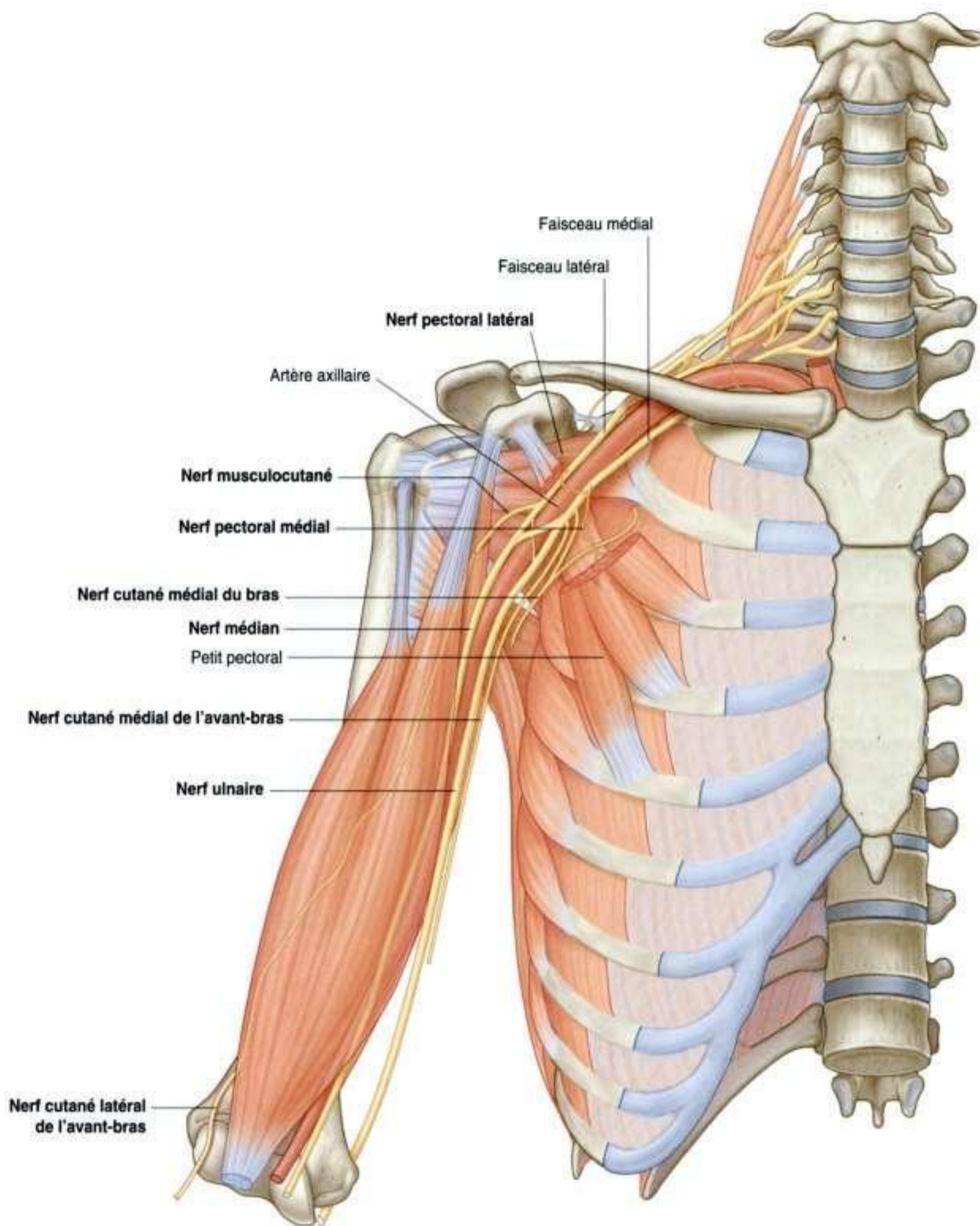


Figure 7.54. Branches des faisceaux latéral et médial du plexus brachial.

Le nerf subscapulaire supérieur, le nerf thoracodorsal et le nerf subscapulaire inférieur naissent dans cet ordre du faisceau postérieur et passent directement dans les muscles de la paroi posté-

rieure de la fosse axillaire (figure 7.55). Le **nerf subscapulaire supérieur** est court et rejoint la partie supérieure du muscle subscapulaire. Le **nerf thoracodorsal** est le plus long de ces trois nerfs, et

Il passe verticalement le long de la paroi postérieure de la fosse axillaire. Il pénètre et innerve le muscle grand dorsal. Le **nerf subscapulaire inférieur** descend aussi le long de la paroi postérieure de la fosse axillaire et innerve les muscles subscapulaire et grand rond.

Le **nerf axillaire** est issu du faisceau postérieur et descend en bas et latéralement le long de la paroi postérieure de la fosse axillaire et en sort à travers l'espace axillaire latéral (figure 7.55). Il passe en arrière autour du col chirurgical de l'humérus et innerve le muscle deltoïde et le muscle petit rond. Un **nerf cutané latéral supérieur du bras**, né du nerf axillaire après son passage à travers l'espace axillaire latéral, contourne le bord postérieur du deltoïde pour innerver la peau de la région du moignon de l'épaule. Le nerf axillaire

est accompagné par l'artère circonflexe humérale postérieure.

Le **nerf radial** est le plus gros rameau du faisceau postérieur (figure 7.55). Il passe hors de la fosse axillaire dans le compartiment postérieur du bras par l'espace axillaire inférieur entre le bord inférieur du muscle grand rond, le chef long du triceps brachial et la diaphyse humérale. Il est accompagné à travers l'espace axillaire inférieur par l'artère brachiale profonde, issue de l'artère brachiale, et se dirige vers la face postérieure de l'humérus. Le nerf radial et ses rameaux innervent :

- tous les muscles du compartiment postérieur du bras et de l'avant-bras ;
- la peau de la région postérieure du bras et de l'avant-bras, la face latérale du bras et la face dorsolatérale de la main.

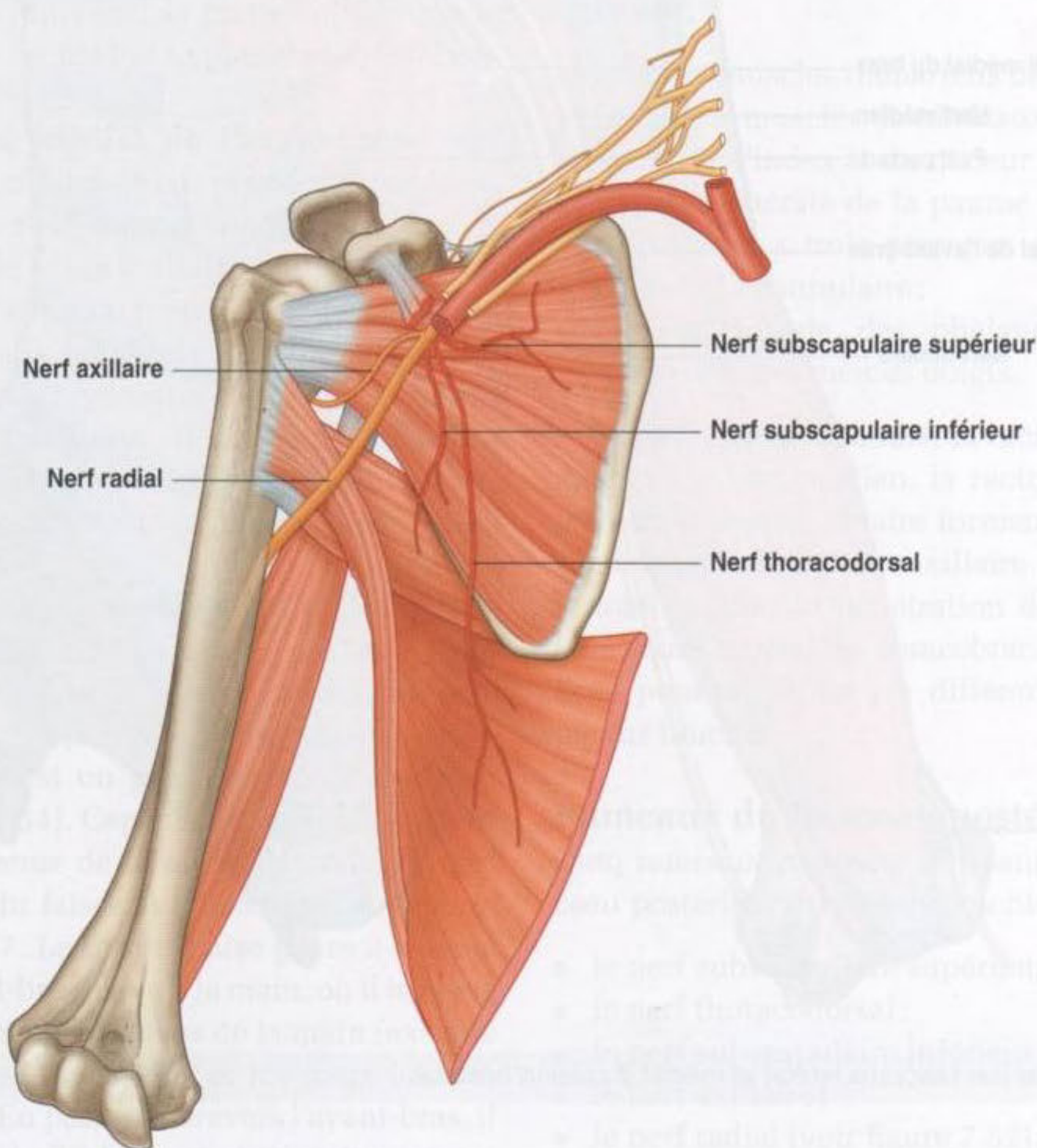


Figure 7.55. Branches du faisceau postérieur du plexus brachial.

Le **nerf cutané postérieur du bras** est issu du nerf radial dans la fosse axillaire et innerve la peau de la face postérieure du bras.

Lymphatiques

Tous les lymphatiques du membre supérieur se drainent dans les nœuds de la fosse axillaire (figure 7.56).

De plus, les nœuds axillaires reçoivent le drainage d'une importante zone adjacente au tronc, comprenant les régions hautes de l'épaule, du dos, la partie basse du cou, le thorax et la partie antéro-latérale du haut de la région abdominale. Les nœuds axillaires reçoivent aussi 75 % du drainage mammaire.

Les 20 à 30 nœuds lymphatiques axillaires sont divisés en cinq groupes suivant leur localisation :

- les **nœuds lymphatiques huméraux (latéraux)**, situés en arrière de la veine axillaire, reçoivent les principaux vaisseaux drainant le membre supérieur ;
- les **nœuds pectoraux (antérieurs)** se trouvent le long du bord inférieur du muscle petit rond au contact des vaisseaux thoraciques latéraux, et drainent la paroi abdominale, le thorax et la glande mammaire ;
- les **nœuds subscapulaires (postérieurs)** sur la paroi postérieure de la fosse axillaire associés aux vaisseaux subscapulaires drainent la paroi postérieure de la fosse axillaire et reçoivent les lymphatiques du dos, de l'épaule et du cou ;
- les **nœuds centraux** entourés par la graisse axillaire drainent les nœuds lymphatiques huméraux, subscapulaires et pectoraux ;
- les **nœuds apicaux** sont plus hauts que tous les autres ; ils drainent tous les autres nœuds de la région. Ils reçoivent aussi les lymphatiques accompagnant la veine céphalique et les lymphatiques drainant la région supérieure de la glande mammaire.

Les vaisseaux lymphatiques sortant du groupe apical convergent et forment un **tronc subclavier** qui, habituellement, rejoint le système veineux à la jonction entre la veine subclavière et la veine jugulaire interne à droite. À gauche, le tronc subclavier rejoint le canal thoracique au niveau de la base du cou.

En clinique

Lésions du plexus brachial

Le plexus brachial est une structure extrêmement complexe. Devant une paralysie partielle ou totale du plexus brachial, il faut pratiquer un interrogatoire et un examen clinique très méticuleux. L'examen des nerfs peut être fait par électromyogramme. Celui-ci permet de mesurer les vitesses de conduction nerveuse et de rechercher la présence d'une réponse musculaire quand le nerf est stimulé.

Les lésions du plexus brachial sont souvent le résultat d'un traumatisme très violent qui produit une avulsion des racines au niveau du cou ou un étirement des nerfs. Ces lésions sont souvent catastrophiques pour la fonction du membre supérieur, et requièrent de nombreux mois de rééducation pour récupérer une fonction souvent amoindrie.

Les lésions de la moelle spinale dans la région cervicale et les lésions d'étirement vont affecter directement les racines du plexus brachial. Les traumatismes sévères de la 1^{re} côte provoquent des lésions des troncs. Les divisions et les faisceaux du plexus brachial peuvent être lésés par une luxation glénohumérale inférieure.

Processus axillaire de la glande mammaire

Bien que la glande mammaire soit dans un fascia superficiel reposant sur la paroi thoracique, son quadrant supérolatéral s'étend le long du bord inférieur du muscle grand pectoral jusqu'au niveau de la fosse axillaire. Dans certains cas, ce prolongement peut contourner le bord inférieur du muscle, pénétrer le fascia profond et entrer dans la fosse axillaire (figure 7.57). Ce processus axillaire atteint rarement l'apex de la fosse axillaire.

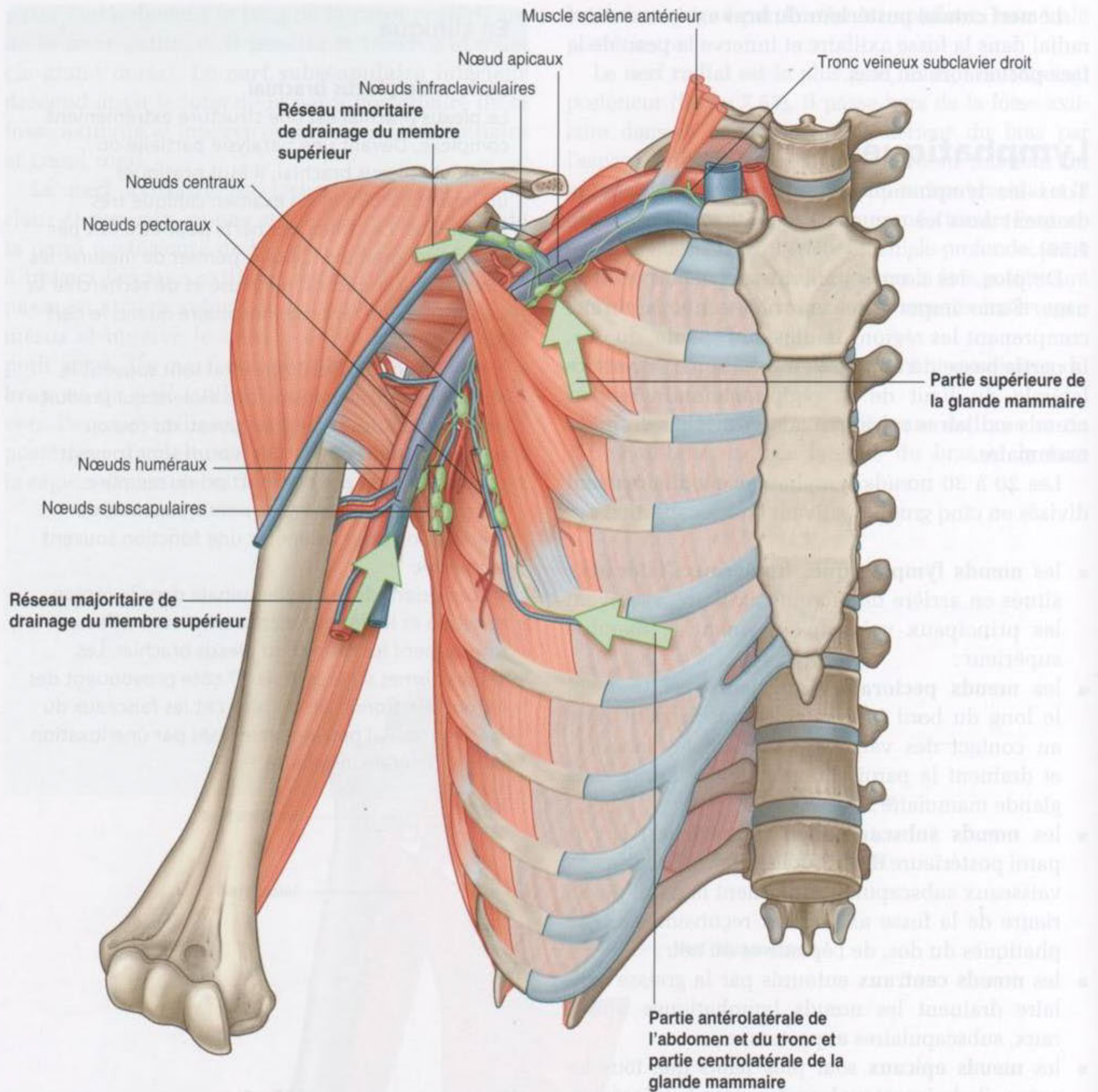


Figure 7.56. Nœuds lymphatiques et vaisseaux de la fosse axillaire.

BRAS

Le bras est la région du membre supérieur entre l'épaule et le coude (figure 7.58). Sa partie supérieure communique médialement avec la fosse axillaire; distalement, un nombre important de structures tendineuses et neurovasculaires passent du bras à l'avant-bras en traversant le pli du coude, situé à la face antérieure du coude.

Le bras est divisé en deux compartiments par les septums médial et latéral, qui s'étendent de part et d'autre de l'humérus jusqu'au fascia profond entourant le membre (figure 7.58).

Le compartiment antérieur du bras contient les muscles qui permettent de fléchir l'articulation du coude; le compartiment postérieur contient les muscles qui permettent l'extension du coude. Les principaux nerfs et vaisseaux qui innervent et vascularisent le membre cheminent dans chacun des deux compartiments.

Squelette

Le support squelettique du bras est l'humérus (figure 7.59). La plupart des muscles importants du bras s'insèrent sur la partie proximale des deux os de l'avant-bras, le radius et l'ulna; ils fléchissent et étendent l'avant-bras au niveau de l'articulation du coude. Des muscles situés dans l'avant-bras et permettant les mobilités actives de la main et du poignet s'insèrent sur l'humérus distal.

Diaphyse et partie distale de l'humérus

En section transversale, la diaphyse de l'humérus a une forme triangulaire, avec :

- des bords **antérieur, latéral et médial** ;
- des faces **antérolatérale, antéromédiale et postérieure** (figure 7.59).

La face postérieure de l'humérus est marquée à sa partie supérieure par une ligne qui correspond à l'insertion du chef latéral du triceps brachial. Elle commence juste en dessous du col chirurgical et

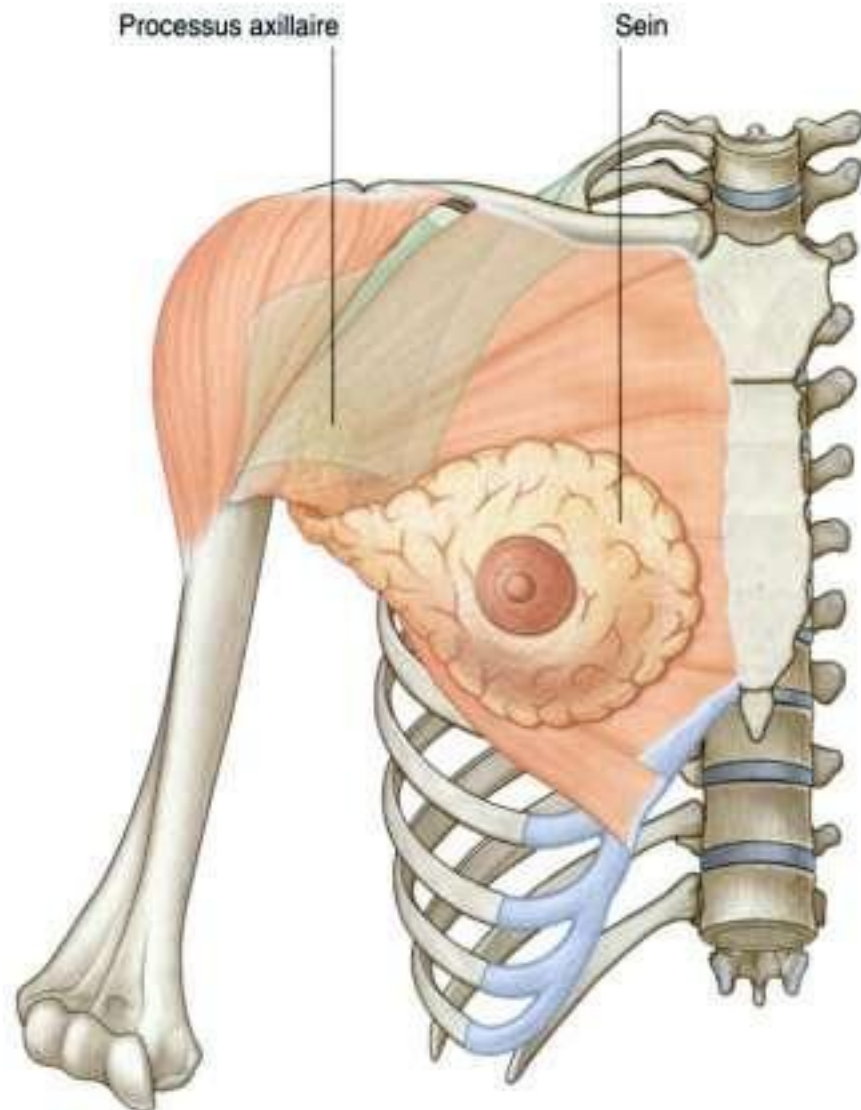


Figure 7.57. Processus axillaire du sein.

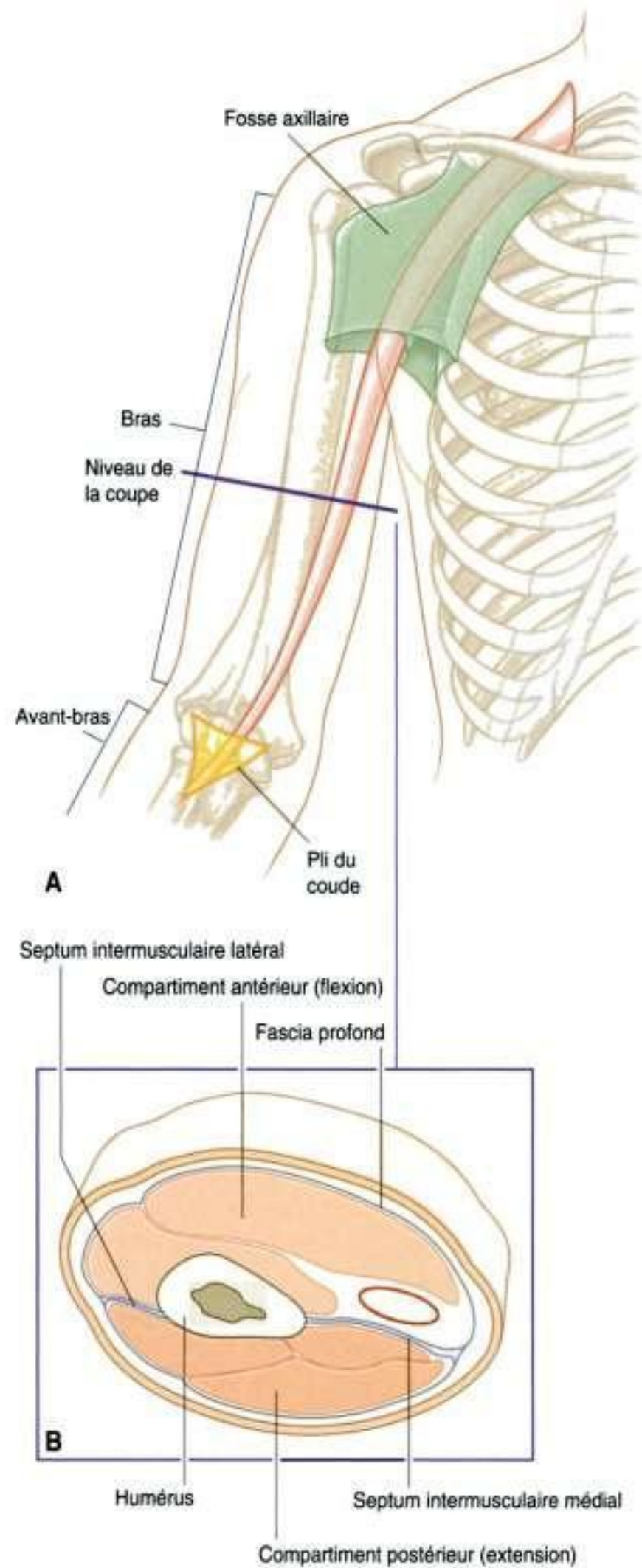


Figure 7.58. Bras. A. Rapports proximaux et distaux. B. Coupe transversale à la moitié du bras.

En clinique

Cancer du sein

Le drainage lymphatique de la partie latérale du thorax se fait par les nœuds lymphatiques axillaires. Une perturbation du drainage lymphatique du membre supérieur peut survenir après une mastectomie ou un curage chirurgical axillaire dans le cadre du traitement d'un cancer du sein.

De plus, certaines patientes subissent une radiothérapie axillaire pour prévenir l'apparition de métastases; ces irradiations peuvent provoquer une fibrose et une destruction des lymphatiques.

Si le drainage lymphatique du membre supérieur est détruit, il peut survenir un gonflement du bras et un œdème (lymphœdème).

descend obliquement de dedans en dehors jusqu'au niveau de la tubérosité deltoïdienne de l'humérus.

La partie moyenne de la face postérieure et la partie antérolatérale adjacente sont marquées par un **sillon** peu profond, qui descend obliquement et parallèlement au bord postérieur de la tubérosité deltoïdienne. Le nerf radial et l'artère brachiale profonde cheminent dans cette gouttière (**sillon du nerf radial**).

À la moitié de la diaphyse, le bord médial est marqué par une zone rugueuse allongée pour l'insertion du muscle coracobrachial.

Les septums intermusculaires séparent les compartiments antérieur et postérieur en s'attachant aux bords médial et latéral de l'humérus (figure 7.60).

Distalement, l'os devient plus plat et ses bords s'étendent pour former les **crêtes supraépicondylaires latérale et médiale**. La crête supraépicondylaire latérale est plus large que la crête supraépicondylaire médiale et présente des rugosités pour l'insertion des muscles se trouvant dans le compartiment postérieur de l'avant-bras.

La partie distale de l'humérus, qui est plate dans un plan antéropostérieur, contient un condyle, deux épicondyles et trois fosses (figure 7.60).

Condyle

Les deux parties articulaires du condyle, le **capitulum** et la **trochlée**, s'articulent avec les deux os de l'avant-bras.

Le **capitulum** s'articule avec le radius de l'avant-bras. En situation latérale, il est formé d'une coiffe hémisphérique, qui se projette en avant et n'est pas visible quand l'humérus est vu par sa face postérieure.

La **trochlée** s'articule avec l'ulna de l'avant-bras. Elle a une forme de poulie et siège en dedans du capitulum. Son bord médial est plus prononcé que son bord latéral. À l'inverse du capitulum, la trochlée se prolonge en arrière de l'humérus.

Les deux épicondyles

Les deux épicondyles se trouvent au-dessus de la trochlée et du capitulum (figure 7.60).

L'**épicondyle médial** est une grande protubérance osseuse. C'est la plus importante zone palpable sur le bord médial du coude à la partie distale de l'humérus. Sur sa face antérieure, on note une grande zone ovale où s'insèrent les muscles du compartiment antérieur de l'avant-bras. Le **nerf ulnaire** passe du bras à l'avant-bras en passant derrière l'épicondyle médial et peut être palpé contre l'os à ce niveau.

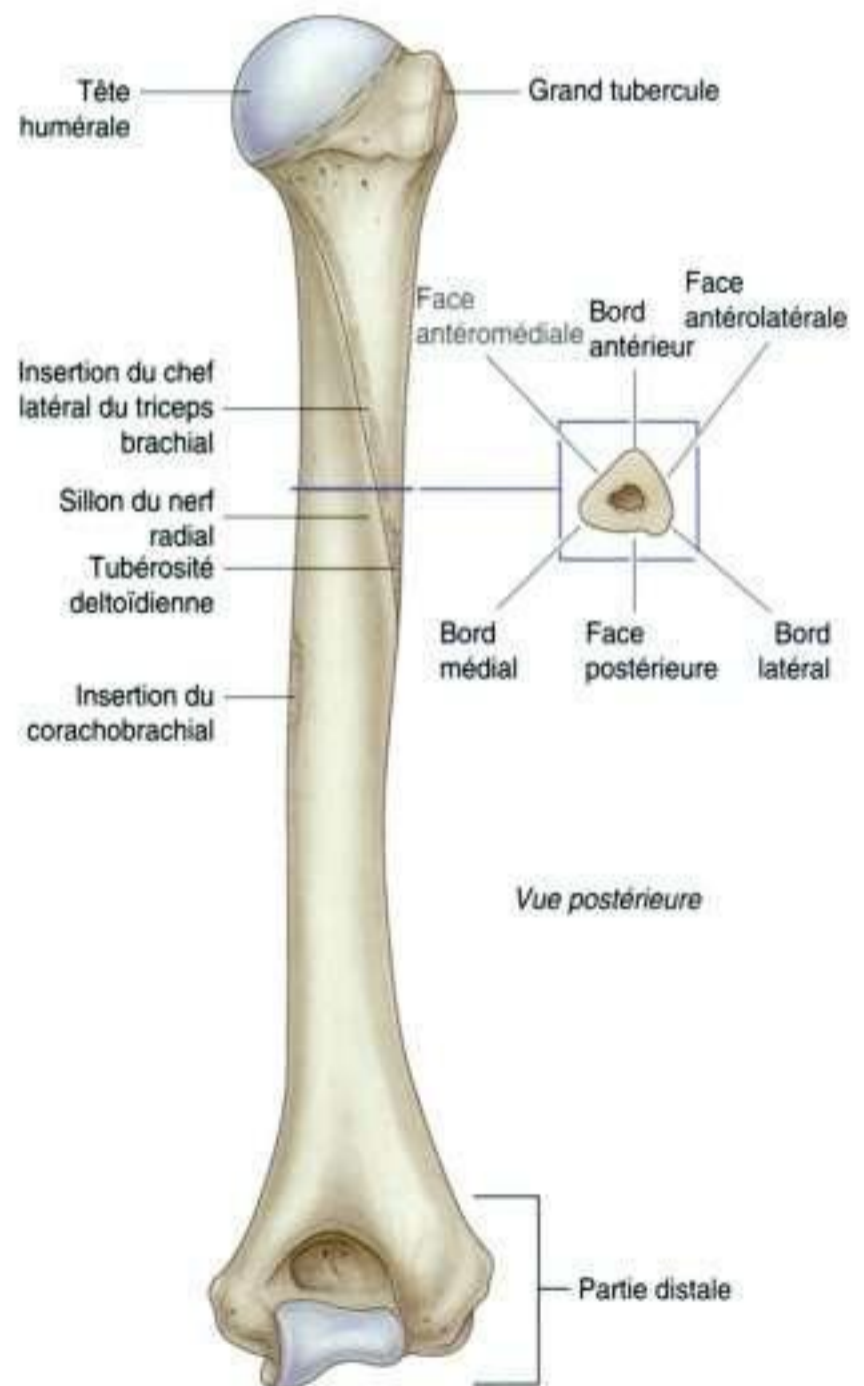


Figure 7.59. Humérus droit.

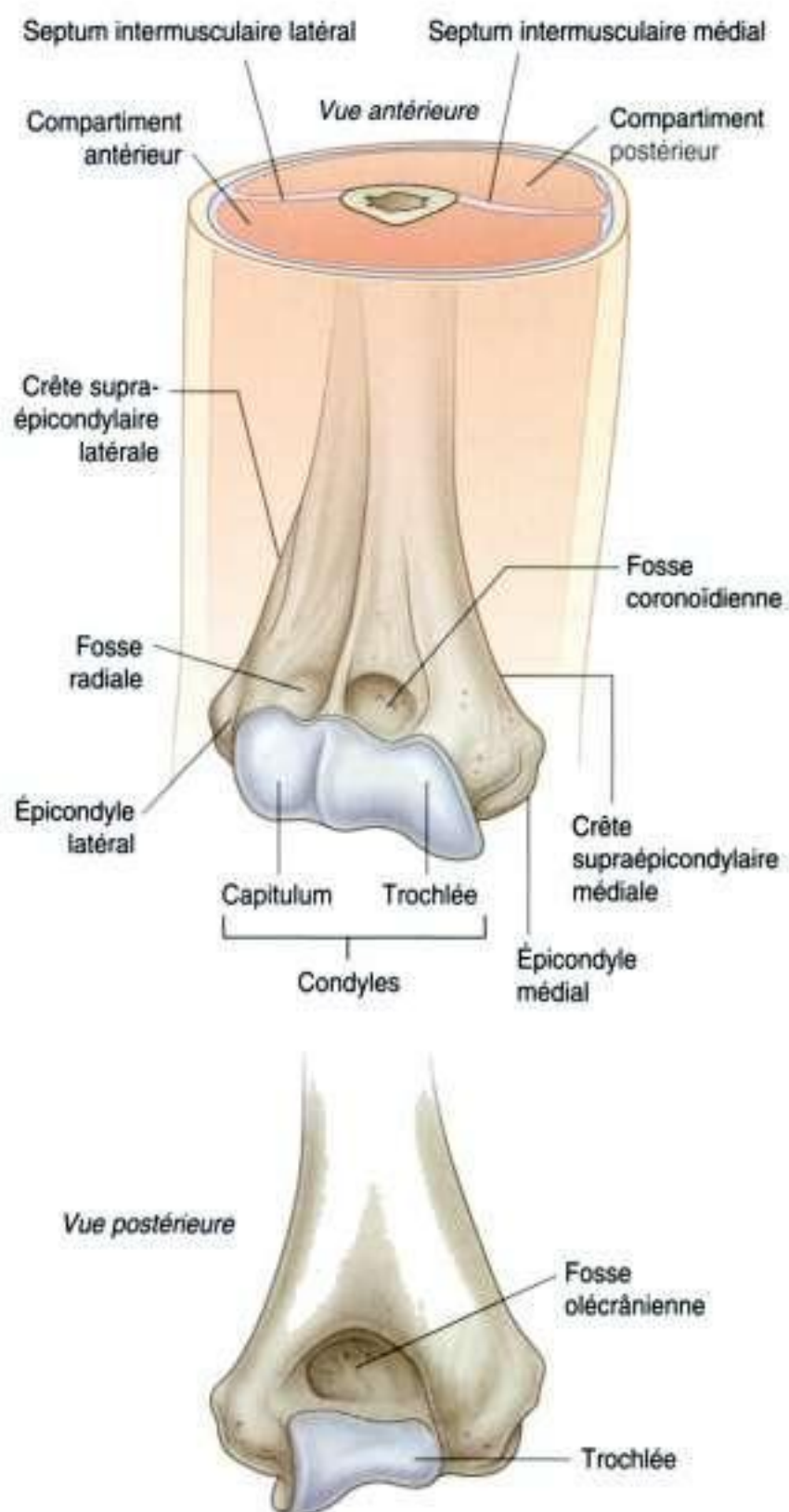


Figure 7.60. Partie distale de l'humérus.

L'**épicondyle latéral** est moins prononcé que l'épicondyle médial. Il est situé latéralement par rapport au capitulum et possède une face d'insertion de taille irrégulière où s'insèrent les muscles du compartiment postérieur du bras.

Les trois fosses

Trois fosses se trouvent au-dessus de la trochlée et du capitulum sur la région distale de l'humérus (figure 7.60).

La **fosse radiale** est la moins importante des trois fosses. Elle se trouve immédiatement au-dessus du capitulum sur la face antérieure de l'humérus distal.

La **fosse coronoïdienne** est adjacente à la fosse radiale et est située au-dessus de la trochlée.

La plus large fosse est la **fosse olécrânienne**, immédiatement au-dessus de la trochlée sur la face postérieure de l'extrémité distale de l'humérus. Ces trois fosses permettent l'emboîtement des os lors des mouvements de l'avant-bras au niveau du coude.

Partie proximale du radius

La partie proximale du radius comprend la tête radiale, le col du radius et la tubérosité radiale (figure 7.61).

La **tête** du radius est un cylindre dont la structure est orientée dans un plan horizontal. La face circulaire supérieure est concave pour s'articuler avec le capitulum de l'humérus. Le bord du cylindre est plus large médialement où il s'articule avec l'incisure radiale de l'extrémité proximale de l'ulna.

Le **col** du radius est court et a une forme cylindrique, qui s'étend de la tête du radius à la tubérosité radiale sur la diaphyse.

La **tubérosité radiale** est une grande face située médialement sous le col. La majorité de la face est rugueuse et sert d'insertion au tendon du muscle biceps brachial. La ligne oblique du radius continue à travers la face antérieure de la diaphyse de l'os à partir du bord inférieur de la tubérosité.

Partie proximale de l'ulna

La partie proximale de l'ulna est beaucoup plus grande que la partie proximale du radius et comporte l'olécrâne, le processus coronoïde, l'incisure trochléaire, l'incisure radiale et la tubérosité de l'ulna (figure 7.62).

L'**olécrâne** est une grosse saillie osseuse qui s'étend à la partie proximale de l'ulna. Sa face antérieure est articulaire et contribue à la formation de l'incisure trochléaire de l'humérus. La face supérieure est marquée par une grande zone rugueuse où s'attache le muscle triceps brachial. *La face postérieure est lisse, avec une forme triangulaire, et constitue la pointe du coude qui peut être aisément palpée.*

Le **processus coronoïde** se trouve sur la partie antérieure de l'extrémité proximale de l'ulna (figure 7.62). Sa face supérolatérale est articulaire et participe, avec l'olécrâne, à la formation de l'**incisure trochléaire**. La face latérale est marquée par l'**incisure radiale** pour la tête du radius.

Juste en dessous de l'incisure radiale, on trouve une fossette qui permet à la tubérosité radiale de se déplacer durant la pronation et la supination.

Le bord postérieur de cette fossette est saillante et forme la **crête du supinateur**. La face antérieure du processus coronoïde est triangulaire, avec un apex dirigé distalement; elle possède un certain nombre de faces rugueuses pour l'insertion des muscles. La plus grosse de ces faces, la **tubérosité ulnaire**, est située au sommet de la face antérieure et correspond au site d'insertion du muscle brachial.

Muscles

Le compartiment antérieur du bras contient trois muscles – le coracobrachial, le brachial et le biceps brachial – qui sont innervés par le nerf musculocutané.

Le compartiment postérieur contient un muscle – le muscle triceps brachial – qui est innervé par le nerf radial.

Coracobrachial

Le muscle **coracobrachial** s'étend de la pointe du processus coracoïde de la scapula au bord médial de l'humérus à mi-diaphyse (figure 7.63 et tableau 7.8). Il passe à travers la fosse axillaire. Il est traversé et innervé par le nerf musculocutané.

Le muscle coracobrachial fléchit le bras.

Biceps brachial

Le muscle **biceps brachial** possède deux chefs :

- le chef court qui s'insère sur le processus coracoïde en association avec le muscle coracobrachial;
- le chef long qui s'insère par un tendon sur le tubercule supraglénoidal de la scapula (figure 7.63 et tableau 7.8).

Le tendon du chef long passe à travers l'articulation glénohumérale au-dessus de la tête de l'humérus, puis passe dans le sillon intertuberculaire et entre dans le bras. Dans le bras, le tendon rejoint son corps musculaire et, avec le corps musculaire du chef court, recouvre le muscle brachial.

Le chef long et le chef court convergent pour former un tendon, qui s'insère sur la tubérosité du radius.

Au moment de l'entrée du tendon dans l'avant-bras, une lame de tissu conjonctif plate (l'**expansion aponévrotique bicipitale**) prolonge le côté médial du tendon et va se fixer sur le fascia profond recouvrant le compartiment antérieur de l'avant-bras.

Le muscle biceps brachial est un puissant fléchisseur de l'avant-bras au niveau du coude; il est aussi supinateur de l'avant-bras quand le coude est fléchi.

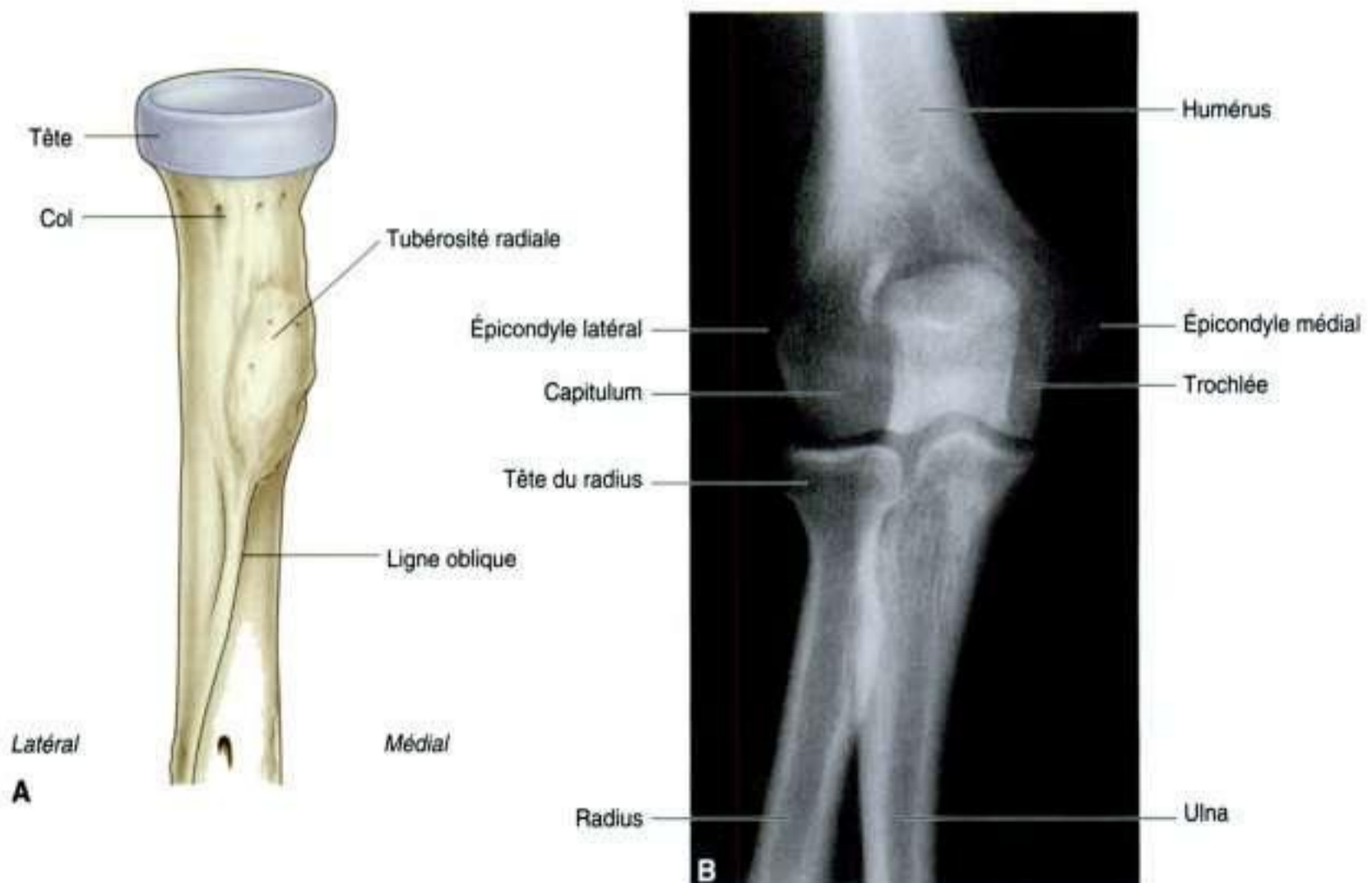


Figure 7.61. A. Vue antérieure du radius proximal. B. Radiographie de l'articulation du coude (vue antéropostérieure).

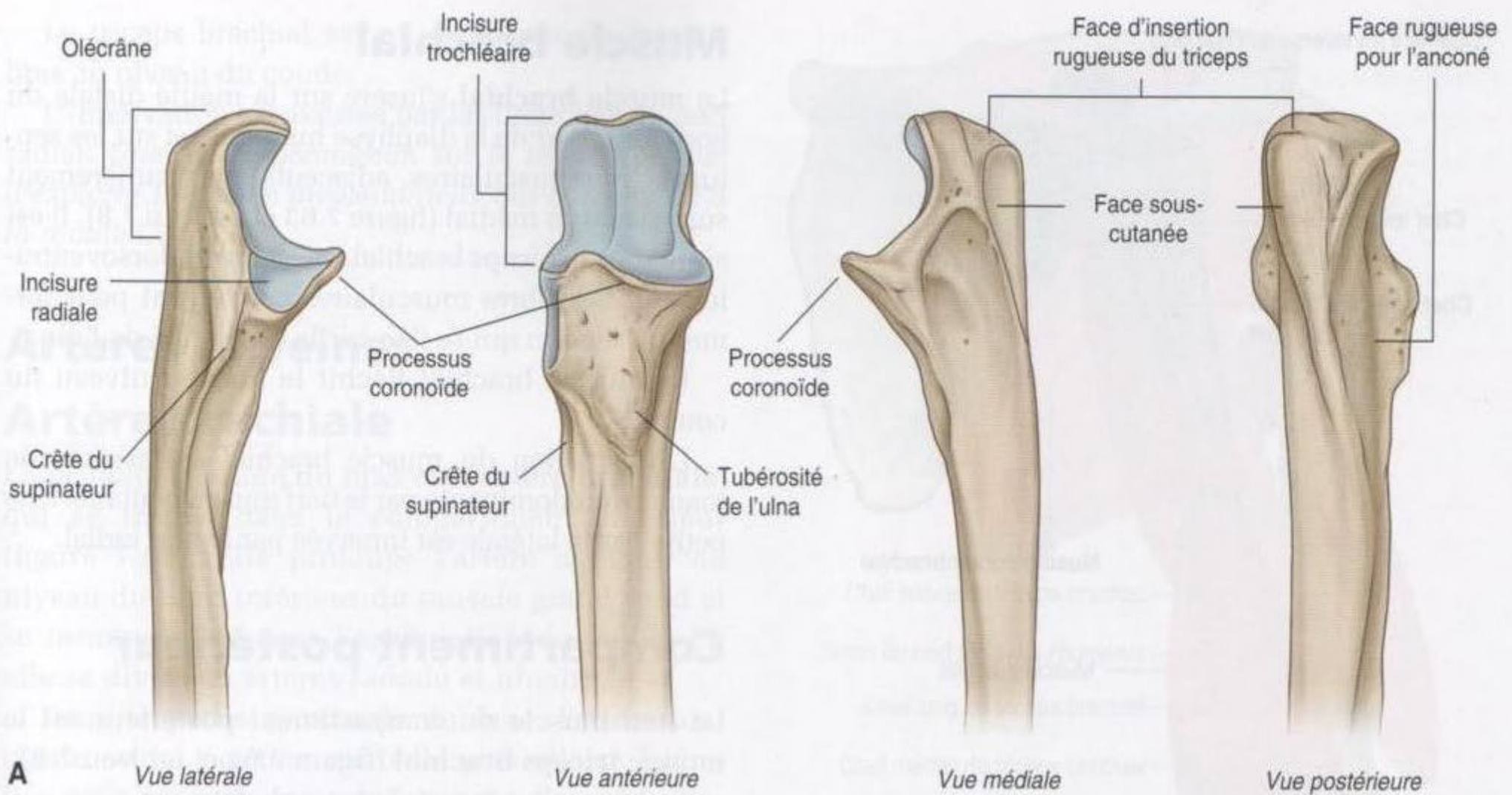


Figure 7.62. A. Vues latérale, antérieure, médiale et postérieure de l'extrémité proximale de l'ulna.

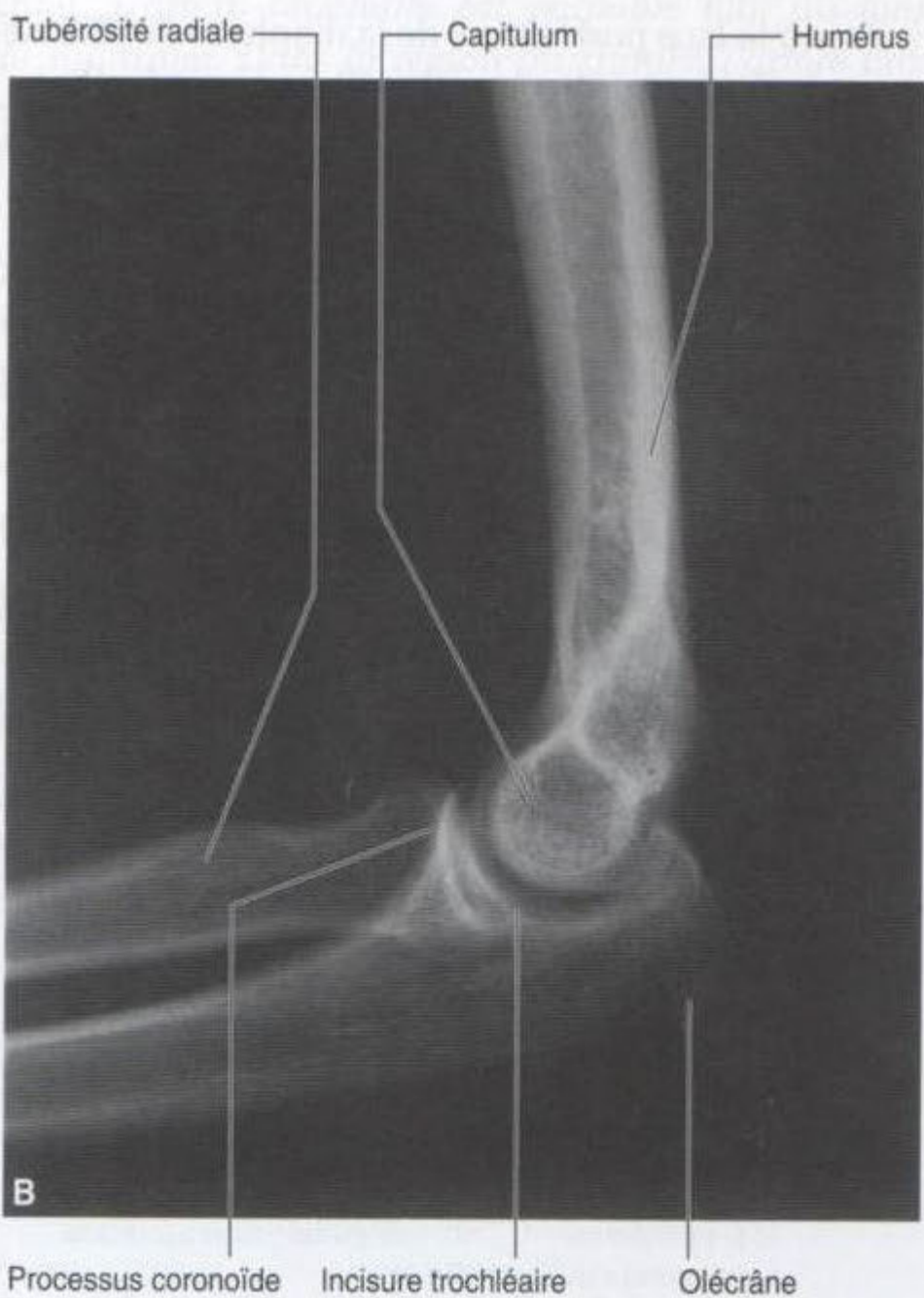

Figure 7.62, suite. B. Radiographie de l'articulation du coude (vue de profil).

Il est également fléchisseur du bras au niveau de l'articulation glénohumérale par son chef long qui longe l'articulation glénohumérale.

Le muscle biceps brachial est innervé par le nerf musculocutané. Une légère percussion sur le tendon du biceps brachial au niveau du coude permet de tester le réflexe musculotendineux prédominant sur la racine spinale C6.

En clinique

Rupture du biceps brachial

La rupture d'un tendon ou d'un muscle au membre supérieur est relativement rare. Le tendon qui se rompt le plus souvent est le tendon du chef long du biceps brachial. Cette rupture n'a pas de conséquence majeure sur la fonction du membre supérieur, mais provoque une déformation caractéristique. Lors de la flexion du coude, on note une boule proéminente au niveau du bras correspondant à une rétraction du corps musculaire, le « signe de Popeye ».

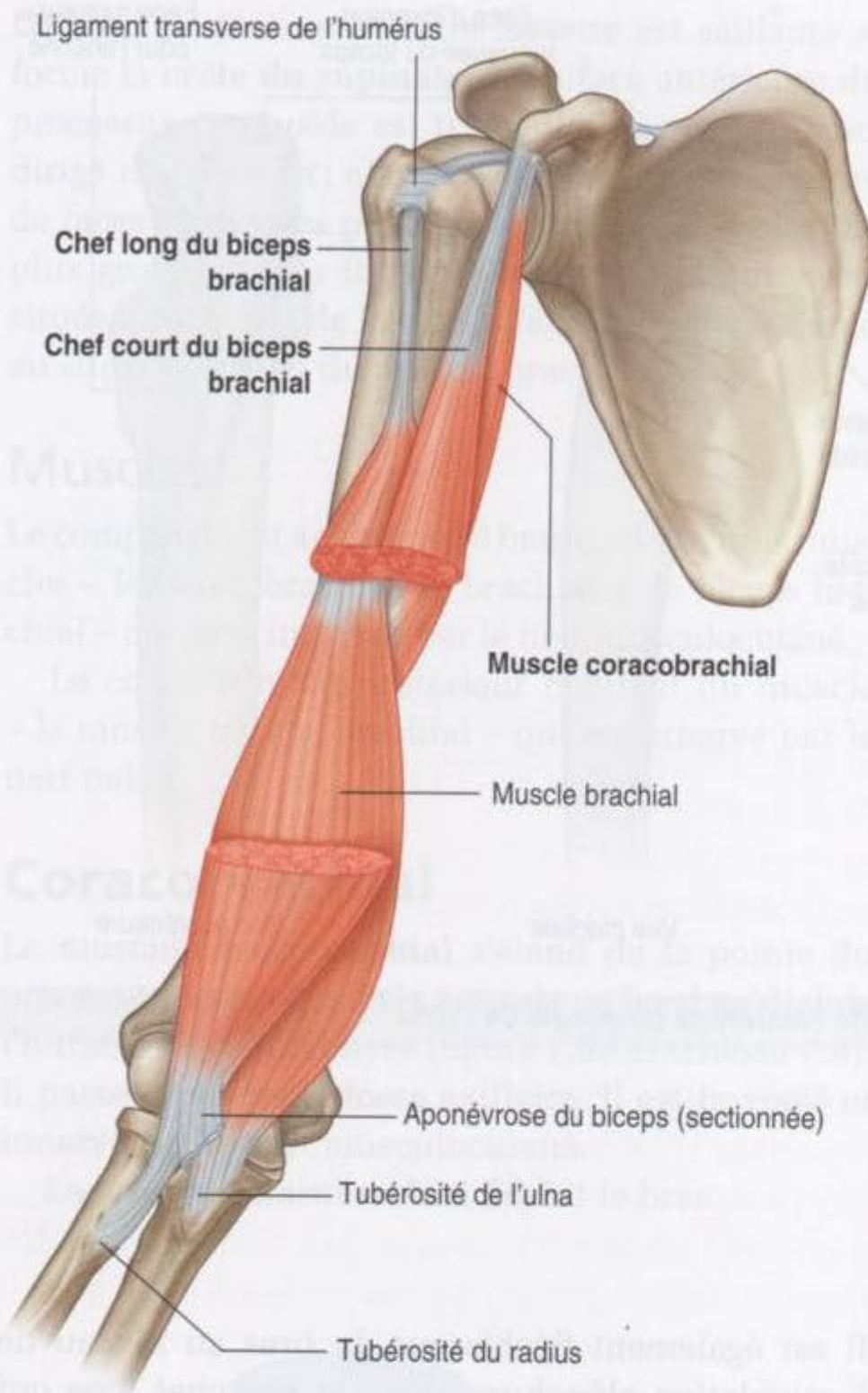


Figure 7.63. Biceps brachial et muscle brachial.

Muscle brachial

Le muscle **brachial** s'insère sur la moitié distale du bord antérieur de la diaphyse humérale et sur les septums intermusculaires adjacents, particulièrement sur le septum médial (figure 7.63 et tableau 7.8). Il est situé sous le biceps brachial, et est aplati dorsoventralement. Ses fibres musculaires convergent pour former un tendon qui se fixe sur la tubérosité de l'ulna.

Le muscle brachial fléchit le bras au niveau du coude.

L'innervation du muscle brachial est assurée de manière prédominante par le nerf musculocutané. Une petite partie latérale est innervée par le nerf radial.

Compartiment postérieur

Le seul muscle du compartiment postérieur est le muscle **triceps brachial** (figure 7.64 et tableau 7.9).

Le triceps est formé de trois chefs :

- le chef long s'insère sur le tubercule infraglénoïdal de la scapula ;
- le chef médial s'insère sur une grande surface localisée à la face postérieure de la diaphyse de l'humérus inférieur au-dessous du sillon du nerf radial ;
- le chef latéral s'insère sur une ligne rugueuse localisée au-dessus du sillon du nerf radial de l'humérus.

Les trois chefs convergent pour former un grand tendon, qui s'insère sur la face supérieure de l'olécrâne de l'ulna.

Tableau 7.8 Muscles du compartiment antérieur du bras.

Muscle	Origine	Terminaison	Innervation	Fonction
Coracobrachial	Apex du processus coracoïde	Ligne rugueuse à mi-diaphyse sur le bord médial de l'humérus	Nerf musculocutané (C5, C6, C7)	Fléchisseur du bras au niveau de l'articulation glénohumérale
Biceps brachial	Chef long : tubercule supraglénoïdal de la scapula ; chef court : apex du processus coracoïde	Tubérosité radiale	Nerf musculocutané (C5, C6)	Puissant fléchisseur de l'avant-bras au niveau du coude et supinateur de l'avant-bras ; accessoirement, fléchisseur du bras au niveau de l'articulation glénohumérale
Brachial	Face antérieure de la diaphyse humérale (médiale et latérale) et septums intermusculaires adjacents	Tubérosité de l'ulna	Nerf musculocutané (C5, C6) ; petite contribution du nerf radial (C7) sur la partie latérale du muscle	Puissant fléchisseur de l'avant-bras au coude

Les segments spinaux en gras indiquent les principaux segments médullaires d'innervation motrice.

Le triceps brachial est un extenseur de l'avant-bras au niveau du coude.

L'innervation est assurée par les branches du nerf radial. Une légère percussion sur le tendon permet d'explorer le réflexe myotendineux qui correspond à la racine C7.

Artères et veines

Artère brachiale

La principale artère du bras est l'**artère brachiale**, qui se trouve dans le compartiment antérieur (figure 7.65). Elle prolonge l'artère axillaire au niveau du bord inférieur du muscle grand rond et se termine juste sous l'articulation du coude où elle se divise en artères radiale et ulnaire.

Dans la partie proximale du bras, l'artère brachiale est en position médiale, puis elle se latéralise pour prendre une position à mi-distance entre les épicondyles médial et latéral de l'humérus. Elle passe devant l'articulation du coude où elle est en contact direct avec le tendon du muscle biceps brachial. *L'artère brachiale est palpable tout au long de son trajet. Dans la région proximale, l'artère brachiale peut être comprimée contre le bord médial de l'humérus.*

Les branches de l'artère brachiale dans le bras comprennent les artères destinées aux muscles de la région et les deux vaisseaux collatéraux ulnaires qui contribuent à la formation du réseau artériel périarticulaire du coude. Les autres branches sont l'artère brachiale profonde et les artères nourricières de l'humérus, qui passent à travers un foramen à la face antéromédiale de la diaphyse humérale.

Artère brachiale profonde

L'**artère brachiale profonde** est la plus grosse branche de l'artère brachiale. Elle passe dans le compartiment postérieur du bras qu'elle vascularise (figure 7.65). Elle entre dans le compartiment

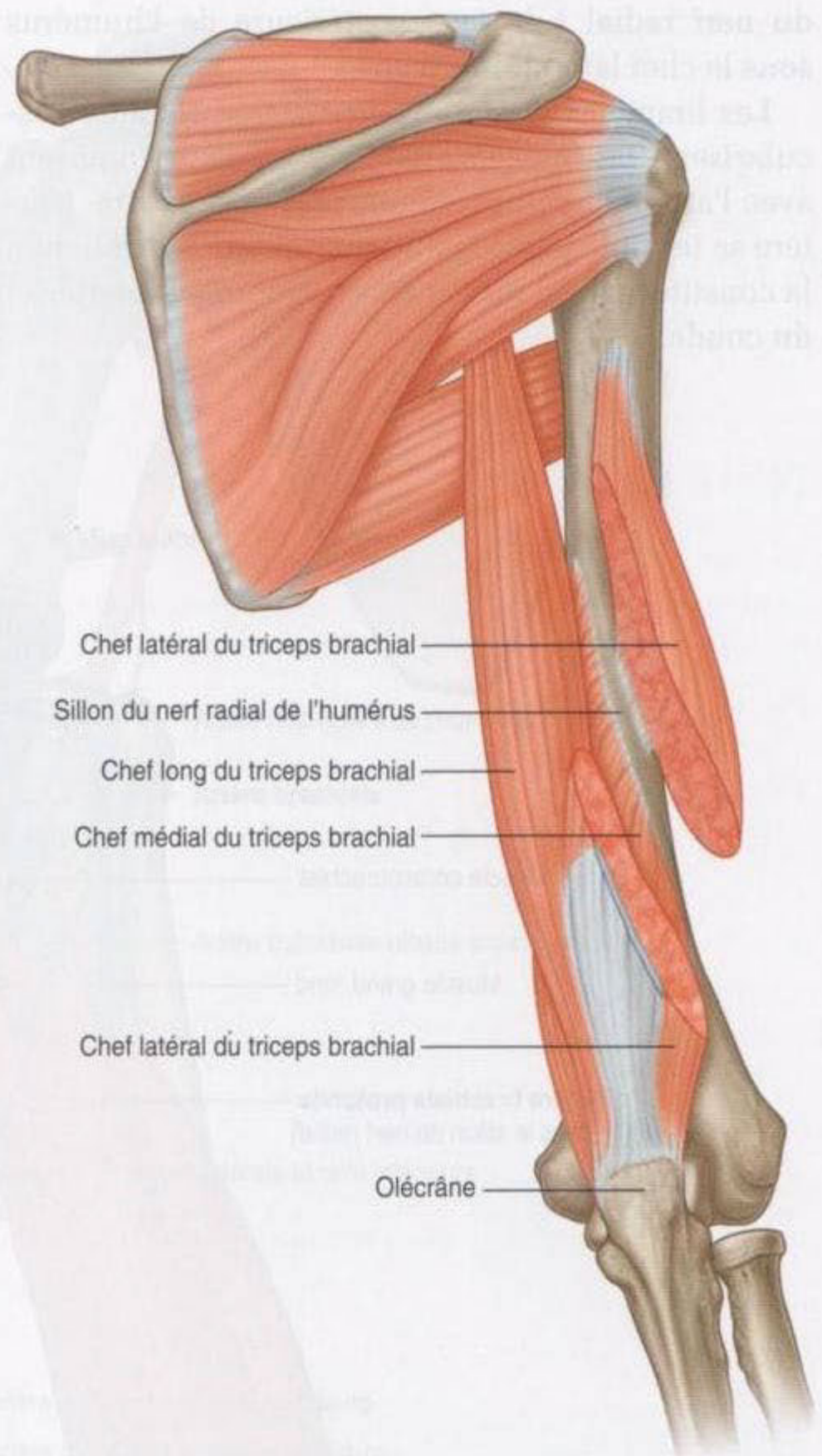


Figure 7.64. Muscle triceps.

postérieur avec le nerf radial par l'espace axillaire inférieur, formé par la diaphyse de l'humérus, le bord inférieur du grand rond et le bord latéral du chef long du triceps brachial. L'artère humérale profonde et le nerf radial cheminent dans le sillon

Tableau 7.9 Muscle du compartiment postérieur du bras.

Muscle	Origine	Terminaison	Innervation	Fonction
Triceps brachial	Chef long : tubercule infraglénoïdal; chef médial : face postérieure de l'humérus; chef latéral : face postérieure de l'humérus	Olécrâne	Nerf radial (C6, C7, C8)	Extension de l'avant-bras au niveau du coude. Extension et adduction du bras au niveau de l'articulation de l'épaule par le chef long

Les segments spinaux en gras indiquent les principaux segments médullaires d'innervation motrice.

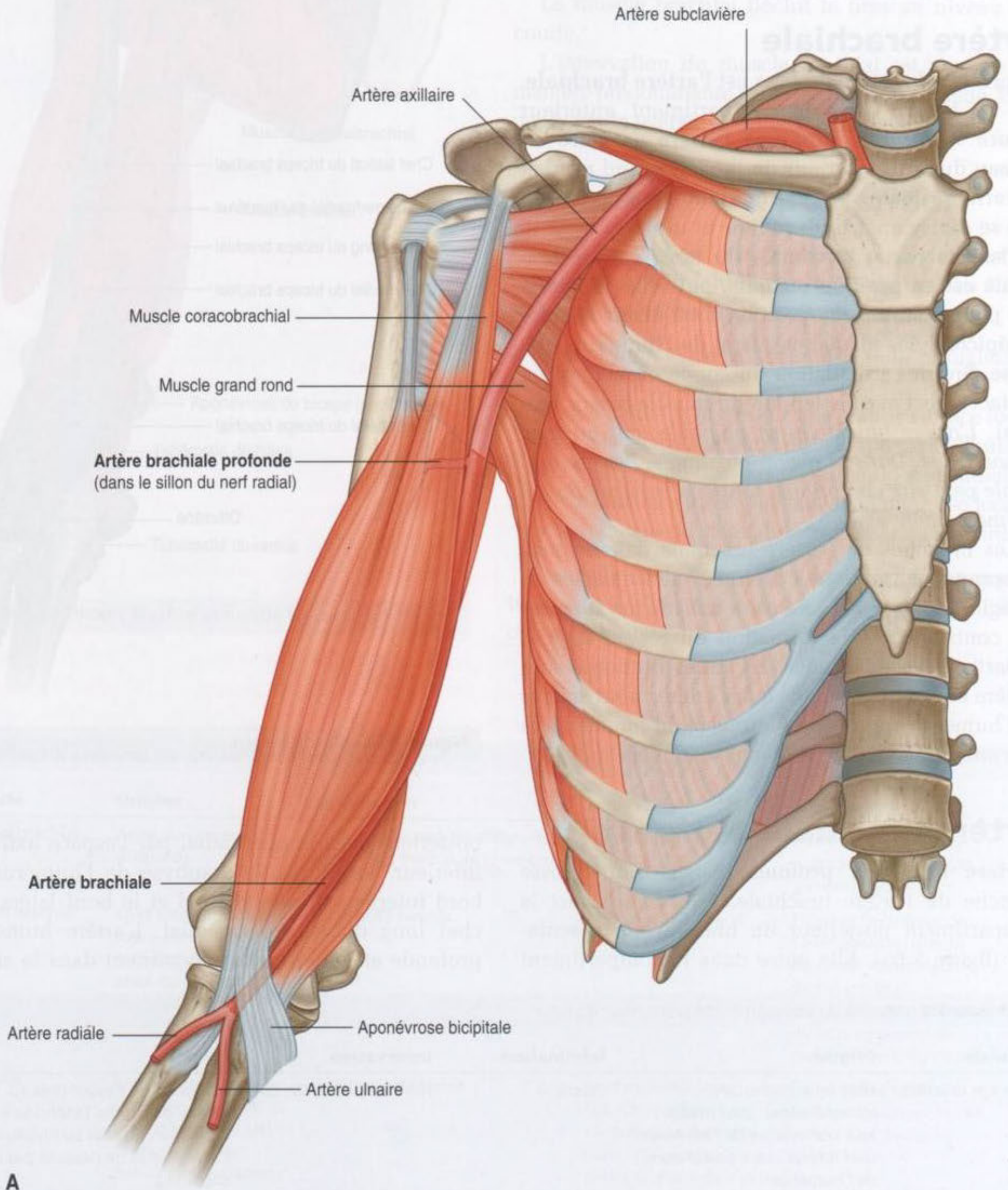
du nerf radial à la face postérieure de l'humérus sous le chef latéral du triceps.

Les branches de l'artère brachiale profonde vascularisent les muscles voisins et s'anastomosent avec l'artère circonflexe humérale postérieure. L'artère se termine par deux branches qui contribuent à la constitution du réseau anastomotique périartériel du coude.

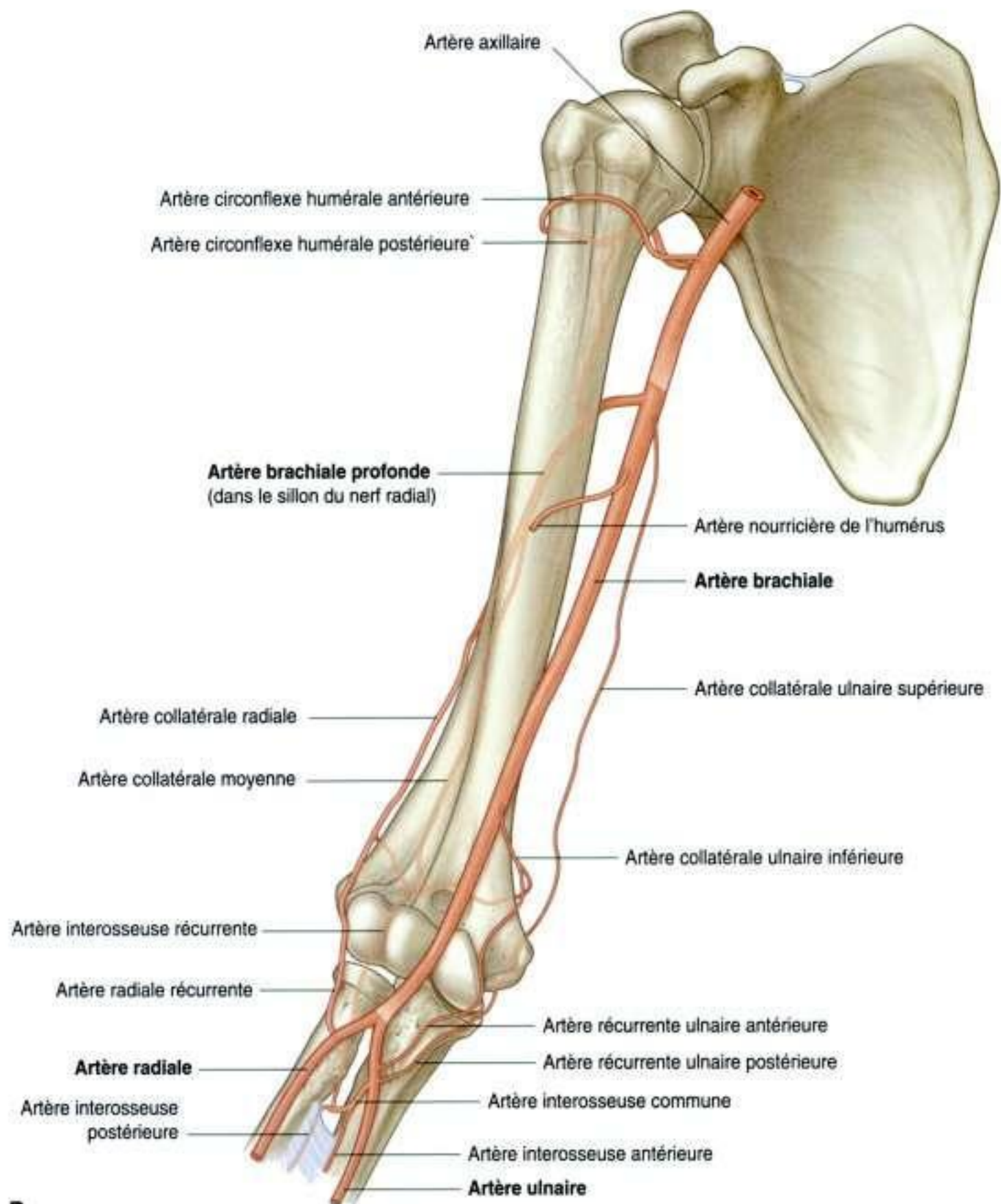
Veines

Les **veines brachiales appariées** sont situées de part et d'autre de l'artère brachiale; elles reçoivent les veines satellites du réseau artériel (figure 7.66).

En plus de ces veines profondes, deux grosses veines sous-cutanées, la veine basilique et la veine céphalique, sont présentes au niveau du bras.



A



B

Figure 7.65, suite. Artère brachiale. B. Branches.

La veine basilique passe verticalement dans la moitié distale du bras, pénètre sous le fascia pour se placer médialement par rapport à l'artère brachiale, puis devient la veine axillaire au niveau du bord inférieur du grand rond. Les veines brachiales rejoignent soit la veine basilique, soit la veine axillaire.

La veine céphalique chemine à la face antérolatérale du bras et traverse la paroi antérieure de la fosse axillaire pour rejoindre la veine axillaire.

Nerfs

Nerf musculocutané

Le nerf musculocutané quitte la fosse axillaire en traversant le muscle coracobrachial dans sa partie proximale (figure 7.67). Il se dirige obliquement au bras entre muscle biceps brachial et muscle brachial. Après avoir donné des rameaux moteurs au bras, il émerge au bord latéral du tendon du biceps

au coude, puis pénètre le fascia profond, et devient le **nerf cutané latéral de l'avant-bras**.

Le nerf musculocutané donne :

- l'innervation motrice de tous les muscles du compartiment antérieur du bras ;
- l'innervation sensitive de la peau de la face latérale de l'avant-bras.

Nerf médian

Le nerf médian entre dans le bras venant de la fosse axillaire au niveau du bord inférieur du muscle grand rond (figure 7.67). Il descend verticalement sur le bord médial du bras dans le compartiment antérieur et suit l'artère brachiale tout au long de sa course :

- dans les régions proximales, le nerf médian est situé latéralement à l'artère brachiale ;
- plus distalement, le nerf médian, après avoir croisé la face antérieure de l'artère brachiale, lui devient médial. Le nerf rejoint ensuite la partie antérieure du coude.

Le nerf médian n'a pas de branche majeure dans le bras, mais donne une branche pour un muscle de l'avant-bras, le muscle rond prona-

teur, qui se détache du nerf médian juste avant le coude.

Nerf ulnaire

Le nerf ulnaire entre dans le bras avec le nerf médian et l'artère axillaire (figure 7.67). Il passe à travers la région proximale en se situant médialement à l'artère axillaire. À la moitié du bras, le nerf ulnaire traverse le septum intermusculaire médial et entre dans le compartiment postérieur où il chemine devant le chef médial du triceps brachial. Il passe ensuite en arrière de l'épicondyle médial de l'humérus et pénètre dans le compartiment antérieur de l'avant-bras.

Le nerf ulnaire n'a pas de rameau majeur au bras.

Nerf radial

Le nerf radial est issu du faisceau postérieur du plexus brachial, et entre dans le bras en croisant le bord inférieur du muscle grand rond (figure 7.68). Lorsqu'il entre dans le bras, il se place en arrière de l'artère axillaire. Il entre dans le bras par l'espace axillaire inférieur accompagné par l'artère brachiale profonde.

En clinique

Mesure de la pression artérielle

La pression artérielle est un paramètre physiologique extrêmement important. Une pression haute (hypertension artérielle) requiert un traitement pour prévenir les complications à long terme, tel qu'un accident vasculaire cérébral. Une chute tensionnelle peut résulter d'une perte sanguine importante, un choc septique, ou une baisse conséquente du débit cardiaque (après un infarctus du myocarde). La mesure précise de la pression artérielle est donc essentielle en clinique.

La plupart des praticiens utilisent un manomètre à air gonflable et un stéthoscope. Le manomètre à air est un brassard qui se gonfle autour du bras à mi-diaphyse et qui comprime l'artère brachiale contre l'humérus. Le brassard est gonflé jusqu'à ce

qu'il excède la pression artérielle systolique (soit au-dessus de 120 mmHg). Le clinicien place alors le stéthoscope sur l'artère brachiale dans la fosse cubitale et écoute (ausculte) les pulsations. Quand la pression dans le brassard manométrique baisse juste sous le niveau de la pression artérielle systolique, le pouls devient audible et régulier. Lorsque la pression dans le brassard continue à descendre, les battements deviennent de plus en plus nets. Enfin, quand la pression dans le brassard manométrique devient plus basse que la pression diastolique, le bruit des battements artériels devient inaudible. En utilisant un simple manomètre à pression et un stéthoscope, la pression peut donc être facilement déterminée. La valeur normale de cette pression est 120/80 mmHg (pression artérielle systolique/pression artérielle diastolique).

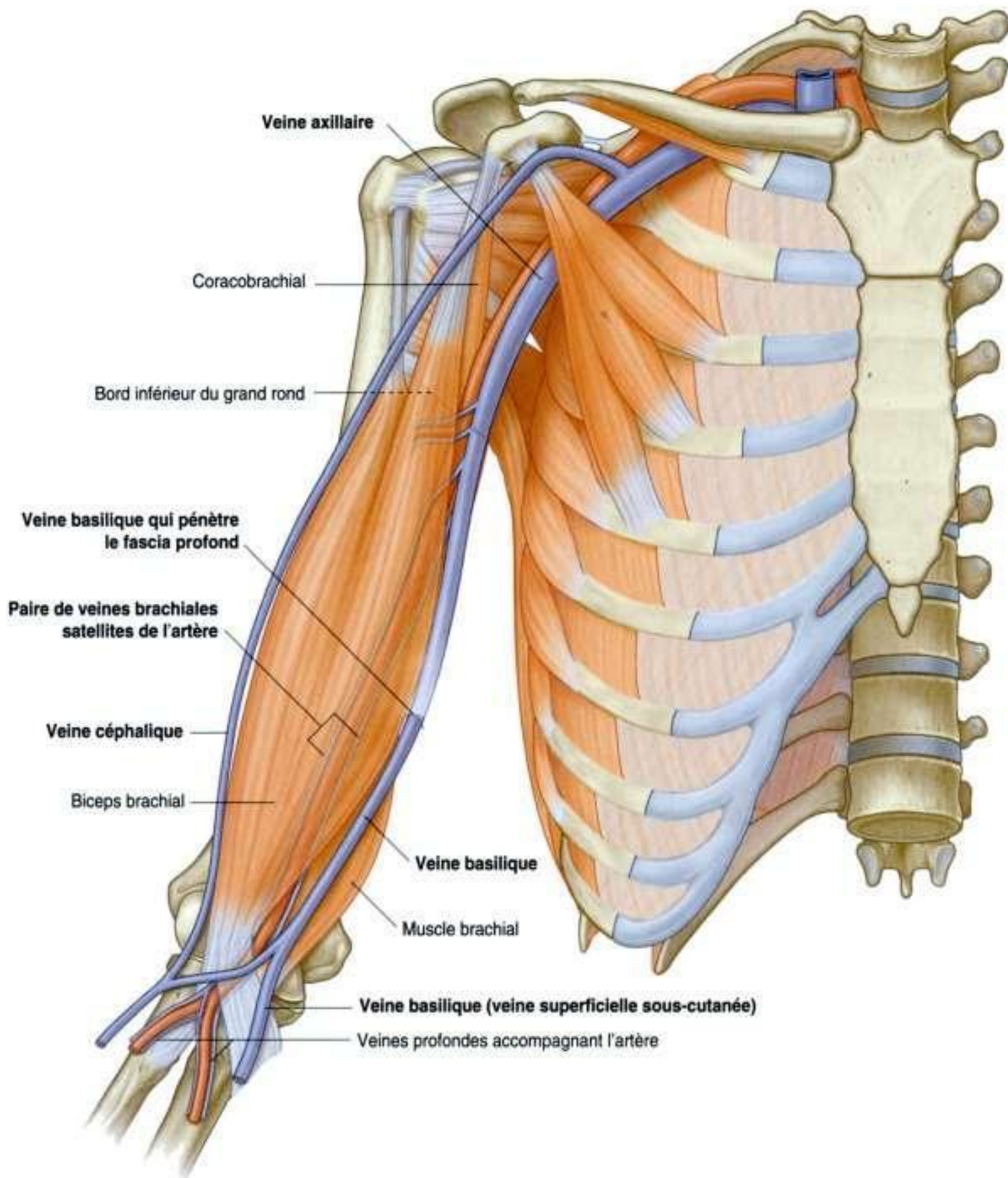


Figure 7.66. Veines du bras.

Le nerf radial descend obliquement, de dedans en dehors, dans le compartiment postérieur; il suit le sillon radial directement au contact de l'os. Sur le bord latéral du bras, il traverse le septum intermusculaire latéral et entre dans le compartiment anté-

rieur où il se situe entre le muscle brachial et un muscle du compartiment postérieur de l'avant-bras, le muscle brachioradial, qui s'insère sur le bord latéral de l'humérus au-dessus de l'épicondyle. Le nerf radial entre dans l'avant-bras en passant devant

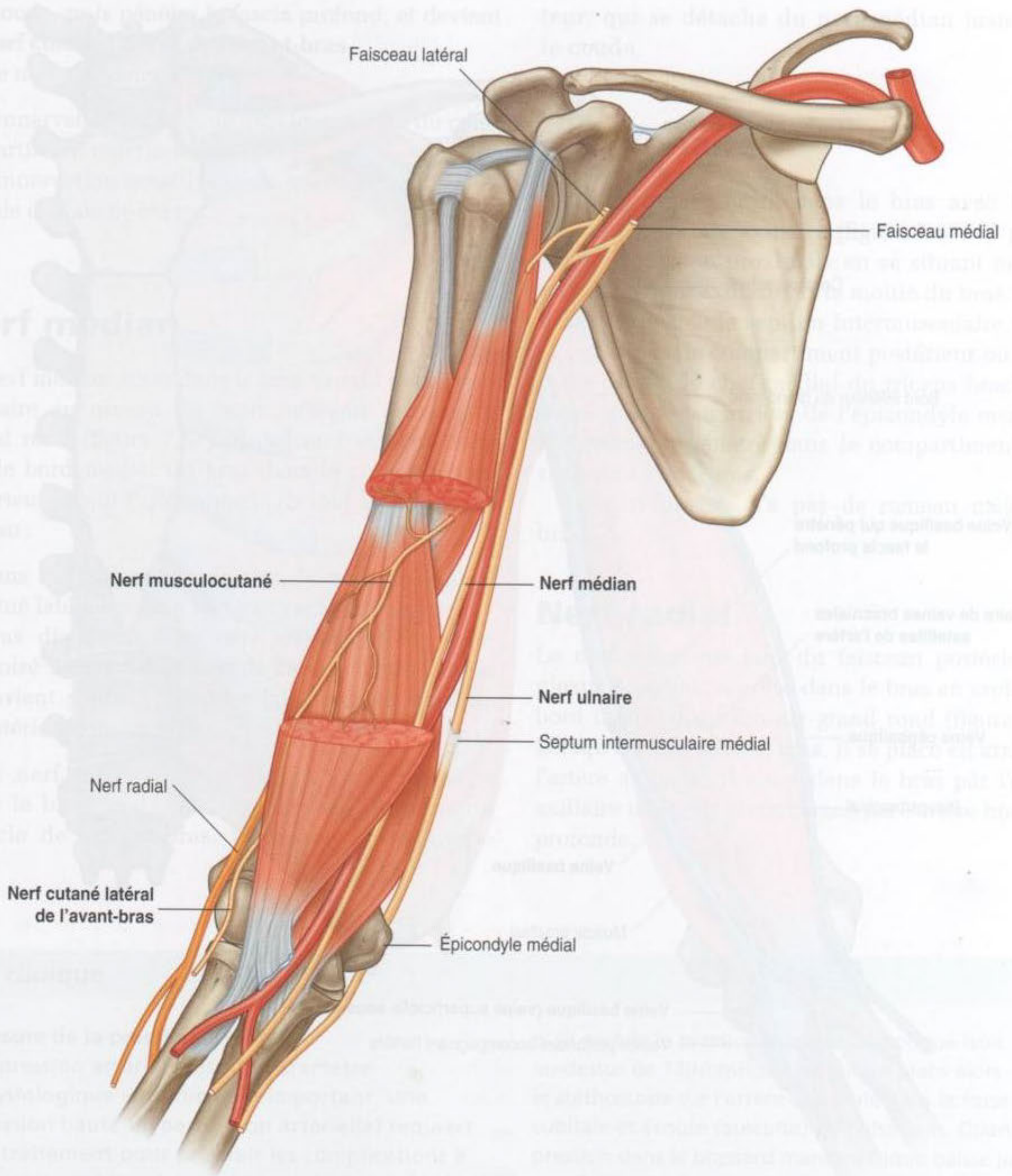


Figure 7.67. Nerfs musculocutané, médian et ulnaire dans le bras.

l'épicondyle latéral de l'humérus, sous le muscle brachioradial.

Dans le bras, le nerf radial donne des rameaux moteurs et cutanés (figure 7.68).

- Les rameaux musculaires sont destinés au triceps brachial, au brachioradial et au muscle long

extenseur radial du carpe. De plus, le nerf radial contribue à l'innervation de la partie latérale du muscle brachial. Un des rameaux du nerf radial est destiné au chef médial du triceps brachial. Il vient du nerf radial avant qu'il ne pénètre dans le compartiment postérieur et descend au bras avec le nerf ulnaire.

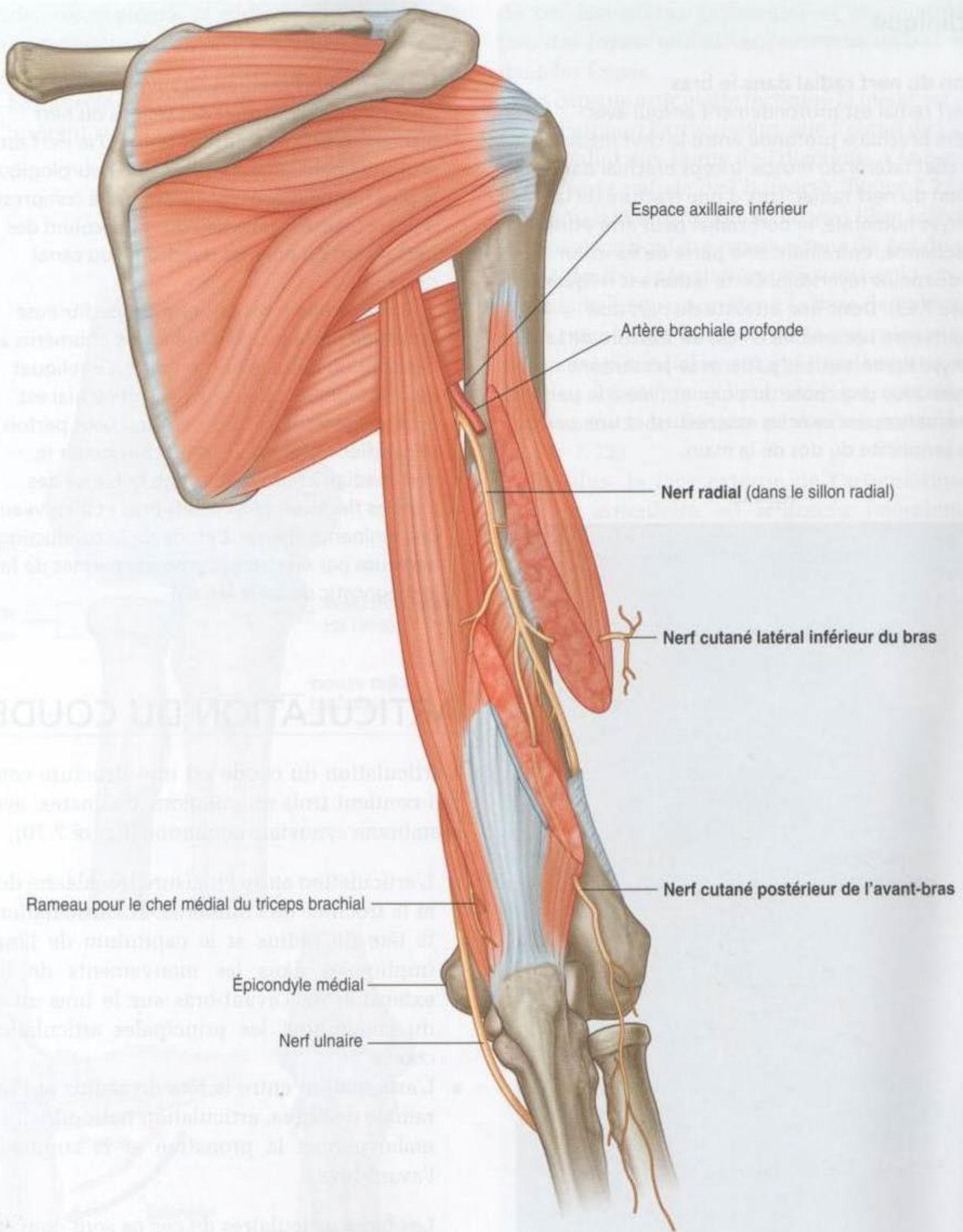


Figure 7.68. Nerf radial au bras.

- Les rameaux cutanés (sensitifs) qui naissent dans le compartiment postérieur du bras sont le **nerf cutané latéral inférieur du bras** et le **nerf cutané**

postérieur de l'avant-bras, qui traversent tous les deux le chef latéral du triceps et passent dans le fascia profond pour devenir sous-cutanés.

En clinique

Lésion du nerf radial dans le bras

Le nerf radial est profondément enfoui avec l'artère brachiale profonde entre le chef médial et le chef latéral du muscle triceps brachial dans le sillon du nerf radial. Lors d'une fracture de la diaphyse humérale, le nerf radial peut être étiré ou sectionné, entraînant une perte de fonction plus ou moins réversible. Cette lésion est fréquente (figure 7.69). Donc une atteinte du nerf doit toujours être recherchée en cas de fracture de la diaphyse humérale. Les patients se présentent souvent avec une chute du poignet (liée à la perte d'innervation des muscles extenseurs) et une perte de la sensibilité du dos de la main.

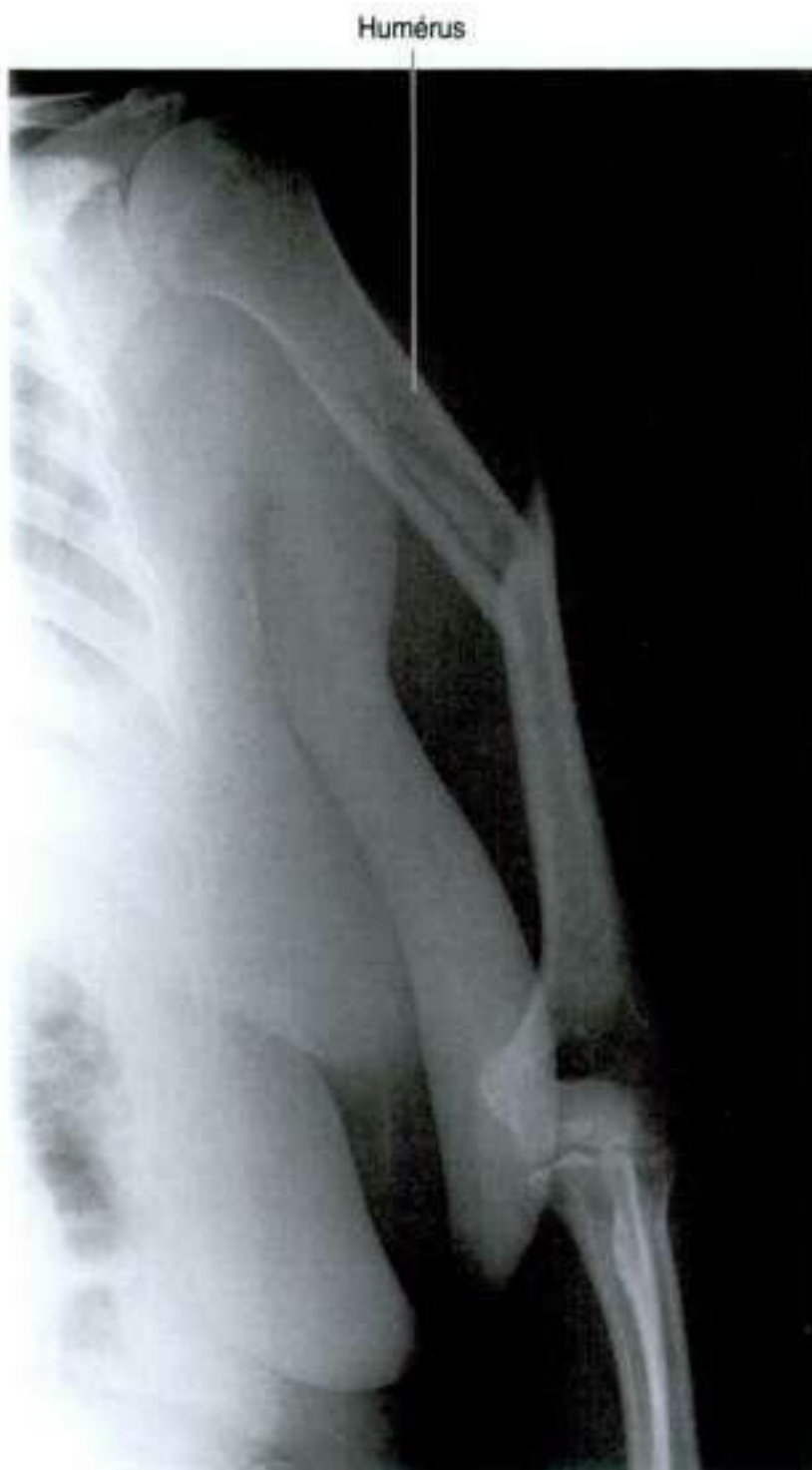

Figure 7.69. Radiographie de l'humérus montrant une fracture à mi-diaphyse, qui peut léser le nerf radial.

En clinique

Lésion du nerf médian au niveau du bras

Il est rare de rencontrer des lésions du nerf médian au bras et à l'avant-bras, où le nerf est profondément situé. Le problème neurologique le plus fréquemment rencontré est la compression du nerf médian au niveau du rétinaculum des fléchisseurs au poignet (syndrome du canal carpien).

Dans de très rares cas, une bande fibreuse est située sur la face antérieure de l'humérus à l'endroit où passe le nerf médian. Ce reliquat embryologique du muscle coracobrachial est appelé ligament de Struthers, qui peut parfois se calcifier. Cette bande peut comprimer le nerf médian et provoquer une faiblesse des muscles fléchisseurs à l'avant-bras et au niveau de l'éminence thénar. L'étude de la conduction nerveuse par électromyogramme permet de faire le diagnostic de cette lésion.

ARTICULATION DU COUDE

L'articulation du coude est une structure complexe qui contient trois articulations distinctes, avec une membrane synoviale commune (figure 7.70).

- L'articulation entre l'incisure trochléaire de l'ulna et la trochlée de l'humérus, et l'articulation entre la tête du radius et le capitulum de l'humérus impliquées dans les mouvements de flexion-extension de l'avant-bras sur le bras au niveau du coude sont les principales articulations du coude.
- L'articulation entre la tête du radius et l'incisure radiale de l'ulna, articulation radio-ulnaire proximale, permet la pronation et la supination de l'avant-bras.

Les faces articulaires de ces os sont couvertes de cartilage hyalin.

La membrane synoviale s'insère sur les bords des cartilages et recouvre la fosse radiale, la fossette coronoïde, la fossette olécrânienne, la face profonde de la capsule articulaire et la face médiale de la trochlée (figure 7.71).

La membrane synoviale est séparée de la membrane fibreuse de la capsule articulaire par des coussinets graisseux qui se trouvent dans les fossettes

coronoïde, olécrânienne et radiale. Ces coussinets de graisse permettent d'amortir les contacts entre les processus osseux durant la flexion et l'extension du coude. Le muscle brachial et le muscle triceps brachial s'insèrent sur la capsule; ils passent au-dessus

de ces formations graisseuses et les déportent un peu des fosses quand les processus osseux entrent dans les fosses.

La capsule articulaire recouvre la membrane synoviale. Fermant l'articulation, elle s'étend de l'épicondyle médial aux bords de l'olécrâne, à la coronoïde et à la fosse radiale de l'humérus (figure 7.72). Dans la région latérale du coude, le bord libre inférieur de la capsule articulaire passe autour du col du radius, allant de son insertion antérieure sur le processus coronoïde jusqu'en arrière à la base de l'olécrâne.

La membrane fibreuse de la capsule articulaire est épaissie médialement et latéralement pour former les ligaments collatéraux, qui contrôlent les mouvements de flexion et d'extension du coude (figure 7.72).

De plus, la face externe de l'articulation de la capsule articulaire est renforcée latéralement là où elle coiffe la tête du radius par une forte structure ligamentaire : le **ligament annulaire du radius**. Bien que ce ligament mêle ses fibres à celles de la

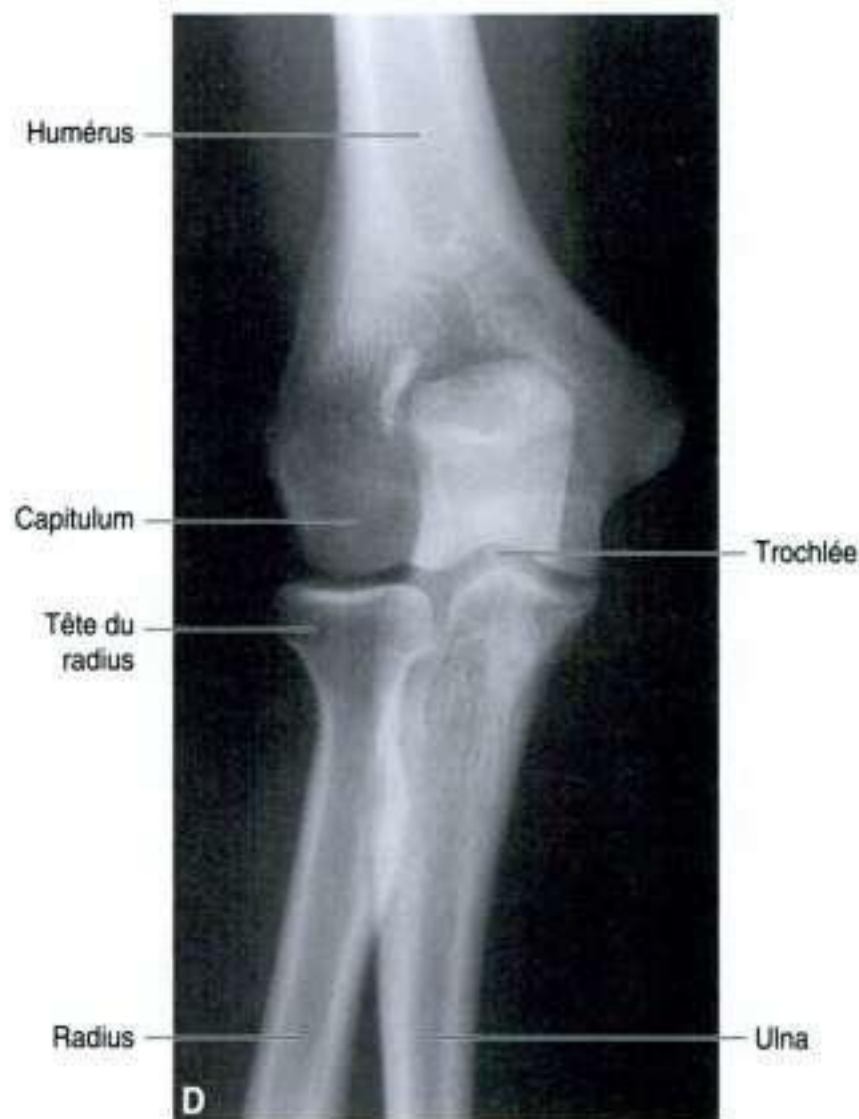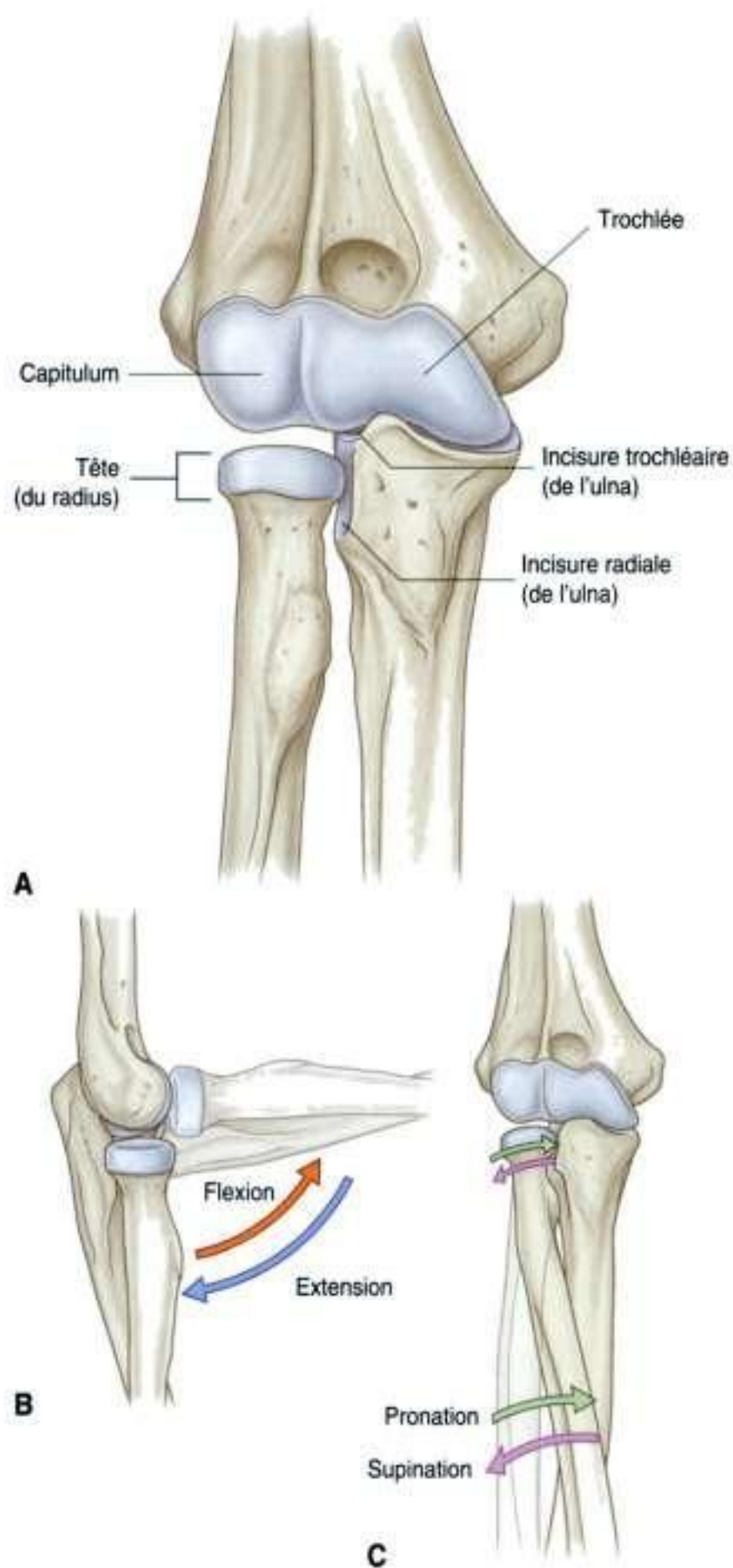


Figure 7.70. Composants et mouvements de l'articulation du coude. **A.** Os et faces articulaires. **B.** Flexion-extension. **C.** Pronation et supination. **D.** Radiographie du coude (vue antéropostérieure).

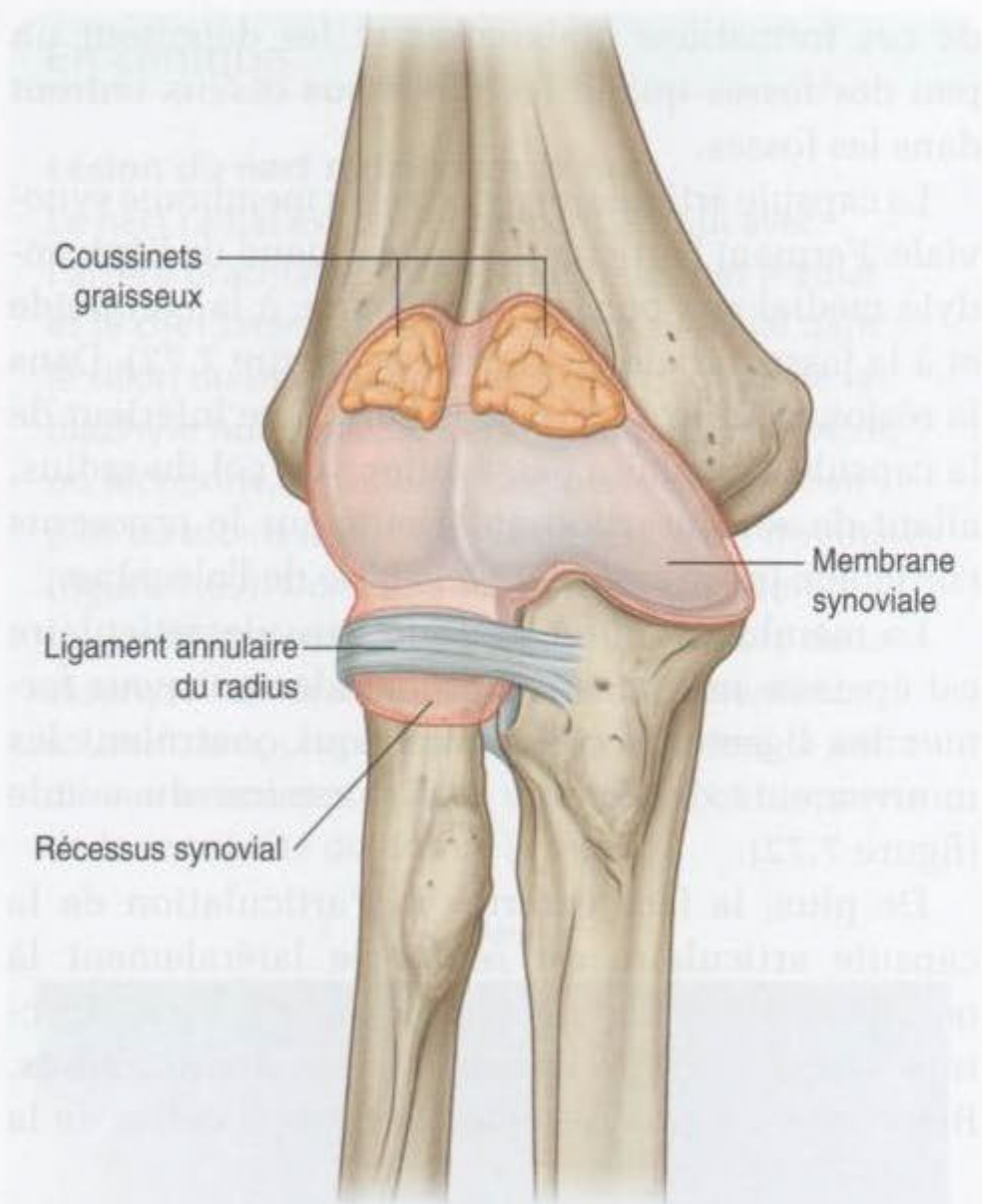


Figure 7.71. Membrane synoviale au niveau du coude (vue antérieure).

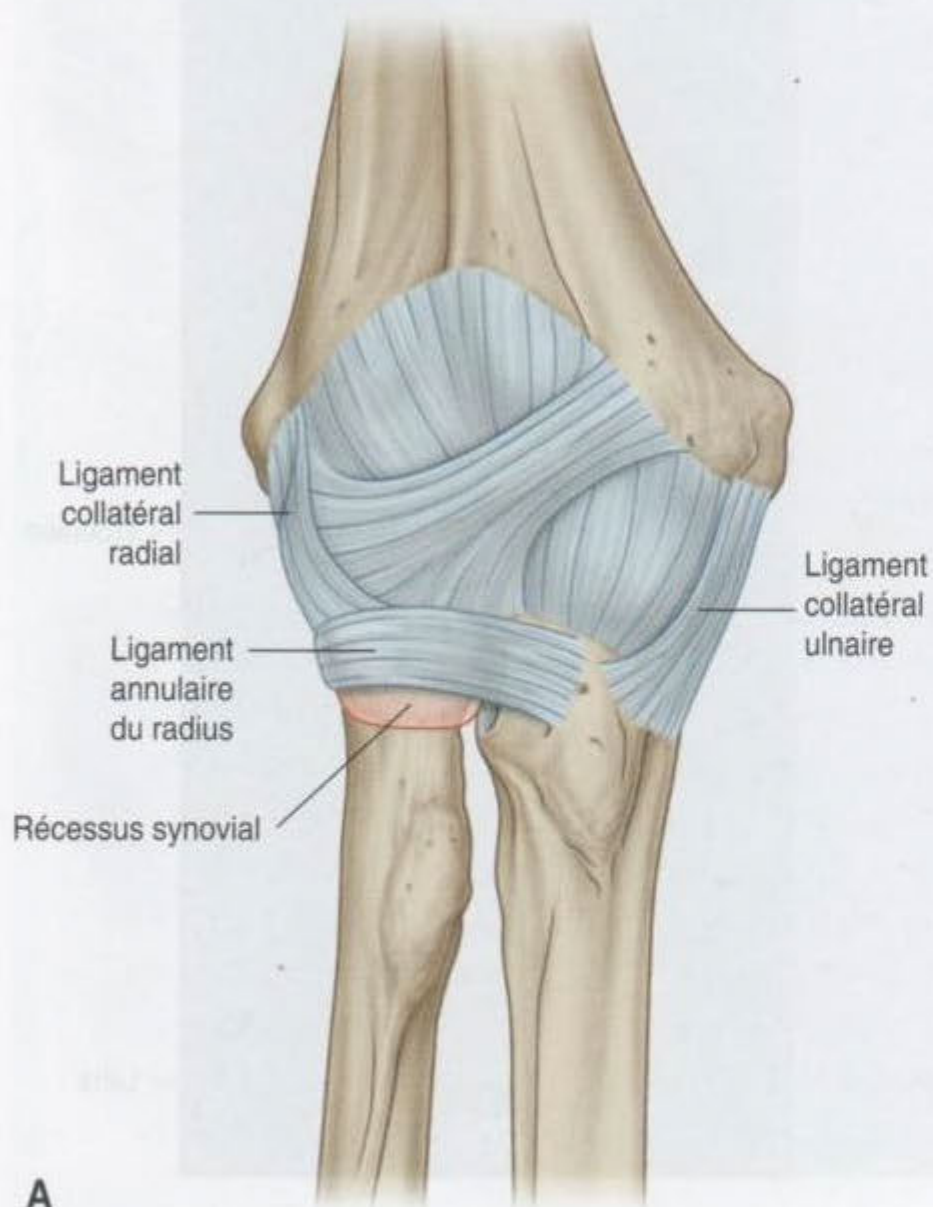
capsule articulaire en plusieurs points, il en est séparé en arrière. Le ligament annulaire du radius présente aussi des fibres en continuité avec celles du **ligament collatéral radial**.

Le ligament annulaire du radius et la capsule articulaire permettent à la tête radiale de tourner dans l'incisure radiale de l'ulna et de pivoter en regard du capitulum durant la pronation et la supination de l'avant-bras.

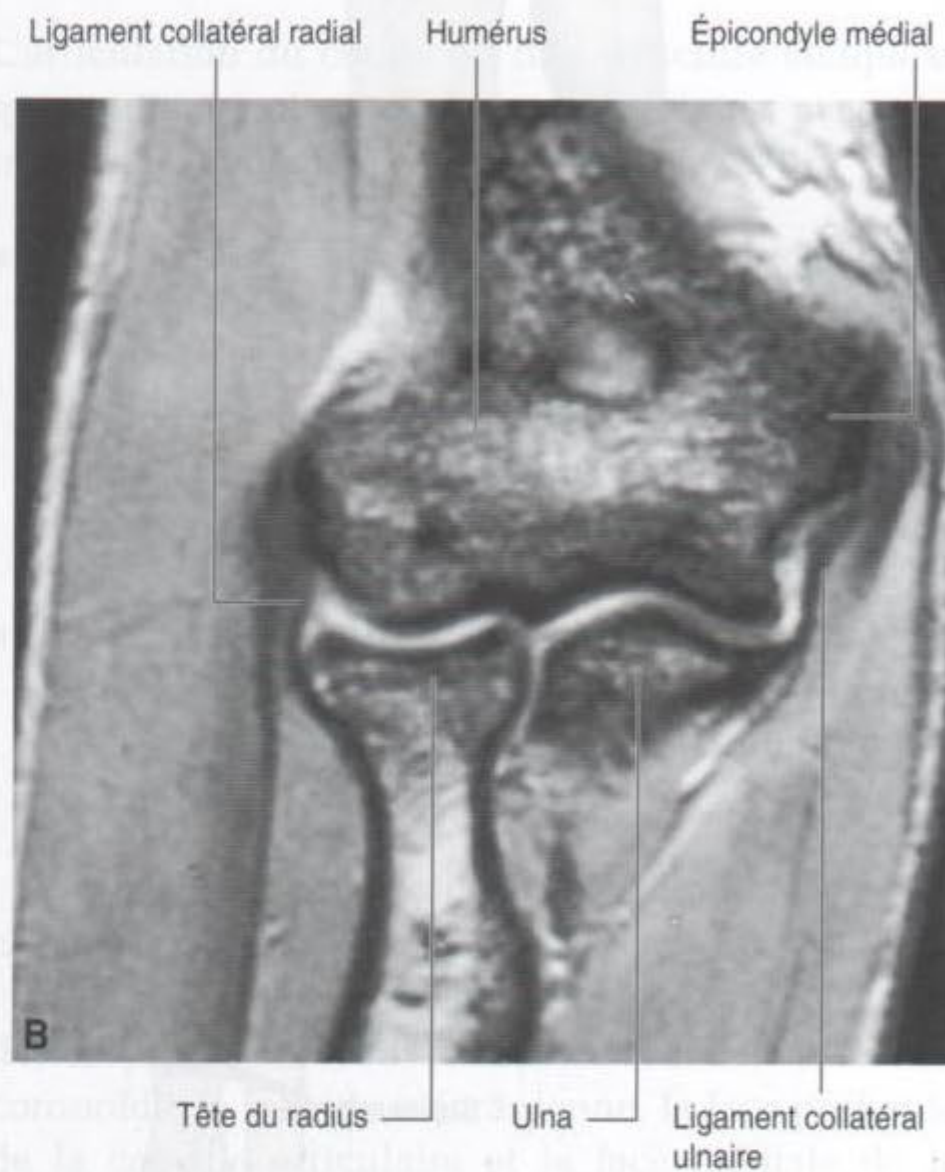
La face interne du ligament annulaire du radius qui s'articule avec la tête radiale est recouverte de cartilage. Une poche synoviale (récessus sacciforme) fait protrusion au bord libre inférieur de la capsule et facilite la rotation de la tête radiale lors des mouvements de pronation et de supination.

La vascularisation du coude est assurée par un réseau artériel anastomotique dérivé des branches collatérales et récurrentes des artères brachiale, brachiale profonde, radiale et ulnaire.

Le coude est innervé de manière prédominante par le nerf radial et le nerf musculocutané. Mais on retrouve quelques rameaux issus des nerfs ulnaire et médian.



A



B

Figure 7.72. Articulation du coude. **A.** Capsule articulaire et ligament d'un coude droit. **B.** Imagerie par résonance magnétique d'un coude en coupe frontale.

En clinique

Fracture supracondylienne de l'humérus

Les traumatismes du coude chez l'enfant peuvent entraîner des fractures transversales de la métaphyse de l'humérus, au dessus des épicondyles. Cette fracture est nommée fracture supracondylienne de l'humérus. Le fragment distal et ses tissus mous adjacents sont attirés en arrière par le triceps. Ce déplacement postérieur va tendre l'artère brachiale sur le moignon osseux proximal irrégulier avec un risque de lésion de l'artère. Il s'agit d'une fracture grave

chez les enfants. Les muscles du compartiment antérieur de l'avant-bras peuvent subir une ischémie, avec œdème, qui peut aboutir à une rétraction fibreuse définitive. Ces lésions peuvent entraîner une réduction importante de la fonction des muscles du compartiment antérieur et donc de la flexion (syndrome ischémique de Volkmann).

En clinique

Section de l'artère radiale ou de l'artère ulnaire

Les patients adultes peuvent se sectionner l'artère radiale ou l'artère ulnaire, car il s'agit de vaisseaux situés en position sous-cutanée. L'une des lésions typiques est la plaie

artérielle quand la main passe à travers une vitre de fenêtre. Heureusement, la double vascularisation de la main permet au chirurgien de lier l'artère ulnaire ou radiale, sans autre conséquence grave.

En clinique

Fracture de la tête du radius

La fracture de la tête du radius est une lésion fréquente qui peut entraîner des complications fonctionnelles importantes. C'est une des lésions typiques qui arrivent après une chute directe sur la main. En tombant, la force est transmise sur la tête radiale qui se fracture. Ces fractures peuvent entraîner une perte de l'extension totale et nécessiter un traitement chirurgical de reconstruction. Une longue période de rééducation est souvent nécessaire pour récupérer une pleine fonction du coude.

Une radiographie de profil va permettre de voir les signes indirects associés à ce type de fracture. Quand l'os se fracture, du sang se diffuse dans la cavité synoviale, élevant le petit

pannicule graisseux situé dans les fossettes olécrânienne et coronoïde. Ces pannicules apparaissent comme des zones plus claires sur la radiographie de profil (signe du pannicule graisseux). Ce signe radiologique est important car le trait de fracture au niveau de la tête du radius n'est pas toujours visible sur les clichés standards. Si on retrouve un interrogatoire clinique qui va dans ce sens, une douleur localisée au niveau de la tête du radius et un signe du « pannicule graisseux » positif sur la radiographie de profil, on peut conclure à une fracture de la tête du radius, même si la fracture n'est pas visible sur les radiographies standards.

En clinique

Traumatisme de l'articulation du coude

L'articulation du coude peut être lésée de multiples façons, en fonction de l'âge. Quand une fracture ou une lésion des tissus mous est suspectée, il faut demander des clichés radiographiques de l'articulation du coude de face et de profil. Chez un adulte, il n'est pas difficile, habituellement, d'interpréter les radiographies, mais chez l'enfant la lecture des clichés est plus difficile.

Lorsque le coude se développe chez l'enfant, de nombreux points d'ossifications secondaires apparaissent progressivement avant et au cours de la puberté. Il est facile d'interpréter ceux-ci à tort comme des fractures. De plus, il est possible que les épiphyses et les apophyses soient arrachées ou fracturées. Pour l'interprétation d'une radiographie

du coude chez un enfant, le radiologue doit connaître son âge osseux (figure 7.73). La fusion des noyaux d'ossification se produit autour de la puberté. Une connaissance correcte de l'apparition des épiphyses et des apophyses, et de leur relation avec l'os permet un diagnostic sûr. L'âge moyen de l'apparition des points d'ossifications secondaires au niveau de l'articulation du coude est :

- capitulum : 1 an;
- tête du radius : 5 ans;
- épicondyle médial : 5 ans;
- trochlée : 11 ans;
- olécrâne : 12 ans;
- épicondyle latéral : 13 ans.

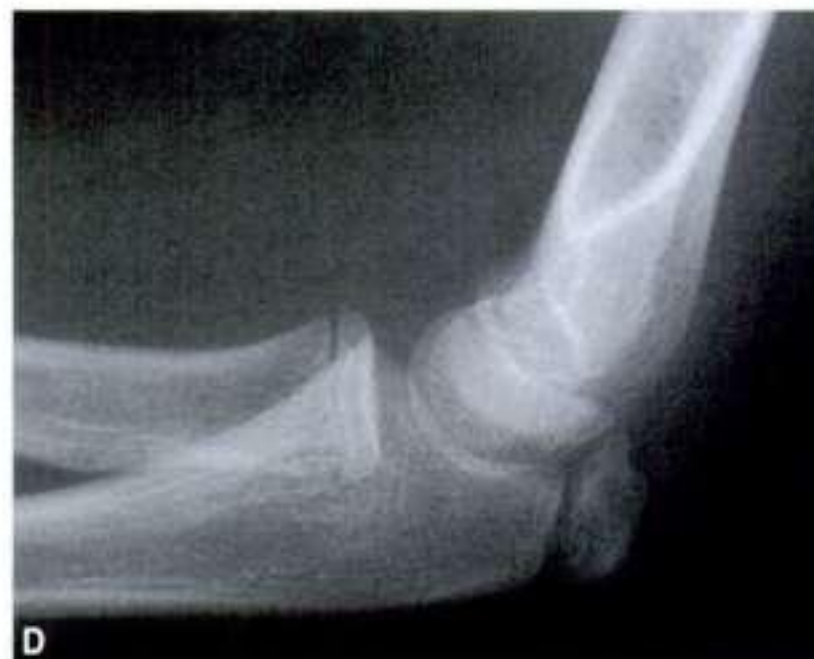
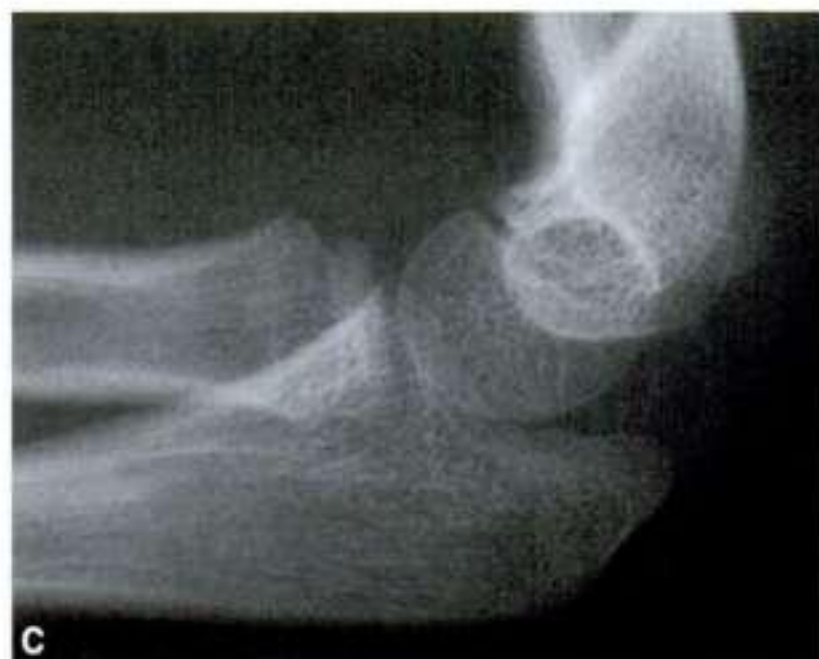
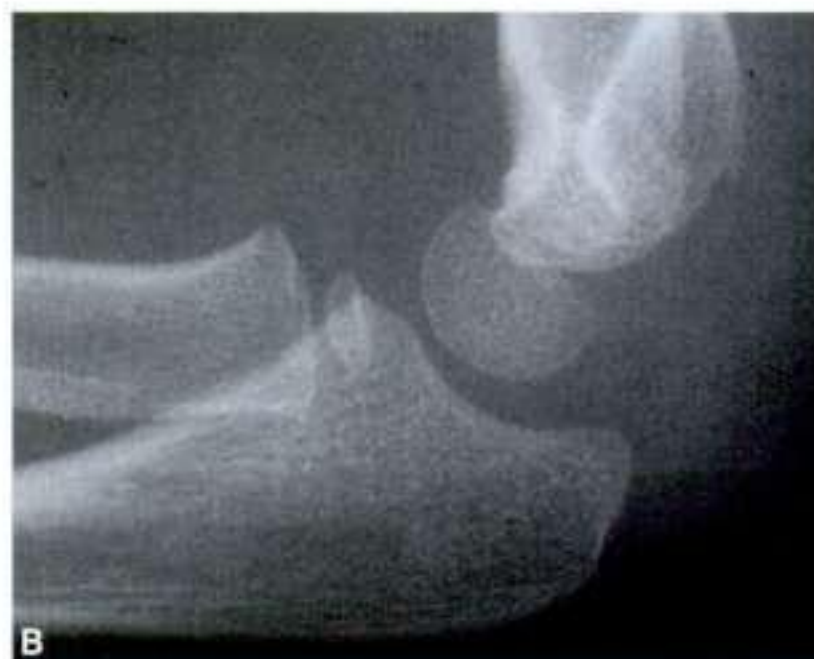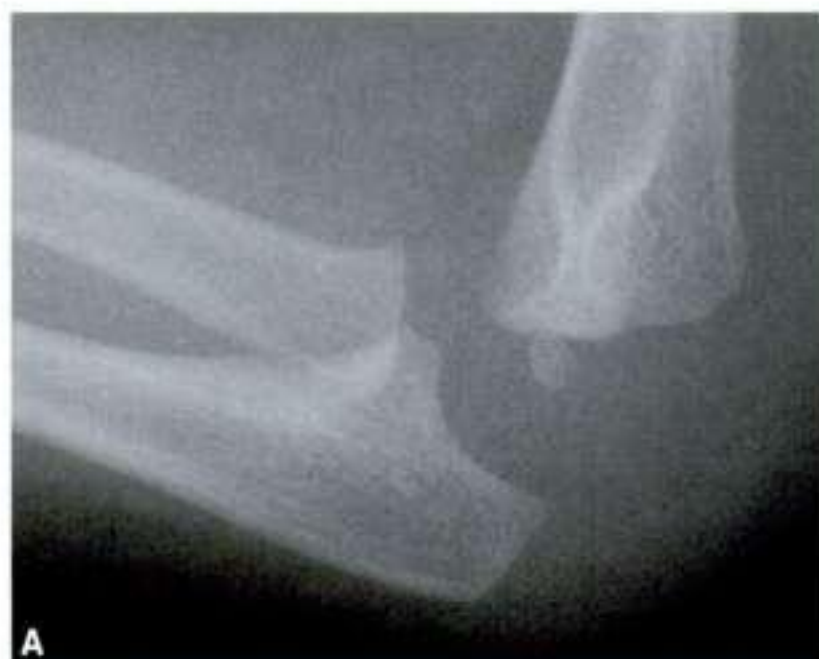Figure 7.73. Radiographies du coude en développement. A. À 2 ans. B. À 5 ans. C. À 5 ou 6 ans. D. À 12 ans.

En clinique

Pronation douloureuse

La pronation douloureuse est une lésion fréquente chez les enfants en dessous de l'âge de 5 ans. Elle est la plupart du temps provoquée par une forte traction de l'enfant par la main, souvent pour ramener l'enfant sur le troittoir. Le développement incomplet de la tête du radius et la laxité du ligament annulaire permettent à la tête de se subluser hors de sa coiffe tissulaire. Cette lésion douloureuse est extrêmement douloureuse, mais peut être traitée facilement par une simple supination et compression de l'articulation du coude. Quand la tête radiale est remplacée, la douleur disparaît immédiatement et l'enfant peut reprendre une activité normale.

En clinique

Épicondylite

Il n'est pas rare que les personnes qui pratiquent le tennis ou le golf aient des douleurs au niveau du coude. Ces douleurs se situent au niveau de l'insertion des fléchisseurs ou des extenseurs de l'avant-bras. La douleur typique se situe autour des épicondyles et diminue normalement avec le repos. Si la douleur et l'inflammation persistent, une désinsertion des fléchisseurs ou des extenseurs au niveau des épicondyles peut être nécessaire. Généralement, chez les joueurs de tennis, la douleur survient au niveau de l'épicondyle latéral (insertion des extenseurs) et porte le nom de « tennis elbow ». Chez le golfeur, les douleurs sont localisées sur l'épicondyle médial (insertion des fléchisseurs).

En clinique

Arthrose du coude

L'arthrose du coude est extrêmement fréquente et entraîne des douleurs généralement plus sévères dans le membre dominant. Parfois, une arthrose du coude traduit une évolution dégénérative et peut se compliquer de petits fragments osseux intra-articulaires. Étant donné l'étroitesse de l'espace articulaire, ces fragments peuvent entraîner une diminution significative de la flexion et de l'extension. Ils se logent principalement dans les fosses coronoïde et olécrânienne.

LE PLI DU COUDE

Le pli du coude est une région importante de transition entre le bras et l'avant-bras. Il est localisé à la face antérieure du coude et forme une dépression triangulaire entre deux muscles de l'avant-bras :

- le muscle brachioradial qui s'insère sur la crête supraépicondyalaire latérale de l'humérus ;
- le muscle rond pronateur qui s'insère sur l'épicondyle médial (figure 7.74A).

La base de ce triangle est une ligne imaginaire tendue de l'épicondyle médial à l'épicondyle latéral. Le plancher de ce triangle est formé par le muscle brachial.

Les principaux éléments de la région, de latéral en médial, sont :

- le tendon du biceps brachial ;
- l'artère brachiale ;
- le nerf médian (figure 7.74B).

Au niveau de l'apex du triangle, l'artère brachiale bifurque pour donner l'artère ulnaire et l'artère radiale. Mais cette bifurcation peut se situer plus haut dans le bras et même dans la fosse axillaire (figure 7.74B). *Quand un clinicien veut prendre la pression artérielle chez un patient, il place le stéthoscope sur l'artère brachiale au pli du coude.*

Le nerf médian suit l'artère brachiale médialement, et quitte la région en passant entre les chefs ulnaire et huméral du muscle rond pronateur (figure 7.74C).

L'artère brachiale et le nerf médian sont recouverts et protégés en avant au niveau de la partie distale du pli du coude par l'aponévrose bicipitale (figure 7.74B) : une bande de tissu conjonctif qui va du bord médial du tendon du biceps brachial au fascia profond de l'avant-bras. *Le côté médial de l'aponévrose bicipitale peut être palpé.*

Le nerf radial se situe juste sous le muscle brachioradial, qui forme la limite latérale du pli du coude (figure 7.74C). À ce niveau, le nerf radial se divise en deux rameaux superficiels et profonds :

- le rameau superficiel continue dans l'avant-bras sous le muscle brachioradial ;
- la branche profonde passe entre les deux chefs du muscle supinateur (voir p. 735 et figure 7.89) pour rejoindre le compartiment postérieur de l'avant-bras.

Le nerf ulnaire ne passe pas à travers le pli du coude mais derrière l'épicondyle médial.

Le toit du pli du coude est formé par le fascia superficiel et la peau. La plus importante structure du toit

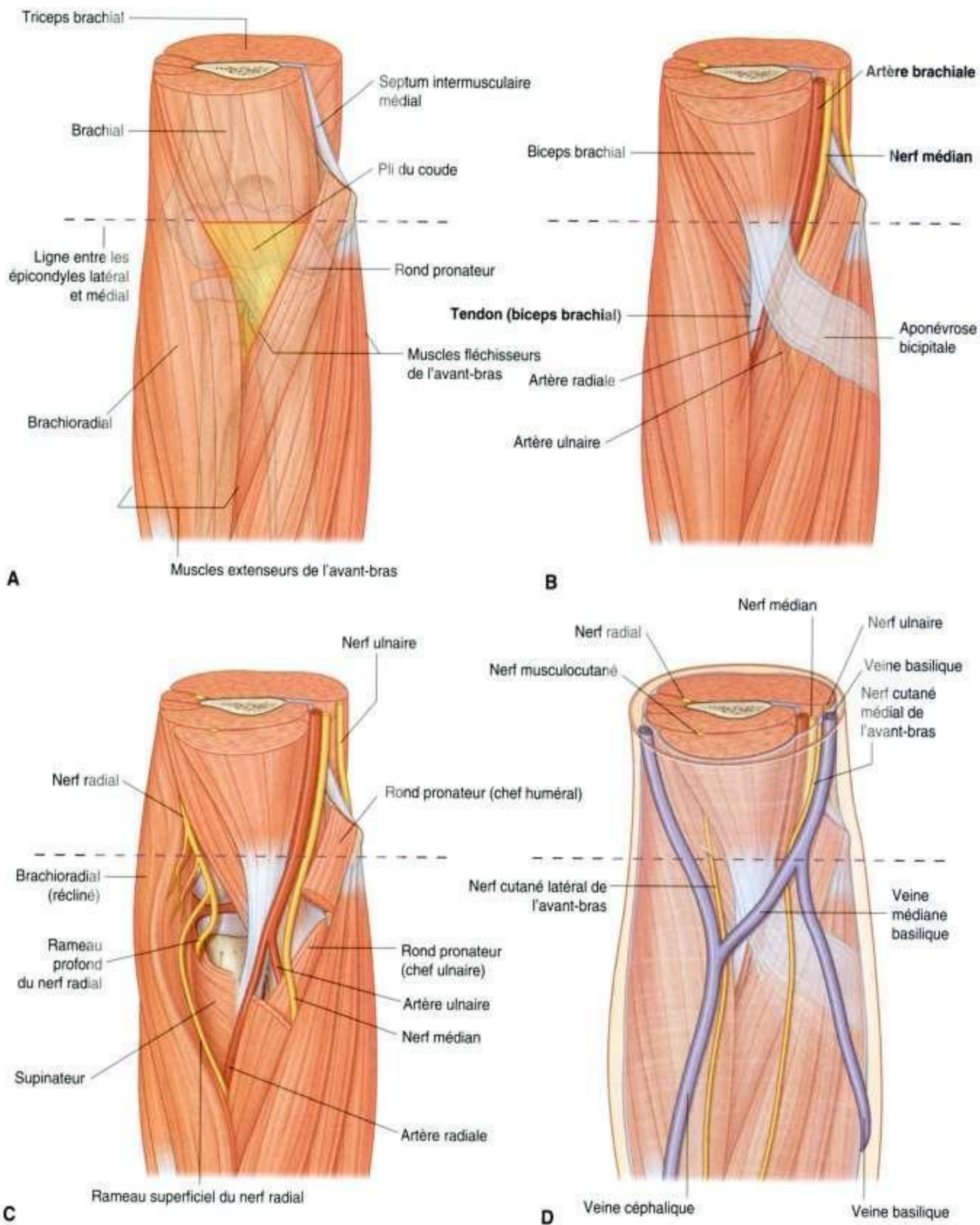


Figure 7.74. Pli du coude. **A.** Limites. **B.** Contenu. **C.** Situation du nerf radial. **D.** Structures superficielles.

En clinique

Création d'une fistule artérioveineuse pour les dialyses rénales

De nombreux patients à travers le monde nécessitent une dialyse pour traiter une insuffisance rénale. Le sang des patients est filtré et épuré par une machine pour épuration extrarénale. Le sang du patient doit être prélevé, filtré par le rein artificiel et, ensuite, être réintroduit dans la circulation du patient. Ce procédé dure plusieurs heures et requiert un débit très important de 250 à 500 ml par minute. Pour permettre à un si grand volume de sang d'être extrait puis rendu à la circulation générale, le sang est prélevé dans un vaisseau à haut débit. Comme les veines périphériques des membres n'ont pas un si gros débit, un procédé chirurgical est nécessaire. Chez la plupart des patients, l'artère radiale est anastomosée à la veine céphalique (figure 7.75) au niveau du coude. Quelques chirurgiens placent une greffe artérielle entre ces deux vaisseaux.

Après 6 semaines, la veine augmente de volume grâce au débit artériel et peut être utilisée pour la dialyse.

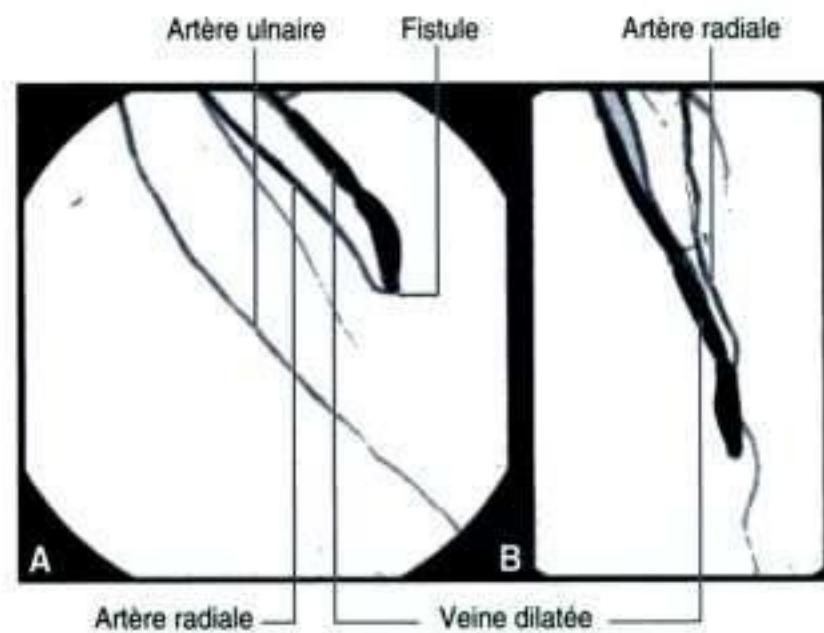


Figure 7.75. Artériographie de l'avant-bras montrant une fistule entre l'artère radiale et la veine céphalique. **A.** Vue de face. **B.** Vue de profil.

En clinique

Lésion du nerf ulnaire

Le nerf ulnaire est situé à la face postérieure de l'épicondyle médial de l'humérus, où il chemine dans un canal ostéofibreux (le conduit cubital) fermé par un rétinaculum. Les patients âgés peuvent développer des altérations dégénératives du conduit qui compriment le nerf en position fléchie. Une action répétée de flexion et d'extension peut causer des dommages locaux au nerf et entraîner une diminution de sa fonction. Une hypertrophie musculaire ou un traumatisme direct sur le nerf peuvent aussi provoquer des lésions du nerf ulnaire.

du pli du coude est la veine médiane basilique (figure 7.74D), qui unit la veine céphalique sur le bord latéral du bras, et la veine basilique sur le bord médial. L'aponévrose bicipitale sépare la veine médiane basilique de l'artère brachiale et du nerf médian. Les autres structures du toit sont les nerfs cutanés – nerfs cutanés médial et latéral de l'avant-bras.

AVANT-BRAS

L'avant-bras est la partie du membre supérieur située entre le coude et le poignet. Proximale, la plupart des structures importantes passent du bras à l'avant-bras par le pli du coude, qui se situe à la face antérieure du coude (figure 7.76). L'exception est le nerf ulnaire qui passe en arrière de l'épicondyle médial de l'humérus.

Distalement, la plupart des structures passent de l'avant-bras à la main par la face antérieure du poignet au niveau du canal carpien (figure 7.76). L'exception principale est l'artère radiale qui passe dorsalement autour du poignet pour entrer dans la main.

Les structures osseuses de l'avant-bras sont représentées par le radius et l'ulna (figures 7.77 et 7.78). Le radius est latéral et est plus petit proximale, lorsqu'il s'articule avec l'humérus, que distalement, où il est large et s'articule avec les os du carpe de la main pour former le poignet.

L'ulna est médial dans l'avant-bras, et ses dimensions proximales et distales sont opposées à celles du radius ; l'ulna est large proximale et étroite distalement. Les articulations proximales et distales entre radius et ulna permettent au radius de tourner autour

de l'extrémité distale de l'ulna, permettant les mouvements de pronation et de supination de la main.

Comme le bras, l'avant-bras est divisé en compartiments antérieur et postérieur (figure 7.76). Dans l'avant-bras, ces compartiments sont séparés par :

- un septum intermusculaire latéral, tendu du bord antérieur du radius au fascia profond qui entoure le membre ;
- une membrane interosseuse, qui relie les bords adjacents du radius et de l'ulna sur la majorité de leur longueur ;
- l'attache du fascia profond au bord postérieur de l'ulna.

Les muscles du compartiment antérieur de l'avant-bras assurent la flexion du poignet, des doigts et la pronation de la main. Les muscles du compartiment postérieur permettent l'extension du poignet, des doigts et la supination de la main. Les principaux vaisseaux et nerfs innervent et vascularisent ces compartiments qu'ils traversent pour rejoindre la main.

Squelette

Diaphyse et extrémité distale du radius

La diaphyse du radius est fine proximale, où elle fait suite au col du radius et à la tubérosité radiale, puis elle s'élargit progressivement distalement (voir figure 7.77).

Sur la grande majorité de sa longueur, la diaphyse du radius a une section triangulaire avec :

- trois bords (antérieur, postérieur et interosseux) ;
- trois faces (antérieure, postérieure et latérale).

Le **bord antérieur** commence sur le bord médial de l'os en continuité avec la tubérosité radiale. Dans le tiers supérieur de l'os, il croise la diaphyse diagonalement de dedans en dehors, et se nomme ligne oblique du radius. Le **bord postérieur** est distinct seulement à partir du tiers moyen de l'os. Le **bord interosseux** est aigu et est le siège de l'insertion de la membrane interosseuse, qui lie radius et ulna.

Les faces antérieure et postérieure du radius sont généralement lisses. Sur la face latérale, on trouve une zone rugueuse pour l'insertion du rond pronateur approximativement à mi-diaphyse.

Vue par en avant, l'extrémité distale du radius est large et plate (figure 7.77). L'extrémité distale

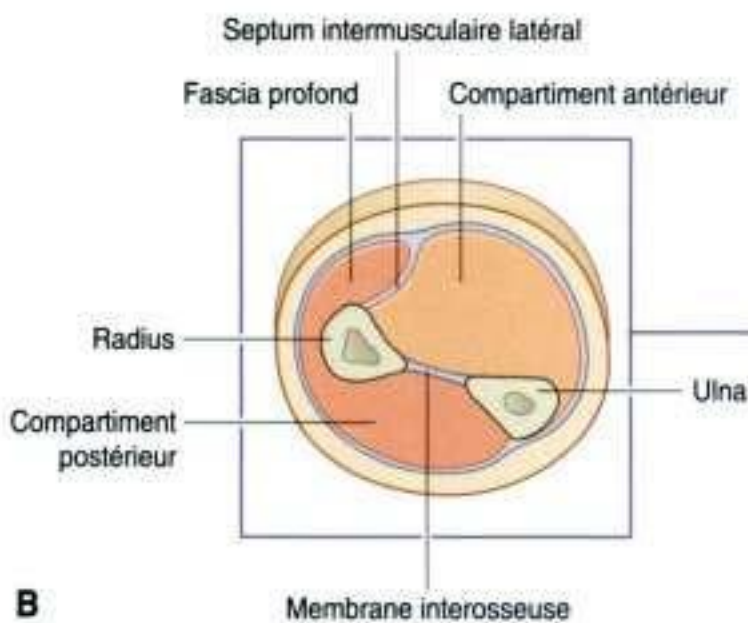
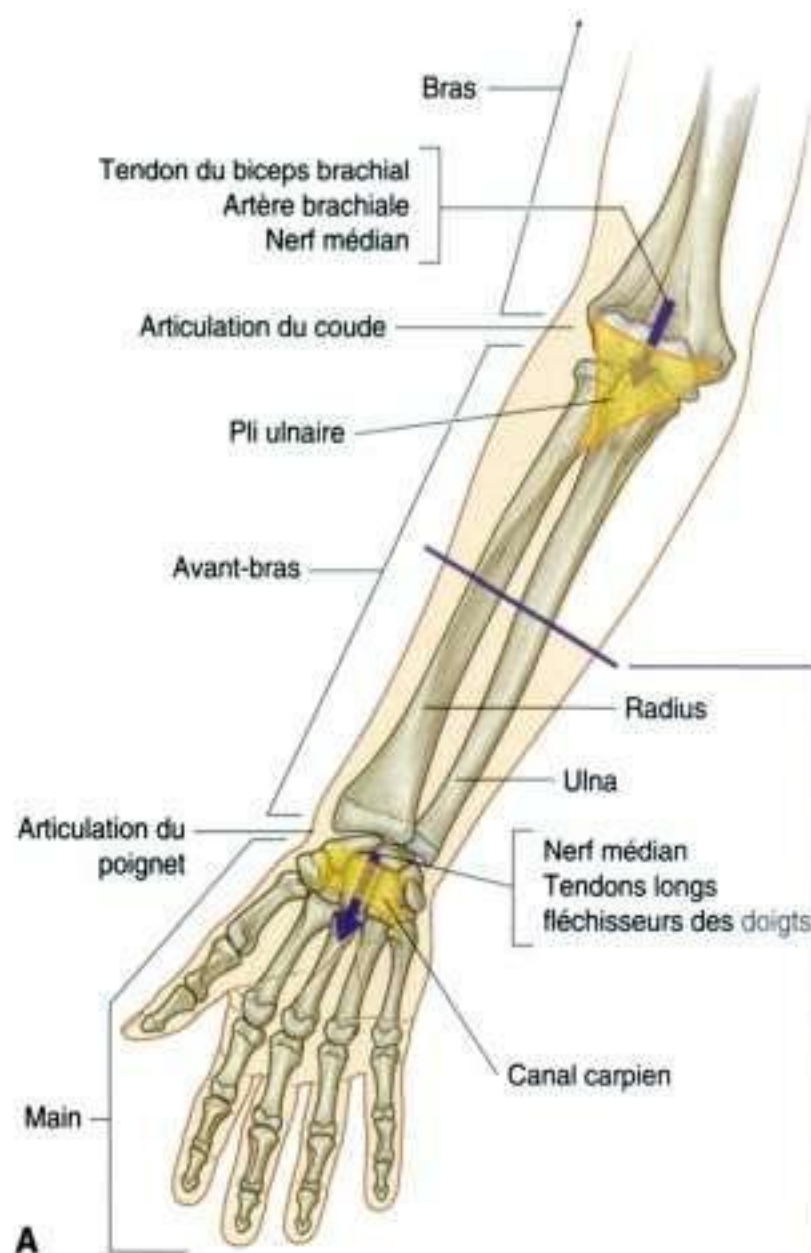

Figure 7.76. Avant-bras. **A.** Relations proximale et distale de l'avant-bras. **B.** Coupe transversale de l'avant-bras à sa partie moyenne.

du radius a des faces antérieure et postérieure larges et des faces médiale et latérale étroites. Sa face antérieure est lisse et sans particularité, à l'exception de son bord latéral qui est plus accentué. Elle est le siège de l'insertion du muscle carré pronateur.

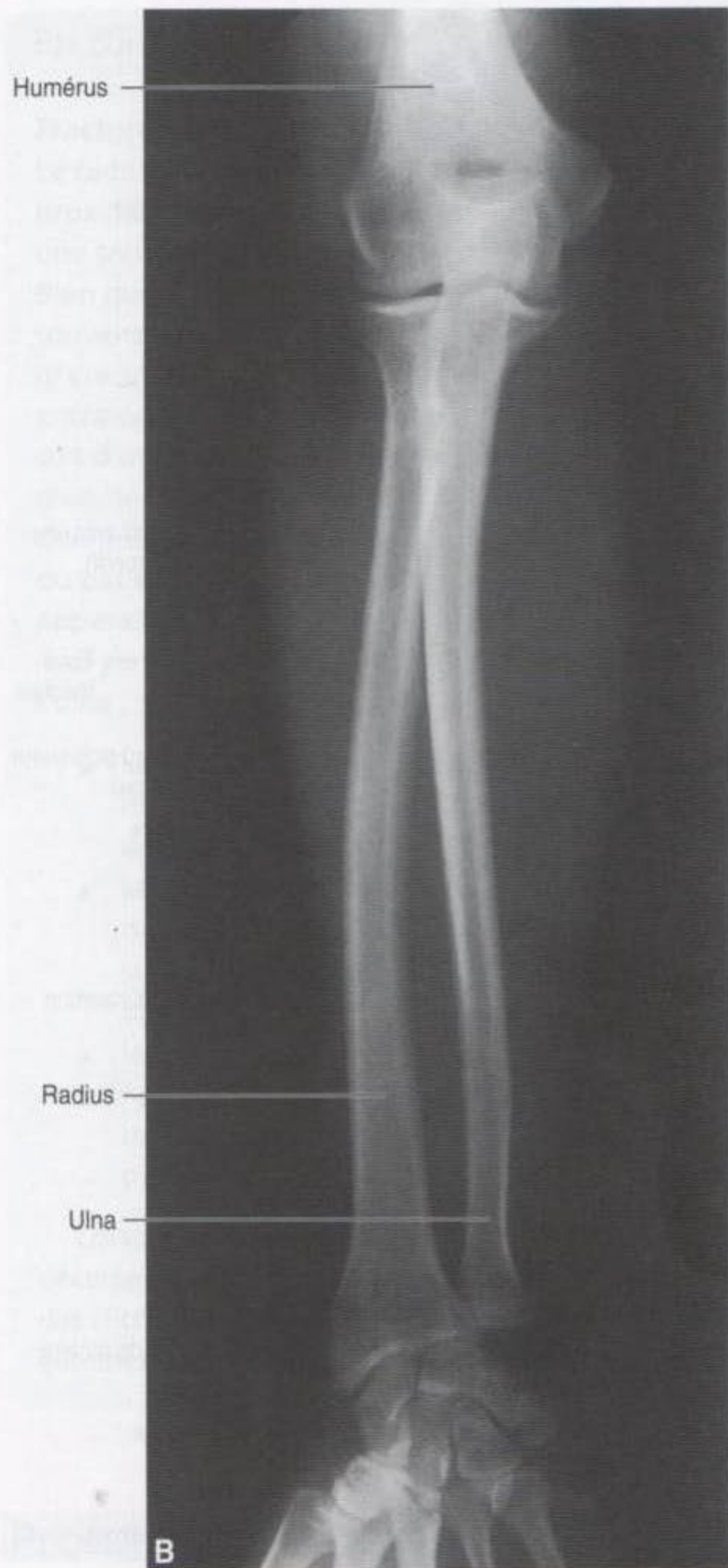
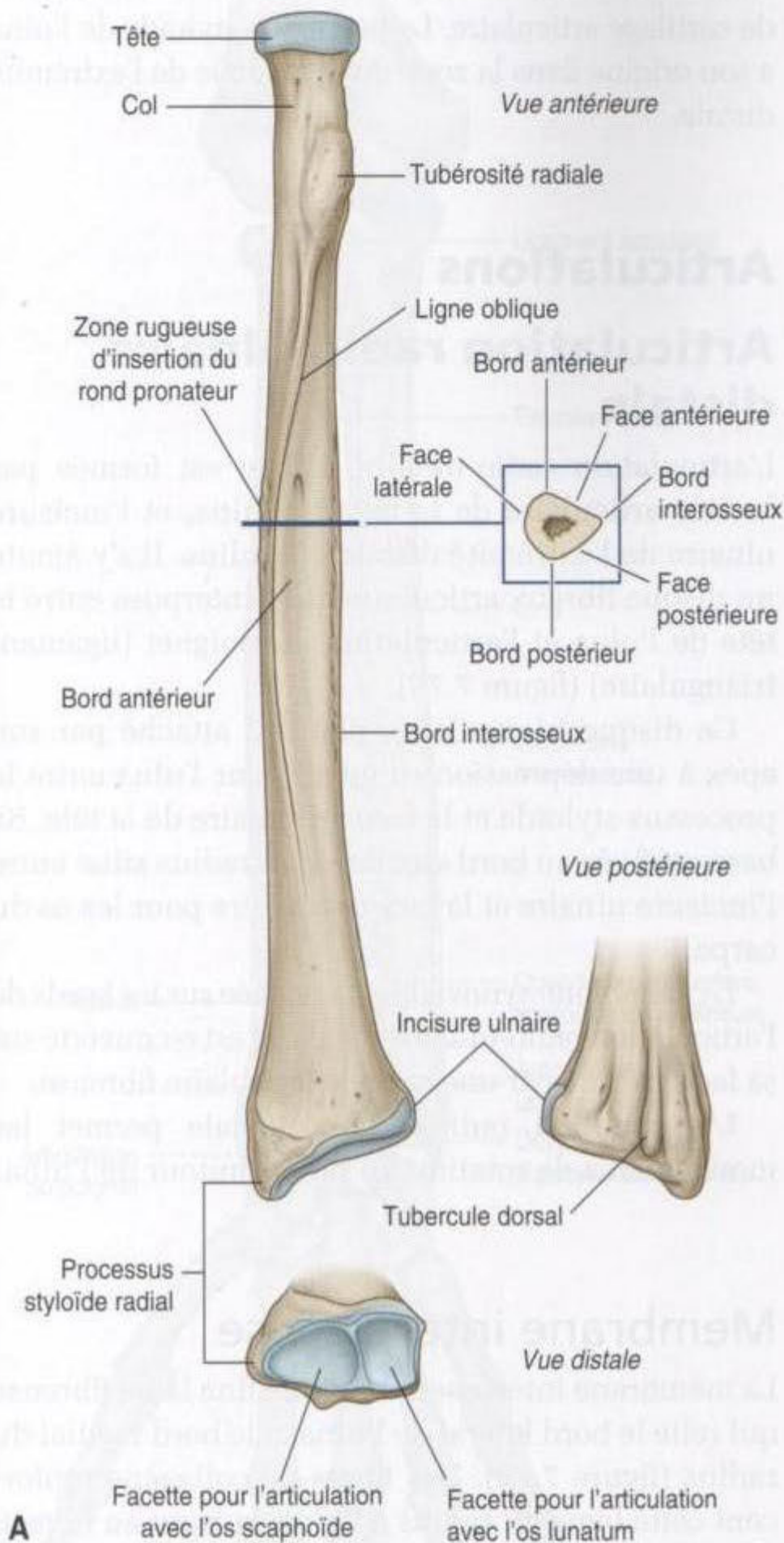


Figure 7.77. Radius. **A.** Diaphyse et extrémité distale d'un radius droit. **B.** Radiographie de l'avant-bras (vue de face).

La **face postérieure** du radius est caractérisée par la présence d'un **tubercule dorsal** saillant, qui agit comme une poulie pour le long extenseur du pouce. La face médiale est marquée par l'incisure ulnaire qui s'articule avec l'extrémité distale de l'ulna (voir figure 7.77). La **face latérale** du radius a une forme de diamant et se prolonge distalement par le processus styloïde.

La partie distale du radius à sa face inférieure est formée de deux faces articulaires pour deux os du carpe (le scaphoïde et le lunatum).

Diaphyse et extrémité distale de l'ulna

La diaphyse de l'ulna est large dans sa partie supérieure où elle fait suite à l'importante extrémité proximale. Elle est étroite distalement et se termine par une tête de taille réduite (figure 7.78). Comme le radius, la diaphyse de l'ulna a une section triangulaire avec :

- trois bords (antérieur, postérieur et interosseux) ;
- trois faces (antérieure, postérieure et latérale).

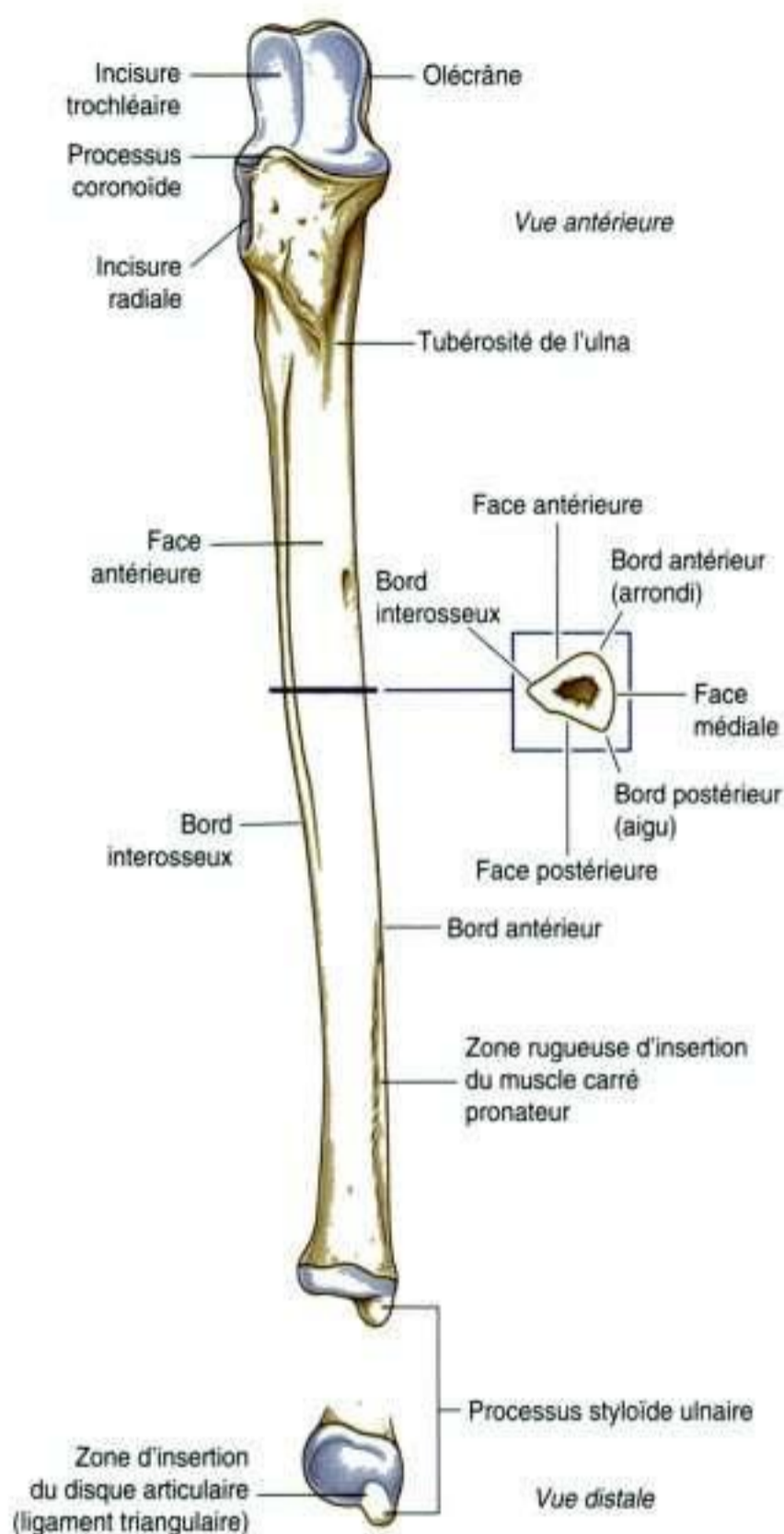


Figure 7.78. Diaphyse et partie distale de l'ulna droit.

Le **bord antérieur** est lisse et rond. Le **bord postérieur** est aigu et palpable sur la totalité de sa longueur. Le **bord interosseux** est aussi aigu et est le siège d'insertion de la membrane interosseuse, qui solidarise radius et ulna.

La **face antérieure** est lisse, à l'exception de sa partie distale qui est rugueuse et est le site d'insertion du muscle carré pronateur. La **face médiale** est lisse et sans particularité. La **face postérieure** est marquée de lignes qui séparent les différentes zones d'insertion musculaire.

La partie distale de l'ulna est petite et caractérisée par une tête ronde et le processus styloïde (figure 7.78).

La face antérolatérale et distale de la tête est recouverte de cartilage articulaire. Le processus styloïde de l'ulna a son origine dans la zone dorsomédiale de l'extrémité distale.

Articulations

Articulation radio-ulnaire distale

L'articulation radio-ulnaire distale est formée par la face articulaire de la tête de l'ulna, et l'incisure ulnaire de l'extrémité distale du radius. Il s'y ajoute un disque fibreux articulaire qui s'interpose entre la tête de l'ulna et l'articulation du poignet (ligament triangulaire) (figure 7.79).

Ce disque triangulaire, plat, est attaché par son apex à une dépression rugueuse sur l'ulna entre le processus styloïde et la face articulaire de la tête. Sa base est fixée au bord angulaire du radius situé entre l'incisure ulnaire et la face articulaire pour les os du carpe.

La membrane synoviale est attachée sur les bords de l'articulation radio-ulnaire distale, et est recouverte sur sa face externe par une capsule articulaire fibreuse.

L'articulation radio-ulnaire distale permet les mouvements de rotation du radius autour de l'ulna.

Membrane interosseuse

La membrane interosseuse est une fine lame fibreuse qui relie le bord latéral de l'ulna et le bord médial du radius (figure 7.79). Des fibres de collagène renforcent cette lame du radius à l'ulna, surtout au niveau de son extrémité distale.

La membrane interosseuse a un bord supérieur libre, qui est situé juste sous la tubérosité radiale, et une petite ouverture circulaire localisée au niveau du tiers distal. Les vaisseaux passent du compartiment antérieur au compartiment postérieur soit par le bord supérieur de la membrane, soit par l'orifice inférieur.

La membrane interosseuse relie le radius à l'ulna sans limiter les mouvements de pronation et de supination, et sert d'insertion aux muscles des compartiments antérieur et postérieur. L'orientation des fibres de la membrane osseuse joue un rôle dans la transmission des contraintes du radius à l'ulna et finalement aussi entre l'humérus et la main.

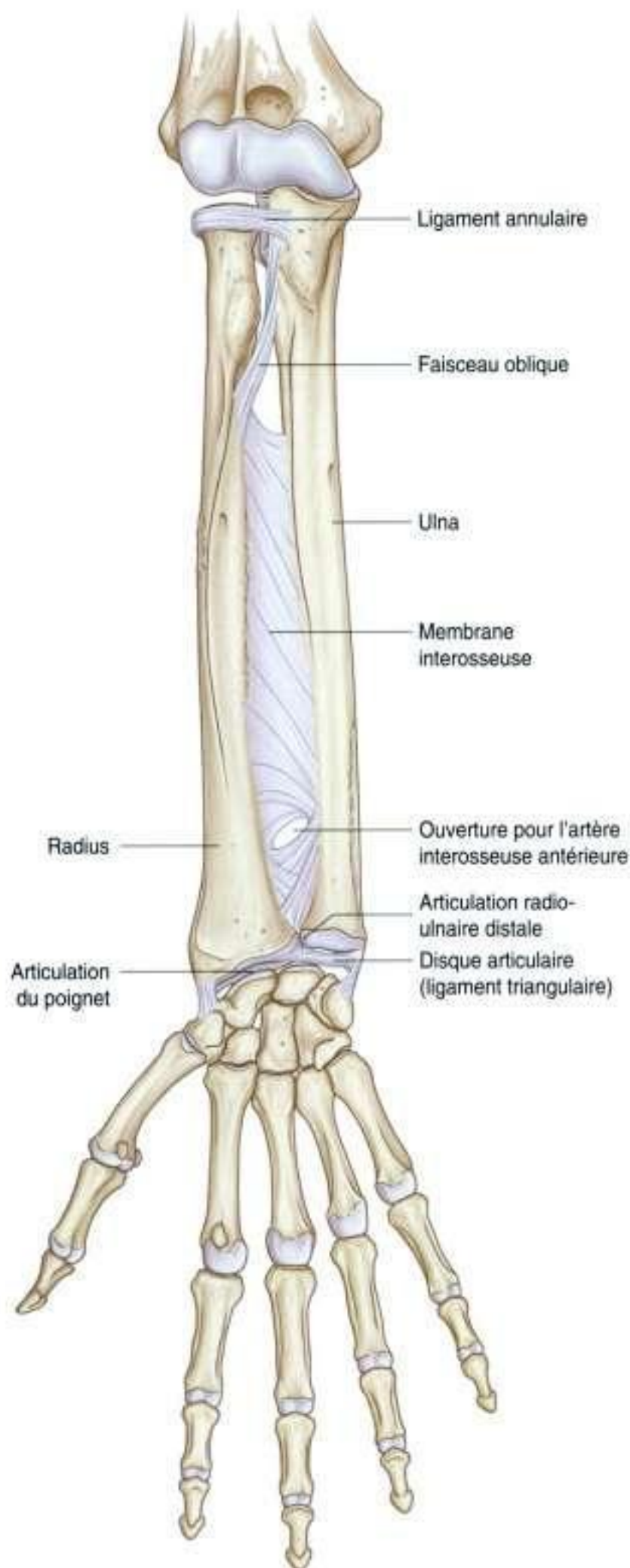


Figure 7.79. Articulation radio-ulnaire distale et membrane interosseuse.

En clinique

Fractures du radius et de l'ulna

Le radius et l'ulna sont reliés à l'humérus proximale et aux os du carpe distalement par une série complexe de ligaments et de muscles. Bien que ce soient des os séparés, ils agissent souvent comme un seul os. Quand un traumatisme grave survient au niveau de l'avant-bras, il peut entraîner des lésions des deux os. Il peut s'agir soit d'une fracture des deux os, soit d'une fracture d'un des deux os et une luxation de l'autre. Communément, le mécanisme de la lésion et l'âge du patient déterminent le type de lésion qui peut apparaître.

Il y a trois lésions classiques du radius et de l'ulna :

- la fracture de Monteggia qui est une fracture du tiers proximal de l'ulna et une luxation antérieure de la tête du radius au coude;
- la fracture de Galeazzi qui est une fracture du tiers distal du radius associée à une subluxation de la tête de l'ulna (partie distale) au niveau du poignet;
- la fracture de Pouteau-Colles de l'extrémité radiale distale qui est une fracture métaphysaire du radius à déplacement postérieur.

Lorsqu'une fracture du radius ou de l'ulna est décelée radiographiquement, il faut pratiquer des clichés centrés sur le coude et le poignet pour éliminer des luxations qui peuvent être associées.

Pronation et supination

La pronation et la supination de la main se situent entièrement à l'avant-bras et se traduisent par une rotation du radius au niveau du coude et son passage en avant de l'ulna au niveau de l'extrémité distale de l'avant-bras (figure 7.80).

Au niveau du coude, la face articulaire supérieure de la tête radiale tourne sur le capitulum et, simultanément, la face articulaire du pourtour de la tête tourne dans l'incisure radiale de l'ulna, dans la zone adjacente de la capsule articulaire, et dans le ligament ulnaire du radius. Au niveau de l'articulation radio-ulnaire distale, l'incisure ulnaire du radius pivote sur la face convexe de la tête de l'ulna.

Pendant ces mouvements, les os sont maintenus ensemble par :

- le ligament annulaire du radius au niveau de l'articulation radio-ulnaire proximale;
- la membrane interosseuse tout au long des diaphyses du radius et l'ulna;
- le disque artulaire (ligament triangulaire) au niveau de l'articulation radio-ulnaire distale (figure 7.80).

La main s'articulant essentiellement avec le radius, la translocation de l'extrémité distale du radius médialement sur l'ulna entraîne le passage de la main de la position paume vers l'avant (supination) à la position paume vers l'arrière (pronation).

Deux muscles réalisent la pronation et deux muscles la supination (figure 7.80).

Muscles impliqués dans la pronation et la supination

Biceps brachial

Le muscle biceps brachial est le plus gros des quatre muscles qui permettent la supination et la pronation

de la main. C'est un puissant supinateur et un fléchisseur du coude. Sa fonction supinatrice est plus importante quand l'avant-bras est en flexion.

Supinateur

Le deuxième muscle qui permet la supination est le muscle **supinateur**. Il est situé dans le compartiment postérieur de l'avant-bras. Il a des origines étendues : crête supinatrice de l'ulna, épicondyle latéral de l'humérus et ligaments voisins de l'articulation du coude.

À partir de ces insertions, le muscle supinateur tourne autour de la face postérieure et latérale du tiers supérieur du radius pour se terminer sur la partie supérieure de la diaphyse au niveau de la ligne oblique.

Le tendon du biceps brachial et le muscle supinateur viennent tous les deux s'enrouler autour de l'extrémité proximale du radius quand la main est en position de pronation (figure 7.80). Quand ils se contractent, ils déroulent le radius et produisent une supination de la main.

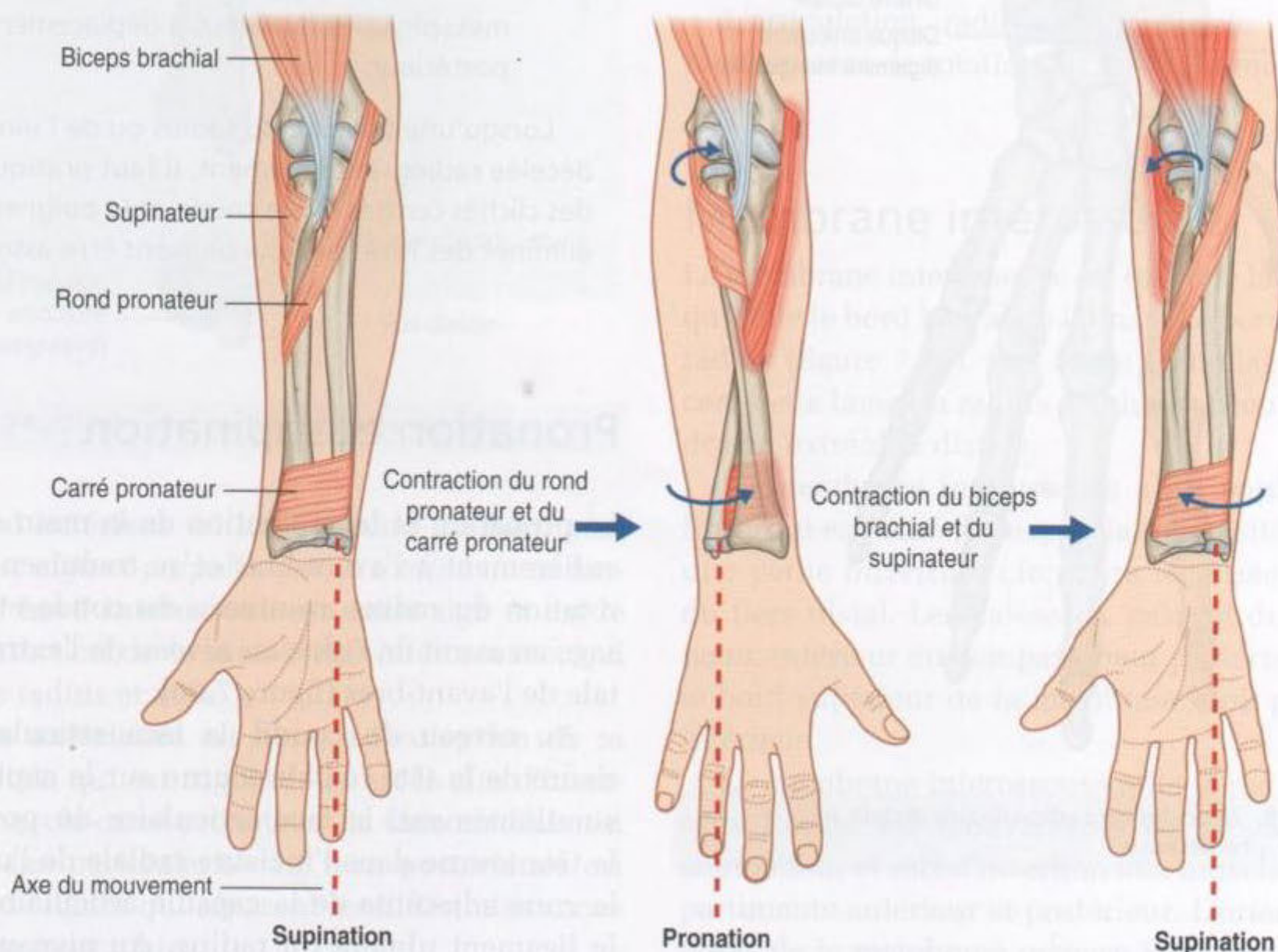


Figure 7.80. Pronation et supination.

Rond pronateur et carré pronateur

La pronation résulte de l'action des muscles **rond pronateur** et **carré pronateur** (figure 7.80). Ces deux muscles sont situés dans le compartiment antérieur de l'avant-bras :

- le muscle rond pronateur va de l'épicondyle médial de l'humérus à la face latérale du radius, approximativement à mi-diaphyse ;
- le carré pronateur s'étend entre les faces antérieures de l'extrémité distale du radius et de l'ulna.

Quand ces muscles se contractent, ils attirent l'extrémité distale du radius au-dessus de l'ulna, provoquant la pronation de la main (figure 7.80).

Anconé

En plus des mouvements de flexion et d'extension du coude, des mouvements d'abduction et d'adduction de l'ulna peuvent se produire et maintenir la paume de la main sur un axe central durant la pronation et la supination (figure 7.81). Le muscle impliqué dans ces mouvements est le muscle **anconé**, qui est un muscle triangulaire du compartiment postérieur de l'avant-bras qui descend latéralement de l'épicondyle latéral à la face latérale de l'ulna.

COMPARTIMENT ANTÉRIEUR DE L'AVANT-BRAS

Muscles

Les muscles du compartiment antérieur de l'avant-bras (fléchisseurs) sont répartis en trois couches : superficielle, intermédiaire et profonde. Ces muscles participent :

- au mouvement du poignet ;
- à la flexion des doigts et du pouce ;
- à la pronation.

Tous les muscles du compartiment antérieur sont innervés par le nerf médian, à l'exception du muscle fléchisseur ulnaire du carpe et de la moitié médiale du muscle long fléchisseur profond des doigts, qui sont innervés par le nerf ulnaire.

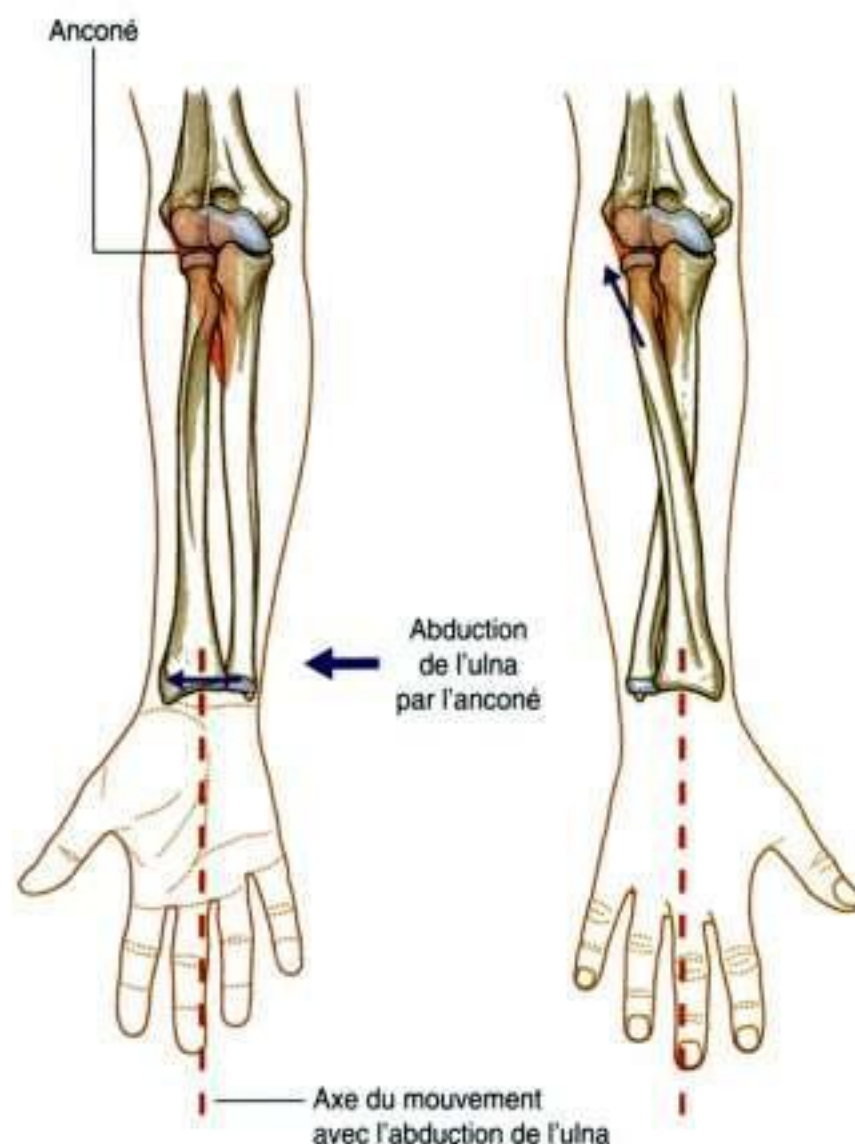


Figure 7.81. Abduction de l'extrémité distale de l'ulna par le muscle anconé pendant la pronation et la supination.

Couche superficielle

Les quatre muscles de la couche superficielle – fléchisseur ulnaire du carpe, long palmaire, fléchisseur radial du carpe et rond pronateur – ont une insertion commune sur l'épicondyle médial de l'humérus, et à l'exception du rond pronateur, ils se prolongent distalement de l'avant-bras à la main (figure 7.82 et tableau 7.10).

Fléchisseur ulnaire du carpe

Le muscle **fléchisseur ulnaire du carpe** est le plus médial des muscles de la couche superficielle des fléchisseurs. Le chef ulnaire a une insertion longue sur l'olécrâne et le bord postérieur de l'ulna ; le chef huméral a une autre insertion au niveau de l'épicondyle médial de l'humérus (figure 7.82).

Le nerf ulnaire entre dans le compartiment antérieur de l'avant-bras en passant à travers l'espace triangulaire entre chef huméral et chef ulnaire du muscle fléchisseur ulnaire du carpe. Les fibres

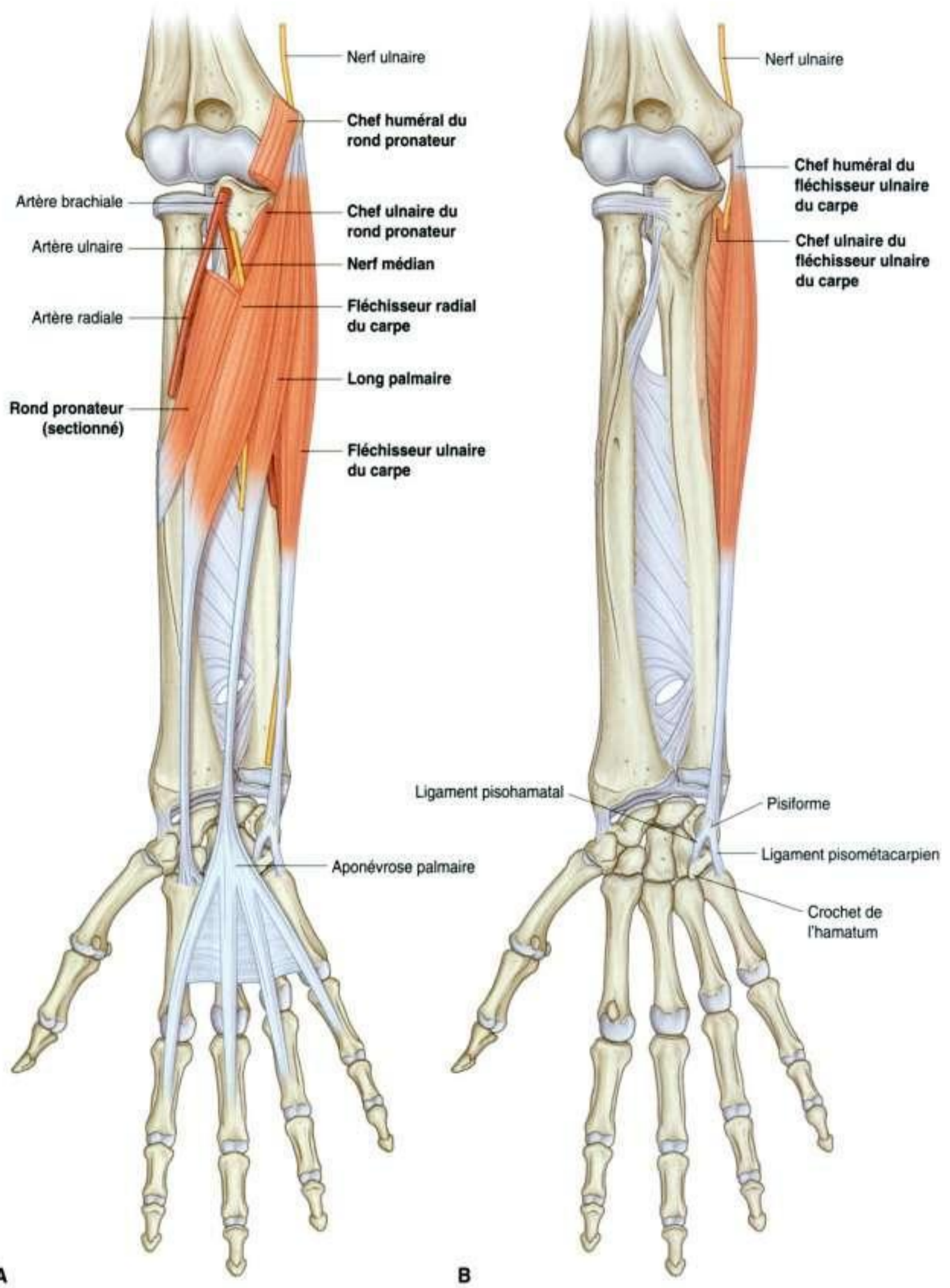


Figure 7.82. Couche superficielle de l'avant-bras. **A.** Muscles superficiels (le rétinaculum des fléchisseurs n'est pas représenté). **B.** Muscle fléchisseur ulnaire du carpe.

Tableau 7.10 Couche superficielle des muscles antérieurs de l'avant-bras.

Muscle	Origine	Terminaison	Innervation	Fonction
Fléchisseur ulnaire du carpe	Chef huméral : épicondyle médial de l'humérus; chef ulnaire : olécrâne au bord postérieur de l'ulna	Os pisiforme, et via les ligaments pisolamatal et pisométacarpien sur l'hamatum et la base du 5 ^e métacarpien	Nerf ulnaire (C7, C8, T1)	Fléchisseur et adducteur du poignet
Long palmaire	Épicondyle médial de l'humérus	Aponévrose palmaire de la main	Nerf médian (C7, C8)	Fléchisseur du poignet. Comme l'aponévrose palmaire est ancrée à la peau de la paume, la contraction du muscle s'oppose aux forces de cisaillement lors du serrage de la main
Fléchisseur radial du carpe	Épicondyle médial de l'humérus	Base des 2 ^e et 3 ^e métacarpiens	Nerf médian (C6, C7)	Fléchisseur et abducteur du poignet
Rond pronateur	Chef huméral : épicondyle médial et face supraépicondylienne; chef ulnaire : bord médial du processus coronoïde.	Zone rugueuse sur la face latérale à mi-diaphyse du radius	Nerf médian (C6, C7)	Pronation

Le segment spinal en gras indique le principal segment médullaire d'innervation motrice.

musculaires convergent en un tendon qui descend distalement et s'insère sur l'os pisiforme du poignet. À partir de là, les forces de traction sont transmises à l'hamatum et à la base du 5^e métacarpien par les **ligaments pisolamatal** et **pisométacarpien**.

Le fléchisseur ulnaire du carpe est un puissant fléchisseur et adducteur du poignet, et il est innervé par le nerf ulnaire (tableau 7.10).

Long palmaire

Le muscle **long palmaire**, qui est absent chez à peu près 15 % de la population, descend entre le fléchisseur ulnaire du carpe et le fléchisseur radial du carpe (figure 7.82B). C'est un muscle grêle avec un long tendon, qui passe dans la main et s'insère sur le rétinaculum des fléchisseurs, et sur l'épaisse lame de fascia profond formant l'aponévrose palmaire. Il assure la fixation de la peau de la main et des doigts à l'aponévrose.

En plus de son rôle de fléchisseur accessoire du poignet, le muscle long palmaire s'oppose aux forces de cisaillement de la peau de la paume durant le serrage de la main (tableau 7.10).

Fléchisseur radial du carpe

Le muscle **fléchisseur radial du carpe** est en position latérale par rapport au muscle long palmaire. Il a un gros tendon proéminent sur la partie distale de l'avant-bras (figure 7.82A et tableau 7.10). À l'inverse du tendon du muscle fléchisseur ulnaire du carpe qui forme le bord médial de l'avant-bras, le tendon du fléchisseur radial du carpe est situé juste latéralement par rapport à la ligne médiane. *Dans cette position, le tendon peut être facilement palpé, et est un repère important pour trouver le pouls de l'artère radiale qui passe juste latéralement par rapport à lui.*

Le tendon du fléchisseur radial du carpe passe à travers un compartiment formé par le squelette et le fascia sur le bord latéral de la face antérieure du poignet, et se termine sur les faces antérieures des bases des 2^e et 3^e métacarpiens.

Le fléchisseur radial du carpe est un puissant fléchisseur du poignet et peut aussi porter le poignet en abduction.

Rond pronateur

Le muscle **rond pronateur** a deux chefs d'insertion supérieure : un chef huméral et un chef ulnaire. Le

chef huméral du muscle rond pronateur s'insère sur l'épicondyle médial et la crête supraépicondyalaire de l'humérus. Le chef ulnaire s'insère sur une petite zone linéaire sur le bord médial du processus coronoïde de l'ulna (figure 7.82A). Le nerf médian sort habituellement du pli du coude en passant entre le chef ulnaire et le chef huméral du muscle. Le rond pronateur croise obliquement l'avant-bras pour se terminer sur une aire ovale rugueuse au niveau de la face latérale du radius approximativement à mi-diaphyse.

Le rond pronateur forme le bord médial du pli du coude et permet la rotation du radius sur l'ulna pendant la pronation (tableau 7.10).

Couche intermédiaire

Long fléchisseur superficiel des doigts

Le muscle de la couche intermédiaire du compartiment antérieur de l'avant-bras est le muscle **long fléchisseur superficiel des doigts** (figure 7.83). C'est un gros muscle avec deux chefs :

- le chef huméro-ulnaire, qui est originaire principalement de l'épicondyle médial de l'humérus et de la région adjacente se trouvant sur le bord médial du processus coronoïde de l'ulna ;
- le chef radial, qui s'insère sur la ligne oblique du radius.

Le nerf médian et l'artère ulnaire passent profondément entre les deux chefs de ce muscle.

Dans la partie distale de l'avant-bras, le muscle long fléchisseur superficiel des doigts donne quatre tendons, qui vont pénétrer à travers le canal carpien au poignet et se prolonger au niveau des quatre doigts longs. Les tendons de l'annulaire et du majeur sont en avant des tendons de l'index et de l'auriculaire.

À l'avant-bras, dans le canal carpien et dans les régions proximales des quatre doigts, les tendons du fléchisseur superficiel des doigts sont situés en avant des tendons du muscle fléchisseur profond des doigts.

Près de la base de la phalange proximale de chaque doigt, le tendon du fléchisseur superficiel des doigts se divise en deux languettes tendineuses, qui passent de chaque côté du tendon fléchisseur profond des doigts et vont s'insérer sur les bords de la phalange intermédiaire (figure 7.83).

Le fléchisseur superficiel des doigts fléchit l'articulation métacarpophalangienne et l'articulation

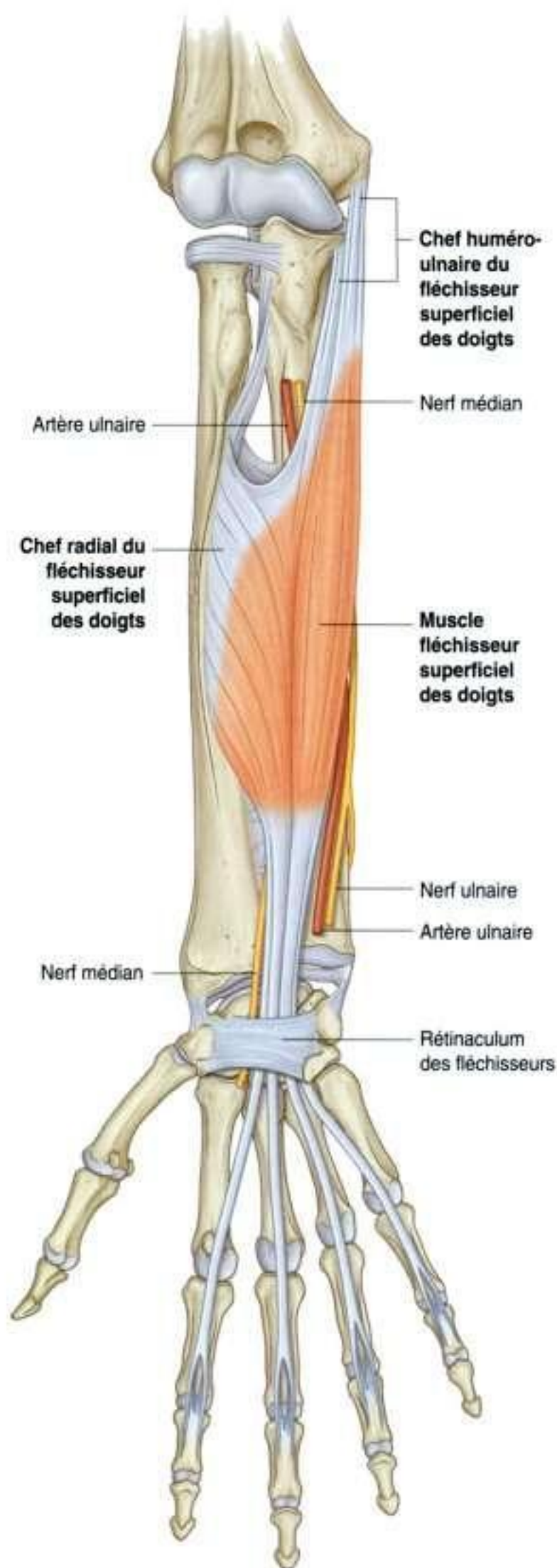

Figure 7.83. Couche intermédiaire des muscles du compartiment antérieur de l'avant-bras.

interphalangienne proximale de chaque doigt ; il fléchit aussi le poignet (tableau 7.11).

Couche profonde

Il existe trois muscles profonds au niveau du compartiment antérieur de l'avant-bras : le fléchisseur profond des doigts, le long fléchisseur du pouce et le carré pronateur (figures 7.84 à 7.93).

Fléchisseur profond des doigts

Le muscle **fléchisseur profond des doigts** est originaire des bords antérieur et médial de l'ulna et de la moitié de la face antérieure médiale de la membrane interosseuse adjacente (figure 7.84). Il donne naissance à quatre tendons qui passent à travers le canal carpien et se prolongent jusqu'aux quatre doigts médiaux. Tout au long de leur course, les tendons sont situés derrière les tendons du muscle fléchisseur superficiel des doigts.

En regard de la phalange proximale de chaque doigt, chaque tendon passe entre les languettes tendineuses de chaque tendon fléchisseur superficiel, puis se prolonge distalement pour s'insérer sur la face antérieure de la base de la phalange distale.

Dans la paume, les muscles lombricaux prennent naissance sur les bords des tendons du fléchisseur profond des doigts.

L'innervation des parties médiale et latérale du fléchisseur profond des doigts est assurée par :

- le nerf interosseux antérieur (rameau du nerf médian) pour le chef latéral (index et majeur) ;
- le nerf ulnaire pour le chef médial (annulaire et auriculaire).

Le fléchisseur profond des doigts fléchit les articulations métacarpophalangiennes ainsi que les articulations interphalangiennes proximales et distales des quatre doigts longs. Traversant le poignet, ce muscle est aussi un fléchisseur du poignet (tableau 7.12).

Tableau 7.11 Couche musculaire intermédiaire du compartiment antérieur de l'avant-bras.

Muscle	Origine	Terminaison	Innervation	Fonction
Fléchisseur superficiel des doigts	Chef huméro-ulnaire : épicondyle médial et bord adjacent du processus coronoïde ; chef radial : ligne oblique du radius	Quatre tendons, qui s'insèrent sur la face palmaire de la phalange intermédiaire des doigts longs	Nerf médian (C8, T1)	Fléchit l'interphalangienne proximale de l'index, du majeur, de l'annulaire et de l'auriculaire ; peut aussi fléchir l'articulation métacarpophalangienne des mêmes doigts, et le poignet

Tableau 7.12 Couche musculaire profonde du compartiment antérieur de l'avant-bras.

Muscle	Origine	Terminaison	Innervation	Fonction
Fléchisseur profond des doigts	Faces antérieure et médiale de l'ulna et moitié de la face antérieure médiale de la membrane interosseuse adjacente	Quatre tendons, qui s'insèrent sur la face palmaire au niveau de la phalange intermédiaire des doigts longs	Par le nerf interosseux antérieur (branche du nerf médian) pour le chef latéral (index et majeur) ; par le nerf ulnaire pour le chef médial (annulaire et auriculaire) (C8, T1)	Fléchit les articulations métacarpophalangiennes, et les articulations interphalangiennes proximales et distales des quatre doigts longs. Parce qu'il traverse le poignet ce muscle est aussi un fléchisseur du poignet
Long fléchisseur du pouce	Face antérieure du radius et moitié radiale de la membrane interosseuse	Face palmaire de la base de la phalange distale du pouce	Nerf médian (nerf interosseux antérieur) (C7, C8)	Fléchit l'interphalangienne du pouce ; peut aussi fléchir l'articulation métacarpophalangienne du pouce
Carré pronateur	Strie linéaire sur la face antérieure de l'ulna	Face antérieure distale du radius	Nerf médian (nerf interosseux antérieur) (C7, C8)	Pronation

Les segments spinaux en gras indiquent les principaux segments médullaires d'innervation motrice.

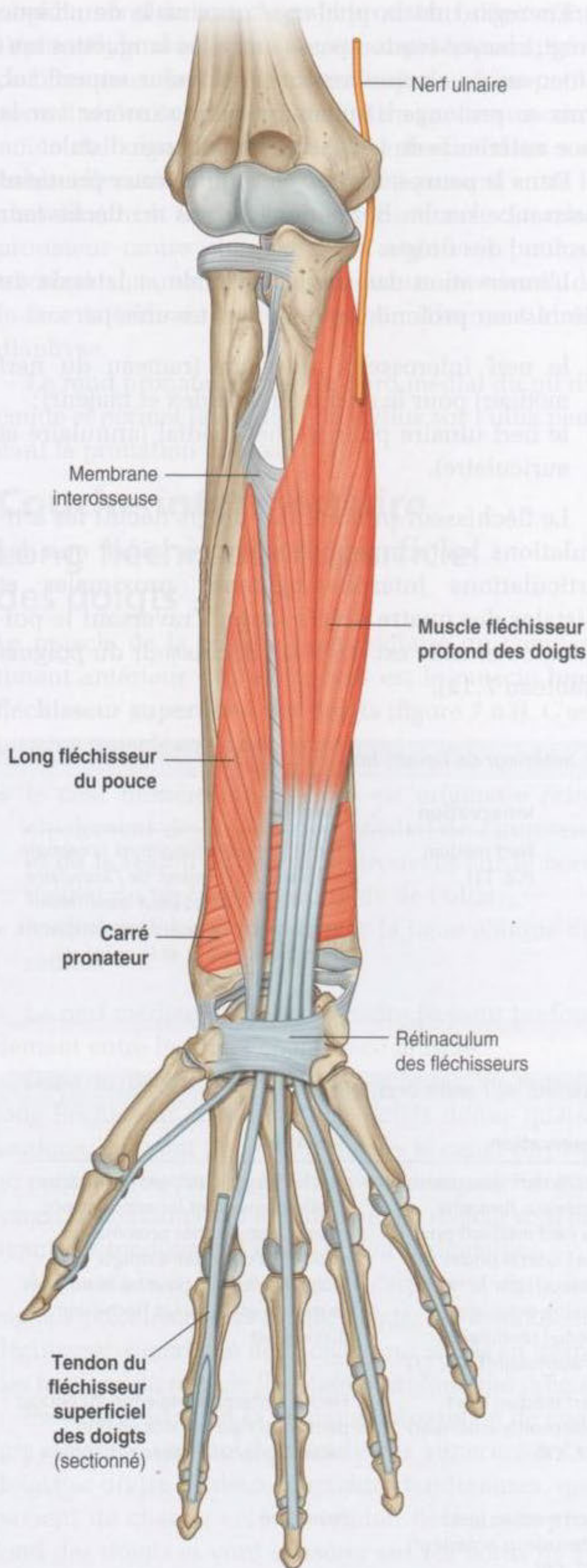


Figure 7.84. Couche profonde des muscles du compartiment antérieur de l'avant-bras.

Long fléchisseur du pouce

Le muscle **long fléchisseur du pouce** est originaire de la face antérieure du radius et de la moitié de la membrane interosseuse adjacente (figure 7.84). C'est un puissant muscle qui donne un seul tendon passant à travers le canal carpien, latéralement par rapport aux tendons fléchisseurs profond et superficiel des doigts. Il se prolonge ensuite jusqu'au pouce où il se termine sur la base de la phalange distale.

Le muscle long fléchisseur du pouce fléchit le pouce. Il est innervé par le nerf interosseux antérieur (rameau du nerf médian) (tableau 7.12).

Carré pronateur

Le muscle **carré pronateur** est un muscle plat en forme de drapeau au niveau de l'extrémité distale de l'avant-bras (figure 7.84). Il s'insère sur un sillon linéaire situé sur la face antérieure de l'extrémité inférieure de l'ulna et se porte latéralement pour se terminer sur la face antérieure, plate, du radius. Il est situé profondément, et il est en contact avec les tendons des muscles fléchisseurs superficiel et profond des doigts.

Le muscle carré pronateur attire l'extrémité distale du radius au-devant et au-dessus de l'ulna durant la pronation. Il est innervé par le nerf interosseux antérieur (rameau du nerf médian) (tableau 7.12).

Artères et veines

Les plus grosses artères de l'avant-bras se trouvent dans le compartiment antérieur. Elles se prolongent distalement pour vasculariser la main et donner naissance à des vaisseaux qui passent dans le compartiment postérieur (figure 7.85).

L'artère brachiale entre dans l'avant-bras en passant à travers le pli du coude. Au sommet du pli du coude, elle se divise en deux branches importantes, l'artère radiale et l'artère ulnaire.

Artère radiale

L'artère radiale naît de l'artère brachiale au niveau du col du radius, puis descend sur le bord latéral de l'avant-bras (figure 7.85).

- Elle se trouve juste sous le muscle brachioradial à la moitié proximale de l'avant-bras.

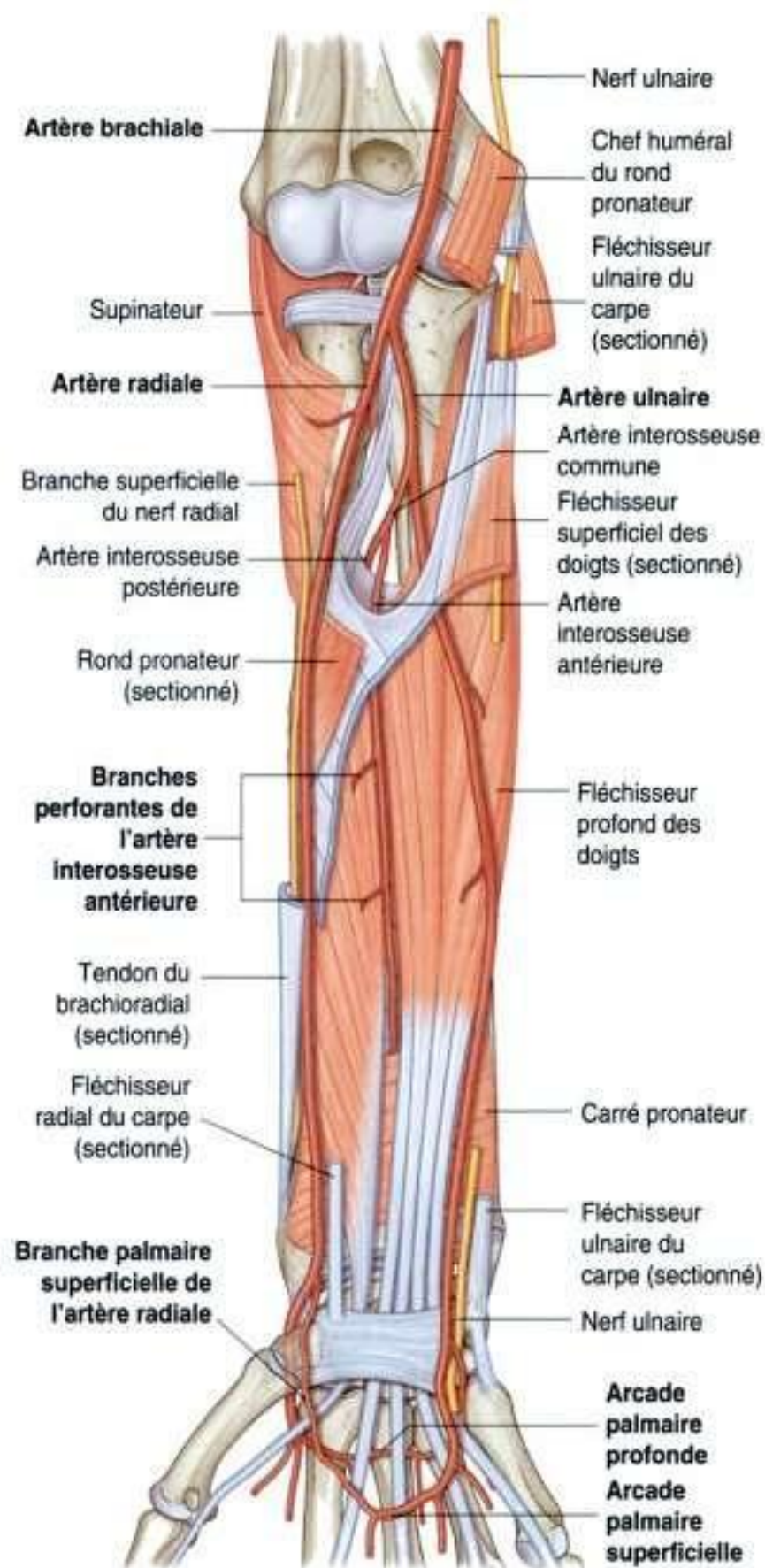


Figure 7.85. Artères du compartiment antérieur de l'avant-bras.

- Elle est accompagnée sur son bord latéral par le rameau superficiel terminal du nerf radial au niveau du tiers moyen du bras.
- Puis, elle est médiale au tendon du muscle brachioradial, recouverte par le fascia profond, le fascia superficiel et la peau de la partie distale de l'avant-bras.

Dans la partie distale de l'avant-bras, l'artère radiale suit le bord latéral du gros tendon du fléchisseur radial du carpe et se trouve juste devant le carré pronateur et l'extrémité distale du radius

(figure 7.85). Dans la partie distale de l'avant-bras, l'artère radiale peut être localisée par le repérage du tendon du fléchisseur radial du carpe. Le pouls de l'artère radiale peut être facilement palpé contre les muscles sous-jacents et l'os.

L'artère radiale quitte l'avant-bras, passe autour du bord latéral du poignet, et pénètre la région dorsolatérale de la main entre les bases du 1^{er} et du 2^e métacarpiens (figure 7.85). Les branches de l'artère radiale assurent la vascularisation du pouce et du bord latéral de l'index.

Les branches de l'artère radiale au niveau de l'avant-bras sont :

- l'**artère récurrente radiale**, qui participe au réseau anastomotique périarticulaire du coude, puis donne de nombreuses branches qui vascularisent le bord latéral de l'avant-bras (voir figure 7.65B) ;
- une petite **branche carpienne palmaire**, qui participe au réseau anastomotique périarticulaire du poignet et à la vascularisation du carpe ;
- une **branche palmaire superficielle** un peu plus grosse, qui entre dans la main en passant à travers les muscles thénariens au niveau de la base du pouce (figure 7.85). Elle se termine en s'anastomosant avec l'artère ulnaire pour former l'arcade palmaire superficielle.

Artère ulnaire

L'artère ulnaire est plus grosse que l'artère radiale et descend sur le bord médial du bras (figure 7.85). Elle quitte le pli du coude et passe en profondeur sous le muscle rond pronateur, puis elle descend à l'avant-bras dans le plan fascial situé entre le fléchisseur ulnaire du carpe et le fléchisseur profond des doigts.

Dans la partie distale de l'avant-bras, l'artère ulnaire reste souvent cachée sous la partie antérolatérale du muscle fléchisseur ulnaire du carpe, et est donc difficilement palpable.

Dans la région distale de l'avant-bras, le nerf ulnaire est situé au bord médial de l'artère ulnaire.

L'artère ulnaire quitte l'avant-bras et entre dans la main en passant latéralement par rapport au pisiforme et en avant du rétinaculum des fléchisseurs du poignet. Enfin, elle s'incurve vers la paume (figure 7.85). Elle donne souvent la vascularisation principale des trois doigts médiaux et de la moitié de l'index.

Les branches de l'artère ulnaire qui naissent dans l'avant-bras sont :

- l'**artère récurrente ulnaire**, qui donne une **branche antérieure** et une **branche postérieure**, contribuant au réseau anastomotique périarticulaire du coude;
- de nombreuses artères musculaires, qui vascularisent les muscles environnants;
- l'**artère interosseuse commune** (voir figure 7.65B), qui se divise en artères interosseuses antérieure et postérieure (figure 7.85);
- deux petites artères carpiennes (les **branches carpiennes dorsale et palmaire**), qui vascularisent le poignet.

L'**artère interosseuse postérieure** passe en arrière de la membrane interosseuse et chemine dans le compartiment postérieur de l'avant-bras.

L'**artère interosseuse antérieure** passe devant la membrane interosseuse et vascularise les compartiments profonds de l'avant-bras, le radius et l'ulna. Elle donne de nombreuses branches qui perforent la membrane interosseuse et vascularisent les muscles du compartiment postérieur. Elle donne aussi une petite branche carpienne palmaire qui participe au réseau anastomotique périarticulaire du poignet et à la vascularisation du carpe. L'artère osseuse antérieure se termine en rejoignant l'artère interosseuse postérieure.

Veines

Les veines profondes du compartiment antérieur de l'avant-bras accompagnent les artères, et se drainent dans les veines satellites de l'artère brachiale dans le pli du coude.

Nerfs

Les nerfs du compartiment antérieur sont le nerf ulnaire, le nerf médian et le rameau superficiel du nerf radial (figure 7.86).

Nerf médian

Le nerf médian innerve les muscles du compartiment antérieur de l'avant-bras, à l'exception du muscle fléchisseur ulnaire du carpe et de la moitié médiale du fléchisseur profond des doigts (annulaire et auriculaire). Il quitte le pli du coude en passant entre les deux chefs du rond pronateur et entre les

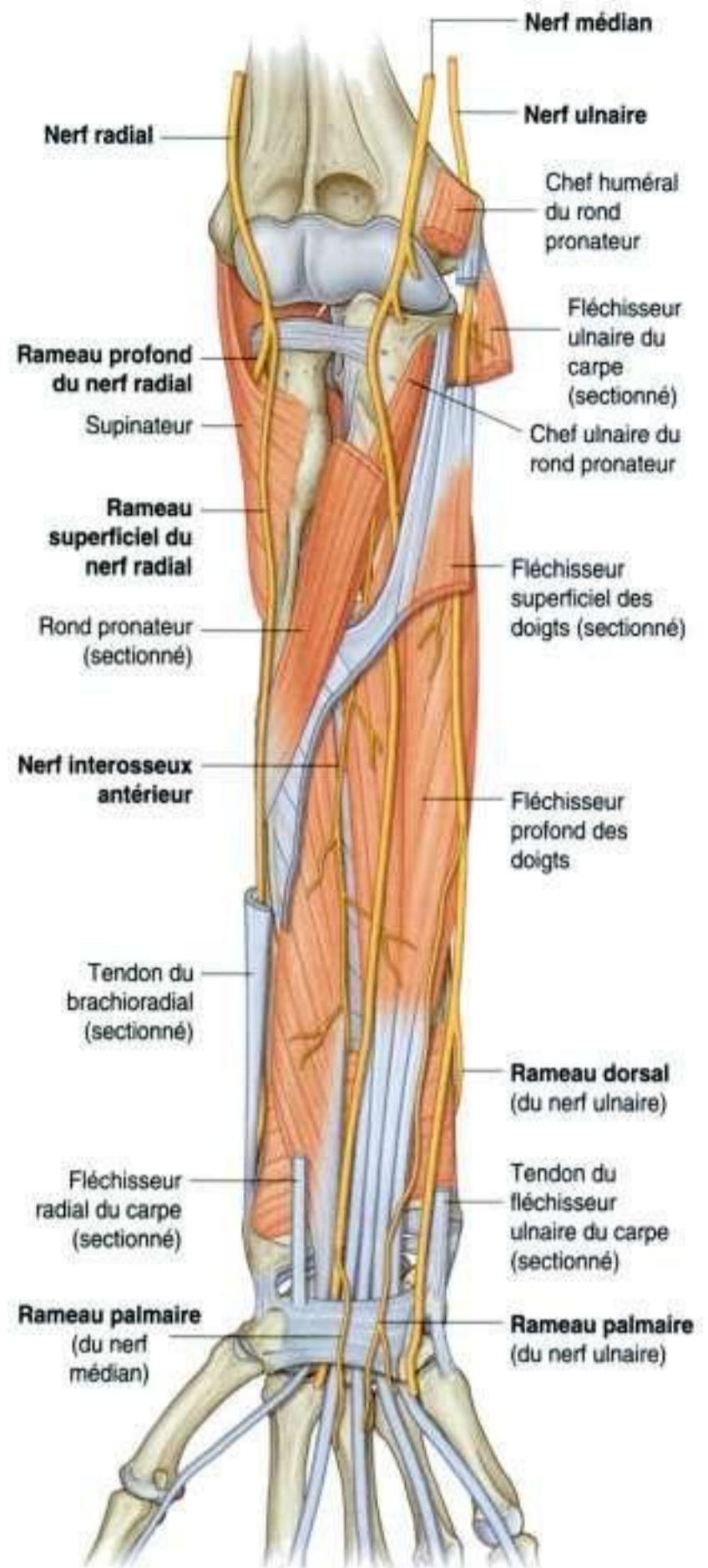


Figure 7.86. Nerfs du compartiment antérieur de l'avant-bras.

chefs huméro-ulnaire et radial du muscle fléchisseur superficiel des doigts (figure 7.86).

Le nerf médian descend tout droit à l'avant-bras dans le fascia à la face profonde du muscle fléchisseur superficiel des doigts. Juste avant le poignet, il passe autour du bord latéral du tendon du muscle fléchisseur superficiel des doigts destiné à l'index.

Il devient superficiel et chemine entre les tendons du long palmaire et du fléchisseur radial du carpe. Il quitte l'avant-bras et entre dans la main en passant dans le canal carpien sous le rétinaculum des fléchisseurs.

La majorité des rameaux destinées aux muscles des compartiments superficiel et intermédiaire de l'avant-bras naissent médialement juste après l'articulation du coude :

- Le plus gros rameau du nerf médian dans l'avant-bras est le **nerf interosseux antérieur**, qui naît entre les deux chefs du rond pronateur, et descend dans l'avant-bras avec l'artère interosseuse antérieure. Il innerve les muscles de la couche profonde (partie latérale du fléchisseur profond des doigts, long fléchisseur du pouce et carré pronateur), et se termine par des rameaux articulaires destinés aux articulations distales de l'avant-bras et du poignet.
- Un petit **rameau palmaire** naît dans la partie distale de l'avant-bras juste en amont du rétinaculum des fléchisseurs (figure 7.86). Il passe superficiellement dans la main et innerve la peau de la base et du centre de la paume. *Ce rameau est exclu du syndrome du canal carpien, car il est situé dans la main en avant du rétinaculum des fléchisseurs.*

Nerf ulnaire

Le nerf ulnaire passe à travers l'avant-bras et continue dans la main, où il donne la majorité de ses rameaux. Dans l'avant-bras, le nerf ulnaire innerve seulement le muscle fléchisseur ulnaire du carpe et la partie médiale du muscle fléchisseur profond des doigts (annulaire et auriculaire) (figure 7.86).

Le nerf ulnaire entre dans le compartiment antérieur de l'avant-bras en passant en arrière de l'épicondyle médial de l'humérus entre les chefs huméral et ulnaire du muscle fléchisseur ulnaire du carpe. Il descend sur la face médiale de l'avant-bras entre le muscle fléchisseur ulnaire du carpe et le fléchisseur profond des doigts. Au niveau du poignet, le nerf ulnaire est situé au bord latéral du tendon du muscle fléchisseur ulnaire du carpe.

L'artère ulnaire est latérale au nerf dans les deux tiers distaux de l'avant-bras; artère et nerf entrent ensemble dans la main en passant au-dessus du rétinaculum des fléchisseurs latéralement par rapport à l'os pisiforme (figure 7.86).

Dans l'avant-bras, le nerf ulnaire donne naissance à :

- des **rameaux musculaires** pour le fléchisseur ulnaire du carpe et le fléchisseur profond des doigts juste après l'entrée du nerf ulnaire dans l'avant-bras;
- deux petits rameaux cutanés – la **branche palmaire** née à la moitié de l'avant-bras passe dans la main et innerve la peau de la face médiale de la main; le **rameau dorsal**, plus gros, naît du nerf ulnaire au niveau de la partie distale de l'avant-bras et passe derrière le tendon du muscle fléchisseur ulnaire du carpe. Il innerve la peau de la face postérieure, de l'auriculaire et la moitié de l'annulaire.

Nerf radial

Le nerf radial se divise en deux rameaux terminaux profonds et superficiels sous le muscle brachioradial au niveau du bord latéral du pli du coude (figure 7.86).

- Le **rameau profond** est de façon prédominante moteur et passe entre les deux chefs du muscle supinateur pour atteindre et innerver les muscles du compartiment postérieur de l'avant-bras.
- Le **rameau superficiel** du nerf radial est sensitive. Elle descend dans la région antérolatérale de l'avant-bras sous le muscle brachioradial au contact de l'artère radiale. Approximativement aux deux tiers de l'avant-bras, le rameau superficiel du nerf radial passe latéralement et dorsalement autour du bord radial de l'avant-bras sous le tendon du muscle brachioradial. Le nerf continue dans la main et innerve la peau dorsolatérale.

COMPARTIMENT POSTÉRIEUR DE L'AVANT-BRAS

Muscles

Les muscles du compartiment postérieur de l'avant-bras sont disposés en deux couches, profonde et superficielle. Les muscles du compartiment postérieur jouent un rôle dans :

- les mouvements de l'articulation du poignet;
- l'extension des doigts et du pouce;
- la supination.

Tous les muscles du compartiment postérieur de l'avant-bras sont innervés par le nerf radial.

Couche superficielle

Les sept muscles de la couche superficielle sont : le brachioradial, le long extenseur radial du carpe, le court extenseur radial du carpe, l'extenseur des doigts, l'extenseur propre de l'auriculaire, l'extenseur ulnaire du carpe et l'anconé (figure 7.87). Tous ces muscles ont une origine commune sur la crête supraépicondylaire latérale et sur l'épicondyle latéral de l'humérus. À l'exception du brachioradial et de l'anconé, ils ont tous des tendons qui s'étendent jusqu'à la main.

Brachioradial

Le muscle **brachioradial** s'insère sur la partie proximale de la crête supraépicondylaire de l'humérus et descend dans l'avant-bras pour s'insérer sur le bord latéral de l'extrémité distale du radius, juste au-dessus du processus styloïde du radius (figure 7.87).

En position anatomique, le muscle brachioradial constitue une partie de la masse musculaire antéro-latérale de l'avant-bras et forme le bord latéral du pli du coude.

Le fait que le brachioradial soit antérieur au coude en fait un fléchisseur accessoire de cette articulation, même s'il se trouve dans le compartiment postérieur de l'avant-bras. Son action est plus efficace quand l'avant-bras est en mi-pronation ; il forme alors un renflement proéminent quand il travaille contre résistance.

Le nerf radial émerge du compartiment postérieur du bras juste sous le brachioradial dans la partie distale du bras et innerve le brachioradial. Sur le bord latéral du pli du coude, le brachioradial recouvre le nerf radial au niveau de sa division en rameaux superficiels et profonds. Dans les régions plus distales, le brachioradial chemine en avant du rameau superficiel du nerf radial et de l'artère radiale (tableau 7.13).

Long extenseur radial du carpe

Le muscle **long extenseur radial du carpe** s'insère sur la partie distale de la crête supraépicondylaire et sur l'épicondyle latéral de l'humérus ; son tendon se termine sur la face dorsale de la base du 2^e métacarpien (figure 7.87). Dans la région proximale, il est situé sous le muscle brachioradial.

Le muscle long extenseur radial du carpe permet l'extension et l'abduction du poignet. Il est innervé par le nerf radial avant sa division en rameaux superficiels et profonds (tableau 7.13).

Court extenseur radial du carpe

Le muscle **court extenseur radial du carpe** s'insère sur l'épicondyle latéral de l'humérus, et son tendon se termine sur les faces dorsales voisines des bases des 2^e et 3^e métacarpiens (figure 7.87). Dans la majorité de son trajet, le court extenseur radial du carpe est plus profond que le long extenseur radial du carpe.

Le court extenseur radial du carpe étend le poignet et permet son abduction. Il est innervé par la branche profonde du nerf radial avant que le nerf passe entre les deux chefs du muscle supinateur (tableau 7.13).

Extenseur des doigts

Le muscle **extenseur des doigts** est le principal muscle extenseur des quatre doigts longs (index, majeur, annulaire, auriculaire). Il s'insère sur l'épicondyle latéral de l'humérus et donne quatre tendons destinés chacun à un doigt (figure 7.87).

Sur la face dorsale de la main, les tendons adjacents de l'extenseur des doigts sont solidarisés par des bandelettes fibreuses : les **connexions intertendineuses**. Au niveau des doigts, chaque tendon s'insère par l'intermédiaire d'une chape triangulaire aponévrotique (la **sangle des extenseurs**) à la face dorsale de la base des phalanges intermédiaires et distales.

Le muscle extenseur des doigts est innervé par le nerf interosseux postérieur, qui est la continuité des rameaux profonds du nerf radial après son émergence du muscle supinateur (tableau 7.13).

Extenseur propre de l'auriculaire

Le muscle **extenseur propre de l'auriculaire** est un extenseur accessoire de l'auriculaire, situé médialement à l'extenseur des doigts dans l'avant-bras (figure 7.87). Il s'insère sur l'épicondyle latéral de l'humérus et il se termine, avec le tendon de l'extenseur commun des doigts, sur l'expansion digitale dorsale de l'auriculaire.

L'extenseur propre de l'auriculaire est innervé par le nerf interosseux postérieur (tableau 7.13).

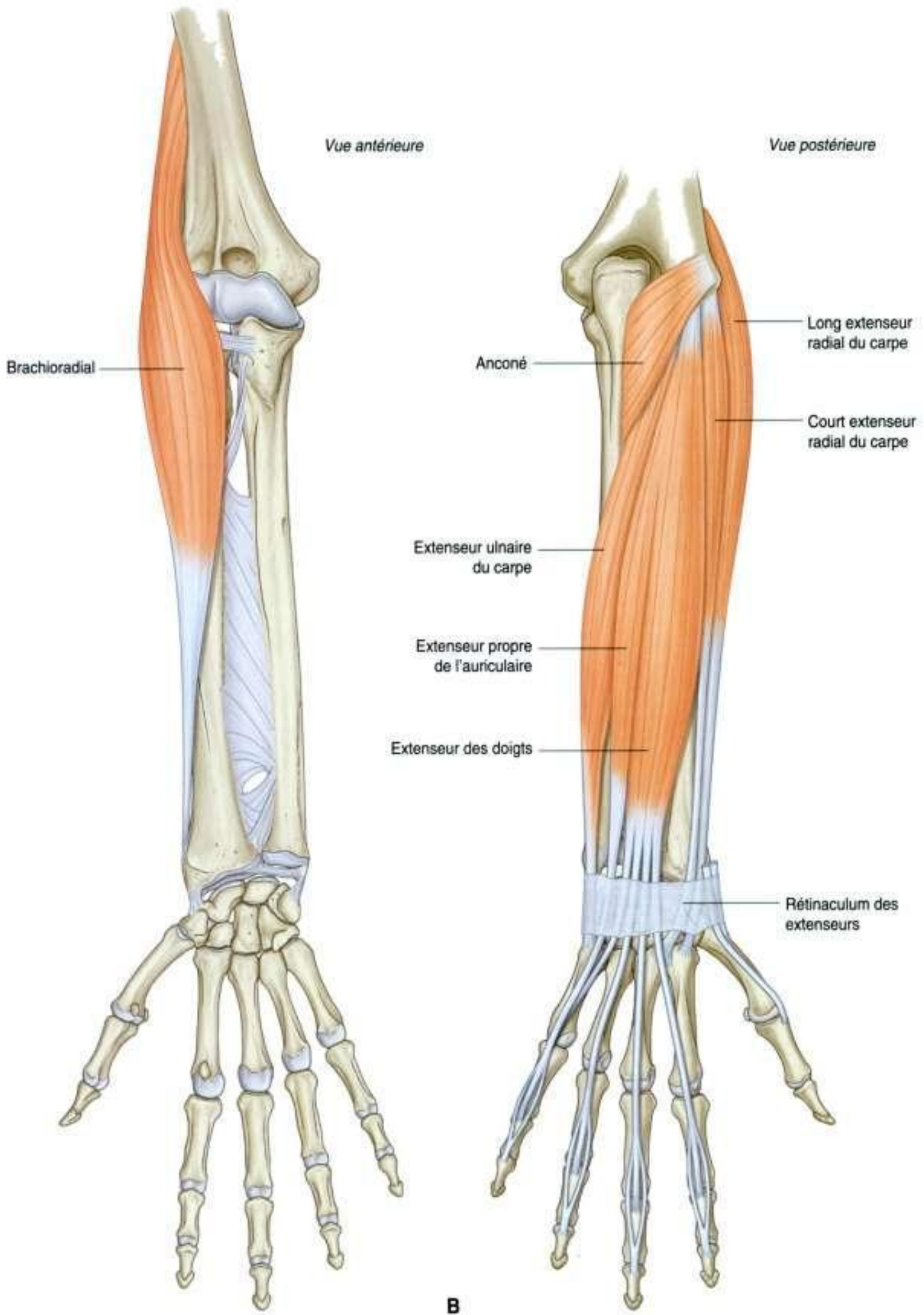


Figure 7.87. Couche superficielle des muscles du compartiment postérieur de l'avant-bras. **A.** Muscle brachioradial. **B.** Muscles superficiels.

Tableau 7.13 Muscles de la couche superficielle du compartiment postérieur de l'avant-bras.

Muscle	Origine	Terminaison	Innervation	Fonction
Brachioradial	Partie proximale de la crête supraépi-condyloire latérale de l'humérus et septum intermusculaire adjacent	Face latérale de l'extrémité distale du radius	Nerf radial (C5, C6) avant la division en rameaux superficiels et profonds	Fléchisseur accessoire du coude quand l'avant-bras est en pronation moyenne
Long extenseur radial du carpe	Partie distale de la crête supraépi-condyloire latérale de l'humérus et septum intermusculaire adjacent	Face dorsale de la base du 2 ^e métacarpien	Nerf radial (C6, C7) avant la division en rameaux superficiels et profonds	Extension et abduction du poignet
Court extenseur radial du carpe	Épicondyle latéral de l'humérus et septum intermusculaire adjacent	Face dorsale de la base des 2 ^e et 3 ^e métacarpiens	Rameau profond du nerf radial (C7, C8) avant de pénétrer dans le muscle supinateur	Extension et abduction du poignet
Extenseur des doigts	Épicondyle latéral de l'humérus, septum intermusculaire adjacent, et fascia profond	Quatre tendons qui s'insèrent via la « sangle des extenseurs » au niveau de la base des phalanges intermédiaires et distales de l'index, du majeur, de l'annulaire et de l'auriculaire	Nerf interosseux postérieur (C7, C8)	Extension de l'index du majeur, de l'annulaire et de l'auriculaire; peut aussi étendre le poignet
Extenseur propre de l'auriculaire	Épicondyle latéral de l'humérus et septum intermusculaire adjacent avec l'extenseur des doigts	Sangle des extenseurs de l'auriculaire	Nerf interosseux postérieur (C7, C8)	Extension de l'auriculaire
Extenseur ulnaire du carpe	Épicondyle latéral de l'humérus et bord postérieur de l'ulna	Tubercule sur le côté médial de la base du 5 ^e métacarpien	Nerf interosseux postérieur (C7, C8)	Extension et adduction du poignet
Anconé	Épicondyle latéral de l'humérus	Olécrâne et face proximale postérieure de l'ulna	Nerf radial (C6 à C8) (via le rameau du chef médial du triceps brachial)	Abduction de l'ulna en pronation; accessoirement, extenseur du coude

Les segments spinaux en gras indiquent les principaux segments médullaires d'innervation motrice.

Extenseur ulnaire du carpe

Le muscle **extenseur ulnaire du carpe** est situé médialement par rapport au muscle extenseur propre de l'auriculaire (figure 7.87). Il s'insère sur l'épicondyle latéral et son tendon se termine sur le bord médial de la base du 5^e métacarpien.

L'extenseur ulnaire du carpe étend et attire en adduction le poignet, et il est innervé par le nerf interosseux postérieur (tableau 7.13).

Anconé

Le muscle **anconé**, le plus médial des muscles superficiels, a une forme triangulaire. Il vient de

l'épicondyle latéral de l'humérus et a une insertion large qui se prolonge sur la face postérolatérale de l'olécrâne et la face postérieure de l'ulna sous-jacente (figure 7.81).

L'anconé porte en abduction l'ulna pendant la pronation pour maintenir le centre de la paume au-dessus du même point quand la main est tournée. Il peut aussi être considéré comme un extenseur accessoire du coude.

L'anconé est innervé par le rameau du nerf radial qui innerve le chef médial du muscle triceps brachial (tableau 7.13).

Couche profonde

La couche profonde du compartiment postérieur est formée de cinq muscles : le supinateur, le long abducteur du pouce, le court extenseur du pouce, le long extenseur du pouce et l'extenseur propre de l'index (figure 7.88).

À l'exception du muscle supinateur, tous ces muscles de la couche profonde s'insèrent sur les faces postérieures du radius, de l'ulna et de la membrane interosseuse, et ils vont au pouce et aux doigts.

- Trois de ces muscles – le long abducteur du pouce, le court extenseur du pouce et le long extenseur du pouce – émergent entre l'extenseur des doigts et le court extenseur radial du carpe de la couche superficielle pour passer dans le pouce.
- Deux des trois muscles « émergents » – le long abducteur du pouce et le court extenseur du pouce – forment un renflement musculaire au niveau de la face postérolatérale de l'avant-bras.

Tous ces muscles de la couche profonde sont innervés par le nerf interosseux postérieur, terminaison du rameau profond du nerf radial.

Supinateur

Le muscle **supinateur** a deux chefs, qui s'unissent pour s'insérer sur la partie proximale du radius (figure 7.88) :

- le chef superficiel (huméral) s'insère en grande partie sur l'épicondyle latéral de l'humérus et sur la région adjacente du ligament annulaire et du ligament collatéral radial du coude ;
- le chef profond (ulnaire) s'insère principalement sur la crête du supinateur à la face postérolatérale de l'ulna.

À partir de leurs insertions d'origine, les deux chefs entourent les faces postérieures et latérales de la tête, du col et de la partie proximale du radius pour se terminer à la face latérale du radius au niveau de la ligne oblique jusqu'à l'insertion du rond pronateur.

Le muscle supinateur permet la supination de la main et de l'avant-bras.

Le rameau profond du nerf radial innerve le muscle supinateur puis rejoint le compartiment postérieur de l'avant-bras en passant entre les deux chefs du muscle (tableau 7.14).

Long abducteur du pouce

Le muscle **long abducteur du pouce** s'insère sur la face postérieure du radius, de l'ulna et sur la membrane interosseuse qui les relie (figure 7.88). Dans la partie distale de l'avant-bras, il émerge entre les muscles extenseur des doigts et court extenseur radial du carpe, et donne un tendon qui rejoint le pouce où il s'insère sur le bord latéral de la base du 1^{er} métacarpien. Le tendon forme, au niveau de son passage au poignet, le bord latéral de la tabatière anatomique.

La principale fonction du long abducteur du pouce est l'abduction du pouce au niveau de l'articulation entre le 1^{er} métacarpien et l'os trapèze (tableau 7.14).

Court extenseur du pouce

Le muscle **court extenseur du pouce** s'insère au-dessous du long abducteur du pouce à la face postérieure du radius et de la membrane interosseuse (figure 7.88). Ce muscle et le long abducteur du pouce émergent ensemble entre les muscles extenseur des doigts et court extenseur radial du carpe pour former une zone musculaire proéminente sur la face postérolatérale de l'avant-bras. Le tendon de l'extenseur du pouce atteint le pouce et s'insère sur la face dorsale de la base de la phalange proximale. Au niveau du poignet, le tendon forme le bord latéral de la tabatière anatomique.

Le muscle court extenseur du pouce étend les articulations métacarpophalangiennes et carpo-métacarpiennes du pouce (tableau 7.14).

Long extenseur du pouce

Le muscle **long extenseur du pouce** s'insère sur la face postérieure de l'ulna et sur la membrane interosseuse adjacente pour atteindre, par un long tendon, la phalange distale du pouce (figure 7.88). Comme les muscles long abducteur du pouce et court extenseur du pouce, le tendon de ce muscle émerge entre les muscles extenseur des doigts et court extenseur radial du carpe. Cependant, il se distingue des deux autres muscles profonds en passant médialement autour du tubercule dorsal de l'extrémité distale du radius. Au niveau du poignet, le tendon forme le bord médial de la tabatière anatomique.

Le long extenseur du pouce étend toutes les articulations du pouce (tableau 7.14).

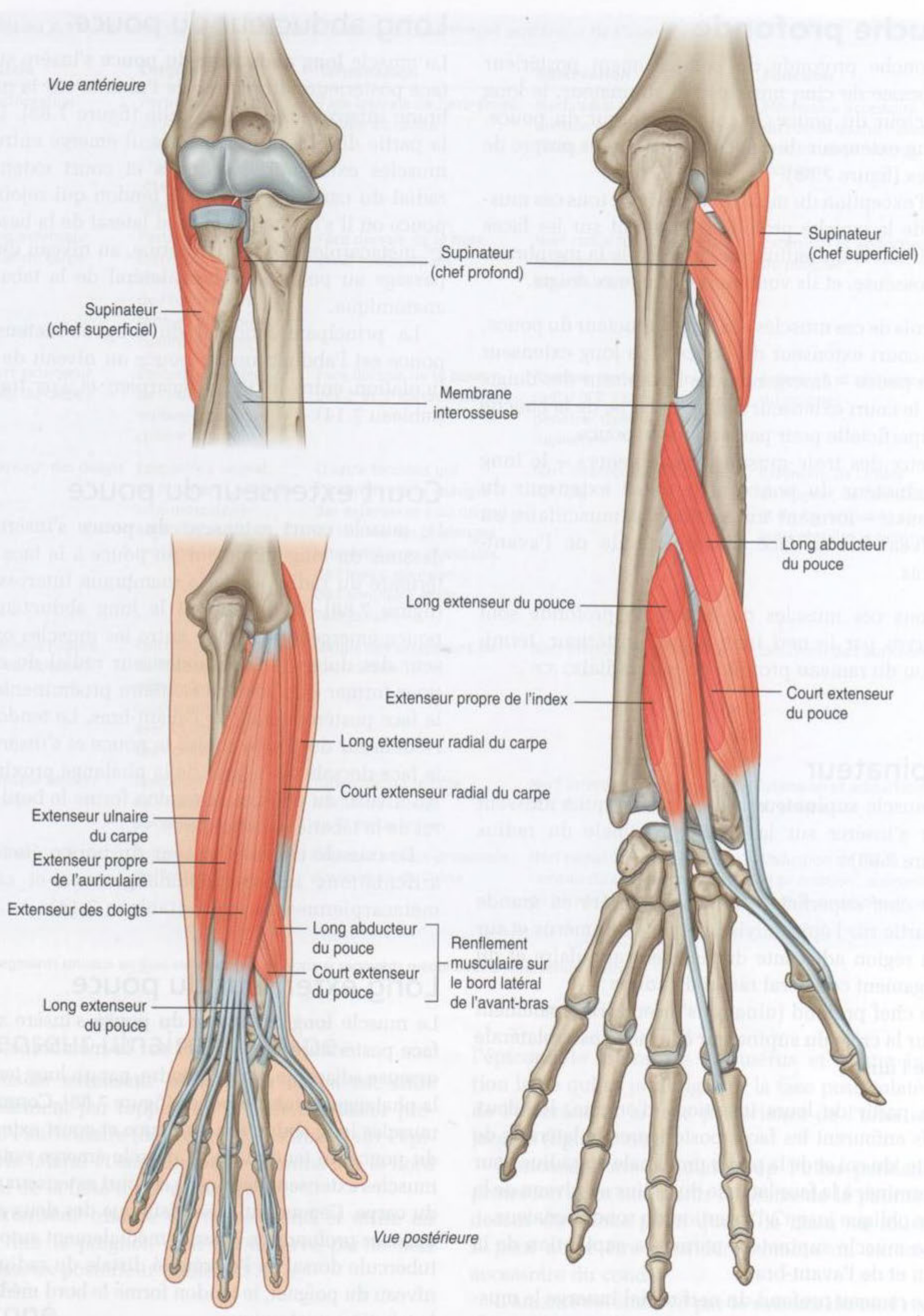


Figure 7.88. Couche profonde des muscles du compartiment postérieur de l'avant-bras.

Tableau 7.14 Muscles de la couche profonde du compartiment postérieur de l'avant-bras.

Muscle	Origine	Terminaison	Innervation	Fonction
Supinateur	Partie superficielle : épicondyle latéral de l'humérus, ligament collatéral radial et ligament annulaire; partie profonde : crête du supinateur de l'ulna	Face latérale du radius au-dessus de la ligne oblique antérieure	Nerf interosseux postérieur (C6, C7)	Supination
Long abducteur du pouce	Faces postérieures du radius et de l'ulna (au-dessous de l'insertion du supinateur et de l'anconé) et membrane interosseuse qui les relie	Bord latéral de la base du 1 ^{er} métacarpien	Nerf interosseux postérieur (C7, C8)	Abducteur de l'articulation trapézométacarpienne du pouce; accessoirement, extenseur du pouce
Court extenseur du pouce	Face postérieure du radius (au-dessous de l'insertion du long abducteur du pouce) et membrane interosseuse adjacente	Face dorsale de la base de la phalange proximale du pouce	Nerf interosseux postérieur (C7, C8)	Extension de l'articulation métacarpophalangienne du pouce; peut aussi étendre l'articulation carpo-métacarpienne du pouce
Long extenseur du pouce	Face postérieure de l'ulna (au-dessous de l'insertion du long abducteur du pouce) et membrane interosseuse adjacente	Face dorsale de la base de la phalange distale du pouce	Nerf interosseux postérieur (C7, C8)	Extension de l'articulation interphalangienne du pouce; peut aussi étendre l'articulation métacarpophalangienne du pouce
Extenseur propre de l'index	Face postérieure de l'ulna (au-dessous de l'insertion du long extenseur du pouce) et membrane interosseuse adjacente	Sangle des extenseurs de l'index	Nerf interosseux postérieur (C7, C8)	Extension de l'index

Les segments spinaux en gras indiquent les principaux segments médullaires d'innervation motrice.

Extenseur propre de l'index

Le muscle **extenseur propre de l'index** est un extenseur accessoire de l'index. Il s'insère distalement par rapport au long extenseur du pouce sur la face postérieure de l'ulna et sur la membrane interosseuse adjacente (figure 7.88). Le tendon passe dans la main et s'insère sur la sangle des extenseurs de l'index avec le tendon de l'extenseur commun des doigts (tableau 7.14).

Artères et veines

Artères

La vascularisation du compartiment postérieur de l'avant-bras se fait principalement par les branches de l'artère radiale, l'artère interosseuse postérieure et l'artère interosseuse antérieure (figure 7.89).

Artère interosseuse postérieure

L'artère interosseuse postérieure naît dans le compartiment antérieur de l'avant-bras de la branche interosseuse commune de l'artère ulnaire. Elle passe dorsalement sur le bord proximal de la membrane interosseuse pour rejoindre le compartiment postérieur de l'avant-bras. Elle donne une branche, l'**artère interosseuse récurrente**, pour le réseau anastomotique périarticulaire du coude, puis passe entre les muscles supinateur et long abducteur du pouce pour vasculariser les extenseurs superficiels. Après avoir reçu la terminaison de l'artère interosseuse antérieure, à la partie distale de l'avant-bras, elle se prolonge pour participer à l'arcade palmaire dorsale du poignet.

Artère interosseuse antérieure

L'artère interosseuse antérieure est aussi une branche de l'artère interosseuse commune, elle-même branche de l'artère ulnaire. Elle est située dans le

compartiment antérieur de l'avant-bras sur la membrane interosseuse. Elle donne un grand nombre de branches perforantes, qui passent à travers la membrane interosseuse pour vasculariser les muscles du compartiment postérieur.

Artère radiale

L'artère radiale a des branches musculaires qui participent à la vascularisation des muscles extenseurs sur le côté radial de l'avant-bras.

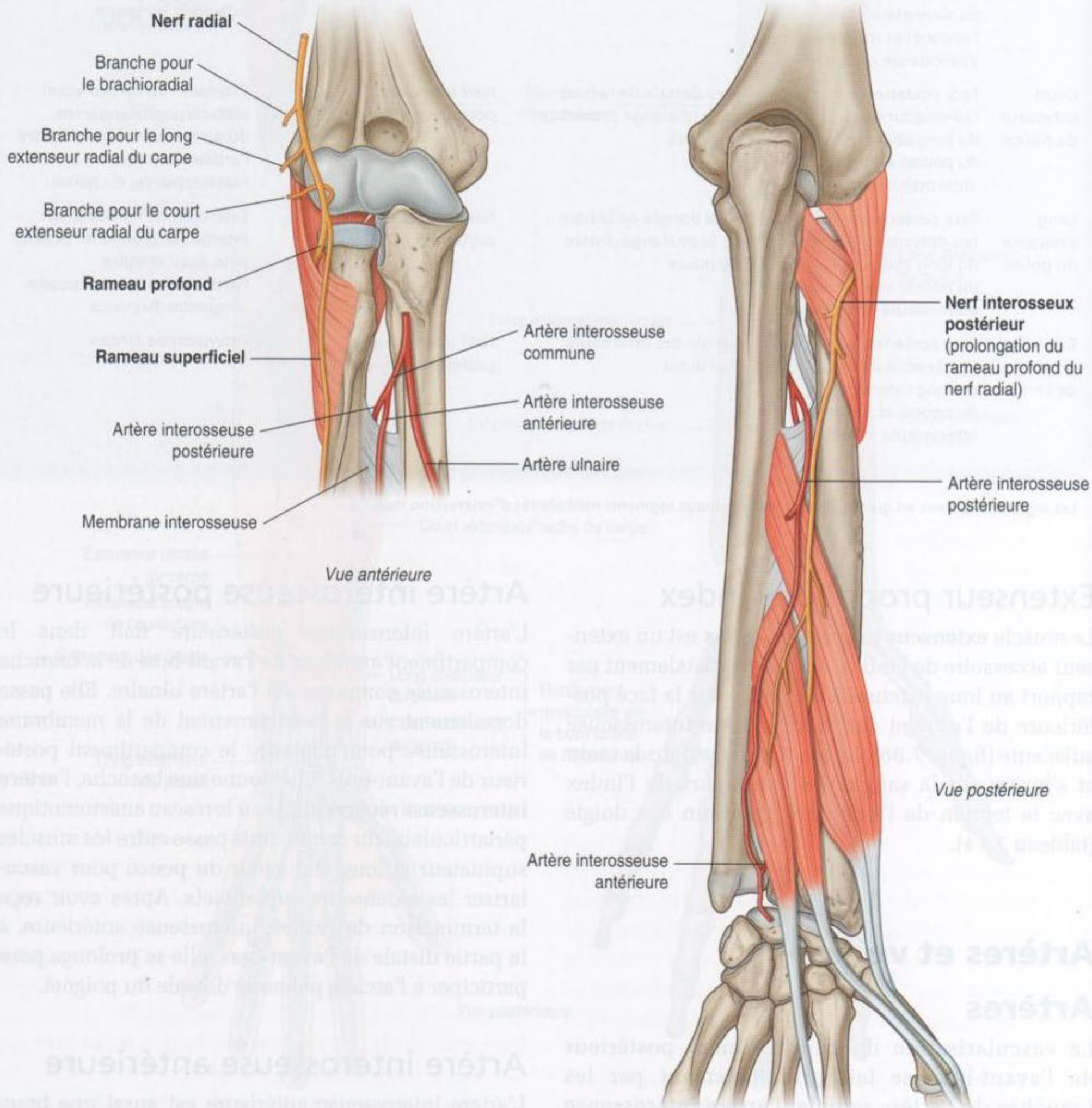


Figure 7.89. Nerf radial dans le compartiment postérieur de l'avant-bras.

Veines

Les veines profondes du compartiment postérieur accompagnent généralement les artères. Elles se drainent dans les veines brachiales satellites de l'artère brachiale dans le pli du coude.

Nerfs

Nerf radial

Le nerf du compartiment postérieur de l'avant-bras est le nerf radial (figure 7.89). La plupart des muscles sont innervés par le rameau profond du nerf radial sur la paroi latérale du pli du coude sous le muscle brachioradial. Le rameau profond du nerf radial devient le **nerf interosseux postérieur** à son émergence entre les deux chefs du muscle supinateur dans le compartiment postérieur de l'avant-bras.

Dans la paroi latérale du pli du coude et avant sa division en **rameaux superficiel** et **profond**, le nerf radial innerve les muscles brachioradial et long extenseur radial du carpe.

Le rameau profond innerve le court extenseur radial du carpe, puis passe entre les deux chefs du muscle supinateur. Il suit ensuite le plan de séparation entre les deux chefs, puis tourne autour de la diaphyse proximale du radius pour rejoindre la partie postérieure de l'avant-bras. Il innerve le muscle supinateur. Au bord inférieur du muscle court supinateur, il devient le nerf interosseux postérieur et chemine entre les muscles des couches profonde et superficielle.

Le nerf interosseux postérieur innerve les muscles du compartiment postérieur et se termine en rameaux articulaires, qui passent profondément sous le long extenseur du pouce pour atteindre le poignet.

MAIN

La main (figure 7.90) est la région du membre supérieur qui est distale à l'articulation du poignet. Elle se subdivise en trois parties :

- le poignet ;
- le métacarpe ;
- les doigts (cinq doigts incluant le pouce).

Les cinq doigts de la main sont formés latéralement par le pouce et, médialement par rapport au pouce, par l'index, le majeur, l'annulaire et l'auriculaire.

En position normale de repos, les doigts sont fléchis. L'index est peu fléchi alors que l'auriculaire est plus fléchi. En position anatomique, les doigts sont étendus.

La main a une face antérieure (la **paume**) et une face postérieure (le **dos de la main**).

L'abduction et l'adduction des doigts sont définies par rapport à un axe passant par le majeur (figure 7.90). En position anatomique, l'axe long du pouce est tourné de 90° par rapport au reste des doigts, permettant à la pulpe du pouce de s'orienter médialement. Par voie de conséquence, les mouvements du pouce sont à angle droit par rapport aux autres doigts de la main.

La main est un outil mécanique et sensoriel. De nombreuses structures anatomiques du membre supérieur sont destinées à permettre le positionnement de la main dans un large espace.

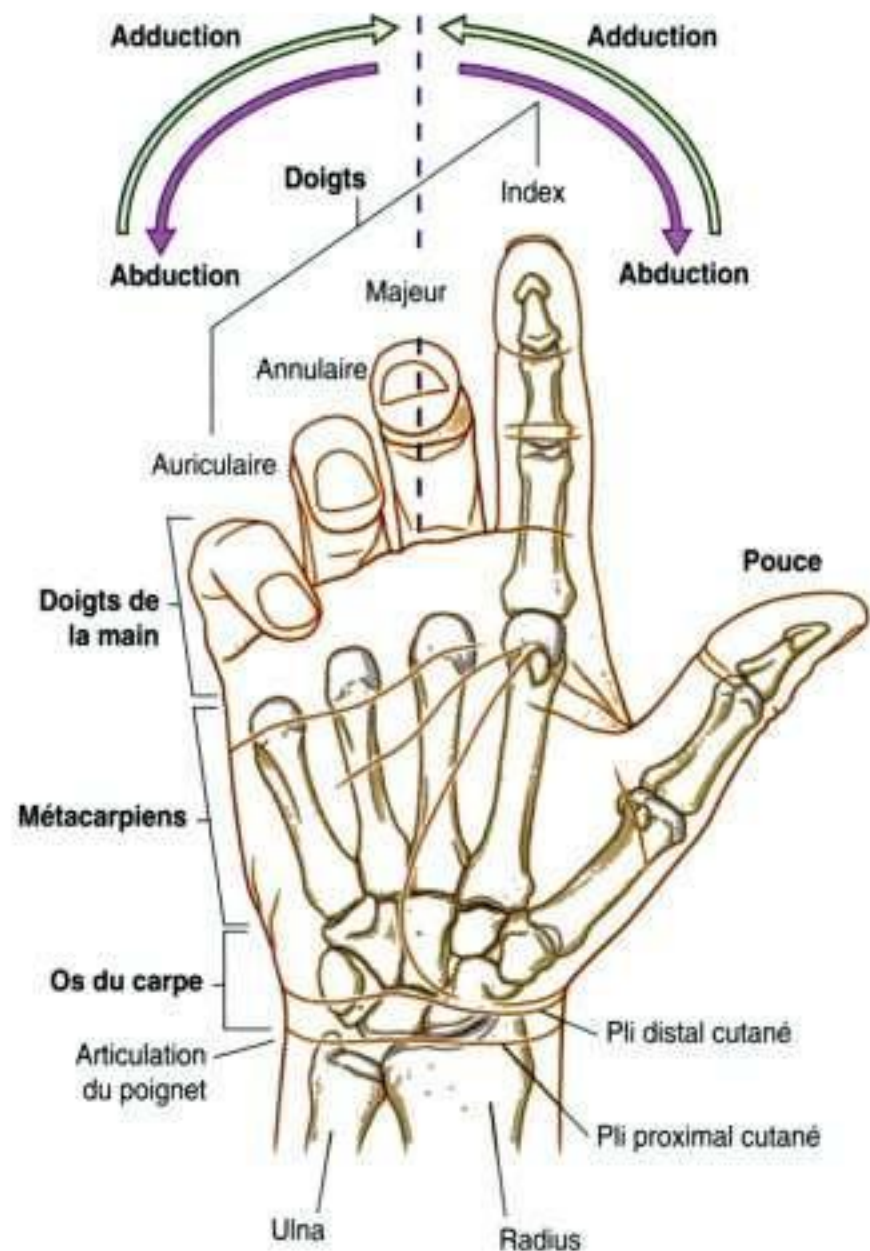


Figure 7.90. Main. Les doigts sont représentés en position de repos, c'est-à-dire fléchis. En position anatomique, les doigts sont allongés et en adduction.

Squelette

Les os sont divisés en trois groupes :

- les huit **os du carpe** sont les os du poignet ;
- les cinq **métacarpiens** sont les os du métacarpe ;
- les **phalanges** sont les os des doigts – le pouce n'en possède que deux, les autres doigts en ont trois (figure 7.91).

Les os du carpe et les métacarpiens de l'index, du majeur, de l'annulaire et de l'auriculaire forment le squelette osseux de la paume et sont considérés comme une unité fonctionnelle. Le métacarpien du pouce a une fonction indépendante grâce à la mobilité de l'articulation carpométacarpienne qui permet l'opposition du pouce aux autres doigts.

Os du carpe

Les os du carpe du poignet sont arrangés en deux rangées, une rangée proximale et une rangée distale, chacune étant formée de quatre os (figure 7.91).

Rangée proximale

De latéral en médial, et avec une vue antérieure, la rangée proximale est formée par :

- le **scaphoïde**, en forme de bateau ;
- le **lunatum**, qui a une forme de croissant de lune ;
- l'os **triquetrum**, avec trois faces ;
- le **pisiforme** (figure 7.91).

Le **pisiforme** est un os sésamoïde du tendon fléchisseur ulnaire du carpe qui s'articule avec la face antérieure du **triquetrum**.

Le **scaphoïde** a un **tubercule** proéminent à sa face palmaire latérale qui est dirigée vers l'avant.

Rangée distale

De latéral en médial, la rangée distale est formée par :

- le **trapèze**, avec quatre faces irrégulières ;
- le **trapézoïde**, avec quatre faces ;
- le **capitatum**, qui a une tête ;
- l'**hamatum**, qui a un crochet (ou hamulus) (figure 7.91).

Le **trapèze** s'articule avec l'os métacarpien du pouce et a un **tubercule** distinct à sa face palmaire qui se projette en avant.

Le plus gros os du carpe est le **capitatum** qui s'articule avec la base du 3^e métacarpien.

L'**hamatum**, qui est situé latéralement sous le pisiforme, a un crochet proéminent (**crochet de l'hamatum** ou hamulus) à sa face palmaire qui se projette en avant.

Faces articulaires

Les os du carpe ont de nombreuses faces articulaires (figure 7.91) qui s'articulent toutes entre elles. La rangée distale s'articule avec les métacarpiens des doigts. À l'exception du métacarpe du pouce, les mouvements des os du métacarpe sont limités.

La large face proximale du scaphoïde et celle du lunatum s'articulent avec le radius pour former la plus grande partie de l'articulation du poignet.

Arche carpienne

Les os du carpe ne sont pas dans un plan coronal plat, mais forment une arche, dont la concavité est dirigée vers l'avant (figure 7.91). Le bord latéral de sa base est formé par les tubercules du scaphoïde et du trapèze. Le bord médial est formé par le pisiforme et le crochet de l'hamatum.

Le rétinaculum des fléchisseurs s'attache aux bords médial et latéral de cette arcade, et la transforme en un canal appelé canal carpien. Les parois et le plancher du canal carpien sont formés par les os du carpe.

Métacarpiens

Chaque métacarpien est en relation avec un doigt :

- le 1^{er} métacarpien est en relation avec le pouce ;
- les 2^e, 3^e, 4^e et 5^e métacarpiens sont en relation avec respectivement l'index, le majeur, l'annulaire et l'auriculaire (figure 7.91).

Chaque métacarpien est formé d'une **base**, d'une **diaphyse (corps)** et, distalement, d'une **tête**.

Toutes les bases des métacarpiens s'articulent avec les os du carpe ; de plus, les bases des métacarpiens des doigts s'articulent entre elles.

Toutes les têtes des métacarpiens s'articulent avec les phalanges proximales des doigts. Les têtes forment le relief osseux sur le dos de la main quand les doigts sont fléchis.

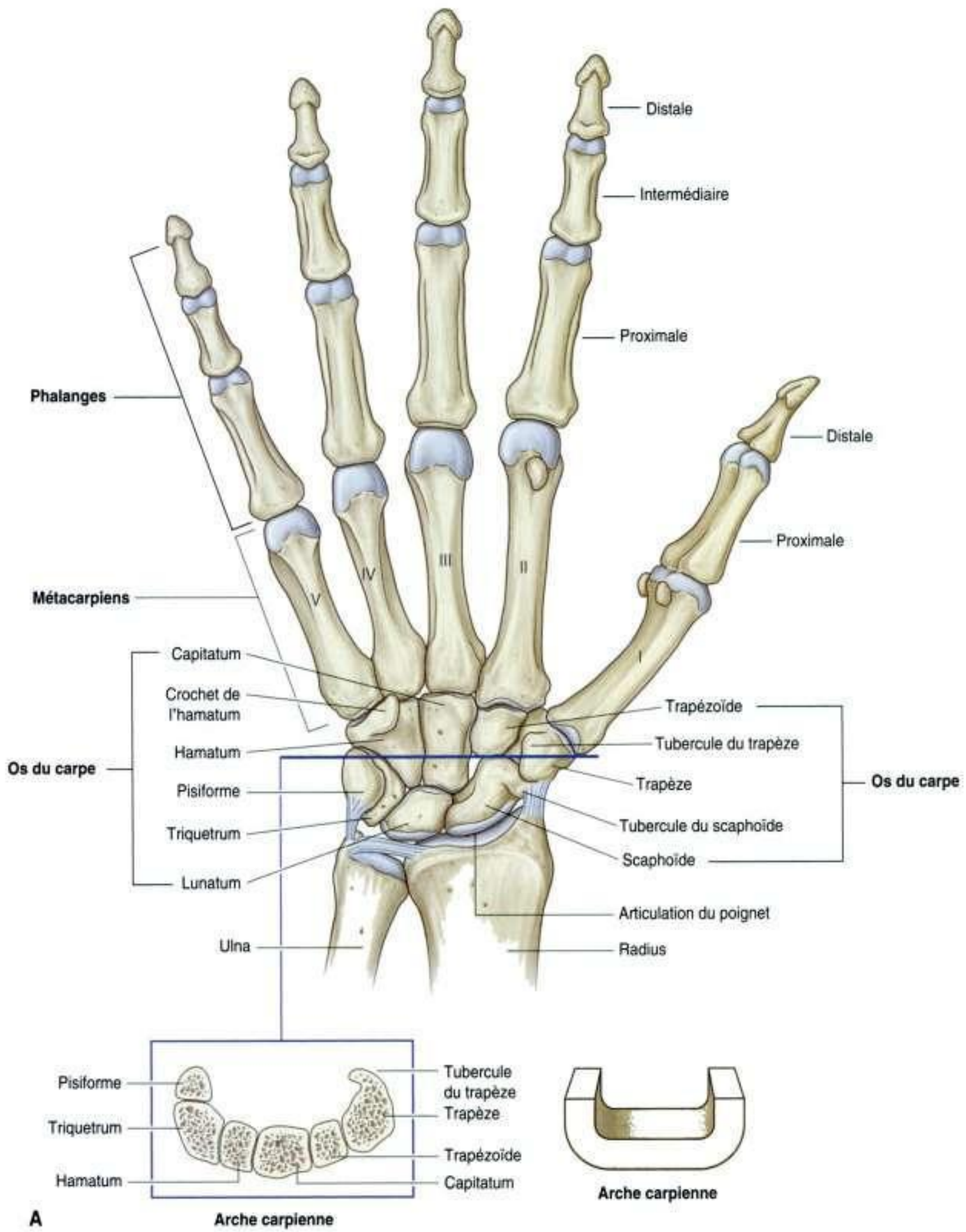


Figure 7.91. Main. A. Os.

Squelette

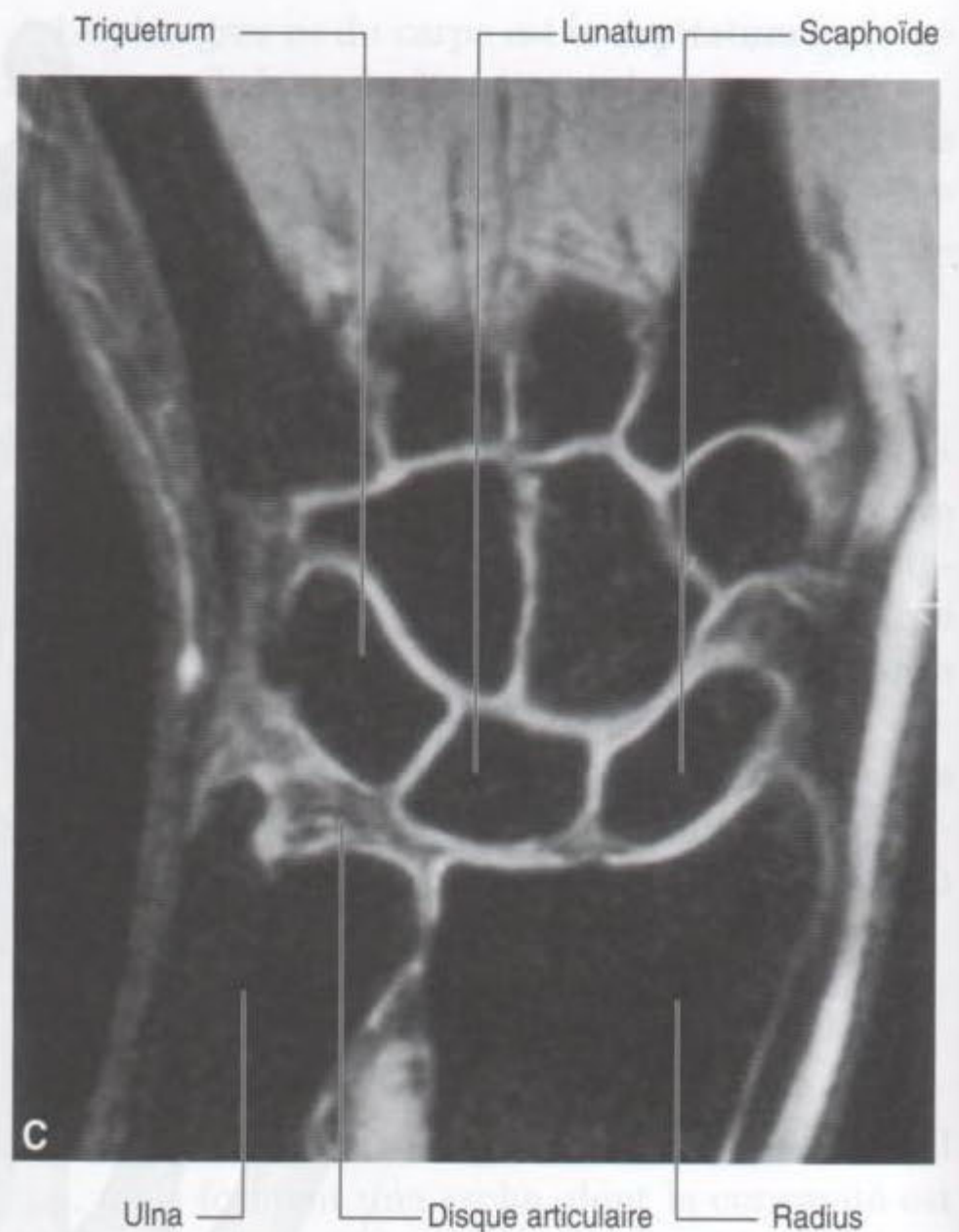
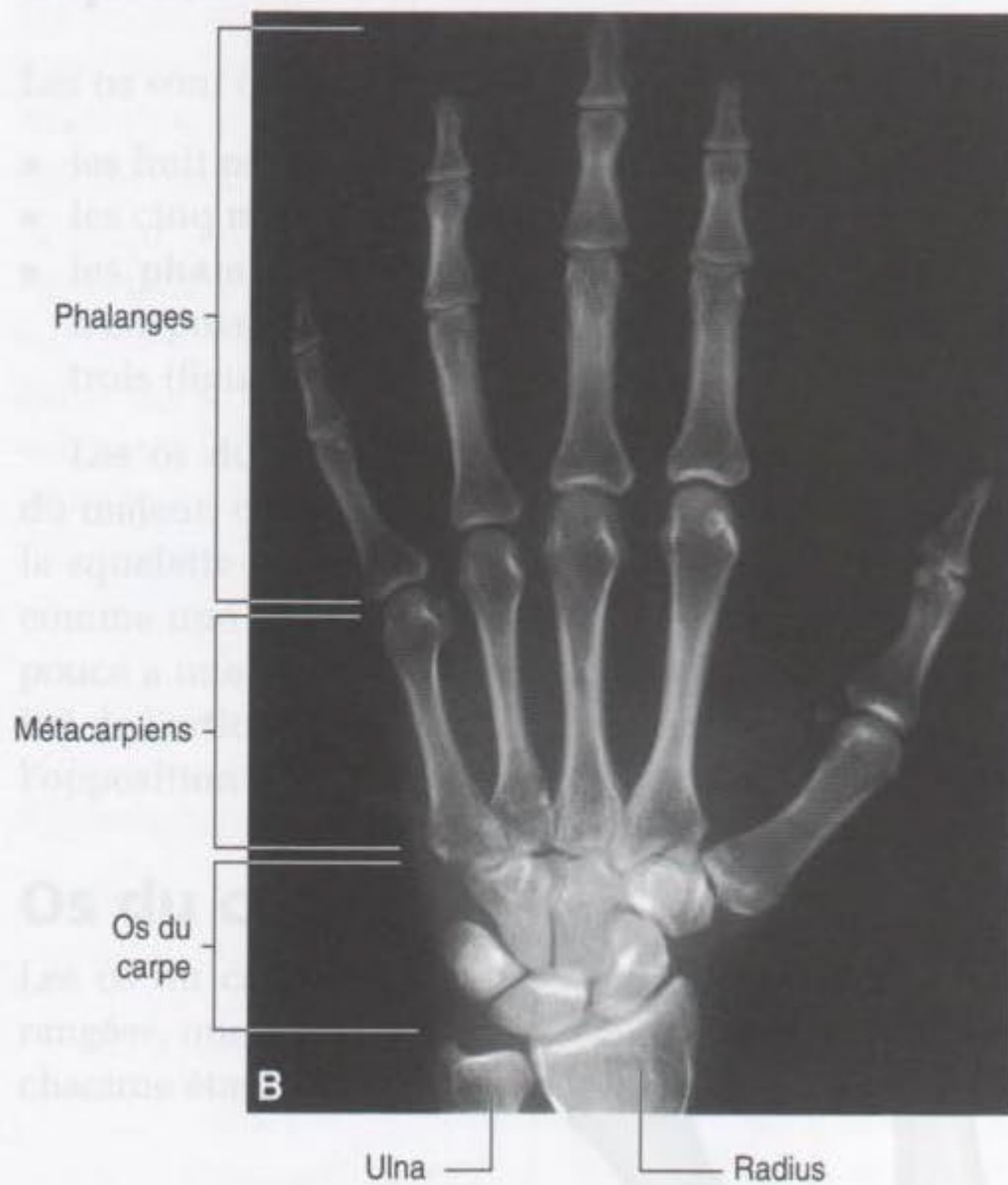

Figure 7.91, suite. Articulation de la main et du poignet. **B.** Radiographie normale de la main et du poignet (vue de face). **C.** Imagerie par résonance magnétique d'une articulation normale du poignet en coupe coronale.

Phalanges

Les phalanges sont les os des doigts (figure 7.91) :

- le pouce en a deux – une **phalange proximale** et une **distale** ;
- les autres doigts en ont trois – une **phalange proximale**, une **intermédiaire** et une **distale**.

Chaque phalange a une **base**, une **diaphyse** et, distalement, une **tête**.

La base de chaque phalange proximale s'articule avec la tête du métacarpien situé au-dessous.

La tête de chaque phalange distale est non articulaire mais aplatie et se termine par une tubérosité en forme de croissant, qui se trouve sous la pulpe du doigt.

Articulations

Poignet

L'articulation du poignet est une articulation synoviale entre la partie distale du radius et le disque artriculaire

(ligament triangulaire), qui masque l'ulna en distal pour son versant proximal, et le scaphoïde, le lunatum et le triquetrum pour le versant distal (figure 7.91). Ensemble, les faces articulaires forment un ovale au contour convexe, qui s'articule avec les faces concaves correspondantes du radius et du disque artriculaire.

L'articulation du poignet permet les mouvements autour de deux axes. La main peut se mettre en abduction et adduction, en flexion et extension au niveau du poignet.

Le processus styloïde radial s'étend plus distalement que le processus styloïde ulnaire, permettant à la main une adduction plus importante que l'abduction.

La capsule des articulations du poignet est renforcée par des **ligaments radiocarpien palmaire**, **ulnocarpien palmaire** et **radiocarpien dorsal**. De plus, les **ligaments collatéraux radiaux** et **ulnaires du poignet** se tendent entre les processus styloïdes du radius et de l'ulna et les os du carpe adjacents. Ces ligaments renforcent les bords médial et latéral de l'articulation du poignet, et stabilisent le poignet lors de la flexion et de l'extension.

Articulation du carpe

Les articulations entre les os du carpe sont identiques aux autres cavités articulaires. La capsule articulaire est renforcée par de nombreux ligaments.

Bien que les mouvements des **articulations du carpe (articulations intercarpiennes)** soient limités, ils contribuent à positionner la main en abduction, en adduction, en flexion et, particulièrement, en extension.

Articulations carpométacarpiennes

Il y a cinq articulations carpométacarpiennes entre les métacarpiens et la rangée distale des os du carpe (figure 7.91).

L'articulation en selle, entre le 1^{er} métacarpien et le trapèze, permet une grande mobilité du pouce, absente au niveau des autres doigts. Les mouvements, au niveau de cette articulation carpométacarpienne, sont la flexion, l'extension, l'abduction, l'adduction, la rotation et la circumduction.

Les articulations carpométacarpiennes entre les 2^e à 5^e métacarpiens et les os du carpe sont beaucoup moins mobiles que l'articulation carpométacarpienne du pouce. Ces articulations permettent seulement des mouvements de glissement. Les mouvements de ces articulations sont minimes et perceptibles seulement au niveau du 4^e et surtout du 5^e doigt. On peut observer ces mobilités sur le dos de la main le poing fermé.

Articulations métacarpophalangiennes

Les articulations entre les têtes distales des métacarpiens et la partie proximale des phalanges des doigts sont des articulations condyliennes, qui permettent la flexion, l'extension, l'abduction, l'adduction, la circumduction et des rotations limitées (figure 7.91). La capsule de chaque articulation est renforcée par un **ligament palmaire (plaque palmaire)** et par des **ligaments collatéraux** médiaux et latéraux.

Ligaments métacarpiens transverses profonds

Les trois **ligaments métacarpiens transverses profonds** (figure 7.92) sont des épaisses bandes de tissu conjonctif qui solidarisent les plaques palmaires des articulations métacarpophalangiennes des 2^e, 3^e, 4^e et 5^e doigts entre elles. Ils sont importants car ils solidarisent les têtes des métacarpiens et diminuent les mouvements relatifs de ces os les uns par rapport aux autres.

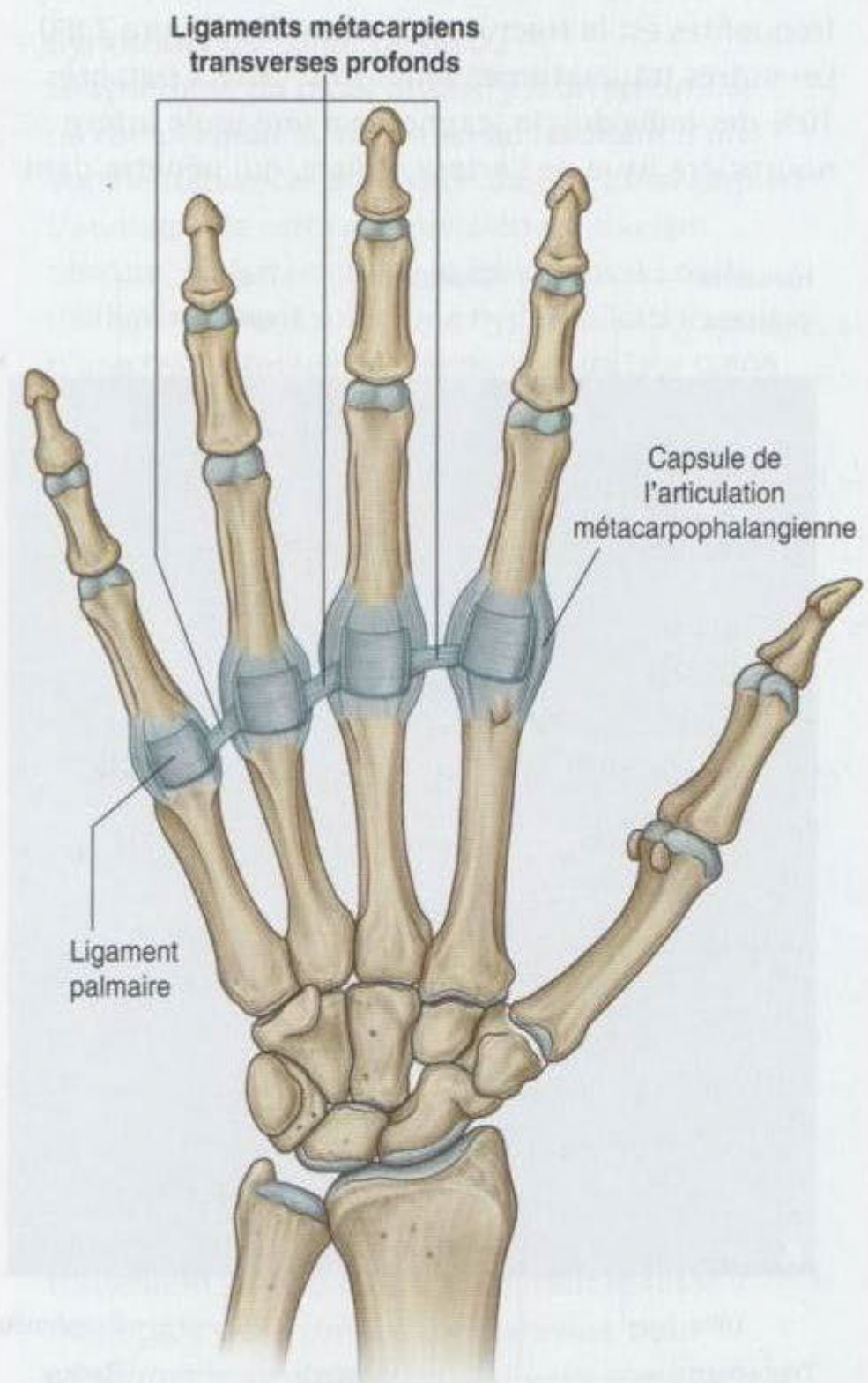


Figure 7.92. Ligaments métacarpiens transverses profonds.

Ces ligaments aident à unifier le squelette de la paume de la main.

Il n'existe pas de ligament métacarpien transverse profond entre la plaque palmaire du pouce et la plaque palmaire de l'index. L'absence de ce ligament et la présence d'une articulation en selle entre le 1^{er} métacarpien et le trapèze permettent la mobilité et le mouvement d'opposition du pouce par rapport aux autres doigts de la main.

Articulations interphalangiennes de la main

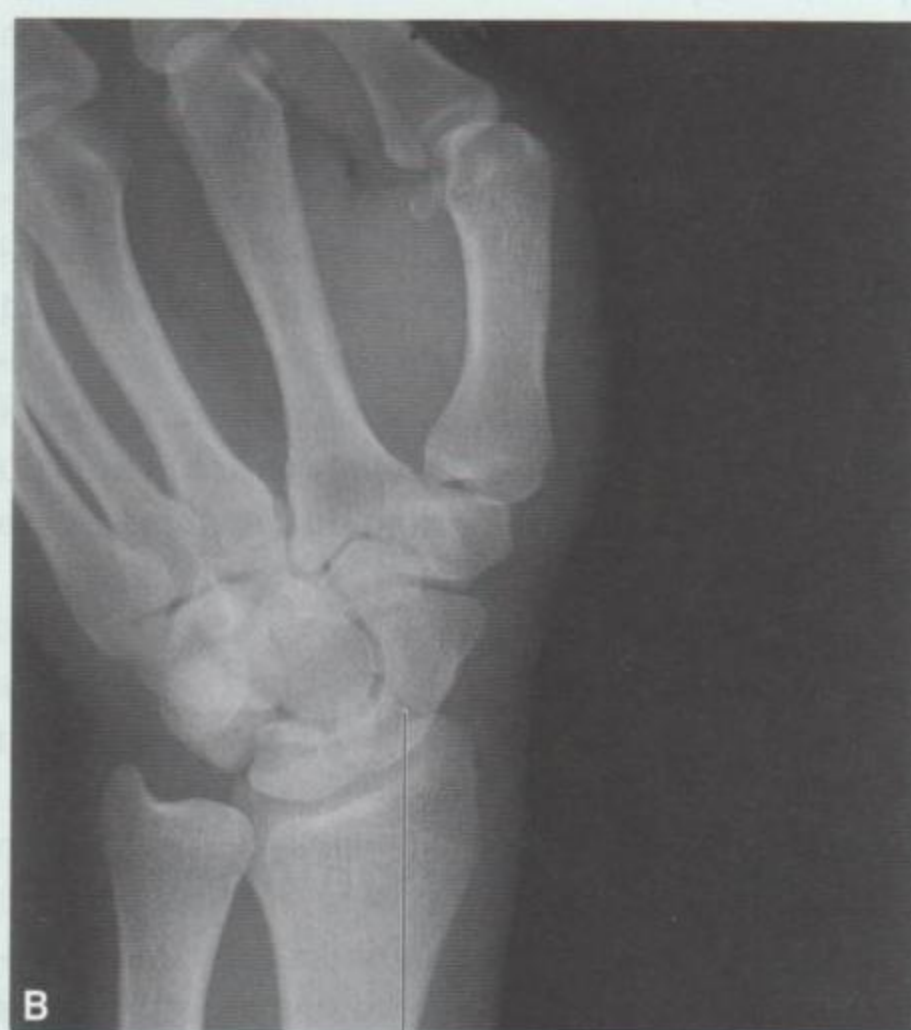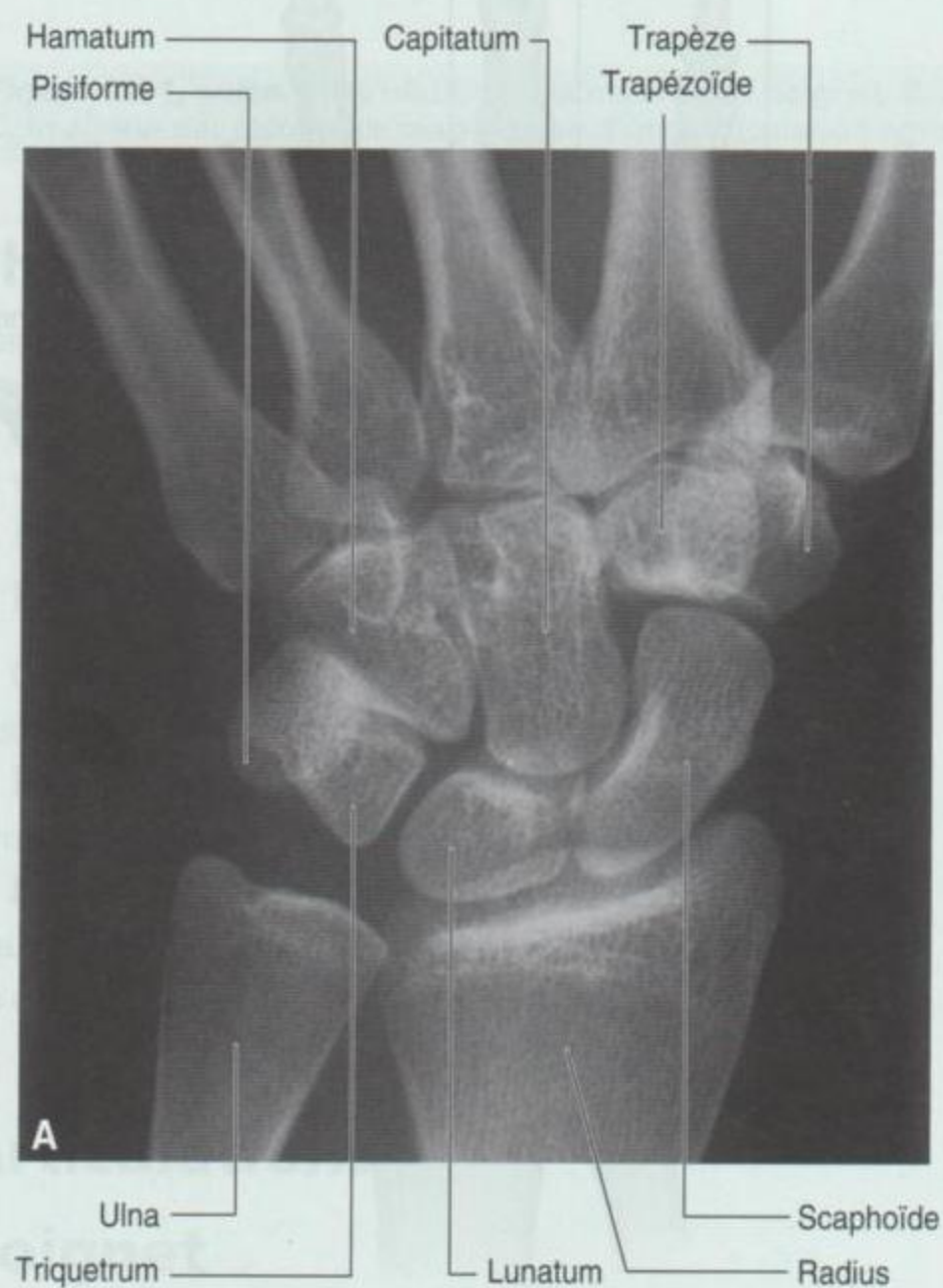Les **articulations interphalangiennes de la main** sont des articulations charnières qui permettent principalement les mouvements de flexion et d'extension. Elles sont renforcées par des **ligaments collatéraux** médiaux et latéraux et par des **ligaments palmaires**.

En clinique

Fracture du scaphoïde et nécrose avasculaire de la partie proximale du scaphoïde

Une des lésions traumatiques carpiennes les plus fréquentes est la fracture du scaphoïde (figure 7.93). Les autres traumatismes sont rares. Chez à peu près 10% des individus, le scaphoïde a une seule artère nourricière issue de l'artère radiale, qui pénètre dans

la partie distale de l'os et chemine jusqu'au pôle proximal. Quand une fracture survient au niveau du col du scaphoïde, le pôle proximal peut être privé de tout apport artériel et dévascularisé. Une nécrose avasculaire peut apparaître. Il est impossible de prévoir quel patient a ce type de vascularisation.



Fracture du scaphoïde

Figure 7.93. Radiographies du poignet (vue de face). **A.** Normale. **B.** Fracture du scaphoïde.

Canal carpien et structures au poignet

Le canal carpien est formé au poignet par le sillon formé par les os du carpe et le rétinaculum des fléchisseurs (figure 7.91).

Le sillon carpien est limité médialement par le pisiforme et le crochet de l'hamatum, et latéralement par les tubercules du scaphoïde et du trapèze.

Le rétinaculum des fléchisseurs est une épaisse bande de tissu conjonctif qui passe en pont sur l'espace entre les bords médial et latéral de l'arche, et transforme le sillon en canal carpien.

Les quatre tendons du fléchisseur profond des doigts, les quatre tendons du fléchisseur superficiel des doigts et le tendon du long fléchisseur du pouce passent à travers ce canal carpien, ainsi que le nerf médian (figure 7.94).

Le rétinaculum des fléchisseurs plaque les tendons contre le plan osseux du poignet et évite qu'ils fassent la corde de l'arc lors de la flexion du poignet.

Les mouvements libres des tendons dans le canal carpien sont facilités par des gaines synoviales qui entourent les tendons. Tous les tendons des fléchisseurs profonds des doigts et tous les tendons des fléchisseurs superficiels des doigts sont entourés par une gaine synoviale commune; une gaine synoviale séparée entoure le tendon du long fléchisseur du pouce. Le nerf médian est situé en avant des tendons dans le canal carpien.

Le tendon du fléchisseur radial du carpe, entouré par une membrane synoviale, passe à travers un compartiment tubulaire séparé, formé par l'insertion latérale du rétinaculum des fléchisseurs aux bords du sillon à la face médiale du tubercule du trapèze.

L'artère ulnaire, le nerf ulnaire et le tendon du long palmaire passent dans la main devant le rétinaculum des fléchisseurs et, donc, ne passent pas à travers le canal carpien (figure 7.94). Le tendon du long palmaire n'est pas entouré par une membrane synoviale.

L'artère radiale passe dorsalement autour du bord latéral du poignet et suit la face externe adjacente du scaphoïde.

Les tendons extenseurs, entourés de leur gaine synoviale, passent dans la main sur les faces médiale, latérale et postérieure du poignet en six compartiments délimités par le rétinaculum des extenseurs (figure 7.94) :

- les tendons de l'extenseur des doigts et de l'extenseur propre de l'index se situent dans des compartiments à la face postérieure du poignet et sont entourés de gaines synoviales;
- les tendons de l'extenseur ulnaire du carpe et de l'extenseur de l'auriculaire ont des compartiments et des gaines synoviales séparés sur le bord médial du poignet;
- les tendons du long abducteur du pouce, du court extenseur du pouce, du long extenseur radial du carpe, du court extenseur radial du carpe et du long extenseur du pouce passent à travers trois compartiments au bord latéral du poignet.

En clinique

Syndrome du canal carpien

Le syndrome du canal carpien est un syndrome de compression du nerf médian résultant d'une augmentation de la pression dans le canal carpien. L'étiologie de cette compression est souvent obscure, mais il semble que les lésions du nerf médian résultent soit d'une hyperutilisation, soit d'une hypertrophie des tendons et de leur gaine synoviale (notamment dans l'arthrite rhumatoïde), soit de la présence de kystes synoviaux venant des articulations du carpe. L'augmentation de la pression dans le canal carpien peut être liée à une congestion veineuse qui provoque un œdème du nerf et une anoxie qui endommage l'endothélium des capillaires du nerf médian.

Typiquement, les patients décrivent des douleurs et des sensations de piqûre d'aiguille dans le territoire sensitif du nerf médian à la main. Une perte de force, une diminution de la sensibilité et une réduction de la masse musculaire au niveau des muscles de l'éminence thénar peuvent aussi être observées. Une percussion douce au niveau du nerf médian (dans la région du rétinaculum des fléchisseurs) peut reproduire ces symptômes (signe de Tinel).

Le traitement initial consiste à réduire l'inflammation et à diminuer les mouvements répétitifs qui produisent ces symptômes. Si ce traitement s'avère inefficace, il faut réaliser une étude de la conduction nerveuse pour confirmer le syndrome canalaire, et envisager une décompression chirurgicale par section du rétinaculum des fléchisseurs.

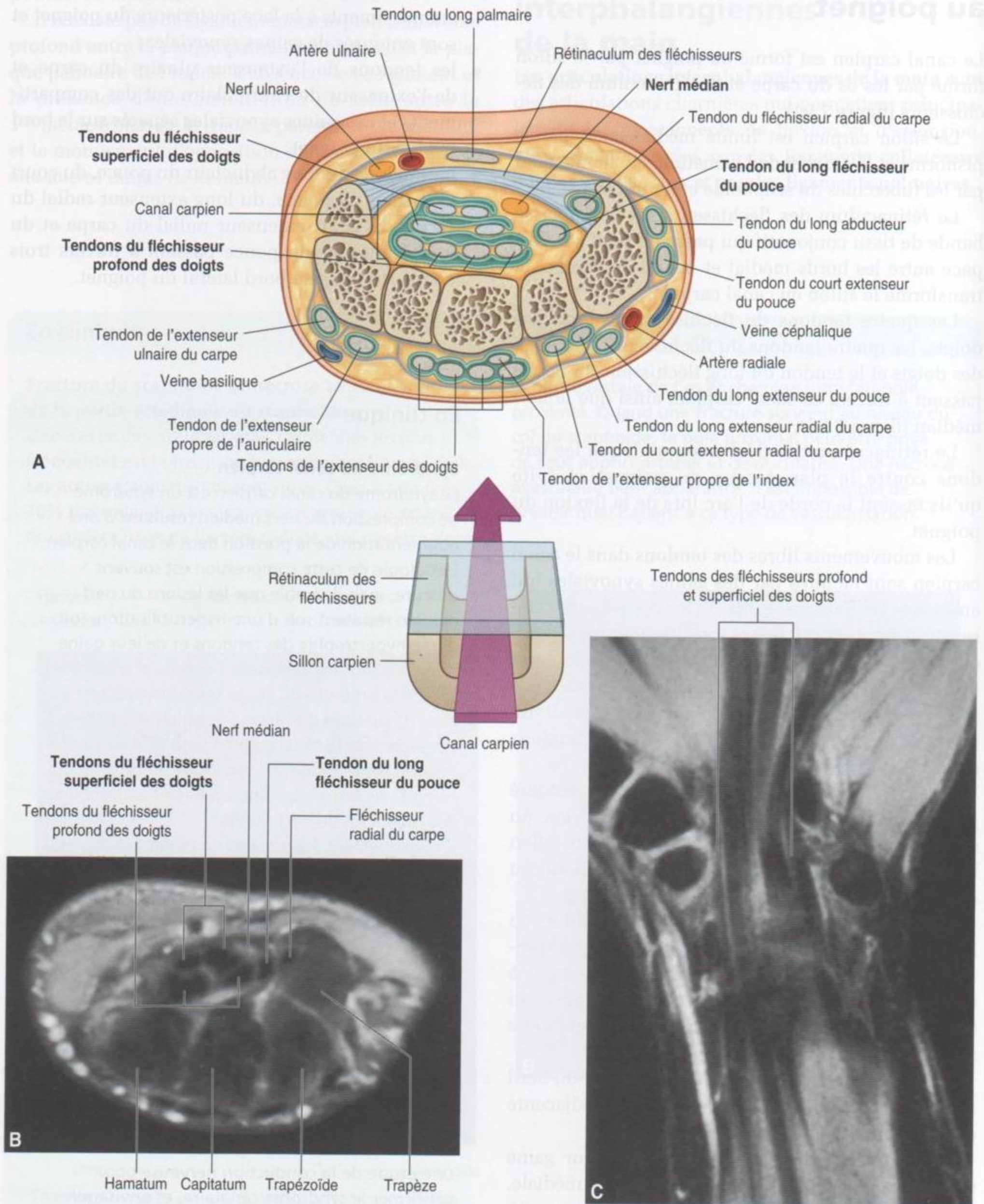


Figure 7.94. Canal carpien. **A.** Structures et rapports. **B.** Imagerie par résonance magnétique d'un poignet normal en coupe axiale. **C.** Imagerie par résonance magnétique d'un poignet normal en coupe coronale.

Aponévrose palmaire

L'**aponévrose palmaire** est une condensation de forme triangulaire du fascia profond qui recouvre la surface de la paume et est ancrée à la peau des régions distales (figure 7.95).

L'apex du triangle est en continuité avec le tendon du long palmaire quand celui-ci est présent; dans les autres cas, il est fixé au rétinaculum des fléchisseurs. À partir de ce point, les fibres se poursuivent jusqu'à la base des doigts vers l'index, le majeur, l'annulaire et l'auriculaire. Les fibres s'étendent moins sur le pouce.

Des fibres transversales croisent les fibres longitudinales qui se prolongent vers les doigts.

Les vaisseaux, les nerfs et les tendons des longs fléchisseurs cheminent sous l'aponévrose palmaire dans la paume.

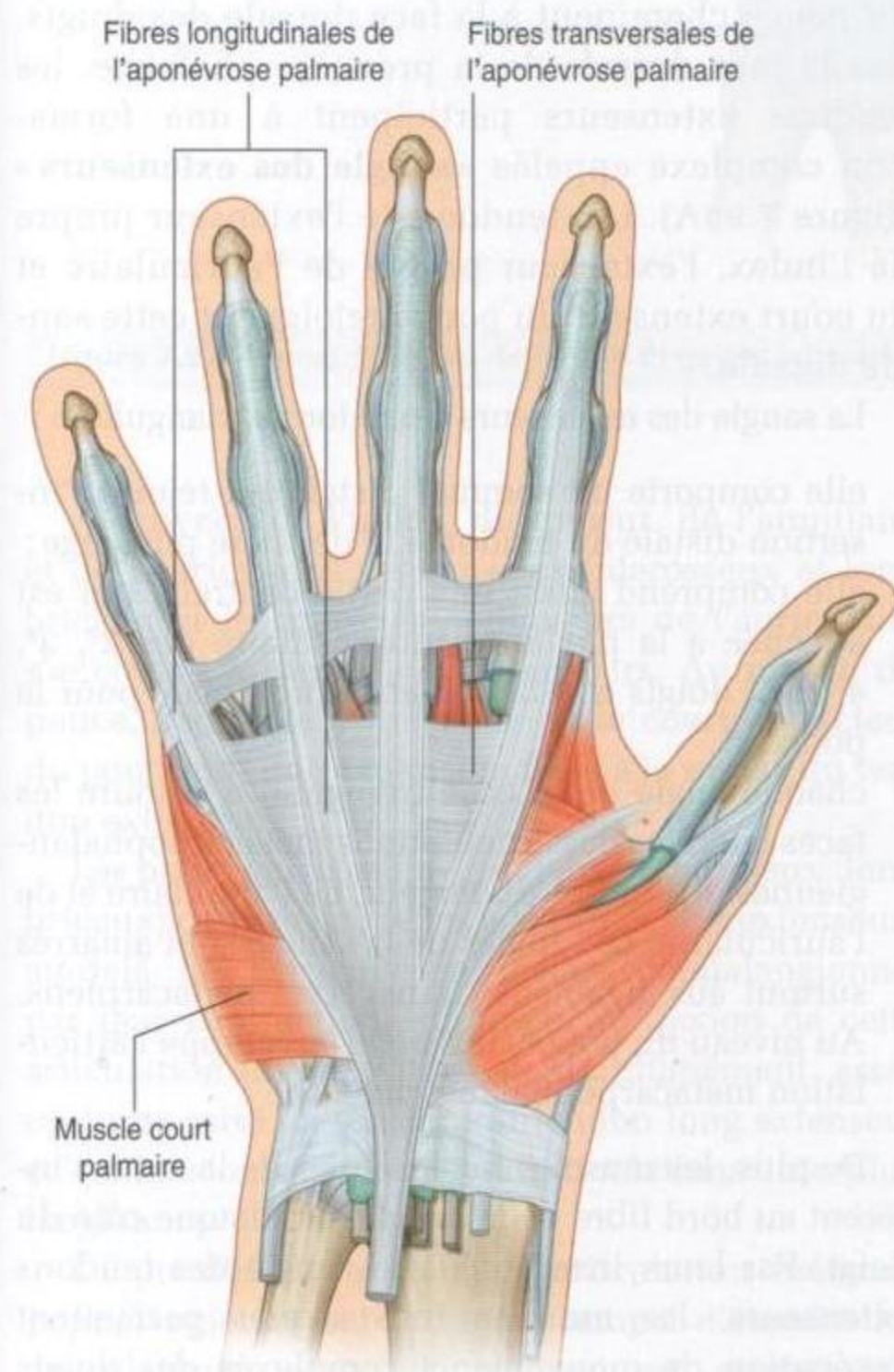


Figure 7.95. Aponévrose palmaire (vue antérieure).

En clinique

Tabatière anatomique

La tabatière anatomique est une importante région clinique. Quand la main est en déviation ulnaire, le scaphoïde devient palpable dans la tabatière anatomique. Cette position permet au clinicien de palper l'os pour déceler une fracture. Le pouls de l'artère radiale peut aussi être palpé dans la tabatière anatomique.

Court palmaire

Le **court palmaire** est un petit muscle intrinsèque de la main, de forme quadrangulaire. Il est sous-cutané et recouvre les muscles hypothénariens, l'artère ulnaire et le rameau superficiel du nerf ulnaire sur le bord médial de la paume (figure 7.95). Il s'insère sur l'aponévrose palmaire et sur le rétinaculum des fléchisseurs, et se termine dans le derme de la peau du bord médial de la main.

Le court palmaire approfondit la paume de la main en tirant la peau vers l'éminence hypothénar.

Le court palmaire est innervé par le rameau superficiel du nerf ulnaire.

Tabatière anatomique

La « tabatière anatomique » est le terme donné à la dépression triangulaire, formée à la face postérolatérale du poignet et au 1^{er} métacarpien, par les tendons extenseurs destinés au pouce (figure 7.96). Historiquement, la poudre de tabac était placée dans cette dépression avant d'être aspirée par le nez. La base du triangle se trouve au niveau du poignet, et l'apex de celui-ci se trouve au niveau du pouce. La tabatière est plus visible quand le pouce est en extension et abduction :

- le bord latéral est formé par les tendons du long abducteur du pouce et du court extenseur du pouce;
- le bord médial est formé par le tendon du long extenseur du pouce;
- le plancher est formé par le scaphoïde et le trapèze ainsi que l'extrémité distale des tendons du long extenseur radial du carpe et du court extenseur radial du carpe.

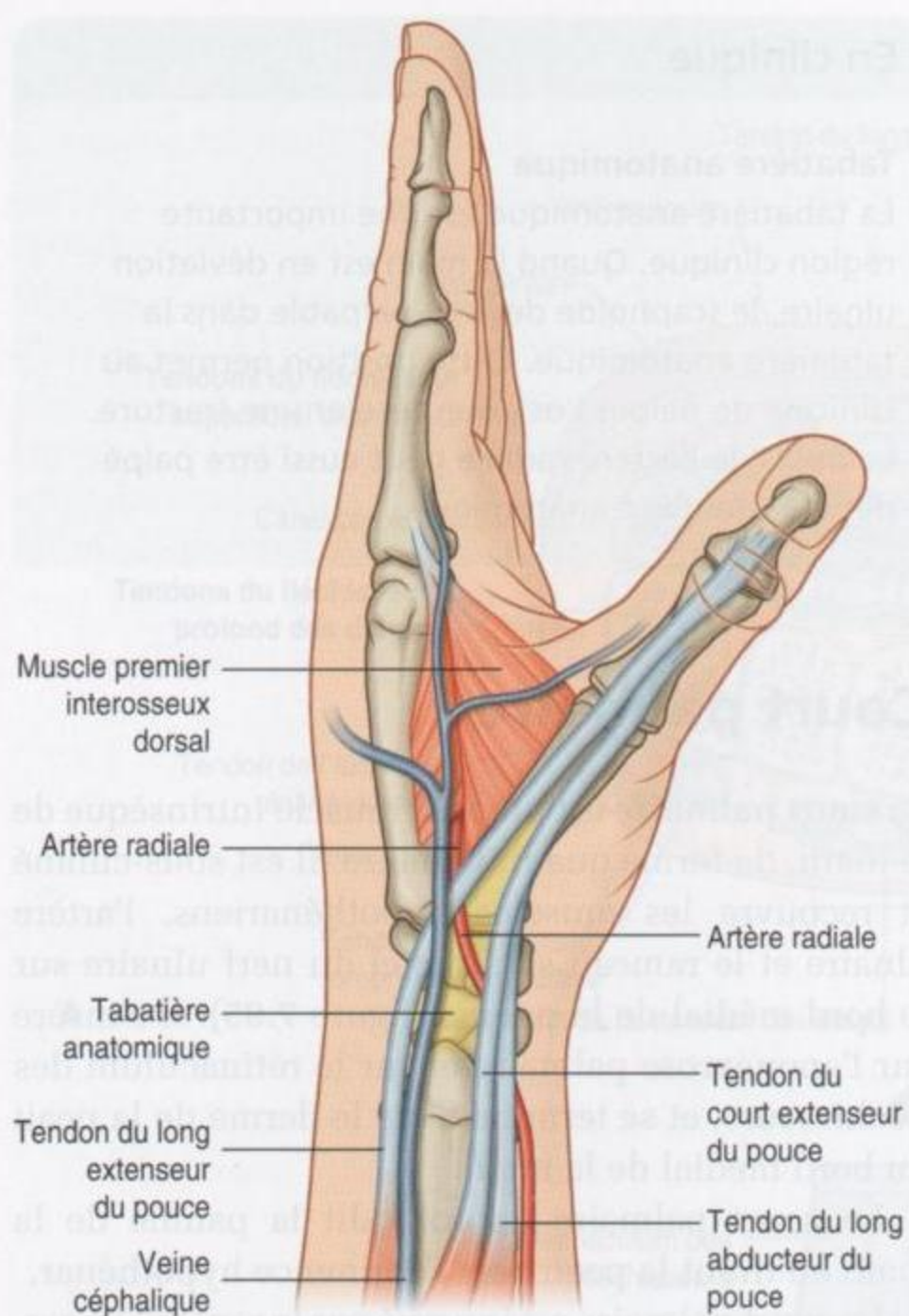


Figure 7.96. Tabatière anatomique.

L'artère radiale passe obliquement à travers la tabatière anatomique, sous les tendons extenseurs du pouce, et repose sur le scaphoïde et le trapèze.

La partie terminale du rameau superficiel du nerf radial passe en sous-cutané au-dessus de la tabatière anatomique, de même que l'origine de la veine céphalique issue de l'arcade veineuse dorsale de la main.

Gaines digitales fibreuses

Après leur sortie du canal carpien, les tendons des fléchisseurs superficiel et profond des doigts traversent la paume, et entrent dans des gaines fibreuses sur la face palmaire des doigts (figure 7.97). Ces gaines fibreuses :

- commencent proximale, devant les articulations métacarpophalangiennes, et s'étendent jusqu'à la partie distale des phalanges ;
- sont formées de fibres arciformes et cruciformes, qui s'attachent en arrière au bord des phalanges et sur les ligaments palmaires au niveau des articulations métacarpophalangiennes et interphalangiennes ;
- maintiennent les tendons contre le plan osseux et leur évitent de faire la corde de l'arc lors de la flexion.

À l'intérieur de chaque canal, les tendons sont entourés d'une gaine synoviale. Les gaines synoviales du pouce et de l'auriculaire sont en continuité avec les gaines synoviales traversant le canal carpien (voir figure 7.94).

Sangle des extenseurs

Les tendons des muscles extenseurs des doigts et du pouce cheminent à la face dorsale des doigts. Sur la face dorsale de la première phalange, les tendons extenseurs participent à une formation complexe appelée « **sangle des extenseurs** » (figure 7.98A). Les tendons de l'extenseur propre de l'index, l'extenseur propre de l'auriculaire et du court extenseur du pouce rejoignent cette sangle dorsale.

La sangle des extenseurs a une forme triangulaire :

- elle comporte un sommet distal, qui rejoint l'insertion distale du tendon à la dernière phalange ;
- elle comprend aussi une partie centrale, qui est attachée à la phalange intermédiaire des 2^e, 3^e, 4^e et 5^e doigts et à la phalange proximale pour le pouce ;
- chaque angle de la base triangulaire entoure les faces latérales des articulations métacarpophalangiennes de l'index, du majeur, de l'annulaire et de l'auriculaire. Les angles de la sangle sont amarrés surtout aux ligaments transverses métacarpiens. Au niveau du pouce, la sangle enveloppe l'articulation métacarpophalangienne.

De plus, les muscles intrinsèques de la main s'insèrent au bord libre de la sangle sur chaque côté du doigt. Par leurs insertions à la sangle des tendons extenseurs, les muscles intrinsèques permettent l'exécution de mouvements complexes des doigts qui ne pourraient être accomplis par les seuls tendons longs des muscles extrinsèques.

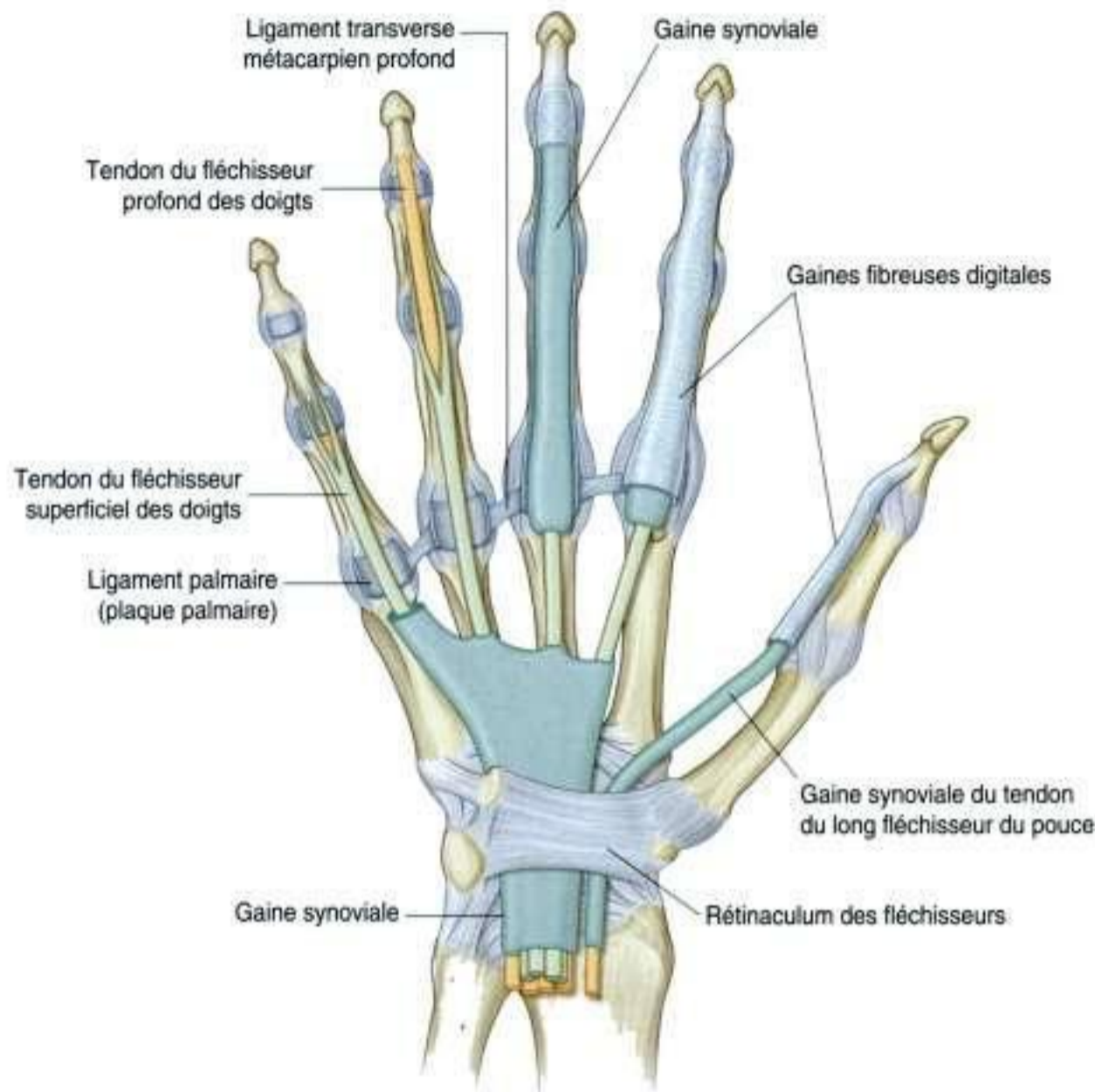


Figure 7.97. Gaines fibreuses des doigts et gaines synoviales de la main.

Au niveau de l'index, du majeur, de l'annulaire et de l'auriculaire, les muscles interosseux et lombricaux et les muscles abducteurs de l'auriculaire s'ancrent à la sangle des extenseurs. Au niveau du pouce, l'adducteur du pouce et le court abducteur du pouce ont une expansion fixée à la sangle du tendon extenseur.

Les petits muscles intrinsèques (interosseux, lombricaux) de la main, reliés à la sangle des extenseurs au-delà de l'articulation métacarpophalangienne, par leur contraction entraînent la flexion de cette articulation (figure 7.98B) et, simultanément, assurent une mise en tension du tendon long extenseur et l'extension des dernières articulations interphalangiennes.

La possibilité de fléchir l'articulation métacarpophalangienne et, en même temps, d'étendre les articulations interphalangiennes est propre aux muscles intrinsèques de la main par l'intermédiaire de la sangle des extenseurs (figure 7.98C).

Muscles

Les muscles intrinsèques jouent un rôle essentiel dans l'indépendance fonctionnelle des doigts. Les muscles intrinsèques de la main sont l'adducteur du pouce, les interosseux, les thénariens, les hypothénariens, le court palmaire et les muscles lombricaux (figures 7.99 à 7.103). À l'inverse des muscles extrinsèques qui sont originaires de l'avant-bras et s'insèrent sur la main et dont la fonction est essentiellement la prise de force, les muscles intrinsèques, situés entièrement dans la main, assurent l'exécution des mouvements précis des doigts et du pouce.

Tous les muscles intrinsèques de la main sont innervés par le rameau profond du nerf ulnaire, à l'exception des trois muscles thénariens et des deux lombricaux latéraux, qui sont innervés par le nerf médian. Les muscles intrinsèques sont, de manière prédominante, innervés par le segment spinal T1 avec une contribution de C8.

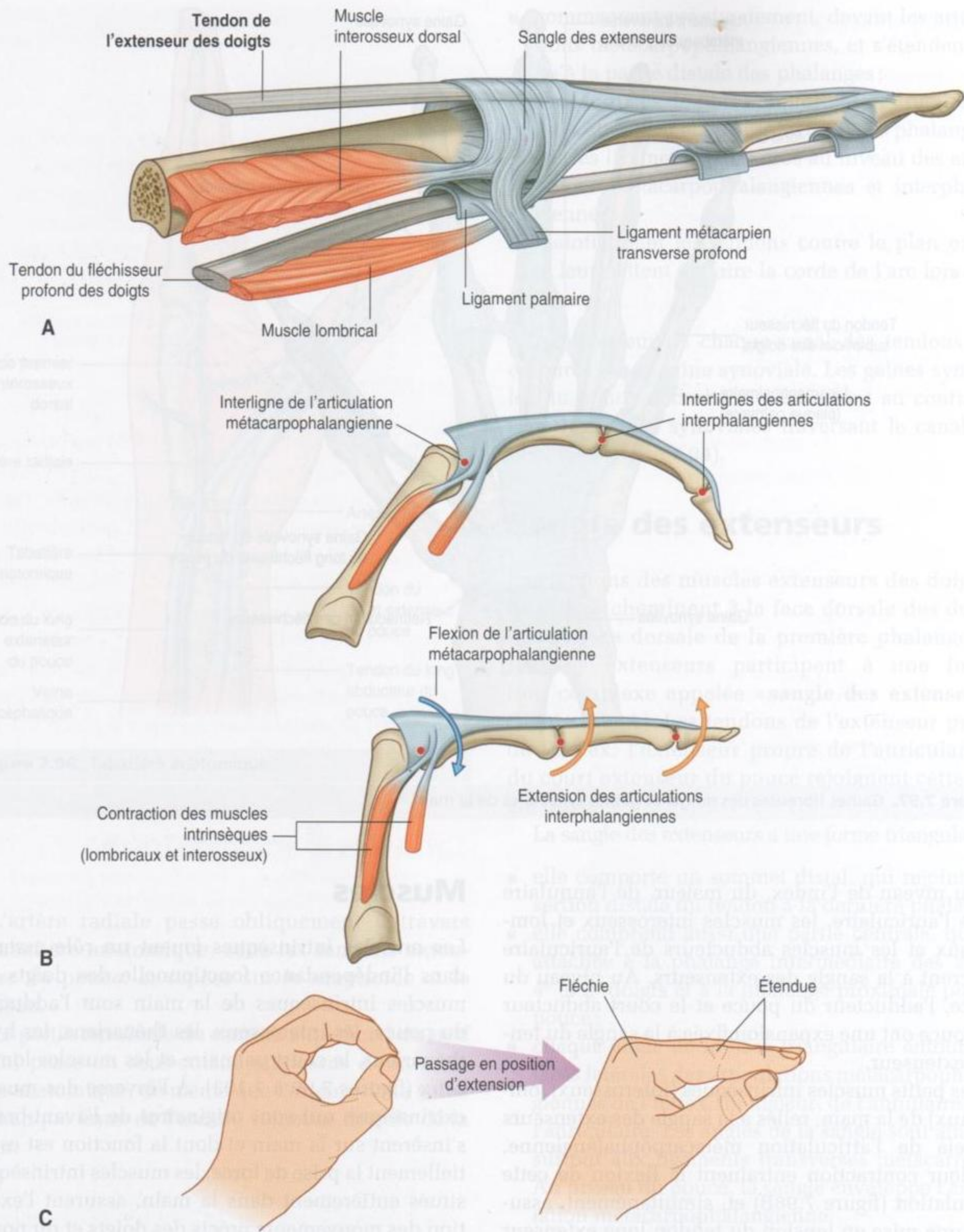


Figure 7.98. Sangle des extenseurs.

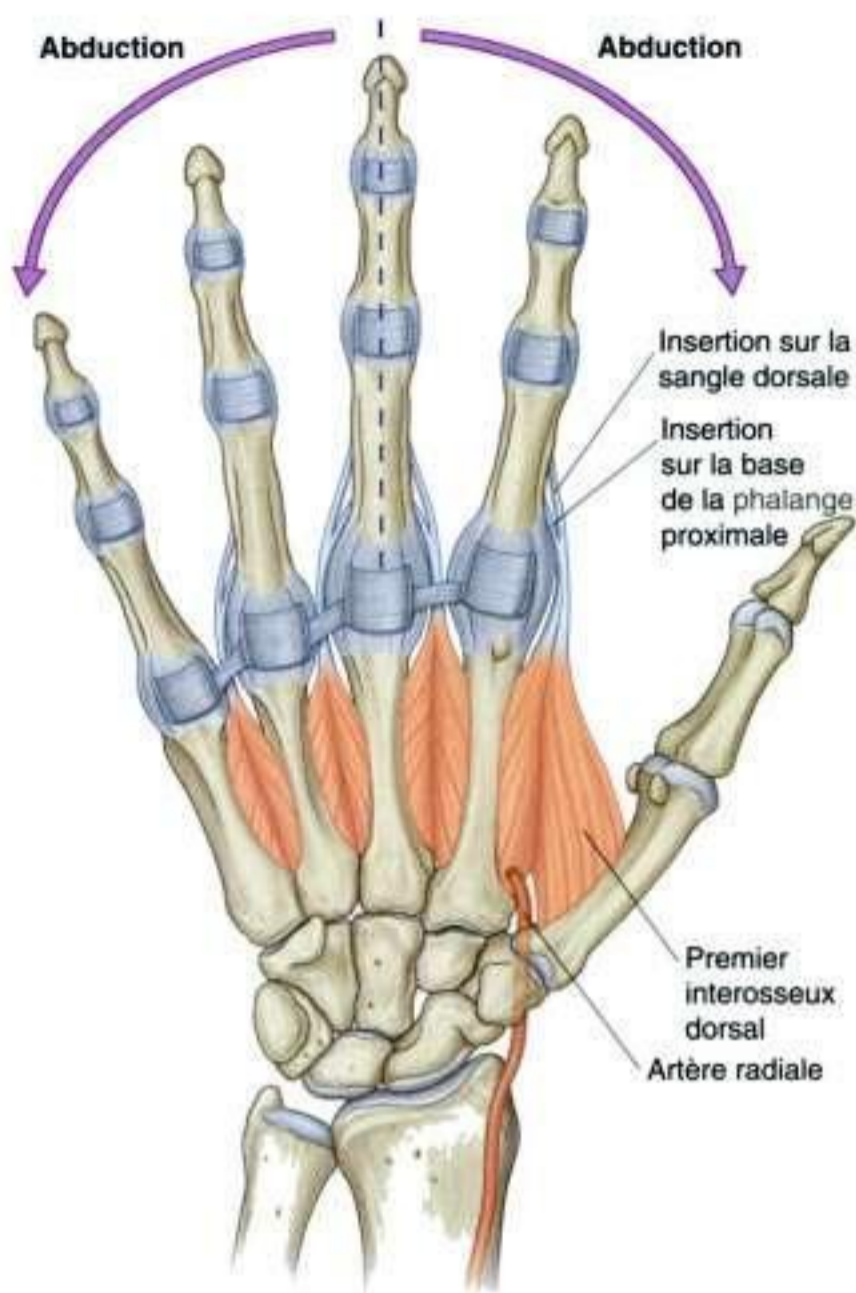


Figure 7.99. Interosseux dorsal (vue palmaire).

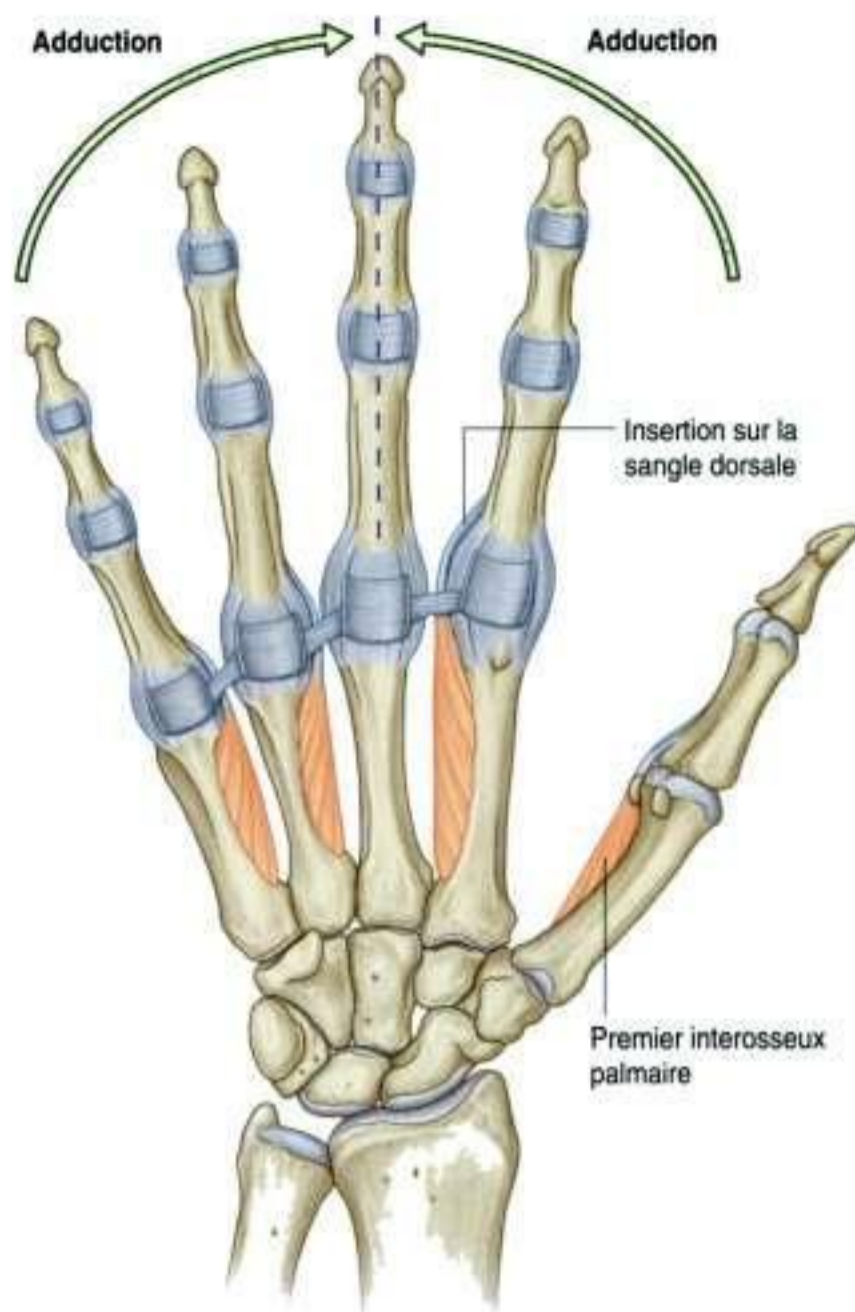


Figure 7.100. Interosseux palmaire (vue palmaire).

Les muscles interosseux sont localisés entre les métacarpiens où ils s'insèrent (figures 7.99 et 7.100). Ils se fixent au niveau des phalanges proximales de chaque doigt et à la sangle des extenseurs. Ils sont divisés en deux groupes, les interosseux dorsaux et les inter-osseux palmaires. Tous les interosseux sont innervés par le rameau profond du nerf ulnaire. Ensemble, les interosseux réalisent l'abduction et l'adduction des doigts, et contribuent aux mouvements complexes de flexion et d'extension grâce à la sangle des extenseurs.

Interosseux dorsaux

Les **interosseux dorsaux** sont les muscles les plus postérieurs des muscles intrinsèques et peuvent être palpés sur la face dorsale de la main (figure 7.99). Il existe quatre muscles interosseux dorsaux bipennés,

formés chacun de deux chefs qui s'insèrent sur les diaphyses des métacarpiens voisins (figure 7.99). Chaque muscle se termine sur la base de la phalange proximale et sur la sangle des extenseurs du même doigt.

Les tendons des interosseux dorsaux passent en arrière des ligaments métacarpiens transverses profonds :

- le muscle premier interosseux dorsal est plus volumineux et s'insère sur le bord latéral de l'index ;
- le deuxième et le troisième interosseux dorsaux s'insèrent respectivement sur les bords médial et latéral du majeur ;
- le quatrième interosseux dorsal s'insère sur le bord médial de l'annulaire.

En plus de leurs rôles de fléchisseur de la première phalange et d'extenseur des deux autres par la

sangle des extenseurs, les interosseux dorsaux sont des abducteurs importants de l'index, du majeur et de l'annulaire, au niveau de l'articulation métacarpophalangienne (tableau 7.15).

Le majeur peut se porter en abduction médiale-ment ou latéralement par rapport à l'axe longitudinal passant par le majeur grâce à l'insertion des interosseux dorsaux de chaque côté du doigt.

Tableau 7.15 Muscles intrinsèques de la main.

Muscles	Origine	Terminaison	Innervation	Fonction
Court palmaire	Aponévrose palmaire et rétinaculum des fléchisseurs	Derme de la peau du bord médial de la main	Rameau superficiel du nerf ulnaire (C8, T1)	Augmente le serrage
Interosseux dorsaux (quatre muscles)	Bords adjacents des métacarpiens	Sangle des extenseurs et base de la phalange proximale de l'index, du majeur et de l'annulaire	Rameau profond du nerf ulnaire (C8, T1)	Abduction de l'index, du majeur et de l'annulaire au niveau des articulations métacarpophalangiennes
Interosseux palmaires (quatre muscles)	Bords des métacarpiens	Sangle des extenseurs du pouce, de l'index, de l'annulaire et de l'auriculaire, et phalange proximale du pouce	Rameau profond du nerf ulnaire (C8, T1)	Adduction du pouce, de l'index, de l'annulaire et de l'auriculaire au niveau des articulations métacarpophalangiennes
Adducteur du pouce	Chef transversal : 3 ^e métacarpien; chef oblique : capitatum et bases des 2 ^e et 3 ^e métacarpiens	Base de la phalange proximale et sangle des extenseurs	Rameau profond du nerf ulnaire (C8, T1)	Adduction du pouce
Lombriques (quatre muscles)	Tendons des fléchisseurs digitaux profonds	Sangle des extenseurs de l'index, de l'annulaire, du majeur et de l'auriculaire	Deux rameaux médiaux issus du rameau profond du nerf ulnaire; deux rameaux latéraux issus du rameau profond du nerf médian	Fléchisseurs au niveau des articulations métacarpophalangiennes et extenseurs des articulations interphalangiennes
Muscles thénariens				
Opposant du pouce	Tubercule du trapèze et rétinaculum des fléchisseurs	Bord latéral et face adjacente palmaire du 1 ^{er} métacarpien	Rameau récurrent du nerf médian (C8, T1)	Rotateur médial du pouce
Court abducteur du pouce	Tubercules du scaphoïde et du trapèze et rétinaculum des fléchisseurs adjacent	Phalange proximale et sangle des extenseurs du pouce	Rameau récurrent du nerf médian (C8, T1)	Abducteur du pouce au niveau de l'articulation métacarpophalangienne
Court fléchisseur du pouce	Tubercule du trapèze et rétinaculum des fléchisseurs	Phalange proximale du pouce	Rameau récurrent du nerf médian (C8, T1)	Fléchisseur du pouce au niveau de l'articulation métacarpophalangienne
Muscles hypothénariens				
Opposant de l'auriculaire	Crochet de l'hamatum et rétinaculum des fléchisseurs	Bord médial du 5 ^e métacarpien	Rameau profond du nerf ulnaire (C8, T1)	Rotateur latéral du 5 ^e métacarpien
Court abducteur de l'auriculaire	Pisiforme, ligament pisohamatal et tendon du fléchisseur ulnaire du carpe	Phalange proximale de l'auriculaire	Rameau profond du nerf ulnaire (C8, T1)	Abducteur de l'auriculaire au niveau de l'articulation métacarpophalangienne
Court fléchisseur de l'auriculaire	Crochet de l'hamatum et rétinaculum des fléchisseurs	Phalange proximale de l'auriculaire	Rameau profond du nerf ulnaire (C8, T1)	Fléchisseur de l'auriculaire au niveau de l'articulation métacarpophalangienne

Le pouce et l'auriculaire ont leurs propres abducteurs parmi les muscles thénariens et hypothénariens et n'ont pas de muscles interosseux dorsaux.

L'artère radiale passe entre les deux chefs du muscle premier interosseux dorsal au niveau de la tabatière anatomique sur le bord dorsolatéral du poignet, puis plonge profondément dans la paume.

Interosseux palmaires

Les quatre **interosseux palmaires**, antérieurs aux interosseux dorsaux, sont des muscles formés d'un seul chef originaire du métacarpien du doigt avec lequel chacun d'entre eux est associé (figure 7.100).

Le premier interosseux palmaire naît du bord médial de la face palmaire du 1^{er} métacarpien et s'insère sur la base de la phalange proximale du pouce et sur la sangle des extenseurs. Un os sésamoïde se trouve souvent dans le tendon à la base de la phalange.

Le deuxième interosseux palmaire naît du bord médial de la face palmaire du 2^e métacarpien et s'insère sur le bord médial de l'expansion dorsale de l'index.

Les troisième et quatrième interosseux palmaires naissent des faces latérales des 4^e et 5^e métacarpiens et s'insèrent sur le bord latéral de la sangle des extenseurs.

Comme les tendons des interosseux dorsaux, les tendons des interosseux palmaires passent en arrière des ligaments métacarpiens transverses.

Les interosseux palmaires permettent l'adduction du pouce, de l'index, de l'annulaire et de l'auriculaire, en considérant l'axe passant par le majeur. Les mouvements se font au niveau de l'articulation métacarpophalangienne. Les muscles peuvent aussi produire des mouvements complexes de flexion et d'extension grâce à leurs insertions sur la sangle des extenseurs (tableau 7.15).

Adducteur du pouce

L'**adducteur du pouce** est un gros muscle triangulaire en avant du plan interosseux. Il croise la paume (figure 7.101) et est formé de deux chefs :

- un **chef transverse**, qui s'insère sur le bord antérieur de la diaphyse du 3^e métacarpien ;
- un **chef oblique**, qui s'insère sur le capitatum et la base des 2^e et 3^e métacarpiens adjacents.

Les deux chefs convergent latéralement pour former un tendon contenant souvent un os sésamoïde,

qui se termine sur le bord médial de la phalange proximale du pouce et sur la sangle de l'extenseur.

L'artère radiale passe d'arrière en avant entre les deux chefs du muscle, et entre dans le plan profond de la paume pour former l'arcade artérielle palmaire profonde.

L'adducteur du pouce est un puissant muscle du pouce qui oppose ce dernier au reste des doigts pour la prise des objets (tableau 7.15).

Muscles thénariens

Les trois muscles thénariens (opposant du pouce, court fléchisseur du pouce et court abducteur du pouce) participent au mouvement d'opposition du pouce avec les autres doigts (figure 7.102). Ils forment une proéminence musculaire (**éminence thénar**) sur la face latérale de la paume à la base du pouce.

Les muscles thénariens sont innervés par le rameau récurrent du nerf médian.

Opposant du pouce

Le muscle **opposant du pouce** est le plus gros des muscles thénariens et il est situé plus profondément que les deux autres (figure 7.102). Il s'insère sur le tubercule du trapèze et sur le rétinaculum des fléchisseurs adjacent. Il se termine tout le long du bord latéral et de la face palmaire adjacente du 1^{er} métacarpien.

L'opposant du pouce permet la rotation et la flexion du 1^{er} métacarpien sur le trapèze et amène la pulpe du pouce en regard des pulpes des autres doigts (tableau 7.15).

Court abducteur du pouce

Le muscle **court abducteur du pouce** recouvre l'opposant du pouce et est proximal au muscle court fléchisseur du pouce (figure 7.102). Il s'insère sur les tubercules du scaphoïde et du trapèze et sur le rétinaculum des fléchisseurs adjacent. Il se termine sur le bord latéral de la base de la phalange proximale du pouce et sur la sangle de l'extenseur.

Le muscle court abducteur du pouce assure l'abduction du pouce, principalement au niveau de l'articulation métacarpophalangienne du pouce. Son action est plus apparente quand le pouce est en abduction maximale, et que la phalange proximale est portée hors de la ligne axiale qui passe par le métacarpien (tableau 7.15).

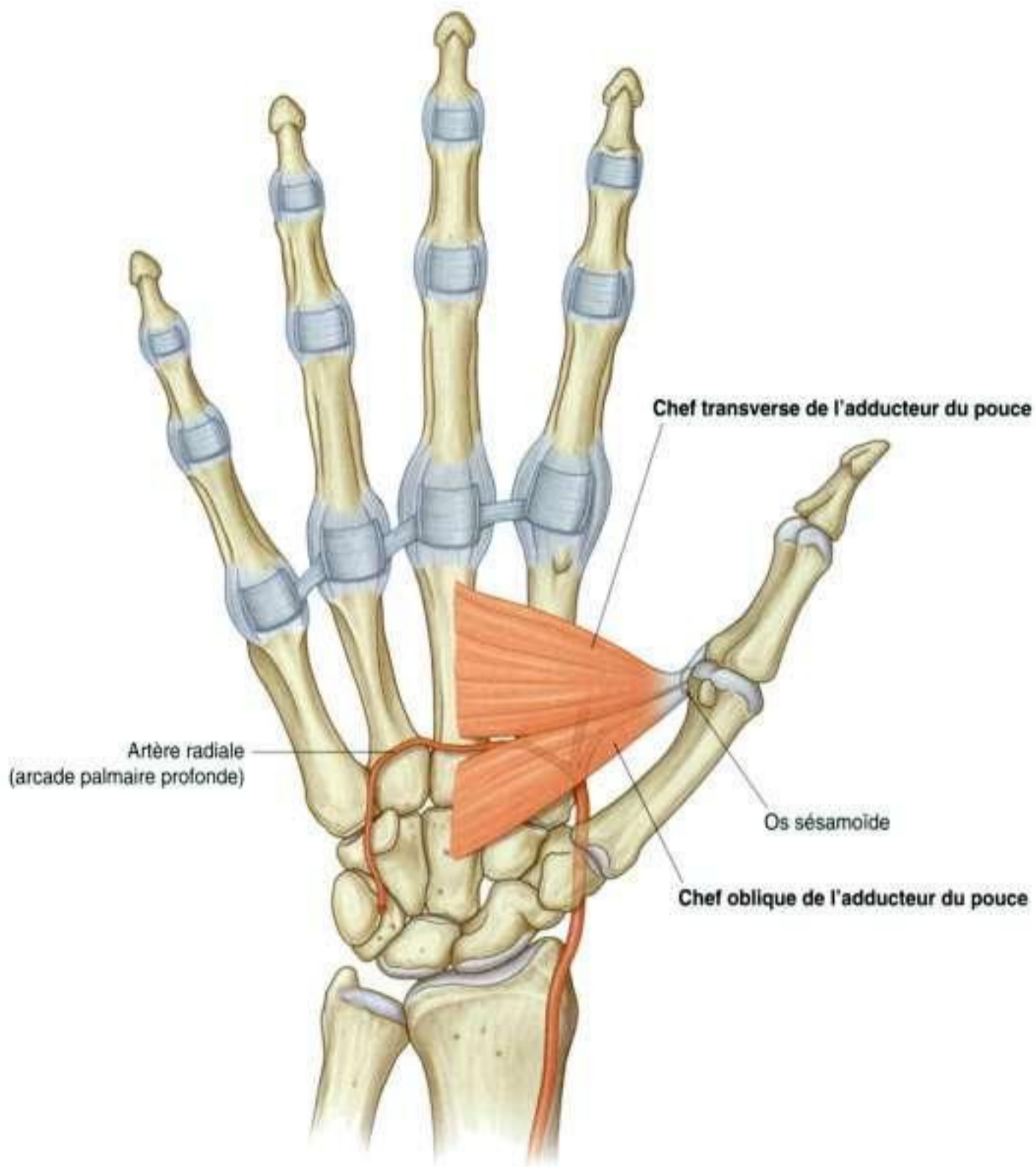


Figure 7.101. Adducteur du pouce.

Court fléchisseur du pouce

Le muscle **court fléchisseur du pouce** est distal au muscle court abducteur du pouce (figure 7.102). Il s'insère principalement sur le tubercule du trapèze et sur le rétinaculum des fléchisseurs adjacent, mais il peut aussi avoir une insertion plus profonde sur les autres os carpiens et ligaments voisins. Il se termine sur la face latérale de la base de la phalange proximale du pouce. Le tendon contient souvent un os sésamoïde.

Le court fléchisseur du pouce fléchit l'articulation métacarpophalangienne du pouce (tableau 7.15).

Muscles hypothénariens

Les muscles hypothénariens (opposant de l'auriculaire, abducteur de l'auriculaire et fléchisseur de l'auriculaire) forment une saillie musculaire (**éminence hypothénar**) au bord médial de la paume à la base de l'auriculaire (figure 7.102). Les muscles hypothénariens sont identiques dans leur nom et leur organisation aux muscles thénariens.

À l'inverse des muscles thénariens, les muscles hypothénariens sont innervés par le rameau profond du nerf ulnaire et non par le rameau récurrent du nerf médian.

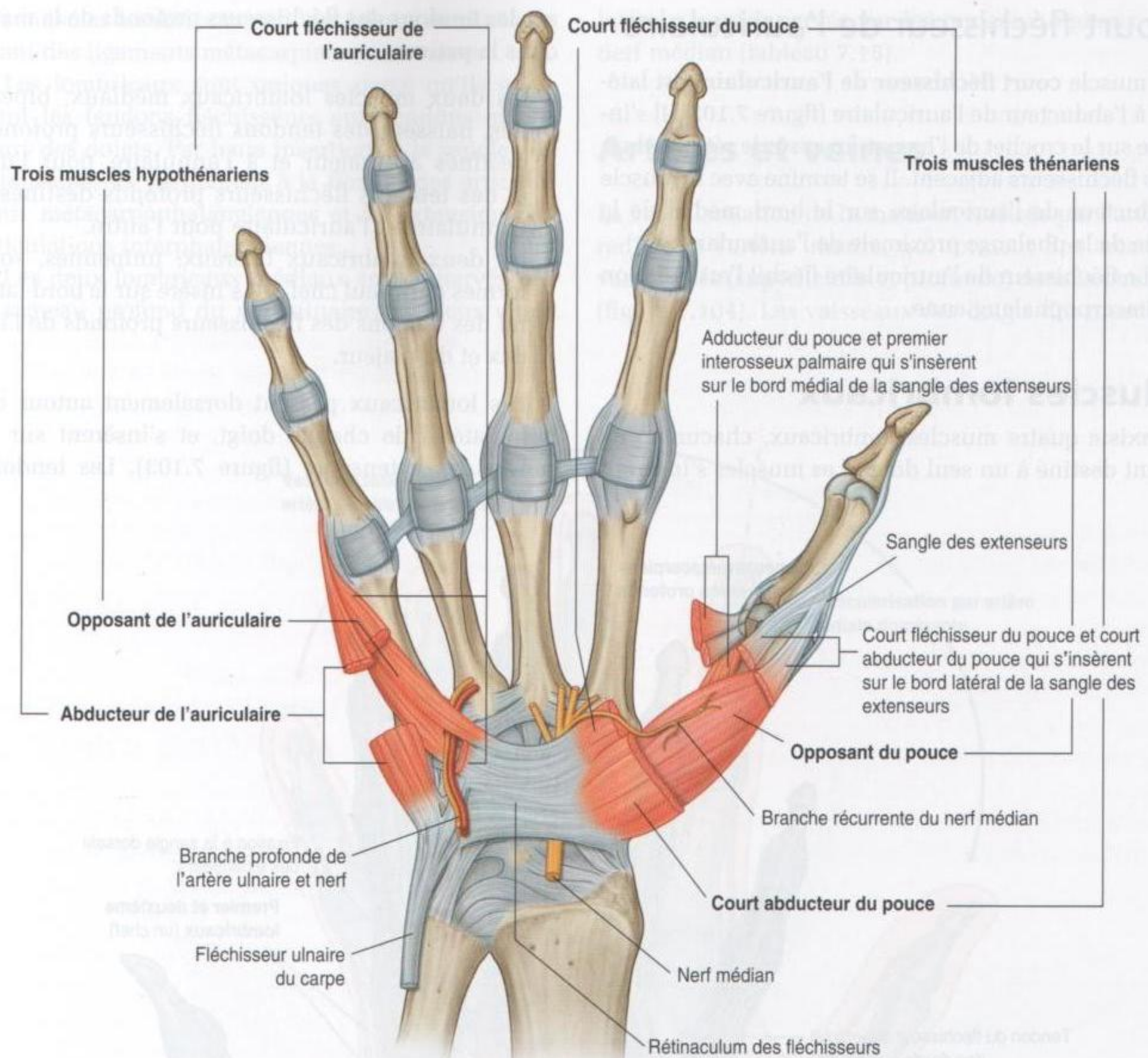


Figure 7.102. Muscles thénariens et hypothénariens.

Opposant de l'auriculaire

Le muscle **opposant de l'auriculaire** est situé plus profondément que les deux autres muscles hypothénariens (figure 7.102). Il s'insère sur le crochet de l'hamatum et sur le rétinaculum des fléchisseurs adjacent, et se termine sur le bord médial et la face palmaire adjacente du 5^e métacarpien. Sa base est pénétrée par le rameau profond du nerf ulnaire et par l'artère ulnaire.

L'opposant de l'auriculaire permet la rotation du 5^e métacarpien dans la paume. Néanmoins, le mouvement est beaucoup moins important que du côté du pouce, car l'articulation carpométacarpienne est

plus simple et le ligament métacarpien transverse profond amarre la tête du 5^e métacarpien à l'annulaire (tableau 7.15).

Abducteur de l'auriculaire

Le muscle **abducteur de l'auriculaire** recouvre l'opposant de l'auriculaire (figure 7.102). Il s'insère sur le pisiforme, le ligament pishamatal et le tendon terminal du fléchisseur ulnaire du carpe. Il se termine sur le bord médial de la base de la phalange proximale de l'auriculaire et sur la sangle des extenseurs.

Le muscle court abducteur de l'auriculaire est le principal abducteur de l'auriculaire (tableau 7.15).

Court fléchisseur de l'auriculaire

Le muscle **court fléchisseur de l'auriculaire** est latéral à l'abducteur de l'auriculaire (figure 7.102). Il s'insère sur le crochet de l'hamatum et sur le rétinaculum des fléchisseurs adjacent. Il se termine avec le muscle abducteur de l'auriculaire sur le bord médial de la base de la phalange proximale de l'auriculaire.

Le fléchisseur de l'auriculaire fléchit l'articulation métacarpophalangienne.

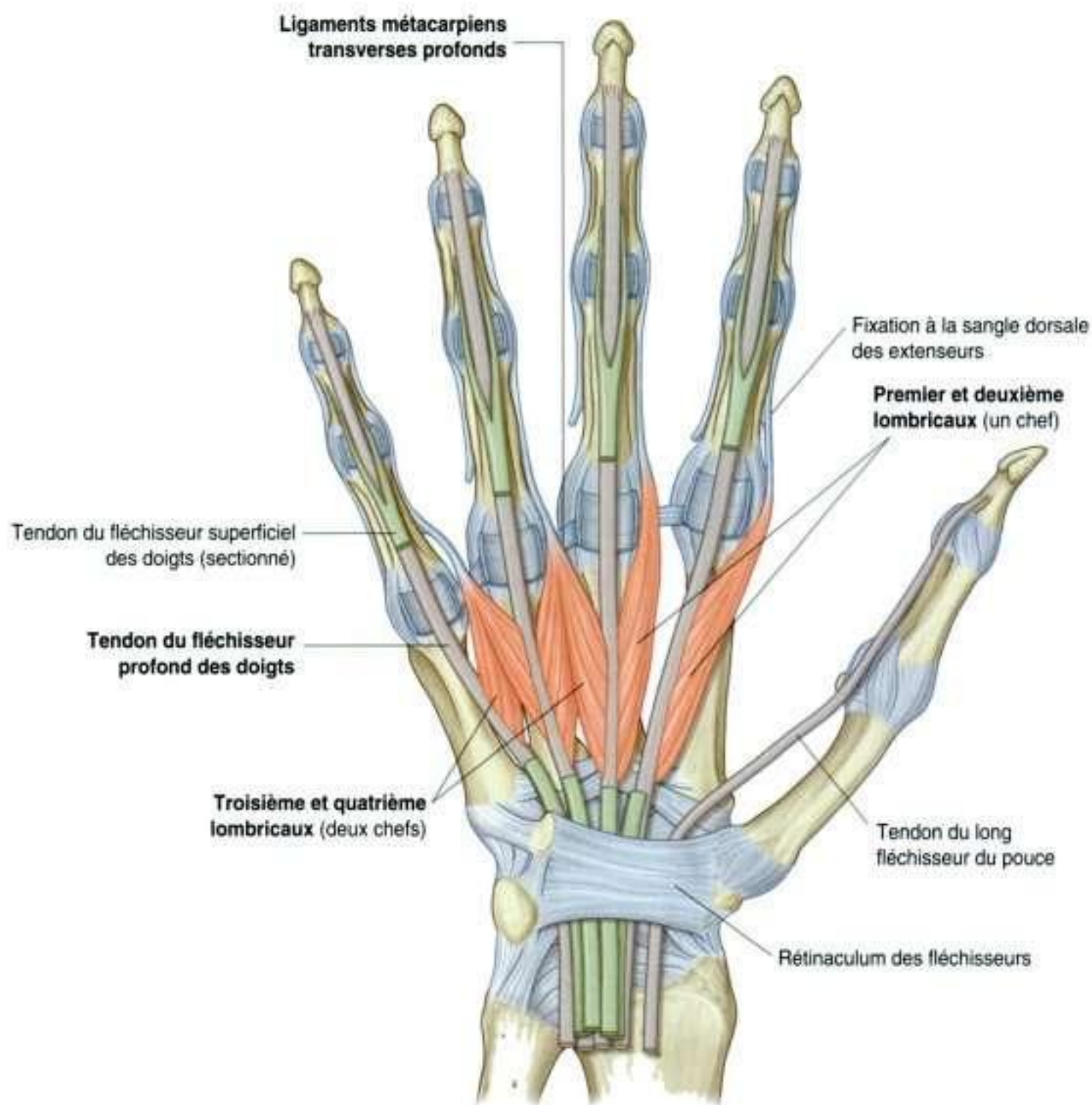
Muscles lombricaux

Il existe quatre muscles lombricaux, chacun d'eux étant destiné à un seul doigt. Les muscles s'insèrent

sur les tendons des fléchisseurs profonds de la main dans la paume :

- les deux muscles lombricaux médiaux, bipennés, naissent des tendons fléchisseurs profonds destinés au majeur et à l'annulaire pour l'un, et des tendons fléchisseurs profonds destinés à l'annulaire et l'auriculaire pour l'autre.
- les deux lombricaux latéraux, unipennés, sont formés d'un seul chef qui s'insère sur le bord latéral des tendons des fléchisseurs profonds de l'index et du majeur.

Les lombricaux passent dorsalement autour du bord latéral de chaque doigt, et s'insèrent sur la sangle des extenseurs (figure 7.103). Les tendons



des muscles lombricaux sont antérieurs et situés en avant des ligaments métacarpiens transverses.

Les lombricaux sont uniques parce qu'ils associent les tendons fléchisseurs aux tendons extenseurs des doigts. Par leurs insertions à la sangle des extenseurs, ils participent à la flexion des articulations métacarpophalangiennes et à l'extension des articulations interphalangiennes.

Les deux lombricaux médiaux sont innervés par le rameau profond du nerf ulnaire; les deux chefs

latéraux sont innervés par les rameaux digitaux du nerf médian (tableau 7.15).

Artères et veines

La vascularisation de la main est réalisée par l'artère radiale et l'artère ulnaire, qui forment des arcades vasculaires (superficielle et profonde) dans la paume (figure 7.104). Les vaisseaux des doigts des muscles

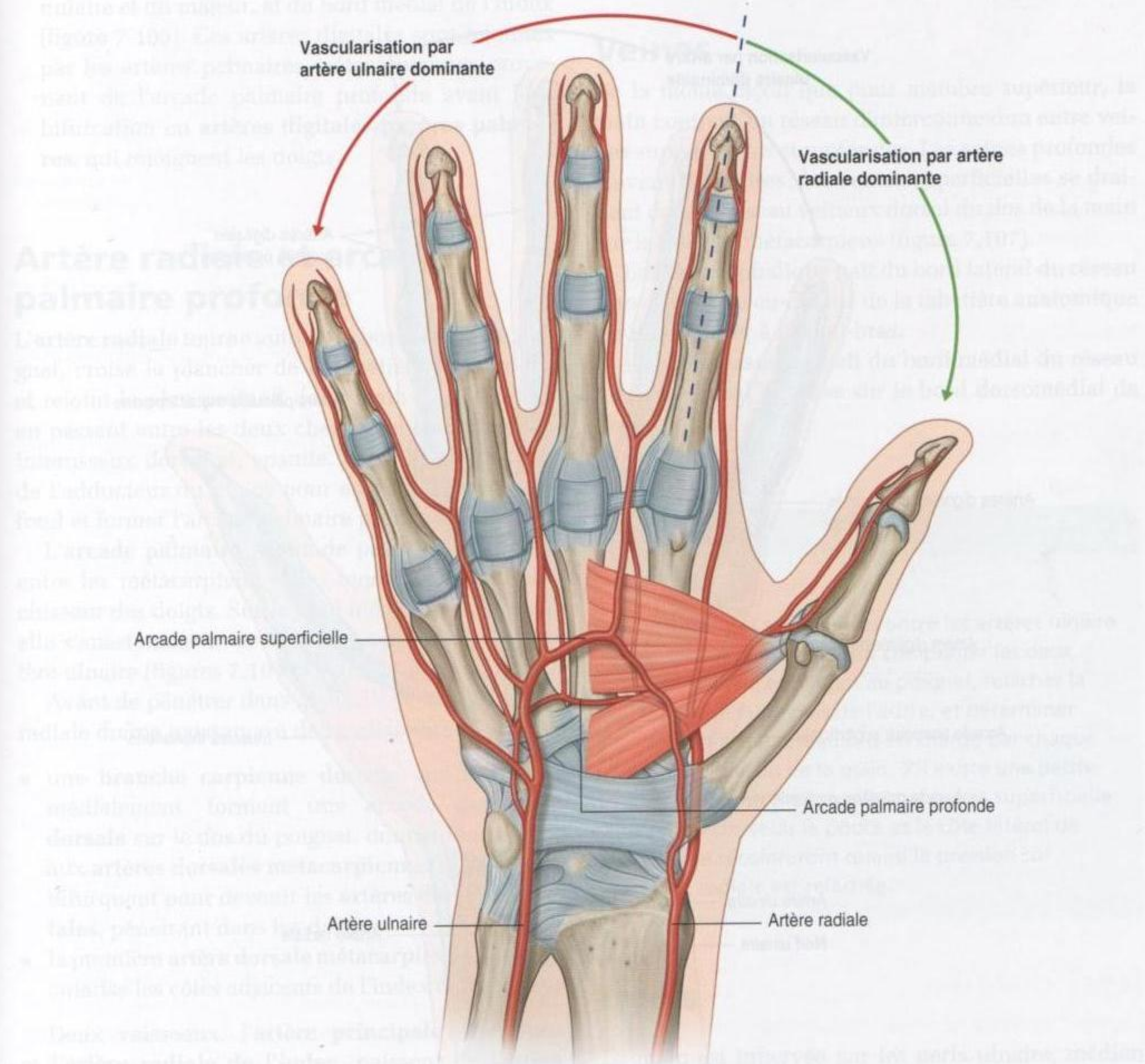


Figure 7.104. Vascularisation artérielle de la main.

et des articulations sont issus de ces deux arcades et de leurs branches :

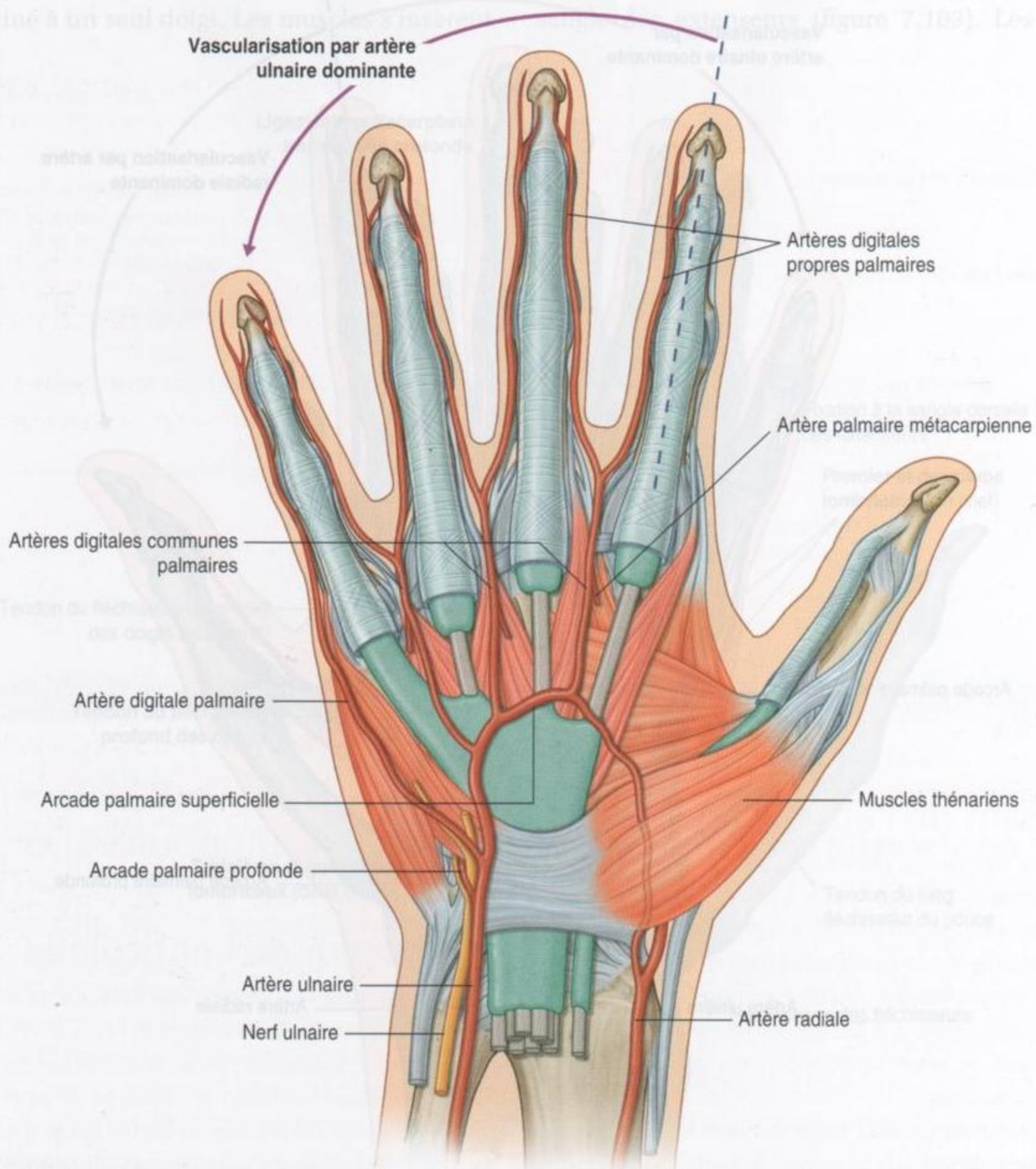
- l'artère radiale contribue à la vascularisation du pouce et du bord latéral de l'index;
- les autres doigts et le bord médial de l'index sont vascularisés par l'artère ulnaire.

Artère ulnaire et arcade palmaire superficielle

L'artère ulnaire et le nerf ulnaire entrent dans la main au bord médial du poignet (figure 7.105).

L'artère chemine entre le muscle court palmaire et le rétinaculum des fléchisseurs, et est en dehors du nerf ulnaire et du pisiforme. Distalement, l'artère ulnaire est en dedans du crochet de l'hamatum; ensuite, elle vire latéralement à travers la paume de la main pour former l'**arcade palmaire superficielle**, qui est en avant des tendons longs fléchisseurs des doigts et juste sous l'aponévrose palmaire. Au bord latéral de la paume, l'arcade s'anastomose avec une branche de l'artère radiale.

Une des branches de l'artère ulnaire dans la main est la **branche palmaire profonde** (figures 7.104 et 7.105), qui naît du bord médial de l'artère ulnaire, juste



au-dessous du pisiforme, et pénètre l'insertion des muscles hypothénariens. Elle tourne médialement autour du crochet de l'hamatum pour accéder au plan profond de la paume et s'anastomoser avec une branche de l'artère radiale pour former l'arcade palmaire profonde.

Les branches de l'arcade palmaire superficielle comprennent :

- une artère digitale palmaire du bord médial de l'auriculaire ;
- trois grosses **artères digitales communes palmaires**, qui donnent la vascularisation principale du bord latéral de l'auriculaire, les deux côtés de l'annulaire et du majeur, et du bord médial de l'index (figure 7.105). Ces artères digitales sont rejointes par les artères palmaires métacarpiennes provenant de l'arcade palmaire profonde avant leur bifurcation en **artères digitales propres palmaires**, qui rejoignent les doigts.

Artère radiale et arcade palmaire profonde

L'**artère radiale** tourne autour du bord latéral du poignet, croise le plancher de la tabatière anatomique et rejoint le plan profond de la main (figure 7.104) en passant entre les deux chefs du muscle premier interosseux dorsal et, ensuite, entre les deux chefs de l'adducteur du pouce pour accéder au plan profond et former l'arcade palmaire profonde.

L'**arcade palmaire profonde** passe médialement entre les métacarpiens et les tendons du long fléchisseur des doigts. Sur le bord médial de la paume, elle s'anastomose avec la branche profonde de l'artère ulnaire (figures 7.104 et 7.106).

Avant de pénétrer dans le dos de la main, l'artère radiale donne naissance à deux vaisseaux :

- une **branche carpienne dorsale**, qui se dirige médialement, formant une **arcade carpienne dorsale** sur le dos du poignet, donnant naissance aux **artères dorsales métacarpiennes**. Ces artères bifurquent pour devenir les **artères dorsales digitales**, pénétrant dans les doigts ;
- la première **artère dorsale métacarpienne**, qui vascularise les côtés adjacents de l'index et du pouce.

Deux vaisseaux, l'**artère principale du pouce** et l'**artère radiale de l'index**, naissent de l'artère radiale dans le plan entre le premier interosseux dorsal et l'adducteur du pouce. L'artère principale

du pouce est le principal vaisseau qui vascularise le pouce. L'artère collatérale radiale de l'index vascularise la face latérale de l'index.

L'arcade palmaire profonde donne naissance à :

- trois **artères métacarpiennes palmaires**, qui rejoignent les artères digitales communes des doigts issues de l'arcade superficielle ;
- trois **branches perforantes**, qui passent à la face dorsale de la main entre l'insertion des chefs des interosseux dorsaux pour s'anastomoser avec les artères dorsales métacarpiennes issues de l'arcade dorsale.

Veines

De la même façon que pour membre supérieur, la main contient un réseau d'interconnexion entre veines superficielles et profondes. Les veines profondes suivent les artères ; les veines superficielles se drainent dans le réseau veineux dorsal du dos de la main sur le dos des métacarpiens (figure 7.107).

La veine céphalique naît du bord latéral du réseau dorsal et passe au-dessus de la tabatière anatomique pour continuer à l'avant-bras.

La veine basilique naît du bord médial du réseau veineux dorsal et passe sur le bord dorsomédial de l'avant-bras.

En clinique

Test d'Allen

Pour tester les suppléances entre les artères ulnaire et radiale à la main, il faut comprimer les deux artères radiale et ulnaire au poignet, relâcher la pression de l'une puis de l'autre, et déterminer ainsi quel est le réseau pris en charge par chaque artère au niveau de la main. S'il existe une petite connexion entre les arcades palmaires superficielle et profonde, seuls le pouce et le côté latéral de l'index se recoloreront quand la pression sur l'artère radiale est relâchée.

Nerfs

La main est innervée par les nerfs ulnaire, médian et radial (figures 7.108–7.110). Ces trois nerfs contribuent à l'innervation cutanée. Le nerf ulnaire

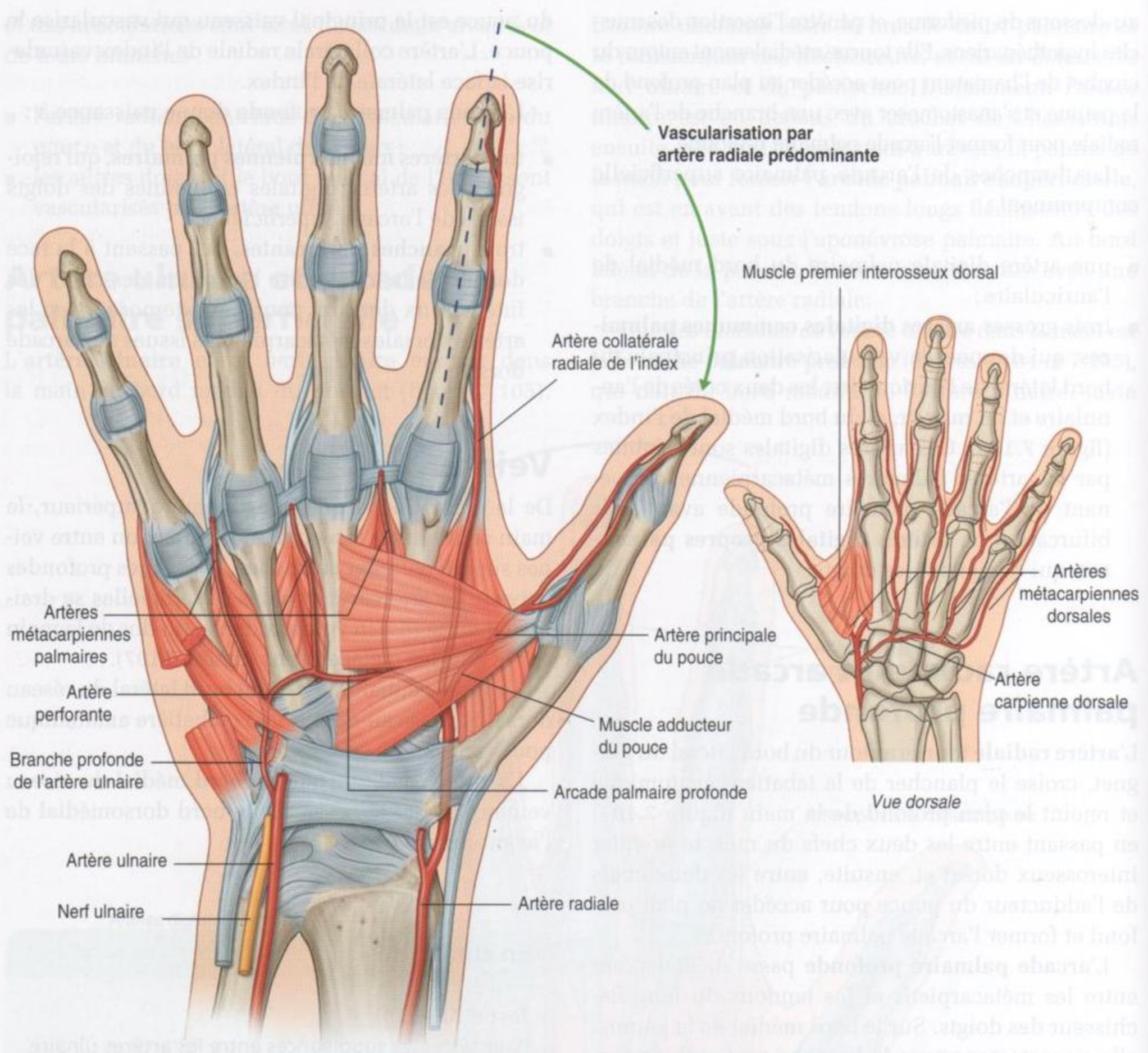


Figure 7.106. Arcade palmaire profonde.

innerve tous les muscles intrinsèques de la main, à l'exception des trois muscles thénariens et des deux muscles lombricaux latéraux, qui sont innervés par le nerf médian. Le nerf radial innerve seulement la peau de la face dorsolatérale de la main.

Nerf ulnaire

Le nerf ulnaire entre dans la main en passant latéralement par rapport au pisiforme, et en dedans et en arrière de l'artère ulnaire (figure 7.108). Juste après le pisiforme, il se divise en un

rameau profond, qui est principalement moteur, et un rameau superficiel, qui est principalement sensitif.

Le **rameau profond** du nerf ulnaire suit l'artère ulnaire (figure 7.108). Il pénètre et innerve les muscles hypothénariens pour atteindre la face profonde de la paume, puis s'incurve latéralement à travers la paume, sous les longs fléchisseurs des doigts, et innerve les interosseux, l'adducteur du pouce et les deux lombricaux médiaux. De plus, le rameau profond du nerf ulnaire donne une petite branche articulaire pour le poignet.

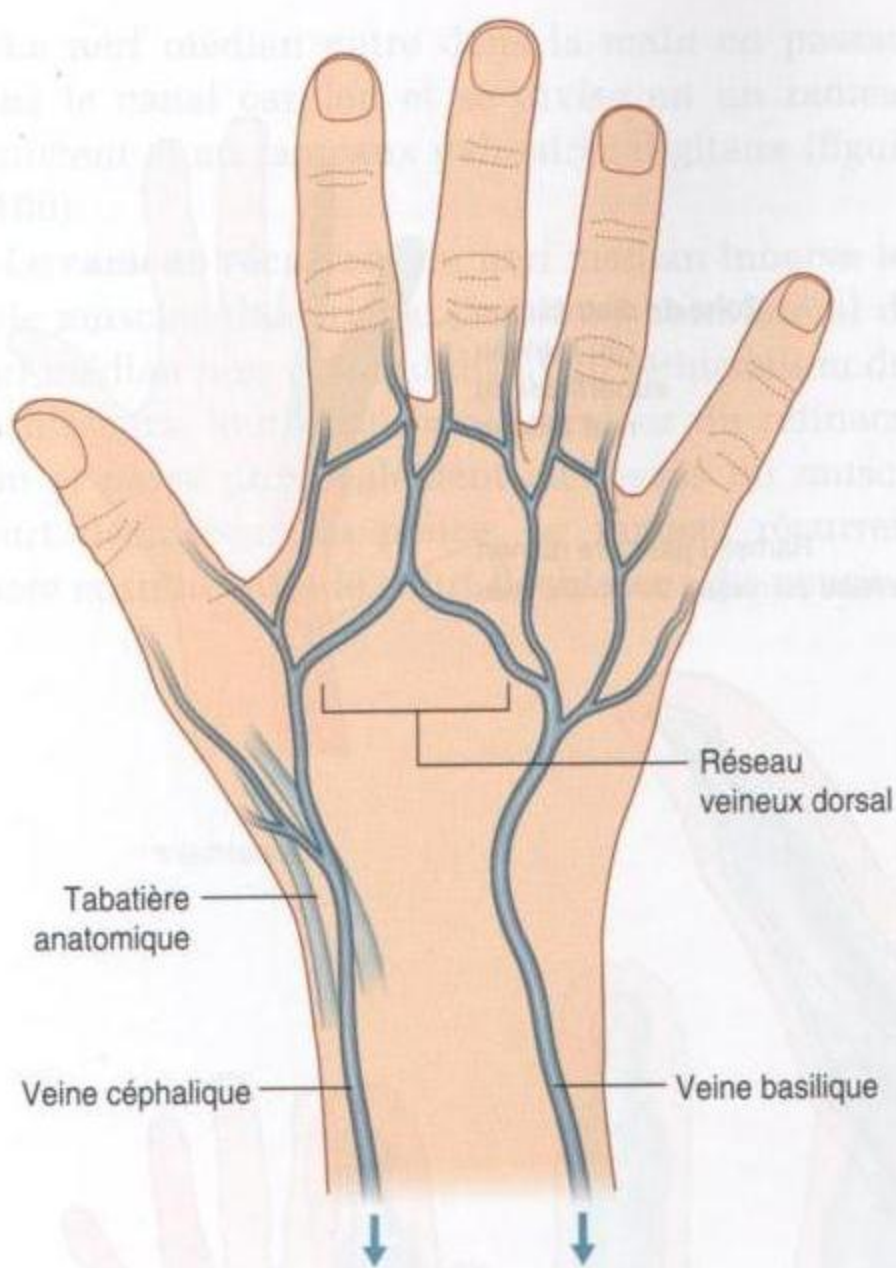


Figure 7.107. Arcade veineuse dorsale de la main.

Le rameau profond du nerf ulnaire passe à travers la paume en passant dans un tunnel ostéofibreux (le canal de Guyon) entre le crochet de l'hamatum et les tendons fléchisseurs. Parfois, des kystes synoviaux issus des articulations du carpe compriment le nerf dans le canal et entraînent une symptomatologie sensitive et motrice.

Le rameau superficiel du nerf ulnaire innerve le muscle court palmaire et continue à travers la paume pour innerver la face palmaire de l'auriculaire et la moitié médiale de l'annulaire (figure 7.108).

Nerf médian

Le nerf médian est le plus important nerf sensitif de la main car il innerve le pouce, l'index, le majeur et le bord latéral de l'annulaire (figure 7.109). Les informations sensorielles fournies notamment par le toucher des trois doigts latéraux et de la moitié du quatrième sont transmises au système nerveux, et permettent l'identification des objets et l'exécution de gestes avec une grande précision.

Le nerf médian innerve aussi les muscles thé-nariens responsables de l'opposition du pouce aux autres doigts.

En clinique

Lésions du nerf ulnaire

Le nerf ulnaire est le nerf le plus souvent lésé au niveau de deux régions, le coude et le poignet :

- au coude, le nerf passe en arrière de l'épicondyle médial;
- au niveau du poignet, le nerf ulnaire passe au-dessus du rétinaculum des fléchisseurs et latéralement par rapport au pisiforme.

Les lésions du nerf ulnaire sont caractérisées par une paralysie en « griffe » de la main avec les articulations métacarpophalangiennes des doigts en extension et les articulations interphalangiennes en flexion. La griffe ulnaire résulte de la perte de fonction de la plupart des muscles intrinsèques de la main.

La griffe est plus prononcée sur les doigts médiaux, car les fonctions de tous les muscles intrinsèques de ces doigts sont perdues, alors que les deux lombricaux latéraux innervés par le nerf médian conservent leur fonction. L'action de l'adducteur du pouce est aussi perdue.

Dans les lésions du nerf ulnaire au coude, la fonction du fléchisseur ulnaire du carpe et de la partie médiale du fléchisseur profond des doigts est également perdue. La griffe de la main, en particulier de l'auriculaire et de l'annulaire, est plus marquée que celle des lésions du nerf ulnaire au niveau du poignet, parce que l'interruption du nerf ulnaire au niveau du coude paralyse la moitié du fléchisseur profond des doigts qui assure la flexion au niveau des articulations interphalangiennes distales de ces doigts.

Les lésions du nerf ulnaire au coude et au poignet entraînent une perte de la sensibilité palmaire de l'auriculaire et de la moitié de l'annulaire.

Les lésions du nerf ulnaire au niveau du poignet ou sur un site plus proximal au poignet peuvent être distingués par l'examen de la fonction du **rameau dorsal** cutané du nerf ulnaire, qui naît dans la région distale de l'avant-bras. Cette branche innerve la peau de la face dorsale du bord médial de la main.

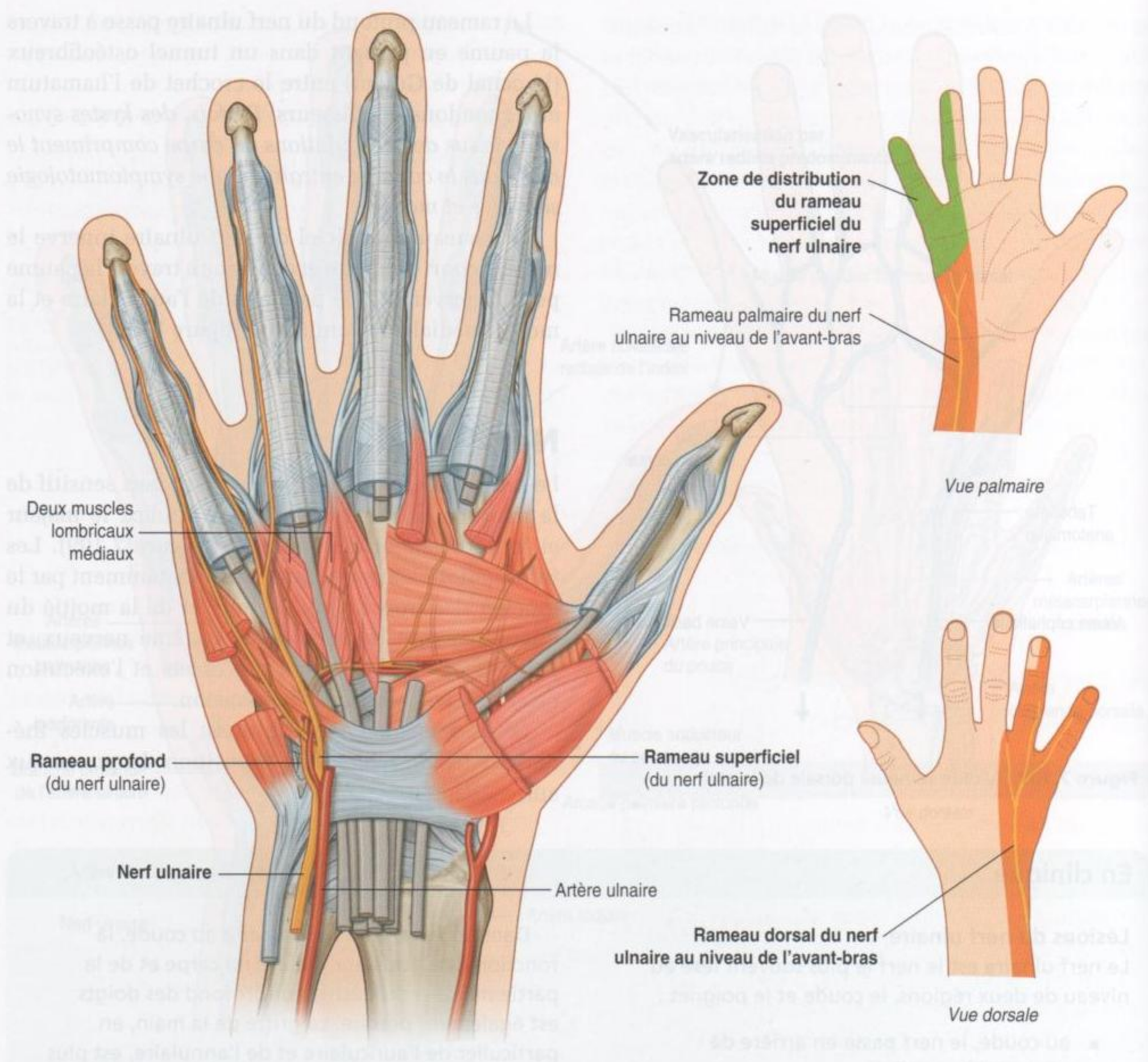


Figure 7.108. Nerf ulnaire dans la main.

En clinique

Lésions du nerf radial

Au niveau du coude, le nerf radial se divise en deux rameaux terminaux : le nerf radial superficiel et le nerf radial profond.

La plus commune des lésions du nerf radial correspond à une lésion de ce dernier au niveau de son sillon sur l'humérus qui provoque une paralysie globale des muscles du compartiment postérieur, entraînant une chute du poignet. Les lésions du nerf radial peuvent résulter d'une fracture de la diaphyse humérale là où le nerf radial passe dans son sillon. La lésion typique produit une diminution de la sensation

cutanée se distribuant sur la région postérieure de la main. L'atteinte du nerf interosseux postérieur entraîne une paralysie du compartiment postérieur, mais cette atteinte est variable. Typiquement, les patients ne peuvent pas étendre les doigts.

Les rameaux distaux du nerf radial superficiel peuvent être palpés comme une cordelette lors de leur passage au-dessus du tendon du long extenseur du pouce dans la tabatière anatomique. Les dommages de ces rameaux entraînent des conséquences minimales car ceux-ci innervent seulement une petite zone cutanée.

Le nerf médian entre dans la main en passant dans le canal carpien et se divise en un rameau récurrent et en rameaux palmaires digitaux (figure 7.109).

Le **rameau récurrent** du nerf médian innerve les trois muscles thénariens. Il naît au bord latéral du nerf médian près du bord distal du rétinaculum des fléchisseurs, tourne au bord inférieur du rétinaculum et passe proximatement au-dessus du muscle court fléchisseur du pouce. Le rameau récurrent passe ensuite entre le court fléchisseur du pouce et

le court abducteur du pouce pour se terminer dans l'opposant du pouce.

Les **nerfs digitaux palmaires** traversent la paume sous l'aponévrose palmaire et l'arcade palmaire superficielle, et rejoignent les doigts. Ils innervent la peau sur la face palmaire des trois doigts latéraux, la moitié latérale du quatrième et la région cutanée à la face dorsale en regard des phalanges distales (lit de l'ongle) des mêmes doigts. En plus de la peau, les nerfs digitaux innervent les deux muscles lombri-caux latéraux.

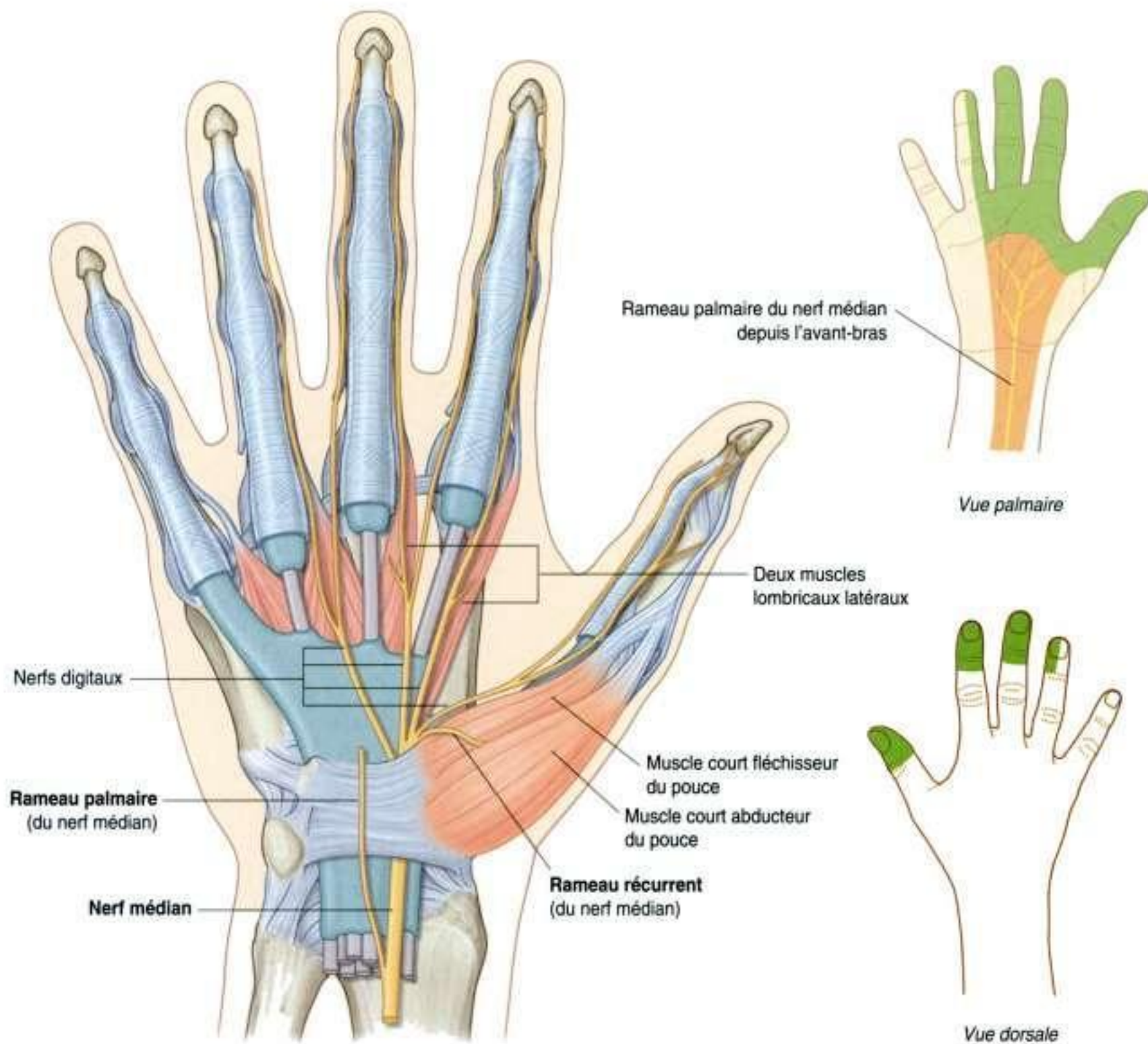


Figure 7.109. Nerf médian dans la main.

Rameau superficiel du nerf radial

La seule partie du nerf radial qui entre dans la main est le rameau superficiel (figure 7.110). Il entre dans la main en passant au-dessus de la tabatière anatomique sur le bord dorsolatéral du poignet. *Les rameaux*

terminaux de ce nerf peuvent être palpés ou « roulés » contre le tendon du long extenseur du pouce quand ils croisent la tabatière anatomique.

Le rameau superficiel du nerf radial innerve la peau de la face dorsolatérale de la main, la face dorsale des phalanges proximales et intermédiaires des trois doigts latéraux.

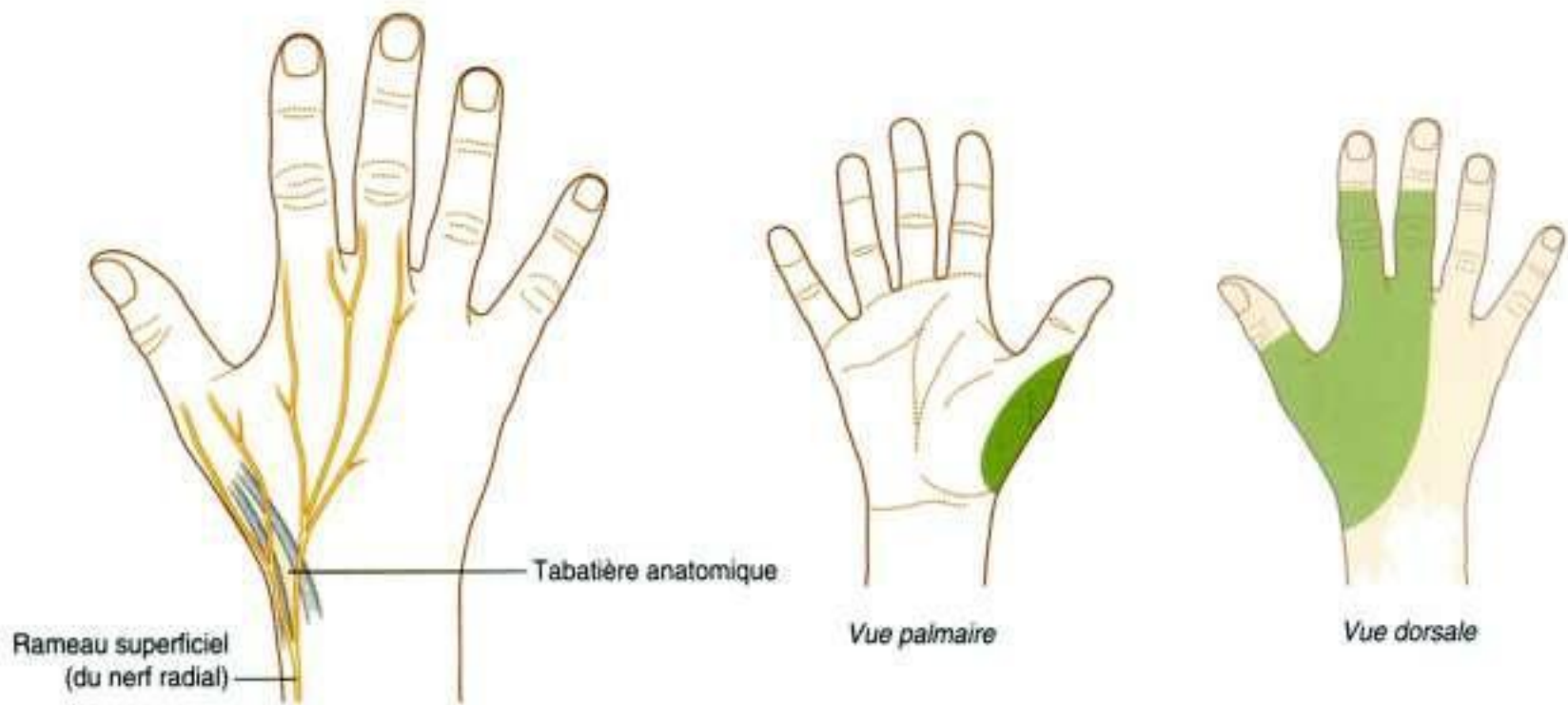


Figure 7.110. Nerf radial dans la main.

Anatomie de surface

Anatomie de surface du membre supérieur

Les tendons, les muscles et les repères osseux du membre supérieur (figure 7.111) sont utilisés pour localiser les principales artères et veines ainsi que les principaux nerfs. Pour réaliser un examen neurologique, il est essentiel de demander au patient d'exécuter des mouvements précis correspondant aux fonctions des nerfs périphériques :

- les tendons sont utilisés pour tester les réflexes liés aux segments spécifiques de la moelle spinale ;
- les vaisseaux sont utilisés cliniquement comme points d'entrée dans le système vasculaire (pour faire une prise de sang ou administrer des produits pharmaceutiques et des nutriments), et pour prendre la tension et le pouls ;
- les nerfs peuvent être comprimés ou endommagés dans des régions où ils sont en relation étroite avec les os ou encore lorsqu'ils traversent les espaces réduits.

Repères osseux et muscles de la région scapulaire postérieure

Le bord médial, l'angle inférieur et une partie du bord latéral de la scapula peuvent être palpés sur un patient, tout comme l'épine et l'acromion. Le bord supérieur et l'angle de la scapula sont profonds et recouverts de parties molles, de telle sorte qu'ils ne sont pas facilement palpables. Les muscles supra- et infraépineux peuvent être palpés au-dessus et au-dessous de l'épine, respectivement (figure 7.112).

Le muscle trapèze est responsable du contour lisse de la face latérale du cou et de l'aspect supérieur de l'épaule.

Les muscles deltoïdes forment une masse musculaire à partir de l'acromion recouvrant l'articulation glénohumérale. Le nerf axillaire passe

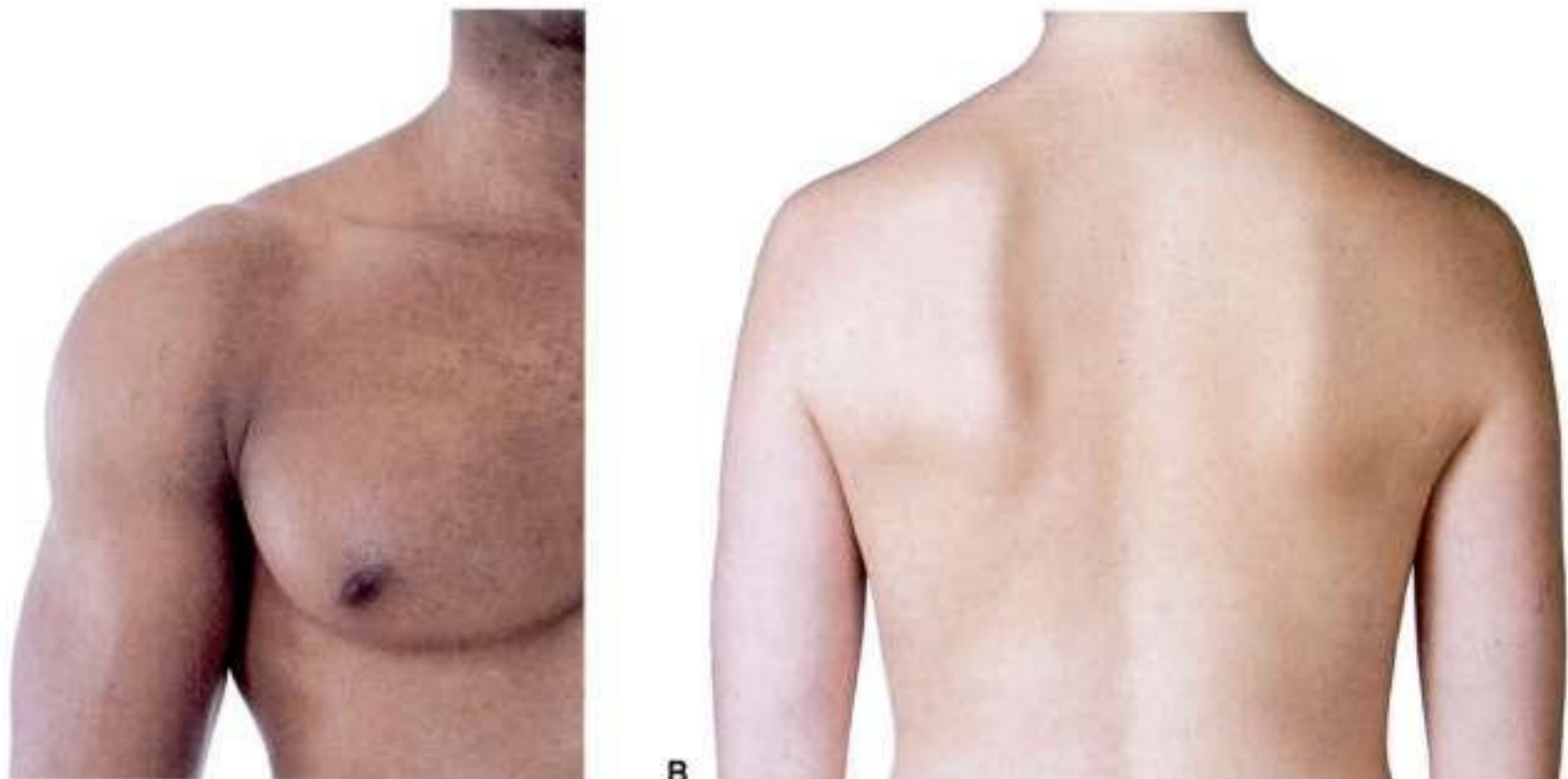

Figure 7.111. Aspect normal du membre supérieur. **A.** Épaule antérieure et aisselle. **B.** Région scapulaire postérieure.

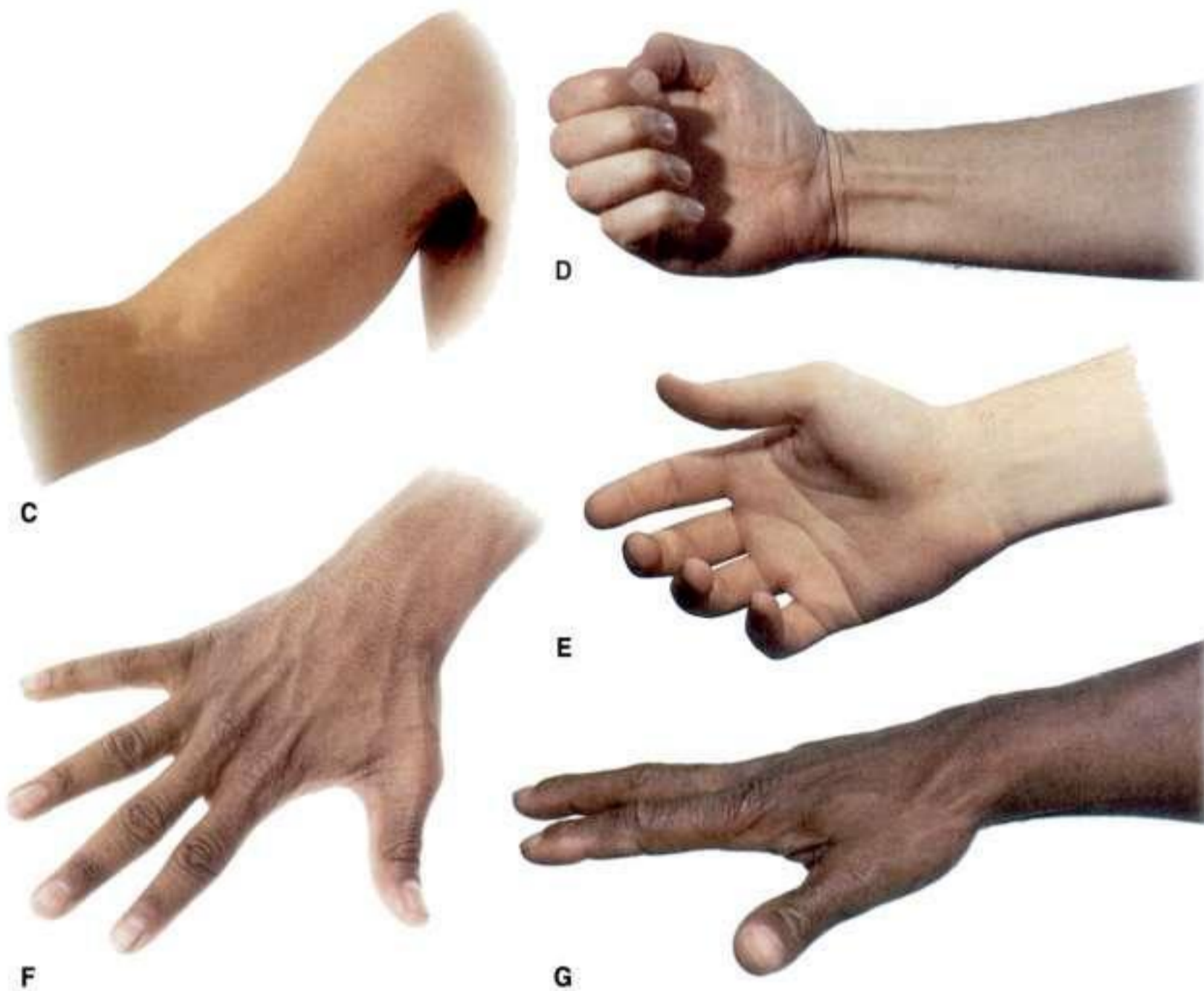


Figure 7.111, suite. Aspect normal du membre supérieur. **C.** Pli du coude. **D et E.** Avant-bras distal et paume de la main. **F.** Avant-bras distal et dos de la main. **G.** Vue latérale de l'avant-bras distal et de la main.

postérieurement autour du col chirurgical de l'humérus, profondément situé sous le muscle deltoïde.

Le muscle grand dorsal forme la plus grande partie de la masse musculaire soulevant le pli cutané axillaire postérieur, s'étendant obliquement vers le haut à partir de l'origine du bras. Le muscle grand rond va de l'angle inférieur de la scapula jusqu'à la partie supérieure de l'humérus, et contribue latéralement à la formation du pli cutané axillaire postérieur.

Visualisation de l'aisselle et localisation de son contenu et des structures afférentes

Les parois, l'entrée et la sortie de l'aisselle peuvent être examinées en utilisant les plis cutanés et les repères osseux (figure 7.113).

- La limite antérieure de l'entrée de l'aisselle est la clavicule, qui peut être palpée sur toute sa longueur. La

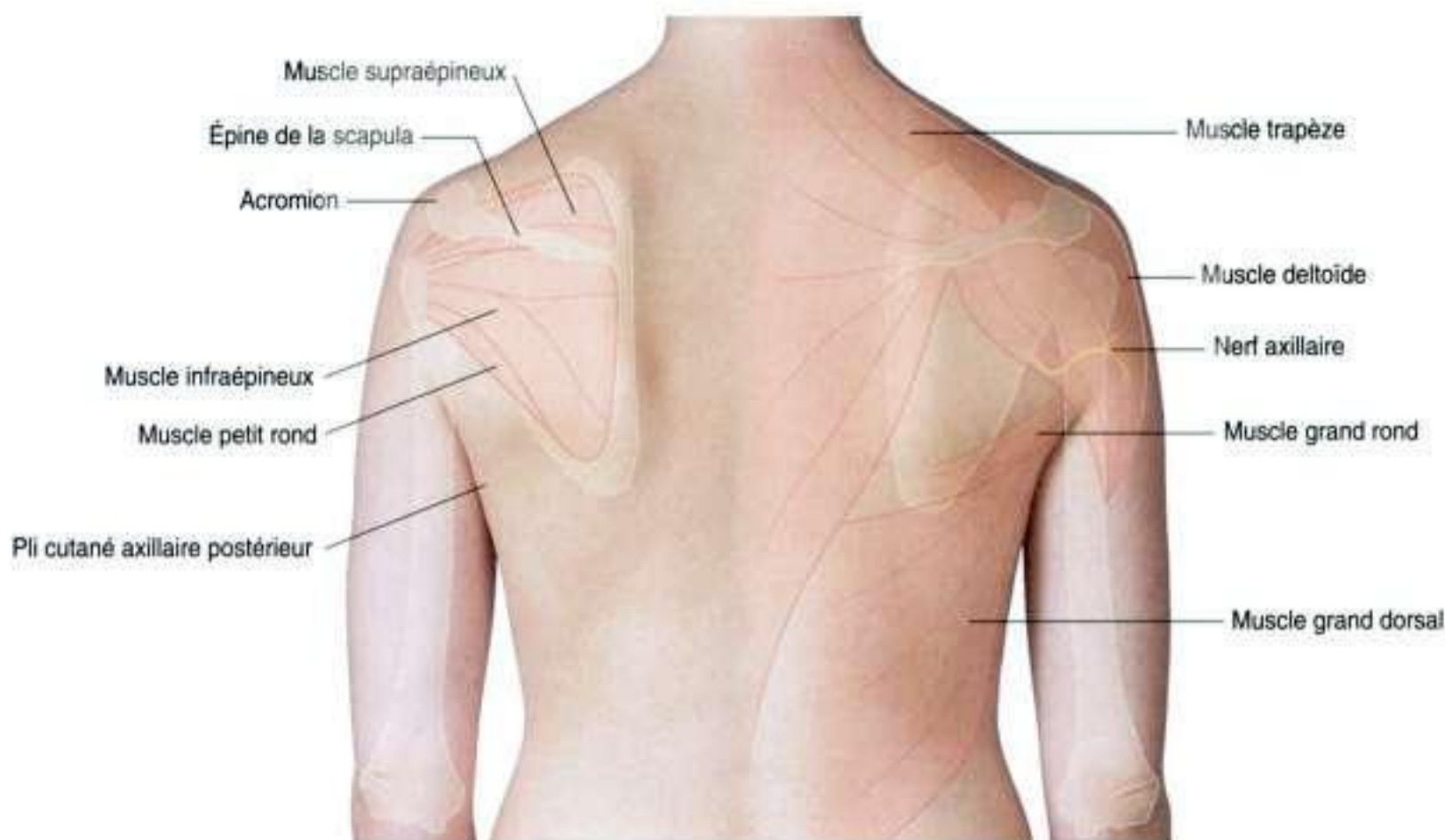


Figure 7.112. Repères osseux et muscles de la région scapulaire postérieure. Vue postérieure de l'épaule et du dos.

limite latérale de l'entrée de l'aisselle est approximativement au niveau de la pointe du processus coracoïde, qui est palpable immédiatement sous la clavicule au tiers latéral de sa longueur et profondément derrière le bord médial du muscle deltoïde.

- La limite inférieure de la paroi axillaire antérieure est le pli cutané axillaire antérieur, qui est formé par le bord inférieur du muscle grand pectoral.
- La limite inférieure de la paroi axillaire postérieure est le pli cutané axillaire postérieur, qui recouvre les bords du muscle grand rond latéralement et du muscle grand dorsal médialement.
- La limite médiale de l'aisselle est la partie supérieure du muscle dentelé antérieur appliquée sur la paroi thoracique. Le nerf thoracique long passe verticalement à l'extérieur de l'aisselle, descendant le long de la face latérale du muscle dentelé antérieur, dans une situation antérieure vis-à-vis du pli cutané axillaire postérieur.
- La limite latérale de l'aisselle est l'humérus.
- Le plancher de l'aisselle est le dôme de peau entre les plis cutanés axillaires antérieur et postérieur.

Les principaux vaisseaux, nerfs et lymphatiques qui vont ou viennent du tronc vers le membre supérieur passent à travers l'aisselle.

L'artère axillaire, la veine axillaire et les éléments du plexus brachial passent à travers l'aisselle vers le

bras en passant en dehors du dôme de peau formant le plancher axillaire. Cet important paquet neurovasculaire peut être palpé en plaçant la main dans l'aisselle et en comprimant latéralement le contenu de l'aisselle contre l'humérus.

La veine céphalique est située dans le sillon entre le muscle deltoïde et le muscle grand pectoral, et pénètre le fascia profond dans le triangle clavipectoral pour rejoindre la veine axillaire.

Localisation de l'artère brachiale du bras

L'artère brachiale est sur le côté médial du bras dans le sillon entre le muscle biceps brachial et le muscle triceps brachial (figure 7.114). Le nerf médian accompagne l'artère brachiale, tandis que le nerf ulnaire s'écarte de l'artère vers l'arrière dans la région distale du bras.

Tendon du triceps brachial et position du nerf radial

Le muscle triceps brachial est situé à la face postérieure de l'humérus. Le tendon s'insère sur

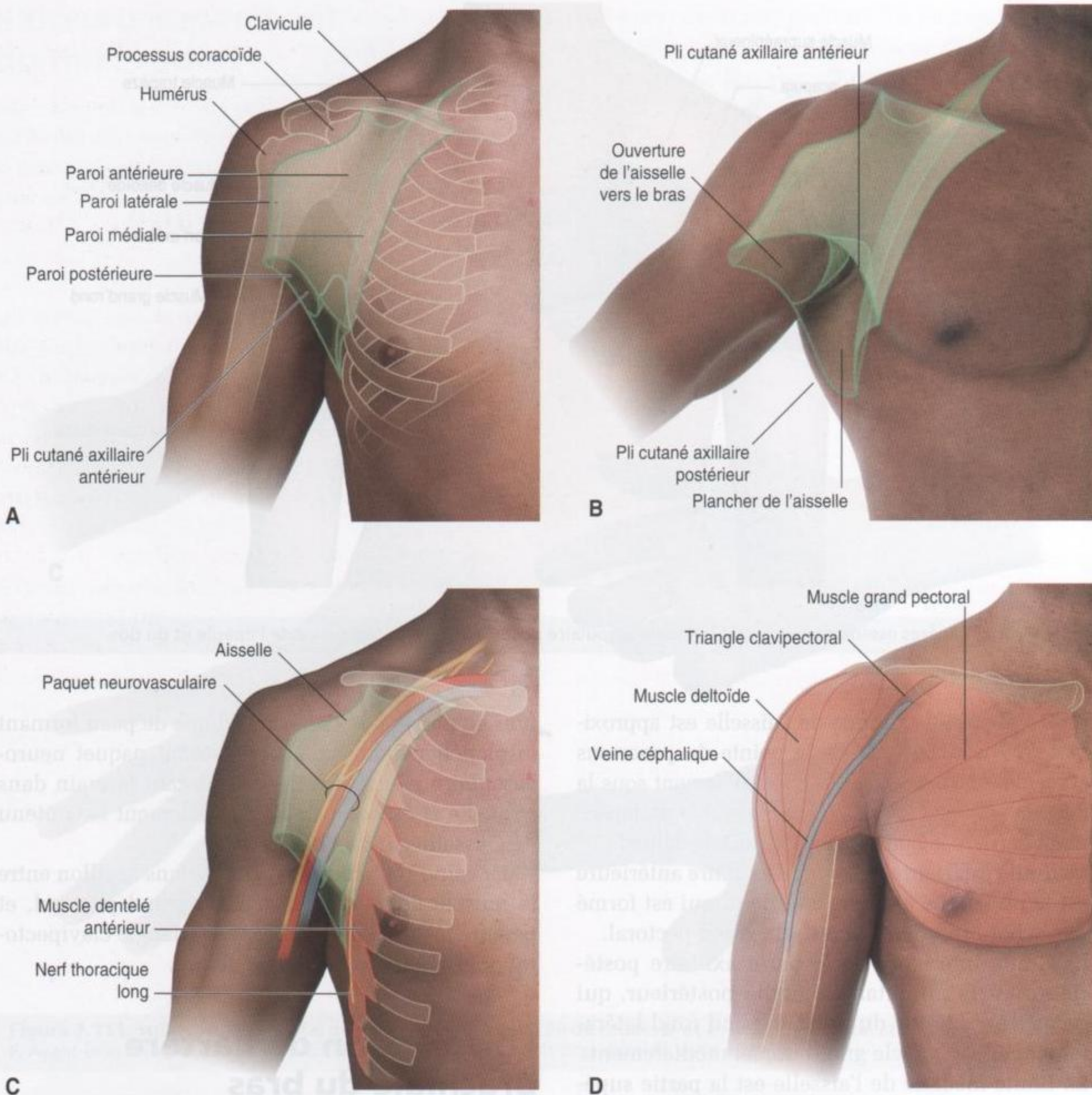


Figure 7.113. Visualisation de l'aisselle et localisation de ses contenus et structures en rapport. **A.** Vue antérieure de l'épaule montrant le pli et les parois de l'aisselle. **B.** Vue antérieure de l'épaule montrant l'entrée et le plancher de l'aisselle. **C.** Vue antérieure montrant le paquet neurovasculaire axillaire et le nerf thoracique long. **D.** Vue antérieure de l'épaule montrant le triangle clavipectoral avec la veine céphalique.

l'olécrâne de l'ulna, est palpable et forme la protubérance osseuse de la « pointe » du coude (figure 7.115).

Le muscle brachioradial est également visible, formant un renflement musculaire sur la partie latérale et distale du bras. Il est particulièrement proéminent lorsque l'avant-bras est en semipronation, et que le coude est fléchi contre résistance.

Le nerf radial dans le bras distal émerge de derrière l'humérus pour se placer profondément sous le muscle brachioradial.

Pli du coude (vue antérieure)

Le pli du coude est situé à l'avant de l'articulation du coude, et contient le tendon du muscle biceps

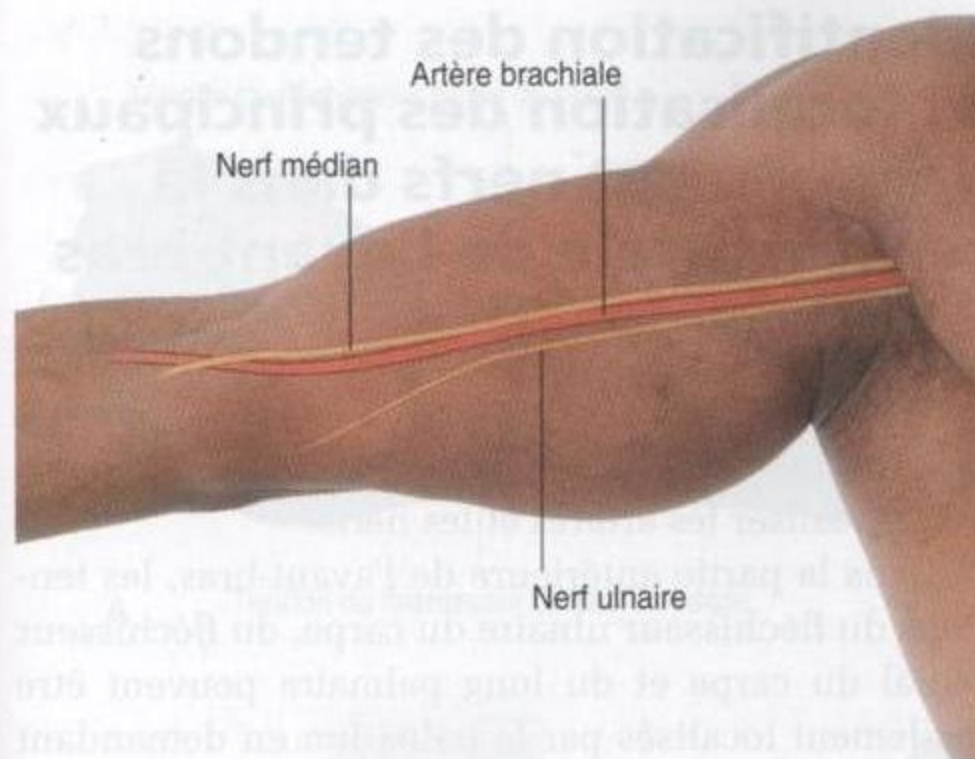


Figure 7.114. Localisation de l'artère brachiale dans le bras (vue médiane du bras avec l'artère brachiale, le nerf médian et le nerf ulnaire).

brachial, l'artère brachiale et le nerf médian (figure 7.116).

La base du pli du coude est une ligne imaginaire entre les épicondyles médial et latéral de

l'humérus, facilement palpables. Les bords latéral et médial sont respectivement formés par les muscles brachioradial et rond pronateur. Le bord du brachioradial peut être trouvé en demandant au sujet de fléchir l'avant-bras en semipronation contre résistance. Le bord du rond pronateur est situé sur une ligne oblique s'étendant entre l'épicondyle médial au milieu de la longueur de la face latérale de l'avant-bras. Le sommet approximatif du pli du coude est situé là où la ligne croise le bord médial du muscle brachioradial.

Le contenu du pli du coude de latéral en médial est formé par le tendon du biceps brachial, l'artère brachiale et le nerf médian. Le tendon du biceps brachial est facilement palpable. Souvent, la veine céphalique, la veine basilique et la veine médiane basilique sont visibles sous le fascia sous-cutané recouvrant la région.

Le nerf ulnaire passe derrière l'épicondyle médial de l'humérus et peut être palpé contre l'os.

Le nerf radial descend vers l'avant-bras sous le muscle brachioradial dans la région antérieure du coude.

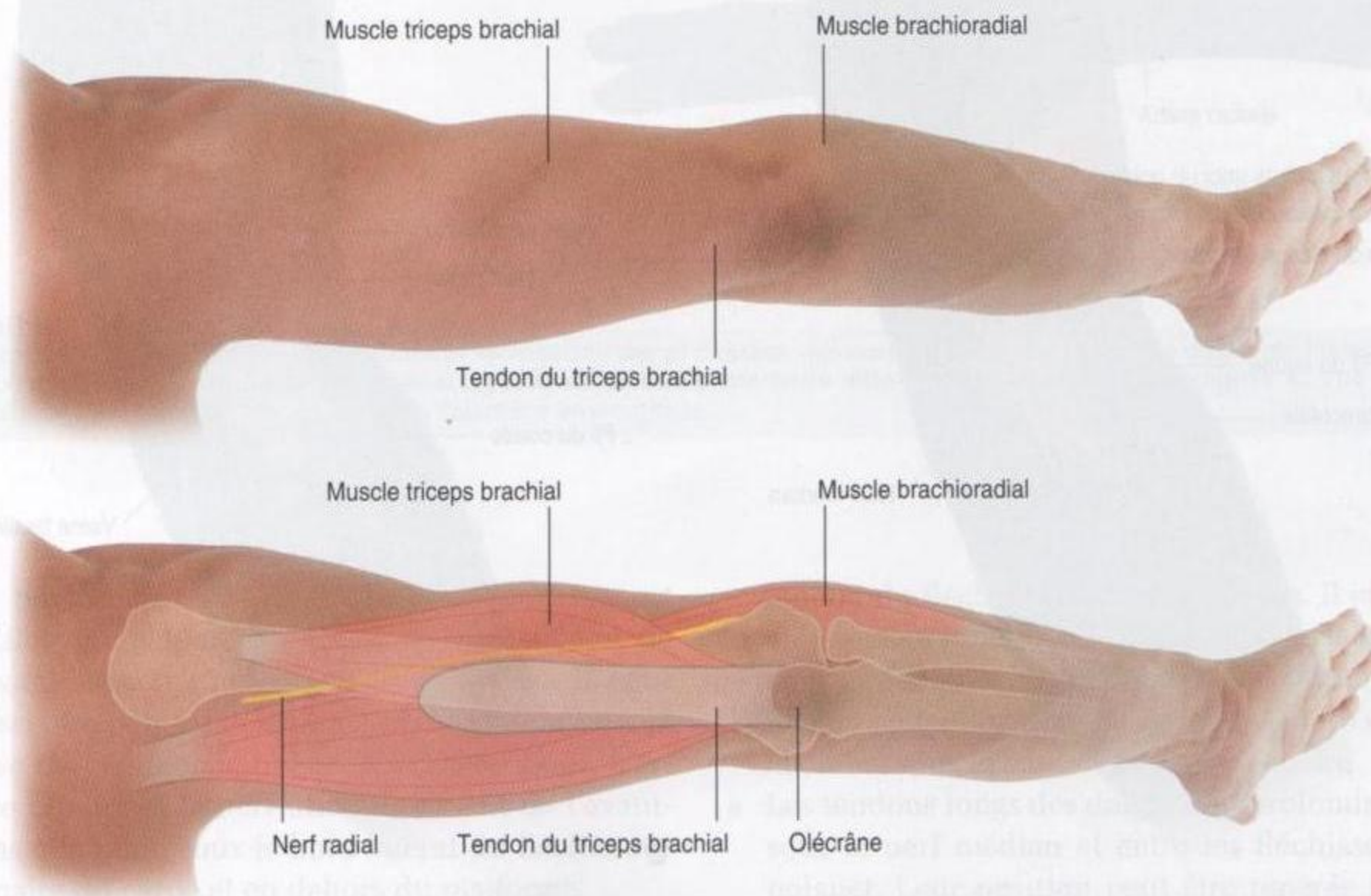


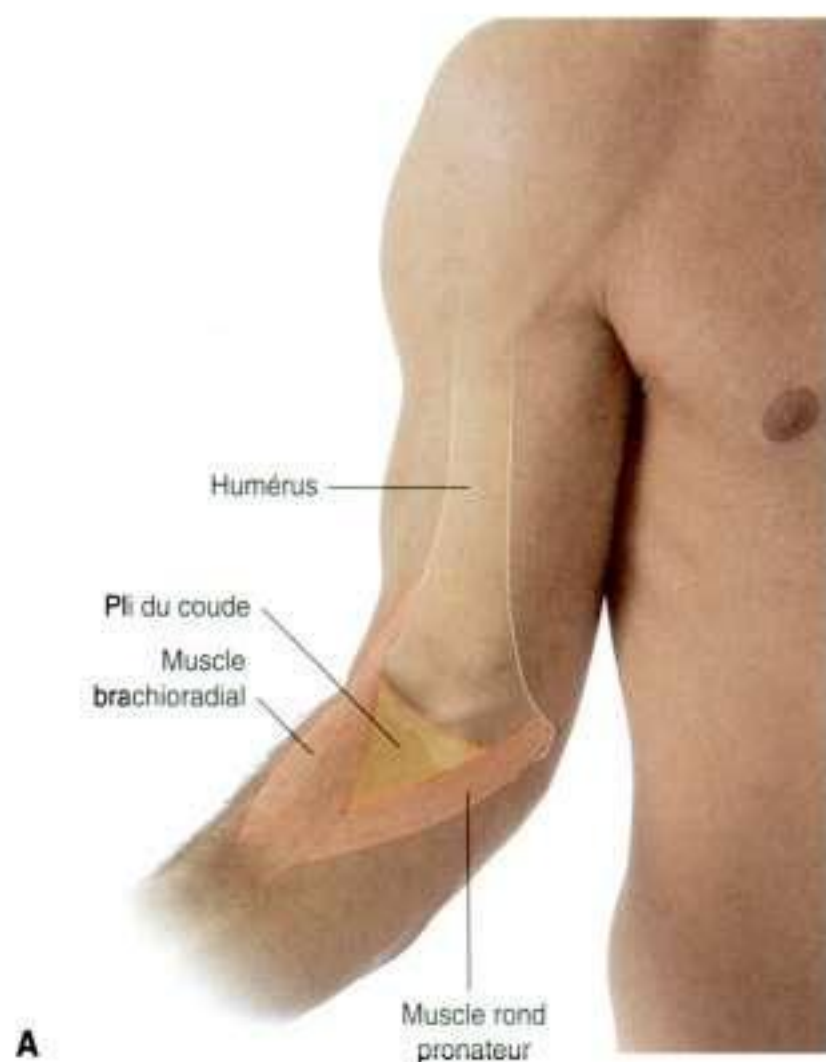Figure 7.115. Tendon du triceps brachial et position du nerf radial (vue postérieure du bras).

Identification des tendons et localisation des principaux vaisseaux et nerfs dans la partie distale de l'avant-bras

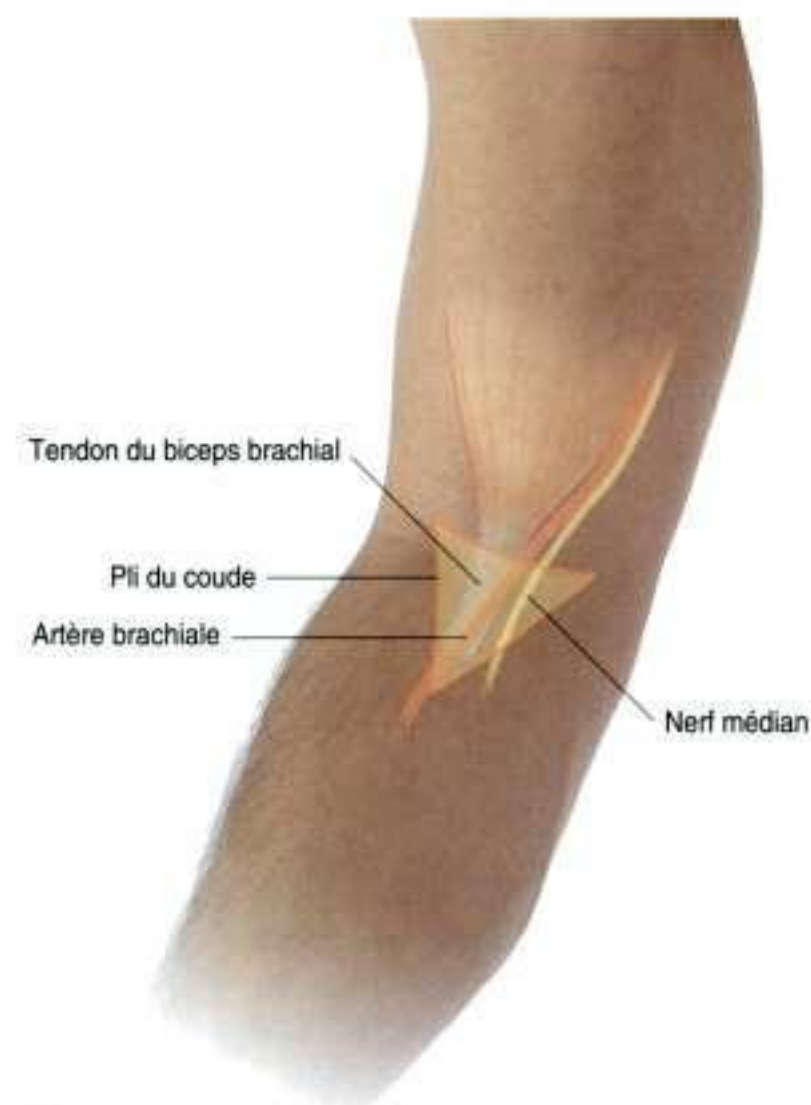Les tendons qui passent de l'avant-bras à la main sont facilement visibles dans la partie distale de l'avant-bras et peuvent être utilisés comme repères pour localiser les artères et les nerfs.

Dans la partie antérieure de l'avant-bras, les tendons du fléchisseur ulnaire du carpe, du fléchisseur radial du carpe et du long palmaire peuvent être facilement localisés par la palpation en demandant aux patients de fléchir le poignet contre résistance.

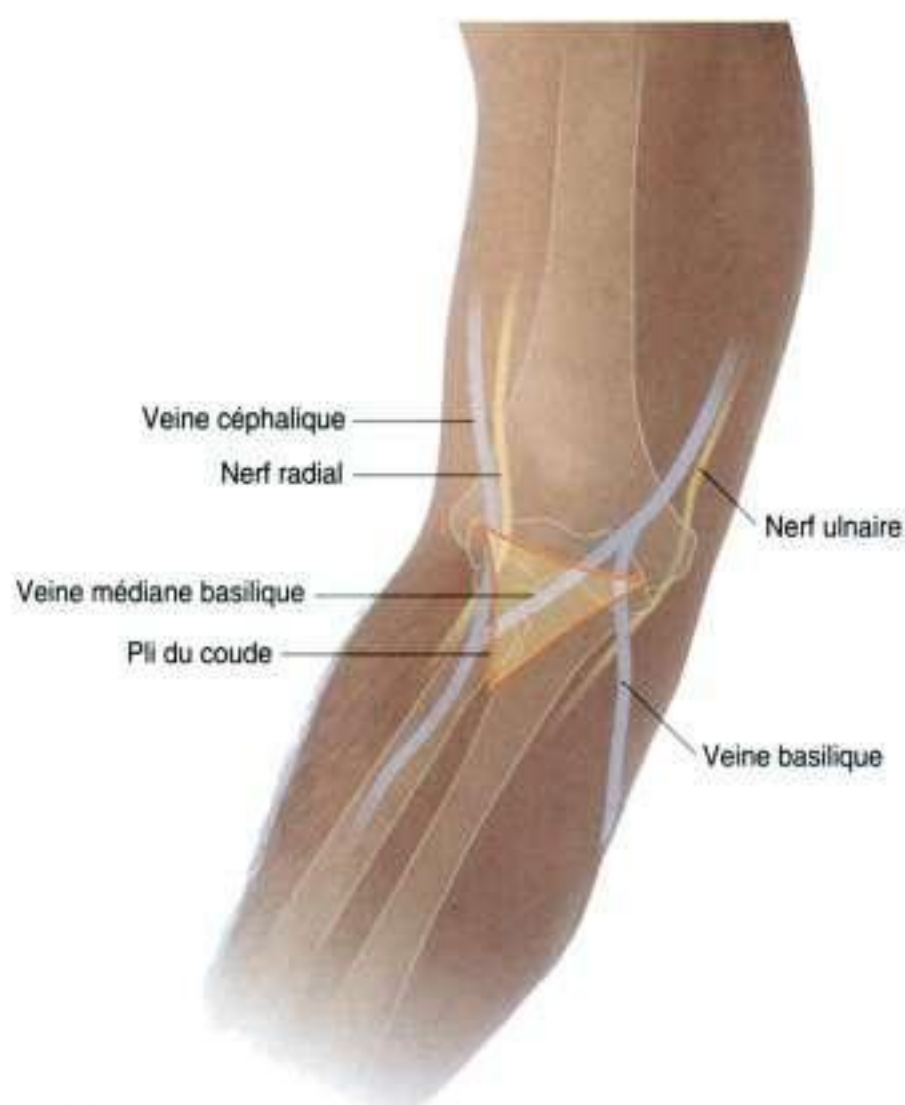- Le tendon du fléchisseur radial du carpe est localisé approximativement à la jonction entre le tiers latéral et le tiers moyen d'une ligne imaginaire tracée transversalement au niveau de l'avant-bras distal. L'artère radiale est située juste latéralement à ce tendon. Ce repère est utilisé pour palper le pouls radial (figure 7.117A).



A



B



C

Figure 7.116. Pli du coude (vue antérieure). **A.** Limites. **B.** Contenu. **C.** Localisation du nerf radial, du nerf ulnaire et des veines.

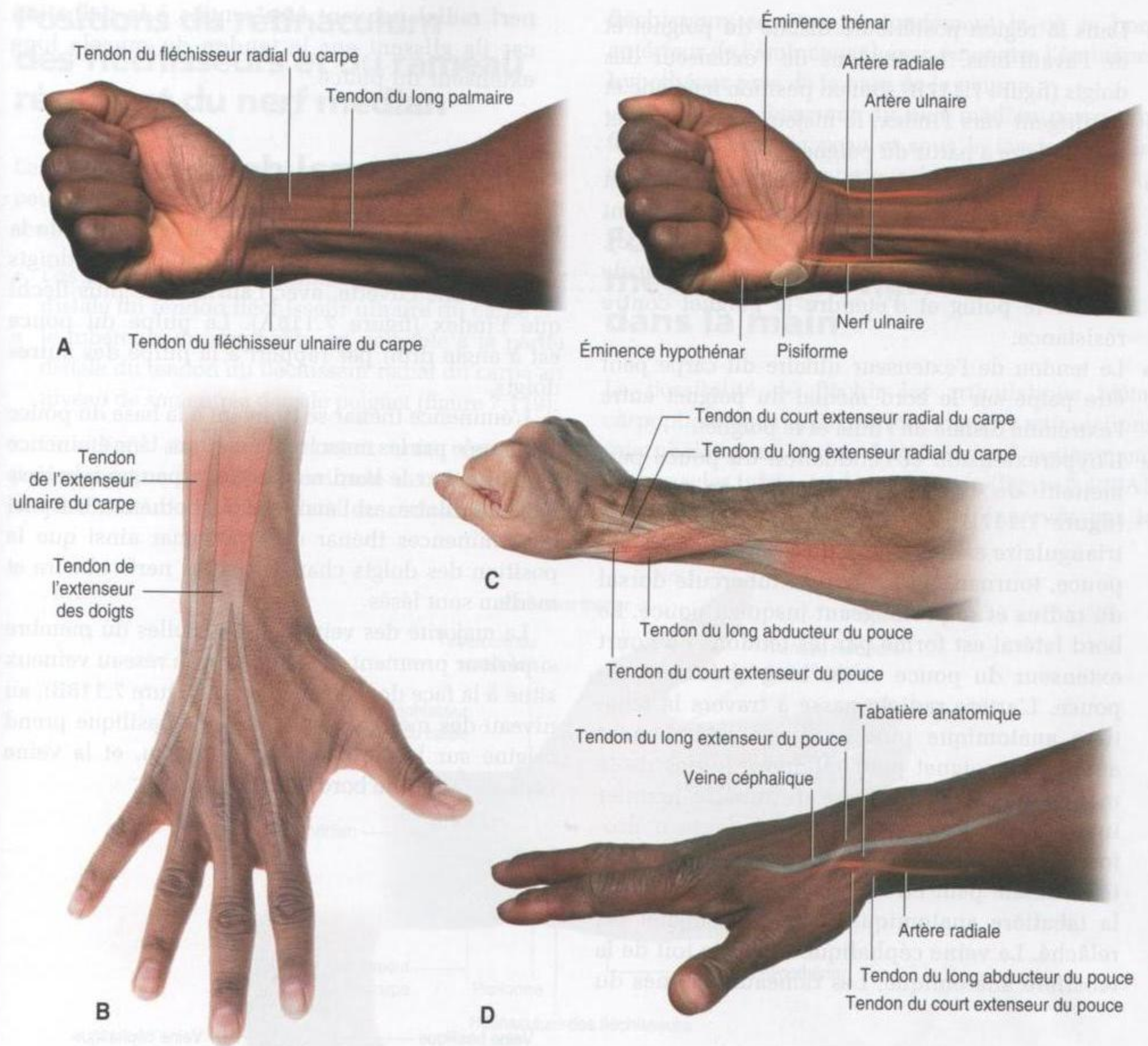


Figure 7.117. Identification des tendons et localisation des principaux vaisseaux et nerfs dans la partie distale de l'avant-bras. **A.** Vue antérieure distale de l'avant-bras et du poignet. **B.** Vue postérieure distale de l'avant-bras et du poignet. **C.** Vue latérale de l'avant-bras et du poignet. **D.** Tabatière anatomique.

© 2006 Elsevier Masson SAS. Tous droits réservés

- Le tendon du fléchisseur ulnaire du carpe est facilement palpable le long du bord médial de l'avant-bras. Il s'insère sur le pisiforme. Il peut aussi être palpé dans la continuité du tendon à la base de l'éminence hypothénar de la main. L'artère ulnaire et le nerf ulnaire passent de l'avant-bras à la main sous le bord latéral du fléchisseur ulnaire du carpe et en dehors du pisiforme.
- Le tendon du long palmaire peut être absent, mais quand il est présent, il suit médialement le bord du

tendon du fléchisseur radial du carpe. Il est particulièrement proéminent quand le poignet est fléchi contre résistance. Le nerf médian est situé médialement au tendon du fléchisseur radial du carpe et chemine sous le tendon du long palmaire.

- Les tendons longs des doigts sont profonds, situés sous le nerf médian et entre les fléchisseurs du poignet. Leur position peut être repérée par des mouvements répétés de flexion et d'extension des doigts.

- Dans la région postérieure distale du poignet et de l'avant-bras, les tendons de l'extenseur des doigts (figure 7.117B) sont en position médiane et se dirigent vers l'index, le majeur, l'annulaire et l'auriculaire à partir du poignet.
- Les extrémités distales des tendons des long et court extenseurs radiaux du carpe se trouvent sur la face latérale du poignet (figure 7.117.C). Ils sont palpables en demandant au patient de fermer le poing et d'étendre le poignet contre résistance.
- Le tendon de l'extenseur ulnaire du carpe peut être palpé sur le bord médial du poignet entre l'extrémité distale de l'ulna et le poignet.
- L'hyperextension et l'abduction du pouce permettent de repérer la tabatière anatomique (figure 7.117D). Le bord médial de cette aire triangulaire est le tendon du long extenseur du pouce, tournant au niveau du tubercule dorsal du radius et se prolongeant jusqu'au pouce. Le bord latéral est formé par les tendons du court extenseur du pouce et du long abducteur du pouce. L'artère radiale passe à travers la tabatière anatomique puis se dirige latéralement autour du poignet pour atteindre le dos de la main et pénétrer à la base du muscle premier interosseux dorsal et accéder à la face profonde de la paume de la main. Le pouls de l'artère radiale peut être perçu sur le plancher de la tabatière anatomique quand le poignet est relâché. La veine céphalique croise le toit de la tabatière anatomique. Les rameaux cutanés du

nerf radial peuvent être senties à la palpation car ils glissent sur le tendon du muscle long extenseur du pouce.

Aspect normal de la main

En position de repos, la paume et les doigts de la main ont une apparence caractéristique. Les doigts forment une cuvette, avec l'auriculaire plus fléchi que l'index (figure 7.118A). La pulpe du pouce est à angle droit par rapport à la pulpe des autres doigts.

L'éminence thénar se trouvant à la base du pouce est formée par les muscles thénariens. Une éminence similaire, sur le bord médial de la paume à la base de l'auriculaire, est l'éminence hypothénar. L'aspect des éminences thénar et hypothénar ainsi que la position des doigts changent si les nerfs ulnaire et médian sont lésés.

La majorité des veines superficielles du membre supérieur prennent naissance sur le réseau veineux situé à la face dorsale de la main (figure 7.118B), au niveau des métacarpiens. La veine basilique prend origine sur le bord médial du réseau, et la veine céphalique sur le bord latéral.

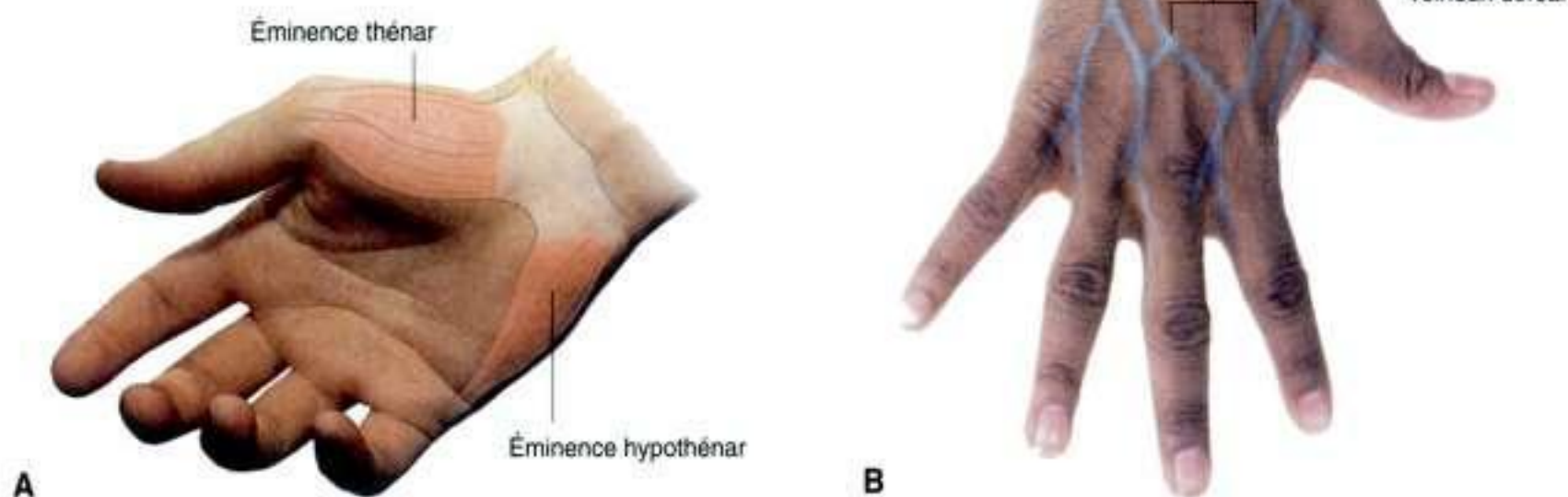


Figure 7.118. Aspect normal de la main. **A.** Vue palmaire avec les éminences thénar et hypothénar et l'arcade des doigts. **B.** Vue dorsale avec le réseau veineux dorsal.

Positions du rétinaculum des fléchisseurs et du rameau récurrent du nerf médian

Le bord proximal du rétinaculum des fléchisseurs peut être déterminé en repérant les structures osseuses suivantes :

- l'os pisiforme est facilement palpable à la partie distale du tendon fléchisseur ulnaire du carpe ;
- le tubercule du scaphoïde est palpable à la partie distale du tendon du fléchisseur radial du carpe au niveau de son entrée dans le poignet (figure 7.119).

Une ligne imaginaire passant entre ces deux points marque la partie proximale du rétinaculum des fléchisseurs. Le bord distal du rétinaculum des

fléchisseurs se situe profondément là où le bord antérieur de l'éminence thénar rencontre l'éminence hypothénar près de la base de la paume.

Le rameau récurrent du nerf médian passe profondément sous la peau et sous le fascia palmaire recouvrant le bord antérieur de l'éminence thénar.

Fonctions motrices du nerf médian et du nerf ulnaire dans la main

La possibilité de fléchir les articulations métacarpophalangiennes tout en étendant les articulations interphalangiennes des doigts dépend entièrement des muscles intrinsèques de la main (figure 7.120A). Ces muscles sont principalement innervés par le

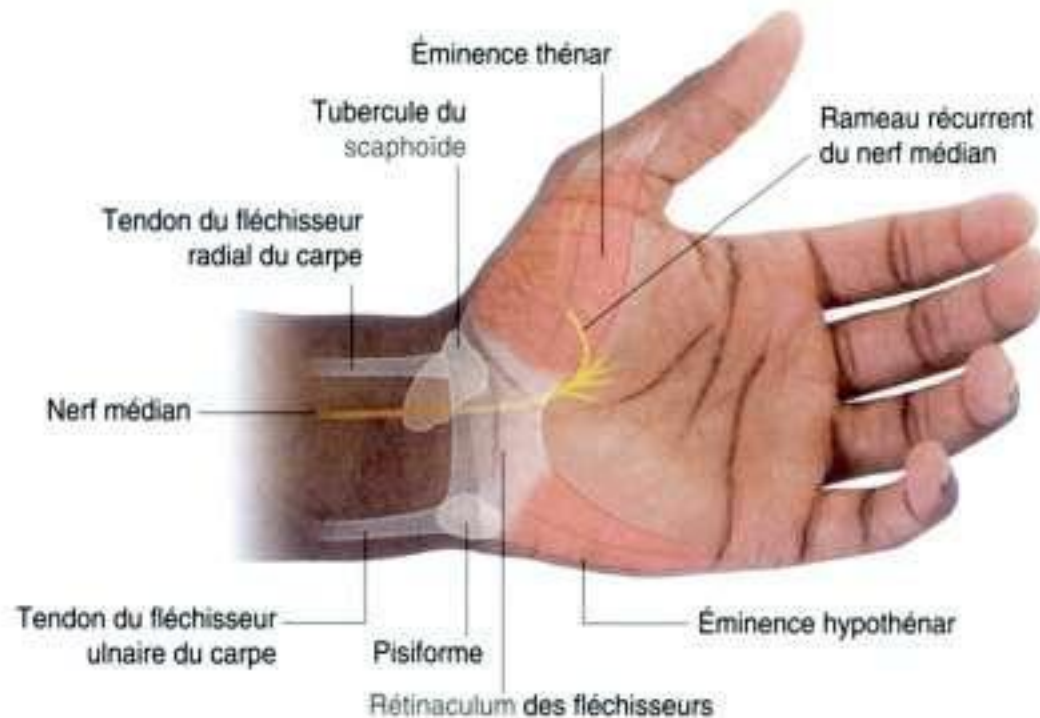

Figure 7.119. Vue antérieure de la paume de la main, pour montrer la position du rétinaculum des fléchisseurs et rameau récurrent du nerf médian.




Figure 7.120. Fonctions motrices du nerf médian et du nerf ulnaire à la main. **A.** Flexion des articulations métacarpophalangiennes et extension des articulations interphalangiennes : position intrinsèque plus. **B.** Prise d'un objet entre les doigts. **C.** Prise d'un objet entre la pulpe du pouce et la pulpe des doigts.

rameau profond du nerf ulnaire, comportant des fibres de la racine spinale (C8) T1.

La prise des objets entre les doigts est permise par le rôle adducteur des muscles interosseux palmaires, innervés par la branche profonde du nerf cubital comportant des fibres nerveuses issues du niveau spinal (C8) T1.

La capacité de saisir un objet entre la pulpe du pouce et celle de l'un des doigts voisins dépend du fonctionnement des muscles thénariens, innervés par le rameau récurrent du nerf médian et transportant les fibres de la racine spinale C8 (T1).

Visualisation des positions des arcades palmaires superficielle et profonde

La situation des arcades palmaires superficielle et profonde peut être imaginée en utilisant les points de repère osseux, les éminences musculaires et les plis cutanés (figure 7.121).

- L'arcade palmaire superficielle est une prolongation de l'artère ulnaire, qui passe latéralement par rapport à l'os pisiforme du poignet. L'arcade s'incurve latéralement à travers la paume en avant des tendons des fléchisseurs dans la main. L'arcade arrive jusqu'au niveau du pli palmaire proximal de la main et se termine latéralement en

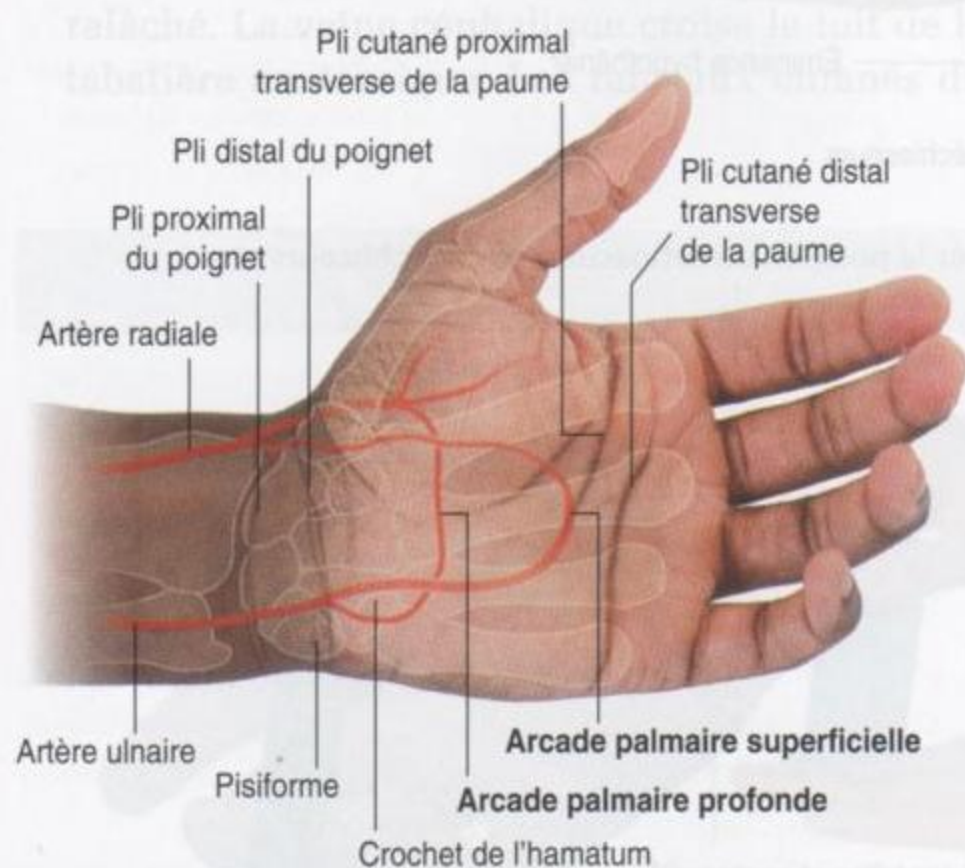


Figure 7.121. Projection des positions des arcades palmaires superficielle et profonde. Le pli palmaire transverse proximal de la paume et le pli distal du poignet sont notés; les arcades palmaires superficielle et profonde sont indiquées. Les positions du pisiforme et du crochet de l'hamatum sont également montrées.

s'anastomosant avec un vaisseau de taille variable traversant l'éminence thénar en provenance de l'artère radiale à la partie distale de l'avant-bras.

- L'arcade palmaire profonde prend son origine au bord latéral de la paume, profondément par rapport aux tendons des fléchisseurs; elle apparaît entre les parties proximales du 1^{er} et du 2^e métacarpiens. Elle s'incurve médialement à travers la paume et se termine en rejoignant la branche profonde de l'artère ulnaire, qui passe à travers la base des muscles hypothénariens entre le pisiforme et le crochet de l'hamatum. L'arcade palmaire profonde est plus proximale dans la paume que l'arcade palmaire superficielle, et se trouve approximativement au milieu de la distance entre la partie distale du poignet et le pli palmaire transverse proximal de la paume.

Repérage des pouls au membre supérieur

Des pouls périphériques peuvent être trouvés en six points du membre supérieur.

- Pouls axillaire : l'artère axillaire dans l'aisselle côté axillaire à son apex en repoussant le dôme de peau formant le plancher de l'axillaire (figure 7.122A).
- Pouls brachial au bras : l'artère brachiale sur le côté médial du bras dans le sillon entre les muscles du biceps et du triceps brachiaux. C'est le lieu où se mesure habituellement la pression artérielle (figure 7.122B).
- Pouls brachial dans le pli du coude : l'artère brachiale est au bord médial du tendon du muscle biceps brachial. C'est l'endroit où un stéthoscope est placé pour entendre les pulsations des vaisseaux lorsque l'on prend la pression artérielle (figure 7.122B).
- Pouls radial sur l'avant-bras distal : l'artère radiale immédiatement en dehors du tendon du muscle fléchisseur du carpe radial. C'est l'endroit le plus courant pour « prendre le pouls ».
- Pouls ulnaire à l'avant-bras distal : l'artère ulnaire est située immédiatement sous le bord latéral du tendon du fléchisseur ulnaire du carpe et proximal au pisiforme.
- Pouls radial dans la tabatière anatomique : l'artère radiale lorsqu'elle croise le côté latéral du poignet entre le tendon du muscle long extenseur du pouce et les tendons des muscles court extenseur et long abducteur.

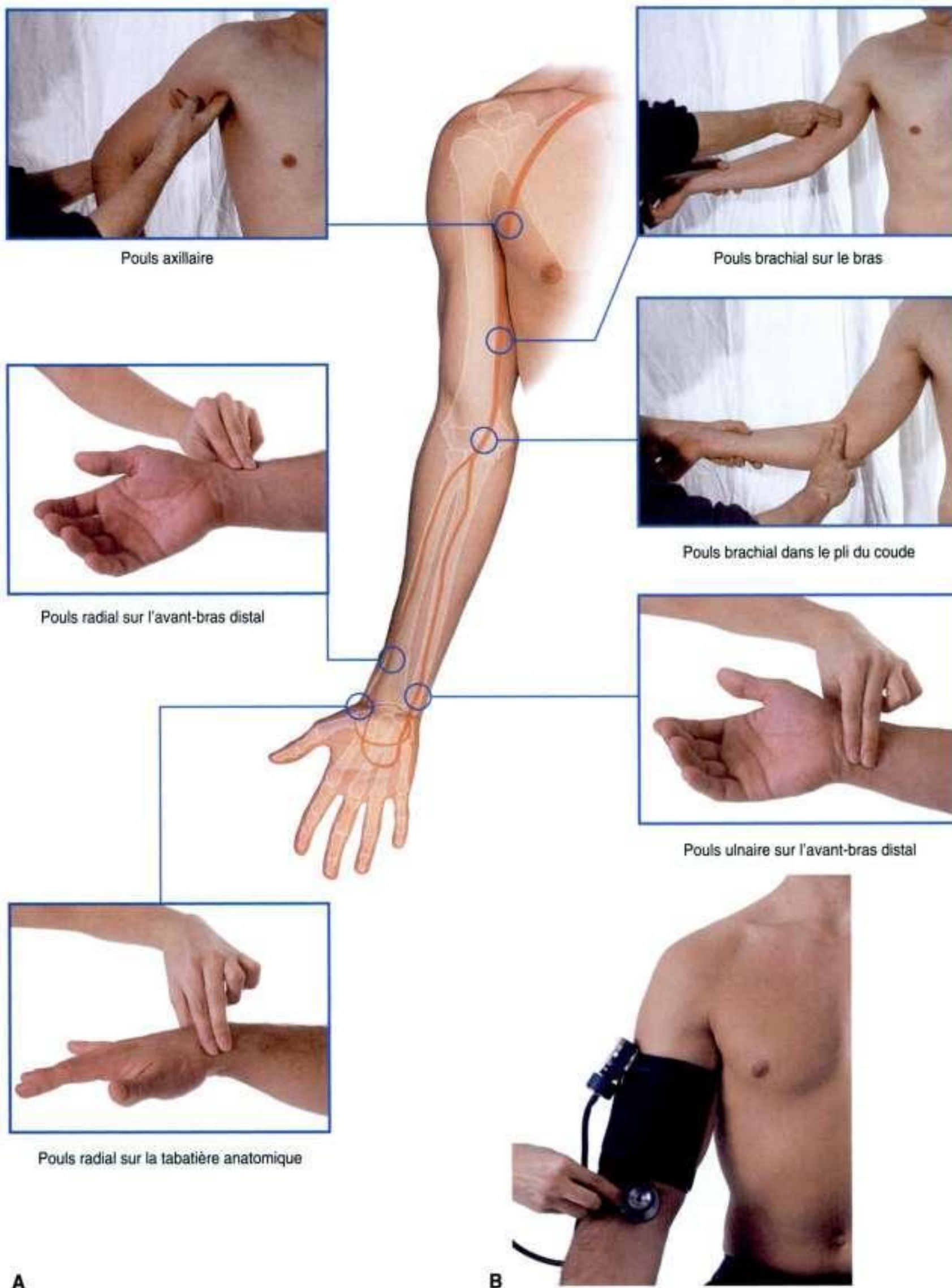

Figure 7.122. Où prendre le pouls de l'artère périphérique au membre supérieur. **A.** Sièges des pulsations. **B.** Emplacement des mesures de pression artérielle (stéthoscope et brassard).

Cas cliniques

Cas 1

Problème d'épaule après une chute sur une main à plat

Un homme de 45 ans se présente avec une faiblesse et des douleurs de l'épaule droite. La douleur a commencé à peu près 6 mois auparavant, après une chute sur la main étendue. Le patient se souvient de douleurs minimales de l'épaule, mais sans autre symptôme caractéristique. À part cela, il est en bonne santé.

L'examen de l'épaule indique une amyotrophie marquée des muscles au niveau des fosses supra- et infraépineuses. Le patient est gêné pour amorcer l'abduction de l'épaule et décrit une perte de force pour la rotation latérale de l'humérus.

Les muscles touchés sont donc le supra- et l'infraépineux. La cause de cette perte de force musculaire peut être discutée.

L'atrophie musculaire peut revêtir des origines multiples. La non-utilisation du muscle est la cause la plus fréquente, par exemple, après une immobilisation par plâtre. L'effet inverse peut s'observer : lorsqu'un muscle est utilisé de manière trop intensive, il devient hypertrophique.

Les muscles supra- et infraépineux sont innervés par le nerf suprascapulaire (C5, C6), qui est issu du tronc supérieur du plexus brachial. Étant donné que seuls ces deux muscles sont intéressés, il est hautement probable que l'atrophie musculaire soit due à une atteinte de ce nerf. Cette dénervation peut résulter d'une section nerveuse, d'une compression nerveuse ou d'effets secondaires de certains médicaments.

Le site typique de compression du nerf suprascapulaire se trouve au niveau de l'incisure spinoglénoïdale (grande incisure scapulaire) au bord latéral de l'épine de la scapula près de l'articulation glénohumérale. L'incisure est limitée par des tissus mous qui créent un espace étroit pour le passage du nerf suprascapulaire.

Le traumatisme du patient, apparemment mineur, lors de la chute lèse le labrum glénoïdal et provoque l'apparition d'un kyste qui se développe sur le bord antérosupérieur de la scapula et pénètre dans l'incisure spinoglénoïdale. Ce kyste synovial augmente de volume et finit par comprimer le nerf suprascapulaire.

Une excision chirurgicale du labrum glénoïdal lésé fait disparaître la symptomatologie du patient.

Cas 2

Scapula alata

Une femme de 57 ans subit une mastectomie pour un cancer du sein. Le compte rendu opératoire rapporte que tout le tissu mammaire a été enlevé, y compris le processus axillaire de la glande. De plus, le chirurgien a réséqué les nœuds lymphatiques et la graisse les entourant dans la fosse axillaire. La patiente guérit sans complication.

À la première visite de contrôle, le mari de la patiente indique au chirurgien que celle-ci a désormais une pointe osseuse dans le dos. Le chirurgien, intrigué, demande à la patiente de lui montrer son épine osseuse. À l'examen, l'épine n'est rien d'autre que l'angle inférieur de la scapula, qui apparaît basculé vers l'arrière. L'élévation du bras accentue cette saillie de l'épine.

Le bord médial de la scapula est accentué et on distingue une amyotrophie du muscle dentelé antérieur qui fixe la pointe de la scapula.

Le nerf de ce muscle a été lésé.

Durant la chirurgie au niveau de la fosse axillaire, le nerf thoracique long a été sectionné au niveau de son passage le long de la paroi thoracique, sur la face externe du muscle dentelé antérieur, juste au-dessous de la peau et du fascia sous-cutané.

La patiente apprend ainsi que son nerf a été sectionné de manière malencontreuse, mais elle est néanmoins satisfaite d'avoir une explication adéquate de l'origine de son « épine ».

Cas 3

Bloc du plexus brachial

Un chirurgien veut réaliser une intervention complexe sur le poignet de son patient et demande à l'anesthésiste d'endormir tout le bras de celui-ci, en le maintenant éveillé. En 20 min, l'anesthésiste réalise l'anesthésie locorégionale en injectant 10 ml d'anesthésiant local dans la fosse axillaire. Le chirurgien réalise alors son intervention et le patient ne sent rien.

Le produit anesthésique est injecté dans la fosse axillaire.

Il aurait été impossible d'anesthésier le poignet au niveau de l'avant-bras car le produit anesthésique aurait dû être injecté autour des nerfs ulnaire, médian et radial; de plus, toutes les branches cutanées de l'avant-bras devaient être anesthésiées en même temps, ce qui aurait demandé beaucoup de temps et n'aurait pas produit une anesthésie totale.

Les nerfs du membre supérieur sont issus du plexus brachial, qui entoure l'artère axillaire. L'artère axillaire, la veine axillaire et le plexus brachial sont entourés par un fascia qui englobe

chaque structure et qui est appelé « gaine axillaire ». En injectant le produit anesthésique dans cet espace clos qu'est la gaine axillaire, tous les nerfs du plexus brachial sont paralysés.

Il est possible, avec le bras du patient en abduction et rotation externe (paume derrière la tête), de palper l'artère axillaire et donc de localiser la position de la gaine axillaire. Une fois que l'artère axillaire a été localisée, avec une petite aiguille on injecte de part et d'autre du vaisseau le produit anesthésiant. Ce produit anesthésiant diffuse le long de la gaine dans la région axillaire. Le plexus brachial qui entoure l'artère axillaire est alors complètement anesthésié et on parle de bloc anesthésique local complet.

« Peut-il y avoir des complications ? » demande le patient.

Les complications potentielles sont : une piqûre de l'aiguille directement dans les rameaux du plexus brachial, une lésion de l'artère axillaire, une injection d'anesthésique local dans l'artère ou la veine. Heureusement, ces complications sont rares entre des mains expérimentées.

Cas 4

Complication d'une fracture de la 1^{re} côte

Une femme de 25 ans est impliquée dans un accident de la voie publique et chute de sa moto. Quand elle est admise aux urgences, elle est inconsciente. Une série d'examens est réalisée, dont une radiographie du thorax. Le radiologue détecte une fracture complexe de la 1^{re} côte à gauche.

Plusieurs éléments importants pour le membre supérieur passent au-dessus de la 1^{re} côte.

Il est important de tester les nerfs du membre et de la main, même s'il est difficile de le faire chez une personne inconsciente. Aussi doit-on utiliser un marteau réflexe pour tester quelques muscles. On peut également tester les réflexes à la douleur chez les patients avec une conscience altérée. La palpation des pouls au niveau des artères axillaire, brachiale, ulnaire et radiale est nécessaire, car une fracture de la 1^{re} côte peut s'accompagner de lésions de l'artère subclavière.

Un drain thoracique est immédiatement inséré à cause d'un pneumothorax. La fracture de la

1^{re} côte a lésé les plèvres viscérale et pariétale, permettant à l'air provenant d'une plaie pulmonaire de s'échapper dans la cavité pleurale. Le poumon s'affaisse et de l'air entre dans la cavité pleurale.

Un tube est inséré entre les côtes pour aspirer l'air et regonfler le poumon.

La 1^{re} côte est une structure profonde à la base du cou. Il n'est pas rare que des côtes soient fracturées après un traumatisme mineur, au cours d'une pratique sportive. Cependant, la 1^{re} côte, qui repose à la base du cou, est entourée de muscles et de tissus mous qui la protègent. Ainsi, un patient avec une fracture de la 1^{re} côte a nécessairement été soumis à un traumatisme considérable, fréquent dans les accidents de la circulation. On doit toujours penser à d'autres blessures possibles dans ce type de lésions, dans les régions cervicale et médiastinale.

Cas 5

Syndrome du canal carpien

Une femme de 25 ans consulte un chirurgien de la main pour un engourdissement et des picotements du pouce, de l'index et du majeur. À l'examen, le chirurgien note une atrophie des muscles de l'éminence thénar, une absence d'abduction du pouce au niveau de l'articulation métacarpophalangienne, ainsi qu'une absence d'opposition du pouce.

Une compression du nerf médian est diagnostiquée. Les symptômes cliniques sont sévères et en faveur d'une lésion importante du nerf médian.

L'examen clinique ne révèle pas d'anomalie ou de dysfonctionnement des muscles fléchisseurs de l'avant-bras.

Le chirurgien pense que la lésion du nerf est au niveau du poignet. La patiente ne se souvient pas d'une blessure au poignet et ne se plaint d'aucune douleur à ce niveau. Le chirurgien tapote la région du rétinaculum des fléchisseurs, ce qui provoque un accroissement des picotements et de

l'engourdissement dans les doigts latéraux de la patiente (signe de Tinel).

Ces signes cliniques sont typiques d'un syndrome du canal carpien. Le nerf médian, avec les tendons des fléchisseurs profond et superficiel des doigts, passe sous le rétinaculum des fléchisseurs dans le canal carpien. La patiente a développé un kyste synovial à partir de l'articulation du carpe. La croissance de ce kyste comprime le canal carpien et son contenu, dont le nerf médian, et provoque les symptômes de la patiente.

La patiente est soignée sous bloc anesthésique nerveux du plexus brachial; une simple incision est pratiquée pour sectionner le rétinaculum des fléchisseurs et décompresser le canal carpien.

Lors de la consultation de contrôle 6 semaines plus tard, le volume de l'éminence thénar a augmenté et les symptômes au niveau de la main ont disparu.

Cas 6

Immobilisation du tendon de l'extenseur digital

Après une journée d'étude, deux étudiants en médecine décident de prendre un café. Le plus expérimenté des deux propose à son collègue de parier 50 € qu'il n'est pas capable de soulever une boîte d'allumettes avec un doigt. Ce dernier relève le pari. Son collègue lui demande donc de fermer le poing et de le poser avec les phalanges intermédiaires en contact sur la table, puis d'étendre son majeur tout en maintenant les phalanges intermédiaires de ses autres doigts en contact avec la table. Il place ensuite une boîte d'allumettes sur l'ongle de son majeur et lui demande de la soulever, ce qui s'avère impossible. Le pari relevé est perdu.

L'extension de l'index, du majeur, de l'annulaire et de l'auriculaire est réalisée par le muscle extenseur des doigts.

Le fait de placer son poing fermé avec les phalanges intermédiaires en contact avec la table empêche l'utilisation de ce muscle, et a rendu impossible l'action du majeur pour soulever la boîte d'allumettes. Ce phénomène ne se produit pas si l'on réalise cette expérience avec l'index ou l'auriculaire, ceux-ci pouvant être étendus sans difficulté. En effet, ces deux doigts ne sont pas seulement mus par le muscle extenseur commun des doigts, mais également par, respectivement, le muscle extenseur de l'index et le muscle extenseur de l'auriculaire.

Cas 7

Déchirure du tendon supraépineux

Une femme de 70 ans consulte un chirurgien orthopédique pour des douleurs dans l'épaule droite et une impossibilité d'amorcer l'abduction de son épaule. L'examen révèle une perte du volume musculaire de la fosse supraépineuse. Le muscle supraépineux est atrophié.

L'abduction de l'humérus au niveau de l'articulation glénohumérale est amorcée par le muscle supraépineux. Lorsque l'épaule est mise en position d'abduction à 10-15°, le muscle deltoïde continue le mouvement. La patiente est capable de lever son bras en soulevant l'articulation glénohumérale ou en

(Suite)

Cas 7 (suite)

l'abaissant vers le bas pour permettre au deltoïde d'intervenir.

La perte de volume du muscle dans la fosse supraépineuse suggère une atrophie du muscle.

Une atrophie du muscle survient lorsqu'un muscle n'est pas utilisé. Le chirurgien orthopédique a évoqué une rupture du tendon supraépineux sous l'acromion, ayant causé une atrophie musculaire.

Le diagnostic est confirmé par ultrasonographie.

La patiente est assise sur un tabouret, avec son épaule droite découverte. Sa main est placée sur sa fesse droite. Cette position permet d'effectuer une rotation externe et une extension de l'épaule, qui expose le tendon supraépineux et facilite l'examen aux ultrasons. Les ultrasons révèlent une déchirure complète du tendon avec présence d'un épanchement dans la bourse deltoïde sous-acromiale

(figure 7.123). La patiente subit une réparation chirurgicale et obtient une bonne récupération.

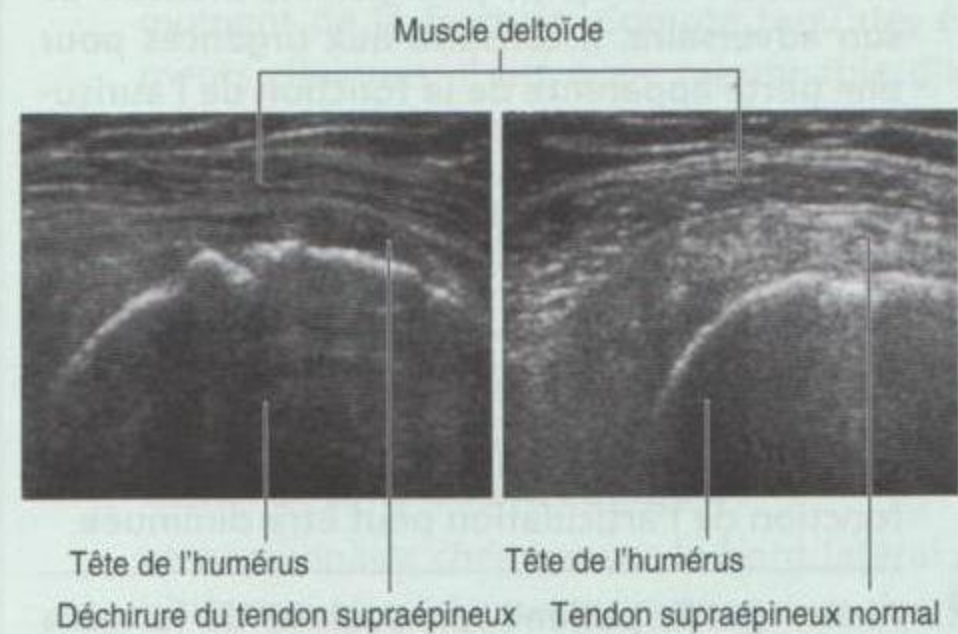


Figure 7.123. Échographie montrant une déchirure complète du tendon supraépineux avec présence de liquide dans la bourse deltoïde sous-acromiale.

Cas 8

Comment examiner une main

Il est demandé à un interne d'examiner la main d'un patient. Il examine les points suivants.

Système musculosquelettique

L'examen comprend les os, les articulations, les muscles et les tendons. L'interne recherche d'éventuelles anomalies ou atrophies. La connaissance des zones touchées permet d'identifier les nerfs dont ils dépendent. Il palpe les os un par un, notamment le scaphoïde en portant le poignet en adduction. Il examine le mouvement des articulations, qui aurait pu être restreint par une maladie articulaire ou une incapacité de contracter un muscle.

Circulation

La palpation du pouls ulnaire et du pouls radial est nécessaire. L'interne examine le retour capillaire pour déterminer si la main est bien irriguée.

Examen des nerfs

Les trois principaux nerfs de la main doivent être testés.

Nerf médian

Le nerf médian innerve la peau de la face palmaire des trois doigts latéraux, et la moitié latérale du quatrième ainsi que les faces dorsales distales de ces mêmes doigts. Une lésion de ce nerf cause une amyotrophie de l'éminence thénar, une absence d'abduction du pouce et une absence d'opposition du pouce.

Nerf ulnaire

Le nerf ulnaire innerve la peau des faces antérieure et postérieure de l'auriculaire et le côté ulnaire de l'annulaire, la peau recouvrant l'éminence hypothénar et une bande similaire de la peau sur la face postérieure. Parfois, le nerf ulnaire innerve toute la peau de l'annulaire et le côté ulnaire du majeur.

Une lésion de ce nerf cause une atrophie de l'éminence hypothénar, une absence de flexion de l'articulation interphalangienne distale de l'annulaire et de l'auriculaire, et une absence d'abduction et d'adduction des doigts. Le pouce n'est pas affecté.

Nerf radial

Ce nerf innerve une petite surface à la face latérale du 1^{er} métacarpien et la face dorsale du premier espace.

Le nerf radial assure aussi l'extension du poignet, des articulations métacarpophalangiennes et interphalangiennes ainsi que des doigts.

Un simple examen doit comprendre la recherche de l'opposition du pouce qui dépend du nerf médian, la recherche de l'abduction des doigts qui dépend du nerf ulnaire, l'extension du poignet et des doigts ainsi que la sensibilité de la face dorsale du premier espace qui dépend du nerf radial.

10 questions-réponses

1. Un jeune homme est impliqué dans une bagarre et donne un coup de poing sur le menton de son adversaire. Il consulte aux urgences pour une perte apparente de la fonction de l'auriculaire de la main droite.

Cette blessure est appelée la « fracture du boxeur », car elle est souvent associée aux lésions par coup de poing. Typiquement, il s'agit d'une fracture oblique du col du 5^e métacarpien. L'angulation antérieure de la fracture est augmentée quand le poing est fermé et la fonction de l'articulation peut être diminuée.

2. Avant que le patient soit soulevé de la table d'opération vers son lit ou vers un brancard, une protection doit être glissée sous les bras pour éviter les compressions nerveuses. Un des assistants note qu'un patient n'a pas eu de protection au niveau du coude. Une paralysie complète du nerf ulnaire est décelée au réveil. Pourquoi ?

C'est une lésion bien connue qui peut arriver en salle d'opération, et la plupart des assistants opératoires doivent être vigilants pour éviter cette complication. Typiquement, l'appui dangereux est situé au niveau de la face médiale du coude où le nerf ulnaire au niveau de son passage en arrière de l'épicondyle médial peut être comprimé. Le patient présente alors une lésion typique du nerf ulnaire au coude avec anesthésie de l'auriculaire et de la moitié de l'annulaire, une faiblesse et une amyotrophie des muscles de l'éminence hypothénar, une perte d'action des quatre lombricaux, l'apparition d'une griffe intéressant l'annulaire et l'auriculaire, enfin une perte de l'adduction du poignet ainsi qu'une perte de force des muscles interosseux.

3. Une patiente se coince l'index droit dans une fermeture éclair en s'habillant; elle ne peut plus étendre l'articulation interphalangienne distale. Pourquoi ?

La patiente a une déformation typique de doigt en maillet. Le tendon extenseur a été avulsé au niveau de son insertion sur la face dorsale de la base de la phalange distale. Une radiographie peut éliminer une avulsion associée à un fragment osseux, qui peut dans certains cas

être remise en place chirurgicalement sur la phalange distale. La patiente est traitée par la mise en place d'une attelle qui lui immobilise le doigt en rectitude. Elle récupère complètement l'extension active de la dernière phalange.

4. Après une luxation de l'épaule gauche, un patient se plaint d'engourdissements dans la région du moignon de l'épaule. Pourquoi ?

Une luxation d'épaule peut entraîner une lésion du nerf axillaire au niveau de son passage à travers l'espace axillaire latéral dans la fosse axillaire. La zone sensorielle innervée par le nerf axillaire se trouve à la face inférieure du deltoïde.

5. À l'examen d'une main, un étudiant en médecine note une perte des fonctions fines motrices, avec une zone d'anesthésie au bord médial de l'avant-bras et du coude. Quel nerf est impliqué ?

L'étudiant en médecine est perplexe car cette aire d'anesthésie n'est pas typique de la distribution des nerfs ulnaire, radial ou médian. Une radiographie récente du thorax met en évidence une volumineuse tumeur de la 1^{re} côte, ce qui permet de comprendre la symptomatologie. La tumeur de la 1^{re} côte a comprimé la racine inférieure du plexus brachial. Le plexus brachial reçoit des fibres qui proviennent de la racine T1, qui passe sous la 1^{re} côte pour se poursuivre dans le membre supérieur.

6. Une patiente présente une symptomatologie typique de compression du nerf médian sous le rétinaculum des fléchisseurs. Le diagnostic de syndrome de canal carpien est établi par un interne et elle est adressée pour une décompression chirurgicale. Cependant, un étudiant note que la patiente a une anesthésie localisée à la base de l'éminence thénar, ce qui suggère que la compression n'a pas lieu au niveau du canal carpien.

Quand le nerf médian est comprimé sous le rétinaculum des fléchisseurs dans le canal carpien (syndrome du canal carpien), les patients ont une sensation normale au niveau de la base de l'éminence thénar, qui est innervée par un rameau naissant du nerf médian avant son entrée

dans le canal carpien. Par conséquent, quand un engourdissement est détecté au niveau de l'éminence thénar en association avec les signes du syndrome du canal carpien, un autre diagnostic doit être recherché. Dans ce cas, une petite tumeur fibreuse (neurinome) est retirée du nerf médian au niveau de l'avant-bras, et évitant ainsi une intervention pour décompresser le nerf au niveau du canal carpien.

- 7.** Lors des vacances de sport d'hiver, un jeune professeur chute et sa main est heurtée par son bâton de ski. Il constate ensuite une laxité extrême du côté médial du pouce au niveau de l'articulation métacarpophalangienne. Pourquoi?

Il s'agit d'une lésion typique due au bâton de ski provoquant une avulsion du ligament latéral médial de l'articulation métacarpophalangienne du pouce. Le ligament collatéral médial est nécessaire à la stabilisation du pouce lors de la prise des objets. La réparation est d'habitude recommandée.

- 8.** Un jeune homme fait une chute sur la main étendue et présente une douleur sur la face dorsale du poignet. À l'examen, le poignet est placé en déviation ulnaire, le scaphoïde est palpé à travers la tabatière anatomique et est douloureux. Les radiographies ne retrouvent pas de fracture, mais le médecin immobilise le patient dans un plâtre. Pourquoi?

Les fractures du scaphoïde sont fréquentes après une chute sur la main étendue. La frac-

ture se situe habituellement au niveau du col du scaphoïde et, dans à peu près 10 % des cas, elle peut aboutir à une ostéonécrose du pôle proximal. Dans un petit nombre de cas, la fracture n'est pas identifiée radiologiquement au moment de la fracture. Compte tenu des éléments cliniques, il est donc raisonnable d'immobiliser le poignet par un plâtre et de faire pratiquer une autre radiographie 2 semaines plus tard, car le trait de fracture peut apparaître secondairement.

- 9.** Si une pression est appliquée sur le bord latéral du pisiforme, les muscles de l'éminence hypothénar se contractent. Pourquoi?

Le nerf ulnaire chemine sur le bord latéral du pisiforme et au-dessus du rétinaculum des fléchisseurs. Il est donc possible de le comprimer à ce niveau, ce qui provoque une contraction des muscles de l'éminence hypothénar et du petit palmaire.

- 10.** Après une fracture à mi-diaphyse humérale, un patient présente une chute du poignet. Pourquoi?

La chute du poignet est associée à une lésion du nerf radial. Une fracture de l'humérus à mi-diaphyse peut provoquer une lésion du nerf radial là où il passe dans le sillon radial entre les chefs latéral et médial du muscle triceps brachial.

Traduction
Fabrice Duparc



Facebook : La culture ne s'hérite pas elle se conquiert

8

Tête et cou

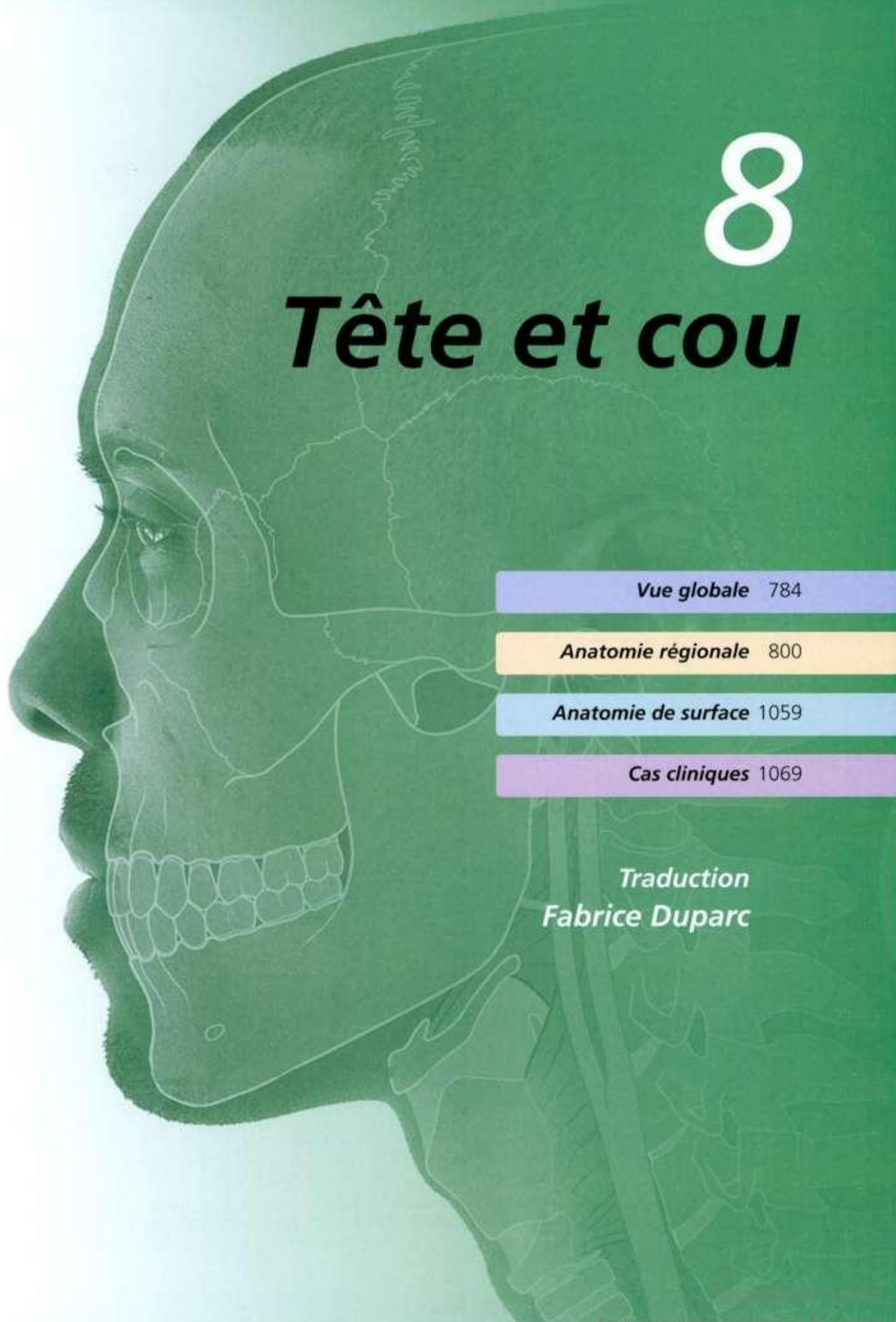
Vue globale 784

Anatomie régionale 800

Anatomie de surface 1059

Cas cliniques 1069

Traduction
Fabrice Duparc



Vue globale

INTRODUCTION

La tête et le cou sont des régions complexes du corps.

Tête

Principales régions

La tête est composée d'une série de compartiments formés d'os et de tissus mous. Ce sont :

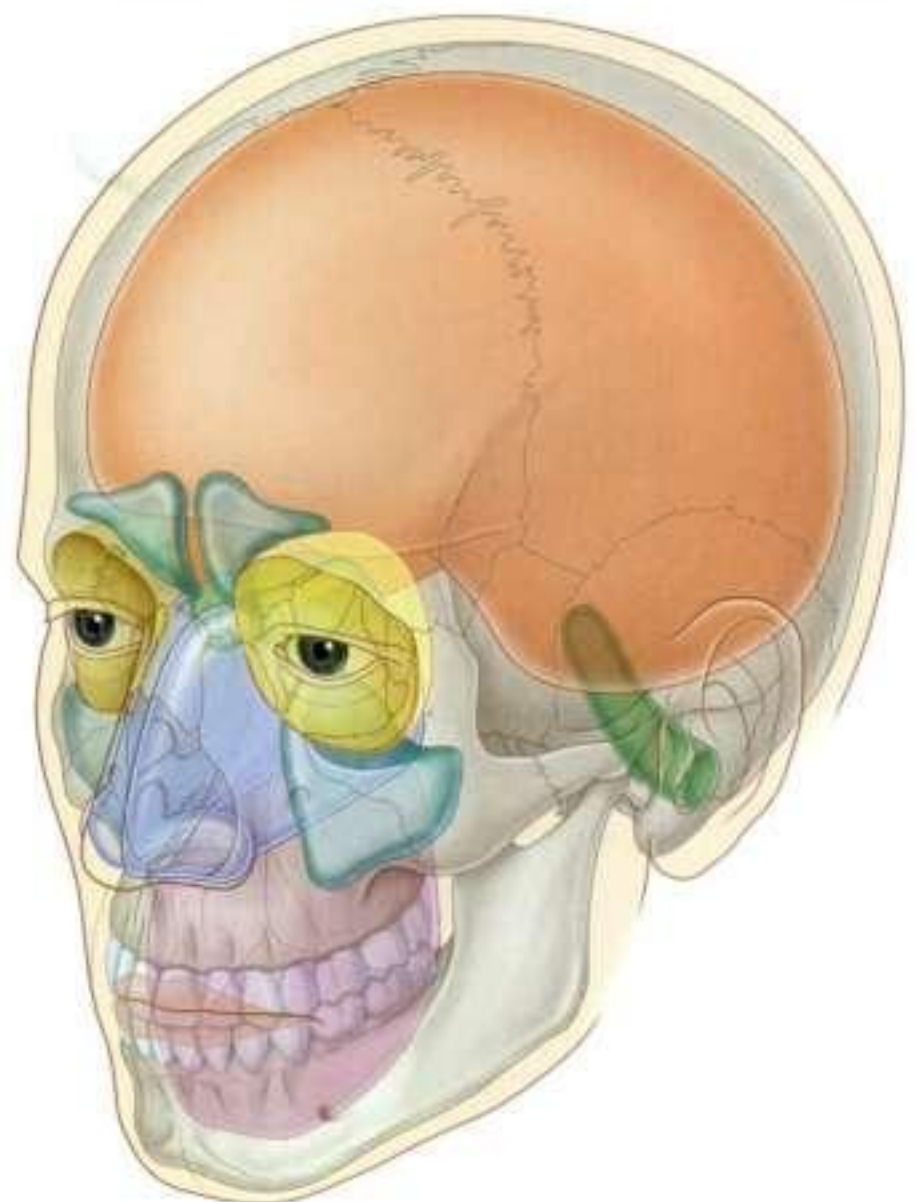
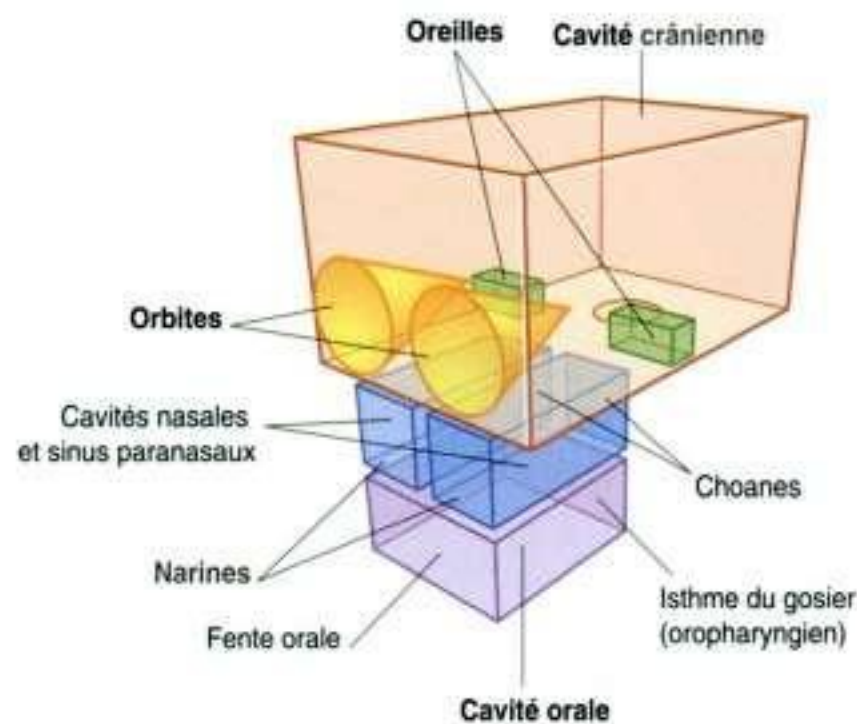
- la cavité crânienne ;
- les deux oreilles ;
- les deux orbites ;
- les deux cavités nasales ;
- une cavité orale (figure 8.1).

La **cavité crânienne** est le plus volumineux compartiment et contient le cerveau et les membranes associées (méninges).

La plus grande partie de l'**appareil auditif** est contenue dans l'un des os qui constituent la base du crâne. Les parties latérales des **oreilles** sont développées sur les côtés.

Les deux **orbites** contiennent les yeux. Ce sont des cavités en forme de cônes situées sous la partie antérieure de la cavité crânienne, et dont le sommet est dirigé en arrière et en dedans. Les parois des orbites sont osseuses, alors que la base de chaque cavité conique peut être ouverte et fermée par les paupières.

Les **cavités nasales** constituent les parties supérieures de l'appareil respiratoire et sont situées entre



les orbites. Elles sont limitées par des parois, des planchers et des toits qui sont surtout formés d'os et de cartilage. Les cavités nasales s'ouvrent en avant par les **narines** et en arrière par les **choanes (ouvertures postérieures des fosses nasales)**.

En continuité avec les cavités nasales, des prolongements remplis d'air (**sinus paranasaux**) s'étendent en dehors en haut et en arrière dans l'épaisseur des os voisins. Le plus grand, le **sinus maxillaire**, se situe sous la cavité orbitaire.

La **cavité orale** est située sous les cavités nasales, dont elle est séparée par le **palais dur** et le **palais mou**. Le plancher de la cavité orale est uniquement formé de tissus mous.

L'ouverture antérieure de la cavité orale est la **fente orale** (bouche), et l'ouverture postérieure est l'**isthme du gosier** (isthme oropharyngien). À la différence des narines et des choanes, qui sont en permanence ouvertes, la fente orale et l'isthme oropharyngien peuvent être ouverts ou fermés par les tissus mous voisins.

Autres régions anatomiques

Avec les principaux compartiments de la tête, deux autres régions anatomiques constituent de chaque côté des zones de transition d'un compartiment à l'autre (figure 8.2).

La **fosse infratemporale** est une zone comprise entre la partie postérieure (branche) de la mandibule et une région osseuse aplatie (lame latérale du pro-

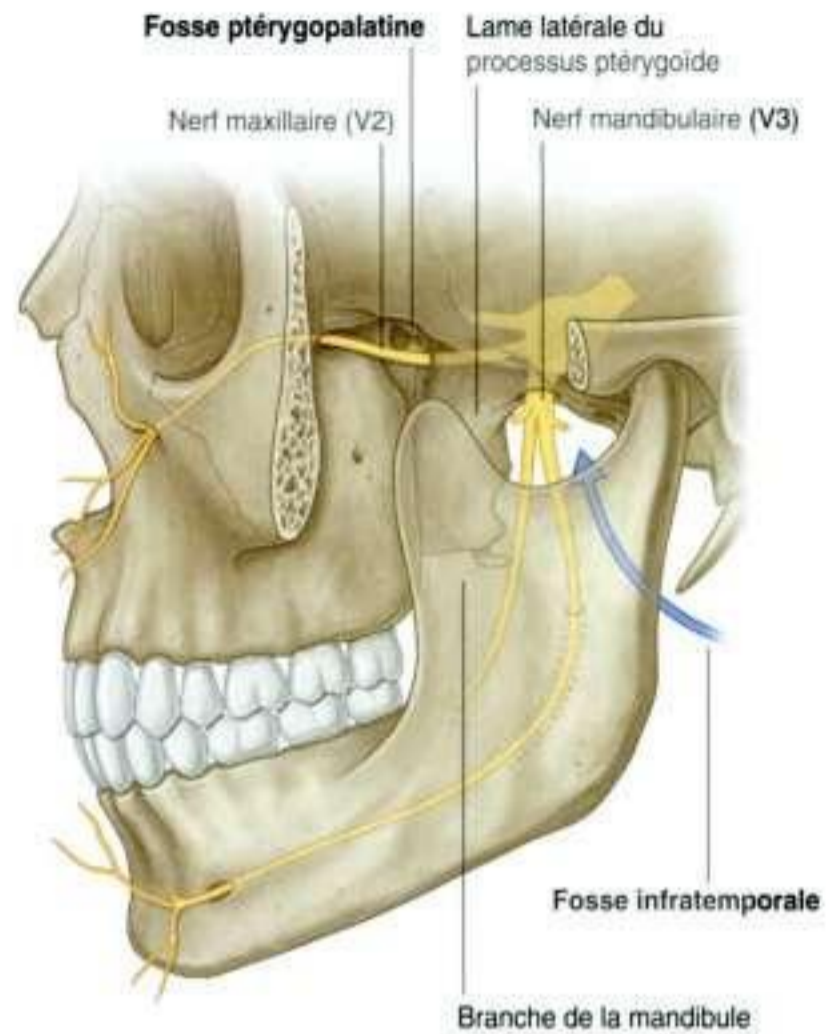


Figure 8.2. Zones de transition d'un compartiment de la tête à l'autre.

cessus ptérygoïde) juste en arrière de la portion postérieure de la joue (os maxillaire). Cette fosse, bordée par de l'os et des parties molles, est le lieu de passage de l'un des principaux nerfs crâniens – le nerf mandibulaire (rameau mandibulaire du nerf trijumeau [V3]), qui chemine entre les fosses crânienne et orale.

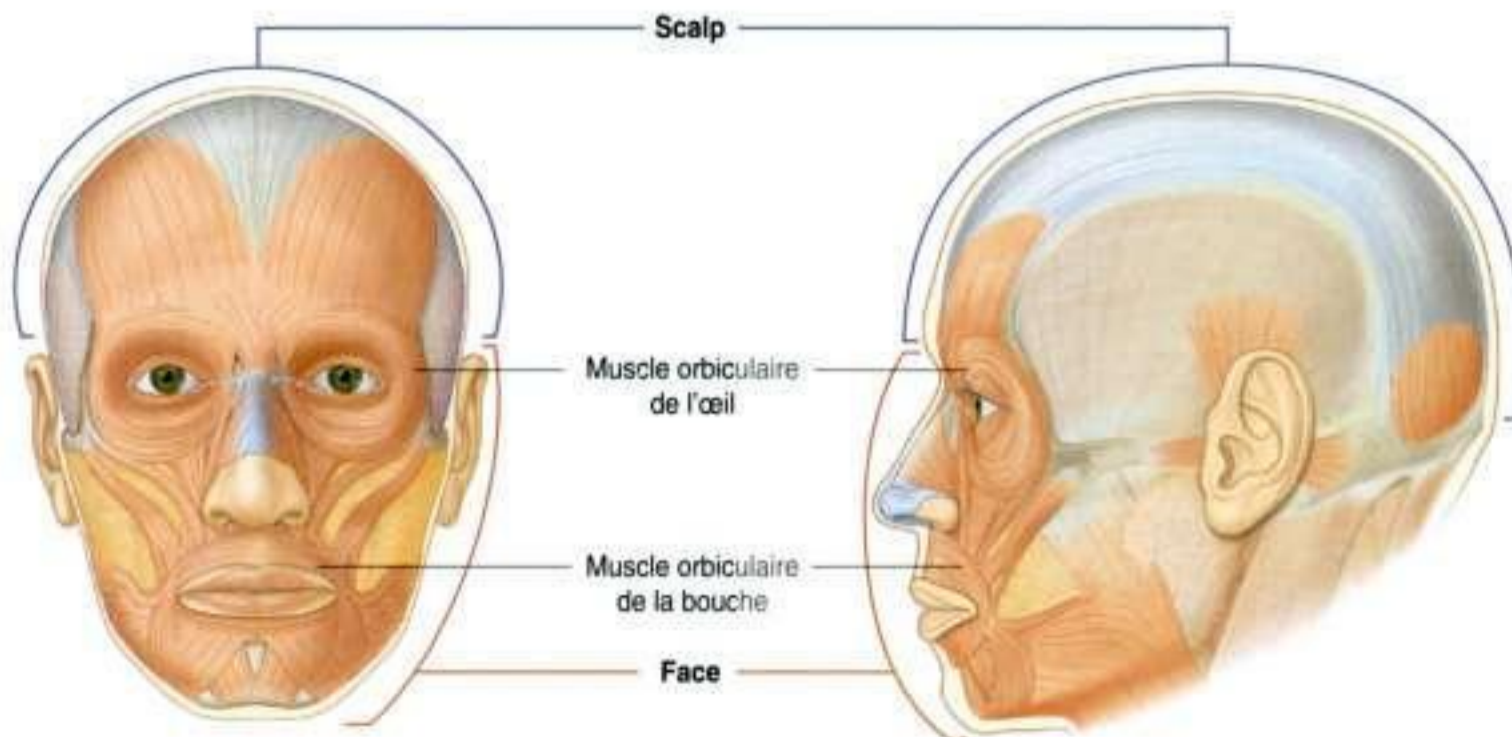


Figure 8.3. Muscles de la face.

La **fosse ptérygopalatine**, de chaque côté, est située derrière la portion supérieure de la joue. Cette petite fosse communique avec la cavité crânienne, la fosse infratemporale, l'orbite, la cavité nasale et la cavité orale. Une structure majeure traversant la fosse ptérygopalatine est le nerf maxillaire (rameau maxillaire du nerf trijumeau [V2]).

La **face** est la partie antérieure de la tête et contient un unique groupe de muscles qui mobilisent la peau par rapport au plan osseux sous-jacent et contrôlent l'ouverture antérieure des orbites et de la cavité orale (figure 8.3).

Le **scalp** couvre les régions supérieure, postérieure et latérales de la tête.

Cou

Le **cou** se situe entre la tête en haut et les épaules et le thorax en bas (figure 8.4). Sa limite supérieure suit le bord inférieur de la mandibule et les reliefs osseux de la partie postérieure du crâne. La partie postérieure

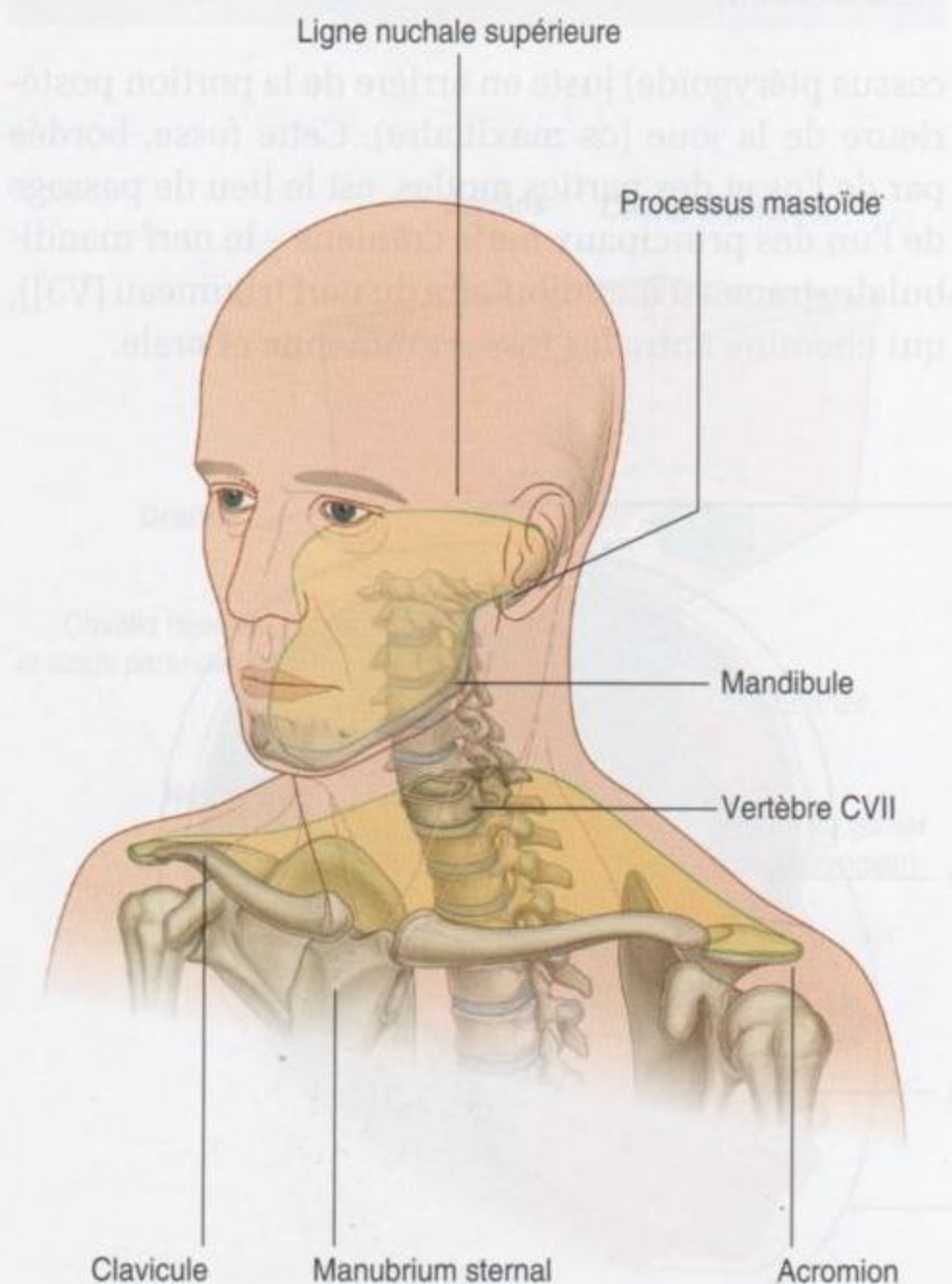


Figure 8.4. Limites du cou.

du cou est plus haute que la partie antérieure, permettant la connexion des viscères du cou avec les ouvertures postérieures des cavités nasales et orale.

La limite inférieure du cou suit le bord supérieur du sternum, la clavicule et l'acromion, prolongement osseux de la scapula. En arrière, la limite inférieure du cou est moins bien définie, mais correspond approximativement à une ligne tracée entre l'acromion et le processus épineux de la vertèbre CVII, qui est proéminent et aisément palpable. Cette limite inférieure du cou correspond à la **base du cou**.

Les régions du cou

Le cou comprend quatre régions principales (figure 8.5), qui sont entourées par un plan fasciomusculaire externe.

- La région vertébrale contient les vertèbres cervicales et les muscles de maintien associés.
- La région viscérale contient des glandes importantes (thyroïde, parathyroïde et thymus), et les portions des appareils respiratoire et digestif qui cheminent de la tête vers le thorax.

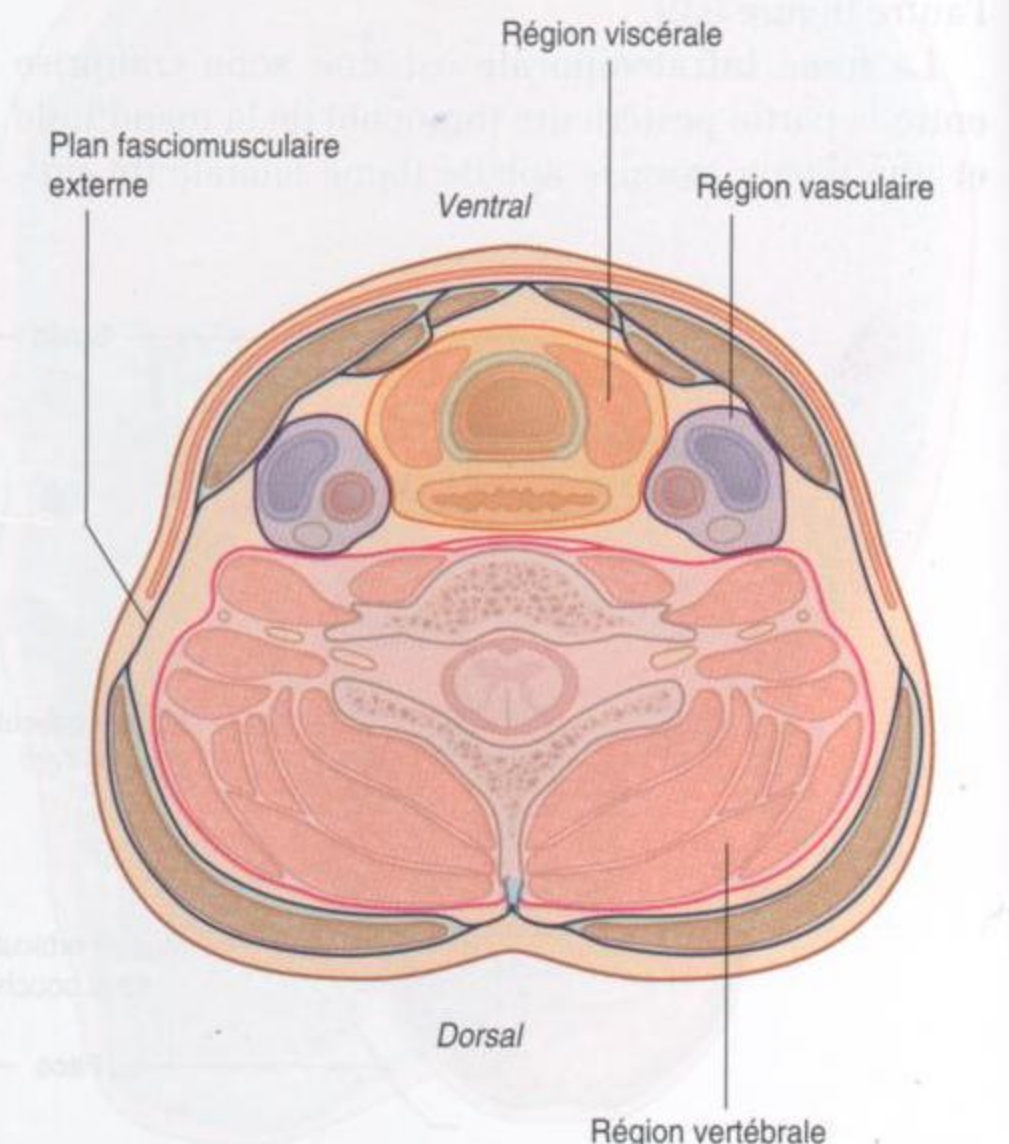


Figure 8.5. Principales régions du cou.

- Les deux compartiments vasculaires contiennent les principaux vaisseaux sanguins et les nerfs vagues.

Larynx et pharynx

Le cou contient deux structures associées aux appareils respiratoire et digestif – le larynx et le pharynx.

Le **larynx** (figure 8.6) est la partie supérieure des voies aériennes inférieures, et est attaché en bas à la trachée, et en haut, par une membrane souple, à l'os hyoïde, qui est lui-même attaché au plancher de la cavité orale. Plusieurs cartilages forment l'architecture de soutien du larynx, qui présente une cavité centrale. Les dimensions de ce canal central sont modifiées par des structures souples associées à la paroi du larynx. Les plus

importantes de ces structures sont les deux cordes vocales, latéralement, qui sont placées l'une en face de l'autre de chaque côté de la cavité laryngée. L'ouverture supérieure du larynx (**entrée du larynx**) est inclinée en arrière, et en continuité avec le pharynx.

Le **pharynx** (figure 8.6) est un hémicylindre constitué de muscles et d'un fascia, attaché en haut à la base du crâne, et en bas à la marge de l'œsophage. De chaque côté, les parois de l'hémicylindre sont attachées aux faces latérales des cavités nasales, à la cavité orale et au larynx. Les deux cavités nasales, la cavité orale et le larynx s'ouvrent à la partie antérieure du pharynx, et l'œsophage lui fait suite en bas.

La partie du pharynx située en arrière des fosses nasales est le **nasopharynx**. Les parties situées en arrière de la cavité orale et du larynx sont respectivement l'**oropharynx** et le **laryngopharynx**.

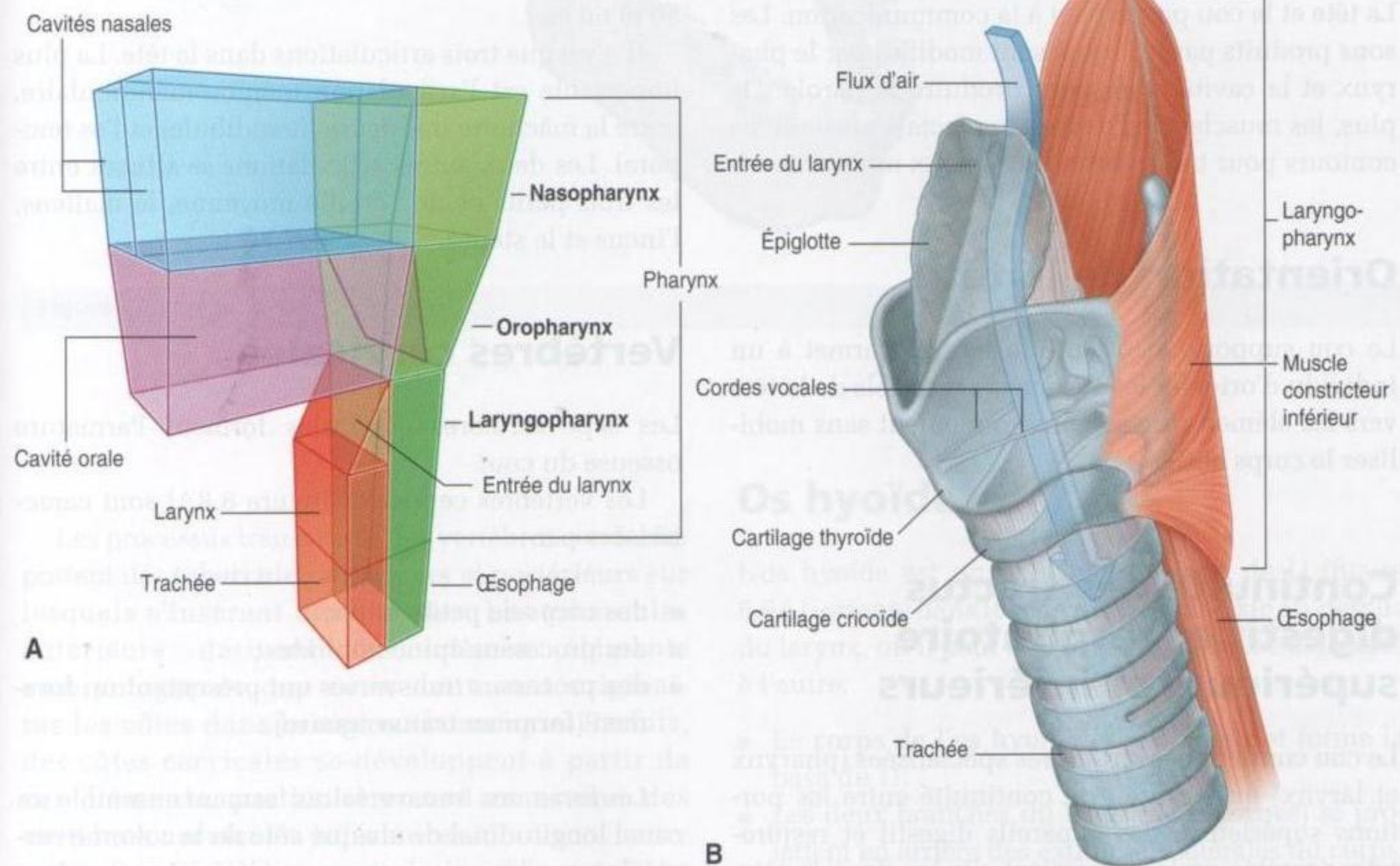


Figure 8.6. Structures particulières du cou. **A.** Organisation générale **B.** Vue anatomique.

FONCTIONS

Protection

La tête contient et protège le cerveau ainsi que tous les systèmes récepteurs associés aux fonctions sensorielles – les cavités nasales avec l'olfaction, les orbites avec la vision, les oreilles avec l'audition et l'équilibration, et la cavité orale avec le goût.

Situation des parties supérieures des appareils respiratoire et digestif

La tête contient les portions supérieures des systèmes respiratoire et digestif – les cavités nasales et orale – qui ont pour rôle la modification de l'air et des aliments dans ces appareils.

Communication

La tête et le cou participent à la communication. Les sons produits par le larynx sont modifiés par le pharynx et la cavité orale pour produire la parole. De plus, les muscles de l'expression faciale ajustent les contours pour transmettre les signaux non verbaux.

Orientation de la tête

Le cou supporte et oriente la tête. Il permet à un individu d'orienter les systèmes sensoriels de la tête vers les éléments de son environnement sans mobiliser le corps entier.

Continuité des tractus digestif et respiratoire supérieurs et inférieurs

Le cou contient des structures spécialisées (pharynx et larynx) qui assurent la continuité entre les portions supérieures des appareils digestif et respiratoire (cavités orale et nasales) situées dans la tête, avec l'œsophage et la trachée, qui naissent relativement bas dans le cou et pénètrent dans le thorax.

ÉLÉMENTS ANATOMIQUES

Crâne

De nombreux os de la tête forment ensemble le crâne (figure 8.7A). La plupart de ces os sont réunis entre eux par des **sutures**, qui constituent des articulations fibreuses dépourvues de mobilité (figure 8.7B).

Chez le fœtus et le nouveau-né, de grandes zones membraneuses et non ossifiées (**fontanelles**) entre les os du crâne, et plus particulièrement entre les os plats qui forment le sommet de la cavité crânienne (figure 8.7C), permettent :

- la déformation de la tête pendant l'expulsion lors de l'accouchement ;
- la croissance postnatale.

La plupart des fontanelles se ferment pendant la première année de vie. L'ossification complète des fins tissus conjonctifs ligamentaires qui séparent les os sur les lignes de suture commence avant l'âge de 30 ans et est complète habituellement entre l'âge de 50 et 60 ans.

Il n'y a que trois articulations dans la tête. La plus importante est l'articulation temporomandibulaire, entre la mâchoire inférieure (mandibule) et l'os temporal. Les deux autres articulations se situent entre les trois petits os de l'oreille moyenne, le malleus, l'incus et le stapes.

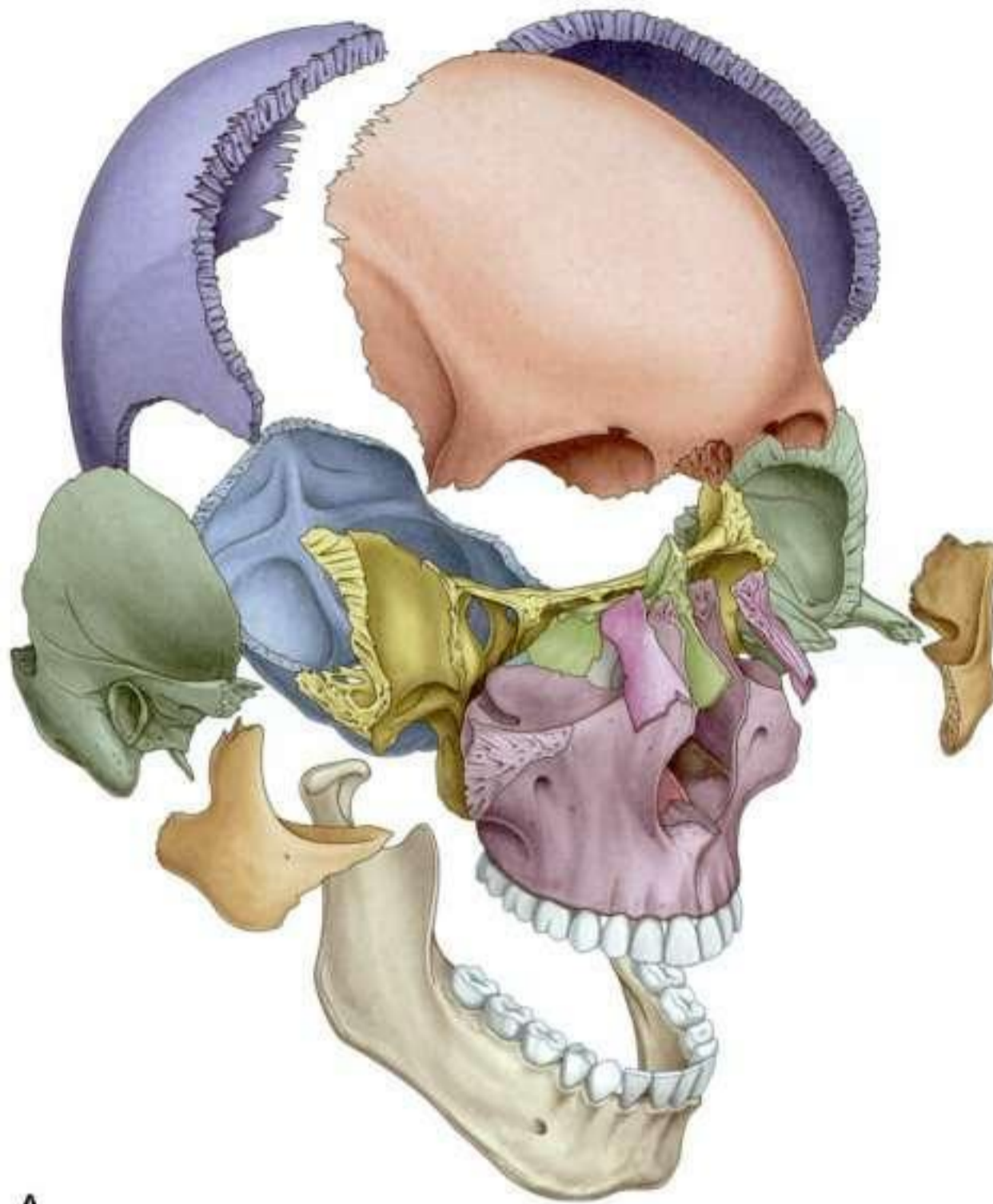
Vertèbres cervicales

Les sept vertèbres cervicales forment l'armature osseuse du cou.

Les vertèbres cervicales (figure 8.8A) sont caractérisées par :

- des corps de petite taille ;
- des processus épineux bifides ;
- des processus transverses qui présentent un foramen (**foramen transversaire**).

Les foramens transversaires forment ensemble un canal longitudinal de chaque côté de la colonne cervicale pour les vaisseaux sanguins (artère et veines vertébrales) qui y cheminent de la base du cou à la cavité crânienne.



A

Figure 8.7. Crâne. A. Os.

Les processus transverses des vertèbres cervicales portent des **tubercules antérieurs** et **postérieurs** sur lesquels s'insèrent des muscles. Les tubercules antérieurs dérivent des mêmes éléments embryologiques que ceux dont sont originaires les côtes dans la région thoracique. Parfois, des côtes cervicales se développent à partir de ces éléments, particulièrement au niveau des vertèbres cervicales inférieures.

Les deux vertèbres cervicales supérieures (C1 et C2) sont modifiées pour autoriser les mouvements de la tête (figures 8.8B–8.8E) (voir aussi chapitre 2).

Os hyoïde

L'os hyoïde est un petit os en forme de U (figure 8.9A), orienté dans le plan horizontal juste au-dessus du larynx, où il peut être palpé et mobilisé d'un côté à l'autre.

- Le **corps de l'os hyoïde** est antérieur et forme la base du U.
- Les deux branches du U (**grandes cornes**) se projettent en arrière des extrémités latérales du corps.

L'os hyoïde ne s'articule avec aucun autre élément squelettique de la tête et du cou.

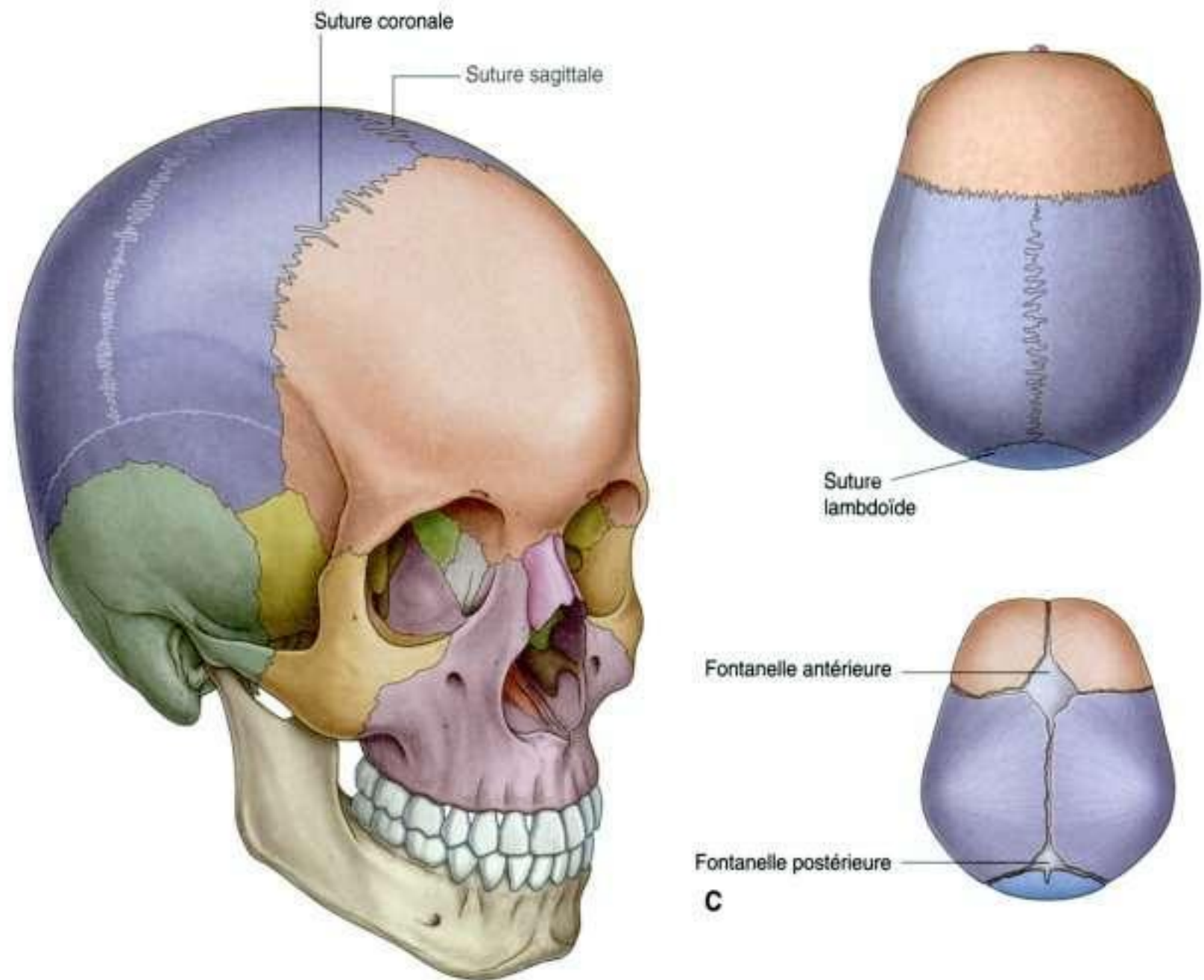


Figure 8.7, suite. Crâne **B.** Sutures. **C.** Fontanelles et suture lambdoïde.

L'os hyoïde est très mobile et constitue un support d'insertion osseuse de plusieurs muscles et structures fibreuses de la tête et du cou. Il se situe à l'interface de trois compartiments, auxquels il est attaché :

- au-dessus, le plancher de la cavité orale ;
- en dessous, le larynx ;
- en arrière, le pharynx (figure 8.9B).

Palais mou

Le palais mou est une structure constituée de tissus fibreux encadrée dans la partie postérieure du palais rigide (figure 8.10A) avec un bord postérieur libre. Il peut être élevé ou abaissé par des muscles (figure 8.10B).

Le palais mou et les structures voisines peuvent être clairement vus lorsque la bouche est ouverte.

Muscles

Les muscles squelettiques de la tête et du cou peuvent être groupés selon la fonction, l'innervation et l'origine embryologique.

Dans la tête

Les groupes musculaires de la tête comprennent :

- les muscles extraoculaires (moteurs du globe oculaire et releveurs de la paupière supérieure) ;
- les muscles de l'oreille moyenne (ajustent les mouvements des os de l'oreille moyenne) ;
- les muscles de la mimique (mobilisent la face) ;
- les muscles de la manducation (mobilisent la joue et l'articulation temporomandibulaire) ;
- les muscles du palais mou (élèvent et abaissent le palais) ;
- les muscles de la langue (mobilisent et modifient le contour de la langue).

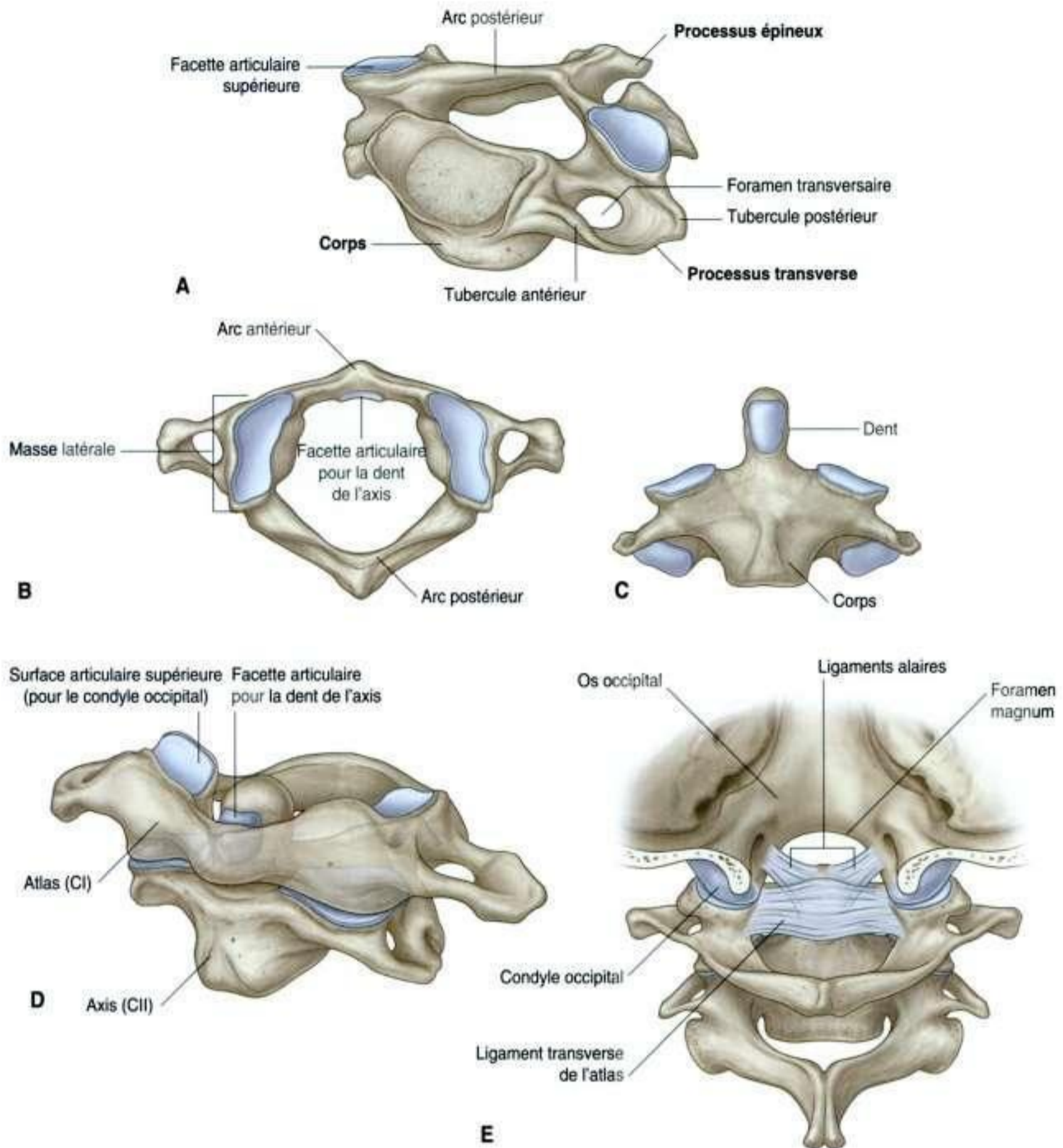


Figure 8.8. Vertèbres cervicales. **A.** Vertèbre type. **B.** Atlas – vertèbre C1 (vue supérieure). **C.** Axis – vertèbre C2 (vue antérieure). **D.** Atlas et axis (vue antérolatérale). **E.** Articulation atloïdo-occipitale (vue postérieure).

Dans le cou

Dans le cou, les groupes musculaires comprennent :

- les muscles du pharynx (constricteurs et éleveurs du pharynx);
- les muscles du larynx (ajustent les dimensions des voies aériennes);

- les muscles de soutien, muscles en forme de bandes (véritable sangle musculaire qui assure la position du larynx et de l'os hyoïde dans le cou);
- les muscles périphériques du cou (mobilisent la tête et le membre supérieur);
- les muscles de la posture dans la région musculaire du cou (position du cou et de la tête).

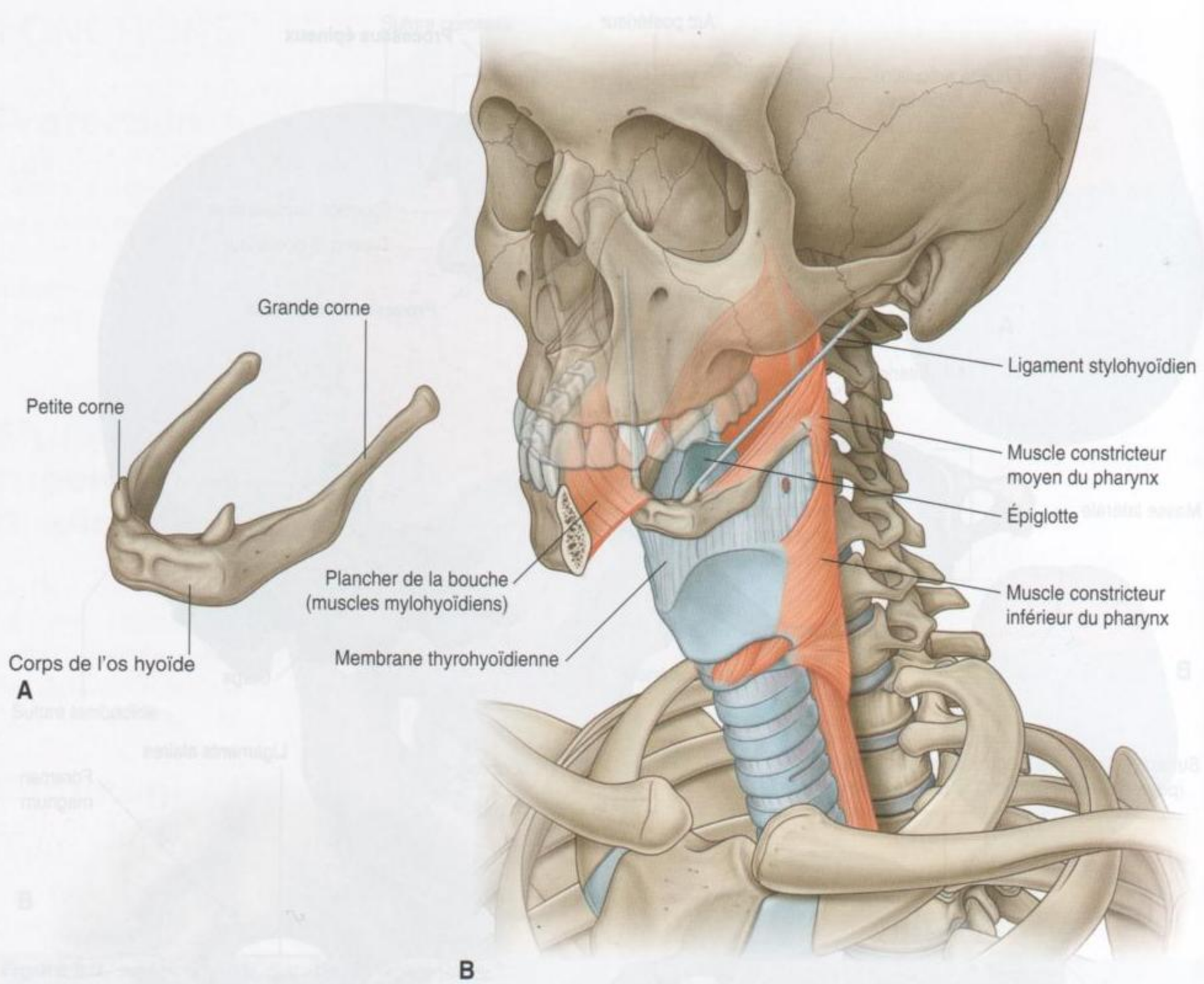


Figure 8.9. Os hyoïde **A.** Os. **B.** Points d'attache.

RAPPORTS AVEC LES AUTRES RÉGIONS

Thorax

L'ouverture supérieure du thorax communique directement avec la base du cou (figure 8.11). Les structures qui vont de la tête au thorax cheminent à travers l'ouverture supérieure du thorax et la région viscérale du cou. À la base du cou, la trachée est immédiatement en avant de l'œsophage, qui est lui-même directement en avant du rachis. Des artères, des veines et des nerfs importants se

placent en avant et latéralement par rapport à la trachée.

Membres supérieurs

Il existe un défilé axillaire (hile du membre supérieur) de chaque côté de l'ouverture supérieure du thorax à la base du cou (figure 8.11) :

- certaines structures vasculaires passent sur la 1^{re} côte pour traverser le défilé axillaire et gagner le thorax ;
- les constituants cervicaux du plexus brachial proviennent directement du cou pour pénétrer dans le muscle supérieur par le défilé axillaire.

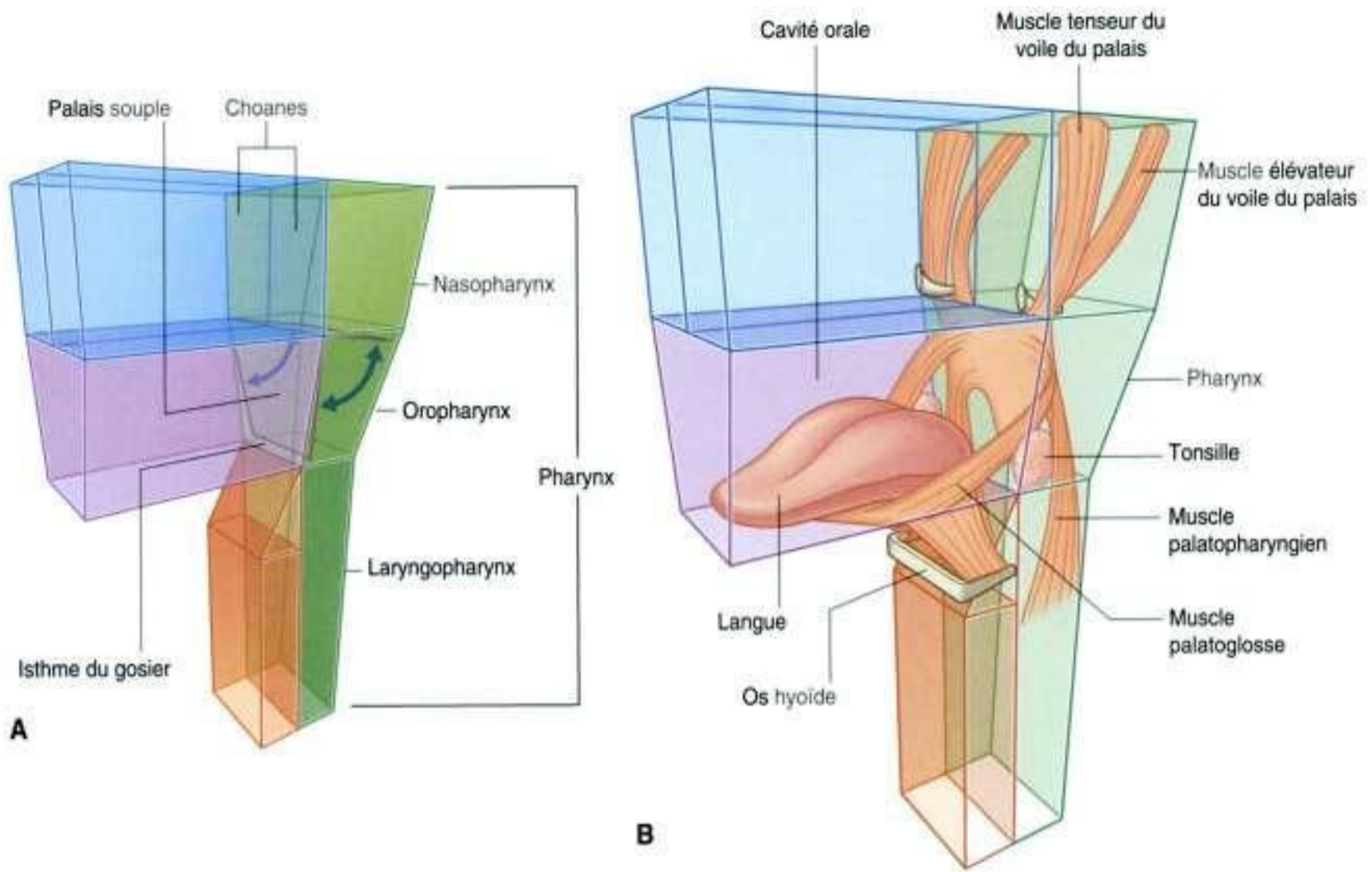


Figure 8.10. Palais mou. A. Position. B. Muscles.

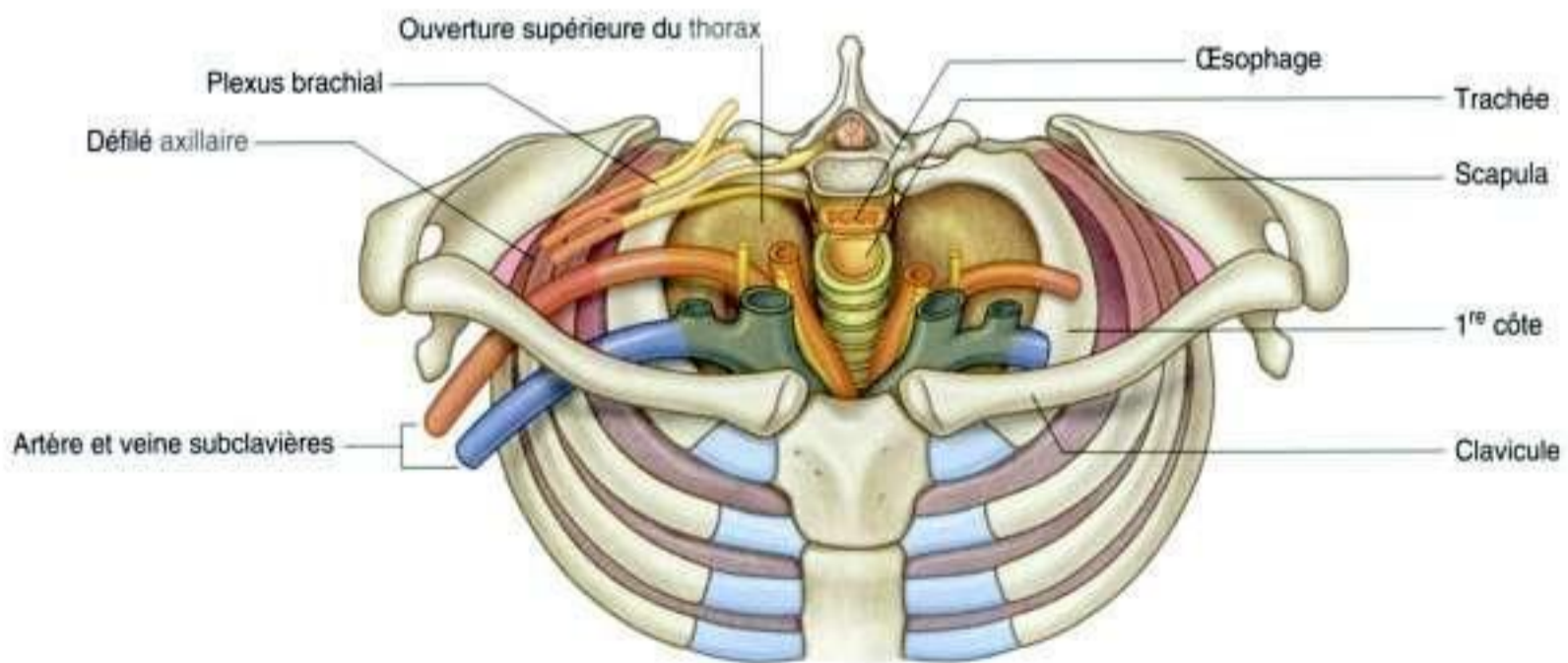


Figure 8.11. Ouverture supérieure du thorax.

POINTS CLÉS

Niveaux vertébraux CIII-IV et CV-CVI

Dans le cou, les deux niveaux vertébraux importants sont (figure 8.12) :

- entre CIII et CIV, approximativement en regard du bord supérieur du cartilage thyroïde du larynx (qui est palpable), ce qui correspond au niveau de bifurcation des principales artères du cou (les **artères carotides communes**) en artères carotides interne et externe ;
- entre CV et CVI, ce qui correspond à la limite inférieure du pharynx et du larynx, et à la limite supérieure de la trachée et de l'œsophage – le relief entre le cartilage cricoïde du larynx et le premier anneau trachéal peut être palpé.

L'artère carotide interne ne donne pas de branche dans le cou et monte dans le crâne pour vasculariser le cerveau. Elle irrigue aussi l'œil et l'orbite. D'autres régions de la tête et du cou sont vascularisées par des branches de l'artère carotide externe.

Voie aérienne dans le cou

Le larynx (figure 8.13) et la trachée sont en avant du tube digestif dans le cou, et peuvent être direc-

tement accessible lorsque les parties supérieures de l'appareil respiratoire sont obturées. Une **criothyrotomie** constitue la voie d'accès la plus rapide à travers le **ligament cricothyroïdien** (membrane cricovocale, membrane cricothyroïdienne) entre les cartilages cricoïde et thyroïde du larynx. Le ligament peut être palpé sur la ligne médiane, et habituellement il n'est recouvert que par des petits vaisseaux, du tissu conjonctif et de la peau (et parfois un petit lobe de la glande thyroïde, le lobe pyramidal). À un niveau inférieur, la voie aérienne peut être abordée chirurgicalement à travers la paroi antérieure de la trachée par une **trachéotomie**. Cet abord trachéal est compliqué par la présence de grosses veines et d'une partie de la glande thyroïde qui recouvre cette région.

Nerfs crâniens

Il existe douze nerfs crâniens et leur caractéristique commune est leur sortie de la cavité crânienne à travers des foramens ou des fissures.

Tous les nerfs crâniens innervent des structures de la tête et du cou. De plus, le **nerf vague (X)** descend dans le cou puis le thorax et l'abdomen, où il innerve les viscères.

Les fibres parasymphatiques dans la tête sont transportées hors du cerveau sous la forme de parties de quatre nerfs crâniens – le nerf oculomoteur (III), le

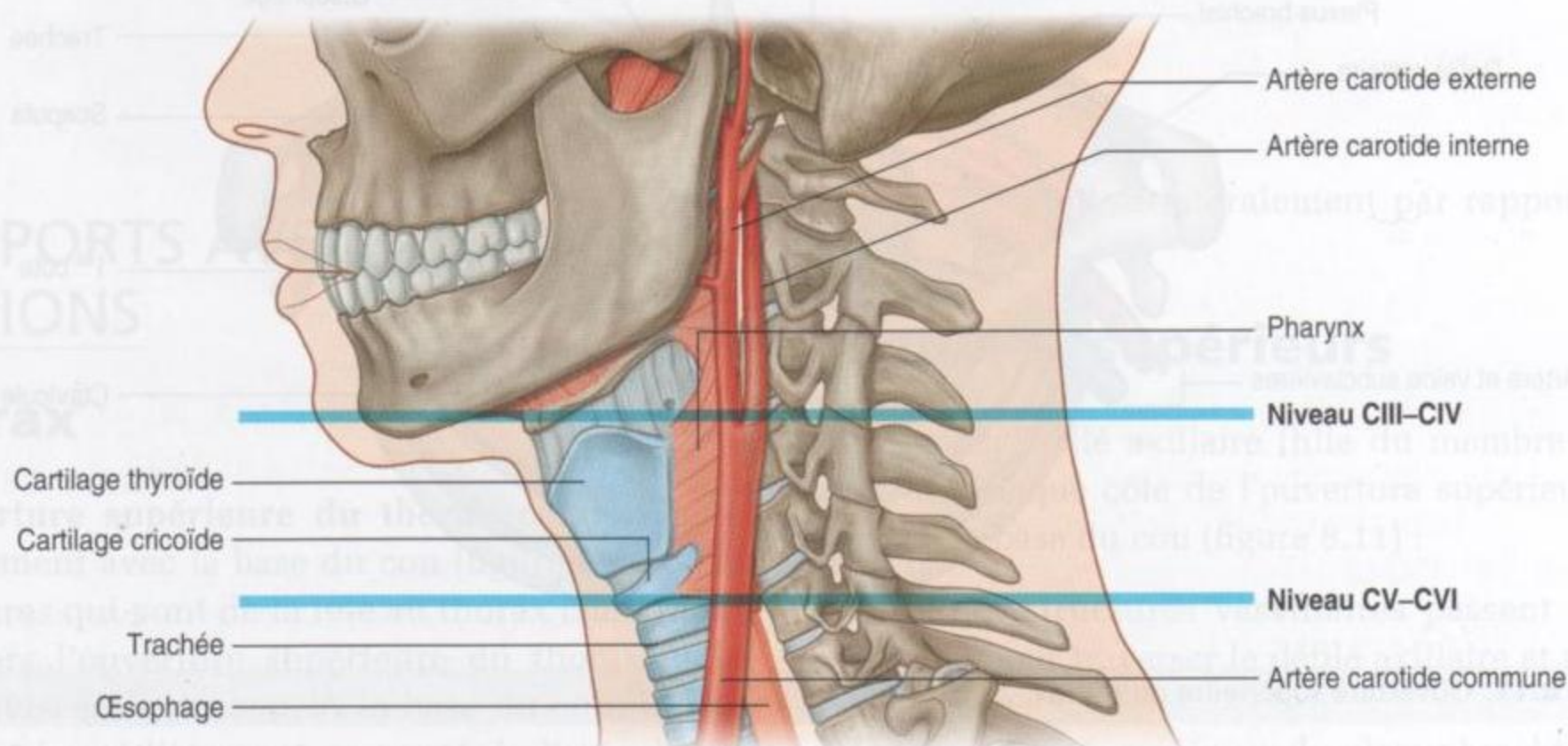


Figure 8.12. Niveaux vertébraux importants (CIII-CIV et CV-CVI).

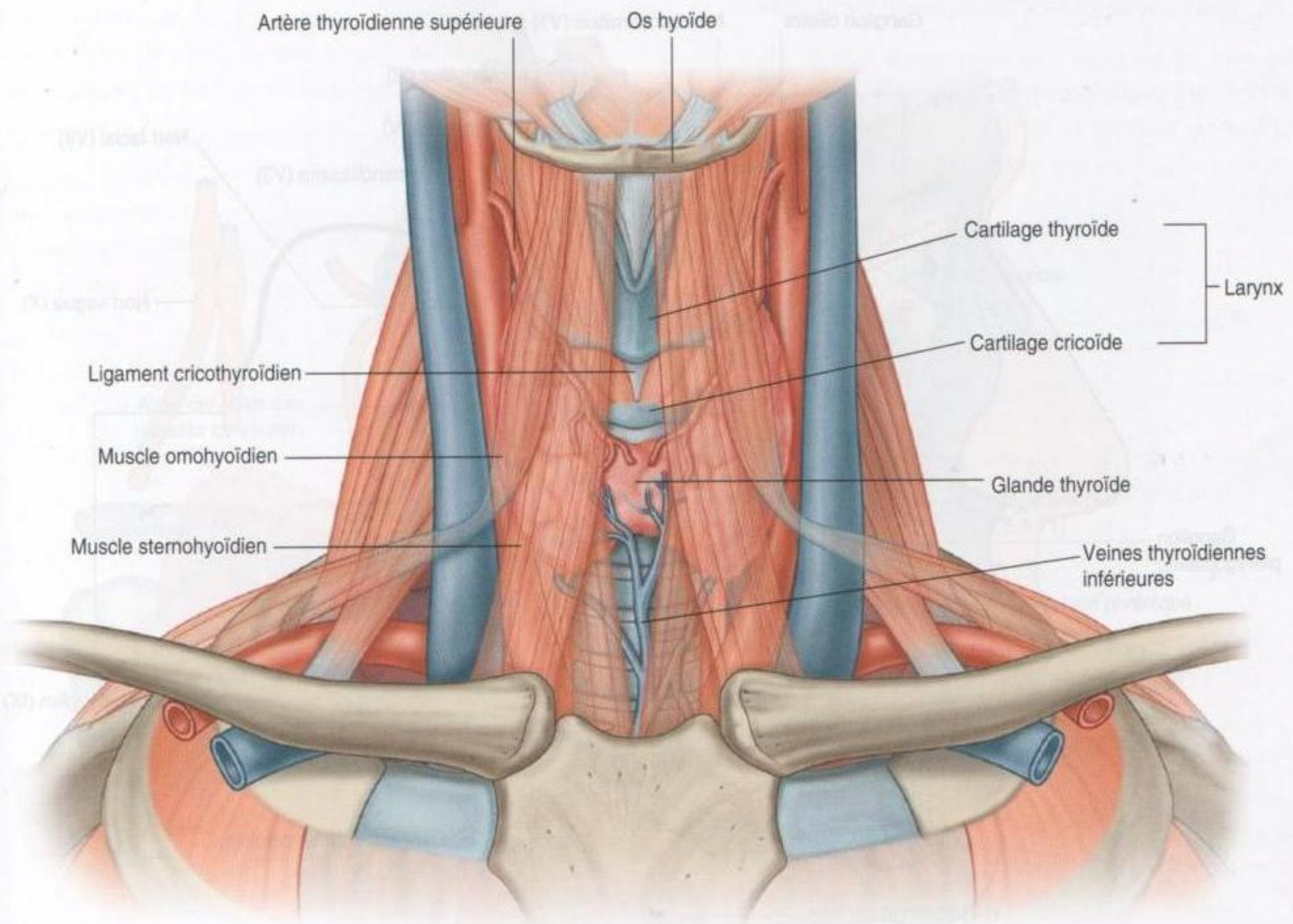


Figure 8.13. Larynx et structures associées dans le cou.

nerf facial (VII), le nerf glossopharyngien (IX) et le nerf vague (X) (figure 8.14). Les fibres parasympathiques préganglionnaires contenues dans le nerf oculomoteur (III), le nerf facial (VII) et le nerf glossopharyngien (IX), destinées à des tissus cibles de la tête, quittent ces nerfs et se distribuent avec des rameaux du nerf trijumeau (V).

Le nerf vague (X) quitte la tête et le cou pour donner des fibres parasympathiques aux viscères thoraciques et abdominaux.

Nerfs cervicaux

Les nerfs cervicaux sont au nombre de huit (C1 à C8) :

- C1 à C7 émergent du canal vertébral au-dessus de leurs vertèbres respectives ;
- C8 émerge entre CVII et TI (figure 8.15A).

Les rameaux antérieurs de C1 à C4 forment le **plexus cervical**. Les rameaux principaux de ce plexus

innervent les muscles de soutien, le diaphragme (nerf phrénique), la peau des parties antérieure et latérales du cou, la peau de la partie supérieure de la paroi thoracique et la peau des parties inférieures de la tête (figure 8.15B).

Les rameaux antérieurs de C5 à C8, avec un important contingent du rameau antérieur de T1, forment le **plexus brachial** qui innerve le membre supérieur.

Séparation fonctionnelle des appareils digestif et respiratoire

Le pharynx est une chambre commune pour les tractus digestif et respiratoire. En conséquence, la respiration peut se faire par la bouche aussi bien que par le nez, et le contenu de la cavité orale peut aussi bien entrer dans l'œsophage que dans le larynx.

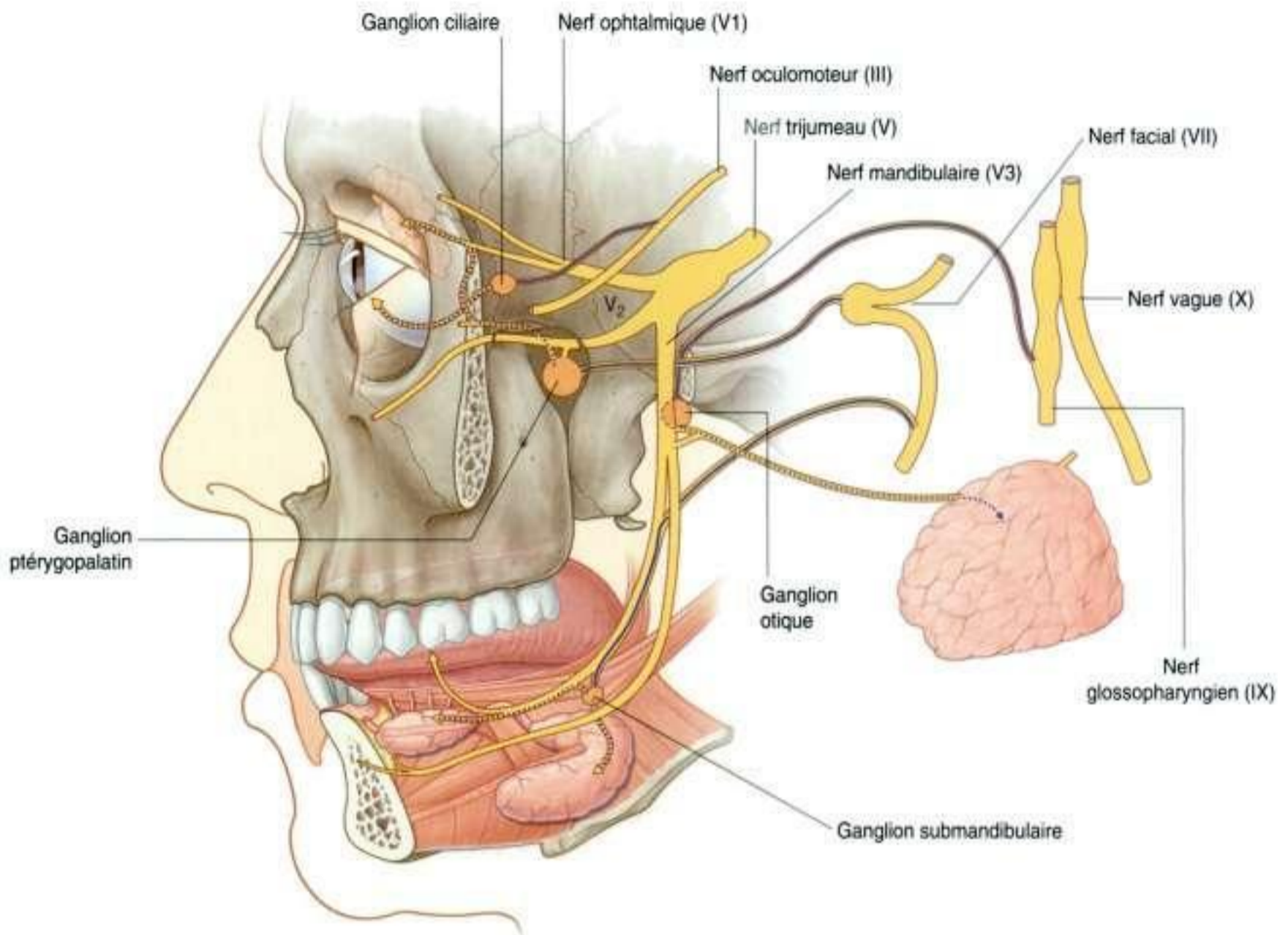


Figure 8.14. Nerfs crâniens et innervation parasympathique.

Points importants :

- les voies aériennes inférieures peuvent être accessibles par la cavité orale par intubation ;
- le tractus digestif (œsophage) peut être accessible par la cavité nasale pour des sondes d'alimentation.

Normalement, le palais mou, l'épiglotte et les structures fibreuses du larynx agissent comme des valves qui évitent le passage des aliments et des liquides dans le tractus respiratoire.

Au cours de la respiration normale, les voies aériennes sont ouvertes et l'air passe librement à travers les cavités nasales (ou la cavité orale), le pharynx, le larynx et la trachée (figure 8.16A). La lumière de l'œsophage est normalement close car, à la différence des voies aériennes, celui-ci n'a pas d'armature squelettique pour la maintenir ouverte.

Lorsque la cavité orale est pleine de liquide ou d'aliments, le palais mou est abaissé pour fermer l'isthme du gosier, ce qui permet la manipulation des aliments et des liquides dans la cavité orale au cours de la respiration (figure 8.16B).

Au cours de la déglutition, le palais mou et le larynx agissent comme des valves pour assurer le mouvement précis des aliments de la cavité orale vers l'œsophage (figure 8.16C).

Le palais mou s'élève pour ouvrir l'isthme du gosier pendant qu'il obture et sépare, dans le même temps, la partie nasale du pharynx de la partie orale. Cela prévient le passage des aliments et des fluides dans le nasopharynx et les cavités nasales.

L'épiglotte du larynx vient obturer l'ouverture laryngée et l'essentiel de la cavité laryngée est fermé par l'opposition des cordes vocales et des tissus mous sus-jacents. De plus, le larynx est tiré vers le

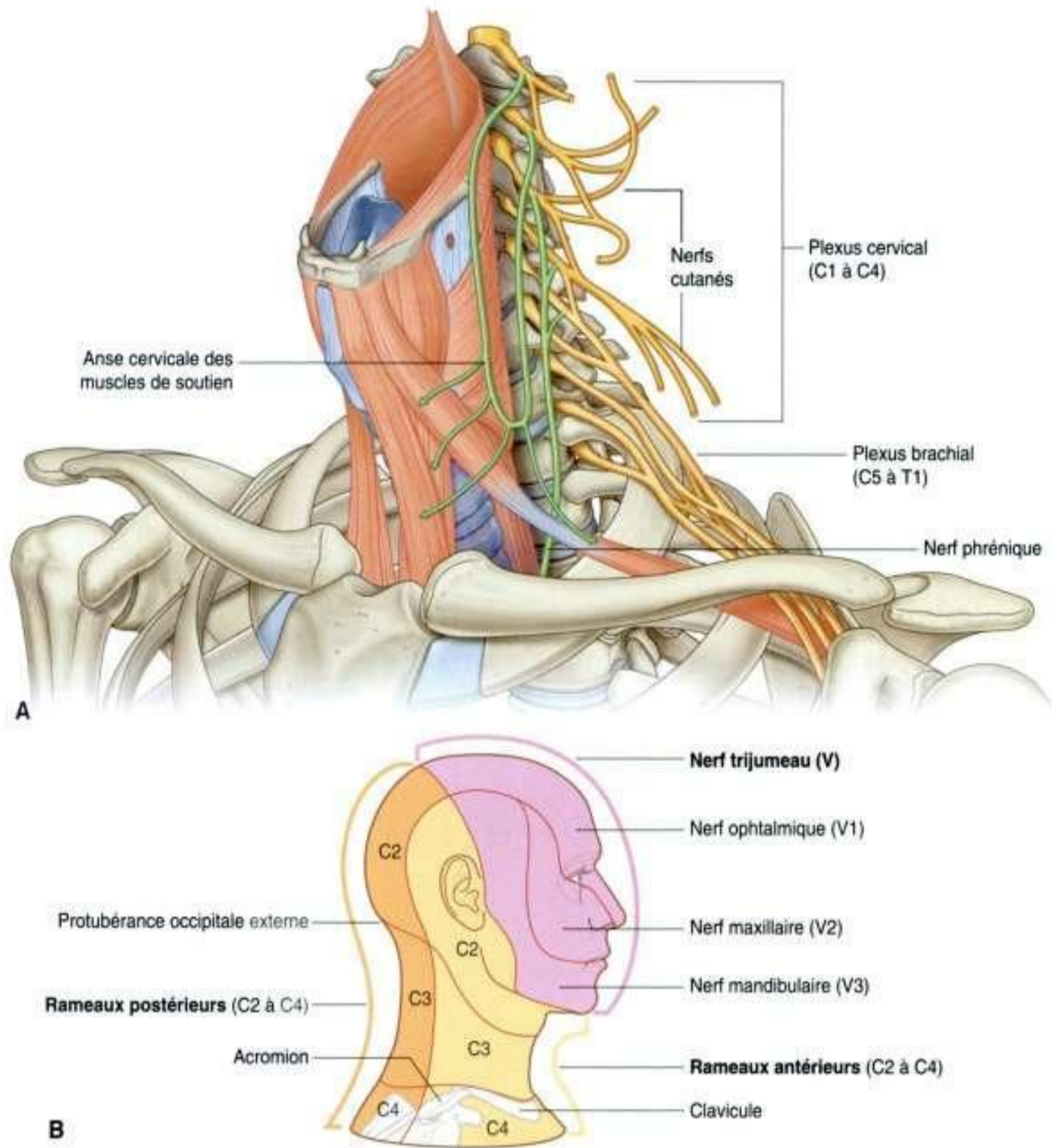


Figure 8.15. Nerfs cervicaux. **A.** Structure **B.** Dermatomes.

haut et en avant pour faciliter la progression des aliments et des fluides au-dessus, et autour du larynx obturé, vers l'œsophage.

Chez le nouveau-né, le larynx est haut situé dans le cou et l'épiglotte est au-dessus du niveau du palais mou (figure 8.16D). Les bébés peuvent cependant téter et respirer en même temps. Le liquide s'écoule autour du larynx sans risque d'entrer dans les voies aériennes. Au cours de la

seconde année de la vie, le larynx descend vers une position inférieure dans le cou, caractéristique de l'adulte.

Triangles du cou

Les deux muscles (trapèze et sternocléidomastoïdien), qui forment en partie le plan cervical

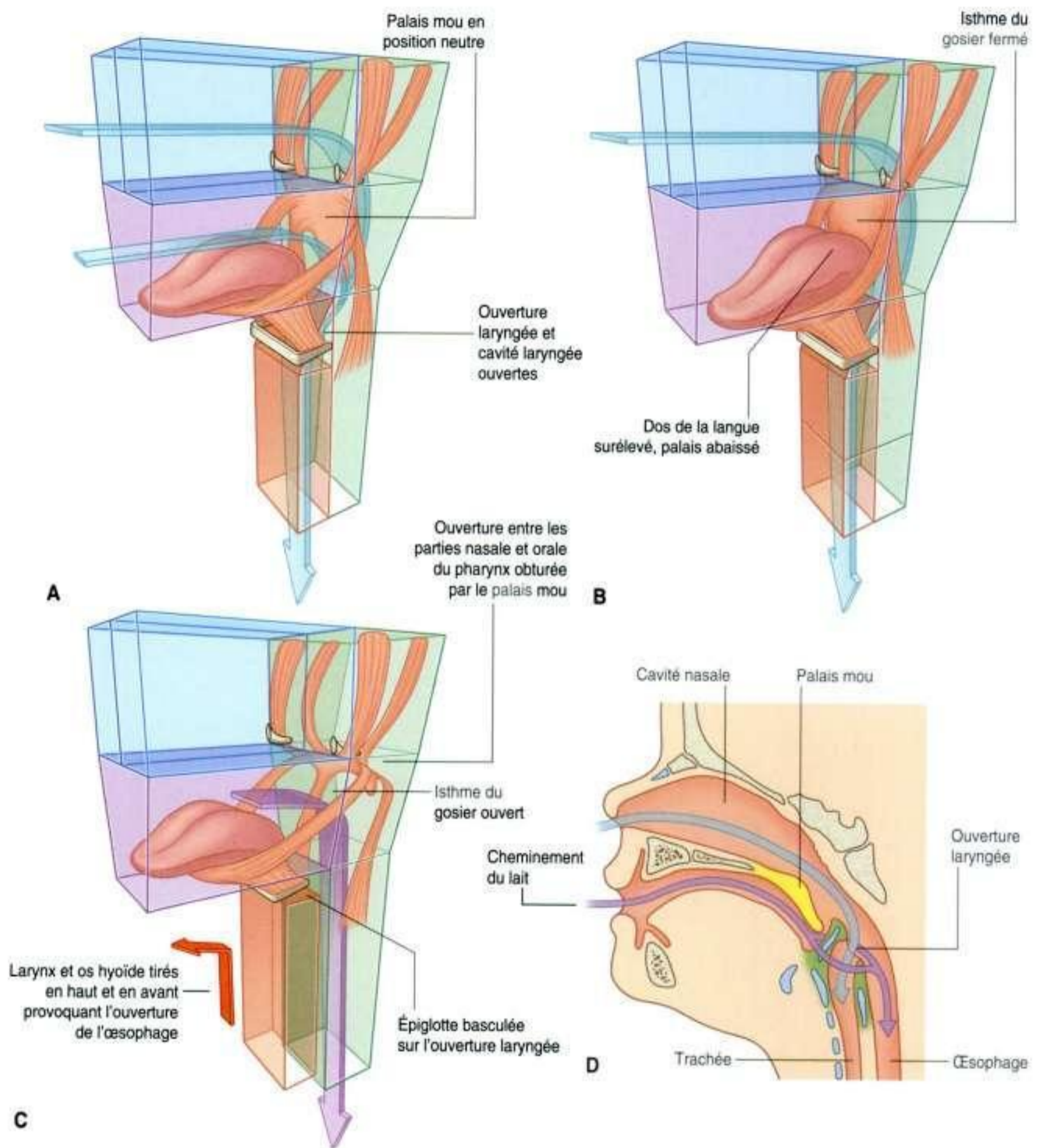


Figure 8.16. Larynx, palais mou, épiglotte et isthme du gosier. **A.** Respiration normale. **B.** Respiration avec des aliments ou du liquide dans la cavité orale. **C.** Déglutition. **D.** Chez le nouveau-né.

externe, divisent le cou en deux triangles antérieur et postérieur de chaque côté (figure 8.17).

Les limites de chaque triangle antérieur sont :

- la ligne verticale médiane du cou ;
- le bord inférieur de la mandibule ;
- le bord antérieur du muscle sternocléidomastoïdien.

Le triangle postérieur est limité par :

- le tiers moyen de la clavicule ;
- le bord antérieur du trapèze ;

- le bord postérieur du sternocléidomastoïdien.

Les principales structures qui vont de la tête au thorax sont accessibles par le triangle antérieur.

Le triangle postérieur se situe au-dessus du défilé axillaire, et est en rapport avec les structures (vaisseaux et nerfs) qui pénètrent dans le membre supérieur ou en sortent.

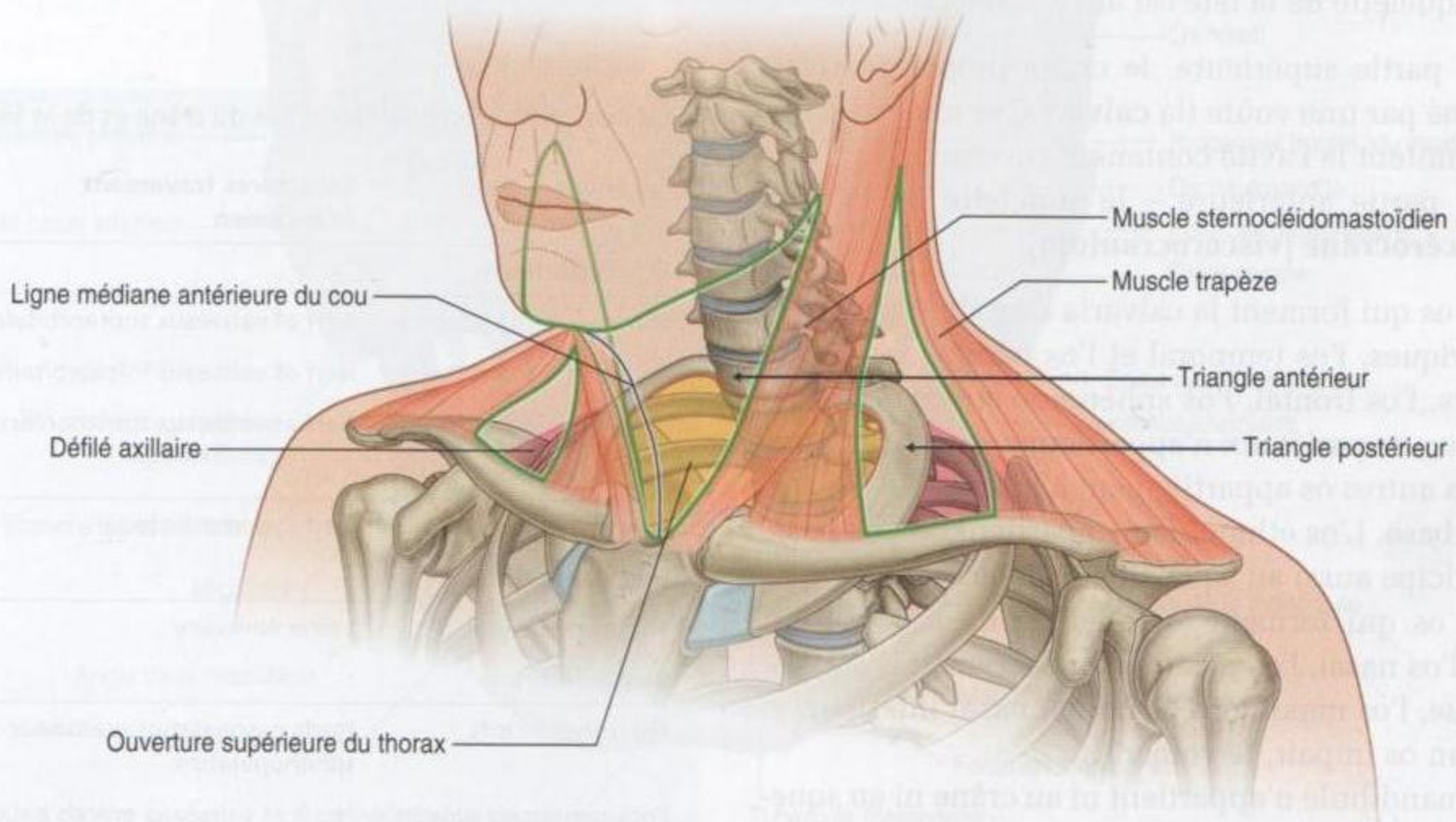


Figure 8.17. Triangles antérieur et postérieur du cou.

Anatomie régionale

SQUELETTE DE LA TÊTE

Le squelette de la tête est formé de 22 os, à l'exclusion des ossicules de l'oreille. À l'exception de la mandibule, qui forme la mâchoire inférieure, les os du crâne sont attachés les uns aux autres par des sutures, sans mobilité, et forment le **crâne** (**cranium**) et la **face**.

Le squelette de la tête est ainsi subdivisé en :

- une partie supérieure, le crâne proprement dit, formé par une voûte (la **calvaria**) et une base, qui délimitent la cavité contenant cerveau ;
- une partie antérieure – le **squelette de la face** (**viscérocrâne** [**viscerocranium**]).

Les os qui forment la calvaria sont des os pairs et symétriques, l'os temporal et l'os pariétal, et des os impairs, l'os frontal, l'os sphénoïde et l'os occipital. Les deux os pariétaux n'appartiennent qu'à la calvaria. Les autres os appartiennent à la fois à la calvaria et à la base. L'os ethmoïde n'appartient qu'à la base, et participe aussi au squelette de la face.

Les os qui forment le squelette de la face sont pairs, l'os nasal, l'os palatin, l'os lacrymal, l'os zygomatique, l'os maxillaire, le cornet nasal inférieur, et il y a un os impair, le vomer.

La mandibule n'appartient ni au crâne ni au squelette de la face.

Vue antérieure

La vue antérieure du crâne présente en haut le **front**, et en dessous les orbites, la **région nasale**, la partie de la face comprise entre les orbites et la mâchoire supérieure, la mâchoire supérieure et la mâchoire inférieure (figure 8.18).

Os frontal

Le front est formé par l'**os frontal**, qui forme aussi la partie supérieure du rebord de chaque orbite (figure 8.18).

Juste au-dessus du rebord orbitaire, de chaque côté, se placent les **arcades sourcilières**. Elles sont plus marquées chez l'homme que chez la femme. Entre ces arcades se situe une petite dépression (la **glabelle**).

Le **foramen supraorbitaire** (**incisure supraorbitaire** ; tableau 8.1) est bien visible à la partie médiale du rebord supérieur de chaque orbite.

En dedans, l'os frontal se développe en bas pour former une partie du rebord orbitaire interne.

Tableau 8.1 Foramens externes du crâne et de la face.

Foramen	Structures traversant le foramen
Vue antérieure	
Foramen supraorbitaire	Nerf et vaisseaux supraorbitaires
Foramen infraorbitaire	Nerf et vaisseaux infraorbitaires
Foramen mentonnier	Nerf et vaisseaux mentonniers
Vue latérale	
Foramen zygomaticofacial	Nerf zygomaticofacial
Vue supérieure	
Foramen pariétal	Veine émissaire
Vue inférieure	
Foramens incisifs	Nerfs nasopalatins ; vaisseaux sphéno-palatins
Foramen grand palatin	Nerfs et vaisseaux grands palatins
Foramen petit palatin	Nerfs et vaisseaux petits palatins
Canal ptérygoïdien	Nerf et vaisseaux ptérygoïdiens
Foramen ovale	Nerf mandibulaire (V3)
Foramen épineux	Artère méningée moyenne
Foramen lacerum	Rempli de cartilage
Canal carotidien	Artère carotide interne et plexus nerveux
Foramen magnum	Continuité entre le cerveau et la moelle spinale ; artères vertébrales et plexus nerveux ; artère spinale antérieure ; artères spinales postérieures ; racines des nerfs accessoires (XI) ; méninges
Canal condyalaire	Veines émissaires
Canal hypoglosse	Nerf hypoglosse (XII) et vaisseaux
Foramen jugulaire	Veine jugulaire interne ; sinus pétreux inférieur
Foramen stylomastoidien	Nerf facial (VII)

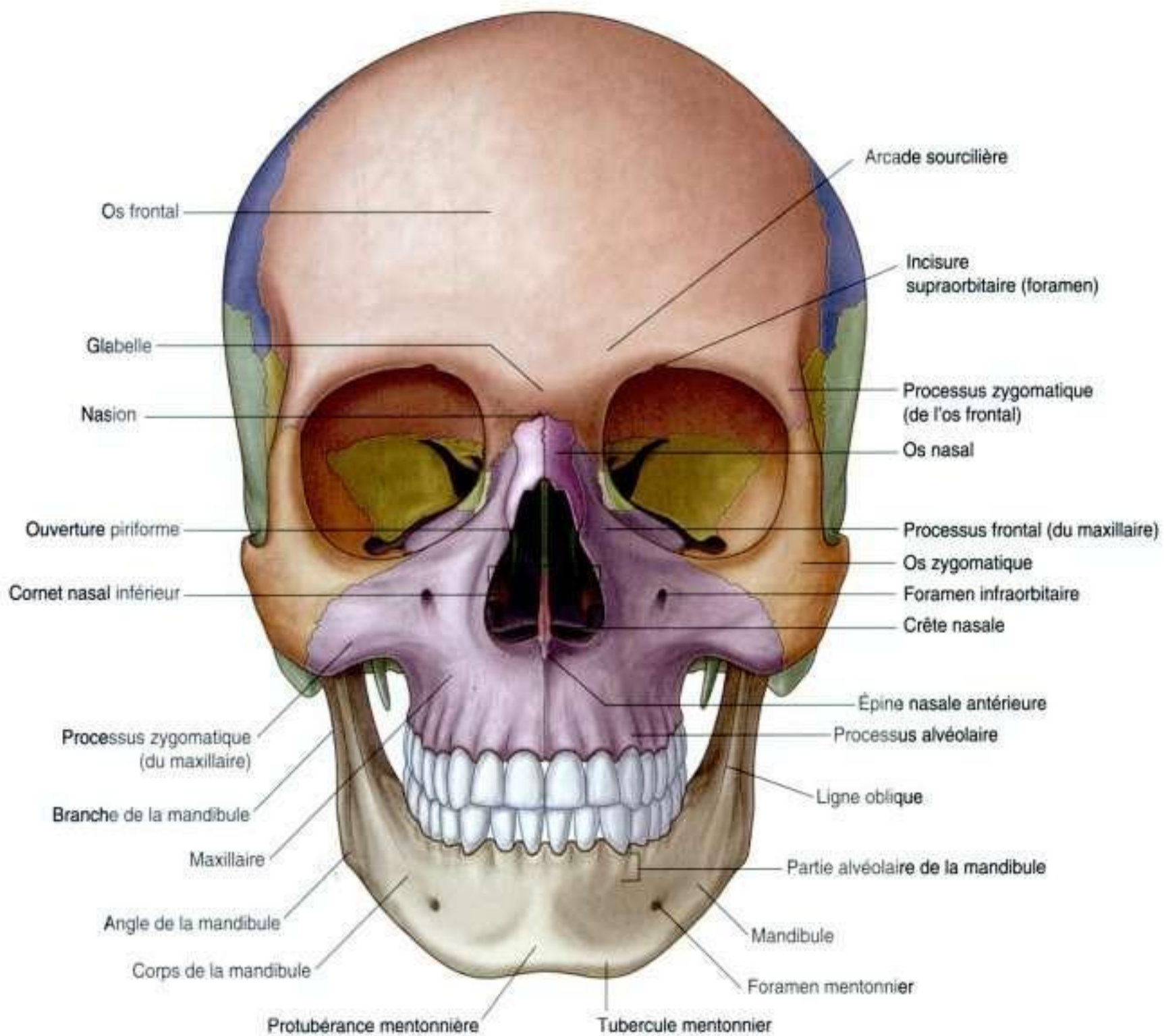


Figure 8.18. Vue antérieure du crâne.

En dehors, le **processus zygomatique** de l'os frontal se dirige vers le bas pour former la partie supérieure et latérale du cadre orbitaire. Ce processus s'articule avec le **processus frontal** de l'os zygomatique.

Os zygomatique et os nasal

La partie basse du rebord orbitaire externe, de même que la partie latérale du rebord orbitaire inférieur, est formée par l'**os zygomatique** (l'os de la pommette).

En haut, dans la région nasale, les deux os nasaux s'articulent entre eux sur la ligne médiane, et avec l'os frontal en haut. Le centre de la **suture fronto-**

nasale, formée par l'articulation entre les os nasaux et l'os frontal, est le **nasion**.

Latéralement, chaque os nasal s'articule avec le **processus frontal** de chaque os maxillaire.

En bas, l'**ouverture piriforme** est la grande ouverture de la région nasale et l'ouverture antérieure de la cavité nasale. Elle est limitée en haut par les os nasaux, et en dehors et en bas par chaque os maxillaire.

On peut voir par l'ouverture piriforme les **crêtes nasales** fusionnées, formant la partie inférieure du **septum osseux nasal** et se terminant en avant par l'**épine nasale antérieure**, et les **cornets nasaux inférieurs**, petits os paires.

Os maxillaire

La partie de la face comprise entre l'orbite, les dents supérieures et chaque mâchoire supérieure est formée par les maxillaires, os pairs.

En haut, chaque maxillaire participe à la constitution du rebord orbitaire inférieur et médial.

Latéralement, le **processus zygomatique** de chaque os maxillaire s'articule avec l'os zygomatique, et en dedans, le processus frontal de chaque os maxillaire s'articule avec l'os frontal.

En bas, la partie de chaque os maxillaire, en dehors de l'ouverture de la cavité nasale, est le **corps du maxillaire**.

À la face antérieure du corps de l'os maxillaire, juste sous le rebord inférieur de l'orbite, se situe le **foramen infraorbitaire** (tableau 8.1).

En bas, chaque maxillaire se termine par les **processus alvéolaires**, qui contiennent les dents, et forme ainsi la mâchoire supérieure.

Mandibule

La mâchoire inférieure (mandibule) est la structure la plus inférieure sur la vue antérieure du crâne. Elle est constituée du **corps de la mandibule** en avant et des **branches de la mandibule** en arrière. Ces deux parties s'unissent au niveau de l'angle de la mandibule. Toutes ces parties de la mandibule sont visibles, en partie en fuite, sur la vue antérieure.

Le corps de la mandibule est arbitrairement divisé en deux parties :

- la partie inférieure est la **base de la mandibule** ;
- la partie supérieure est la **partie alvéolaire de la mandibule**.

La partie alvéolaire de la mandibule porte les dents. La base de la mandibule présente une ligne médiane marquée (la **protubérance mentonnière**) sur sa surface, où les deux côtés de la mandibule s'unissent. De chaque côté de la protubérance mentonnière se placent des reliefs osseux plus prononcés (les **tubercules mentonniers**).

Latéralement, un **foramen mentonnier** (tableau 8.1) est visible à mi-distance entre le bord supérieur de la partie alvéolaire de la mandibule et le bord inférieur de la base de la mandibule. Dans le prolongement de ce foramen s'étend une crête (la **ligne oblique**), depuis le bord antérieur de la branche jusqu'au corps de la mandibule. La ligne

oblique est un point d'insertion de muscles qui abaissent la lèvre inférieure.

Vue latérale

La vue latérale du crâne est formée par la paroi latérale du cranium, qui contient les portions latérales de la calvaria et du squelette de la face, et la moitié de la mâchoire inférieure (figure 8.19) :

- les os qui forment la portion latérale de la calvaria sont le frontal, le pariétal, le sphénoïde et l'os temporal ;
- les os qui forment la partie visible du squelette de la face sont l'os nasal, le maxillaire et l'os zygomatique ;
- la mandibule forme la partie visible de la mâchoire inférieure.

Portion latérale de la calvaria

La portion latérale de la calvaria débute en avant avec l'os frontal. Dans les régions supérieures, l'os frontal est articulé avec l'os pariétal par la **suture coronale**. L'os pariétal s'articule avec l'os occipital par la **suture lambdoïde**.

Dans la partie inférieure de la face latérale de la calvaria, l'os frontal s'articule avec la **grande aile** de l'os sphénoïde (figure 8.19), qui s'articule avec l'os pariétal par la **suture sphéno-pariétale**, et avec le bord antérieur de l'os temporal par la **suture sphénosquameuse**.

La jonction où le frontal, le pariétal, le sphénoïde et le temporal sont très proches est le **ptériorion**. *Les conséquences cliniques d'une fracture du crâne dans cette zone sont très graves. L'os de cette zone est particulièrement fin et recouvre la division antérieure de l'artère méningée moyenne, qui peut être lésée dans une fracture du crâne à ce niveau, ce qui peut provoquer un hématome extradural.*

La dernière articulation au niveau de la partie inférieure de la face latérale de la calvaria se situe entre l'os temporal et l'os occipital, au niveau de la **suture occipitomastoïdienne**.

Os temporal

L'os temporal contribue largement à la constitution de la partie inférieure de la paroi latérale du cranium (figure 8.19), et est formé de plusieurs parties :

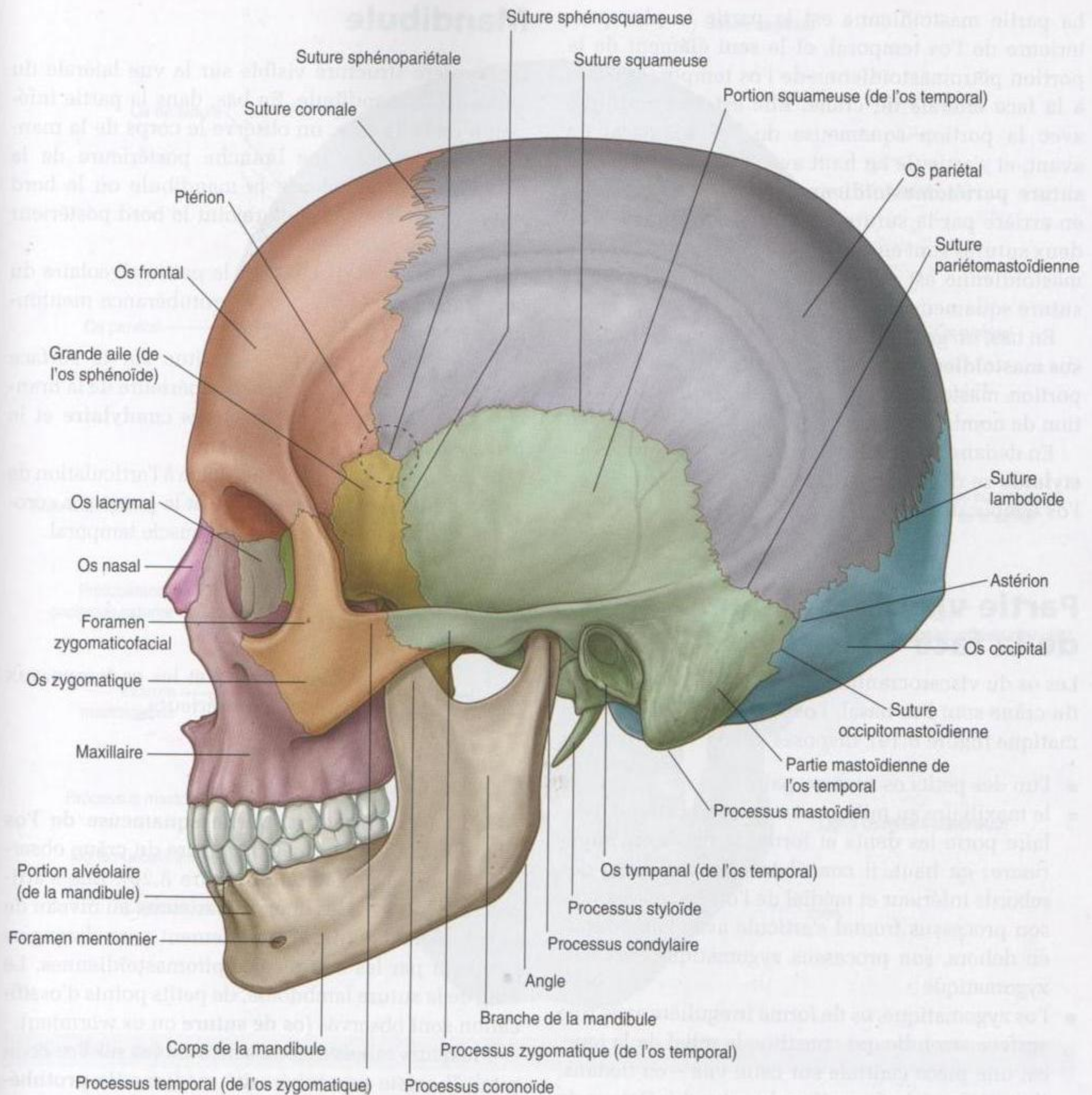


Figure 8.19. Vue latérale du crâne.

- la **partie squameuse** a l'aspect d'une grande plaque, et forme les parties antérieure et supérieure de l'os temporal, participe à la face latérale du cranium, et s'articule en avant avec la grande aile de l'os sphénoïde par la suture sphénosquameuse, et en haut avec l'os pariétal par la suture squameuse;
- le **processus zygomatique** est un prolongement osseux antérieur de la surface inférieure de la partie squameuse de l'os temporal, qui se dirige

- tout d'abord en dehors puis s'incurve en avant pour s'articuler avec le processus temporo-mandibulaire de l'os zygomatique en formant l'**arcade zygomatique**;
- l'**os tympanal** est situé immédiatement sous l'origine du processus zygomatique de la partie squameuse de l'os temporal, et délimite à ce niveau l'**ouverture latérale du conduit auditif externe (méat acoustique externe)**;
- la **partie pétromastoïdienne**, qui est habituellement séparée en **partie pétreuse** et **partie mastoïdienne**.

La partie mastoïdienne est la partie la plus postérieure de l'os temporal, et le seul élément de la portion pétromastoïdienne de l'os temporal visible à la face latérale du crâne. Elle est en continuité avec la portion squameuse de l'os temporal en avant, et s'articule en haut avec l'os pariétal par la **suture pariétomastoïdienne**, et avec l'os occipital en arrière par la suture occipitomastoïdienne. Ces deux sutures sont en continuité, et la suture pariétomastoïdienne est elle-même en continuité avec la suture squameuse.

En bas, un grand prolongement osseux (le **processus mastoïdien**) se développe au bord inférieur de la portion mastoïdienne. Il constitue le point d'insertion de nombreux muscles.

En dedans du processus mastoïdien, le **processus styloïde** se développe à partir du bord inférieur de l'os temporal.

Partie visible du squelette de la face

Les os du viscerocranium visibles sur la vue latérale du crâne sont l'os nasal, l'os maxillaire et l'os zygomatique (figure 8.19), disposés ainsi :

- l'un des petits os nasaux, pairs ;
- le maxillaire au milieu – en bas, sa portion alvéolaire porte les dents et forme la mâchoire supérieure ; en haut, il contribue à la formation des rebords inférieur et médial de l'orbite ; en dedans, son processus frontal s'articule avec l'os frontal ; en dehors, son processus zygomatique avec l'os zygomatique ;
- l'os zygomatique, os de forme irrégulière avec une surface arrondie qui constitue le relief de la joue, est une pièce centrale sur cette vue – en dedans, il participe à la formation du rebord inférieur de l'orbite en s'articulant avec le processus zygomatique du maxillaire ; en haut, son processus frontal s'articule avec le processus zygomatique de l'os frontal en délimitant le rebord externe de l'orbite ; en dehors, apparaissant proéminent sur cette vue du crâne, le processus temporal horizontal de l'os zygomatique se dirige en arrière pour s'articuler avec le processus zygomatique de l'os temporal et former ainsi l'arcade zygomatique.

Habituellement, un petit foramen (le **foramen zygomatofacial** ; tableau 8.1) est visible à la surface latérale de l'os zygomatique.

Mandibule

La dernière structure visible sur la vue latérale du crâne est la mandibule. En bas, dans la partie inférieure de cette face, on observe le corps de la mandibule, antérieur, une branche postérieure de la mandibule, et l'angle de la mandibule où le bord inférieur de la mandibule rejoint le bord postérieur de la branche (figure 8.19).

Les dents sont placées sur la partie alvéolaire du corps de la mandibule, et la protubérance mentonnière est visible sur cette vue.

Le foramen mentonnier se situe sur la surface latérale du corps, et à la partie supérieure de la branche sont développés le **processus condyalaire** et le **processus coronoïde** vers le haut.

Le processus condyalaire participe à l'articulation de la mandibule avec l'os temporal, et le processus coronoïde est le point d'insertion du muscle temporal.

Vue postérieure

L'os occipital, les os pariétaux et les os temporaux sont visibles sur cette vue postérieure.

Os occipital

Au milieu, l'écaïlle ou **partie squameuse de l'os occipital** est la principale structure du crâne observée sur la vue postérieure (figure 8.20). Elle s'articule en haut avec les deux os pariétaux au niveau de la suture lambdoïde, et latéralement avec chaque os temporal par les sutures occipitomastoïdiennes. Le long de la suture lambdoïde, de petits points d'ossification sont observés (**os de suture** ou os wormien).

Plusieurs reliefs osseux sont visibles sur l'os occipital. Il existe une tubérosité médiane (la **protubérance occipitale externe**), d'où partent latéralement des crêtes courbes (**lignes nuchales supérieures**). Le point le plus saillant de la protubérance occipitale externe est l'**inion**. À environ 2,5 cm sous les lignes occipitales supérieures, deux autres crêtes osseuses (les **lignes nuchales inférieures**) s'incurvent latéralement. La **crête occipitale externe** s'étend vers le bas à partir de la protubérance occipitale externe.

Os temporaux

Latéralement, les os temporaux sont visibles sur la vue postérieure du crâne, et les partie mastoïdien-

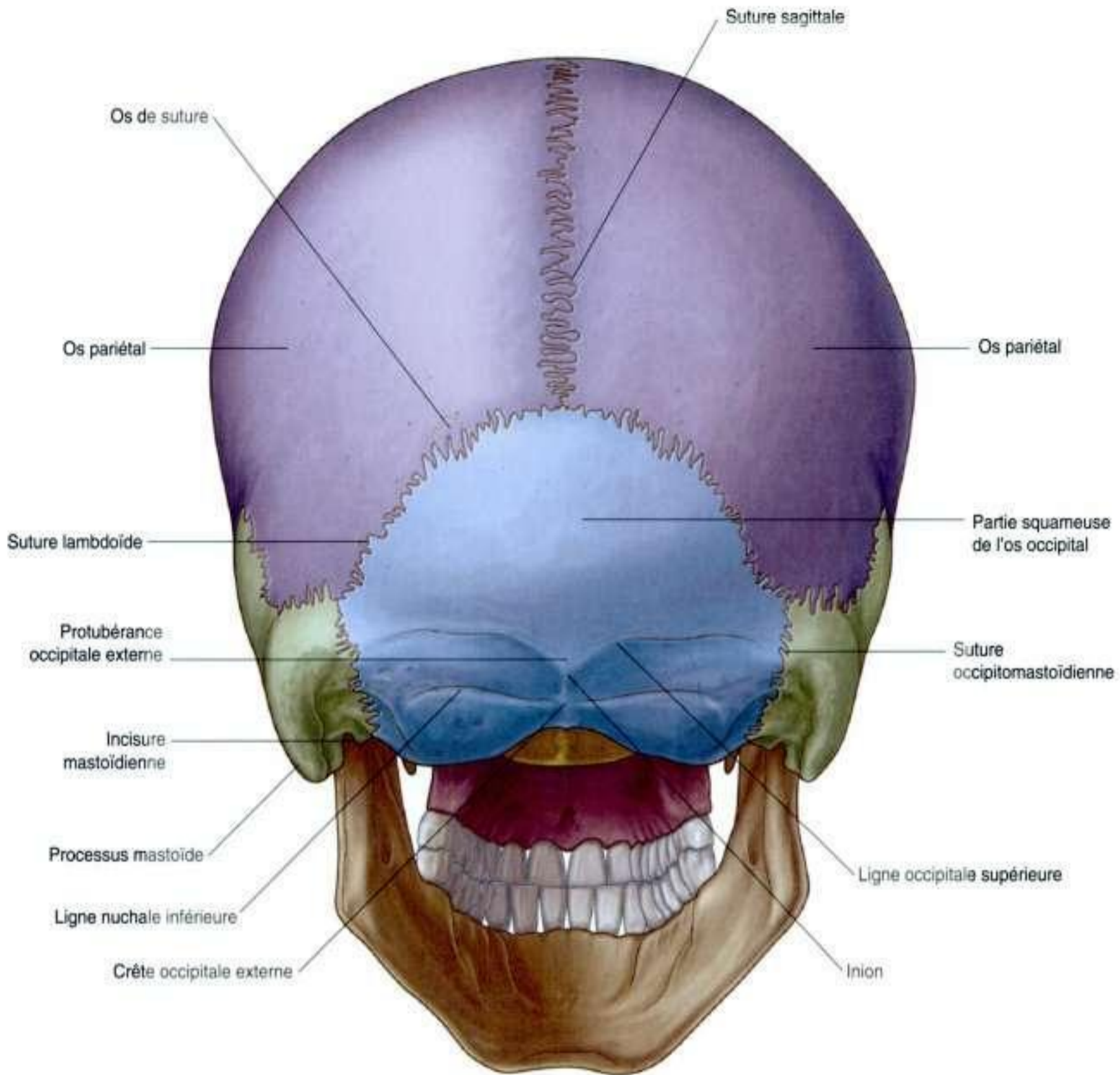


Figure 8.20. Vue postérieure du crâne.

nes en sont les éléments proéminents (figure 8.20). Sur le bord inférieur et médial de chaque partie mastoïdienne se situe une échancrure (l'**incisure mastoïdienne**), qui est un point d'insertion du ventre postérieur du muscle digastrique.

Vue supérieure

L'os frontal, les os pariétaux et l'os occipital sont visibles sur la vue supérieure du crâne (figure 8.21). Ces os forment la partie supérieure de la calvaria ou **calva** (voûte du crâne).

Dans une direction antéropostérieure :

- l'os frontal, impair, s'articule avec les os pariétaux, pairs, par la suture coronale ;
- les deux os pariétaux s'articulent entre eux sur la ligne médiane par la suture sagittale ;
- les os pariétaux s'articulent avec l'os occipital, impair, par la suture lambdoïde.

La jonction des sutures sagittale et coronale est le **bregma**, et la jonction des sutures sagittale et lambdoïde est le **lambda**.

Le seul foramen visible sur cette vue du crâne peut être le foramen pariétal, pair, situé sur chaque

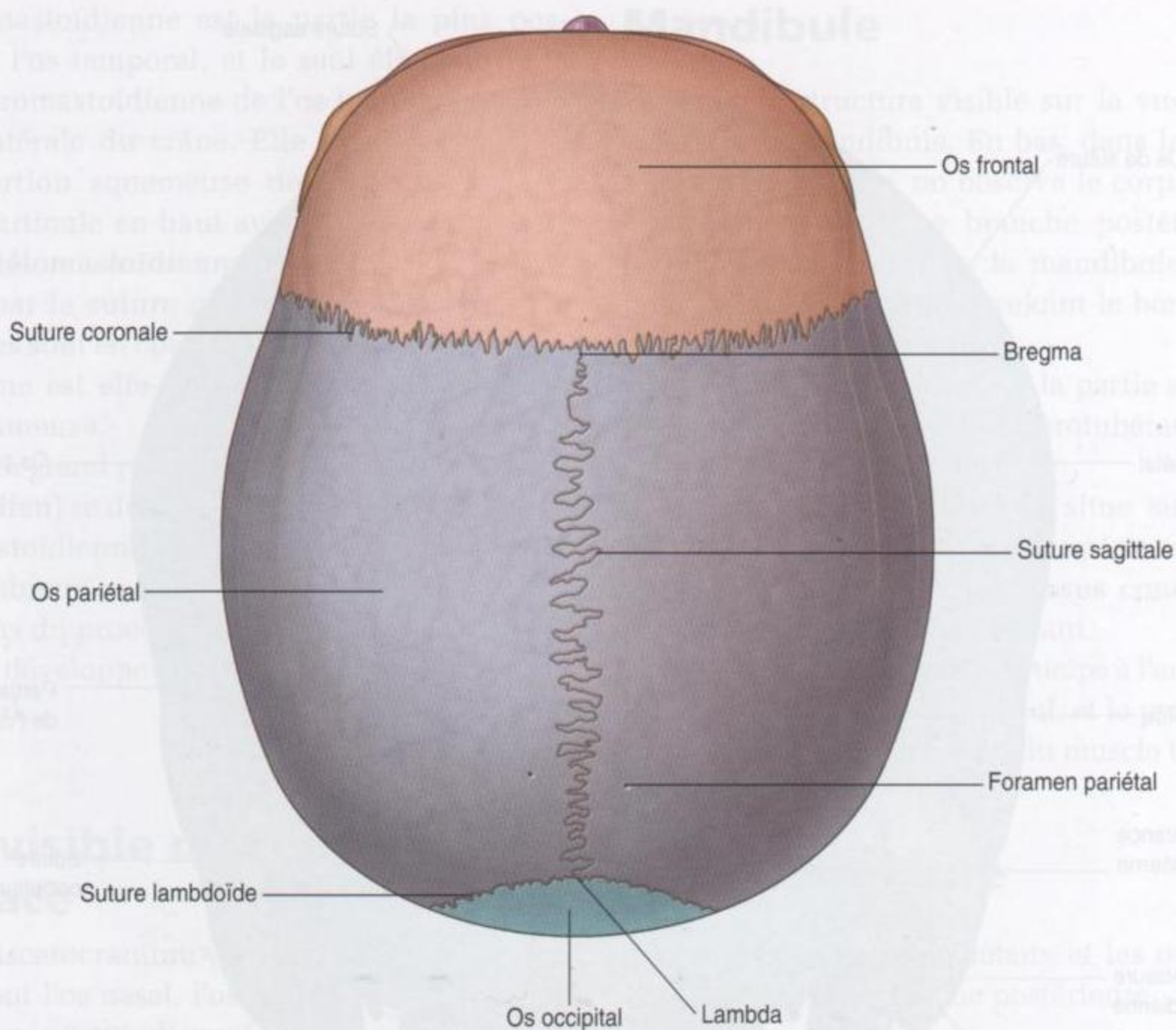


Figure 8.21. Vue supérieure du crâne.

os pariétal juste en dehors de la suture sagittale (figure 8.21).

Les os qui forment la calvaria (figure 8.22) ont une structure unique, constituée de deux tables d'os compact, l'une interne et l'autre externe, séparées par une couche d'os spongieux (la **diploe**).

Vue inférieure

La base du crâne est observée sur la vue inférieure, et s'étend depuis les dents incisives médianes en avant jusqu'aux lignes nuchales supérieures en arrière, et jusqu'aux parties mastoïdiennes et aux arcades zygomatiques latéralement (figure 8.23).

Pour faciliter la description, la base du crâne est souvent divisée en :

- un étage antérieur, qui comprend les dents et le palais osseux ;
- un étage moyen, situé entre le bord postérieur du palais osseux et le bord antérieur du foramen magnum ;

- un étage postérieur, qui s'étend du bord antérieur du foramen magnum jusqu'aux lignes nuchales supérieures.

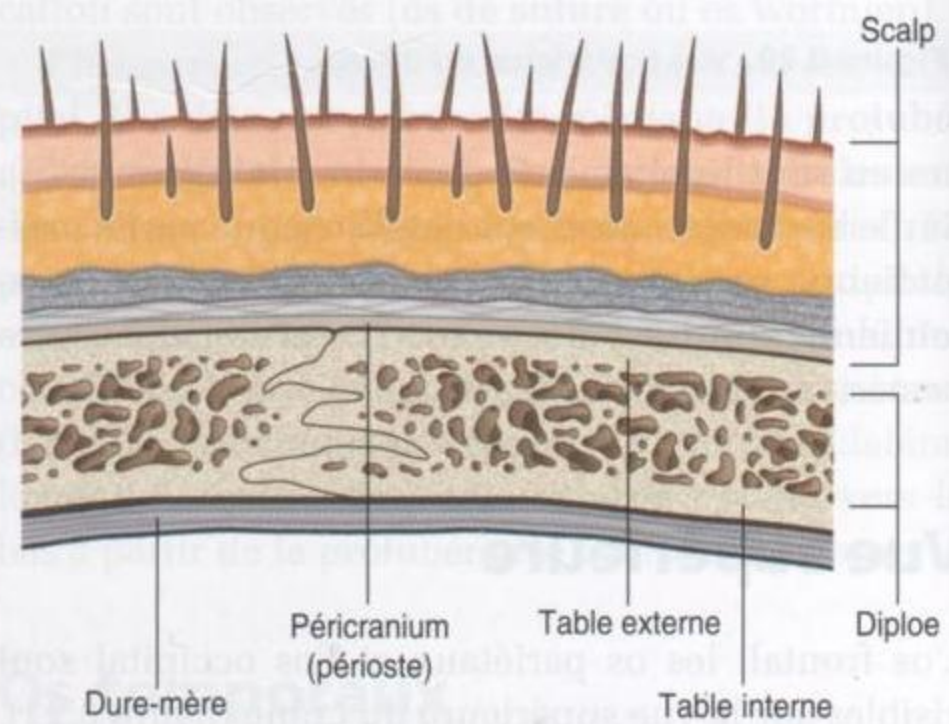


Figure 8.22. Calvaria.

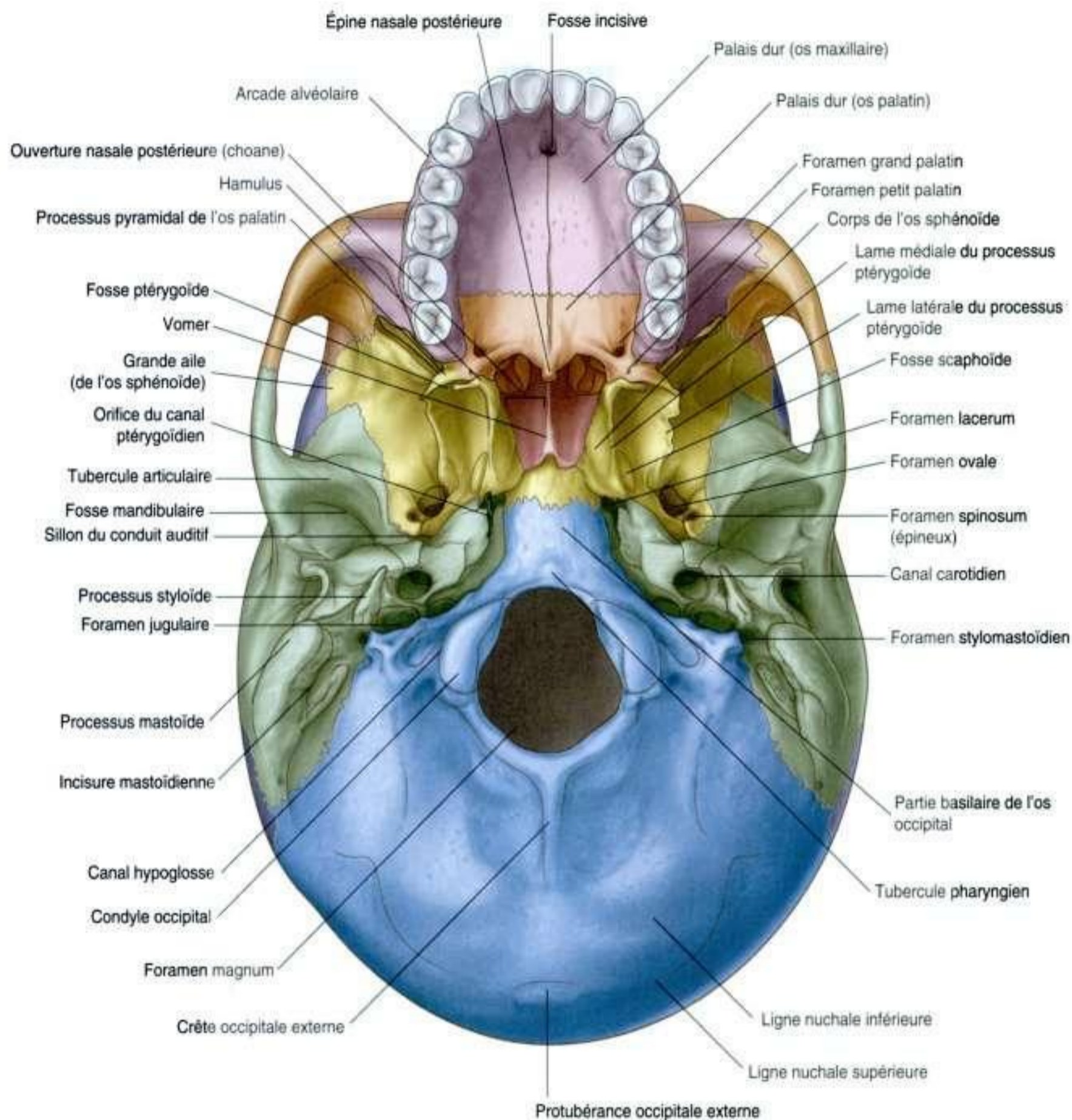


Figure 8.23. Vue inférieure du crâne.

Étage antérieur

Les éléments principaux de l'étage antérieur sont les dents et le palais rigide.

Les dents sont portées par les **arcades alvéolaires** des deux maxillaires. Ces arcades ont une configuration en U qui entoure le palais dur sur trois côtés (figure 8.23).

Le **palais dur** est composé des **processus palatins** de chaque maxillaire en avant et des **lames horizontales** de chaque **os palatin** en arrière.

Les processus palatins de chaque maxillaire, symétriques, s'unissent sur la ligne médiane par la **suture maxillaire**, avec le maxillaire opposé; les deux os palatins se réunissent par la **suture**

palatomaxillaire; et les lames horizontales de chaque os palatin se rejoignent sur la ligne médiane par la **suture interpalatine**.

Plusieurs détails sont visibles à l'examen du palais dur :

- la **fosse incisive** sur la ligne médiane, immédiatement en arrière des dents, dont les parois contiennent les **foramens incisifs** (ouvertures des **canaux incisifs**, qui sont les lieux de communication entre le palais dur et la cavité nasale);
- le **foramen grand palatin** à côté du bord postéro-latéral du palais dur de chaque côté, qui s'étend jusqu'aux **canaux grands palatins**;
- juste en arrière des canaux grands palatins, les **canaux petits palatins** dans le **processus pyramidal** de chaque os palatin, qui s'étend jusqu'aux **petits canaux palatins**;
- une crête médiane (l'**épine nasale postérieure**) dans le bord postérieur libre du palais dur.

Étage moyen

L'étage moyen de la base du crâne est complexe :

- le vomer et le sphénoïde forment la moitié antérieure;
- l'occipital et les deux os temporaux forment la moitié postérieure.

Moitié antérieure

Vomer

En avant, le petit os vomer est sur la ligne médiane, appuyé contre l'os sphénoïde (figure 8.23). Il contribue à la formation du septum osseux nasal qui sépare les deux choanes.

Os sphénoïde

La plus grande partie de l'étage moyen de la base du crâne est occupée par l'os sphénoïde.

L'os sphénoïde est formé d'une partie centrale, le **corps**, de deux prolongements latéraux, les **petites** et **grandes ailes**, et de deux **processus ptérygoïdes** dirigés en bas, immédiatement en dehors de chaque choane.

Trois éléments de l'os sphénoïde, le corps, les grandes ailes et les processus ptérygoïdes sont visibles sur la vue inférieure du crâne (figure 8.23).

Corps

Le corps du sphénoïde est un cube osseux placé en position centrale et creusé de deux grands sinus aériques séparés par un septum. Il s'articule en avant avec le vomer, l'ethmoïde et les os palatins, en arrière et en dehors avec les os temporaux, et en arrière avec l'os occipital.

Processus ptérygoïdes

Les processus ptérygoïdes sont dirigés vers le bas et implantés à la jonction entre le corps et les grandes ailes (figure 8.23). Chacun de ces processus est constitué d'une **lame médiale** interne fine et d'une **lame latérale** externe plus épaisse, séparées par la **fosse ptérygoïde**.

Chaque **lame médiale** se termine en bas par un prolongement en forme de crochet, l'**hamulus ptérygoïdien**, et se divise à sa partie supérieure pour former la petite **fosse scaphoïde**.

Juste au-dessus de la fosse scaphoïde, à la racine de la plaque médiale du processus ptérygoïdien, se situe l'ouverture du **canal ptérygoïdien**, qui chemine en avant du bord antérieur du foramen lacerum.

Grande aile

La grande aile du sphénoïde se situe en dehors et en arrière de la lame latérale du processus ptérygoïde (figure 8.23), qui non seulement forme une partie de la base du crâne, mais se prolonge aussi en dehors pour participer à la constitution de la face latérale du crâne. Elle s'articule également en dehors et en arrière avec des constituants de l'os temporal.

Les éléments importants visibles à la surface de la grande aile sur une vue inférieure sont le foramen ovale et le foramen épineux, situés sur la partie postérolatérale dans le prolongement de la portion supérieure de la lame latérale du processus ptérygoïde.

Moitié postérieure

Dans la moitié postérieure de la partie moyenne de la base du crâne se situent l'os occipital et les deux os temporaux (figure 8.23).

Os occipital

L'os occipital, et plus particulièrement sa **partie basilaire**, est situé sur la ligne médiane et plus précisément immédiatement en arrière du corps de l'os sphénoïde. Il s'étend en arrière du **foramen magnum** et est limité latéralement par les os temporaux.

Le **tubercule pharyngien**, proéminent sur la partie basilaire de l'os occipital, constitue une protubérance donnant insertion à des éléments du pharynx sur la base du crâne (figure 8.23).

Os temporal

La portion pétreuse de la partie pétromastoïdienne de chaque os temporal se place latéralement au contact de la partie basilaire de l'os occipital.

De forme pyramidale, à sommet (**apex**) antéromédial, la portion pétreuse de l'os temporal se place entre la grande aile du sphénoïde en avant et la partie basilaire de l'os occipital en arrière. L'apex constitue une partie du contour du **foramen lacerum**, orifice irrégulier rempli de cartilage sur le vivant (figure 8.23).

Les autres limites du foramen lacerum sont la partie basilaire de l'os occipital en dedans et le corps du sphénoïde en avant.

À la face inférieure de la portion pétreuse de l'os temporal, en dehors et en arrière du foramen lacerum, s'ouvre l'orifice circulaire du **canal carotidien**.

Entre la partie pétreuse de l'os temporal et la grande aile du sphénoïde, un sillon marque le passage de la portion cartilagineuse de la **trompe auditive**. Ce sillon se poursuit en arrière et en dehors dans un canal osseux creusé dans la partie pétreuse de l'os temporal pour la trompe auditive.

Placée juste en dehors de la grande aile du sphénoïde, la partie squameuse de l'os temporal participe à l'articulation temporomandibulaire. Elle présente la **fosse mandibulaire**, zone concave où la tête de la mandibule s'articule avec la base du crâne. Le **tubercule articulaire**, proéminent vers le bas, constitue un relief important de l'articulation, et correspond au prolongement du bord antérieur de la fosse mandibulaire (figure 8.23).

Étage postérieur

La partie postérieure de la base du crâne s'étend en arrière du bord antérieur du foramen magnum aux lignes nuchales supérieures (figure 8.23). Elle est constituée par des parties de l'os occipital au centre et des os temporaux latéralement.

Os occipital

L'os occipital est la principale structure de cette partie de la base du crâne (figure 8.23). Il présente quatre parties organisées autour du foramen magnum, qui représente un repère essentiel de cette par-

tie de la base du crâne, et à travers lequel le cerveau et la moelle spinale sont en continuité.

Les parties de l'os occipital sont la partie squameuse, en arrière du foramen magnum, les **parties latérales** de chaque côté du foramen magnum, et la **partie basilaire**, en avant du foramen magnum (figure 8.23).

Les parties squameuse et latérale sont des composantes de la partie postérieure de la base du crâne.

La structure la plus visible à l'examen de la face inférieure du crâne sur la partie squameuse de l'os occipital est une crête osseuse (la crête occipitale externe), qui s'étend vers le bas entre la protubérance occipitale externe et le foramen magnum. Les lignes nuchales inférieures sont situées de chaque côté du milieu de cette crête.

Les portions latérales de l'os occipital, immédiatement en dehors du foramen magnum, contiennent de nombreuses structures importantes.

Sur chaque bord antérolatéral du foramen magnum se placent les **condyles occipitaux**, arrondis (figure 8.23). Ces structures paires s'articulent avec l'atlas (vertèbre C1). En arrière de chaque condyle, une dépression (la **fosse condyloïde**) contient le **canal condyloïde**, et en avant et au-dessus de chaque condyle se situe le grand **canal hypoglosse**. Latéralement par rapport à chaque canal hypoglosse, le **foramen jugulaire**, grand et irrégulier, est formé par l'opposition de l'**incisure jugulaire** de l'os occipital et de l'**incisure jugulaire** de l'os temporal.

Os temporal

L'os temporal participe latéralement à la partie postérieure de la base du crâne. Les parties de l'os temporal visibles à ce niveau sont la partie mastoïdienne de la partie pétromastoïdienne et le processus styloïde (figure 8.23).

La face latérale de la partie mastoïdienne est reconnaissable par la partie mastoïdienne en forme de cône développé à sa face inférieure. Cette structure osseuse proéminente est le support de plusieurs insertions musculaires. Sur la face médiale de la partie mastoïdienne, l'incisure mastoïdienne, profonde, est également un point d'insertion musculaire.

En avant et en dedans de la partie mastoïdienne, le processus styloïde, en forme d'aiguille, est un prolongement osseux implanté sur le bord inférieur de l'os temporal. Le processus styloïde est aussi un point d'insertion de nombreux muscles et ligaments.

Enfin, entre le processus styloïde et la partie mastoïdienne, se situe le foramen styloïdien.

CAVITÉ CRÂNIENNE

La cavité crânienne est l'espace délimité par la calvaria, et contient le cerveau, les méninges, les portions proximales des nerfs crâniens, les vaisseaux sanguins et les sinus veineux crâniens.

Voûte (ou calvaria)

La calvaria est la voûte en forme de dôme qui protège la face supérieure du cerveau. Elle est constituée par l'os frontal en avant, les deux os pariétaux au milieu, et l'os occipital en arrière (figure 8.24).

Les sutures visibles sur la face endocrânienne sont :

- la suture coronale, entre l'os frontal et les os pariétaux ;
- la suture sagittale, entre les deux os pariétaux ;
- la suture lambdoïde, entre les os pariétaux et l'os occipital.

Les jonctions visibles entre ces sutures sont le bregma, où se rejoignent les sutures coronales et sagittales, et le lambda, où se rejoignent les sutures lambdoïdes et sagittales.

Les autres reliefs osseux de la face endocrânienne de la calvaria sont des crêtes osseuses et plusieurs sillons et ouvertures.

D'avant en arrière, les éléments observés sur la face endocrânienne de la voûte osseuse de la cavité sont :

- une crête osseuse médiane étendue à la surface de l'os frontal (la **crête frontale**), qui est le point d'insertion de la **faux du cerveau** (une partie spécifique de la dure-mère qui sépare partiellement les deux hémisphères cérébraux) ;
- à la partie supérieure de la terminaison de la crête frontale, le début du **sillon du sinus sagittal supérieur**, qui s'élargit et se creuse pour recevoir le sinus sagittal supérieur (une structure veineuse intradurale) ;

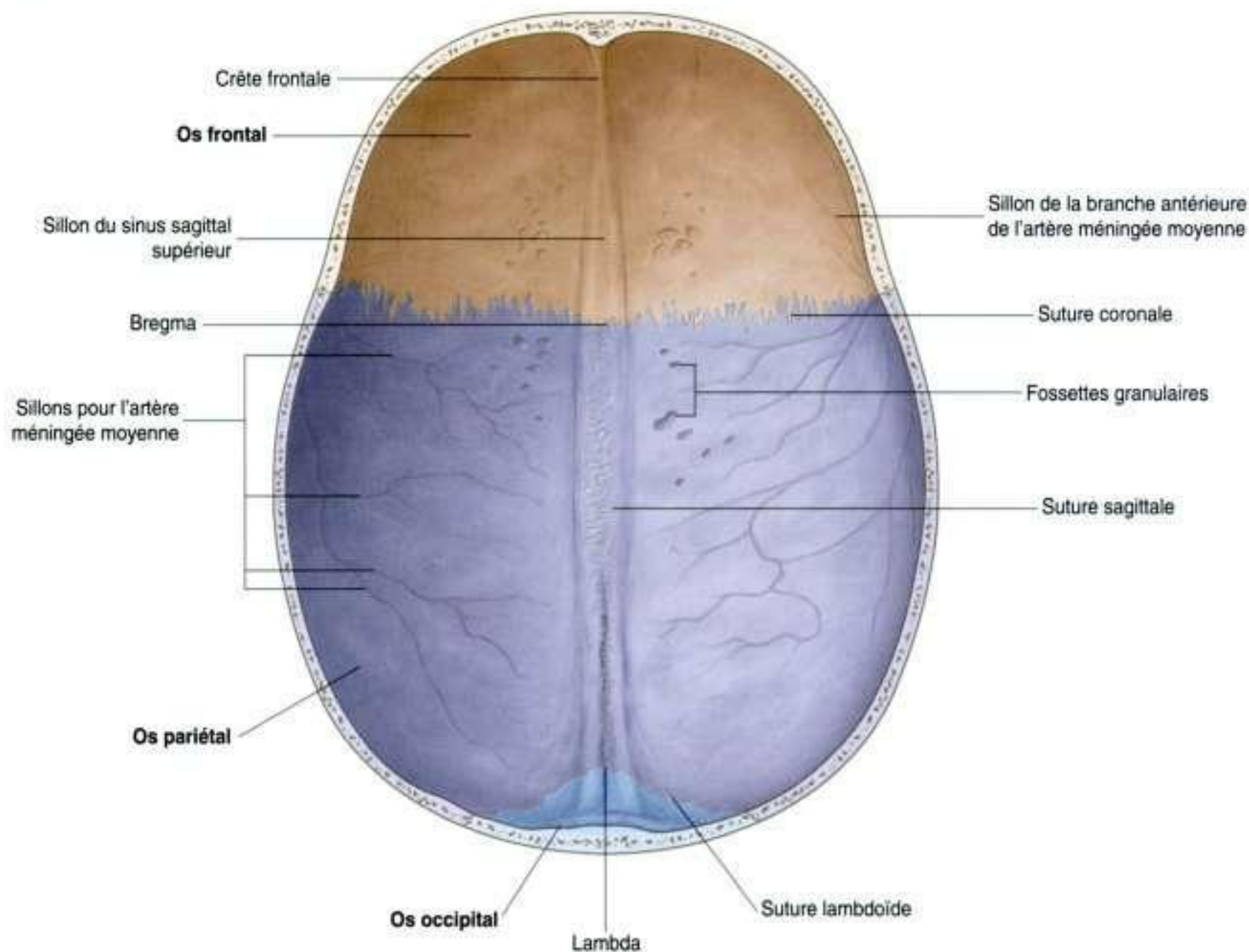


Figure 8.24. Toit ou voûte de la cavité crânienne.

- de chaque côté du sillon du sinus sagittal supérieur, le long de son trajet, un petit nombre de petites fossettes et de trous (les **fossettes granulaires**) marquent la position des granulations arachnoïdes (structures proéminentes identifiables à l'examen du cerveau et des méninges qui le recouvrent, et qui ont un rôle dans la réabsorption du liquide cébrospinal);
- sur les parties latérales de la voûte de la cavité crânienne, de petits sillons sont marqués par différents vaisseaux méningés.

Plancher (ou base du crâne)

Le plancher de la cavité crânienne est divisé en fosses crâniennes antérieure, moyenne et postérieure.

Fosse crânienne antérieure

La fosse crânienne antérieure est constituée par des parties des os frontal, ethmoïde et sphénoïde (figure 8.25). Son plancher est composé de :

- l'os frontal en avant et latéralement ;
- l'os ethmoïde au milieu ;

- deux parties de l'os sphénoïde en arrière, le corps et la petite aile.

La fosse crânienne antérieure se situe au-dessus des fosses nasales et des orbites, et elle est remplie par les lobes frontaux des deux hémisphères.

En avant, une petite crête médiane en forme de coin (la crête frontale) est marquée sur l'os frontal. C'est une ligne d'insertion de la faux du cerveau. Juste en arrière de la crête frontale se situe le **foramen cæcum** (tableau 8.2). Ce foramen entre les os frontal et ethmoïde peut laisser passer des veines émissaires qui mettent en communication la cavité nasale et le sinus sagittal supérieur.

En arrière de la crête frontale se développe une lame osseuse vers le haut à partir de l'**ethmoïde** (la **crista galli**). Il s'agit d'un autre point d'insertion de la faux du cerveau, qui est un prolongement vertical de la dure-mère qui sépare partiellement les deux hémisphères.

Latéralement se place la **plaque criblée** de l'os ethmoïde (figure 8.25). Il s'agit d'une structure en forme de crible qui permet le passage de petits filets nerveux sensitifs à travers les foramens depuis la

Tableau 8.2 Orifices internes du crâne.

Foramen	Structures passant par le foramen
Fosse crânienne antérieure	
Foramen cæcum	Veines émissaires vers la cavité nasale
Foramens olfactifs de la plaque criblée	Nerfs olfactifs (I)
Canal optique	Nerf optique (II) et artère ophtalmique
Fosse crânienne moyenne	
Fissure orbitaire supérieure	Nerf oculomoteur (III); nerf trochléaire (IV); rameau ophtalmique du nerf trijumeau (V1); nerf abducens (VI); veines ophtalmiques
Foramen rond	Rameau maxillaire du nerf trijumeau (V2)
Foramen ovale	Rameau mandibulaire du nerf trijumeau (V3); nerf petit pétreux
Foramen épineux	Artère méningée moyenne
Hiatus du nerf grand pétreux	Nerf grand pétreux
Hiatus du nerf petit pétreux	Nerf petit pétreux
Fosse crânienne postérieure	
Foramen magnum	Jonction cérébro-médullaire; artères vertébrales; racines spinales du nerf accessoire; méninges
Méat acoustique interne	Nerf facial (VII); nerf cochléovestibulaire (VIII); artère labyrinthique
Foramen jugulaire	Nerf glossopharyngien (IX); nerf vague (X); sinus pétreux inférieur, sinus sigmoïde (formant la veine jugulaire interne)
Canal hypoglosse	Nerf hypoglosse (XII); branche méningée de l'artère pharyngienne ascendante
Canal condyalaire	Veine émissaire

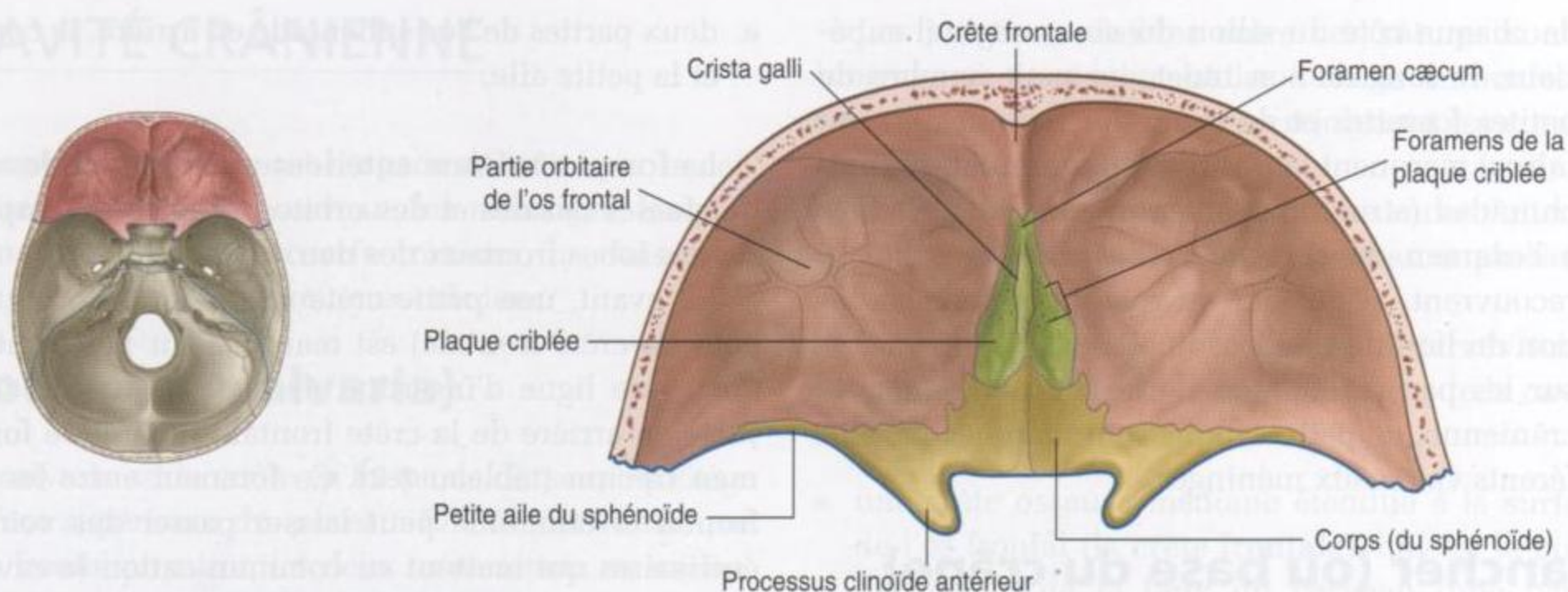


Figure 8.25. Fosse crânienne antérieure.

muqueuse nasale jusqu'au bulbe olfactif. Les nerfs olfactifs sont communément désignés par le terme global de nerf olfactif (I).

De chaque côté de l'ethmoïde, le plancher de la fosse crânienne antérieure est formé par des lames relativement fines de l'os frontal (les **parties orbitaires** de l'os frontal), qui forment également le toit de l'orbite sous-jacente. En arrière des os frontal et ethmoïde, le reste du plancher de la fosse crânienne antérieure est formé par le corps et les petites ailes du sphénoïde. Sur la ligne médiane, le corps s'étend en avant entre les portions orbitaires de l'os frontal pour s'unir à l'os ethmoïde, et en arrière dans la fosse crânienne moyenne.

La limite entre les fosses crâniennes antérieure et moyenne sur la ligne médiane est le bord antérieur du sillon chiasmatique, un sillon lisse étendu entre les canaux optiques à travers le corps du sphénoïde.

Petites ailes du sphénoïde

Les deux petites ailes du sphénoïde s'étendent latéralement à partir du corps et forment une limite nette entre les parties antérieure et moyenne de la fosse.

En formant le contour antérieur de la fosse crânienne moyenne, chaque petite aile se termine latéralement en une pointe effilée à la jonction entre l'os frontal et la grande aile du sphénoïde, en regard du rebord latéral supérieur de la fissure orbitaire supérieure.

En dedans, chaque petite aile s'élargit, s'incurve en arrière, et se termine en un **processus clinôïde antérieur** (figure 8.25). Ces processus servent de point d'insertion antérieur à la **tente du cervelet**, qui est une lame de la dure-mère séparant la partie postérieure des hémisphères cérébraux du cer-

velet. Juste en avant de chaque processus antérieur se situe un orifice circulaire dans la petite aile du sphénoïde (le **canal optique**), à travers lequel passent l'artère ophtalmique et le nerf optique (II). Les canaux optiques sont habituellement inclus dans la fosse crânienne moyenne.

Fosse crânienne moyenne

La fosse crânienne moyenne est constituée par des parties des os sphénoïde et temporaux (figure 8.26).

La limite entre les fosses crâniennes antérieure et moyenne sur la ligne médiane est le bord antérieur du sillon chiasmatique, qui est un sillon lisse étendu entre les canaux optiques croisant le corps du sphénoïde.

Les limites postérieures de la fosse crânienne moyenne sont formées par la surface antérieure, jusqu'au niveau du bord supérieur, de la partie pétreuse de la partie pétromastoïdienne de l'os temporal.

Os sphénoïde

Le plancher, sur la ligne médiane, est relevé et formé par le corps du sphénoïde. En dehors de celui-ci, de grandes dépressions sont formées de chaque côté par la grande aile du sphénoïde et la partie squameuse de l'os temporal. Ces dépressions contiennent les lobes temporaux du cerveau.

Selle turcique

Juste en arrière du sillon chiasmatique se situe le seul vestige modifié du corps du sphénoïde (la **selle turcique**), qui constitue une zone centrale profonde (la **fosse hypophysaire**) et qui contient la glande hypophyse entre des parois osseuses verticales antérieure et postérieure (figure 8.26).

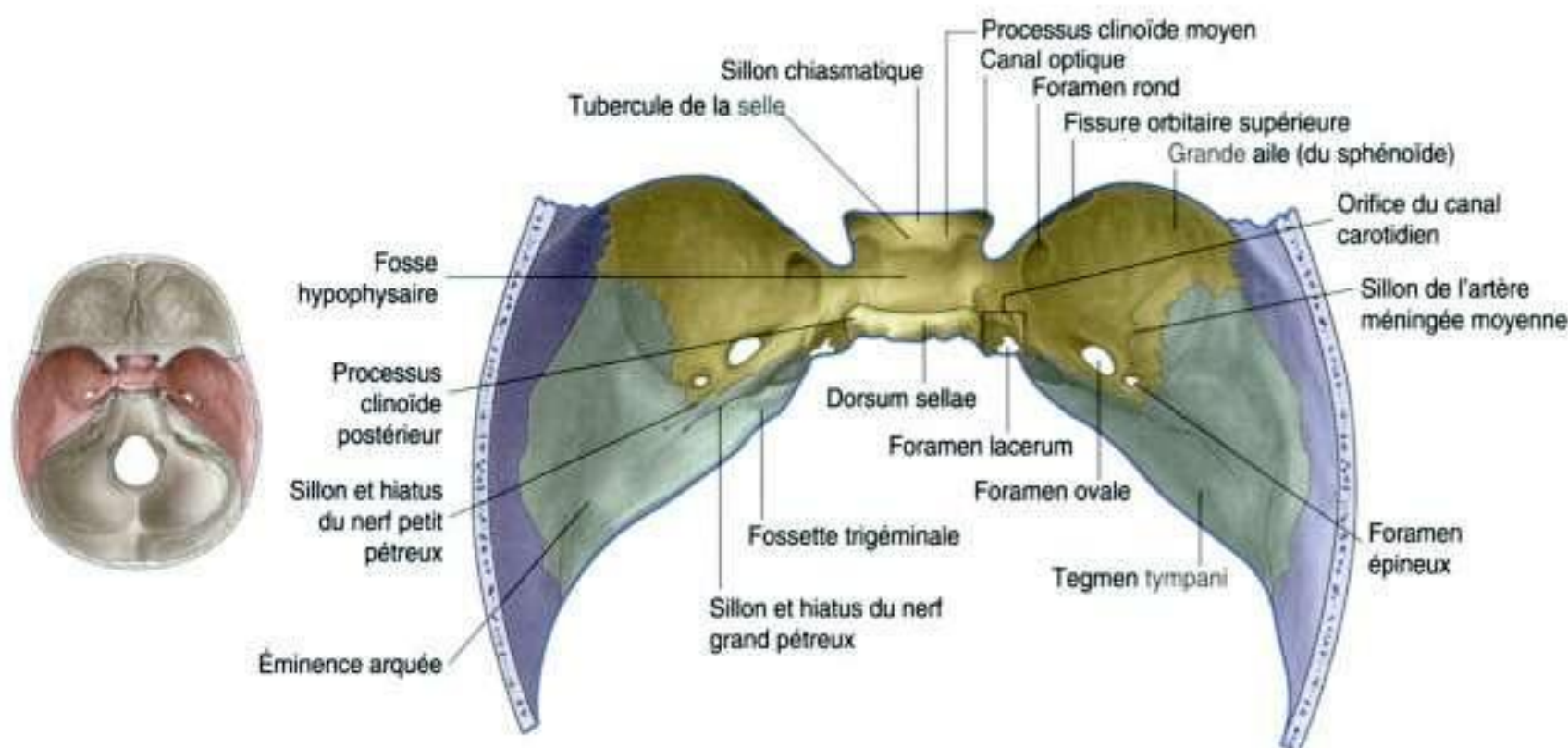


Figure 8.26. Fosse crânienne moyenne.

La paroi antérieure de la selle est le **tubercule de la selle** – paroi osseuse verticale avec son prolongement supérieur visible sous la forme d'une légère surélévation du bord postérieur du sillon chiasmatique.

Les prolongements latéraux des coins du tuberculum sellae (les **processus clinioïdes moyens**) sont parfois saillants.

La paroi postérieure de la selle turcique est le **dorsum sellae**, grand rebord osseux dirigé en haut et en avant. Au sommet de ce rebord osseux, les bords latéraux portent des prolongements arrondis (les **processus clinioïdes postérieurs**), qui sont des points d'insertion, comme les processus clinioïdes antérieurs, de la tente du cervelet.

Fissures et foramens

Latéralement, de chaque côté du corps du sphénoïde, la base de la fosse crânienne moyenne est formée par la grande aile du sphénoïde (figure 8.26).

Un orifice oblique, la **fissure orbitaire supérieure**, sépare la grande aile du sphénoïde de la petite aile, et constitue le plus important lieu de passage entre la fosse crânienne moyenne et l'orbite. Les éléments qui traversent cette fissure sont le nerf oculomoteur (III), le nerf trochléaire (IV), le nerf ophtalmique (V1), le nerf abducens (VI) et les veines ophtalmiques.

En arrière de l'extrémité médiale de la fissure orbitaire supérieure, sur le plancher de la fosse crânienne moyenne, un foramen arrondi orienté en avant (le **foramen rond**) livre passage au nerf maxillaire (V2),

qui se dirige de la fosse crânienne moyenne vers la fosse ptérygopalatine.

En arrière et en dehors du **foramen rond**, un grand orifice ovale (le **foramen ovale**) permet à certaines structures de passer de la fosse infratemporale extracrânienne à la fosse crânienne moyenne; ce sont le nerf mandibulaire (V3) et, parfois, un petit vaisseau (l'artère méningée moyenne accessoire) qui traversent à ce niveau.

En arrière et en dehors du foramen ovale se situe le foramen épineux (figure 8.26). Cet orifice fait aussi communiquer la fosse infratemporale et la fosse crânienne moyenne. L'artère méningée moyenne et ses veines satellites traversent cet orifice, et à la face endocrânienne, un sillon est bien marqué par le passage de l'artère méningée moyenne sur le plancher et sur la paroi latérale de la fosse moyenne.

En arrière et en dedans du foramen ovale se situe l'**orifice arrondi intracrânien du canal carotidien**. Un foramen irrégulier se situe directement en dessous de cet orifice (le **foramen lacerum**) (figure 8.26). Sur une vue inférieure du crâne, cet orifice est bien visible, et sur le vivant, il est fermé par un plot de cartilage et aucune structure ne le traverse complètement.

Os temporal

La limite postérieure de la fosse crânienne moyenne est formée par la face antérieure de la partie pétreuse de la portion pétromastoïdienne de l'os temporal.

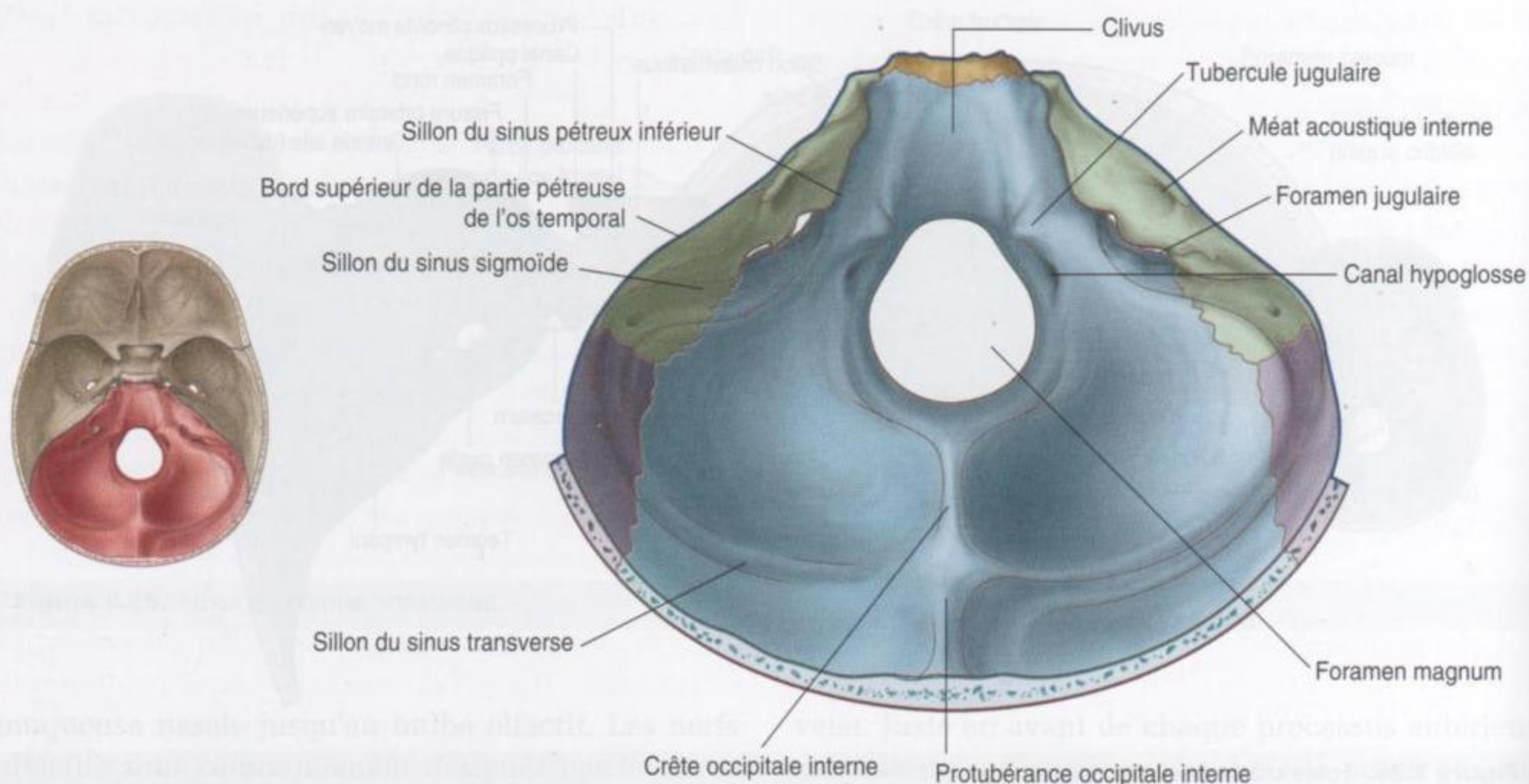


Figure 8.27. Fosse crânienne postérieure.

En dedans, une petite dépression (**fossette trigéminale**) à la surface antérieure de la portion pétreuse de l'os temporal (figure 8.26) marque la localisation du ganglion sensitif du nerf trijumeau (V).

En dehors de la fossette trigéminale et sur la face antérieure de la portion pétreuse de l'os temporal, se situe un petit sillon linéaire dirigé en haut et en dehors, qui se termine dans un foramen (le **sillon** et le **hiatus du nerf grand pétreux**). Le nerf grand pétreux est un rameau du nerf facial (VII).

En position antérolatérale par rapport au sillon du nerf grand pétreux, un second sillon, plus petit, le **sillon du nerf petit pétreux**, se termine avec le **hiatus du nerf petit pétreux**, en marquant le passage de ce nerf, rameau du plexus tympanique (figure 8.26).

Au-dessus et en dehors des petits orifices pour les grand et petit nerfs pétreux, près du bord supérieur de la portion pétreuse de l'os temporal, un relief osseux arrondi (l'**eminentia arcuata** [éminence arquée]) est produit par le canal semicirculaire antérieur sous-jacent de l'oreille interne.

Juste en avant et en dehors de l'éminence arquée, la surface antérieure de la portion pétreuse de l'os temporal est légèrement déprimée. Cette région est le **tegmen tympani**, et correspond au toit osseux fin de la cavité de l'oreille moyenne.

Fosse crânienne postérieure

La fosse crânienne postérieure est principalement constituée par les os temporaux et occipital, avec une faible contribution du sphénoïde et des pariétaux (figure 8.27). C'est la plus grande et la plus profonde des trois fosses crâniennes, et elle contient le tronc cérébral (mésencéphale, pont et moelle) et le cervelet.

Limites

Les limites antérieures de la fosse crânienne postérieure, sur la ligne médiane, sont le dorsum sellae et le **clivus** (figure 8.27). Le clivus est une pente osseuse développée en avant du foramen magnum. Il est formé par l'union du corps du sphénoïde et par la partie basilaire de l'os occipital.

Latéralement, les limites antérieures de la fosse crânienne postérieure correspondent au bord supérieur de la partie pétreuse de la partie pétromastoïdienne de l'os temporal.

En arrière, la principale limite est la partie squameuse de l'os occipital jusqu'au niveau du sillon transverse, alors que latéralement, la portion pétromastoïdienne de l'os temporal et de petites parties de l'os occipital et des os pariétaux bordent la fosse.

Foramen magnum

Au centre, dans la partie la plus profonde de la fosse crânienne postérieure, se situe le foramen le plus grand du crâne, le foramen magnum. Il est entouré par la partie basilaire de l'os occipital en avant, les parties latérales de l'os occipital latéralement de chaque côté, et la partie squameuse de l'os occipital en arrière.

La moelle spinale chemine vers le haut à travers le foramen magnum pour se continuer par le tronc cérébral.

À travers ce foramen magnum passent également les artères vertébrales, les méninges et les racines spinales du nerf accessoire (XI).

Sillons et foramens

Le clivus s'incline vers le haut à partir du foramen magnum. Le **sillon du sinus pétreux inférieur** est situé en dehors du clivus, entre la partie basilaire de l'os occipital et la portion pétreuse de la partie pétromastoïdienne de l'os temporal (figure 8.27).

Latéralement, un foramen ovale (le **méat acoustique interne**) perfore la partie supérieure de la surface postérieure de la partie pétreuse de l'os temporal.

Les nerfs facial (VII) et cochléo-vestibulaire (VIII) ainsi que l'artère labyrinthique le traversent.

Sous le méat acoustique interne, l'os temporal est séparé de l'os occipital par le grand foramen jugulaire (figure 8.27). Le sillon du sinus pétreux inférieur gagne ce foramen par la face médiale, le **sillon du sinus sigmoïde**, par la face latérale.

Le sinus sigmoïde passe dans le foramen jugulaire, où il est en continuité avec la veine jugulaire interne, alors que le sinus pétreux inférieur s'abouche dans la veine jugulaire au niveau du foramen jugulaire.

Les autres éléments qui traversent le foramen jugulaire sont le nerf glossopharyngien (IX), le nerf vague (X) et le nerf accessoire (XI).

En dedans du foramen jugulaire se place un grand relief arrondi de l'os occipital (le **tubercule jugulaire**). Juste en dessous de lui, et au-dessus du foramen magnum, le canal hypoglosse livre passage au nerf hypoglosse (XII), qui quitte ainsi la fosse crânienne, et à une branche méningée de l'artère pharyngienne ascendante qui pénètre dans la fosse crânienne postérieure.

Immédiatement en arrière du canal hypoglosse, le petit **canal condyloïde**, lorsqu'il est présent, donne passage à une veine émissaire.

En clinique

Imagerie médicale de la tête

Radiographie

Jusqu'à ces deux dernières décennies, la méthode standard d'imagerie de la tête était la radiographie. Les radiographies sont faites en trois projections standard : l'incidence antéropostérieure, l'incidence latérale et l'incidence « nez-front-plaque ». D'autres vues sont utiles pour mettre en évidence les foramens de la base du crâne et les os de la face. En pratique courante, les radiographies sont utilisées en cas de traumatismes, mais cet usage diminue. Les fractures du crâne sont assez facilement détectées (figure 8.28). Le patient est placé en observation et surveillance neurologique pour le dépistage des complications potentielles.

Tomodensitométrie

Depuis le développement du scanner cérébral par la tomodensitométrie (TDM), cet examen est devenu la référence pour l'examen neuroradiologique. Il est idéalement utilisé dans le cas des traumatismes

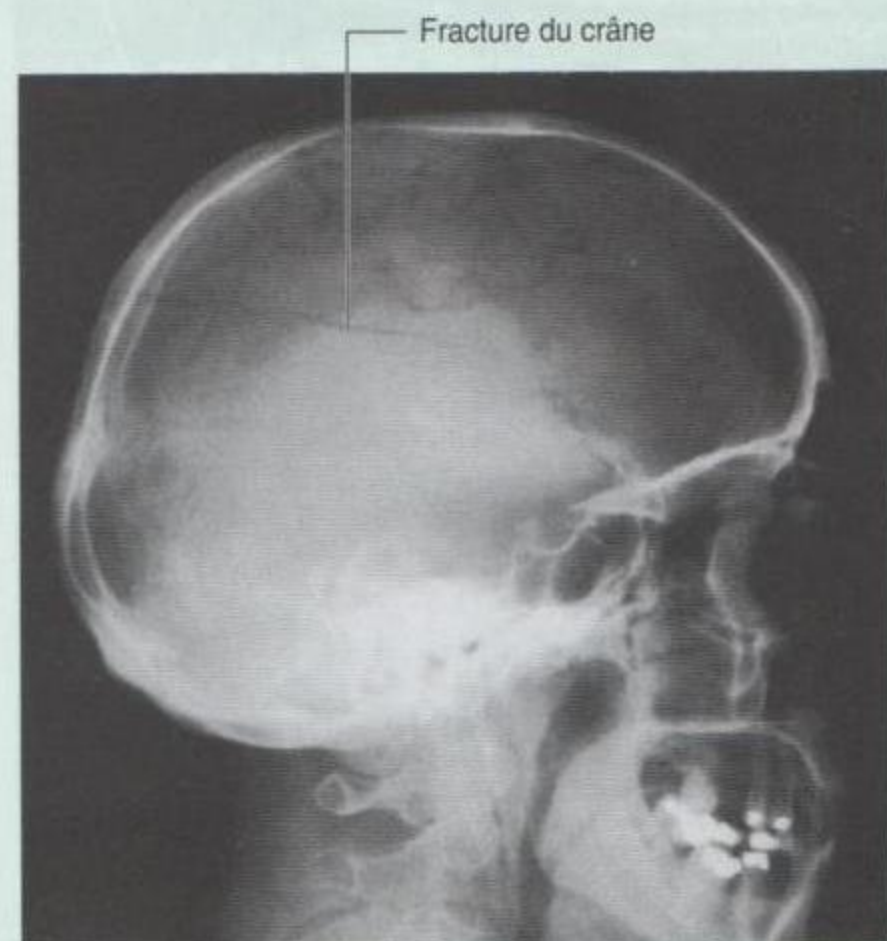


Figure 8.28. Fracture du crâne vue sur une radiographie de crâne.

(Suite)

En clinique (Suite)

crâniens, car le cerveau et ses enveloppes peuvent être rapidement examinés, et la présence de sang peut être facilement détectée. Les modifications osseuses peuvent aussi être mises en évidence du fait des perturbations de l'algorithme mathématique.

Par injection intraveineuse de produit de contraste, l'angioscanner peut être utilisé pour préciser la position et la taille d'un anévrisme intracérébral avant traitement endovasculaire.

Imagerie par résonance magnétique

L'imagerie par résonance magnétique (IRM) n'est dépassée par aucune autre technique dans sa capacité de résolution de contraste. Le cerveau et ses enveloppes, le liquide cébrospinal (LCS) et la colonne vertébrale peuvent être aisément et rapidement examinés. Les nouvelles séquences d'imagerie permettent la suppression du LCS pour affiner les lésions périventriculaires.

L'angio-IRM est extrêmement contributive pour déterminer complètement la vascularisation

intracrânienne (cercle de Willis), ce qui peut être indispensable dans certaines conditions chirurgicales.

L'IRM est aussi un excellent moyen de diagnostic de la sténose carotidienne.

Échographie

Les premiers travaux qui utilisaient les ultrasons pour étudier le cerveau ont été décevants, mais l'amélioration des techniques permet à présent l'examen Doppler intracrânien. Le chirurgien peut ainsi détecter si un patient présente une embolisation cérébrale au cours d'une intervention pour plaque athéromateuse de la carotide.

L'échographie extracrânienne est très importante pour l'évaluation d'une tumeur et pour l'étude des masses du cou et de la bifurcation carotidienne (figure 8.29).

L'échographie est utilisée chez l'enfant parce qu'il existe une fenêtre acoustique à travers les fontanelles.

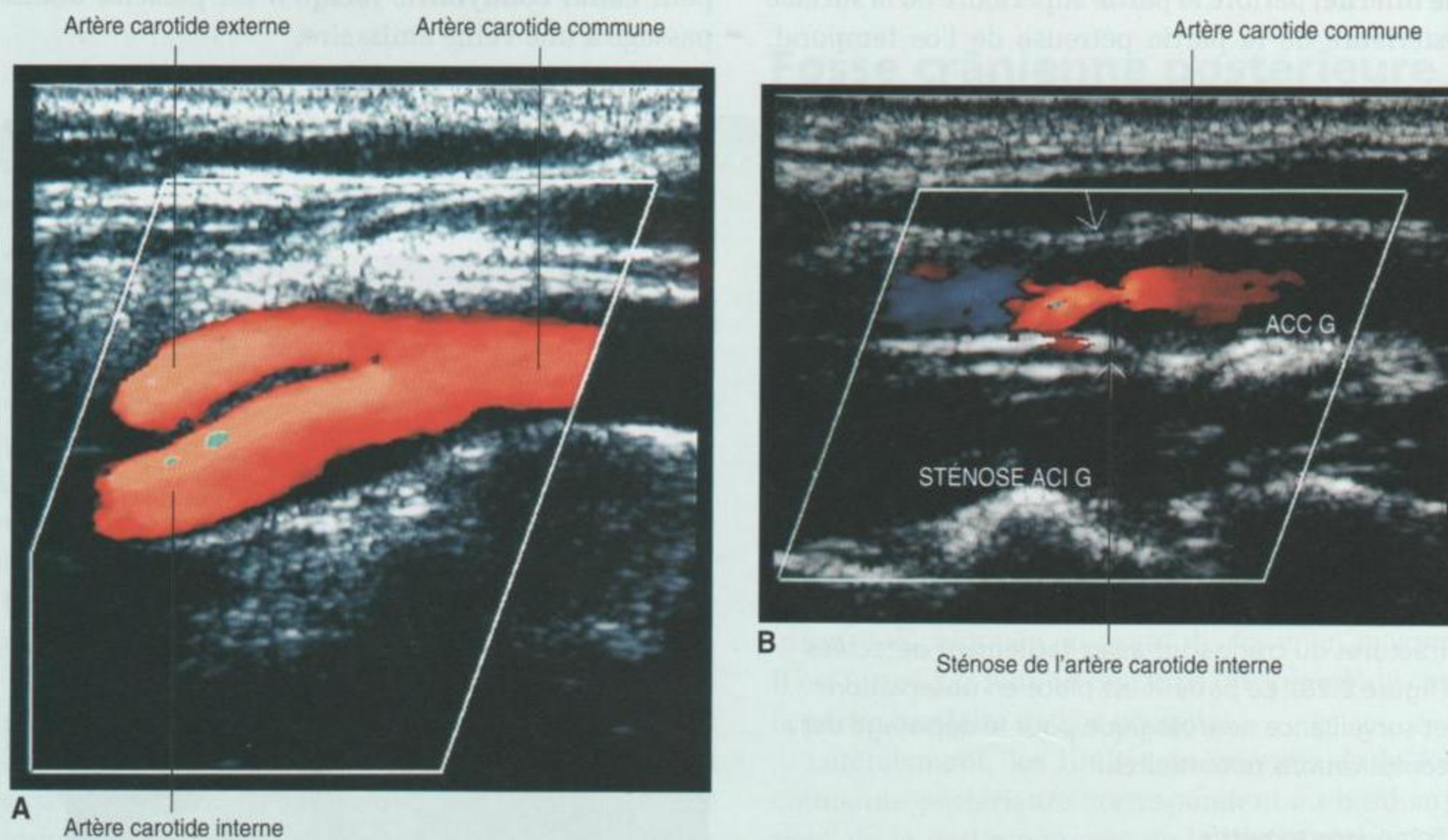


Figure 8.29. Coupes échotomographiques. **A.** Bifurcation carotidienne normale. **B.** Sténose de la carotide interne. ACC G : artère carotide commune gauche; ACI G : artère carotide interne gauche.

En clinique

Fractures de la voûte du crâne et hématome extradural

La voûte du crâne est une structure remarquablement solide – et presque rigide, car elle protège notre principal organe vital, le cerveau. La forme de la voûte du crâne est d'une importance critique et sa biomécanique protège des fractures. D'un point de vue clinique, la présence d'une fracture du crâne alerte le praticien sur la nature et la force d'un traumatisme ainsi que sur ses complications potentielles. La fracture elle-même est habituellement une moindre conséquence (à la différence d'une fracture du tibia). Le point essentiel est de minimiser la répercussion du traumatisme initial et de traiter les complications secondaires, plutôt que de se focaliser sur la fracture du crâne. Les fractures du crâne qui ont une signification particulière sont les fractures avec enfoncement, les fractures ouvertes et les fractures du ptériorion.

Fractures avec enfoncement (ou embarrures)

Dans une fracture avec enfoncement, un fragment osseux est enfoncé sous le niveau de la convexité normale. Cela peut provoquer une lésion secondaire artérielle ou veineuse avec formation d'un hématome. De plus, une lésion primitive du cerveau peut aussi s'associer à ce type de fracture.

Fractures ouvertes

Dans une fracture ouverte, il existe une fracture osseuse associée à une brèche cutanée, qui peut

laisser entrer une infection. Typiquement, ces fractures sont associées à des lacérations du scalp et peuvent être traitées par antibiothérapie.

Les complications majeures des fractures ouvertes sont représentées par la méningite, qui peut être fatale.

Un type plus insidieux de fracture ouverte est représenté par les fractures dont le trait traverse les sinus. Elles peuvent être négligées lors du premier examen, mais sont une importante cause de morbidité et doivent être évoquées chez des patients qui développent des infections intracrâniennes secondaires.

Fractures du ptériorion

Le ptériorion est un point clinique important à la face latérale du crâne. Pour localiser le point précis du ptériorion, il faut représenter une ligne imaginaire à 2,5 cm au-dessus de l'arcade zygomatique, et à 2,5 cm en arrière du rebord latéral de l'orbite. Au ptériorion, le frontal, le pariétal, la grande aile du sphénoïde et l'os temporal se réunissent. Le point important est le passage en profondeur par rapport au ptériorion de l'artère méningée moyenne. Un traumatisme sur ce point du crâne est extrêmement grave, car la lésion de ce vaisseau produit un hématome extradural symptomatique, qui peut être fatal.

Partie squameuse de l'os occipital

La partie squameuse de l'os occipital a plusieurs constituants essentiels (figure 8.27) :

- le relief visible sur la ligne médiane au-dessus du foramen magnum est la crête occipitale interne;
- de chaque côté de la crête occipitale externe, le plancher de la fosse crânienne postérieure est concave pour recevoir les hémisphères cérébelleux;
- la crête occipitale interne se termine en haut sur une protubérance osseuse (la protubérance occipitale interne);
- des sillons s'étendent latéralement à partir de la protubérance occipitale interne, marqués par les sinus transverses, et peuvent rejoindre des sillons pour chaque sinus sigmoïde – chacun de ces sillons s'oriente alors en bas vers les foramens jugulaires.

Les sinus transverses et sigmoïdes sont des sinus veineux intraduraux.

MÉNINGES

Le cerveau, comme la moelle spinale, est entouré par trois couches de membranes (les **méninges**; figure 8.30A); comprenant une couche externe, résistante, la **dure-mère**; une couche moyenne, lâche, l'**arachnoïde**; une couche interne fermement attachée au cerveau, la **pie-mère**.

Les méninges crâniennes sont comparables et en continuité par le foramen magnum avec les méninges spinales, avec une distinction importante : la dure-mère crânienne est formée de deux couches, mais une seule est en continuité à travers le foramen magnum (figure 8.30B).

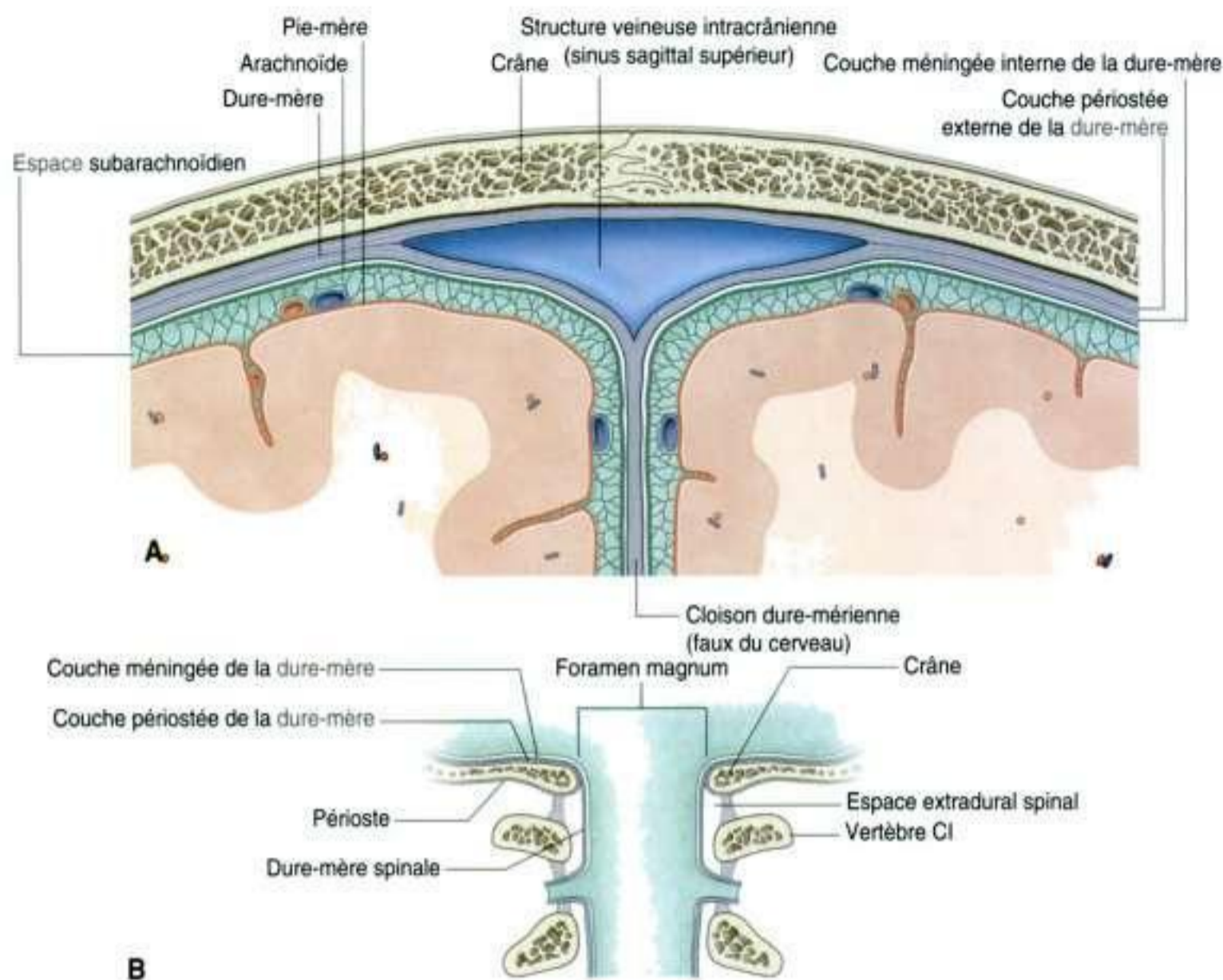


Figure 8.30. Méninges. **A.** Vue coronale supérieure. **B.** Continuité avec les méninges spinales.

Dure-mère crânienne

La dure-mère crânienne est une enveloppe épaisse et résistante, qui recouvre le cerveau. Elle est constituée d'une couche externe périostée et d'une couche interne méningée (figure 8.30A) :

- la couche externe, **couche périostée**, est fermement attachée au crâne et forme le périoste de la cavité crânienne, en continuité avec le périoste de la face externe du crâne au niveau du foramen magnum et des autres orifices de la base du crâne (figure 8.30B) ;
- la couche interne, **couche méningée**, est en contact étroit avec l'arachnoïde et en continuité avec la dure-mère spinale par le foramen magnum.

Les deux couches de la dure-mère se séparent en plusieurs endroits pour former deux types particuliers de structures (figure 30A) :

- les cloisons de la dure-mère, qui s'étendent en profondeur et séparent partiellement les parties du cerveau ;
- les structures veineuses intracrâniennes.

Cloisons dure-mériennes

Les cloisons dure-mériennes s'étendent dans la cavité crânienne et la subdivisent partiellement. Ce sont la faux du cerveau, la tente du cervelet, la faux du cervelet et le diaphragme sellaire.

Faux du cerveau

La faux du cerveau (figure 8.31) est une structure en forme de croissant, qui s'étend verticalement à partir de la dure-mère de la voûte en séparant les deux hémisphères. Elle s'insère en avant sur le processus de l'os ethmoïde et sur la crête de l'os frontal. En arrière, elle est attachée à la tente du cervelet, avec laquelle elle fusionne.

Tente du cervelet

La tente du cervelet (figure 8.31) est un prolongement horizontal de la dure-mère qui couvre et sépare, dans la fosse crânienne postérieure, le cervelet des parties postérieures des hémisphères cérébraux. Elle s'insère en arrière sur l'os occipital le long des sillons des

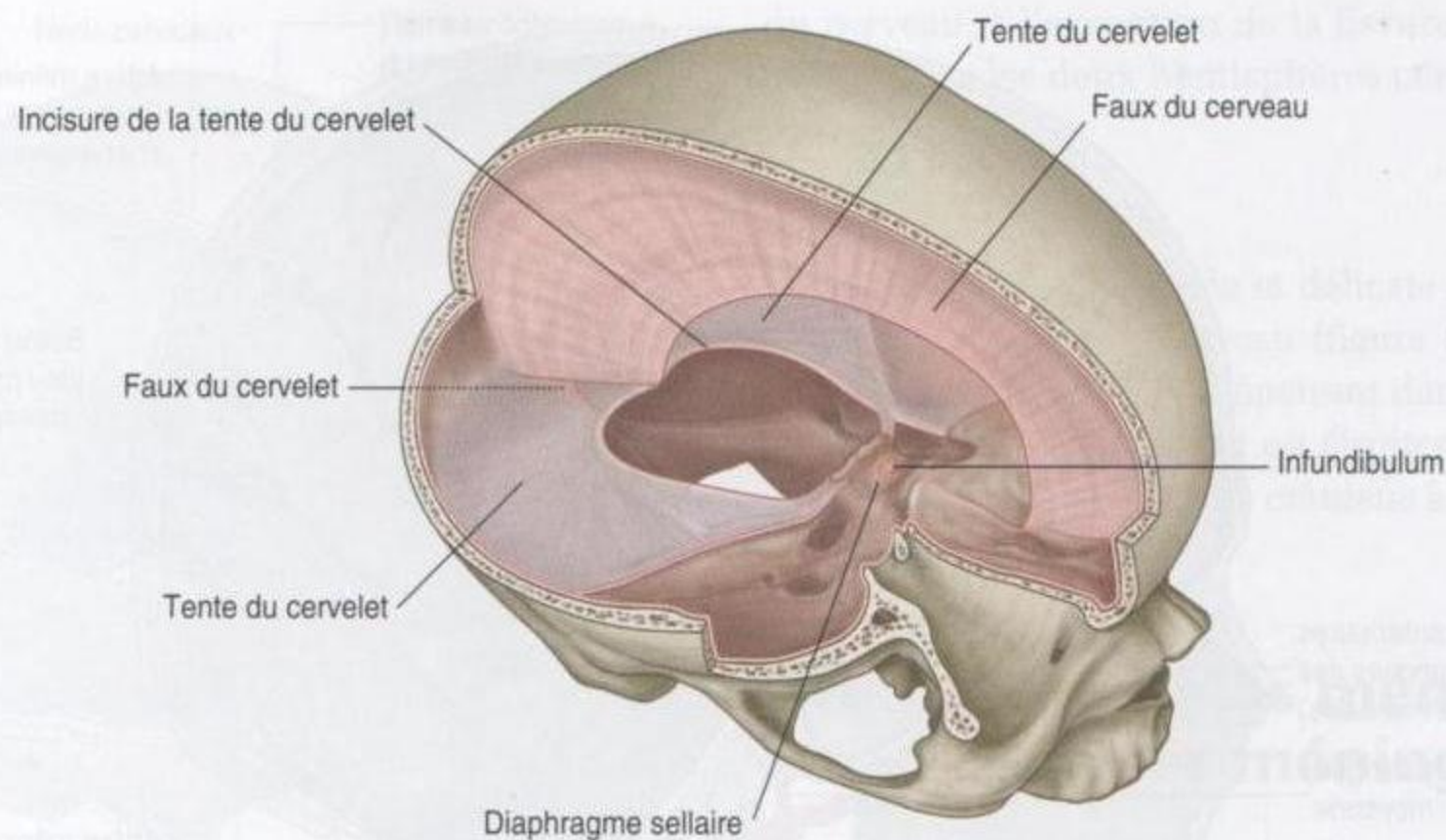


Figure 8.31. Cloisons dure-mériennes.

sinus transverses. Latéralement, elle est attachée au bord supérieur de la portion pétreuse de l'os temporal, et elle se termine en avant sur les processus clinoides antérieur et postérieur. Les bords antérieurs et médiaux de la tente du cervelet sont libres, et délimitent une ouverture ovale (l'**incisure de la tente du cervelet**) à travers laquelle passe le cerveau moyen.

Faux du cervelet

La faux du cervelet (figure 8.31) est une petite expansion de la dure-mère sur la ligne médiane dans la fosse cérébelleuse. Elle s'insère en arrière sur la crête occipitale interne, et en haut sur la tente du cervelet. Son bord antérieur est libre et sépare les deux hémisphères cérébelleux.

Diaphragme sellaire

La dernière expansion durale est le diaphragme sellaire (figure 8.31). Cette petite lame horizontale de la dure-mère couvre la fosse hypophysaire dans la selle turcique de l'os sphénoïde. Le diaphragme sellaire présente en son centre un orifice, à travers lequel passe l'**infundibulum** qui connecte la glande hypophyse et le cerveau, accompagné de vaisseaux.

Vascularisation artérielle

La vascularisation artérielle de la dure-mère (figure 8.32) est assurée par :

- les **artères méningées antérieures** dans la fosse crânienne antérieure ;
- les **artères méningées moyennes et accessoires** dans la fosse crânienne moyenne ;
- l'**artère méningée postérieure** et d'autres branches méningées dans la fosse crânienne postérieure.

Toutes sont de petites artères, à l'exception de l'artère méningée moyenne, qui est de plus gros calibre et assure la vascularisation de la plus grande partie de la dure-mère.

Les artères méningées antérieures sont des branches des **artères ethmoïdales**.

L'artère méningée moyenne est une branche de l'**artère maxillaire**. Elle pénètre dans la fosse crânienne moyenne par le foramen épineux et se divise en deux branches antérieure et postérieure :

- la branche antérieure se dirige verticalement pour gagner le vertex crânien en croisant le ptérior au cours de son trajet ;
- la branche postérieure chemine en direction postérieure et supérieure pour assurer la vascularisation de cette partie de la fosse crânienne moyenne.

L'artère méningée accessoire est habituellement une petite branche de l'artère maxillaire qui entre dans la fosse crânienne par le foramen ovale et vascularise les zones situées en dedans de cet orifice.

L'artère méningée postérieure et les autres branches méningées qui vascularisent la dure-mère dans

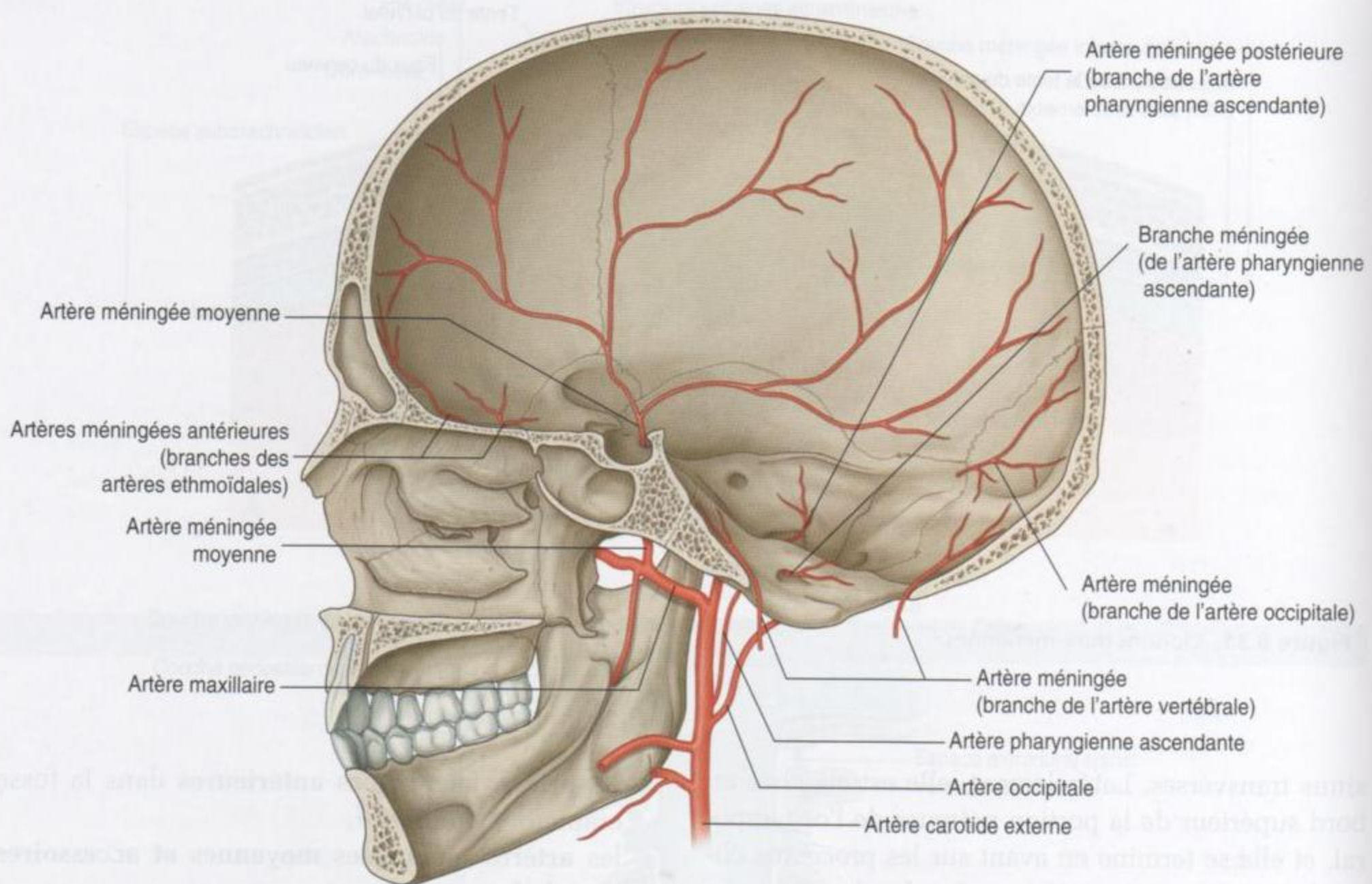


Figure 8.32. Vascolarisation artérielle de la dure-mère.

la fosse crânienne postérieure proviennent de plusieurs origines (figure 8.32) :

- l'artère méningée postérieure, branche terminale de l'**artère pharyngienne ascendante**, entre dans la fosse crânienne postérieure par le foramen jugulaire ;
- une branche méningée de l'artère pharyngienne ascendante entre dans la fosse crânienne postérieure par le canal hypoglosse ;
- des branches méningées de l'**artère occipitale** entrent dans la fosse crânienne postérieure par le foramen jugulaire et le foramen mastoïdien ;
- une branche méningée de l'**artère vertébrale** naît de cette dernière lors de son entrée dans la fosse crânienne postérieure à travers le foramen magnum.

Innervation

L'innervation de la dure-mère (figure 8.33) est assurée par de petits rameaux méningés provenant des trois divisions du nerf trijumeau (V1, V2 et V3) et par les premier, deuxième et parfois troisième nerfs cervicaux.

Dans la fosse crânienne antérieure, des rameaux méningés proviennent des nerfs ethmoïdaux, qui

sont des rameaux du nerf ophtalmique (V1), et qui innervent le plancher et la partie antérieure de la faux du cerveau.

De plus, un rameau méningé du nerf ophtalmique (V1) s'incurve et chemine en arrière, apportant l'innervation de la tente du cervelet et de la partie postérieure de la faux du cerveau.

La fosse crânienne moyenne est innervée en dedans par les rameaux méningés du nerf maxillaire (V2), et latéralement, par les rameaux méningés du nerf mandibulaire (V3) qui se distribuent le long de l'artère méningée moyenne.

La fosse crânienne postérieure est innervée par les rameaux méningés des premier, deuxième et parfois troisième nerfs cervicaux, qui entrent dans la fosse à travers le foramen magnum, le canal hypoglosse et les foramens jugulaires.

Arachnoïde

L'arachnoïde est une fine membrane avasculaire, située contre la face profonde de la dure-mère mais ne lui adhérant pas (figure 8.34). Depuis sa face pro-

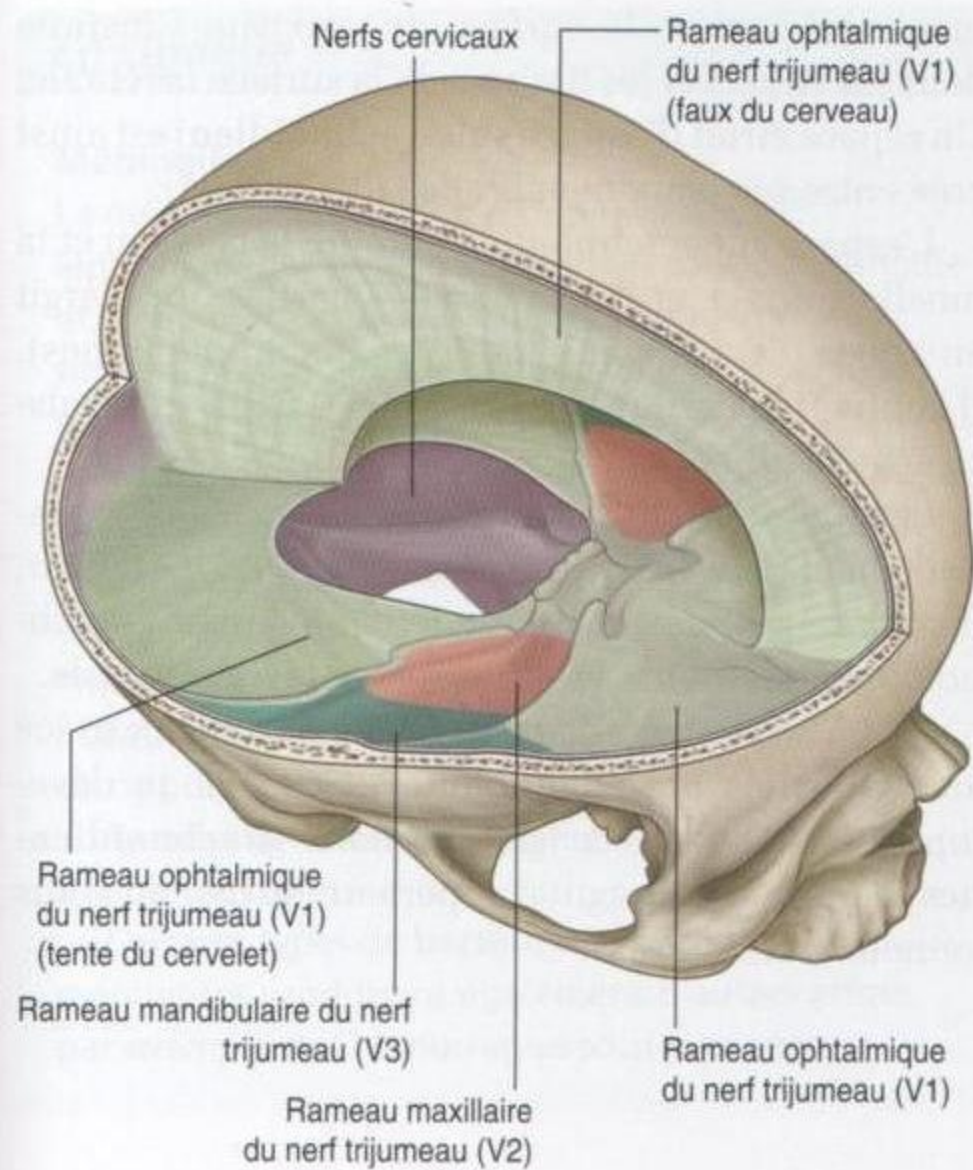


Figure 8.33. Innervation duraie.

fonde, de fins processus ou trabécules s'étendent vers le bas en profondeur, à travers l'espace subarachnoïdien, et viennent en continuité avec la pie-mère.

L'arachnoïde s'étend au contact de la dure-mère, mais ne pénètre pas dans les sillons ou les fissures

du cerveau, à l'exception de la fissure longitudinale située entre les deux hémisphères cérébraux.

Pie-mère

La pie-mère est une mince et délicate membrane qui tapisse la surface du cerveau (figure 8.34). Elle suit les contours du cerveau, pénétrant dans les sillons et les fissures de sa surface, et est étroitement appliquée autour des racines des nerfs crâniens à leurs origines.

Organisation des méninges et des espaces méningés

L'organisation des méninges est unique, et délimite des espaces réels ou virtuels dans la cavité crânienne (figure 8.34).

Un espace potentiel est délimité par la dure-mère, alors qu'un espace réel existe entre l'arachnoïde et la pie-mère.

Espace extradural

L'espace potentiel en rapport avec la dure-mère est l'**espace extradural** – la couche externe ou couche périostée est fermement attachée au plan osseux qui entoure la cavité crânienne, ce qui crée un espace virtuel entre ces deux structures.

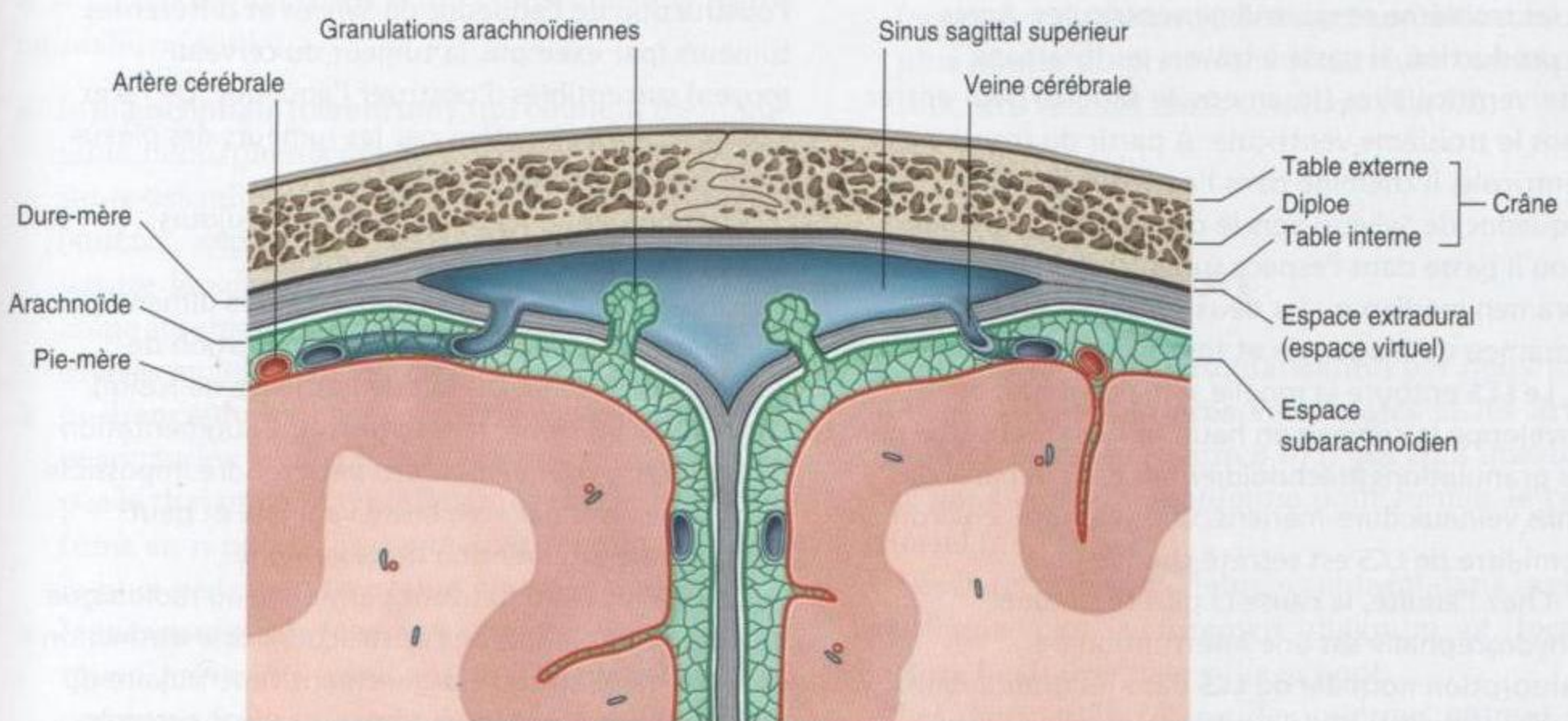


Figure 8.34. Organisation des méninges et des espaces.

Cet espace virtuel peut devenir un espace rempli de liquide lorsqu'un traumatisme conduit à une hémorragie. Le saignement dans l'espace extradural, lié à la rupture d'une artère méningée ou à l'arrachement d'un sinus veineux dure-mérien, peut provoquer un hématome extradural. Le saignement dû à l'arrachement d'une veine à son entrée dans un sinus veineux dure-mérien provoque la constitution d'un hématome sous-dural.

Espace subarachnoïdien

À la face profonde de l'arachnoïde se situe le seul espace normalement rempli de liquide associé aux méninges. Il est présent car l'arachnoïde s'accroche solidement à la face interne de la dure-mère et ne suit pas les contours du cerveau, alors que la pie-

mère, qui tapisse la surface du cerveau, s'insinue dans les sillons et les fissures de la surface cérébrale. Un espace étroit (l'**espace subarachnoïdien**) est ainsi créé entre ces deux membranes (figure 8.34).

L'espace subarachnoïdien entoure le cerveau et la moelle spinale, et dans certaines parties, il s'élargit en zones d'expansions (**citernes** arachnoïdiennes). Il contient le liquide cébrospinal (LCS) et des vaisseaux sanguins.

Le LCS est produit par les plexus choroïdes, essentiellement dans les ventricules cérébraux. Il est clair, incolore, acellulaire, et circule dans l'espace arachnoïdien qui entoure le cerveau et la moelle spinale.

Le LCS retourne dans le système veineux grâce aux **villosités arachnoïdiennes**. Celles-ci se développent en bouquets (**granulations arachnoïdiennes**) dans le sinus sagittal supérieur, qui est un sinus veineux dure-mérien.

En clinique

Hydrocéphalie

L'hydrocéphalie est une dilatation du système ventriculaire, qui peut être due à une obstruction du flux du LCS, une hyperproduction du LCS, ou une défaillance de la réabsorption du LCS.

Le LCS est sécrété par les cellules épithéliales des plexus choroïdes dans les ventricules latéraux, et les troisième et quatrième ventricules. Après sa production, il passe à travers les foramen interventriculaires (foramen de Monro) pour entrer dans le troisième ventricule. À partir du troisième ventricule, il chemine dans l'aqueduc cérébral (aqueduc de Sylvius) vers le quatrième ventricule, d'où il passe dans l'espace subarachnoïdien par le foramen médian ou les deux foramen latéraux (foramen de Magendie et foramen de Luschka).

Le LCS entoure la moelle spinale en bas, et enveloppe le cerveau en haut, et il est réabsorbé par les granulations arachnoïdiennes dans la paroi des sinus veineux dure-mériens. Chez l'adulte, environ un demi-litre de LCS est sécrété chaque jour.

Chez l'adulte, la cause la plus commune d'hydrocéphalie est une interruption de l'absorption normale du LCS dans les granulations arachnoïdiennes. Cela survient lorsque le sang diffuse dans l'espace subarachnoïdien au cours d'une

hémorragie subarachnoïdienne, se répartit autour du cerveau, et vient interférer avec l'absorption normale du LCS. Pour prévenir une hydrocéphalie grave, il peut être nécessaire de placer un petit cathéter à travers le cerveau dans la cavité ventriculaire pour en diminuer la pression.

Parmi les autres causes d'hydrocéphalie figurent l'obstruction de l'aqueduc de Sylvius et différentes tumeurs (par exemple, la tumeur du cerveau moyen) susceptibles d'obstruer l'aqueduc. De rares causes sont représentées par les tumeurs des plexus choroïdes qui sécrètent le LCS.

Chez l'enfant, l'hydrocéphalie est toujours dramatique dans ses formes terminales. L'hydrocéphalie augmente la taille et les dimensions des ventricules, et provoque l'augmentation de volume du cerveau. Du fait de l'absence de fusion des sutures du crâne, la tête grossit. L'augmentation du périmètre crânien in utero peut rendre impossible l'accouchement par voie basse vaginale et peut imposer une intervention de césarienne.

La TDM et l'IRM peuvent permettre au radiologue de déterminer le site de l'obstruction. Une distinction doit être faite entre l'élargissement ventriculaire dû à l'hydrocéphalie et les autres causes (par exemple, l'atrophie cérébrale).

En clinique

Méningite

La méningite est une affection rare des **leptoméninges** (les leptoméninges sont l'arachnoïde et la pie-mère associées). L'infection méningée survient classiquement par une voie hématogène, mais peut être liée à une contamination directe (par exemple, traumatique) ou provenir de la cavité nasale à travers les lames criblées de l'os ethmoïde.

Certains types d'infections bactériennes des méninges sont tellement virulents que l'inflammation incontrôlable et l'infection avec irritation cérébrale conduisent le patient à l'état de coma puis à la mort.

La méningite est habituellement traitée par antibiothérapie.

Certains types de bactéries à l'origine de méningites produisent également d'autres effets, par exemple des hémorragies sous-cutanées

(ecchymoses) qui sont évocatrices de la méningite méningococcique.

L'histoire clinique des méningites n'est pas spécifique au début. Le patient peut se plaindre de céphalées légères, de fièvre, de somnolence et de nausées. La progression de l'infection peut voir se développer une photophobie (intolérance à la lumière) et des ecchymoses. La mise en extension des membres inférieurs provoque des douleurs de la nuque marquées et une sensation de malaise (signe de Kernig), et l'hospitalisation est alors indispensable.

Le traitement immédiat consiste en une antibiothérapie par voie intraveineuse à très fortes doses associée au traitement symptomatique.

LE CERVEAU ET SA VASCULARISATION

Cerveau

Le cerveau est un constituant du système nerveux central.

Au cours de son développement, le cerveau peut être divisé en cinq parties continues (figures 8.35 et 8.36). De la région rostrale (ou crânienne) à la région caudale, ce sont :

- le **téleencéphale (cerebrum)**, qui contient les importants hémisphères cérébraux, dont la surface présente des reliefs marqués (gyrus) et des dépressions (sulcus), séparés partiellement par une profonde fissure longitudinale. Ils remplissent la partie du crâne au-dessus de la tente du cervelet, en étant divisés en lobes du fait de leur position ;
- le **diencéphale**, caché lors de l'examen du cerveau par les hémisphères cérébraux, est constitué par le thalamus, l'hypothalamus et d'autres structures en rapport. Il est considéré comme la partie la plus rostrale du système nerveux central ;
- le **mésencéphale (cerveau moyen)**, qui est la première partie du tronc cérébral visible lorsqu'un cerveau adulte sain est examiné, et qui se situe à la jonction entre les fosses crâniennes moyenne et postérieure ;

- le **métencéphale**, qui donne origine au cervelet (formé de deux hémisphères et d'une partie médiane dans la fosse crânienne postérieure sous la tente du cervelet) et au pont en avant du cervelet, qui est une partie proéminente du tronc cérébral située dans la partie la plus antérieure de la fosse crânienne postérieure contre le clivus et le dorsum sellae ;
- le **myéleencéphale (moelle allongée)**, la partie la plus caudale du tronc cérébral, qui se termine au foramen magnum ou à l'émergence des racines les plus hautes du premier nerf cervical, et à laquelle sont attachés les nerfs crâniens VI à XII.

Vascularisation

Le cerveau reçoit sa vascularisation par deux paires de vaisseaux, les **artères vertébrales** et les **artères carotides internes** (figure 8.37), qui sont anastomosées dans la cavité crânienne pour former le **cercle artériel** (de Willis).

Les deux artères vertébrales entrent dans la cavité crânienne par le foramen magnum et forment l'**artère basilaire** juste sous le pont.

Les deux artères carotides internes entrent dans la cavité crânienne par les canaux carotidiens de chaque côté.

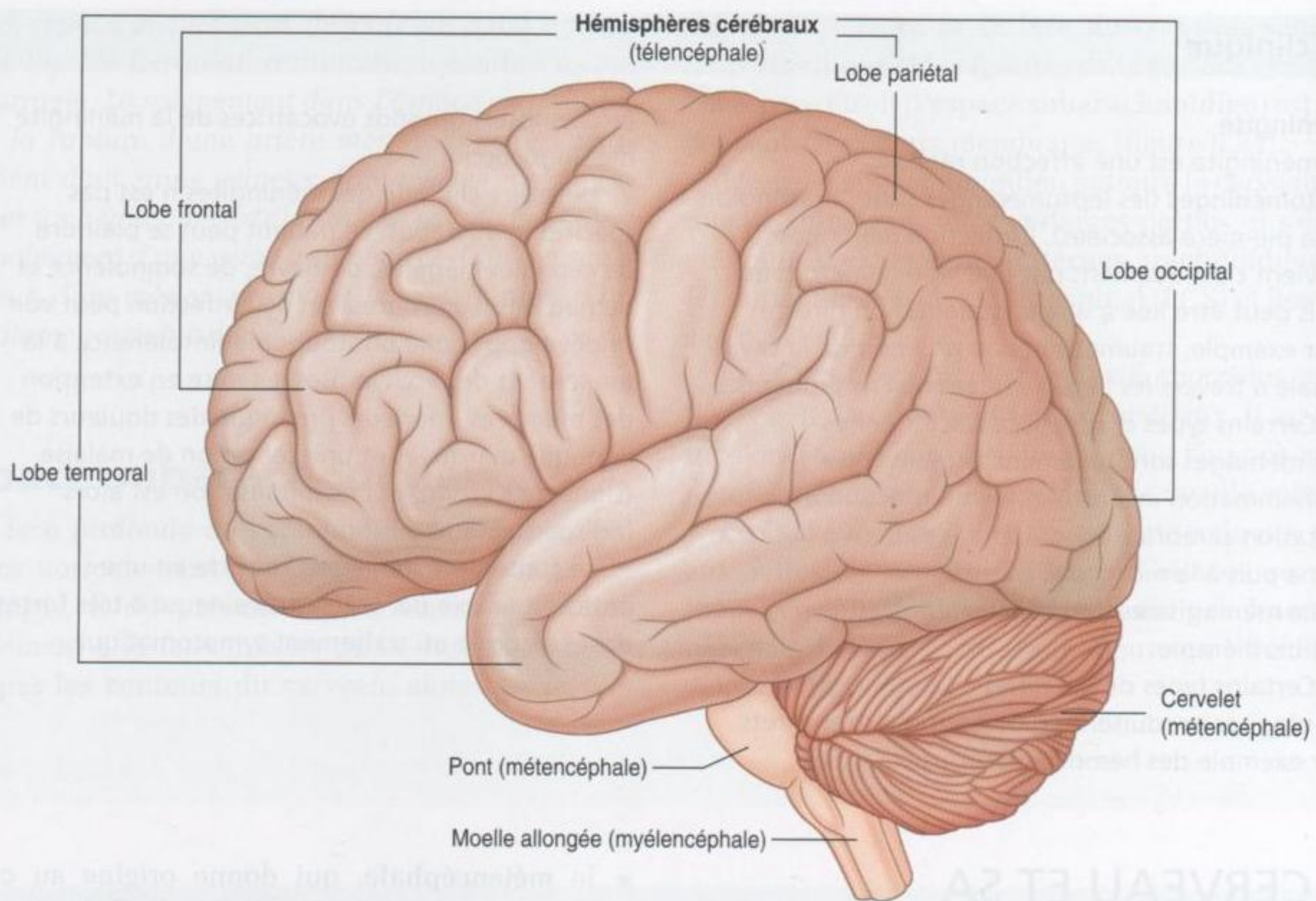


Figure 8.35. Vue latérale du cerveau.

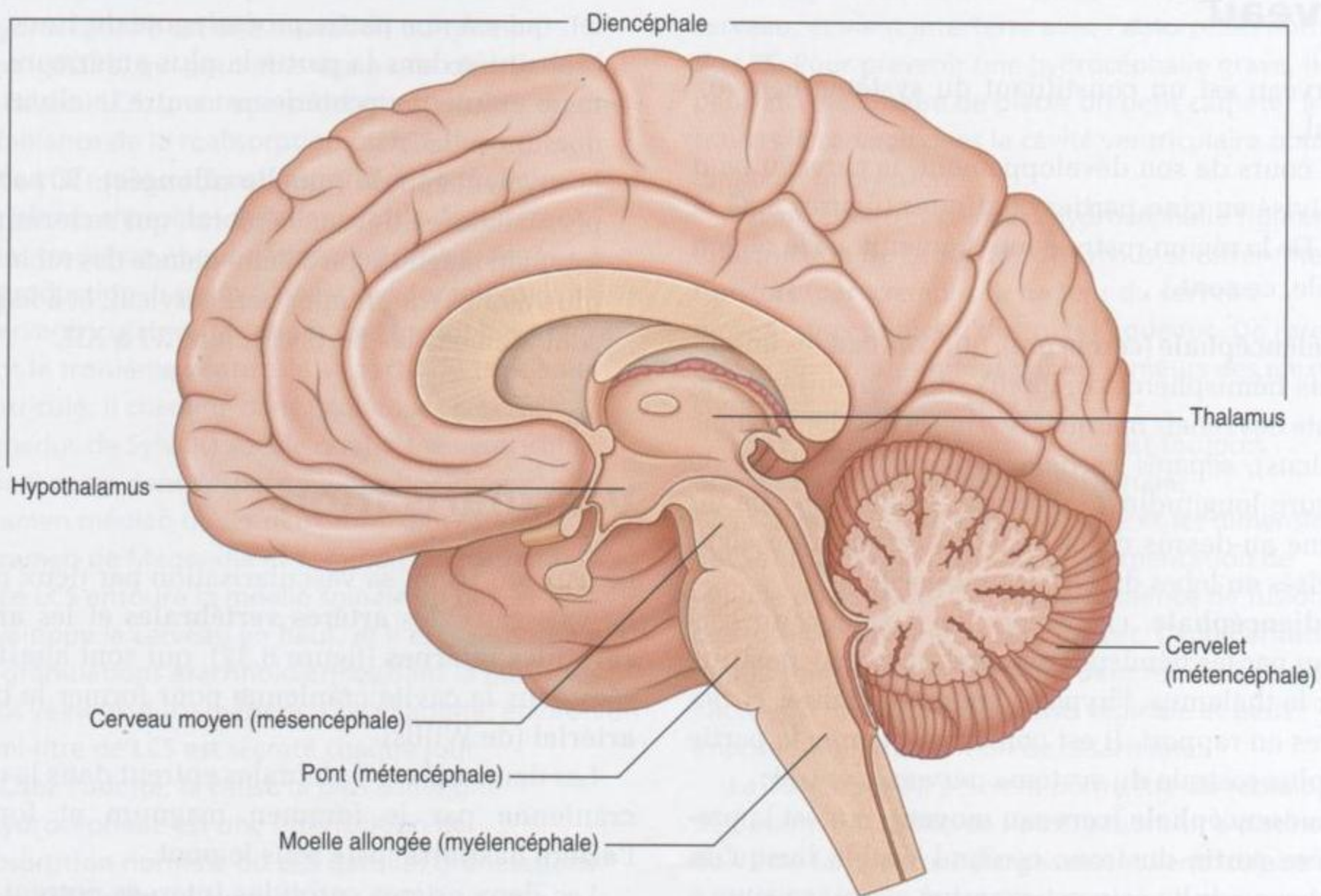


Figure 8.36. Coupe sagittale du cerveau.

En clinique

Tumeurs cérébrales

La détermination de la structure anatomique d'où est issue une tumeur est de la plus haute importance, surtout lorsqu'elle se développe dans la voûte crânienne. La mauvaise interprétation de la localisation d'une lésion et de son site d'origine peut avoir des conséquences désastreuses pour le patient.

Lors de l'évaluation de toute tumeur cérébrale, il est important de définir si elle est intra-axiale (dans le cerveau) ou extra-axiale (en dehors du cerveau).

Les tumeurs extra-axiales typiques incluent les méningiomes (tumeurs des méninges) et les neurinomes de l'acoustique. Les méningiomes dérivent des méninges et les sites préférentiels sont les régions au contact de la faux du cerveau, le bord libre de la tente du cervelet, et la marge antérieure de la fosse crânienne moyenne. Les neurinomes de l'acoustique sont typiquement développés au niveau et autour du, nerf cochléovestibulaire (VIII) et de l'angle pontocérébelleux.

Les tumeurs intra-axiales sont primaires ou secondaires. Parmi les plus communes figurent les tumeurs secondaires du cerveau, le plus souvent métastatiques, mais également les greffes infectieuses pour bon nombre d'entre elles.

Les tumeurs tumorales métastatiques sont classiquement trouvées chez les patients porteurs de carcinome pulmonaire ou bronchique, mais de nombreuses autres pathologies malignes peuvent être à l'origine de métastases cérébrales.

Les tumeurs cérébrales primitives sont rares et vont des lésions bénignes aux lésions extrêmement agressives de sombre pronostic. Ces tumeurs proviennent de différentes lignées cellulaires et incluent les gliomes, les oligodendrocytomes et les tumeurs des plexus choroïdes. Les tumeurs primitives du cerveau peuvent survenir à tout âge, avec un petit pic d'incidence dans les premières années de la vie, et un pic plus tardif chez l'adulte jeune et à l'âge moyen.

Artères vertébrales

Chaque artère vertébrale provient de la première portion de chaque **artère subclavière** dans la partie inférieure du cou, et chemine vers le haut à travers les foramens transversaires des six premières vertèbres cervicales. En entrant dans la cavité crânienne par le foramen magnum, chaque artère vertébrale donne une petite branche méningée.

En poursuivant son trajet vers l'avant, l'artère vertébrale donne naissance à trois branches supplémentaires avant de s'unir à son homologue pour former l'artère basilaire (figure 8.38) :

- une branche s'unit avec son homologue pour former l'unique **artère spinale antérieure**, qui va descendre dans le sillon antérieur médian de la moelle spinale ;
- une seconde branche, l'**artère spinale postérieure**, passe en arrière autour de la moelle avant

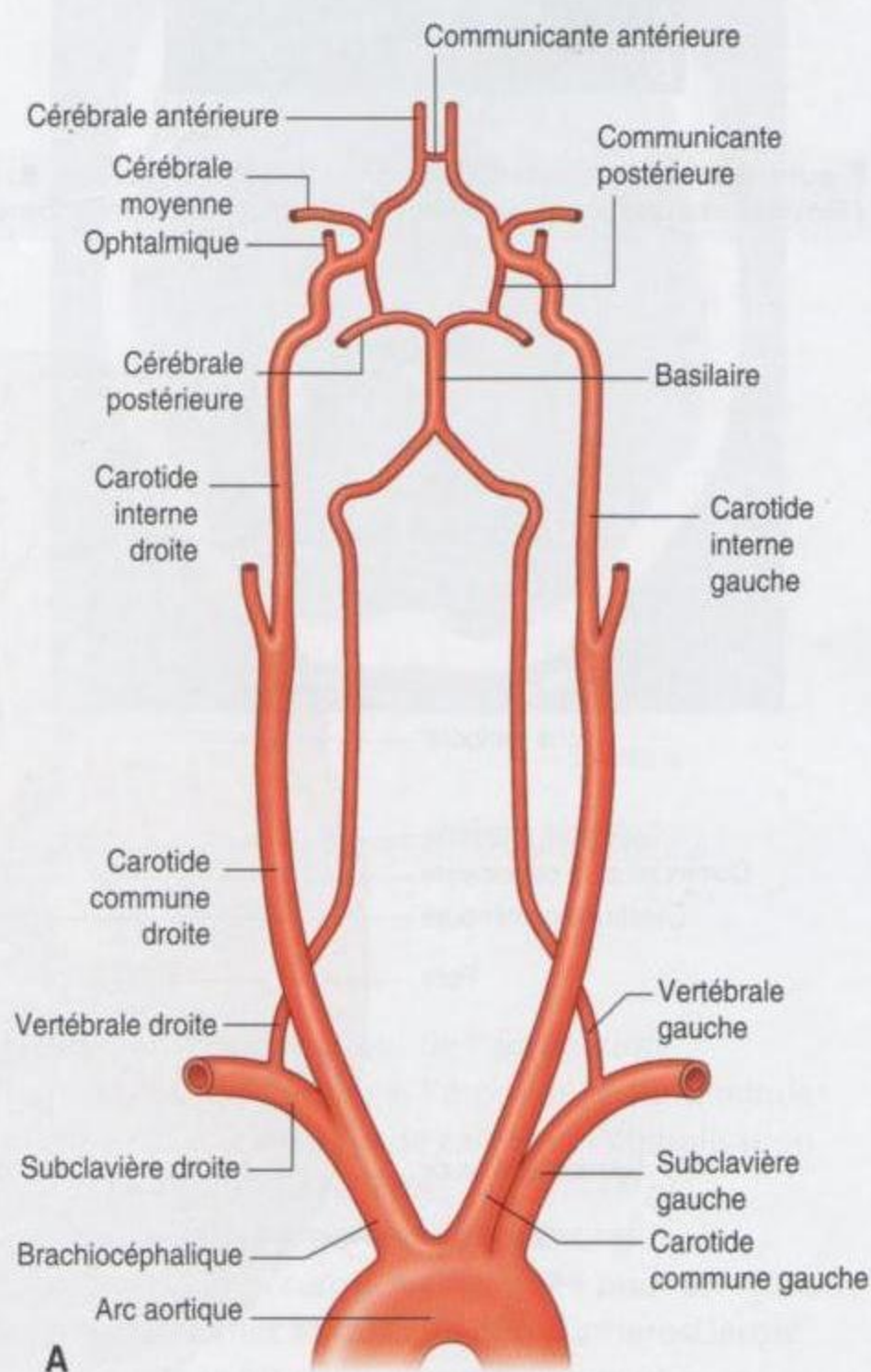


Figure 8.37. Vascularisation artérielle du cerveau.
A. Diagramme.

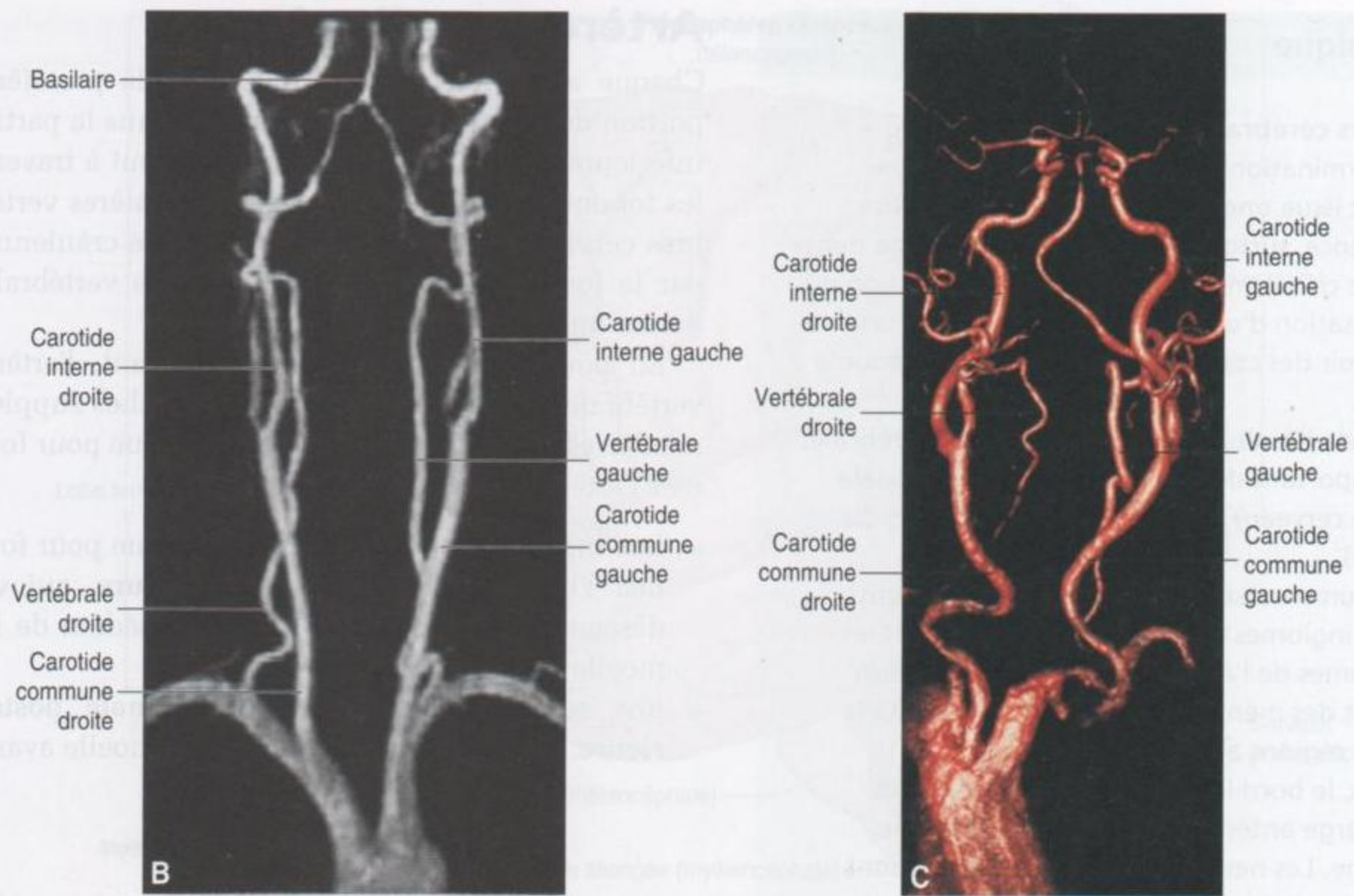


Figure 8.37, suite. Vascularisation artérielle du cerveau. **B.** Imagerie par résonance magnétique montrant des artères carotides et vertébrales normales. **C.** Examen tomodensitométrique des vaisseaux carotidiens.

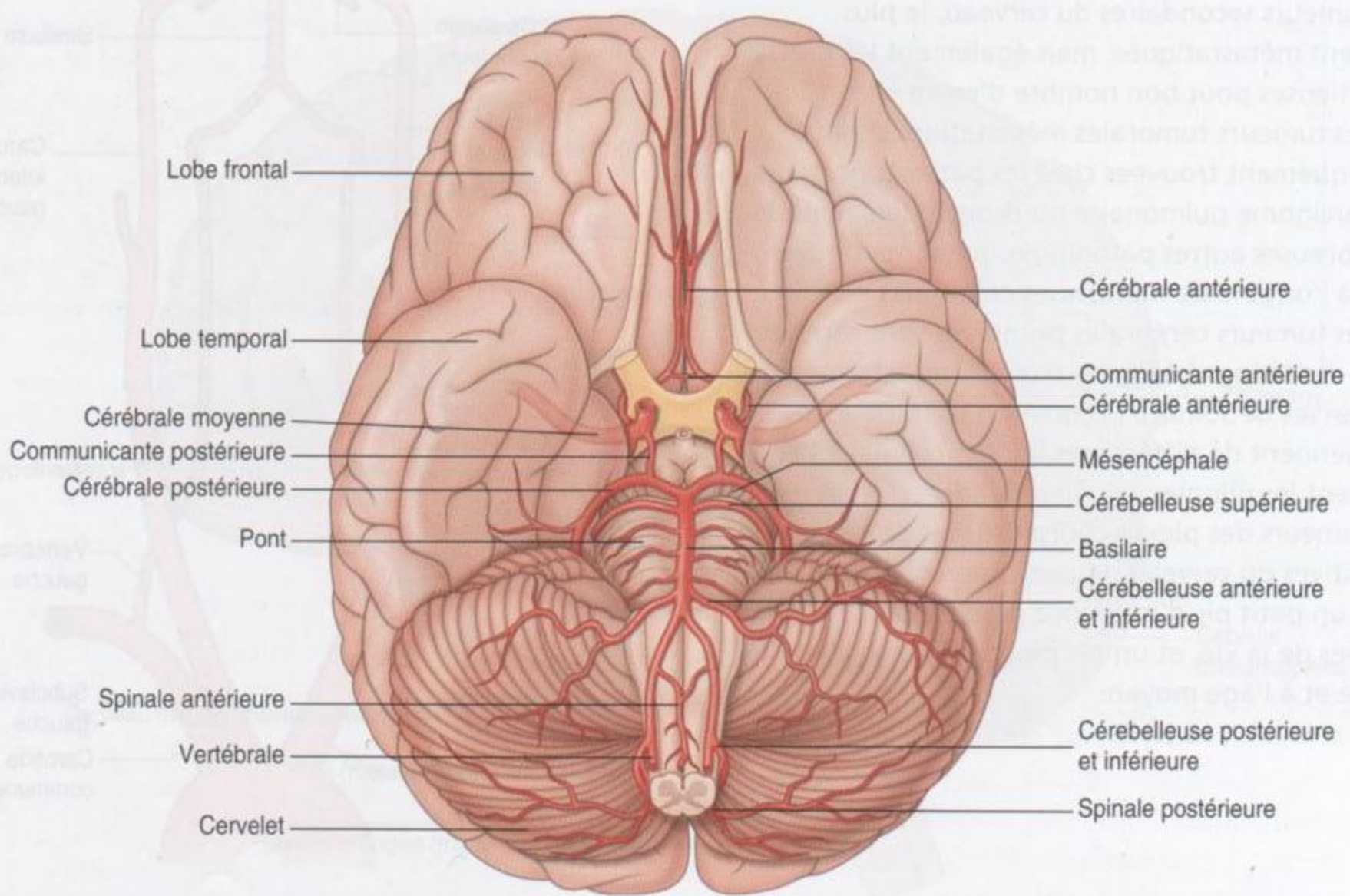


Figure 8.38. Artères de la base du cerveau.

de descendre à la surface postérieure de la moelle spinale dans la zone d'entrée des racines postérieures – il y a deux artères spinales postérieures, une de chaque côté ;

- juste avant leur réunion, chacune des deux artères vertébrales donne naissance à une **artère cérébelleuse postérieure et inférieure**.

L'artère basilaire chemine en direction ventrale à la face antérieure du pont (figure 8.38). Ses branches en direction inférieure et antérieure sont les **artères**

cérébelleuses antérieures et inférieures, plusieurs petites **artères pontines** et les **artères cérébelleuses supérieures**. L'artère basilaire se termine en bifurquant en deux **artères cérébrales postérieures**.

Artères carotides internes

Les deux artères carotides internes constituent chacune l'une des deux branches terminales des carotides communes (figure 8.37). Elles se dirigent en haut vers la base du crâne où elles entrent dans le canal carotidien.

En clinique

Attaque cérébrale

Une attaque cérébrale est la survenue aiguë d'un déficit neurologique focalisé qui résulte d'une hypoperfusion cérébrale diffuse ou localisée.

Les causes d'attaque cérébrale sont les thromboses cérébrales, les hémorragies cérébrales, les hémorragies subarachnoïdiennes, et plus communément, les embolies cérébrales. Dans la plupart des cas d'attaques cérébrales, l'obstruction des petits vaisseaux cérébraux est due à la migration d'embolies provenant de plaques d'athérosclérose des vaisseaux plus proximaux du cou et du thorax.

Chez la plupart des patients, une plaque d'athérosclérose est mise en évidence au niveau ou autour de la bifurcation de l'artère carotide commune en artères carotides interne et externe. Avec le temps, les plaques carotidiennes augmentent de taille et peuvent au final provoquer une sténose marquée. Lorsque la sténose augmente, les turbulences locales du flux provoquent l'agrégation locale des plaquettes et la migration des embolies athérosclérotiques, qui partent dans les vaisseaux intracrâniens et provoquent l'interruption du flux. En 5 min, le tissu dans la région de l'obstruction est mort (infarctus cérébral; figure 8.39).

Des attaques moins sévères – accidents ischémiques transitoires (AIT) – sont en rapport avec les mêmes causes que celles des attaques cérébrales, mais la récupération est habituellement complète en 24 h. Ces AIT constituent une alerte qui justifie le traitement.

Les moyens de prévention de la récurrence d'attaques ultérieures associent des mesures d'hygiène de vie, le contrôle d'une hypertension artérielle (si elle existe) et le traitement

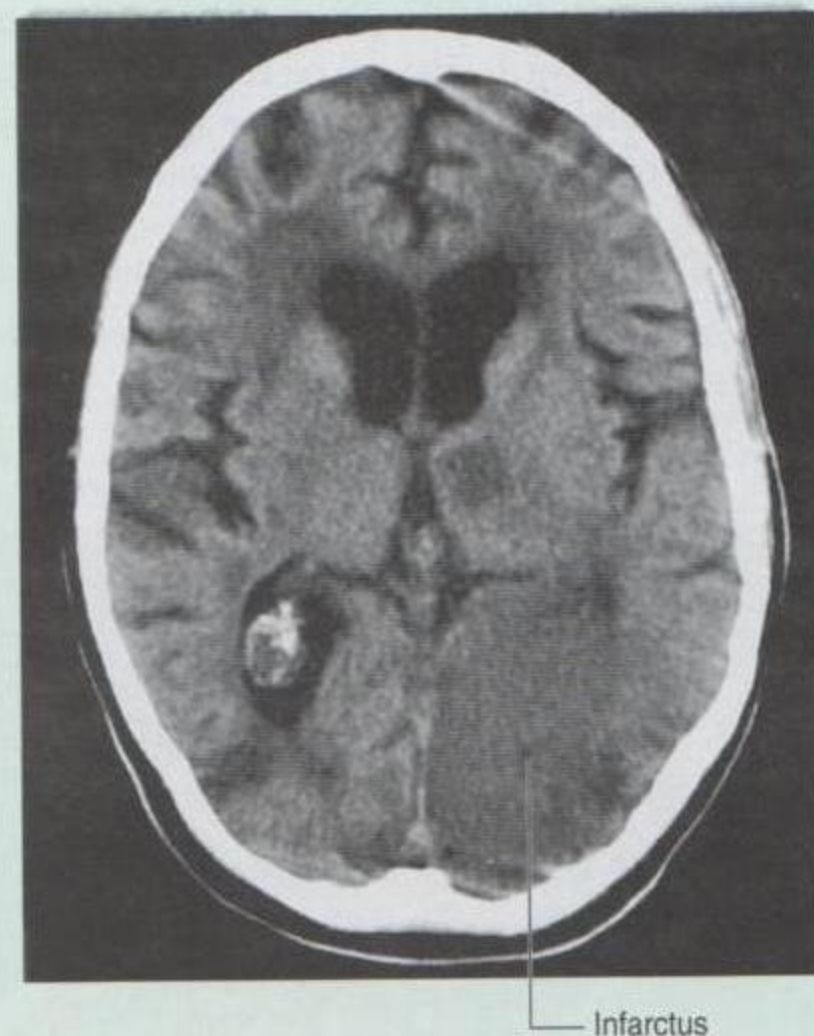


Figure 8.39. Infarctus cérébral. Scanner cérébral.

médicamenteux inhibiteur de l'agrégation plaquettaire (par exemple, l'aspirine), pour diminuer le risque de la formation de caillot et l'embolisation dans la circulation cérébrale.

Chez les patients porteurs de sténoses importantes, la chirurgie est indiquée pour effectuer l'exérèse du caillot et de la plaque d'athérosclérose au niveau de la bifurcation carotidienne et reconstruire cette région.

En entrant dans la cavité crânienne, chaque artère carotide interne donne naissance à l'**artère ophtalmique**, l'**artère communicante postérieure**, l'**artère cérébrale moyenne** et l'**artère cérébrale antérieure** (figure 8.38).

Cercle artériel

Le cercle artériel cérébral (de Willis) est formé à la base du cerveau par les anastomoses entre les systèmes artériel vertébrobasilaire et carotidien interne

(figure 8.37). Ces interconnexions anastomotiques sont formées par :

- une artère communicante antérieure qui met en connexion les artères cérébrales antérieures droite et gauche ;
- deux artères communicantes postérieures, une de chaque côté, qui réunissent l'artère carotide interne et l'artère cérébrale postérieure (figures 8.37 et 8.38).

En clinique

Anévrismes intracérébraux

Les anévrismes cérébraux se développent à partir des vaisseaux dans le cercle artériel cérébral (de Willis) et autour. Ils surviennent classiquement sur l'artère communicante antérieure, l'artère communicante postérieure, les branches de l'artère cérébrale moyenne, la terminaison distale de l'artère basilaire (figure 8.40) et l'artère cérébelleuse postérieure et inférieure.

Lorsque la taille des anévrismes augmente, ils présentent un risque majoré de rupture. Les patients ignorent en règle leur pathologie. Aucun prodrome ni syndrome ne sont reconnus. Lors de la rupture anévrismale, le patient se plaint de la survenue brutale de céphalées associées à une raideur cervicale et à des vomissements. Chez un certain nombre de patients, la mort survient, mais de nombreux patients vont à l'hôpital où le diagnostic est assuré. L'examen

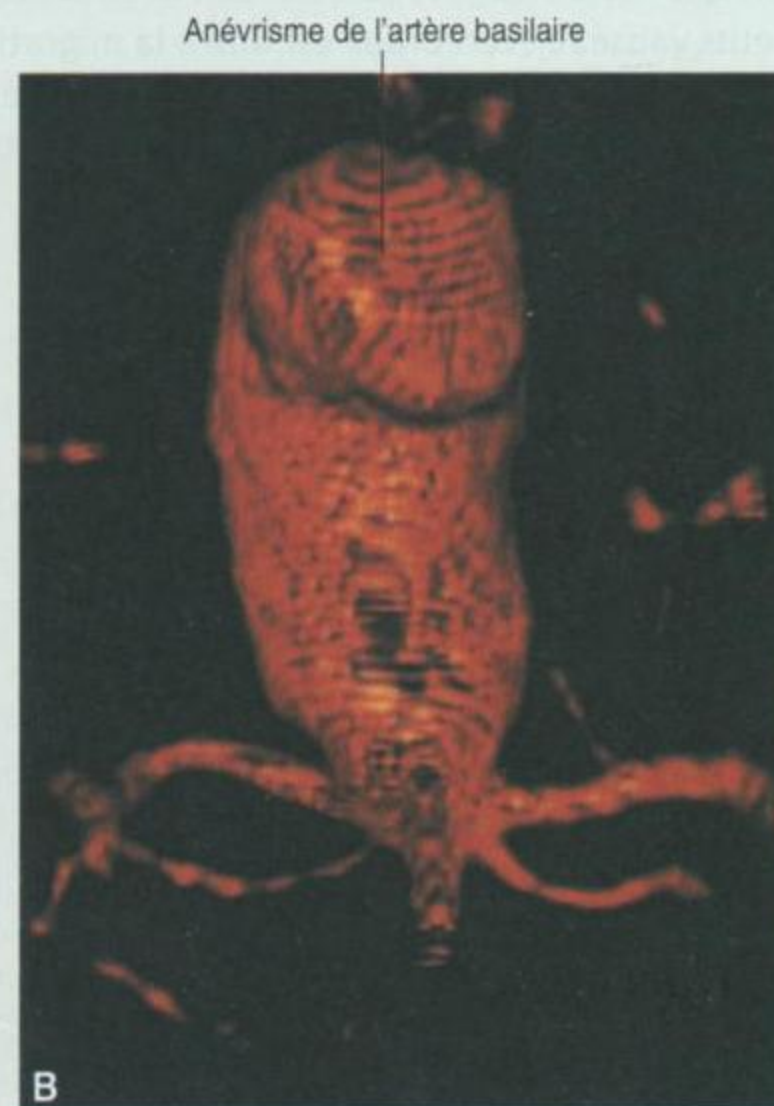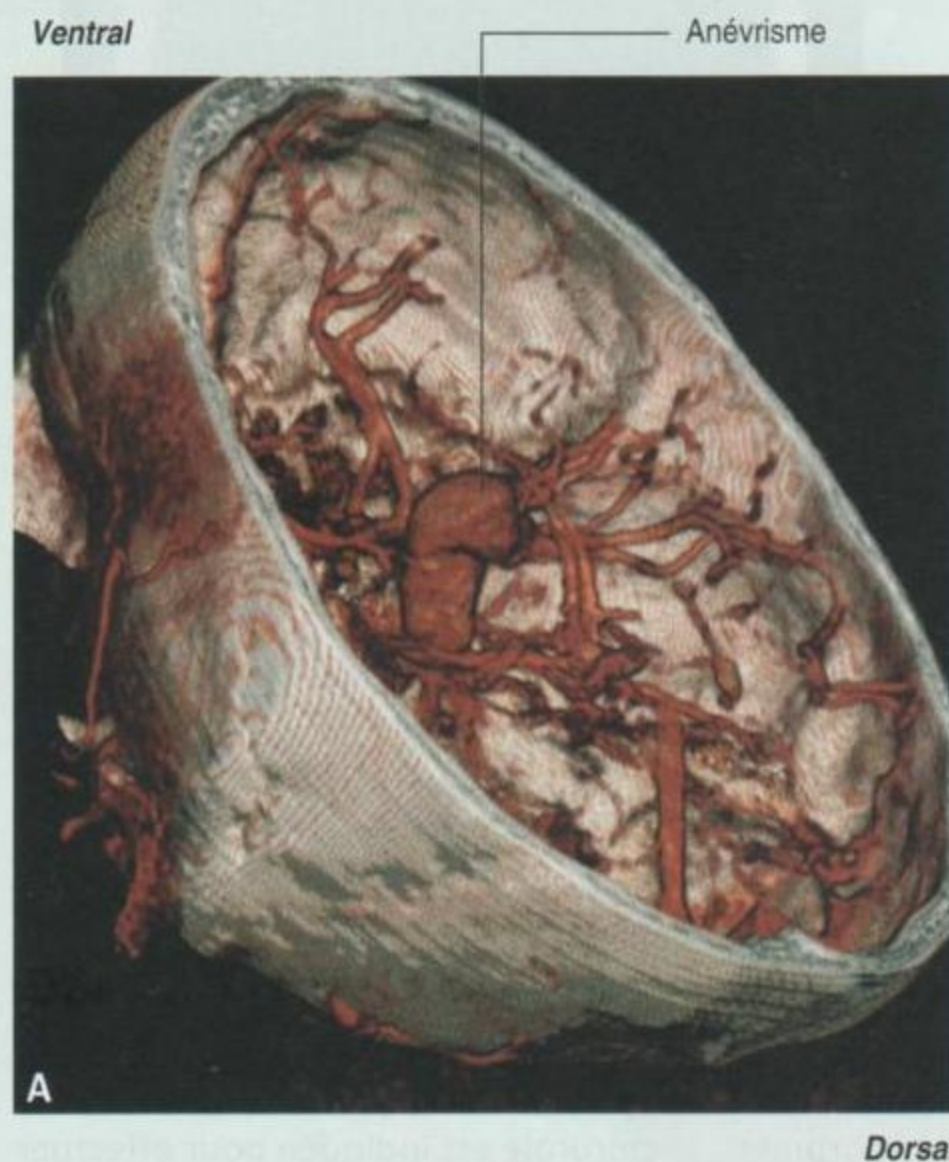


Figure 8.40. Anévrisme basilaire. **A.** Reconstruction tridimensionnelle par tomodensitométrie crâniale. **B.** Vue agrandie de l'anévrisme.

(Suite)

En clinique (Suite)

tomodensitométrie initial montre la présence de sang dans l'espace subarachnoïdien, ce qui peut être associé à un saignement intracérébral. La prise en charge comprend ensuite une angiographie cérébrale, qui permet au radiologue de préciser le site, la taille et l'origine de l'anévrisme.

Habituellement, les patients sont opérés pour la réalisation complexe d'une ligature du collet de l'anévrisme. Plus récemment, la radiologie

interventionnelle a permis le traitement de certains anévrismes dans des sites spécifiques. Cette technique nécessite la canulation de l'artère fémorale et la montée d'un long cathéter dans l'aorte, puis dans le réseau carotidien et dans le réseau cérébral. L'extrémité du cathéter est placée dans l'anévrisme et est chargée de « microcoils » de taille réduite (figure 8.41) qui vont colmater la rupture.

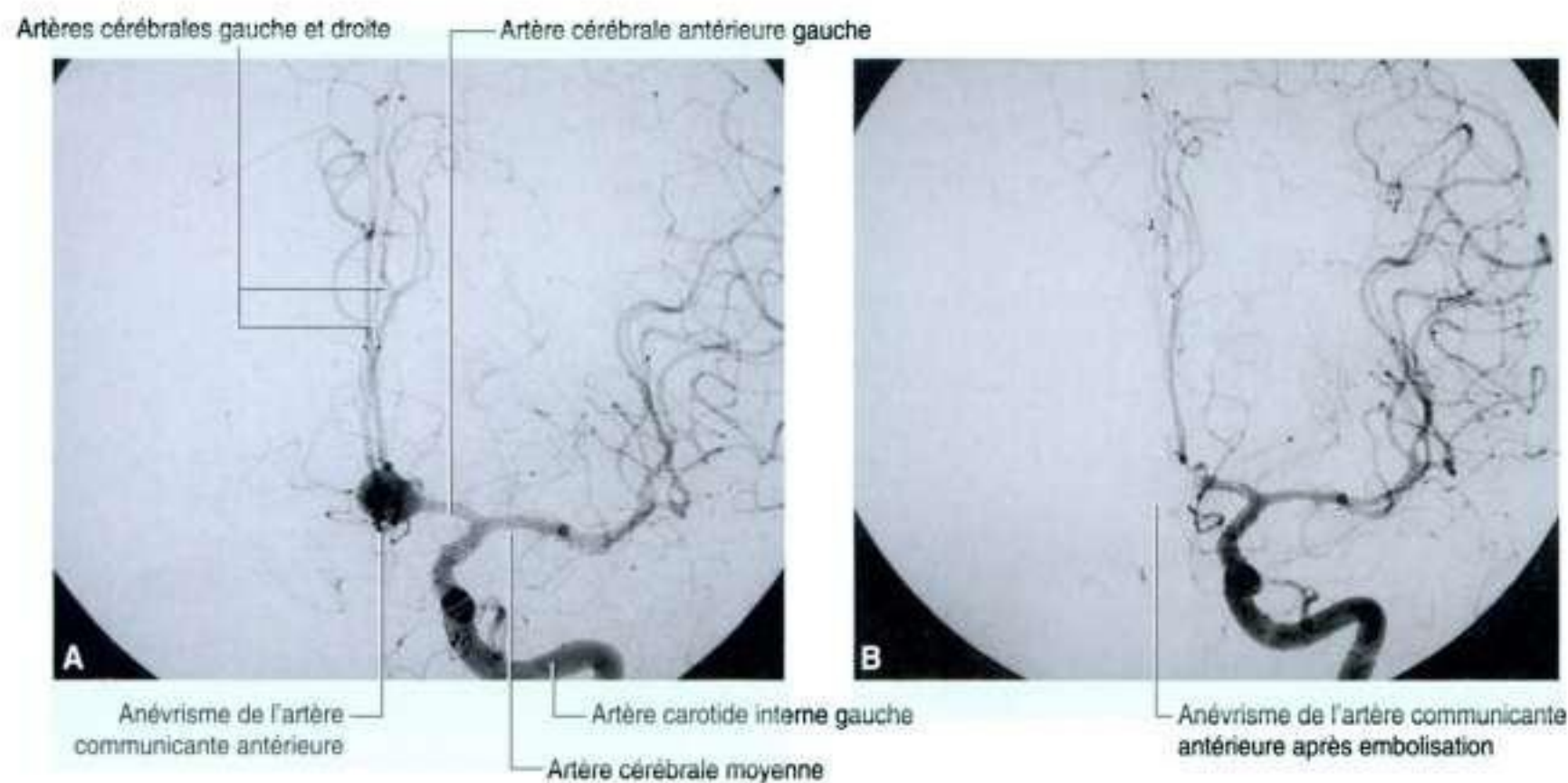


Figure 8.41. Anévrisme de l'artère communicante antérieure. **A.** Artériographie de l'artère carotide gauche. **B.** Artériographie carotidienne gauche après embolisation.

Drainage veineux

Le drainage veineux du cerveau commence en profondeur par de petites veines qui rejoignent des veines cérébrales plus importantes, les veines cérébelleuses, et des veines qui drainent le système nerveux central, en s'abouchant dans les **sinus veineux dure-mériens**. Les sinus veineux dure-mériens sont des espaces recouverts d'endothélium situés entre le périoste et les couches méningées internes de la dure-mère, et peuvent gagner les **veines jugulaires internes**.

Les **veines diploïques** viennent aussi rejoindre les sinus durs après avoir cheminé entre les deux lames d'os compact interne et externe de la voûte crânienne, ainsi que des **veines émissaires** qui proviennent de la surface exocrânienne et rejoignent les sinus veineux dure-mériens (figure 8.42).

Les veines émissaires sont importantes en clinique, car elles peuvent contribuer à la propagation d'une infection vers la cavité crânienne du fait de l'absence de valvules.

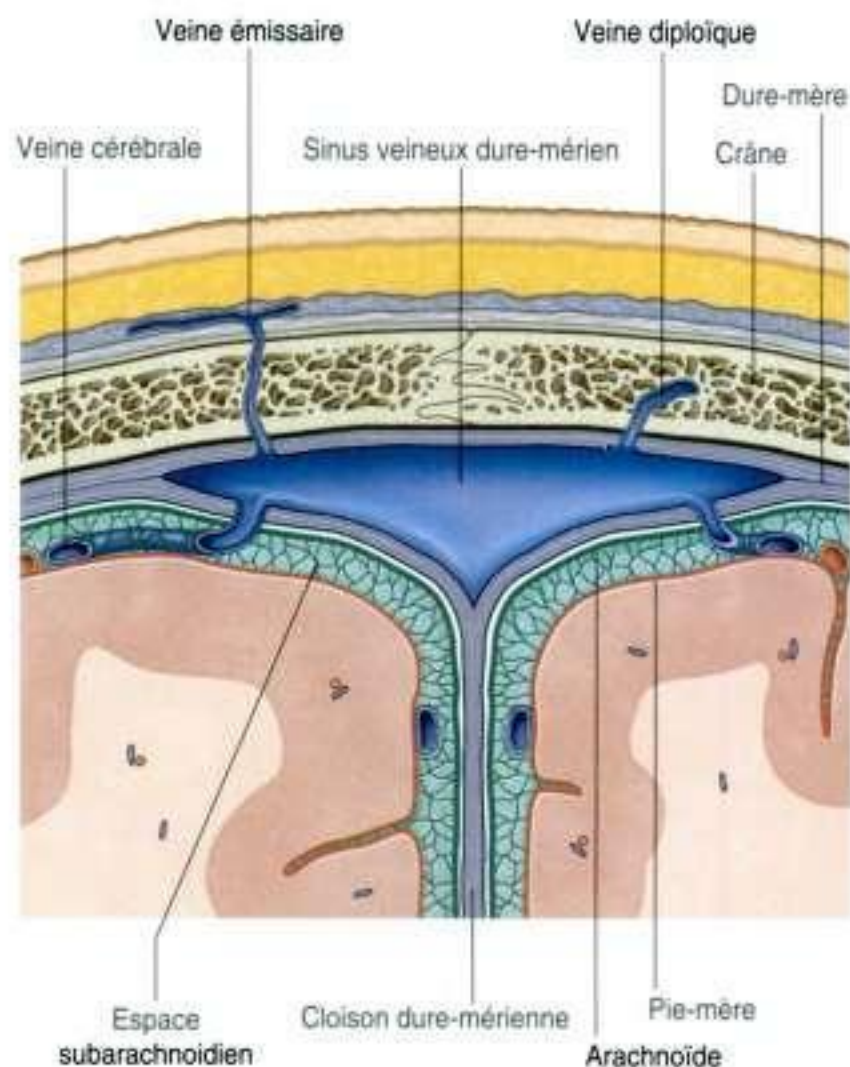


Figure 8.42. Sinus veineux dure-mériens.

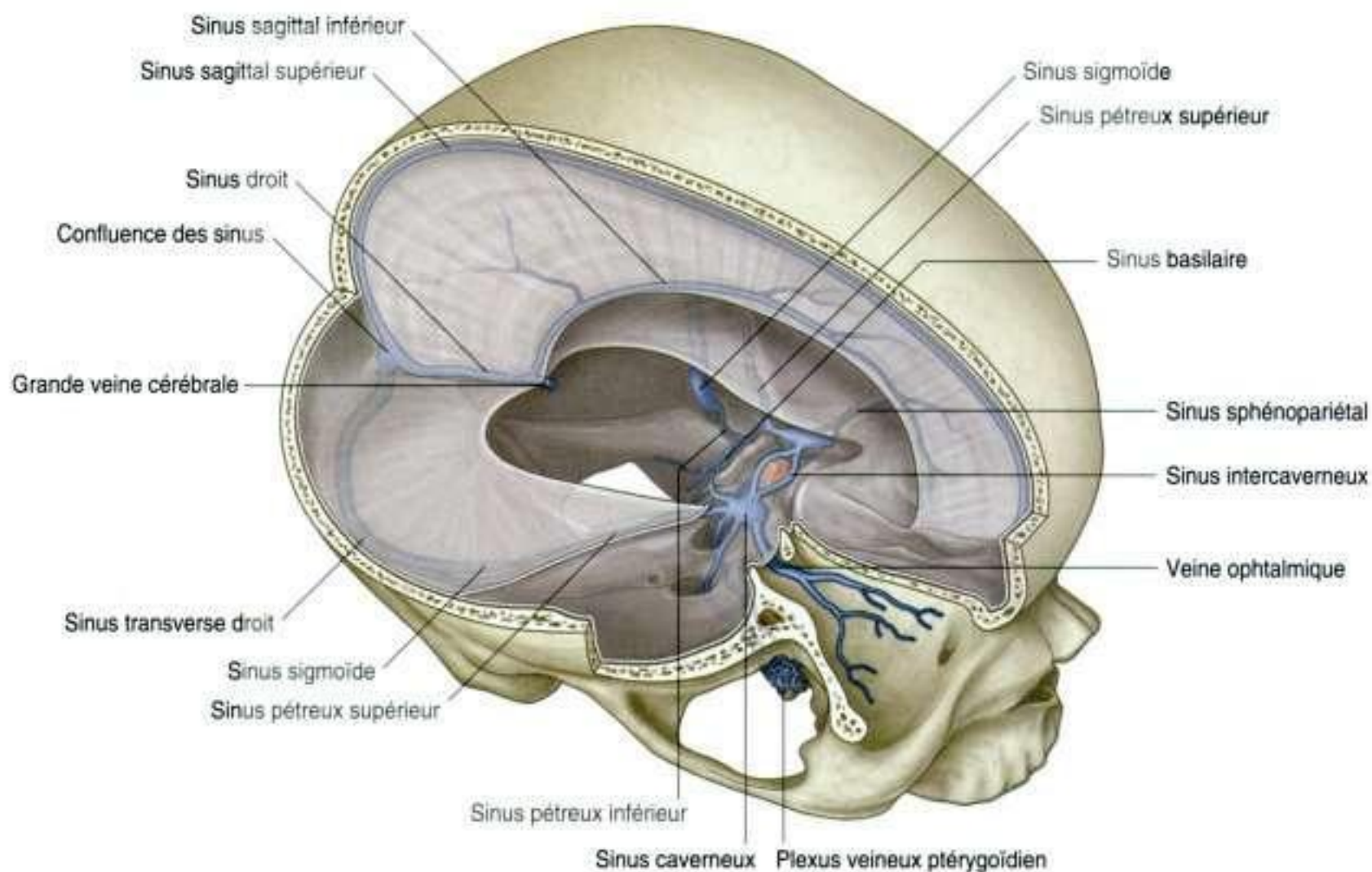


Figure 8.43. Veines, méninges et sinus veineux durs.

Sinus veineux dure-mériens

Les sinus veineux dure-mériens comprennent les sinus sagittal supérieur, sagittal inférieur, droit, transverse, sigmoïde et occipital, la confluence des sinus, et les sinus caverneux, sphénoïdés, pétreux supérieur, pétreux inférieur et basilaire (figure 8.43, tableau 8.3).

Sinus sagittal supérieur

Le sinus sagittal supérieur est situé dans la partie supérieure de la faux du cerveau. Il commence en avant au niveau du foramen cæcum, où il reçoit une petite veine émissaire de la cavité nasale, et se termine en arrière à la confluence des sinus, habituellement en s'incurvant vers la droite pour s'ouvrir dans le sinus transverse droit.

Le sinus supérieur sagittal reçoit en règle les veines de la surface supérieure des hémisphères cérébraux, les veines diploïques et émissaires, et des veines de la faux du cerveau.

Sinus sagittal inférieur et droit

Le sinus sagittal inférieur est situé dans le bord inférieur de la faux du cerveau. Il reçoit quelques veines cérébrales et des veines de la faux du cerveau, et se termine en arrière au bord antérieur de la tente du cervelet, où il est rejoint par la grande veine cérébrale pour former avec elle le sinus droit (figure 8.43).

Le sinus droit continue en arrière le long de la jonction entre la faux du cerveau et la tente du cervelet, et se termine à la confluence des sinus, habituellement en s'incurvant vers la gauche pour s'ouvrir dans le sinus transverse gauche.

Tableau 8.3 Sinus veineux dure-mériens.

Sinus dural	Localisation	Afférences
Sagittal supérieur	Bord supérieur de la faux du cerveau	Veines cérébrale supérieure, diploïques, veines émissaires et LCS
Sagittal inférieur	Bord inférieur de la faux du cerveau	Quelques veines cérébrales et des veines de la faux du cerveau
Sinus droit	Jonction de la faux du cerveau et de la tente du cervelet	Sinus sagittal inférieur, grande veine cérébrale, veines cérébrales postérieures, veines cérébelleuses supérieures et veines de la faux du cerveau
Occipital	Dans la faux du cerveau au contact de l'os occipital	Communication en bas avec les veines du plexus vertébral
Confluence des sinus	Espace dilaté en regard de la protubérance occipitale interne	Sinus sagittal supérieur, droit et occipital
Transverse (droit et gauche)	Expansions horizontales de la confluence des sinus le long des insertions postérieure et latérale de la tente du cervelet	Drainage de la confluence des sinus (droit – transverse et habituellement sagittal supérieur; gauche – transverse et habituellement droit); également sinus pétreux supérieur, et veines cérébrale inférieure, cérébelleuses, diploïques et émissaires
Sigmoïde (droit et gauche)	En continuité des sinus transverses vers la veine jugulaire interne; sillon des os pariétal, temporal et occipital	Sinus transverses, et veines cérébrales, cérébelleuses, diploïques et émissaires
Caverneux (pair)	Face latérale du corps du sphénoïde	Veines cérébrales et ophtalmiques, veines émissaires provenant des plexus ptérygoïdien et sphénoïdés
Intercaverneux	Traversent la selle turcique	Mettent en communication les sinus caverneux
Sphénoïdés (pair)	Surface inférieure des petites ailes du sphénoïde	Veines diploïques et méningées
Pétreux supérieur (pair)	Bord supérieur de la portion pétreuse de l'os temporal	Sinus caverneux, et veines cérébrales et cérébelleuses
Pétreux inférieur (pair)	Sillon entre la portion pétreuse de l'os temporal et de l'os occipital, se terminant dans la veine jugulaire interne	Sinus caverneux, veines cérébelleuses, veines de l'oreille interne et du tronc cérébral
Basilaire	Clivus, juste en arrière de la selle turcique du sphénoïde	Met en connexion les sinus pétreux inférieurs des deux côtés et communique avec les veines des plexus vertébraux

Le sinus droit reçoit en règle le sang du sinus sagittal inférieur, des veines cérébrales de la partie postérieure des hémisphères, de la grande veine cérébrale qui draine les aires profondes des hémisphères cérébraux, des veines cérébelleuses supérieures, et des veines de la faux du cerveau.

Confluence des sinus, sinus transverse et sigmoïde

Les sinus sagittal supérieur et droit, et le sinus occipital (dans la faux du cervelet) s'abouchent dans la confluence des sinus, qui est une zone dilatée en regard de la protubérance occipitale interne (figure 8.43) et est drainée par les sinus transverses droit et gauche.

Les sinus transverses s'étendent en direction horizontale à partir de la confluence des sinus où la tente du cervelet rejoint les parois latérales et postérieure de la cavité crânienne.

Le sinus transverse droit reçoit habituellement le sang du sinus sagittal supérieur, et le sinus transverse gauche reçoit en règle le sang du sinus droit.

Le sinus transverse reçoit aussi le sang du sinus pétreux supérieur, des veines des parties inférieures des hémisphères cérébraux et du cervelet, des veines diploïques et émissaires.

En quittant la surface de l'os occipital, les sinus transverses deviennent sinus sigmoïdes (figure 8.43), qui s'incurvent vers le bas, marquant un sillon sur les os pariétaux, temporaux et occipital, avant de se terminer à l'origine des veines jugulaires. Les sinus sigmoïdes reçoivent aussi le sang des veines cérébrales, cérébelleuses, diploïques et émissaires.

Sinus caverneux

Les sinus caverneux, pairs, sont situés contre les faces latérales du corps de l'os sphénoïde, de chaque côté de la selle turcique (figure 8.44). Ils sont d'une grande importance clinique du fait de leurs connexions et des structures qui les traversent.

Les sinus caverneux reçoivent le sang non seulement des veines cérébrales, mais aussi des veines ophtalmiques (de l'orbite) et des veines émissaires (issues du plexus veineux ptérygoïdien dans la fosse infratemporale). *Ces connexions constituent des passages pour des infections qui peuvent passer de sites extracrâniens à des localisations intracrâniennes. De plus, du fait de leur passage à travers les sinus caverneux et de leur localisation dans les parois de ces*

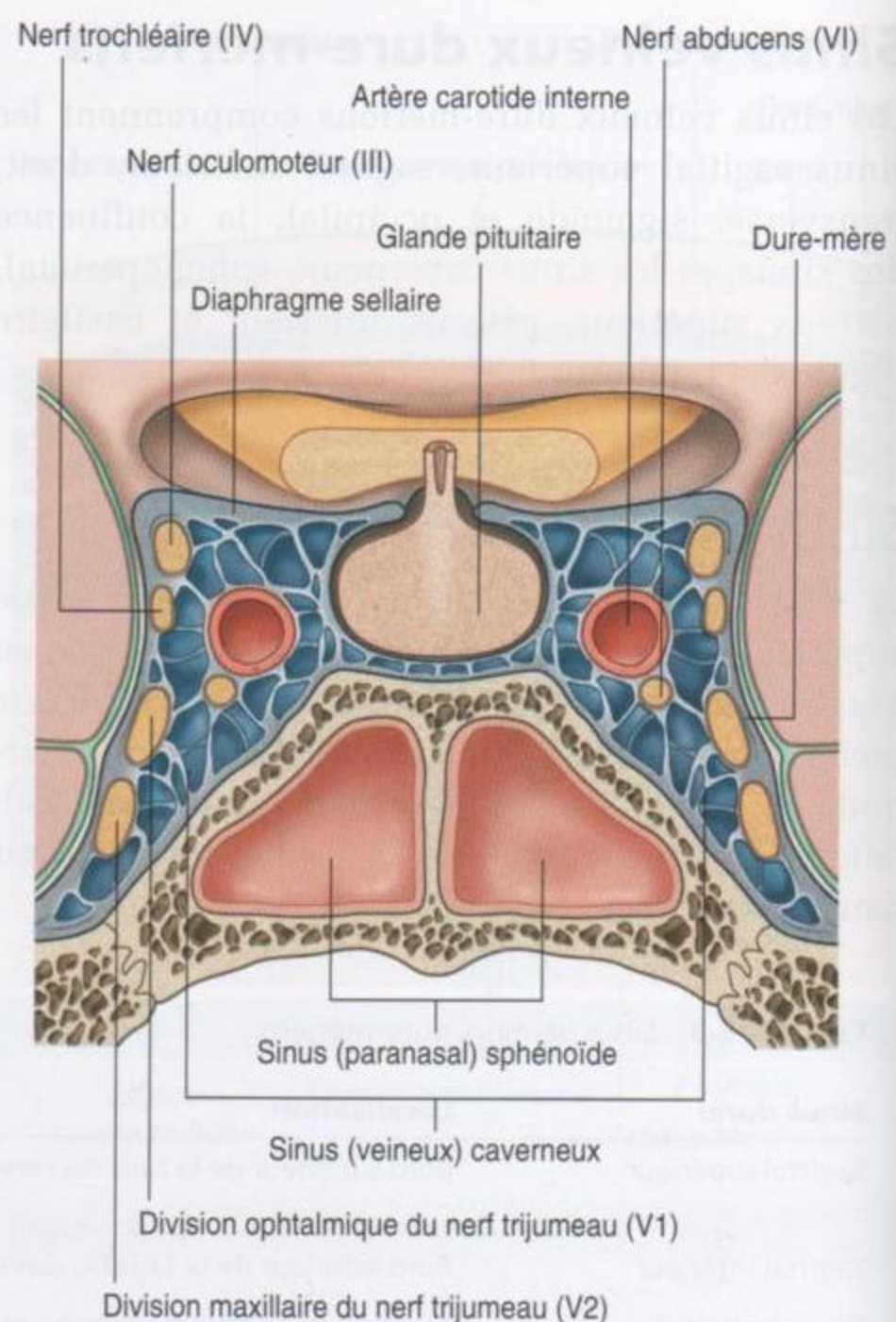


Figure 8.44. Sinus caverneux.

sinus, certaines structures sont vulnérables vis-à-vis des lésions dues à une inflammation.

Les structures qui passent à travers chaque sinus caverneux sont :

- la carotide interne ;
- le nerf abducens (VI).

Les structures situées dans la paroi latérale de chaque sinus caverneux sont, de haut en bas :

- le nerf oculomoteur (III) ;
- le nerf trochléaire (IV) ;
- le nerf ophtalmique (V1) ;
- le nerf maxillaire (V2).

Les sinus intercaverneux mettent en communication les sinus caverneux droit et gauche sur les faces antérieure et postérieure de la tige pituitaire (figure 8.43).

Les sinus sphénoptérygopariétaux se drainent dans les terminaisons antérieures de chaque sinus caverneux. Ces petits sinus sont situés le long de la surface inférieure des petites ailes du sphénoïde et reçoivent le sang des veines diploïques et méningées.

Sinus pétreux supérieurs et inférieurs

Les sinus pétreux supérieurs drainent les sinus caverneux dans les sinus transverses. Chaque sinus pétreux supérieur commence à la partie postérieure du sinus caverneux, se dirige en arrière et en dehors le long du bord supérieur de la portion pétreuse de chaque os temporal, et s'abouche dans le sinus transverse (figure 8.43). Les sinus pétreux supérieurs reçoivent aussi des veines cérébrales et cérébelleuses.

Les sinus pétreux inférieurs commencent aussi à la partie postérieure des sinus caverneux. Ces sinus

bilatéraux passent en arrière et en bas dans un sillon entre la portion pétreuse de l'os temporal et la partie basale de l'os occipital, et se terminent dans les veines jugulaires internes. Ils participent au drainage des sinus caverneux, et reçoivent aussi du sang des veines cérébelleuses, et des veines de l'oreille interne et du tronc cérébral.

Les sinus basilaires mettent en communication les sinus pétreux inférieurs l'un avec l'autre et avec les plexus des veines vertébrales. Ils sont situés sur le clivus, juste en arrière de la selle turcique de l'os sphénoïde (figure 8.43).

En clinique

Traumatisme crânien

Le traumatisme crânien est une lésion fréquente et une cause importante de morbidité et de mortalité. Cette lésion concerne typiquement l'homme jeune et correspond à environ 10 % des décès dans ce groupe d'âge. Le traumatisme crânien peut survenir isolément, mais s'associe souvent à d'autres lésions; il doit toujours être suspecté dans les cas de traumatismes multiples. Parmi les patients présentant des traumatismes multiples, 50 % décèdent du fait du traumatisme crânien.

Au moment du traumatisme crânien initial, deux processus sont intriqués :

- le traumatisme cérébral primaire peut provoquer des lésions axonales et cellulaires, conséquences

des forces de cisaillement par décélération appliquées à l'encéphale. Ces lésions sont en règle non réparables. Les lésions primaires du cerveau peuvent aussi comprendre des hémorragies et des plaies pénétrantes, qui peuvent détruire directement les substances grise et blanche;

- les lésions secondaires sont les séquelles du traumatisme initial. Elles comprennent les plaies du scalp, les fractures de la voûte crânienne, les ruptures des artères et des veines intracérébrales, l'œdème intracérébral et l'infection. Dans la plupart des cas, le traitement est possible lorsque le diagnostic est précoce. La rapidité et l'efficacité du traitement amélioreront la récupération du patient ainsi que le pronostic.

En clinique

Types d'hémorragie intracrânienne

Hémorragie cérébrale primitive

Les nombreuses causes d'hémorragie cérébrale comprennent la rupture d'anévrisme, l'hypertension (hématome intracérébral secondaire à une pression artérielle élevée), et le saignement après infarctus cérébral.

Hémorragie extradurale

Un hématome extradural (figure 8.45) est provoqué par une lésion artérielle provenant de l'arrachement d'une branche de l'artère méningée moyenne, typiquement dans la région du ptérion. Le sang se collecte entre la couche périostée de la dure-mère et la calvaria, et s'étend lentement sous l'effet de la pression artérielle.

L'histoire typique débute par un choc sur la tête (souvent au cours d'une activité sportive) qui produit un trouble mineur de la conscience. À la suite du traumatisme, le patient retrouve habituellement un bon état de conscience, et connaît quelques heures de lucidité. Par la suite, une altération rapide des activités supérieures et un coma peuvent survenir, pouvant conduire au décès.

Hématome sous-dural

Un hématome sous-dural (figure 8.46) se développe entre la dure-mère et l'arachnoïde. L'hématome provient d'un saignement veineux, habituellement d'une veine cérébrale arrachée à la jonction avec le sinus sagittal supérieur.

(Suite)

En clinique

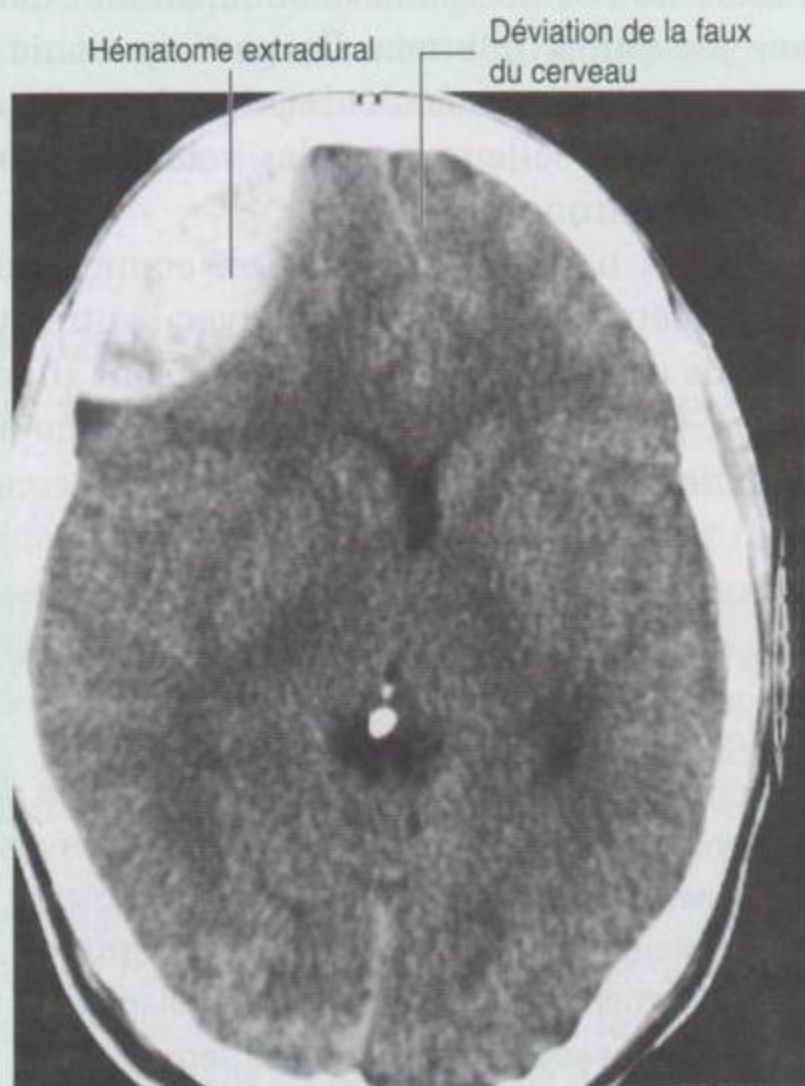


Figure 8.45. Hématome extradural. Coupe tomodensitométrique axiale du cerveau.

Les patients qui ont le plus grand risque de développer un hématome sous-dural sont les jeunes et les personnes âgées. L'augmentation de l'espace cérébrospinal chez les patients qui ont une atrophie cérébrale conduit à l'application de contraintes augmentées sur les veines qui entrent dans le sinus sagittal. L'histoire clinique met en cause habituellement un traumatisme anodin suivi d'une perte de conscience insidieuse ou d'une altération de la personnalité.

Hémorragie subarachnoïdienne

Une hémorragie subarachnoïdienne (figure 8.47) peut survenir chez des patients victimes d'un traumatisme crânien sévère, mais résulte typiquement d'une rupture d'anévrisme intracérébral sur une artère afférente ou autour du cercle artériel de Willis.

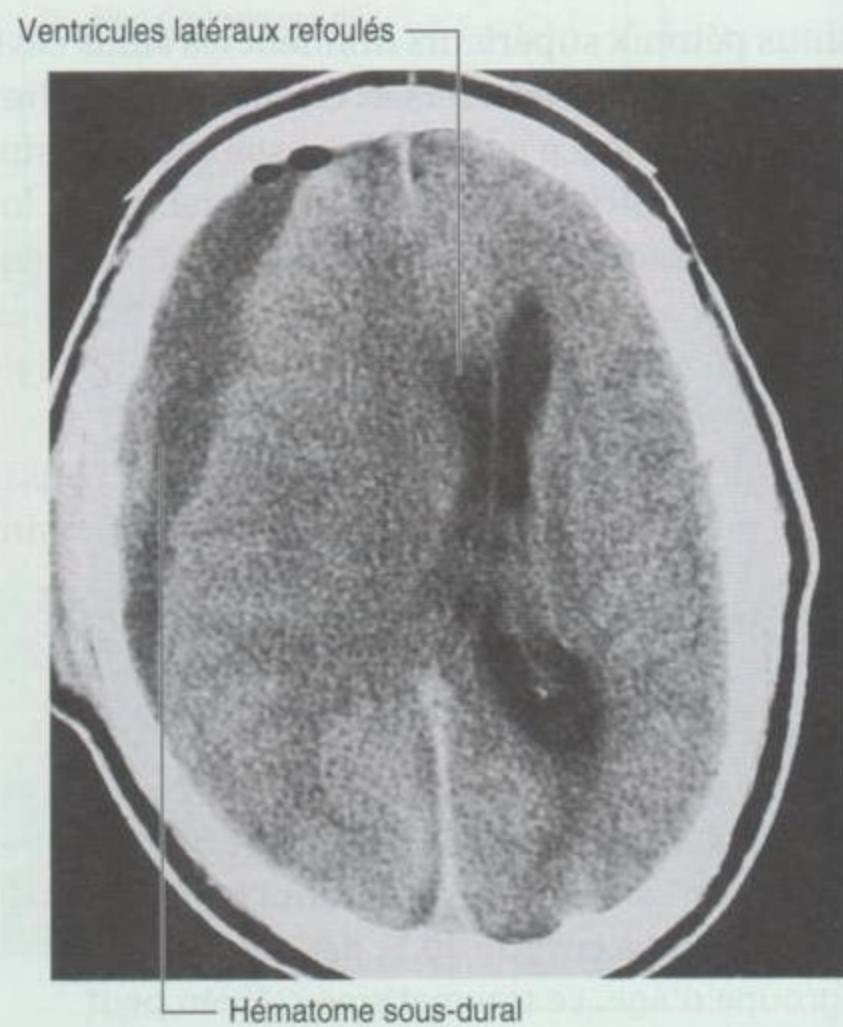


Figure 8.46. Hématome sous-dural chronique (faible densité). Coupe tomodensitométrique axiale du cerveau.

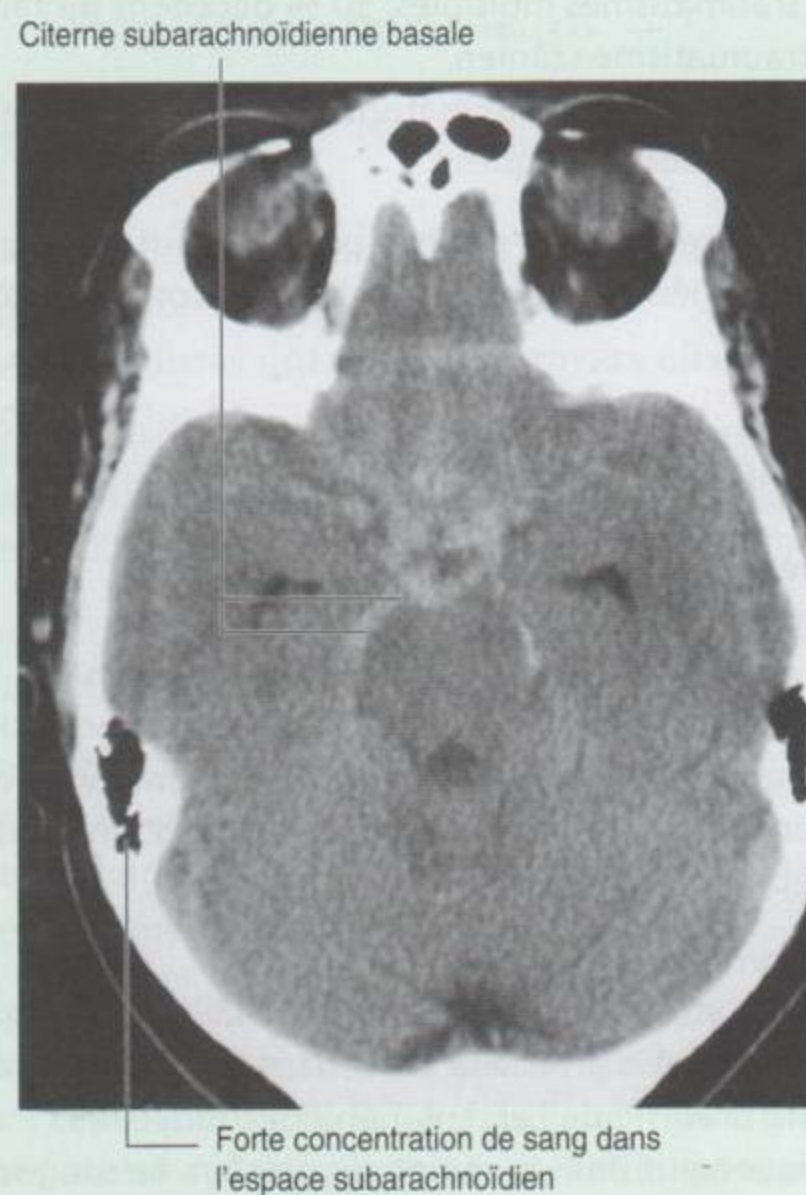


Figure 8.47. Hémorragie subarachnoïdienne. Coupe tomodensitométrique axiale du cerveau.

En clinique

Évaluation clinique des patients porteurs d'un traumatisme crânien

L'examen des patients après traumatisme crânien apparaît toujours relativement simple. En réalité, le cas est loin d'être simple.

Les patients peuvent être victimes de traumatismes variés, depuis la simple chute jusqu'au traumatisme complexe multiple. L'âge des patients et la possibilité de décrire les circonstances traumatiques sont des éléments importants.

Les circonstances de survenue du traumatisme doivent être bien précisées, car certains traumatismes crâniens peuvent résulter d'agressions violentes, et le praticien peut être requis pour témoigner devant une cour de justice.

La détermination de la gravité du traumatisme crânien peut être difficile car certaines lésions sont associées à une intoxication alcoolique ou en sont la conséquence.

Même si le diagnostic a été fait et si les mesures correctes de la prise en charge ont été entreprises, les circonstances de survenue de l'accident et l'environnement dans lequel le patient va retourner après le traitement doivent être analysés pour

prévenir des accidents ultérieurs (par exemple, personne âgée se prenant les pieds dans le tapis mal fixé d'un escalier).

Un examen clinique soigneux inclut tous les appareils, mais avec une attention spéciale portée sur les systèmes nerveux périphérique et central. Le niveau de conscience doit être bien évalué et chiffré selon le score de Glasgow, qui permet au clinicien d'attribuer une valeur numérique à un état de conscience, de manière à pouvoir mesurer toute amélioration ou détérioration.

Échelle de coma de Glasgow

L'échelle de coma de Glasgow a été proposée en 1974 et est à présent largement acceptée à travers le monde. Le total possible est de 15/15, et indique qu'un patient est totalement conscient et parfaitement orienté, alors que 3/15 indique un coma sévère profond. L'échelle des points correspond au maximum à la meilleure réponse motrice (total de 6 points), la meilleure réponse verbale (total de 5 points) et la meilleure réponse oculomotrice (total de 4 points).

En clinique

Traitement des traumatismes crâniens

Le traitement d'un traumatisme crânien primaire est extrêmement limité. La rupture axonale et la mort cellulaire sont en général irréversibles. Lorsque le cerveau est blessé, comme pour la plupart des tissus, il présente un œdème. Le cerveau étant contenu dans un espace inextensible (le crâne), l'augmentation de volume altère la fonction cérébrale et provoque deux effets importants :

- premièrement, l'œdème comprimant les vaisseaux dans le crâne, provoque une augmentation dramatique physiologique de la pression sanguine ;
- deuxièmement, l'œdème cérébral peut être diffus et comprimer le cerveau et le tronc cérébral provoquant l'engagement à travers le foramen magnum. Cette compression et la lésion du tronc cérébral peuvent provoquer

l'arrêt de la fonction basale cardiorespiratoire, et entraîner la mort. L'œdème cérébral local peut provoquer une hernie d'un côté du cerveau au contact de la faux du cerveau (**hernie de la faux**).

Des mesures simples de prévention de l'œdème cérébral associent l'hyperventilation (qui modifie la balance acidobasique et diminue l'œdème) et l'administration intraveineuse de corticoïdes (bien que l'effet soit souvent retardé).

Les hématomes extracérébraux peuvent être évacués chirurgicalement.

L'évolution des patients après traumatisme crânien dépend de la prise en charge des lésions secondaires. Même après un traumatisme initial sévère, les patients peuvent retrouver une vie normale.

NERFS CRÂNIENS

Les 12 paires de nerfs crâniens appartiennent au système nerveux périphérique et passent par des forams ou des fissures de la cavité crânienne. Tous les nerfs sauf un, le nerf accessoire (XI), proviennent du cerveau ou du tronc cérébral.

Au-delà des constituants somatiques et viscéraux semblables à ceux des nerfs spinaux, certains nerfs crâniens contiennent aussi des éléments sensoriels et moteurs spéciaux (tableaux 8.4 et 8.5).

Les éléments sensoriels spéciaux sont associés à l'audition, à la vision, à l'olfaction, à l'équilibre et au goût.

Les éléments moteurs spéciaux sont destinés aux muscles qui dérivent embryologiquement des arcs branchiaux.

En embryologie humaine, six arcs branchiaux sont individualisés, mais le cinquième arc branchial ne se développe jamais. Chacun des arcs branchiaux qui se développe est associé au développement d'un nerf crânien ou de l'un de ses rameaux.

Ces nerfs crâniens conduisent différentes fibres efférentes qui innervent la musculature dérivée des arcs branchiaux.

L'innervation de la musculature dérive de cinq arcs branchiaux qui se développent ainsi :

- premier arc – nerf trijumeau (VIII) ;
- deuxième arc – nerf facial (VII) ;
- troisième arc – nerf glossopharyngien (IX) ;
- quatrième arc – rameau laryngé supérieur du nerf vague (X) ;
- cinquième arc – rameau laryngé inférieur du nerf vague (X).

Nerf olfactif (I)

Le **nerf olfactif (I)** conduit les fibres afférentes spéciales (AS) du sens de l'odorat. Ses neurones sensitifs ont :

- des prolongements périphériques qui agissent comme des récepteurs dans la muqueuse nasale ;
- des prolongements centraux qui véhiculent l'information vers le cerveau.

Les récepteurs sont dans le toit et les parties supérieures de la cavité nasale, et les prolongements centraux, après avoir rejoint de petits fascicules, entrent

Tableau 8.4 Éléments fonctionnels des nerfs crâniens.

Composant fonctionnel	Abréviation	Fonction globale	Nerfs crâniens contenant l'élément fonctionnel
Afférent somatique général	ASG	Perception du contact, de la douleur, de la température	Nerf trijumeau (V); nerf facial (VII); nerf vague (X)
Afférent viscéral général	AVG	Fibres sensibles des viscères	Nerf glossopharyngien (IX); nerf vague (X)
Afférent spécial*	AS	Odorat, goût, vision, audition et équilibration	Nerf olfactif (I); nerf optique (II); nerf facial (VII); nerf cochléovestibulaire (VIII); nerf glossopharyngien (IX); nerf vague (X)
Efférent somatique général	ESG	Innervation motrice (volontaire) des muscles squelettiques	Nerf oculomoteur (III); nerf trochléaire (IV); nerf abducens (VI); nerf hypoglosse (XII)
Efférent viscéral général	EVG	Innervation motrice des muscles lisses, du myocarde et des glandes	Nerf oculomoteur (III); nerf facial (VII); nerf glossopharyngien (IX); nerf vague (X)
Efférents branchiaux**	EB	Innervation motrice des muscles squelettiques dérivés des arcs branchiaux mésodermiques	Nerf trijumeau (V); nerf facial (VII); nerf glossopharyngien (IX); nerf vague (X); nerf accessoire (XI)

Autre terminologie utilisée pour la description des éléments fonctionnels :

*afférent sensoriel spécial ou afférent viscéral spécifique (AVS) : olfaction, goût; afférent somatique spécifique (ASS) : vision, audition, équilibre;

**efférent viscéral spécial (EVS) ou nerf moteur branchial.

Tableau 8.5 Nerfs crâniens*.

Nerf	Composants		Sortie du crâne	Fonction
	Afférent	Efférent		
Nerf olfactif (I)	AS		Lame criblée de l'os ethmoïde	Olfaction
Nerf optique (II)	AS		Canal optique	Vision
Nerf oculomoteur (III)		ESG, EVG	Fissure orbitaire supérieure	ESG – innerve les muscles releveur de la paupière supérieure, droit supérieur, droit inférieur, droit médial et oblique inférieur EVG – innerve le sphincter de la pupille pour la constriction pupillaire; les muscles ciliaires pour l'accommodation du cristallin pour la vision de près
Nerf trochléaire (IV)		ESG	Fissure orbitaire supérieure	Innervé le muscle oblique supérieur
Nerf trijumeau (V)	ASG	EB	Fissure orbitaire supérieure – rameau ophtalmique (V1) Foramen rond – nerf maxillaire (V2) Foramen ovale – rameau mandibulaire (V3)	ASG – sensitif par le rameau ophtalmique (V1) – yeux, conjonctives, contenu orbitaire, cavité nasale, sinus frontal, sinus ethmoïdal, paupière supérieure, arête du nez, partie antérieure du scalp; nerf maxillaire (V2) – dure-mère des fosses crâniennes antérieure et moyenne, nasopharynx, palais, cavité nasale, dents supérieures, sinus maxillaire, peau de la face latérale du nez, paupière inférieure, joue, lèvre supérieure; division mandibulaire (V3) – peau de la partie inférieure de la face, joue, lèvre inférieure, auricule, méat acoustique externe, fosse temporale, deux tiers antérieurs de la langue, dents inférieures, cellules mastoïdiennes aériques, muqueuses de la joue, mandibule, dure-mère de la fosse crânienne moyenne EB – innervé les muscles temporaux, masséter, ptérygoïdiens médial et latéral, tenseur du tympan, tenseur du voile du palais, ventre antérieur du digastrique et mylohyoïdien
Nerf abducens (VI)		ESG	Fissure orbitaire supérieure	Innervé le muscle droit latéral
Nerf facial (VII)	ASG, AS	EVG, EB	Méat acoustique interne	ASG – sensitif pour le méat acoustique externe, et la peau en arrière de l'auricule AS – goût dans les deux tiers antérieurs de la langue EVG – innervé la glande lacrymale, les glandes salivaires sous-maxillaires et sublinguales, la muqueuse de la cavité nasale, le palais dur et le palais mou

(Suite)

Tableau 8.5 Nerfs crâniens. (Suite)

Nerf	Composants		Sortie du crâne	Fonction
	Afférent	Efférent		
Nerf cochléo-vestibulaire (VIII)	AS		Méat acoustique interne	EB – innerve les muscles de la face (muscle de la mimique) et du scalp dérivés du second arc branchial, et les muscles stapédien, ventre postérieur du digastrique et stylohyoïdien Division vestibulaire – équilibre Division cochléaire – audition
Nerf glossopharyngien (IX)*	AVG, AS	EVG, EB	Foramen jugulaire	AVG – sensibilité de la carotide et du sinus, tiers postérieur de la langue, amygdales palatines, pharynx supérieur, et muqueuse de l'oreille moyenne et du conduit pharyngotympanique AS – goût dans le tiers postérieur de la langue EVG – innerve la glande parotide EB – innerve le muscle stylopharyngien
Nerf vague (X)**	ASG, AVG, AS	EVG, EB	Foramen jugulaire	ASG – sensibilité de la peau retro-auriculaire, du méat acoustique externe et de la dure-mère de la fosse crânienne postérieure AVG – sensibilité des chémorécepteurs du tronc de l'aorte et des barorécepteurs de l'arc aortique, des muqueuses du pharynx, du larynx, de l'œsophage, des bronches, des poumons, du cœur et des viscères abdominaux (intestin antérieur et intestin moyen) AS – goût au niveau de l'épiglotte EVG – innerve le muscle lisse et les glandes du pharynx, du larynx, des viscères thoraciques et des viscères abdominaux (intestin antérieur et intestin moyen) EB – innerve un muscle de la langue (palato-glosse), les muscles du palais mou (sauf le tenseur du voile du palais), du pharynx (sauf le stylopharyngien) et du larynx
Nerf accessoire (XI)		EB	Foramen jugulaire	Innervent les muscles sternocléidomastoïdien et trapèze
Nerf hypoglosse (XII)		ESG	Canal hypoglosse	Innervent les muscles hyoglosse, génioglosse et styloglosse, et tous les muscles intrinsèques de la langue

*Voir tableau 8.4 pour les abréviations.

**Les voies de l'innervation sensitive des structures de la tête et du cou dérivées embryologiquement de l'endoderme et/ou de la splanchnopleure du mésoderme sont classées dans ce texte en afférences viscérales générales.

dans la cavité crânienne en traversant la lame criblée de l'os ethmoïde (figure 8.48). Ils se terminent par une synapse avec les neurones secondaires dans les bulbes olfactifs (figure 8.49).

Nerf optique (II)

Le **nerf optique (II)** transporte les fibres de la vision. Ces fibres acheminent au cerveau les informations

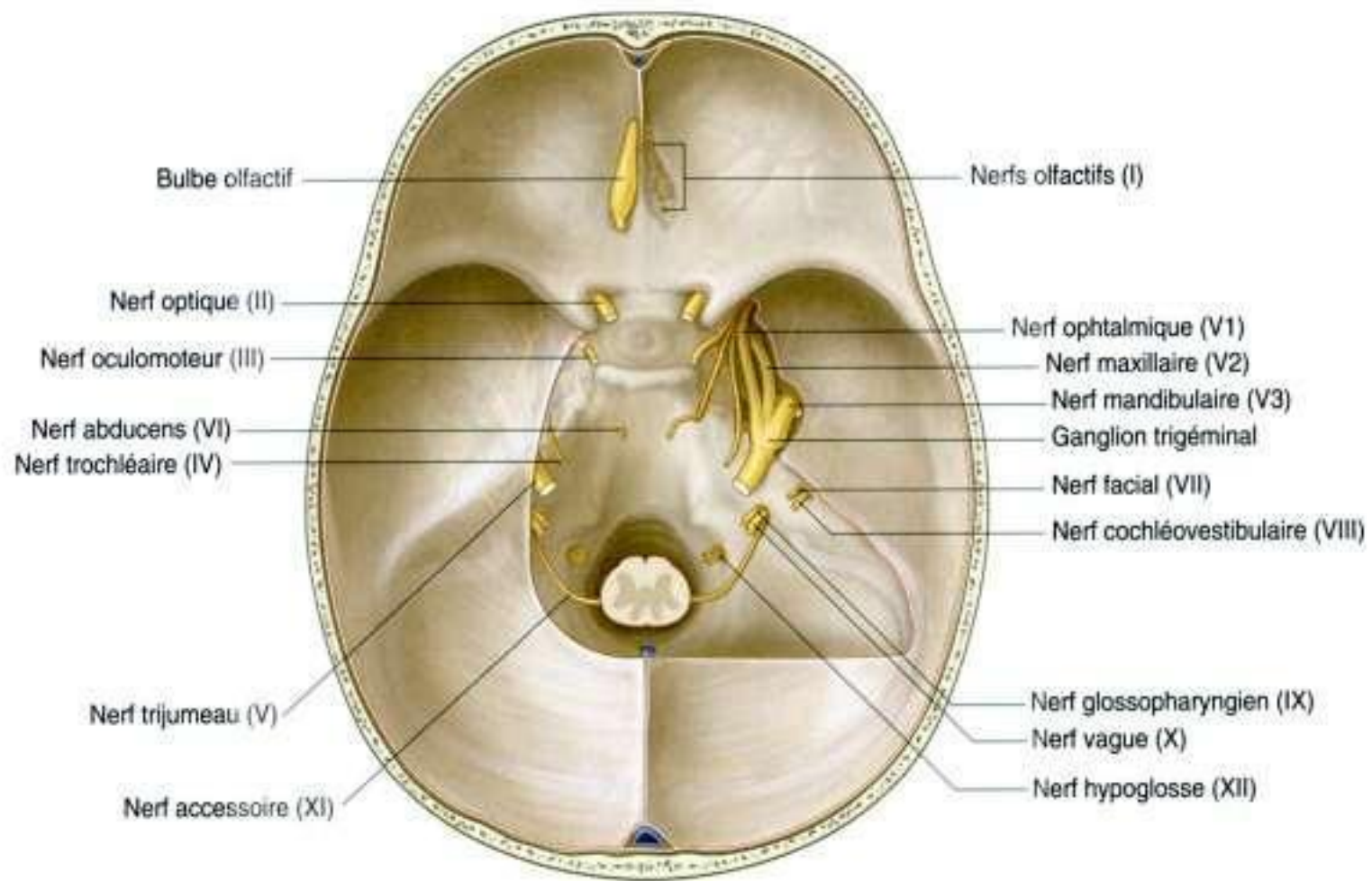


Figure 8.48. Passages des nerfs crâniens à la sortie de la cavité crânienne.

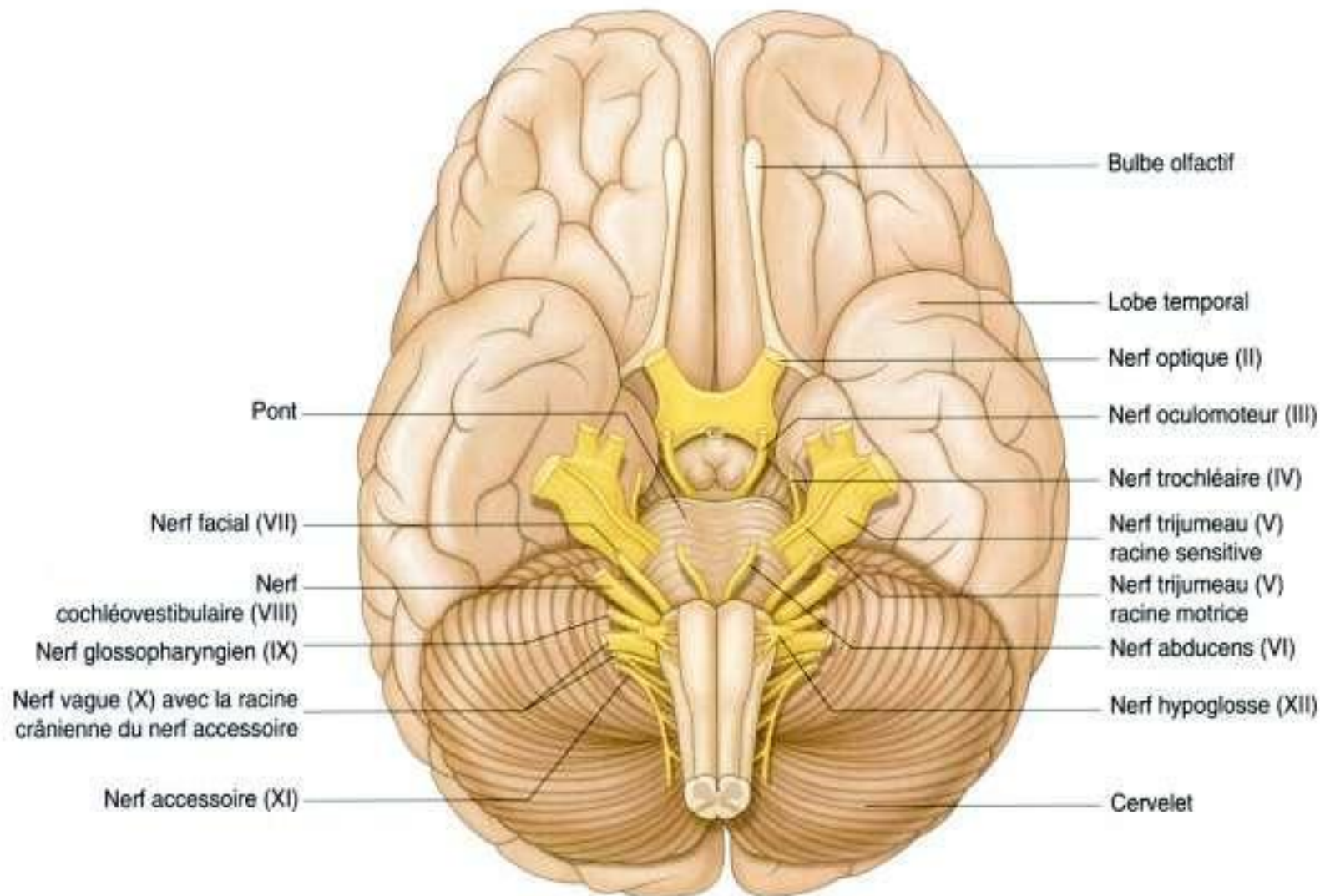


Figure 8.49. Nerfs crâniens à la base du cerveau.

reçues par les photorécepteurs de la rétine. Les prolongements neuronaux quittent les récepteurs rétiens, se regroupent en petits faisceaux, et suivent le nerf optique jusqu'aux autres constituants de l'appareil de la vision dans le système nerveux central. Les nerfs optiques entrent dans la cavité crânienne par les canaux optiques (figure 8.48).

Nerf oculomoteur (III)

Le **nerf oculomoteur (III)** est composé de deux types de fibres :

- les fibres efférentes somatiques générales (ESG) innervent la plupart des muscles extraoculaires ;
- les fibres efférentes générales viscérales (EVG) appartiennent au système parasympathique de la partie autonome du système nerveux périphérique.

Le nerf oculomoteur (III) quitte la surface antérieure du tronc cérébral entre le pédoncule cérébral et le pont (figure 8.49). Il entre dans le bord antérieur de la tente du cervelet, continue en avant dans la paroi latérale du sinus caverneux (figures 8.48 et 8.49) et quitte la cavité crânienne par la fissure orbitaire supérieure.

Dans l'orbite, les fibres ESG du nerf oculomoteur innervent les muscles releveur de la paupière supérieure, droit supérieur, droit inférieur, droit médial et oblique inférieur.

Les fibres EVG sont parasympathiques pré-ganglionnaires, font un relais synaptique dans le ganglion ciliaire, et innervent en fin de course le muscle sphincter de la pupille, responsable de la contraction pupillaire, et les muscles ciliaires, responsables de l'accommodation du cristallin pour la vision de près.

Nerf trochléaire (IV)

Le **nerf trochléaire (IV)** est un nerf crânien qui véhicule les fibres ESG qui vont innerver le muscle oblique supérieur, un muscle extraoculaire de l'orbite. Il naît du mésencéphale et est le seul nerf crânien dont l'émergence se situe à la face postérieure du tronc cérébral (figure 8.49). Après avoir contourné le tronc cérébral, il pénètre dans le bord libre de la tente du cervelet, continue en avant dans la paroi latérale du sinus caverneux (figures 8.48 et 8.49) et entre dans l'orbite, par la fissure orbitaire supérieure.

Nerf trijumeau (V)

Le **nerf trijumeau (V)** est le principal nerf sensitif de la tête, et innerve également des muscles qui mobilisent la mâchoire inférieure. Il véhicule des afférences somatiques générales (ASG) et des fibres efférentes branchiales (EB) :

- les fibres ASG conduisent les influx sensitifs de la face, du tiers antérieur du scalp, des muqueuses des cavités orale et nasales, et des sinus paranasaux, d'une partie de la membrane du tympan de l'œil et de la conjonctive, et de la dure-mère dans les fosses crâniennes antérieure et moyenne ;
- les fibres EB innervent les muscles de la mastication, le **tenseur du tympan**, le tenseur du voile du palais, le mylohyoïdien et le ventre antérieur du digastrique.

Le nerf trijumeau émerge à la surface antérieure du pont par une grosse racine sensitive et une petite racine motrice (figure 8.49). Ces racines se dirigent en avant depuis la fosse crânienne postérieure vers la fosse crânienne moyenne, en passant au-dessus du bord médial de la portion pétreuse de l'os temporal (figure 8.48).

Dans la fosse crânienne moyenne, la racine sensitive entre dans le **ganglion trigéminal** (figure 8.48), qui contient les corps cellulaires des neurones sensitifs du nerf trijumeau, et est comparable à un ganglion spinal. Le ganglion est situé dans une fossette (la fossette trigéminal) à la surface antérieure de la portion pétreuse de l'os temporal, dans une cavité durale (la **cavité trigéminale**). La racine motrice est dessous et complètement séparée de la racine sensitive à ce point.

Les trois rameaux terminaux du nerf trijumeau naissent du bord antérieur du ganglion trigéminal, et sont, de haut en bas :

- le **nerf ophtalmique (rameau ophtalmique [V1])** ;
- le **nerf maxillaire (rameau maxillaire [V2])** ;
- le **nerf mandibulaire (rameau mandibulaire [V3])**.

Nerf ophtalmique (V1)

Le nerf ophtalmique (V1) chemine en avant dans la dure-mère de la paroi latérale du sinus caverneux (voir figure 8.44), sort de la cavité crânienne et entre dans l'orbite par la fissure orbitaire supérieure.

Le nerf ophtalmique (V1) conduit des fibres sensitives provenant des yeux, de la conjonctive et du contenu orbitaire, en incluant la glande lacrymale. Il reçoit aussi des branches sensitives de la cavité nasale, des sinus frontal et ethmoïdal, de la paupière supérieure, de l'arête nasale et de la partie antérieure du scalp.

Nerf maxillaire (V2)

Le nerf maxillaire (V2) chemine en avant dans la dure-mère de la paroi latérale du sinus caverneux, juste en dessous du nerf ophtalmique (V1) (voir figure 8.44), sort de la cavité crânienne par le foramen rond, et entre dans la fosse ptérygo-palatine.

Le nerf maxillaire (V2) reçoit des rameaux sensitifs de la dure-mère des fosses crâniennes antérieure et moyenne, du nasopharynx, du palais, de la cavité nasale, des dents de la mâchoire supérieure, du sinus maxillaire, de la peau de la face latérale du nez, de la paupière inférieure, de la joue et de la lèvre supérieure.

Nerf mandibulaire (V3)

Le nerf mandibulaire (V3) apparaît au bord inférieur du ganglion trigéminal et sort du crâne par le foramen ovale.

La racine motrice du nerf trijumeau traverse aussi le foramen ovale et s'unit aux composants sensitifs du nerf mandibulaire (V3) en dehors du crâne. Cependant, le nerf mandibulaire (V3) est le seul rameau du ganglion trigéminal qui contient des fibres motrices.

En dehors du crâne, les fibres motrices innervent les muscles de la mastication, le temporal, le masséter, et les ptérygoïdiens médial et latéral, ainsi que le tenseur du tympan, le tenseur du voile du palais, le ventre antérieur du digastrique et le muscle mylohyoïdien.

Le nerf mandibulaire (V3) reçoit aussi des fibres sensitives de la peau de la partie inférieure de la face, de la joue, de la lèvre inférieure, de l'oreille, du méat acoustique externe et de la région temporale, des deux tiers antérieurs de la langue, des dents de la mâchoire inférieure, des cellules aériques mastoïdiennes, des muqueuses de la joue, de la mandibule et de la dure-mère de la fosse crânienne moyenne.

Nerf abducens (VI)

Le **nerf abducens (VI)** véhicule des fibres ESG pour innerver le muscle droit latéral dans l'orbite. Il naît du tronc cérébral entre le pont et la moelle, et se dirige en avant, en traversant la dure-mère qui couvre le clivus (figures 8.48 et 8.49). En continuant vers le haut dans le canal dural, il croise le bord supérieur de la portion pétreuse de l'os temporal, pénètre dans le sinus caverneux et le traverse juste en bas et en dehors de l'artère carotide interne (voir figure 8.44), puis entre dans l'orbite par la fissure orbitaire supérieure.

Nerf facial (VII)

Le **nerf facial (VII)** transporte des fibres ASG, AS, EVG et EB :

- les fibres ASG conduisent les influx sensitifs du méat acoustique externe et d'une petite partie de la peau située en arrière de l'auricule ;
- les fibres AS concernent le goût des deux tiers antérieurs de la langue ;
- les fibres EVG sont une partie de la portion parasympathique du système nerveux autonome périphérique et stimulent l'activité motrice sécrétoire des glandes lacrymale, salivaires submandibulaire et sublinguale, des muqueuses de la cavité nasale, et des parties rigide et souple du palais ;
- les fibres EB innervent les muscles de la face (muscles de la mimique) et du scalp provenant du deuxième arc branchial, ainsi que les muscles stapédien, ventre postérieur du digastrique, et stylohyoïdien.

Le nerf facial (VII) apparaît à la face latérale du tronc cérébral, entre le pont et la moelle allongée (figure 8.49). Il est formé d'une grosse racine motrice et d'une petite racine sensitive (le **nerf intermédiaire**) :

- le nerf intermédiaire contient des fibres AS pour le goût, les fibres parasympathiques EVG et les fibres ASG ;
- la racine motrice, plus importante, contient les fibres EB.

Les racines motrice et sensitive croisent la fosse crânienne postérieure et quittent la cavité crânienne à travers le méat acoustique interne (figure 8.48).

Après l'entrée dans le canal facial dans la portion pétreuse de l'os temporal, les deux racines s'unissent et forment le nerf facial (VII). Près de ce point, le nerf devient plus volumineux au niveau du **ganglion géniculé**, qui est semblable à un ganglion spinal et contient les corps cellulaires des neurones sensitifs.

Au niveau du ganglion géniculé, le nerf facial (VII) s'incurve et donne le **nerf grand pétreux**, qui contient des fibres parasympathiques préganglionnaires (EVG) (tableau 8.6).

Le nerf facial (VII) continue dans le canal osseux, donne le **nerf du muscle stapédien** et la **corde du tympan**, avant de sortir du crâne à travers le foramen stylomastoïdien.

La corde du tympan conduit les fibres du goût (AS) des deux tiers antérieurs de la langue et les fibres parasympathiques préganglionnaires (EVG) destinées au ganglion submandibulaire (tableau 8.6).

Nerf cochléovestibulaire (VIII)

Le nerf cochléovestibulaire (VIII) transporte les fibres AS de l'audition et de l'équilibration, et est formé de deux parties :

- un composant vestibulaire pour l'équilibration ;
- un composant cochléaire pour l'audition.

Le nerf cochléovestibulaire (VIII) apparaît à la face latérale du tronc cérébral, entre le pont et la moelle, après être passé par le méat acoustique interne et avoir traversé la fosse crânienne postérieure (figures 8.48 et 8.49). Les deux composants se réunissent en

un seul nerf visible dans la fosse crânienne postérieure au cours du trajet dans la portion pétreuse de l'os temporal.

Nerf glossopharyngien (IX)

Le nerf glossopharyngien (IX) véhicule des fibres AVG, AS, EVG et EB :

- les fibres AVG conduisent les influx sensitifs du tronc de la carotide et du sinus, du tiers postérieur de la langue, des amygdales palatines, du pharynx supérieur, et des muqueuses de l'oreille moyenne et de la trompe auditive ;
- les fibres AS concernent le goût du tiers postérieur de la langue ;
- les fibres EVG appartiennent à la partie parasympathique de la division autonome du système nerveux périphérique et stimulent l'activité sécrétoire motrice de la glande salivaire parotide ;
- les fibres EB innervent le muscle dérivé du troisième arc branchial (le muscle stylopharyngien).

Le nerf glossopharyngien (IX) naît par plusieurs radicules de la face antérolatérale de la partie supérieure de la moelle allongée (figure 8.49). Les radicules croisent la fosse crânienne postérieure et entrent dans le foramen jugulaire (figure 8.48). Dans la traversée du foramen jugulaire, et avant d'en sortir, les radicules se regroupent pour former le nerf glossopharyngien.

Dans le foramen jugulaire ou immédiatement après, se situent deux ganglions (les **ganglions supérieur et inférieur**), qui contiennent les corps cellulaires des neurones sensitifs du nerf glossopharyngien (IX).

Tableau 8.6 Ganglions parasympathiques de la tête.

Ganglion	Contribution	Nerf crânien d'origine des fibres préganglionnaires	Fonction
Ciliaire	Nerf oculomoteur (III)	Nerf oculomoteur (III)	Innervation du muscle sphincter de la pupille pour la constriction pupillaire, et des muscles ciliaires pour l'accommodation du cristallin dans la vision de près
Pterygopalatin	Nerf grand pétreux	Nerf facial (VII)	Innervation de la glande lacrymale, et des glandes muqueuses de la cavité nasale, du sinus maxillaire et du palais
Otique	Nerf petit pétreux	Nerf glossopharyngien (IX)	Innervation de la glande parotide
Submandibulaire	Corde du tympan pour le nerf lingual pour le ganglion submandibulaire	Nerf facial (VII)	Innervation des glandes submandibulaire et sublinguale

Nerf tympanique

Le **nerf tympanique** est un rameau du nerf glossopharyngien (IX) qui naît dans le foramen jugulaire ou immédiatement à sa sortie. Ce rameau entre à nouveau dans l'os temporal, pénètre dans la cavité de l'oreille moyenne, et participe à la formation du **plexus tympanique**. Dans la cavité de l'oreille moyenne, il apporte la sensibilité de la muqueuse de la cavité, de la trompe auditive et des cellules aériques mastoïdiennes.

Le nerf tympanique est aussi formé de fibres EVG, qui quittent le plexus tympanique dans le **nerf petit pétreux** – un petit nerf qui sort de l'os temporal, entre dans la fosse crânienne moyenne, et descend à travers le foramen ovale pour quitter la cavité crânienne en transportant des fibres parasymphatiques pré-ganglionnaires pour le ganglion otique (tableau 8.6).

Nerf vague (X)

Le nerf vague (X) contient des fibres ASG, AVG, AS, EVG et EB.

- Les fibres ASG conduisent les influx sensitifs de la peau située en arrière de l'auricule, du méat acoustique externe, et de la dure-mère de la fosse crânienne postérieure.
- Les fibres AVG conduisent les influx sensitifs des chémorécepteurs de l'aorte et des barorécepteurs de l'arc aortique, des muqueuses du pharynx, du larynx, de l'œsophage, des bronches, des poumons, du cœur, des viscères dans l'intestin antérieur et l'intestin moyen.
- Les fibres AS concernent le goût autour de l'épiglotte.
- Les fibres EVG appartiennent au système parasymphatique autonome du système nerveux périphérique et stimulent les muscles lisses et les glandes du pharynx, du larynx, des viscères thoraciques, et des viscères abdominaux de l'intestin antérieur et de l'intestin moyen.
- Les fibres EB innervent un muscle de la langue (palatoglosse), les muscles du palais mou (sauf le tenseur du voile du palais), du pharynx (sauf le stylopharyngien) et du larynx.

Le nerf vague entre à la face antérolatérale de la moelle allongée par plusieurs radicules, juste sous le nerf glossopharyngien (IX) (figure 8.49). Les radicules croisent la fosse crânienne postérieure et entrent dans le foramen jugulaire (figure 8.48). Dans ce foramen, et avant d'en sortir, les radicules se regroupent pour

former le nerf vague (X). Dans le foramen jugulaire ou immédiatement en dehors, se situent deux ganglions, les **ganglions supérieur** (jugulaire) et **inférieur** (ganglion plexiforme), qui contiennent les corps cellulaires des neurones sensitifs du nerf vague (X).

Nerf accessoire (XI)

Le nerf accessoire (XI) est un nerf crânien qui comporte des fibres EB pour innerver les muscles sternocléidomastoïdien et trapèze. Il s'agit d'un nerf crânien unique, car ses racines proviennent des cinq niveaux supérieurs de la moelle cervicale. Ces fibres quittent la face latérale de la moelle spinale cervicale et, en s'unissant dans leur trajet ascendant, entrent dans la fosse crânienne postérieure par le foramen magnum (figure 8.49). Le nerf accessoire (XI) chemine dans la fosse crânienne postérieure et en sort en passant par le foramen jugulaire (figure 8.48). Il descend ensuite dans le cou pour innerver le sternocléidomastoïdien et le trapèze par leurs faces profondes.

Racine crânienne du nerf accessoire

Certaines descriptions du nerf accessoire (XI) font état de plusieurs radicules provenant de la partie caudale de la face antérolatérale de la moelle allongée juste au-dessous des radicules qui vont former le nerf vague (X), et considèrent cette disposition comme la racine crânienne du nerf accessoire (figure 8.49). En quittant la moelle, les racines « crâniennes » cheminent avec les racines spinales du nerf accessoire (XI) dans le foramen jugulaire, où les racines « crâniennes » rejoignent le nerf vague (X). Appartenant au nerf vague (X), elles sont destinées à la musculature pharyngienne innervée par le nerf vague (X), et sont donc décrites avec le nerf vague (X) auquel elles appartiennent.

Nerf hypoglosse (XII)

Le nerf hypoglosse (XII) est formé de fibres ESG qui innervent tous les muscles intrinsèques et la plupart des muscles extrinsèques de la langue. Il naît par plusieurs radicules de la face antérieure de la moelle, chemine latéralement à travers la fosse crânienne postérieure et sort par le canal hypoglosse (figures 8.48 et 8.49). Ce nerf innerve les muscles hypoglosse, styloglosse et génioglosse, ainsi que tous les muscles intrinsèques de la langue.

En clinique

Lésions des nerfs crâniens

Nerf crânien	Données cliniques	Exemples de lésions
Nerf olfactif (I)	Perte de l'odorat (anosmie)	Lésion de la lame criblée; absence congénitale
Nerf optique (II)	Cécité/anomalies du champ visuel, perte de la constriction pupillaire	Traumatisme direct de l'orbite; interruption de la voie optique
Nerf oculomoteur (III)	Dilatation pupillaire, ptosis, perte du réflexe pupillaire normal, déviation de l'œil vers le bas et en dehors	Compression par un anévrisme des artères communicante postérieure, cérébrale postérieure, ou cérébelleuse supérieure; compression par une hernie de l'uncus cérébral (faux signe de localisation); masse ou thrombose du sinus caverneux
Nerf trochléaire (IV)	Impossibilité de regarder en bas lorsque l'œil est en adduction (vers le bas et en dedans)	Lésion du nerf dans son trajet autour du tronc cérébral; fracture orbitaire
Nerf trijumeau (V)	Perte de sensibilité et douleur de la région de la face innervée par les trois rameaux du nerf; perte de la motricité des muscles de la mastication du côté de la lésion	Typiquement, dans la région du ganglion trigéminal, compression par des masses autour des foramens traversés par les rameaux du nerf
Nerf abducens (VI)	Impossibilité d'excursion latérale de l'œil	Lésion cérébrale ou du sinus caverneux étendue à l'orbite
Nerf facial (VII)	Paralysie des muscles de la face sous l'œil; paralysie des muscles de la face Anomalie de la sensation du goût dans les deux tiers antérieurs de la langue et sécheresse conjonctive Paralysie des muscles controlatéraux de la face sous l'œil	Lésion des rameaux au niveau de la glande parotide Lésion de l'os temporal; inflammation virale du nerf Lésion du tronc cérébral
Nerf cochléovestibulaire (VIII)	Perte progressive unilatérale de l'audition et acouphènes («sonnerie» dans l'oreille)	Tumeur de l'angle pontocérébelleux
Nerf glossopharyngien (IX)	Perte du goût dans le tiers postérieur de la langue et de la sensibilité au niveau du palais mou	Lésion du tronc cérébral; plaie pénétrante du cou
Nerf vague (X)	Déviation du palais mou et de la luette vers le côté sain; paralysie de la corde vocale	Lésion du tronc cérébral; plaie pénétrante du cou
Nerf accessoire (XI)	Paralysie des muscles sternocléidomastoïdien et trapèze	Lésion pénétrante du triangle postérieur du cou
Nerf hypoglosse (XII)	Atrophie des muscles homolatéraux de la langue et déviation vers le côté lésé; difficultés d'élocution	Plaie pénétrante du cou et pathologie de la base du crâne

FACE

Une rencontre face à face est un contact initial important entre les individus. Une partie de cet échange réside dans l'usage des expressions de la face pour transmettre des émotions. En effet, un praticien peut obtenir des informations importantes sur l'état de santé d'un individu en observant son visage.

La compréhension de l'organisation unique des différentes structures entre les arcades sourcilières

en haut, le bord inférieur de la mandibule en bas, et latéralement et en arrière jusqu'aux auricules, soit dans l'aire de définition de la face, est donc particulièrement utile dans la pratique médicale.

Muscles

Les muscles de la face (figure 8.50) se développent à partir du second arc branchial et sont innervés par

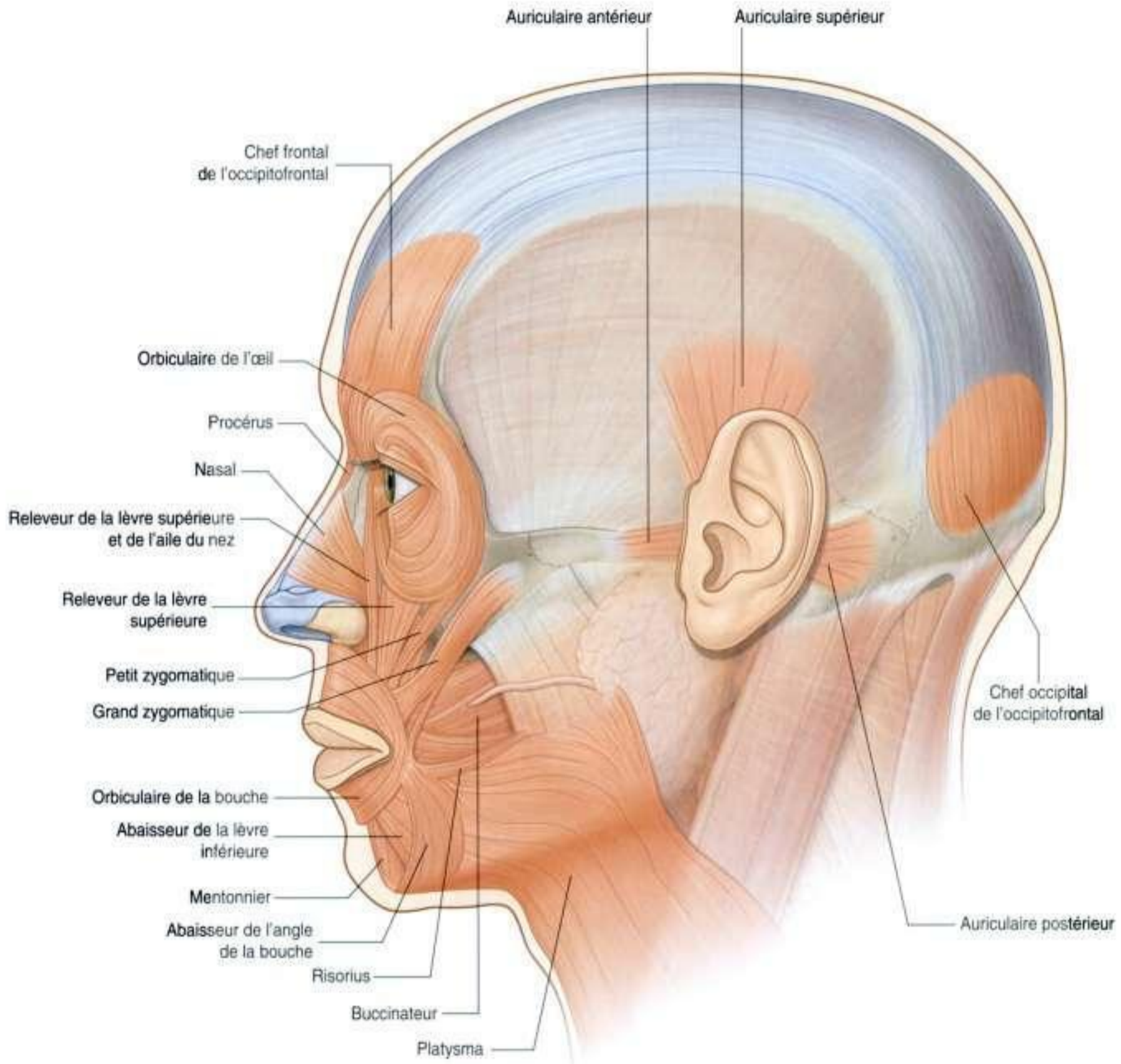


Figure 8.50. Muscles de la face.

des rameaux du nerf facial (VII). Ils sont situés dans le fascia superficiel, à partir d'insertions soit osseuses, soit fasciales, et vont s'insérer à la peau.

Du fait de leur fonction dans le contrôle des expressions de la face, ces muscles sont parfois appelés muscles de l'«expression faciale» ou de la mimique. Ils agissent aussi comme des sphincters ou des dilateurs des orifices de la face (c'est-à-dire les orbites, le nez et la bouche). Cet arrangement de l'organisation en groupes fonctionnels conduit à une approche logique pour comprendre ces muscles (tableau 8.7).

Groupe orbitaire

Deux muscles sont associés au groupe orbitaire : l'orbiculaire de l'œil et le corrugateur du sourcil.

Muscle orbiculaire de l'œil

Le muscle **orbiculaire de l'œil** est un grand muscle qui entoure complètement chaque orifice orbitaire

et se prolonge dans chaque paupière (figure 8.51). Il ferme les paupières. Il présente deux parties principales :

- la **partie orbitaire**, externe, est un anneau large qui entoure l'ouverture orbitaire et s'étend sur le rebord orbitaire ;
- la **partie palpébrale**, interne, est dans les paupières, et est constituée de fibres musculaires qui naissent dans le coin médial de l'œil et dessinent un trajet arciforme dans chaque paupière pour se terminer latéralement.

Les parties orbitaire et palpébrale ont des rôles spécifiques au cours de l'occlusion palpébrale. La partie palpébrale ferme l'œil doucement, alors que la partie orbitaire ferme l'œil fortement et provoque le plissement de la peau du front.

Une partie supplémentaire lacrymale du muscle orbiculaire de l'œil est profonde, en position médiale, et s'insère sur l'os situé en arrière du sac lacrymal de l'appareil lacrymal dans l'orbite.

Tableau 8.7 Muscles de la face.

Muscle	Origine	Terminaison	Innervation	Fonction
Groupe orbitaire				
Orbiculaire de l'œil				
- Partie palpébrale	Ligament palpébral médial	Raphé palpébral latéral	Nerf facial (VII)	Occlusion palpébrale douce
- Partie orbitaire	Partie nasale de l'os frontal; processus frontal du maxillaire; ligament palpébral médial	Les fibres forment une ellipse ininterrompue autour de l'orbite	Nerf facial (VII)	Occlusion forte des paupières
Corrugateur du sourcil	Extrémité médiale de l'arcade sourcilière	Peau de la moitié médiale du sourcil	Nerf facial (VII)	Tire les sourcils en dedans et en bas
Groupe nasal				
Nasal				
- Partie transverse	Os maxillaire juste en dehors du nez	Aponévrose croisant la crête nasale avec des fibres du côté opposé	Nerf facial (VII)	Rétrécit l'ouverture nasale
- Partie alaire	Os maxillaire au-dessus de l'incisive latérale	Cartilage de l'aile du nez	Nerf facial (VII)	Attire le cartilage en bas et en dehors pour écarter la narine
Procérus	Os nasal et partie supérieure du cartilage nasal latéral	Peau du bas du front entre les sourcils	Nerf facial (VII)	Attire en bas l'angle palpébral médial en produisant un froncement transversal sur la racine du nez
Abaisseur du septum nasal	Os maxillaire au-dessus de l'incisive médiale	Partie mobile du septum nasal	Nerf facial (VII)	Attire le nez vers le bas

(Suite)

Tableau 8.7 Muscles de la face. (Suite)

Muscle	Origine	Terminaison	Innervation	Fonction
Groupe oral				
Abaisseur de l'angle de la bouche	Ligne oblique sur la mandibule, sous la canine, les prémolaires et la première molaire	Peau de l'angle de la bouche et intrication avec l'orbiculaire de la bouche	Nerf facial (VII)	Attire le coin de la bouche en bas et latéralement
Abaisseur de la lèvre inférieure	Partie antérieure de la ligne oblique de la mandibule	Lèvre inférieure sur la ligne médiane; intrication avec le muscle homologue controlatéral	Nerf facial (VII)	Attire la lèvre inférieure vers le bas et en dehors
Mentonnier	Mandibule sous les incisives	Peau du menton	Nerf facial (VII)	Relève et fait avancer la lèvre inférieure, plisse la peau du menton
Risorius	Fascia de recouvrement des muscles masséters	Peau du coin de la bouche	Nerf facial (VII)	Rétracte le coin de la bouche
Grand zygomatique	Partie postérieure de la surface latérale de l'os zygomatique	Peau du coin de la bouche	Nerf facial (VII)	Attire le coin de la bouche en haut et en dehors
Petit zygomatique	Partie antérieure de la surface latérale de l'os zygomatique	Lèvre supérieure juste en dedans du coin de la bouche	Nerf facial (VII)	Attire la lèvre supérieure vers le haut
Releveur de la lèvre supérieure	Bord infraorbitaire du maxillaire	Peau de la moitié supérieure de la lèvre supérieure	Nerf facial (VII)	Relève la lèvre supérieure; contribue à former le sillon nasolabial
Releveur de la lèvre supérieure et de l'aile du nez	Processus frontal du maxillaire	Cartilage de l'aile du nez et lèvre supérieure	Nerf facial (VII)	Relève la lèvre supérieure et ouvre la narine
Releveur de l'angle de la bouche	Maxillaire sous le foramen infraorbitaire	Peau du coin de la bouche	Nerf facial (VII)	Relève le coin de la bouche; contribue à former le sillon nasolabial
Orbiculaire de la bouche	Des muscles de la région; maxillaire et mandibule sur la ligne médiane	Forme une ellipse autour de la bouche	Nerf facial (VII)	Ferme les lèvres; protraction des lèvres
Buccinateur	Parties postérieures du maxillaire et de la mandibule; raphé ptérygomandibulaire	Intrication avec l'orbiculaire de la bouche, lèvres	Nerf facial (VII)	Appuie la joue contre les dents; comprime les joues distendues
Autres groupes de muscles				
Auriculaire antérieur	Partie antérieure du fascia temporal	Dans l'hélix de l'auricule	Nerf facial (VII)	Attire l'auricule en haut et en avant
Auriculaire supérieur	Aponévrose épicroânienne de la face latérale de la tête	Partie supérieure de l'auricule	Nerf facial (VII)	Élève l'auricule
Auriculaire postérieur	Partie mastoïdienne de l'os temporal	Convexité de la conque de l'auricule	Nerf facial (VII)	Attire l'auricule en haut et en arrière
Occipitofrontal				
- Chef frontal	Peau des sourcils	Dans la galea aponévrotique	Nerf facial (VII)	Plisse le front; élève les sourcils
- Chef occipital	Partie latérale de la crête nuchale supérieure de l'os occipital et de l'os temporal	Dans la galea aponévrotique	Nerf facial (VII)	Attire le scalp en arrière

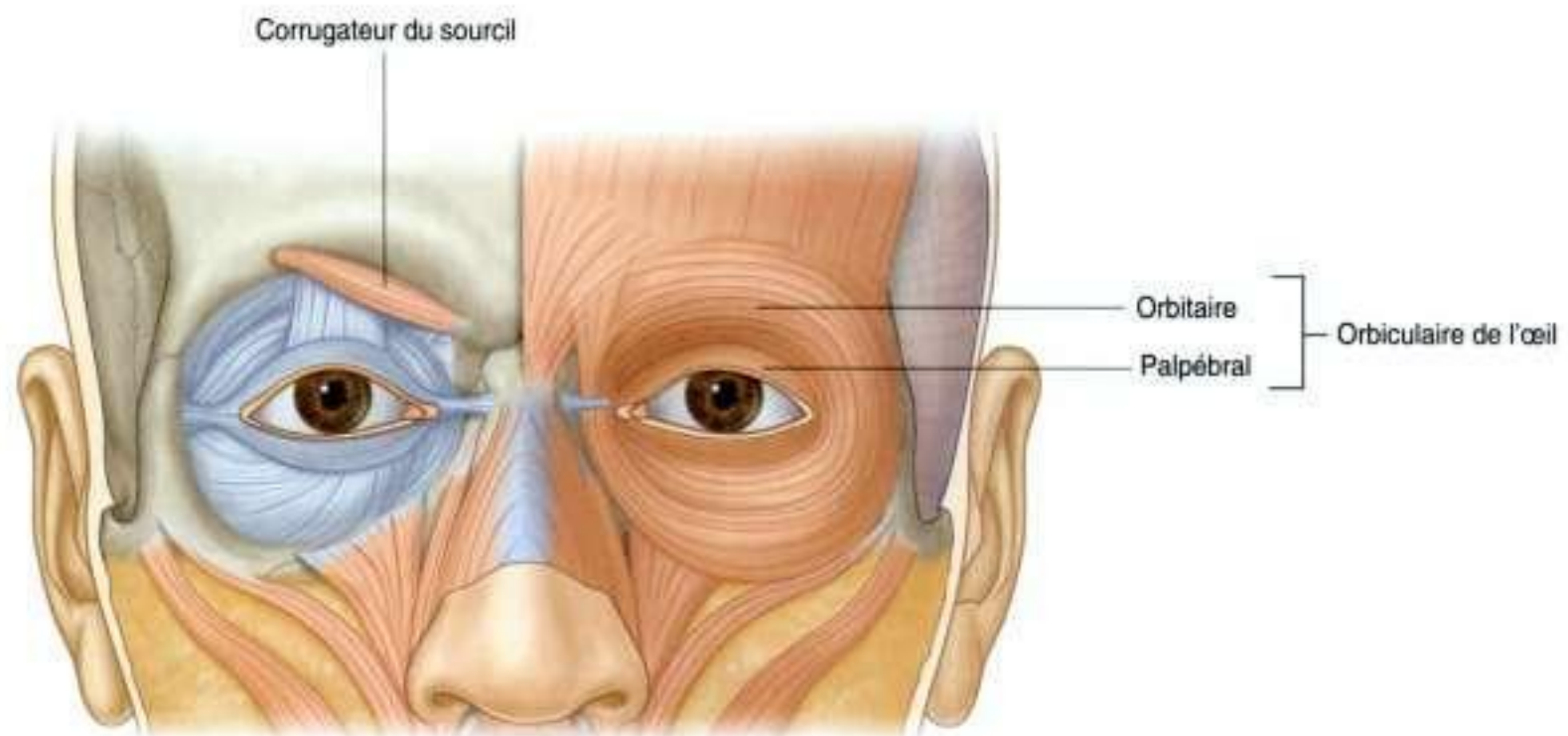


Figure 8.51. Groupe orbitaire des muscles de la face.

Muscle corrugateur du sourcil

Le second muscle du groupe orbitaire est le muscle **corrugateur du sourcil** (figure 8.51) plus petit, en profondeur par rapport aux sourcils et au muscle orbiculaire de l'œil, et qui est actif dans le froncement. Il naît de l'extrémité médiale de l'arcade sourcilière, passe au-dessus et latéralement pour se terminer dans la peau de la moitié médiale du sourcil. Il tire les sourcils vers la ligne médiane, formant les replis verticaux au-dessus du nez.

Groupe nasal

Trois muscles composent le groupe nasal : le nasal, le procérus et l'abaisseur du septum nasal (figure 8.52).

Nasal

Le plus grand et le mieux développé des muscles du groupe nasal est le muscle **nasal**, qui est actif lorsque les narines sont évasées (figure 8.52). Il est formé par une partie transverse (le muscle latéral du nez) et une partie alaire (le muscle dilatateur des narines) :

- la **partie transverse** du muscle nasal comprime les narines – elle naît du maxillaire et ses fibres se dirigent en haut et en dedans pour s'insérer le long de fibres du muscle homologue opposé par une aponévrose sur le dos du nez ;

- la **partie alaire** du muscle nasal tire les cartilages alaires en bas et latéralement et, ainsi, ouvre les narines – elle naît du maxillaire, en dessous et en dedans de la partie transversale, et s'insère sur le cartilage alaire.

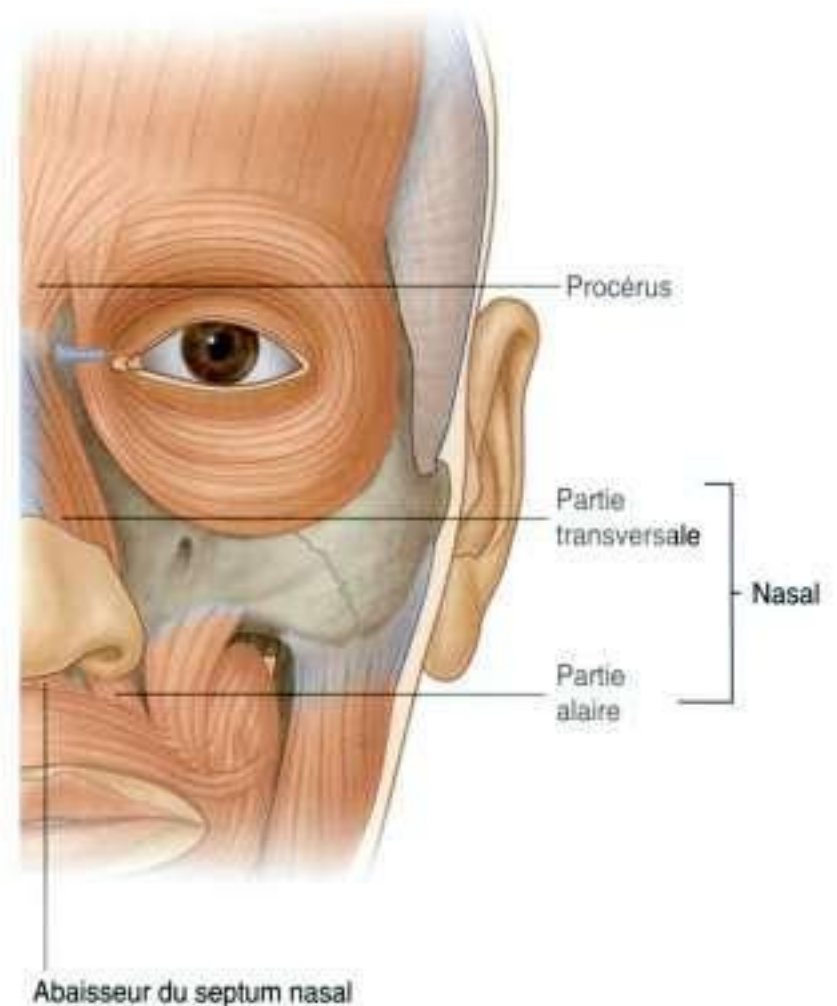


Figure 8.52. Groupe nasal des muscles de la face.

Procérus

Le muscle **procérus** est un petit muscle superficiel par rapport à l'os nasal et est actif lorsque le sujet fronce les sourcils (figure 8.52). Il s'insère sur l'os nasal et sur la partie supérieure du cartilage nasal latéral, et se termine à la peau de la partie inférieure du front située entre les sourcils. Il peut être en continuité avec le chef frontal du muscle occipitofrontal du scalp.

Le procérus tire le relief du bord médial des sourcils vers le bas pour provoquer le plissement transverse autour de la base du nez.

Abaisseur du septum nasal

Le dernier muscle du groupe nasal est l'**abaisseur du septum nasal**, autre muscle qui participe à l'écartement des narines (figure 8.52). Ses fibres proviennent du maxillaire au-dessus de l'incisive centrale et se terminent sur la partie inférieure du septum nasal.

L'abaisseur du septum nasal tire le nez vers le bas, et contribue ainsi, avec la partie alaire du nasal, à l'ouverture des narines.

Groupe oral

Les muscles du groupe oral sont moteurs des lèvres et de la joue. Ils incluent les muscles orbiculaire de la bouche et buccinateur, et des groupes inférieur et supérieur (figure 8.50)

Orbiculaire de la bouche

L'**orbiculaire de la bouche** est un muscle complexe formé de fibres qui entourent complètement la bouche (figure 8.53). Sa fonction est mise en évidence lorsque l'on pince les lèvres au cours de la moue. Certaines de ses fibres naissent près de la ligne médiane du maxillaire en haut ou de la mandibule en bas, alors que les autres fibres proviennent du buccinateur, dans la joue, et de plusieurs autres muscles moteurs des lèvres. Il se termine dans l'épaisseur de la peau et de la membrane muqueuse des lèvres, et dans sa propre épaisseur.

La contraction de l'orbiculaire de la bouche rétrécit la fente orale et pince les lèvres.

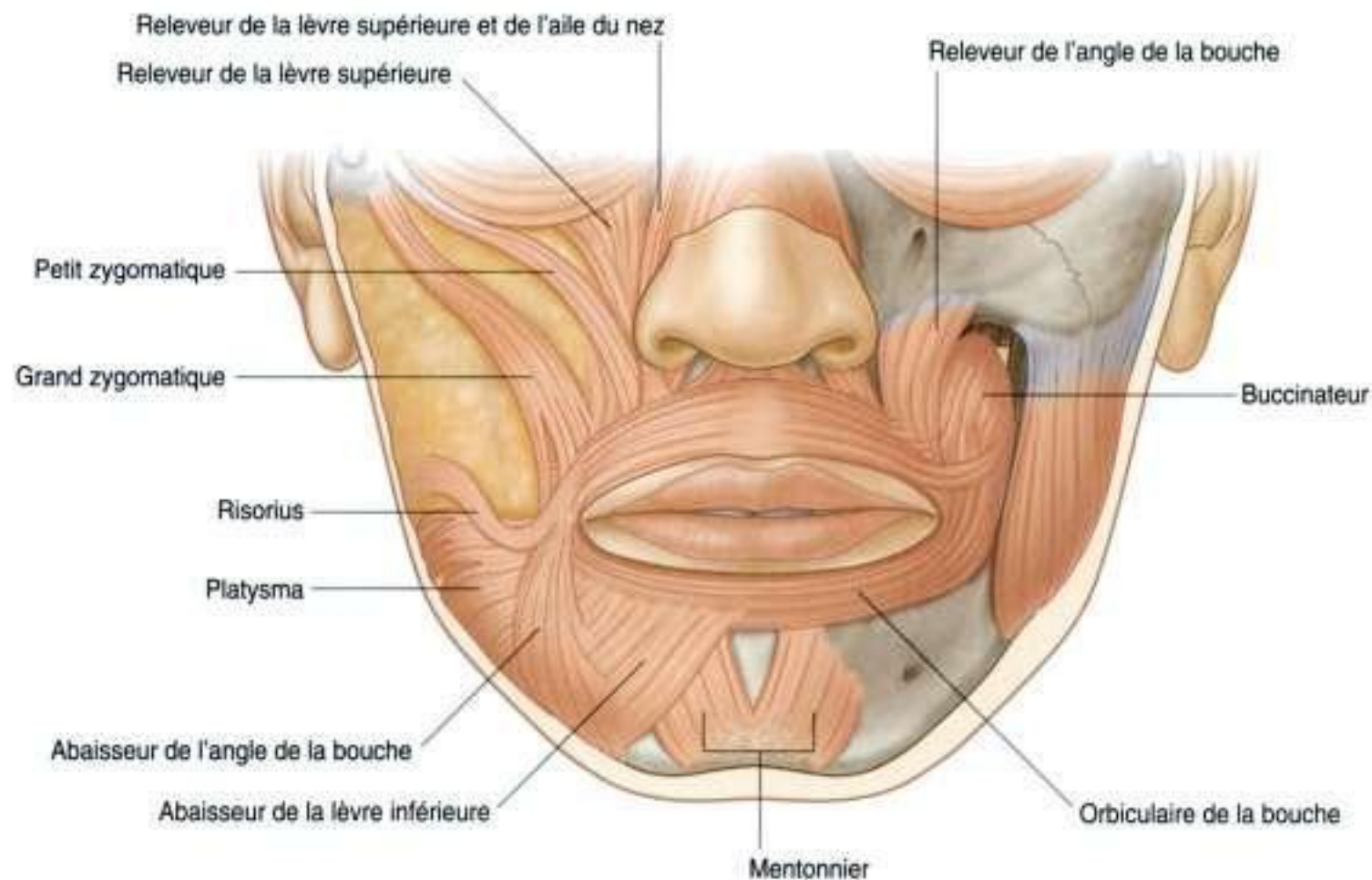


Figure 8.53. Groupe oral des muscles de la face.

Buccinateur

Le buccinateur forme le constituant musculaire de la joue et est sollicité à chaque fois que l'air qui distend les joues est expiré avec force (figures 8.53 et 8.54). Il est situé dans l'espace entre la mandibule et le maxillaire, à la face profonde des autres muscles de la face dans cette zone.

Le buccinateur provient de la partie postérieure du maxillaire et de la mandibule en regard des molaires, et du **raphé ptérygomandibulaire**, qui est une bande tendineuse tendue entre l'hamulus ptérygoïdien en haut et la mandibule en bas, et constitue un point d'attache des muscles buccinateur et constricteur supérieur du pharynx.

Les fibres du buccinateur cheminent de part et d'autre du coin de la bouche pour se terminer dans les lèvres, en se mélangeant en un faisceau commun avec les fibres de l'orbiculaire de la bouche. Les fibres centrales du buccinateur s'entrecroisent, de sorte que les fibres inférieures gagnent la lèvre supérieure et les fibres supérieures pénètrent dans la lèvre inférieure (figure 8.54). Les fibres les plus hautes et les plus basses ne se croisent pas et gagnent directement la lèvre correspondante, supérieure ou inférieure.

La contraction du buccinateur appuie la joue contre les dents. Cela maintient la joue tendue et contribue à la mastication, en évitant que les aliments ne s'accumulent entre les dents et la joue. Ce muscle participe également à l'expulsion de l'air contenu entre les joues.

Groupe inférieur des muscles oraux

Les muscles du groupe inférieur sont les muscles abaisseur de l'angle de la bouche, abaisseur de la lèvre inférieure et mentonnier (figure 8.53).

- Le muscle **abaisseur de l'angle de la bouche** est actif au cours du mouvement de froncement et de la moue. Il naît le long de la face latérale de la mandibule sous la canine, les prémolaires et la première molaire, et va se terminer dans l'épaisseur de la peau et de la partie supérieure de l'orbiculaire de la bouche auprès du coin de la bouche. Il abaisse l'angle de la bouche.
- Le muscle **abaisseur de la lèvre inférieure** provient de la partie antérieure de la mandibule, à la face profonde du muscle abaisseur de l'angle de la bouche. Ses fibres se dirigent en haut et en dedans ; cer-

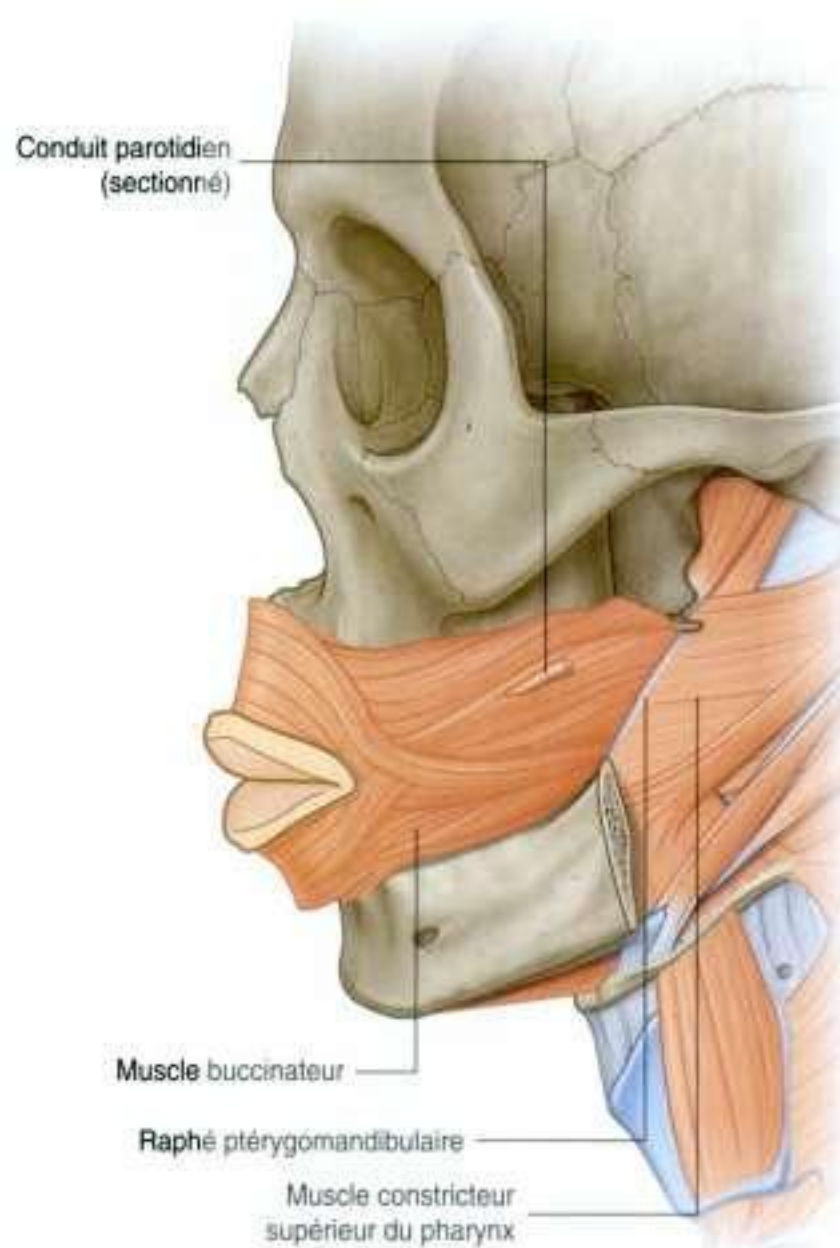


Figure 8.54. Muscle buccinateur.

taines se mêlent aux fibres du muscle homologue controlatéral et aux fibres de l'orbiculaire de la bouche, avant de se terminer dans la lèvre inférieure. Il abaisse la lèvre inférieure et la tire en dehors.

- Le muscle **mentonnier** intervient dans la configuration de la lèvre pour boire dans une tasse, dans l'éversion de la lèvre inférieure, et représente le muscle le plus profond du groupe inférieur, naissant de la mandibule juste sous les incisives pour se terminer dans l'épaisseur de la peau du menton. Il attire et pousse la lèvre inférieure en avant en plissant la peau du menton.

Groupe supérieur des muscles oraux

Les muscles du groupe supérieur des muscles oraux sont le risorius, le grand zygomatique, le petit zygomatique, le releveur de la lèvre supérieure, le

releveur de la lèvre supérieure et de l'aile du nez, et le releveur de l'angle de la bouche (figure 8.50).

- Le muscle **risorius** participe à la réalisation du sourire (figure 8.50). C'est un petit muscle superficiel qui s'étend latéralement depuis le coin de la bouche en direction partiellement supérieure. La contraction de ses fibres attire le coin de la bouche en dehors et en haut.
- Les muscles **grand** et **petit zygomatiques** contribuent à la réalisation du sourire. Le grand zygomatique est un muscle superficiel qui naît sous l'orbiculaire de l'œil, le long de la partie postérieure de la surface latérale de l'os zygomatique, se dirige en bas et en avant en se mélangeant avec l'orbiculaire de la bouche, et se termine dans l'épaisseur de la peau au coin de la bouche. Le petit zygomatique naît de l'os zygomatique en avant de l'origine du grand zygomatique, chemine parallèlement au grand zygomatique et se termine dans la lèvre supérieure en dedans du coin de la bouche. Les deux zygomatiques tirent le coin de la bouche et le déplacent latéralement.
- Le muscle **releveur de la lèvre supérieure** creuse le sillon entre le nez et le coin de la bouche au cours de la moue. Il naît du maxillaire juste au-dessus du foramen infraorbitaire. Ses fibres se dirigent en bas et en dedans pour se mélanger avec l'orbiculaire de la bouche, et il se termine dans l'épaisseur de la peau de la lèvre supérieure.
- Le muscle **releveur de la lèvre supérieure et de l'aile du nez** se situe en dedans du releveur de la lèvre supérieure, naît du maxillaire à proximité du nez, et se termine à la fois sur le cartilage de l'aile du nez et dans l'épaisseur de la peau de la lèvre supérieure. Il peut contribuer à dilater les narines.
- Le muscle **releveur de l'angle de la bouche** est placé plus profondément et recouvert par les deux autres releveurs et par les muscles zygomatiques. Il naît du maxillaire, juste sous le foramen infraorbitaire, et se termine dans l'épaisseur de la peau du coin de la bouche. Il est élévateur du coin de la bouche et peut aider à creuser le sillon entre le nez et le coin de la bouche au cours de la moue.

Autres muscles ou groupes de muscles

Plusieurs autres muscles ou groupes de muscles ne sont pas dans la région définie comme la face, mais

dérivent du second arc branchial, sont innervés par le nerf facial (VII), et sont considérés comme des muscles de l'expression faciale. Ce sont les muscles platysma, auriculaire et occipitofrontal (figure 8.50.)

Muscle platysma

Le muscle **platysma** est un grand et fin feuillet musculaire dans le fascia superficiel du cou. Il naît près de la clavicule dans la partie supérieure du thorax et monte dans le cou vers la mandibule. À ce niveau, les fibres les plus médiales s'insèrent sur la mandibule, et les fibres latérales s'unissent avec les muscles qui entourent la bouche.

Le platysma tend la peau.

Muscles auriculaires

Trois de ces « autres muscles de la mimique » sont associés à l'auricule – les muscles **auriculaires antérieur, supérieur et postérieur** (figure 8.55) :

- le muscle antérieur est antérolatéral et tire l'auricule en haut et en avant ;
- le muscle supérieur est supérieur et élève l'auricule ;

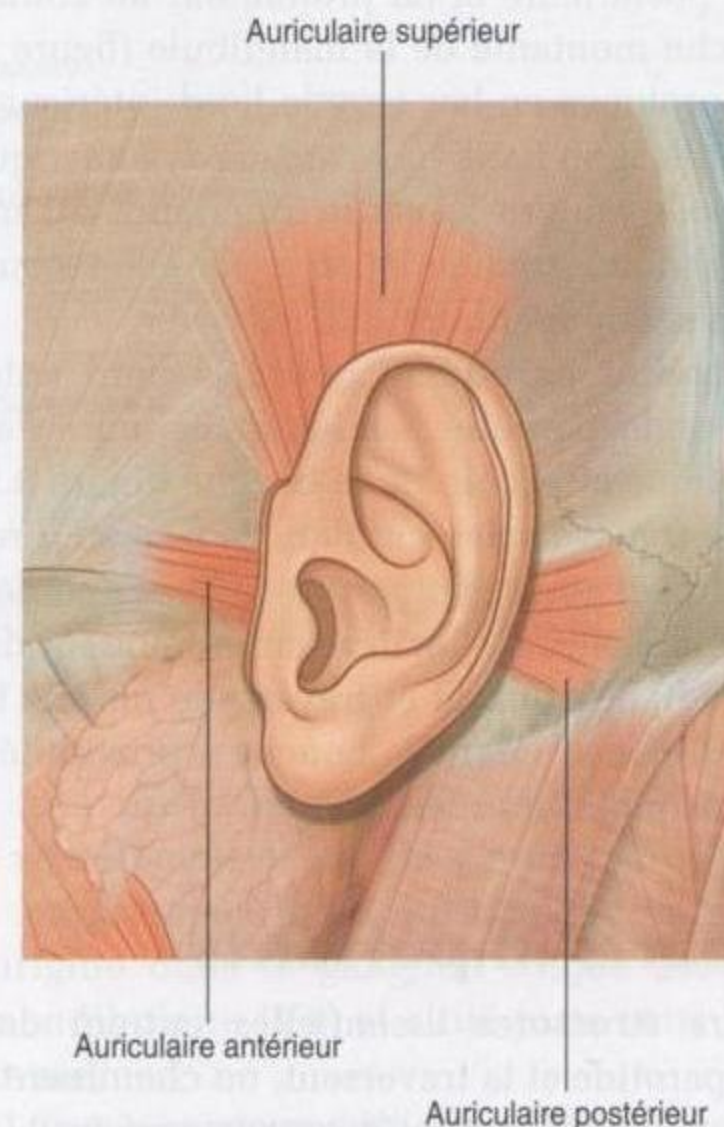


Figure 8.55. Muscles auriculaires.

- le muscle postérieur est postérieur et tire l'auricule en arrière et en haut.

Ces muscles ne sont pas soumis habituellement à la contraction volontaire.

Muscle occipitofrontal

Le muscle **occipitofrontal** est le dernier muscle de cette catégorie des « autres muscles de la mimique » et est associé au scalp (figure 8.50). Il est formé par un chef frontal en avant et un chef occipital en arrière. Une lame aponévrotique réunit les deux :

- le chef frontal couvre le front et s'attache à la peau des sourcils ;
- le chef occipital provient de la partie postérieure du crâne, et est plus petit que le chef frontal.

Les muscles occipitofrontaux mobilisent le scalp et plissent le front.

Glande parotide

La glande parotide est la plus volumineuse des trois glandes salivaires principales de la tête, et elle est traversée par de nombreuses structures. Elle est située en avant et en dessous de l'auricule, superficielle, postérieure et en profondeur au contact de la branche montante de la mandibule (figure 8.56). Elle se prolonge en bas vers le bord intérieur de la mandibule et en haut vers l'arcade zygomatique. En arrière, elle couvre la partie antérieure du muscle sternocléidomastoïdien, et en avant elle recouvre la moitié postérieure du muscle masséter.

Le **conduit parotidien** quitte le bord antérieur de la glande parotide à mi-hauteur entre l'arcade zygomatique et le coin de la bouche (figure 8.56). Il chemine transversalement dans la face en direction antérieure, et après avoir croisé le bord antérieur du muscle masséter, il s'incurve en profondeur dans le paquet adipeux buccal et traverse le muscle buccinateur. Il pénètre dans la bouche à proximité de la deuxième molaire supérieure.

Rapports importants

Plusieurs structures essentielles entrent dans la glande parotide et la traversent, ou cheminent à son contact en profondeur. Ce sont le nerf facial (VII), l'artère carotide externe et ses branches, et la veine rétromandibulaire et ses afférences (figure 8.56).

Nerf facial

Le nerf facial (VII) sort du crâne par le foramen stylomastoïdien et chemine dans l'épaisseur de la glande parotide, où il se divise habituellement en troncs supérieur et inférieur. Ceux-ci traversent le parenchyme glandulaire dans l'épaisseur duquel ils peuvent donner naissance à des rameaux et à des anastomoses nerveuses.

Cinq groupes terminaux de rameaux du nerf facial (VII) – les **rameaux temporal, zygomatique, buccal, marginal mandibulaire**, et **cervicaux** – sortent des bords supérieur, antérieur et inférieur de la glande parotide (figure 8.56).

Les rapports étroits entre le nerf facial (VII) et la glande parotide expliquent que la résection de la glande parotide impose une difficile dissection de tous les rameaux du nerf facial qui doivent être préservés.

L'artère carotide externe et ses branches

L'artère carotide externe entre dans la glande parotide et chemine en profondeur au contact de son bord inférieur (figure 8.56). En poursuivant une direction supérieure, elle donne l'**artère auriculaire postérieure** avant de se diviser en deux branches terminales (l'**artère maxillaire** et l'**artère temporale superficielle**), près du bord inférieur de l'auricule :

- l'artère maxillaire chemine horizontalement en profondeur au contact de la mandibule ;
- l'artère temporale superficielle continue en direction crâniale et émerge du bord supérieur de la glande après avoir donné naissance à l'**artère faciale transverse**.

La veine rétromandibulaire et ses afférences

La veine rétromandibulaire est formée dans l'épaisseur du parenchyme de la glande parotide par la réunion de la **veine temporale superficielle** et des **veines maxillaires** (figure 8.56), et chemine en direction caudale dans le parenchyme de la glande parotide. Elle se divise habituellement en branches antérieure et postérieure juste sous le niveau de la glande.

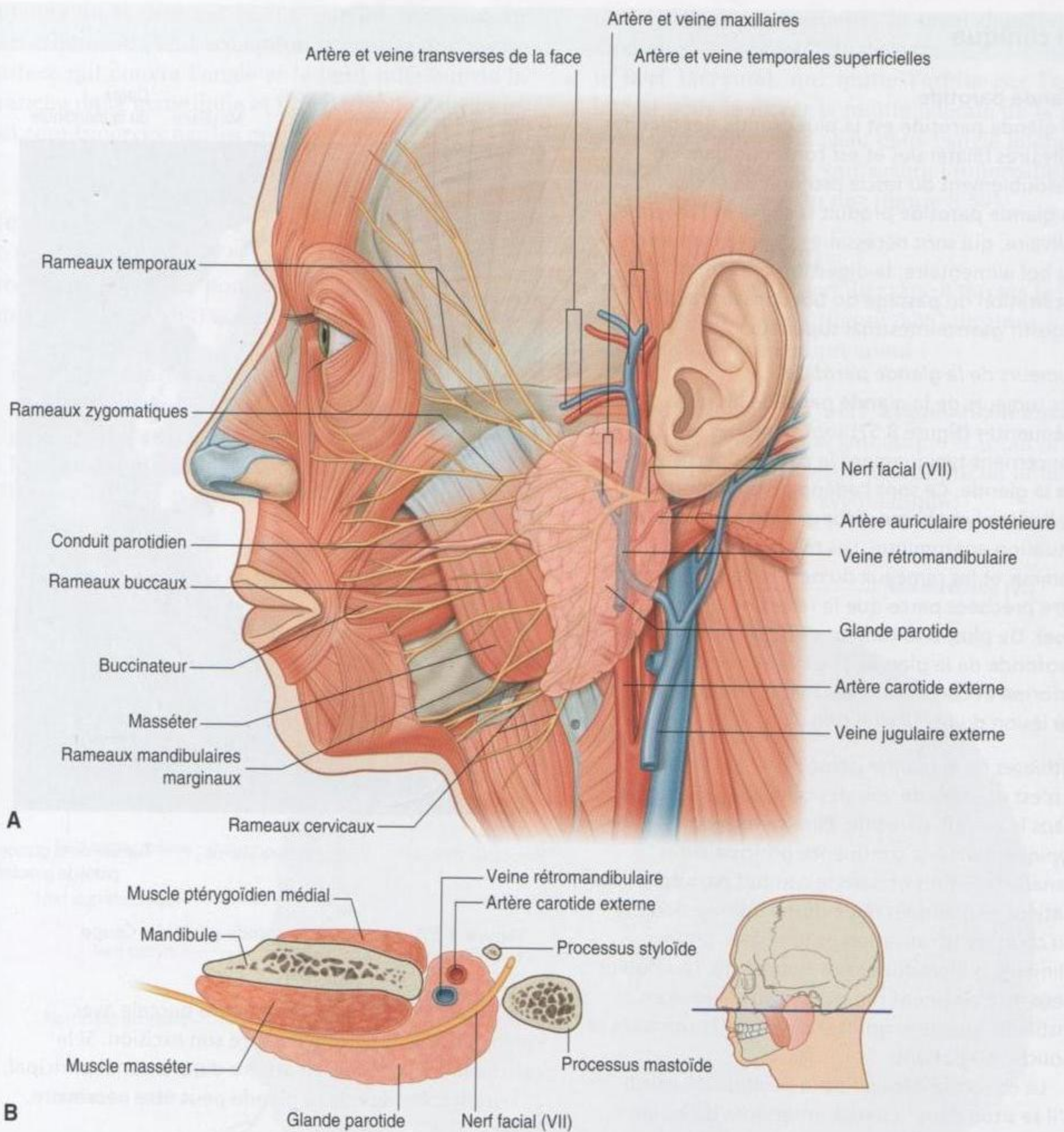


Figure 8.56. Glande parotide. **A.** Vue latérale. **B.** Section transversale.

Vascularisation artérielle

La glande parotide reçoit sa vascularisation des nombreuses branches qui la traversent.

Innervation

L'innervation sensitive de la glande parotide est assurée par le **nerf auriculotemporal**, qui est un rameau du nerf mandibulaire (V3). Cette division du nerf trijumeau sort du crâne par le foramen ovale.

Le nerf auriculotemporal contient aussi les fibres sécrétomotrices de la glande parotide. Ces fibres parasymphatiques postganglionnaires ont leur origine dans le ganglion otique associé au nerf mandibulaire (V3) et situé juste sous le foramen ovale.

Les fibres parasymphatiques préganglionnaires destinées au ganglion otique proviennent du nerf glossopharyngien (IX).

En clinique

Glande parotide

La glande parotide est la plus grande des glandes salivaires bilatérales et est contenue dans un dédoublement du fascia profond de la face. La glande parotide produit la salive et l'amylase salivaire, qui sont nécessaires pour la formation du bol alimentaire, la digestion orale et la facilitation du passage du bol dans le tractus digestif gastro-intestinal supérieur.

Tumeurs de la glande parotide

Les tumeurs de la glande parotide les plus fréquentes (figure 8.57) sont bénignes et concernent typiquement la partie superficielle de la glande. Ce sont l'adénome pléiomorphe et l'adénolymphome. Leur gravité est liée à leur situation anatomique. Les relations entre la tumeur et les rameaux du nerf facial (VII) doivent être précisées parce que la résection peut les léser. De plus, si la tumeur s'étend dans la partie profonde de la glande, le patient devra être informé et consentant vis-à-vis du risque potentiel de lésion du nerf facial (VII).

Lithiases de la glande parotide

Il n'est pas rare de voir des calculs se développer dans la glande parotide. Elles se forment typiquement à la confluence principale des canaux salivaires et dans le conduit parotidien. Le patient se plaint en règle d'une intense douleur au cours de la salivation et tend à éviter les aliments qui produisent ce symptôme. La douleur peut être aisément reproduite en clinique en instillant quelques gouttes de jus de citron dans la bouche du patient.

La chirurgie dépend de la position du calcul. S'il se situe dans la partie antérieure du canal,

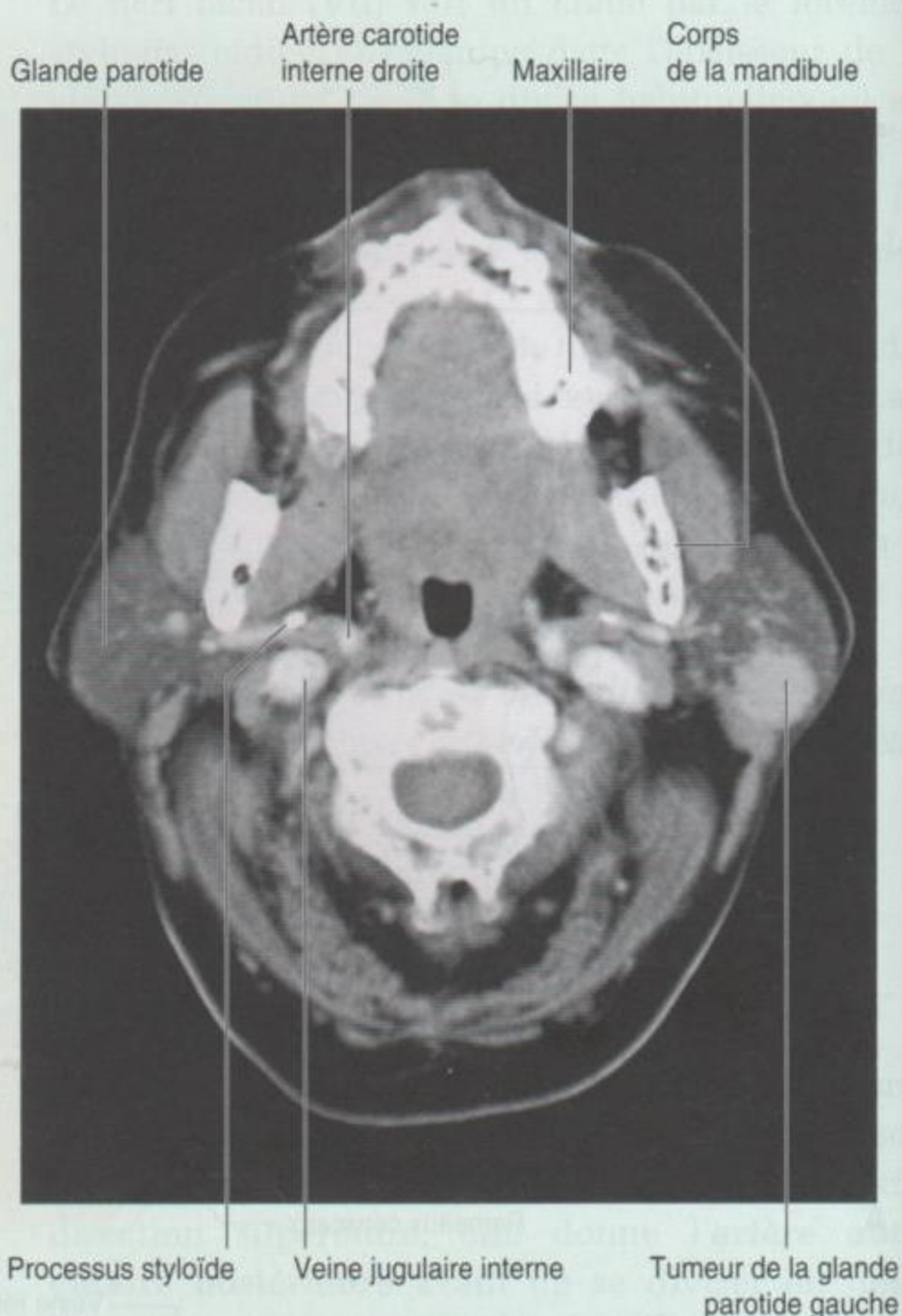

Figure 8.57. Tumeur de la glande parotide. Coupe tomodensitométrique axiale.

une simple incision de la muqueuse buccale avec sphinctérotomie peut permettre son excision. Si le calcul est enclavé plus en arrière dans le canal principal, l'excision complète de la glande peut être nécessaire.

Innervation

Au cours du développement, un nerf crânien est associé à chaque arc branchial. Du fait de la constitution de la face à partir des premier et deuxième arcs branchiaux, l'innervation des structures voisines de la face s'organise ainsi :

- le nerf trijumeau (V) innerve les structures faciales qui dérivent du premier arc branchial;
- le nerf facial (VII) innerve les structures faciales qui proviennent du deuxième arc branchial.

Innervation sensitive

La face dérivant, au cours de l'organogenèse, de plusieurs structures issues du premier arc branchial, l'innervation cutanée de la face est assurée par plusieurs rameaux du nerf trijumeau (V).

Le nerf trijumeau (V) se divise en trois rameaux – les nerfs ophtalmique (V1), maxillaire (V2) et mandibulaire (V3) – avant de quitter la fosse crânienne moyenne (figure 8.58). Chacun des trois nerfs sort de la cavité crânienne pour innover une partie de la face, ce qui fait que l'essentiel de la sensibilité

cutanée de la face est assuré par les rameaux du nerf trijumeau (V). L'exception concerne une petite surface qui couvre l'angle et le bord inférieur de la branche de la mandibule et une partie de l'auricule, qui sont innervés par les nerfs cervicaux.

Nerf ophtalmique (V1)

Le nerf ophtalmique (V1) sort du crâne par la fissure orbitaire supérieure pour entrer dans l'orbite. Ses rameaux (figure 8.58) qui innervent la face sont :

- le **nerf supraorbitaire** et le **nerf supratrochléaire**, qui quittent l'orbite en haut et innervent la paupière supérieure, le front et le scalp ;
- le **nerf infratrochléaire**, qui sort de l'orbite par l'angle médial pour innerver la moitié médiale

de la paupière supérieure, la peau dans l'angle médial, et la face latérale du nez ;

- le **nerf lacrymal**, qui quitte l'orbite par l'angle latéral pour innerver la moitié latérale de la paupière supérieure et la peau dans l'angle latéral ;
- le **nerf nasal externe**, qui assure l'innervation de la partie antérieure du nez (figure 8.59).

Nerf maxillaire (V2)

Le nerf maxillaire (V2) sort du crâne à travers le foramen rond. Ses rameaux (figure 8.58) destinés à l'innervation de la face comprennent :

- un petit rameau, le **nerf zygomatocotemporal**, qui sort à travers l'os zygomatique et innerve une petite surface de la partie antérieure de la tempe au-dessus de l'arcade zygomatique ;

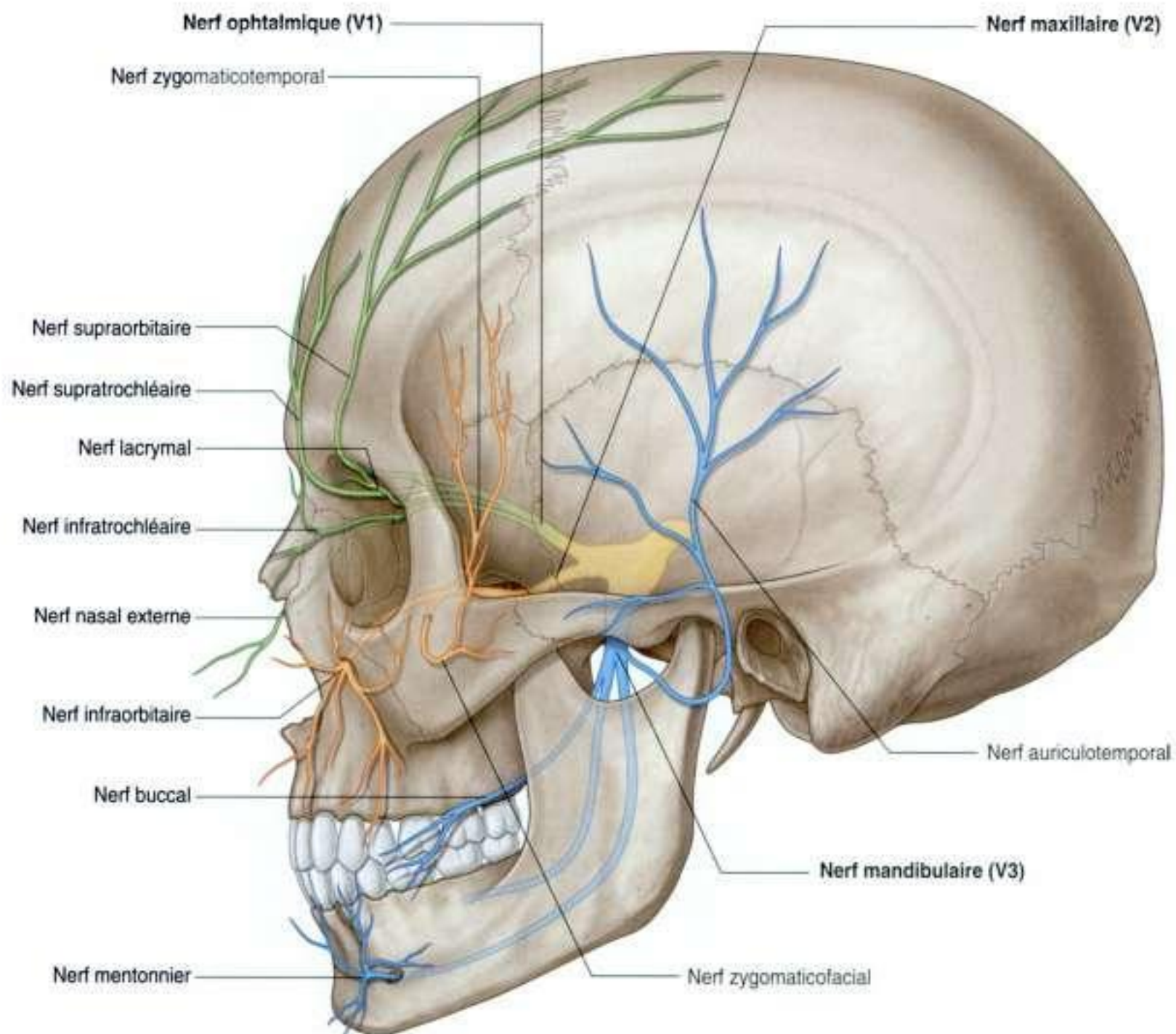


Figure 8.58. Nerf trijumeau (V) à la sortie du crâne.

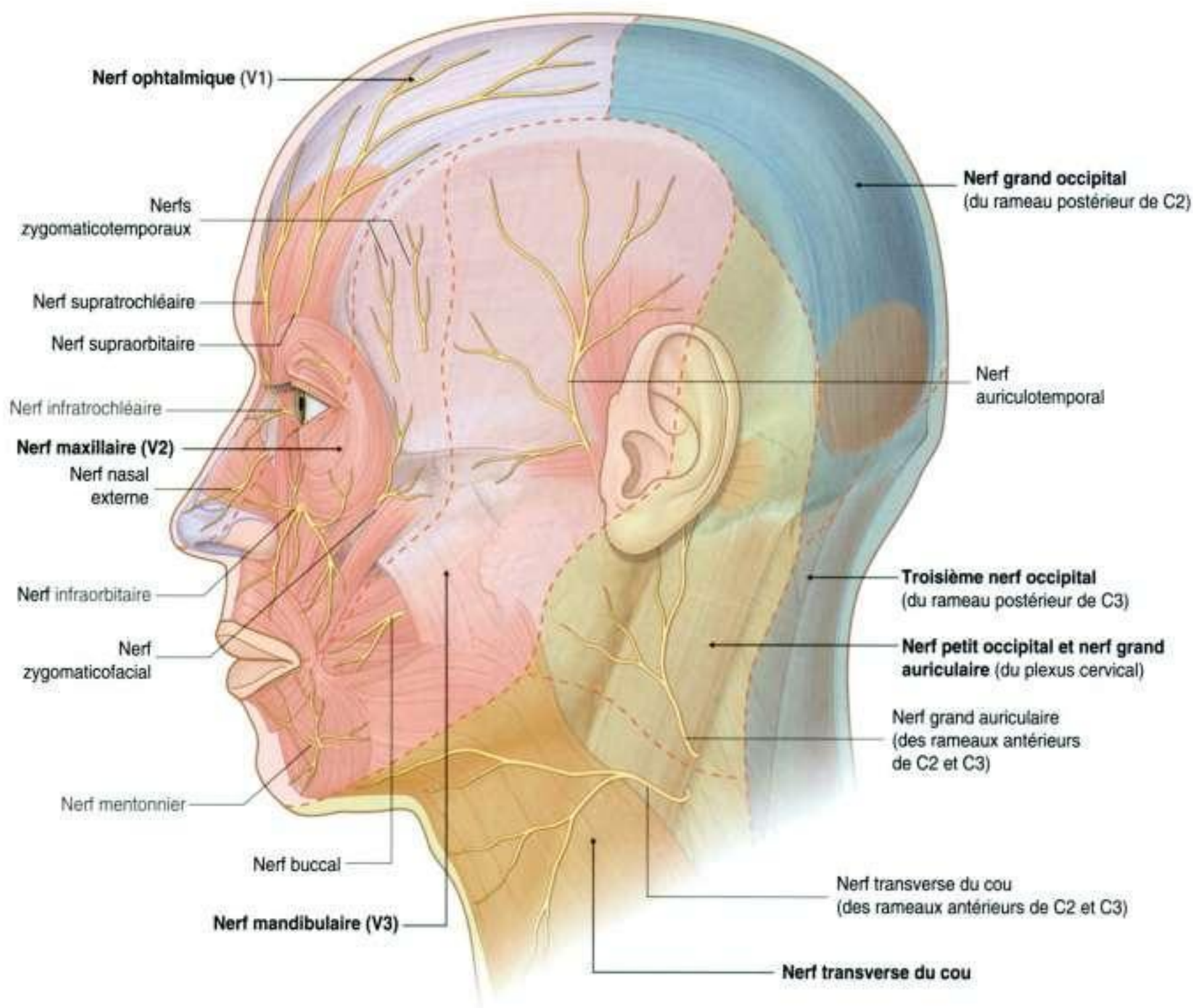


Figure 8.59. Distribution cutanée du nerf trijumeau (V).

- un autre petit rameau, le **nerf zygomatofacial**, qui sort à travers l'os zygomatique et innerve une petite surface de peau sur l'os zygomatique ;
- le **nerf infraorbitaire**, plus important, qui sort du maxillaire à travers le foramen infraorbitaire et se divise immédiatement en de multiples rameaux pour innerver la paupière inférieure, la joue, la face latérale du nez et la lèvre supérieure (figure 8.59).

Nerf mandibulaire (V3)

Le nerf mandibulaire (V3) sort du crâne à travers le foramen ovale. Ses rameaux (figure 8.58) destinés à l'innervation de la face comprennent :

- le nerf auriculotemporal, qui gagne la face juste en arrière de l'articulation temporomandibulaire, traverse la glande parotide, et monte juste en avant de l'auricule pour assurer l'innervation du méat acoustique externe, de la surface de la membrane tympanique (tympan), et d'une grande surface de la tempe ;
- le **nerf buccal**, qui se situe en surface du muscle buccinateur pour innerver la joue ;
- le **nerf mentonnier**, qui sort de la mandibule à travers le foramen mentonnier et se divise immédiatement en de multiples rameaux qui assurent l'innervation de la peau et de la muqueuse de la lèvre inférieure et de la peau du menton (figure 8.59).

Innervation motrice

Les muscles de la face, de même que ceux de l'oreille et du scalp, dérivent du deuxième arc branchial. Le nerf crânien associé à cet arc branchial est le nerf facial (VII); ainsi, les rameaux du nerf facial (VII) innervent tous ces muscles.

Le nerf facial (VII) sort de la fosse crânienne postérieure par le méat acoustique interne. Il chemine à travers l'os temporal, donne plusieurs rameaux, et émerge de la base du crâne par le foramen stylomastoïdien (figure 8.60). À ce niveau, il donne le **nerf**

auriculaire postérieur. Ce rameau se dirige en haut, derrière l'auricule, pour innerver le chef occipital du muscle occipitofrontal du scalp et le muscle auriculaire postérieur.

Le principal tronc du nerf facial (VII) donne aussi un autre rameau, qui innerve le ventre postérieur du muscle digastrique et le muscle stylohyoïdien. À ce niveau, le nerf facial (VII) pénètre dans la face profonde de la glande parotide (figure 8.60B).

Dans la glande parotide, le tronc principal du nerf facial (VII) se divise habituellement en un rameau

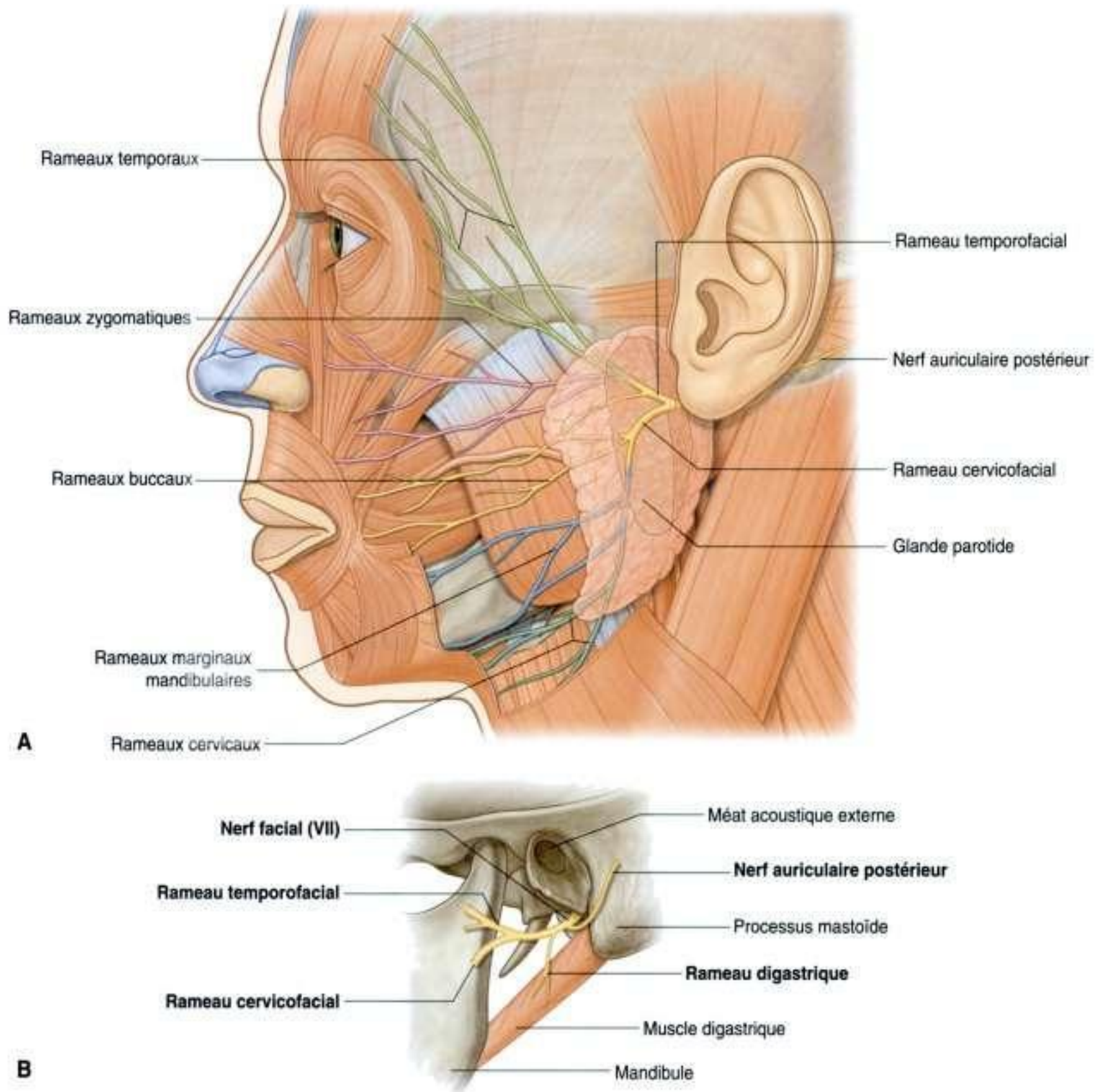


Figure 8.60. Nerf facial (VII) dans la face. **A.** Rameaux terminaux. **B.** Rameaux avant l'entrée dans la glande parotide.

supérieur (temporofacial) et un rameau inférieur (cervicofacial). Au cours de leur trajet dans la glande parotide, ces rameaux peuvent ensuite se diviser ou prendre part à la constitution d'un réseau anastomotique (le plexus parotidien).

Quel que soit le type d'interconnexion réalisé, cinq groupes de rameaux terminaux issus du nerf facial (VII) – rameaux temporaux, zygomatiques, buccaux, marginal mandibulaire, et cervical – émergent à la sortie de la glande parotide (figure 8.60A).

Bien qu'il existe des variations dans la distribution des cinq groupes de rameaux terminaux, la structure de base est la suivante :

- les rameaux temporaux sortent du bord supérieur de la glande parotide pour innover les muscles de la tempe, du front et de la surface supraorbitaire ;
- les rameaux zygomatiques sortent du bord antéro-supérieur de la glande parotide pour innover les muscles de la surface infraorbitaire, de la face latérale du nez et de la lèvre supérieure ;
- les rameaux buccaux sortent du bord antérieur de la glande parotide pour innover les muscles de la joue, la lèvre supérieure et le coin de la bouche ;
- les rameaux marginaux mandibulaires sortent du bord antéro-inférieur de la glande parotide et vont innover les muscles de la lèvre inférieure et du menton ;
- les rameaux cervicaux sortent du bord inférieur de la glande parotide et vont innover le platysma.

Vaisseaux

La vascularisation artérielle de la face est surtout assurée par les branches de l'artère carotide externe, auxquelles s'associe une branche de l'artère carotide interne.

De manière similaire, l'essentiel du retour veineux est dirigé vers la veine jugulaire interne, bien que d'importantes connexions de la face créent un retour veineux par un réseau intracrânien d'importance clinique et qui concerne le sinus caverneux.

Artères

Artère faciale

L'artère faciale est le principal vaisseau afférent de la face (figure 8.61). Elle naît de la face antérieure de l'artère carotide externe, chemine à travers les struc-

tures profondes du cou et apparaît au bord inférieur de la mandibule après être passée en arrière de la glande sublinguale. Son trajet s'incurve autour du bord inférieur de la mandibule, juste en avant du masséter, où ses battements peuvent être palpés, et l'artère entre à ce niveau dans la face. À partir de ce niveau, l'artère a un trajet tortueux dirigé en haut et en dedans. Elle passe le long de la face latérale du nez et se termine en **artère angulaire** au coin médial de l'œil.

Le long de ce trajet, l'artère faciale est à la face profonde du platysma, du risorius, et des grand et petit zygomatiques, superficielle par rapport aux muscles buccinateur et releveur de l'angle de la bouche, et peut passer à la surface du releveur de la paupière supérieure ou à travers.

Les branches de l'artère faciale comprennent les branches labiales, supérieures et inférieures, et la branche nasale latérale (figure 8.61).

Les branches, labiales naissent près du coin de la bouche :

- la **branche labiale inférieure** vascularise la lèvre inférieure ;
- la **branche labiale supérieure** vascularise la lèvre supérieure, et donne aussi une branche pour le septum nasal.

Près de la ligne médiane, les branches labiales supérieure et inférieure s'anastomosent avec leurs homologues du côté opposé de la face. Cela crée une importante connexion entre les artères de la face et les artères carotides externes des côtés opposés.

La **branche nasale latérale** est une petite branche qui provient de l'artère faciale au niveau de son passage le long de la face latérale du nez. Elle vascularise la surface latérale et la crête du nez.

Artère faciale transverse

Une autre afférence vasculaire de la face est constituée par l'artère faciale transverse (figure 8.61), qui est une branche de l'artère temporale superficielle (la plus petite des deux branches terminales de l'artère carotide externe).

L'artère faciale transverse provient de l'artère temporale superficielle dans l'épaisseur de la glande parotide, traverse la glande, puis croise la face en direction transversale. Cheminant sur la surface superficielle du muscle masséter, elle est placée entre l'arcade zygomatique et le conduit parotidien.

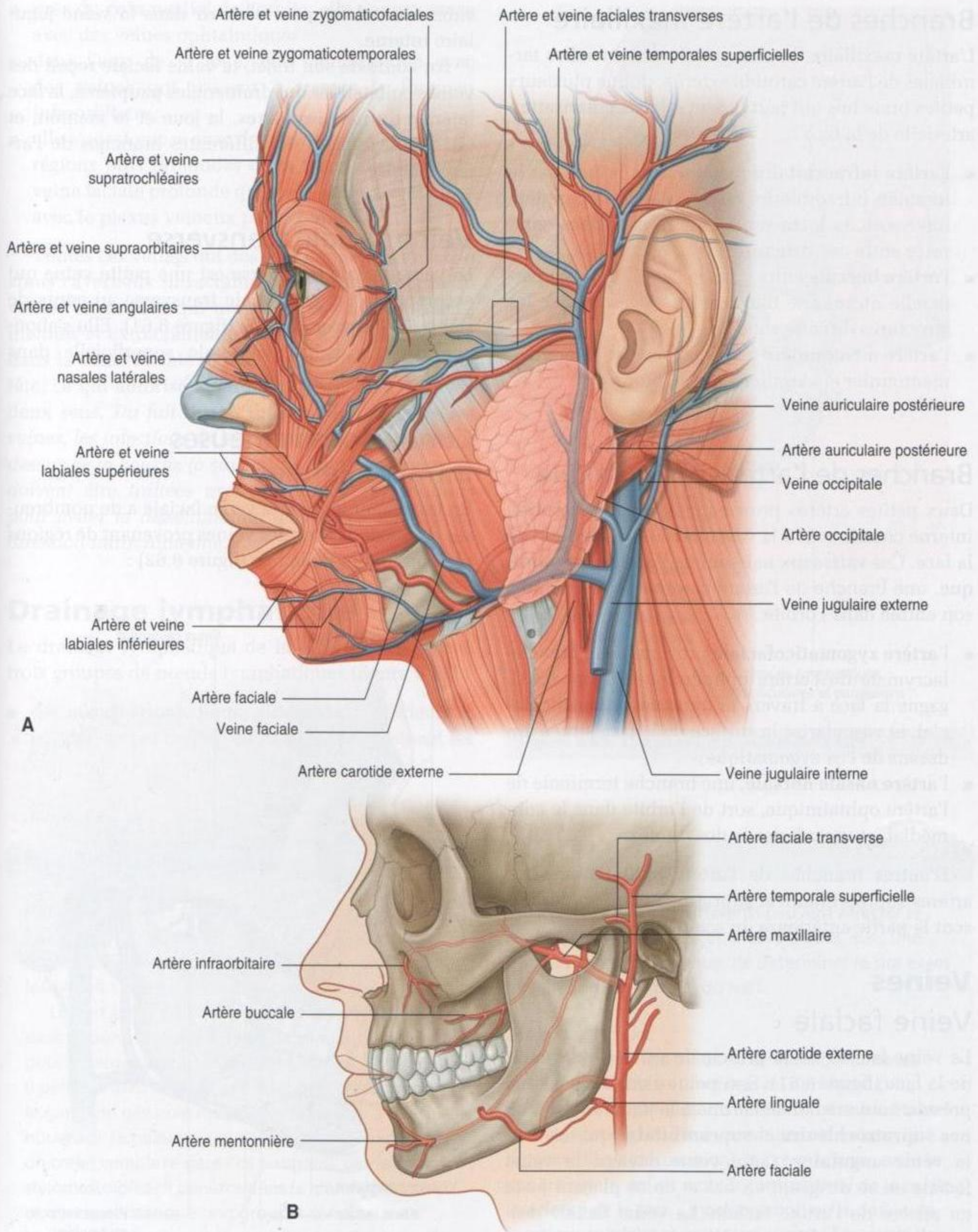


Figure 8.61. Vascularisation de la face. **A.** Vue latérale. **B.** Branches de l'artère maxillaire.

Branches de l'artère maxillaire

L'artère maxillaire, la plus grande des branches terminales de l'artère carotide externe, donne plusieurs petites branches qui participent à la vascularisation artérielle de la face :

- l'**artère infraorbitaire** pénètre dans la face par le foramen infraorbitaire et vascularise la paupière inférieure, la lèvre supérieure et la surface comprise entre ces structures ;
- l'**artère buccale** entre dans la face à la face superficielle du muscle buccinateur et vascularise les structures de cette zone ;
- l'**artère mentonnière** gagne la face par le foramen mentonnier et vascularise le menton.

Branches de l'artère ophtalmique

Deux petites artères provenant de l'artère carotide interne contribuent à la vascularisation artérielle de la face. Ces vaisseaux naissent de l'**artère ophtalmique**, une branche de l'artère carotide interne, après son entrée dans l'orbite :

- l'**artère zygomatofaciale** provient de la branche lacrymale de l'artère ophtalmique (figure 8.61), gagne la face à travers le foramen zygomatofacial, et vascularise la surface de la face située au-dessus de l'os zygomatique ;
- l'**artère nasale dorsale**, une branche terminale de l'artère ophtalmique, sort de l'orbite dans le coin médial, et vascularise le dos du nez.

D'autres branches de l'artère ophtalmique (les artères supraorbitaire et supratrochléaire) vascularisent la partie antérieure du scalp.

Veines

Veine faciale

La veine faciale est la principale veine de drainage de la face (figure 8.61). Son point d'origine est situé près du coin médial de l'orbite à la jonction des **veines supratrochléaire** et **supraorbitaire** qui forment la **veine angulaire**. Cette veine devient la veine faciale en se dirigeant en bas et en se plaçant juste en arrière de l'artère faciale. La veine faciale descend à travers la face avec l'artère faciale jusqu'à ce qu'elle atteigne le bord inférieur de la mandibule. À ce niveau, l'artère et la veine se séparent et la veine faciale passe en superficie par rapport à la glande

submandibulaire pour s'ouvrir dans la veine jugulaire interne.

Au cours de son trajet, la veine faciale reçoit des veines collatérales qui drainent les paupières, la face latérale du nez, les lèvres, la joue et le menton, et qui accompagnent les différentes branches de l'artère faciale.

Veine faciale transverse

La veine faciale transverse est une petite veine qui accompagne l'artère faciale transverse au cours de son trajet à travers la face (figure 8.61). Elle s'abouche dans la veine temporale superficielle dans l'épaisseur de la glande parotide.

Connexions veineuses intracrâniennes

En traversant la face, la veine faciale a de nombreuses connexions avec des veines provenant de régions plus profondes de la tête (figure 8.62) :

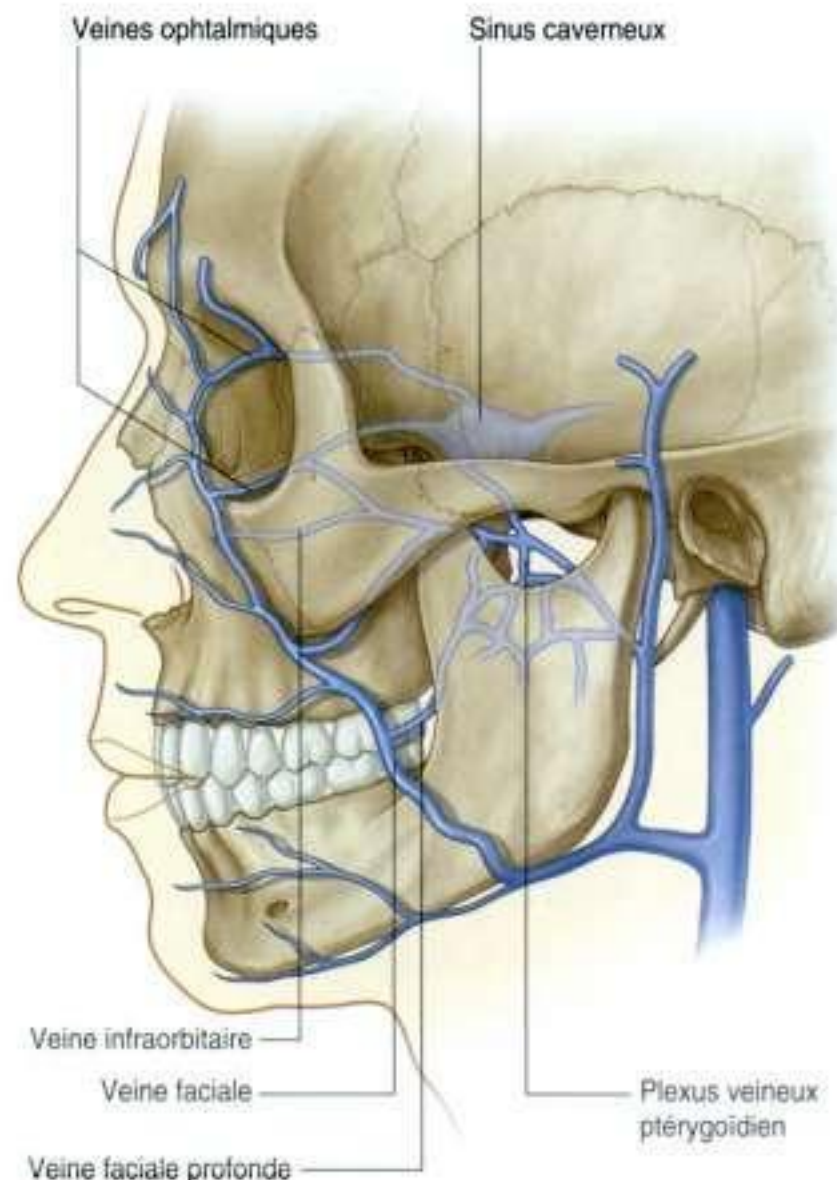


Figure 8.62. Connexions veineuses intracrâniennes.

- près du coin médial de l'orbite, elle s'anastomose avec des veines ophtalmiques ;
- dans l'aire de la joue, elle communique avec des veines qui passent à travers le foramen infraorbitaire ;
- elle s'anastomose avec des veines qui viennent de régions plus profondes de la face (c'est-à-dire la veine faciale profonde qui réalise une anastomose avec le plexus veineux ptérygoïdien).

Toutes ces veines ont des interconnexions avec le sinus caverneux intracrânien par l'intermédiaire de veines émissaires qui unissent les veines intracrâniennes et extracrâniennes. Il n'y a pas de valvules dans la veine faciale ni dans les autres veines de la tête, ce qui autorise la circulation du sang dans les deux sens. *Du fait de ces interconnexions entre les veines, les infections de la face, à point de départ au-dessus de la bouche (à savoir la « zone dangereuse »), doivent être traitées avec de grandes précautions pour éviter la dissémination d'éléments infectés en direction intracrânienne.*

Drainage lymphatique

Le drainage lymphatique de la face met en œuvre trois groupes de nœuds lymphatiques (figure 8.63) :

- des **nœuds lymphatiques submentaux** inférieurs et postérieurs par rapport au menton, qui drainent les

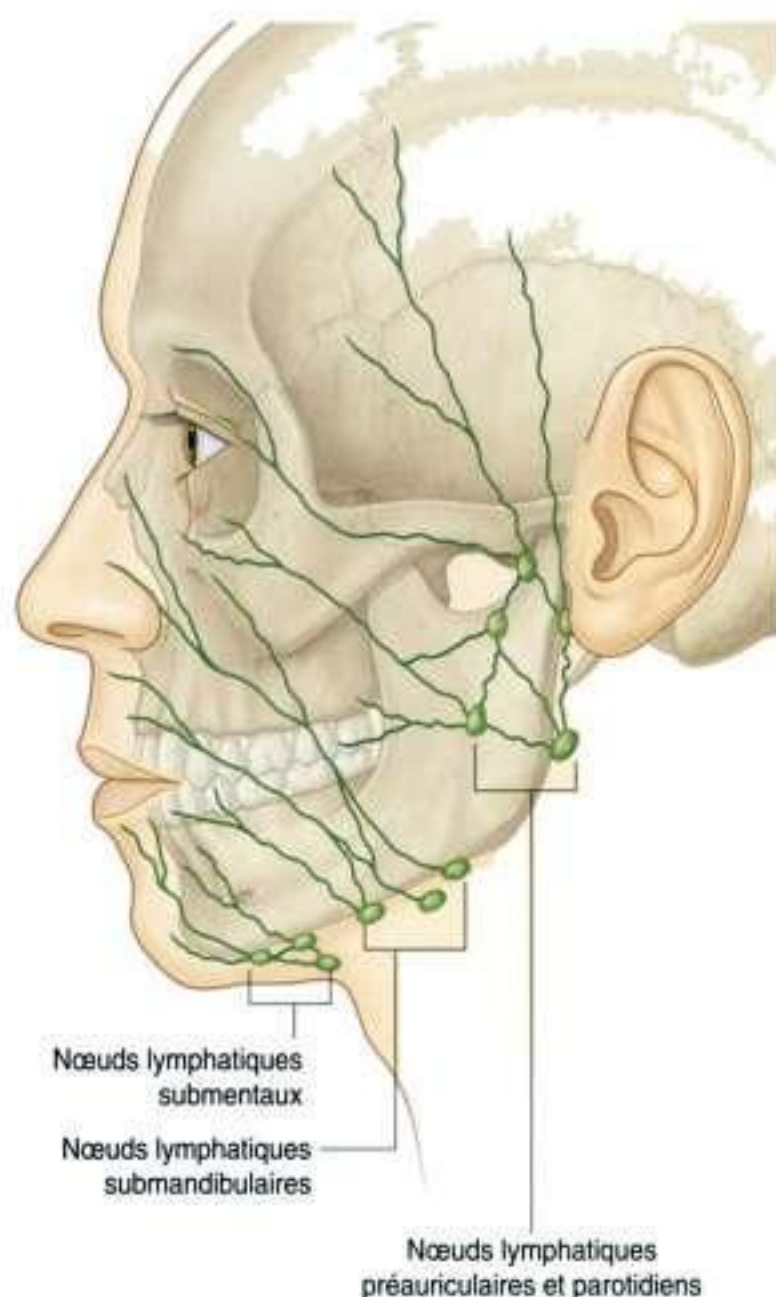


Figure 8.63. Drainage lymphatique de la face.

En clinique

Paralysie du nerf facial (VII)

La complexité du nerf facial (VII) est démontrée par les différents processus pathologiques et sites lésionnels sur lesquels ces processus peuvent survenir.

Le nerf facial (VII) est formé par les noyaux situés dans le tronc cérébral à partir desquels il chemine pour émerger à la jonction entre le pont et la moelle. Il pénètre dans le méat acoustique interne, gagne le ganglion géniculé (qui donne naissance à de nouveaux rameaux), et quitte la base du crâne après un trajet complexe dans l'os temporal, par le foramen stylomastoïdien. Il pénètre dans la glande parotide et donne naissance à cinq groupes terminaux de rameaux qui innervent les muscles de la face. Il a de nombreux rameaux supplémentaires qui innervent des muscles plus profonds ou plus postérieurs. Des

lésions à des niveaux différents peuvent affecter le nerf au cours de son trajet. Il est possible, avec une bonne expérience clinique, de déterminer le site exact de la lésion sur le trajet du nerf.

Lésions centrales

Une lésion primitive du tronc cérébral perturbe les fonctions sensibles et motrices du nerf facial (VII), et concerne ses composants spéciaux. La lésion étant située avant que les fibres nerveuses ne croisent la ligne médiane (décussation), le premier signe pour le patient est un déficit moteur controlatéral de la partie inférieure de la face. La préservation ou le déficit de fonctions spéciales sont déterminés par l'étendue de la lésion.

(Suite)

En clinique (Suite)

Lésions au niveau et autour du ganglion géniculé
Typiquement, les lésions au niveau de, et autour du, ganglion géniculé sont accompagnées par un déficit de la fonction motrice de tous les muscles du côté homolatéral de la face. Le goût au niveau des deux tiers antérieurs de la langue, la sécrétion lacrymale et la sécrétion salivaire peuvent être aussi affectés du fait de la position proximale de la lésion par rapport aux rameaux du nerf, le nerf grand pétreux et la corde du tympan.

Lésions au niveau du foramen stylomastoïdien
Les lésions au niveau et autour du foramen stylomastoïdien représentent les anomalies les plus

communément observées au niveau du nerf facial (VII) et résultent habituellement d'une inflammation virale du nerf dans le canal osseux avant sa sortie à travers le foramen stylomastoïdien. Typiquement, le patient présente un déficit de la fonction motrice sur toute l'hémiface homolatérale. Cette perturbation motrice ne produit pas seulement une modification de l'aspect extérieur, mais complique également la possibilité de mastication des aliments. La fonction lacrymale et le goût peuvent ne pas être affectés si la lésion reste distale par rapport aux rameaux qui naissent en profondeur dans l'os temporal, le nerf grand pétreux et la corde du tympan.

En clinique

Névrалgie trigéminalе

La névralgie trigéminalе (tics douloureux) est une pathologie complexe sensitive de la racine sensitive du nerf trijumeau. Typiquement, la douleur est dans la région d'innervation des nerfs mandibulaire (V3) et maxillaire (V2), se manifeste par une survenue soudaine, et peut être déclenchée par le contact de la région sensitive de la peau.

L'étiologie de la névralgie trigéminalе est inconnue, bien que des modifications des vaisseaux sanguins cheminant au contact des fibres sensibles des nerfs maxillaire (V2) et mandibulaire (V3) puissent être incriminées.

Si les symptômes persistent sans efficacité du traitement médical, l'exploration chirurgicale du nerf trijumeau (qui n'est pas sans risque) peut être nécessaire pour faire la résection de vaisseaux aberrants.

canalicules lymphatiques de la partie médiale de la lèvre inférieure et du menton de chaque côté;

- des **nœuds lymphatiques submandibulaires** à la surface de la glande submandibulaire et inférieurs par rapport au corps de la mandibule, qui drainent les vaisseaux lymphatiques du coin médial de l'orbite, d'une grande partie de la face latérale du nez, de la partie médiale de la joue, de la lèvre supérieure et de la partie latérale de la lèvre inférieure, en suivant le trajet de l'artère faciale;

- des **nœuds lymphatiques préauriculaires et parotidiens** en avant de l'auricule, qui drainent les vaisseaux lymphatiques de la plus grande partie des paupières, une partie de la face latérale du nez, et la partie latérale de la joue.

SCALP

Le scalp est la partie de la tête qui s'étend à partir des arcades sourcilières en avant jusqu'à la protubérance externe et la ligne nuchale supérieure en arrière. Latéralement, le scalp s'étend jusqu'aux arcades zygomatiques.

Le scalp est une structure formée de plusieurs couches, que l'on peut définir par les lettres du mot lui-même :

- S : peau en superficie (*skin*);
- C : tissu conjonctif dense (*connective tissue*);
- A : aponévrose (*aponeurotic layer*);
- L : tissu conjonctif lâche (*loose connective tissue*);
- P : périoste crânien (*pericranium*) (figure 8.64).

Les différentes couches

L'examen des couches du scalp révèle que les trois premières couches sont intimement liées entre elles, formant une unité particulière. Cette unité est parfois assimilée au scalp proprement dit et constitue le niveau d'épaisseur de téguments avulsés lors d'une lésion de type « scalp ».

Peau

La peau est la couche périphérique du scalp (figures 8.64 et 8.65). Elle est assimilée dans sa constitution à la peau du reste du corps, à l'exception de la présence abondante des cheveux au niveau du scalp.

Tissu conjonctif (dense)

À la face profonde de la peau se situe un tissu conjonctif dense. Cette couche arrime la peau à la troisième couche et contient les artères, les veines et les nerfs destinés au scalp. *Lorsque le scalp est coupé, le tissu conjonctif dense qui entoure les vaisseaux contribue à maintenir les vaisseaux sectionnés ouverts. Cela se traduit par un saignement abondant.*

Couche aponévrotique

La plus profonde des trois premières couches est la couche aponévrotique. Ferme ment attachée à la peau par le tissu conjonctif dense de la deuxième

couche, cette couche est formée par le muscle occipitofrontal, qui a un chef frontal en avant, un chef occipital en arrière, et un tendon aponévrotique – l'**aponévrose épicroânienne (galea aponévrotique)** – qui réunit les deux (figure 8.66).

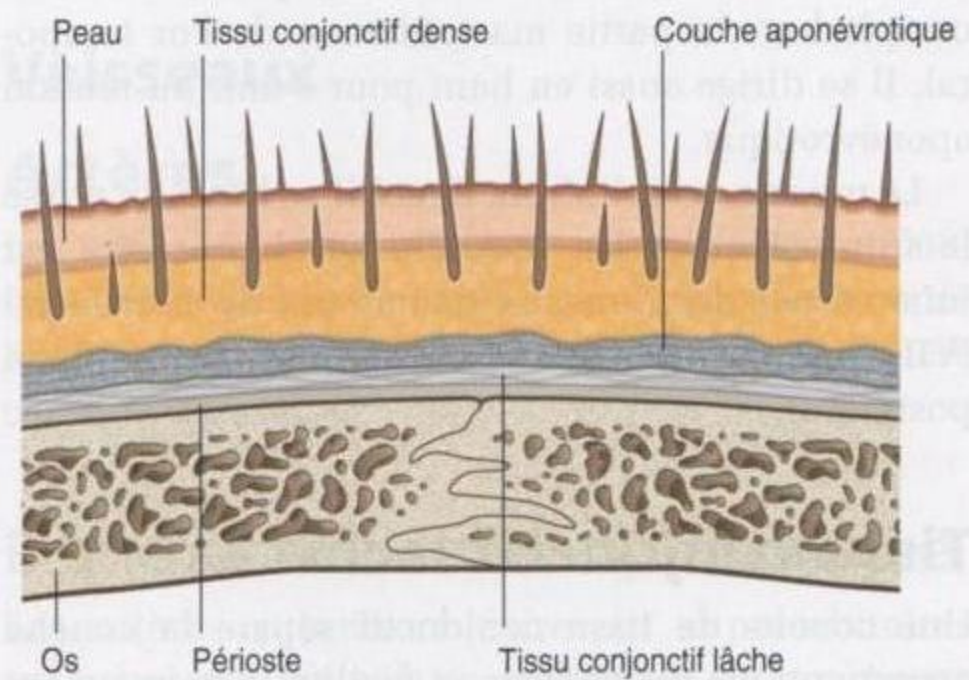


Figure 8.65. Les couches du scalp.

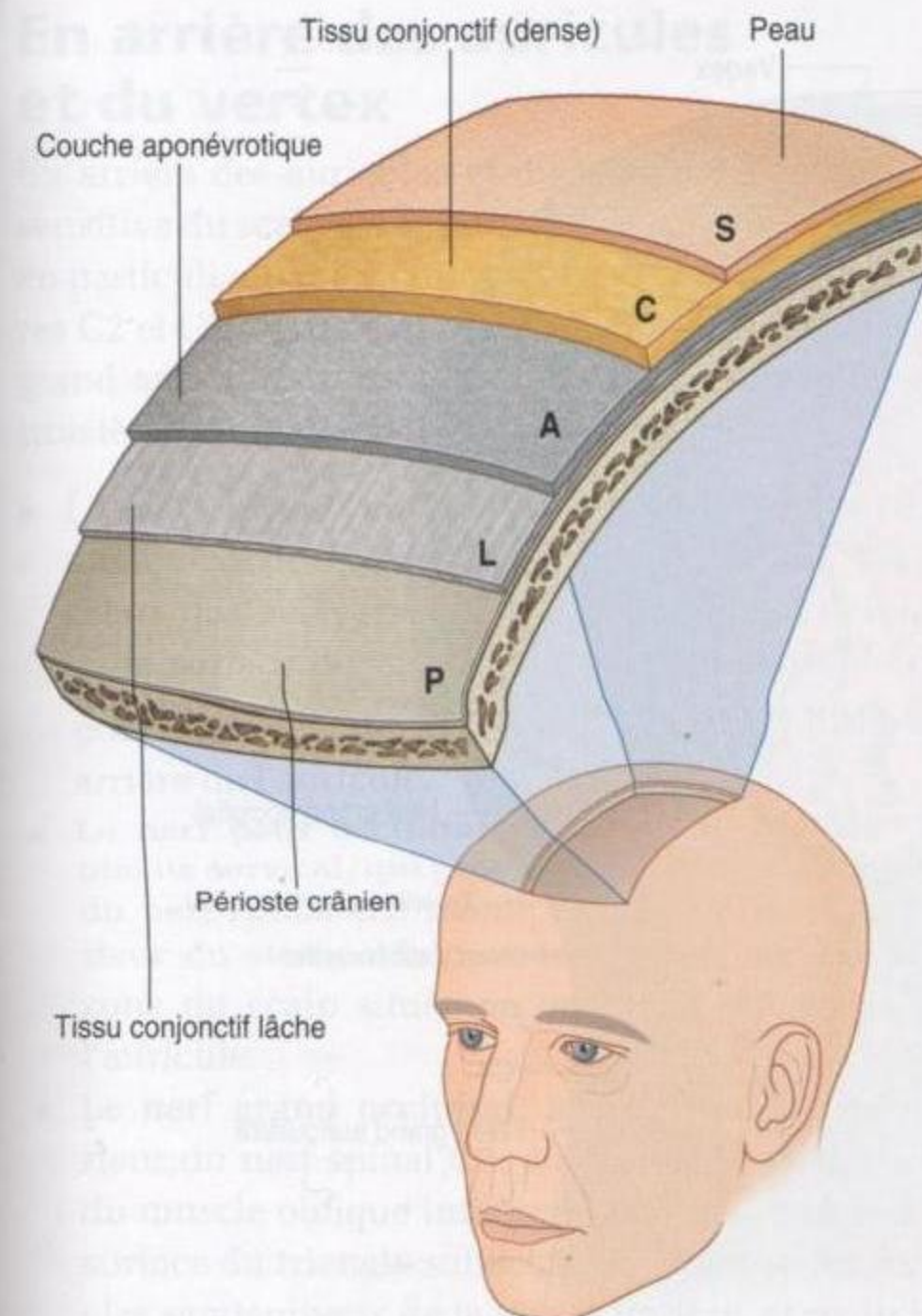


Figure 8.64. Scalp.

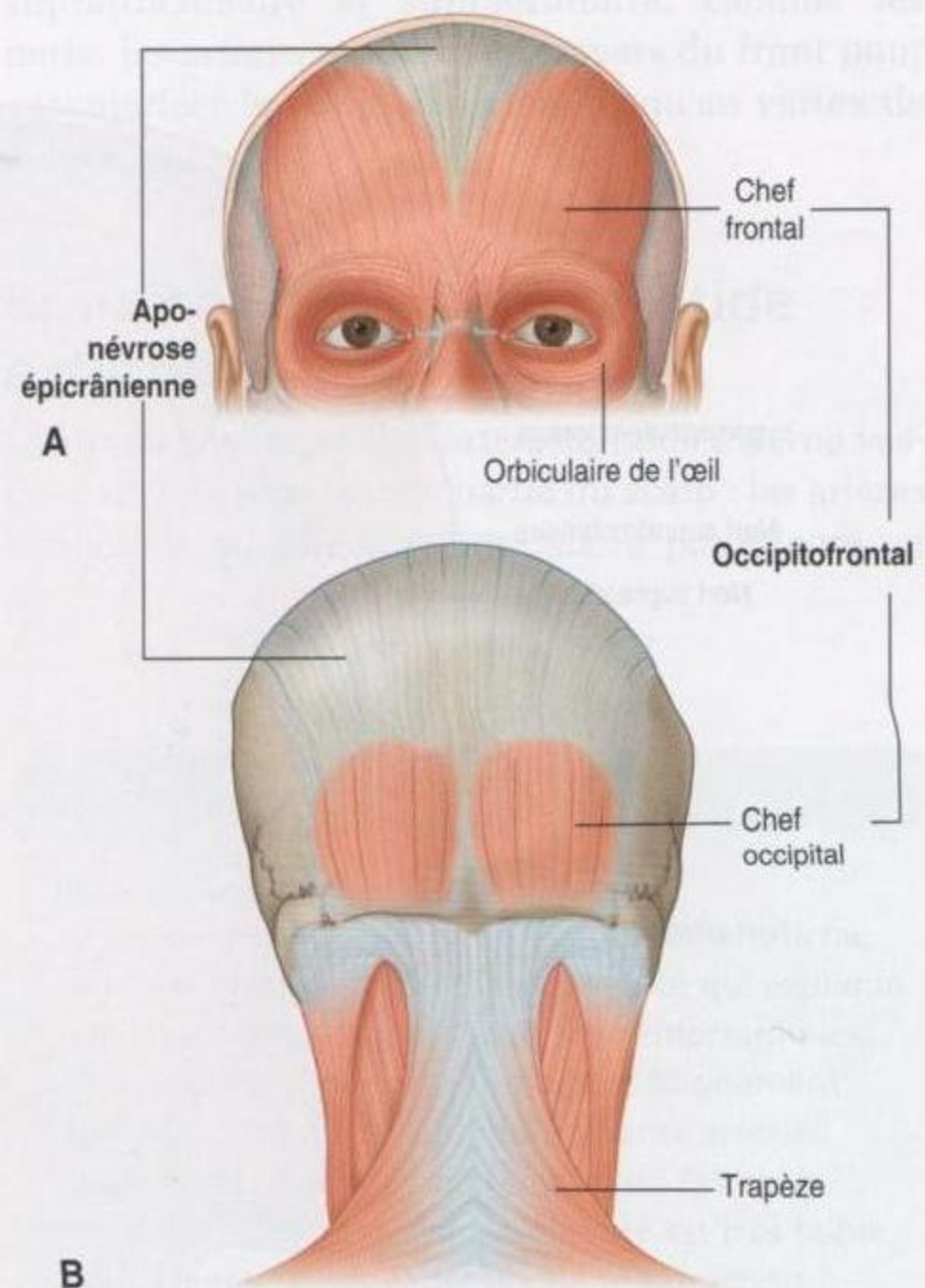


Figure 8.66. Muscle occipitofrontal. A. Chef frontal. B. Chef occipital.

Le chef frontal de l'occipitofrontal débute en avant où il est attaché à la peau des sourcils. Il se dirige en haut, traverse le front, pour se continuer par un tendon aponévrotique.

En arrière, chaque chef occipital provient de la partie latérale de la ligne nuchale supérieure de l'os occipital et du partie mastoïdienne de l'os temporal. Il se dirige aussi en haut pour s'unir au tendon aponévrotique.

Le muscle occipitofrontal mobilise le scalp, plisse le front et élève les sourcils. Le chef frontal est innervé par des rameaux temporaux du nerf facial (VII), et le chef postérieur par le rameau auriculaire postérieur.

Tissu conjonctif lâche

Une couche de tissu conjonctif sépare la couche aponévrotique du périoste et facilite le mouvement du scalp sur la calvaria (figures 8.64 et 8.65). *Du fait de sa consistance, les infections tendent à se localiser et à s'étendre dans le tissu conjonctif lâche.*

Périoste (pericranium)

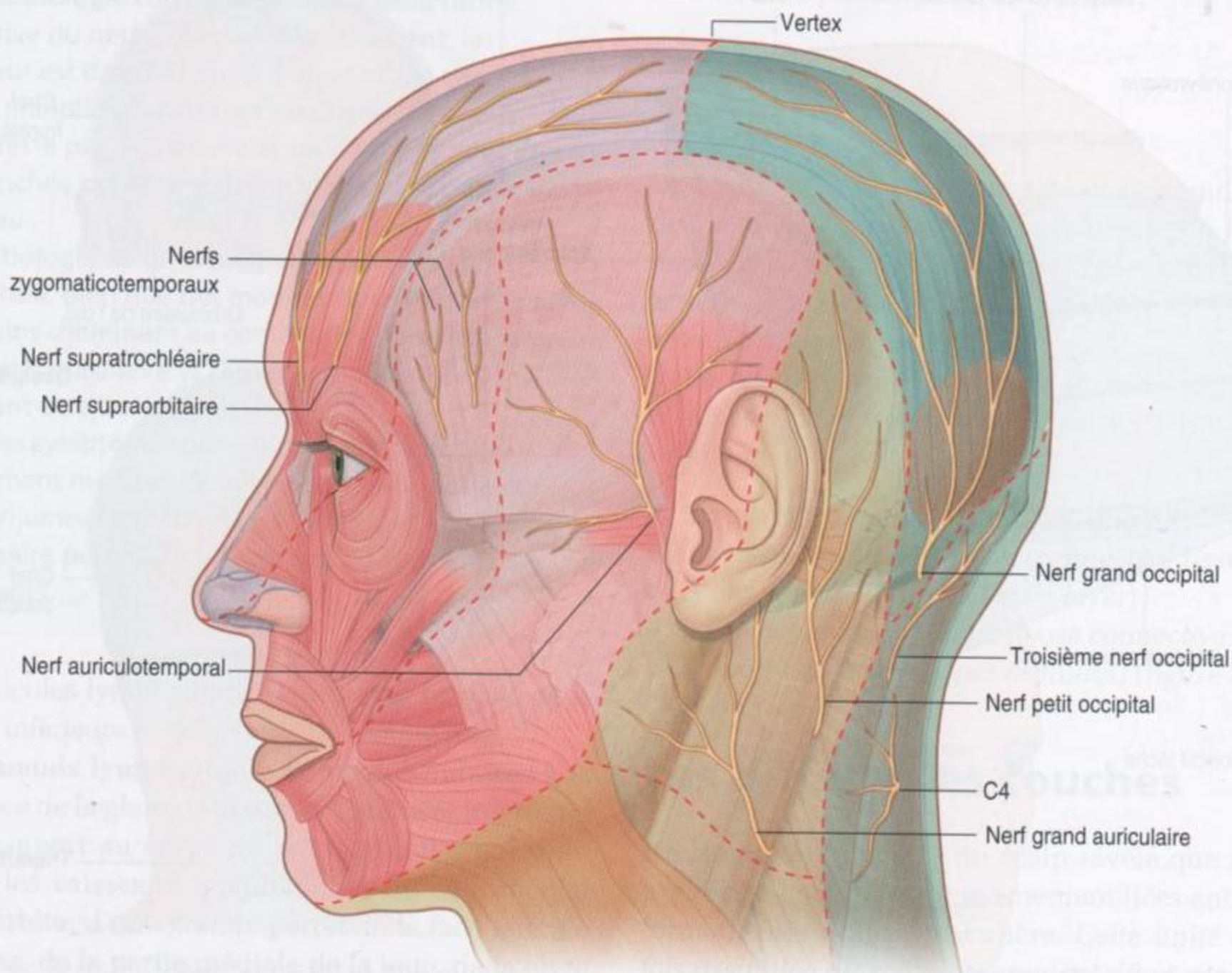
Le périoste est la couche la plus profonde du scalp et recouvre la surface périphérique de la calvaria. Il est attaché aux os de la calvaria, mais peut en être séparé, sauf dans les zones de suture.

Innervation

L'innervation sensitive du scalp provient de deux sources principales, des nerfs crâniens ou des nerfs cervicaux, selon la zone considérée, antérieure ou postérieure par rapport aux auricules et au vertex (figure 8.67). Le muscle occipitofrontal est innervé par des rameaux du nerf facial (VII).

En avant des auricules et du vertex

Les rameaux du nerf trijumeau (V) innervent le scalp situé en avant des auricules et du vertex (figure 8.67).



Ces rameaux sont les nerfs supratrochléaire, supraorbitaire, zygomatocotemporal et auriculotemporal.

- Le nerf supratrochléaire sort de l'orbite, passe à travers le muscle frontal, continue vers le haut à travers le front, et innerve la partie verticale antérieure de la région frontale près de la ligne médiane.
- Le nerf supraorbitaire sort de l'orbite par l'incisure ou foramen supraorbitaire, passe à travers le muscle frontal, continue en haut dans le scalp jusqu'au vertex de la tête.
- Le nerf zygomatocotemporal sort du crâne par un foramen de l'os zygomatique et innerve le scalp sur une petite zone antérieure de la tempe.
- Le nerf auriculotemporal sort du crâne, à la face profonde de la glande parotide, passe juste en avant de l'auricule, continue vers le haut devant l'auricule presque jusqu'au vertex de la tête, et innerve le scalp de la région temporale et en avant de l'auricule juste à proximité du vertex.

En arrière des auricules et du vertex

En arrière des auricules et du vertex, l'innervation sensitive du scalp est apportée par le plexus cervical, en particulier par les rameaux des niveaux médullaires C2 et C3 (figure 8.67). Ces rameaux sont les nerfs grand auriculaire, petit occipital, grand occipital et troisième nerf occipital.

- Le **nerf grand auriculaire** est un rameau du plexus cervical, qui provient des rameaux antérieurs des nerfs spinaux C2 et C3, monte le long de la surface du muscle sternocléidomastoïdien, pour innerver une petite zone du scalp juste en arrière de l'auricule.
- Le **nerf petit occipital** est aussi un rameau du plexus cervical, qui provient du rameau antérieur du nerf spinal C2, monte le long du bord postérieur du sternocléidomastoïdien, et innerve une zone du scalp située en arrière et au-dessus de l'auricule.
- Le **nerf grand occipital**, issu du rameau postérieur du nerf spinal C2, émerge juste en dessous du muscle oblique inférieur de la tête, monte à la surface du triangle suboccipital, traverse les muscles semiépineux de la tête et trapèze, et se divise pour innerver une large part du scalp postérieur et supérieur jusqu'au vertex.

- Le **troisième nerf occipital** est issu du rameau postérieur du nerf spinal C3, qui traverse les muscles semiépineux de la tête et trapèze, et innerve une petite zone de la partie inférieure du scalp.

Vaisseaux

Artères

Les artères qui vascularisent le scalp (figure 8.68) sont des branches de l'artère carotide externe ou de l'artère ophtalmique, qui est une branche de l'artère carotide interne.

Branches de l'artère ophtalmique

Les artères supratrochléaires et supraorbitaires vascularisent les parties antérieure et supérieure du scalp. Elles naissent de l'artère ophtalmique dans l'orbite, cheminent dans l'orbite dont elles sortent vers le front en accompagnant les nerfs supratrochléaire et supraorbitaire. Comme les nerfs, les artères montent en travers du front pour vasculariser le scalp en arrière jusqu'au vertex de la tête.

Branches de l'artère carotide externe

Les branches issues de l'artère carotide externe vascularisent la plus grande partie du scalp : les artères temporale superficielle, auriculaire postérieure, et

En clinique

Plaie du scalp

Le scalp a une vascularisation extrêmement riche, issue des artères carotides externes, ce qui explique que les plaies du scalp soient très hémorragiques. Il est important de constater que le saignement du scalp est de manière prédominante artériel, pour deux raisons. Premièrement, du fait de la position érigée, la pression veineuse est très faible. Deuxièmement, les vaisseaux ne se rétractent pas lorsqu'ils sont arrachés, parce que le tissu conjonctif dense empêche cette rétraction.

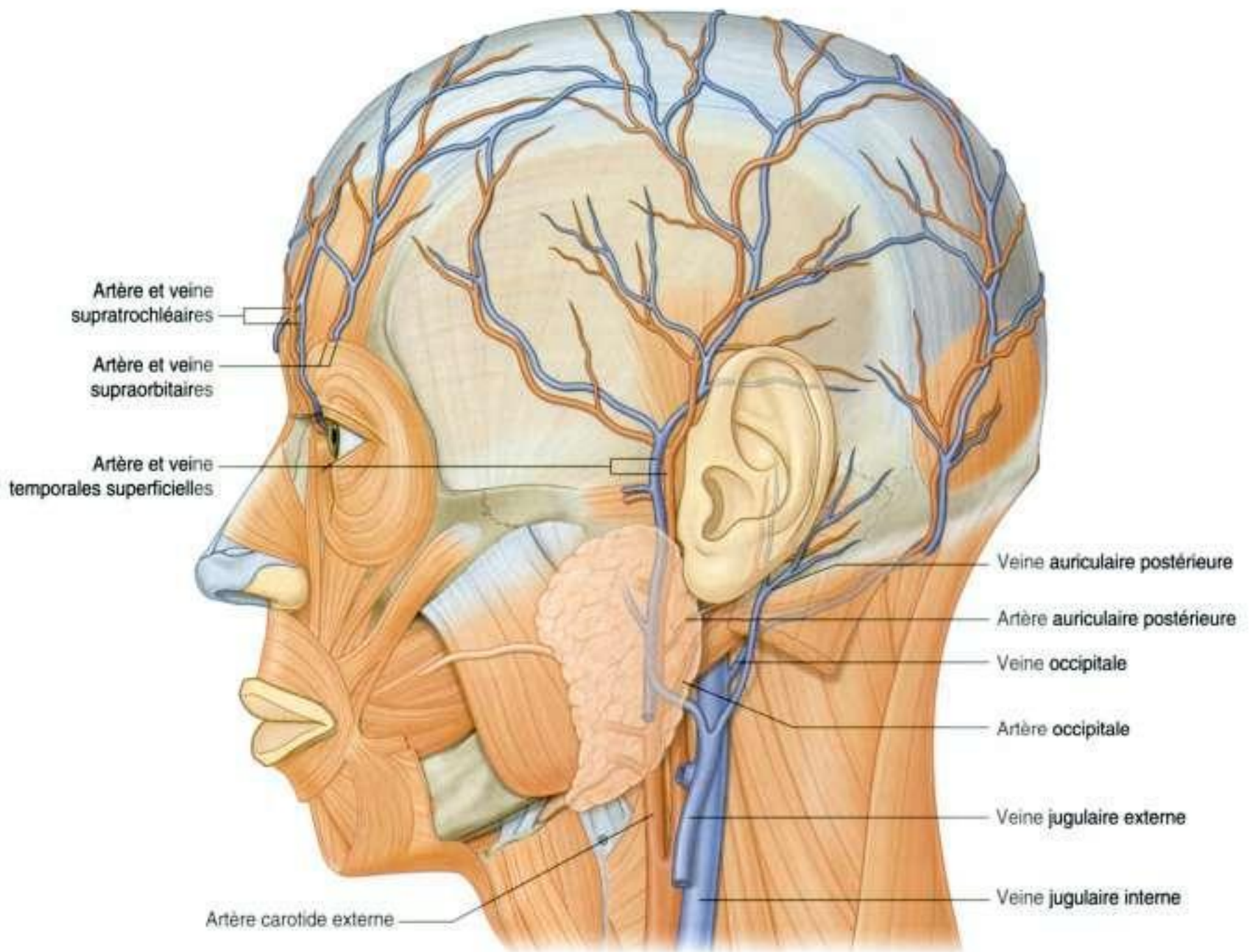


Figure 8.68. Vascularisation du scalp.

occipitale vascularisent les faces latérale et postérieure du scalp (figure 8.68) :

- la plus petite branche (l'**artère auriculaire postérieure**) naît de la face postérieure de l'artère carotide externe, traverse les structures profondes, et apparaît pour vasculariser la zone de scalp située en arrière de l'auricule ;
- également issue de la face postérieure de l'artère carotide externe, l'**artère occipitale** monte en direction postérieure, traverse plusieurs couches musculaires postérieures, et émerge pour vasculariser une large part de la face postérieure du scalp ;
- la troisième branche artérielle qui vascularise le scalp est l'**artère temporale superficielle**, branche terminale de l'artère carotide externe, qui se dirige en haut, passe juste en avant de l'auricule, se divise en branches antérieure et postérieure,

et vascularise presque toute la face latérale du scalp.

Veines

Les veines qui drainent le scalp suivent une disposition similaire à celle des artères :

- les veines supratrochléaire et supraorbitale drainent la partie antérieure du scalp, depuis les arcades sourcilières jusqu'au vertex de la tête (figure 8.68), passent sous les arcades sourcilières, s'anastomosent avec les veines ophtalmiques dans l'orbite, et continuent en bas pour participer à la formation de la veine angulaire, qui est une afférence supérieure de la veine faciale ;
- la **veine temporale superficielle** draine toute la face latérale du scalp avant de se diriger en bas

- pour participer à la formation de la veine rétro-mandibulaire;
- la **veine auriculaire postérieure** draine la zone du scalp située en arrière de l'auricule et se jette finalement dans un affluent de la veine rétro-mandibulaire;
- la **veine occipitale** draine la face postérieure du scalp, depuis la protubérance occipitale externe et les lignes nuchales supérieures jusqu'au vertex de la tête; plus profondément, elle traverse la musculature postérieure du cou pour contribuer à la formation du plexus veineux du triangle suboccipital.

Drainage lymphatique

Le drainage lymphatique du scalp suit en général la distribution artérielle.

Les lymphatiques de la région occipitale se drainent initialement dans les nœuds lymphatiques situés près de l'insertion du muscle trapèze à la base du crâne (figure 8.69). Par la suite, le long de leur trajet, les nœuds lymphatiques occipitaux se drainent dans les nœuds lymphatiques cervicaux profonds. Il existe aussi un drainage direct de cette partie du scalp vers les nœuds lymphatiques profonds supérieurs cervicaux.

Les lymphatiques de la partie supérieure du scalp se drainent dans deux directions :

- en arrière du vertex de la tête, ils se drainent vers les **nœuds lymphatiques mastoïdiens** (rétro-auriculaires/auriculaires postérieurs), en arrière de l'auricule, près du partie mastoïdienne de l'os temporal, et les vaisseaux efférents de ces nœuds lymphatiques se drainent dans des nœuds lymphatiques cervicaux supérieurs profonds;
- en avant du vertex de la tête, ils se drainent vers les nœuds lymphatiques préauriculaires et parotidiens en avant de l'auricule et en superficie de la glande parotide.

Enfin, il peut exister un drainage lymphatique du front vers les nœuds lymphatiques submandibulaires à travers des vaisseaux efférents qui suivent l'artère faciale.

ORBITE

Les orbites sont des structures bilatérales de la partie supérieure de la face situées sous la fosse crânienne

antérieure et en avant de la fosse crânienne moyenne, qui contiennent le globe oculaire, le nerf optique, les muscles extraoculaires, l'appareil lacrymal, du tissu adipeux, un fascia, et les nerfs et vaisseaux destinés à ces structures.

Orbite osseuse

Sept os participent à l'architecture de chaque orbite (figure 8.70). Ce sont les os maxillaire, zygomatique, frontal, ethmoïde, lacrymal, sphénoïde et palatin. Ensemble, ils confèrent à l'orbite une forme de pyramide, dont la base s'ouvre en avant au niveau de la face, et dont le sommet s'étend en direction postéromédiale. La configuration de l'orbite conduit à décrire des parois médiale, latérale, supérieure et inférieure.

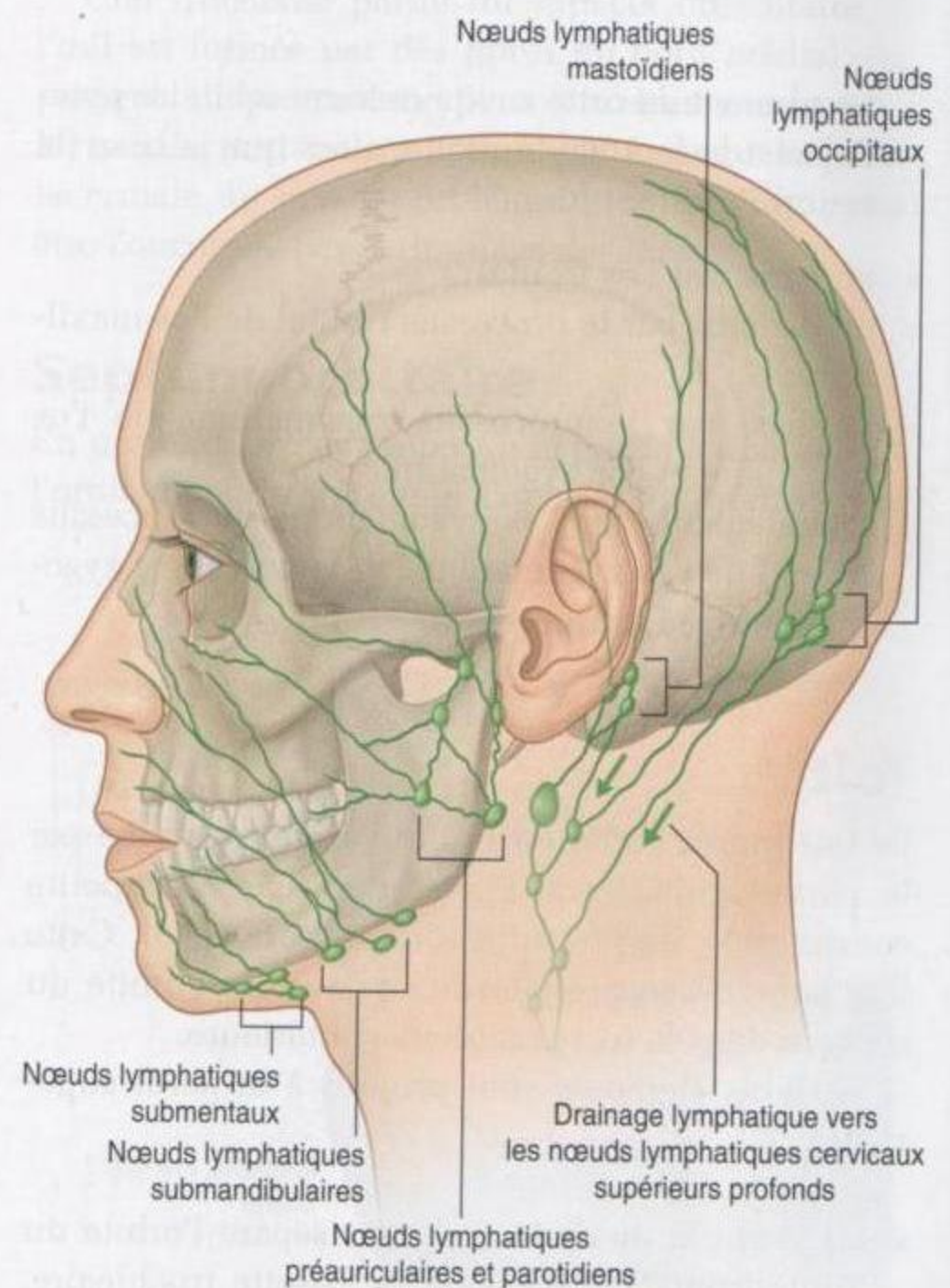


Figure 8.69. Drainage lymphatique du scalp.

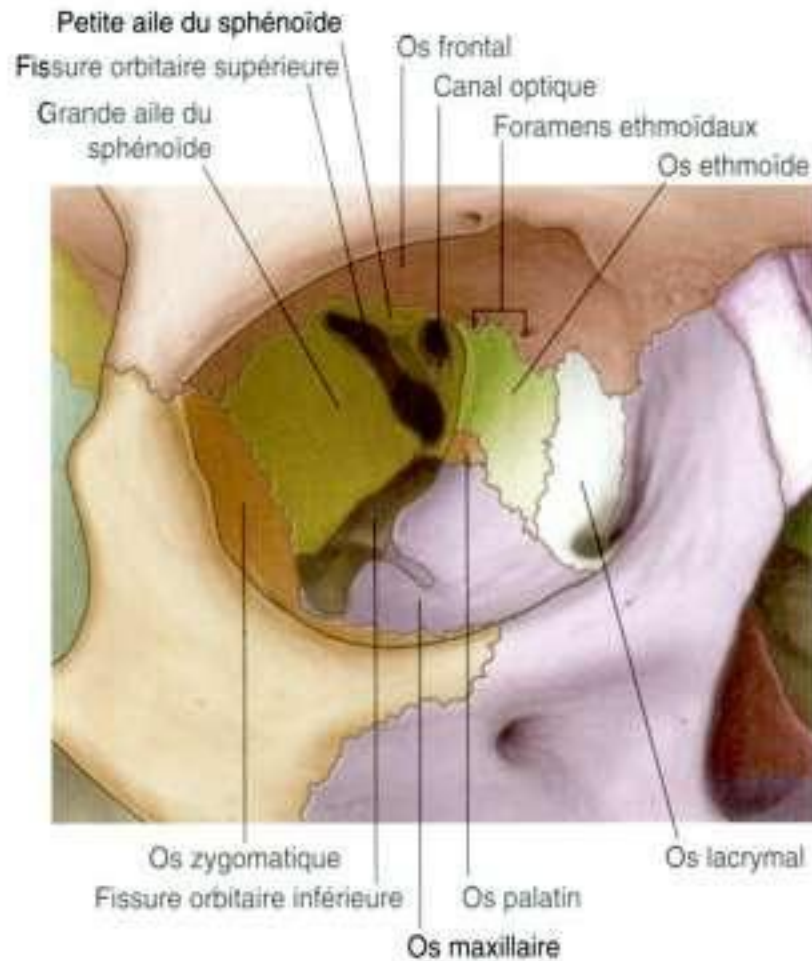


Figure 8.70. Os de l'orbite.

Le sommet de cette cavité osseuse orbitaire pyramidale est le foramen optique, alors que la base (le cadre orbitaire) est formée :

- en haut, par l'os frontal ;
- en dedans, par le processus frontal de l'os maxillaire ;
- en bas, par le processus zygomatique de l'os maxillaire et l'os zygomatique ;
- latéralement, par l'os zygomatique, le processus frontal de l'os zygomatique, et le processus zygomatique de l'os frontal.

Toit

Le **toit (paroi supérieure)** de l'orbite est formé par la partie orbitaire de l'os frontal avec une petite contribution de l'os sphénoïde (figure 8.70). Cette fine lame osseuse sépare le contenu de l'orbite du cerveau dans la fosse crânienne antérieure.

Certains éléments sont propres à la paroi supérieure :

- en avant et en dedans, le toit sépare l'orbite du sinus frontal, et présente la fossette trochléaire, pour l'insertion de la poulie (trochlée) dans laquelle passe le muscle oblique supérieur ;

- en avant et en dehors, il existe une dépression (la fosse lacrymale) pour la partie orbitaire de la glande lacrymale.

En arrière, la petite aile de l'os sphénoïde complète le toit.

Paroi médiale

Les **parois médiales** des deux cavités orbitaires osseuses sont parallèles et constituées chacune de quatre os : les os maxillaire, lacrymal, ethmoïde et sphénoïde (figure 8.70).

L'os qui contribue le plus à la paroi médiale est la lame orbitaire de l'os ethmoïde. Cette partie de l'os ethmoïde contient des cellules aériques, qui sont visibles sur l'os sec.

De même, à la jonction entre le toit et la paroi médiale, habituellement associée à la suture fronto-ethmoïdale, les **foramens ethmoïdaux antérieur et postérieur** sont visibles. Les nerfs et les vaisseaux ethmoïdaux antérieur et postérieur quittent l'orbite à travers ces orifices.

En avant de l'os ethmoïde se situe le petit os lacrymal, et la partie antérieure de la paroi médiale est complétée par le processus frontal de l'os maxillaire. Ces deux os participent à la formation de la **fosse du sac lacrymal**, qui contient le sac lacrymal et est limitée par la **crête lacrymale postérieure** (partie de l'os lacrymal) et la **crête lacrymale antérieure** (partie du maxillaire).

En arrière de l'os ethmoïde, la paroi médiale est complétée par une petite partie de l'os sphénoïde, qui forme une partie de la paroi médiale du canal optique.

Plancher

Le **plancher (paroi inférieure)** de l'orbite, qui est aussi le toit du sinus maxillaire, est principalement formé de la surface orbitaire du maxillaire (figure 8.70), avec de petites contributions des os zygomatique et palatin.

La fissure orbitaire inférieure commence en arrière et continue le long de la limite latérale du plancher de l'orbite. En regard de l'extrémité antérieure de la fissure, l'os zygomatique complète le plancher osseux de l'orbite.

En arrière, le processus orbitaire de l'os palatin participe par une petite surface à la constitution du plancher de l'orbite à la jonction des os maxillaire, ethmoïde et sphénoïde.

Paroi latérale

La **paroi latérale** de la cavité osseuse de l'orbite est formée par deux os : en avant, l'os zygomatique, et en arrière, la grande aile de l'os sphénoïde (figure 8.70).

Paupières

Les paupières supérieure et inférieure sont des structures qui, lorsqu'elles sont closes, protègent la surface du globe oculaire.

L'espace situé entre les paupières, lorsqu'elles sont ouvertes, est la **fente palpébrale**.

Les paupières sont constituées de différentes couches : d'avant en arrière, la peau, le tissu sous-cutané, le muscle volontaire, le septum orbitaire, le tarse et la conjonctive (figure 8.71).

Les paupières supérieure et inférieure sont semblables dans leur structure de base, mais différentes par l'addition de deux muscles dans la paupière supérieure.

Peau et tissu sous-cutané

La peau des paupières n'est pas particulièrement épaisse et il n'y a qu'une fine couche de tissu

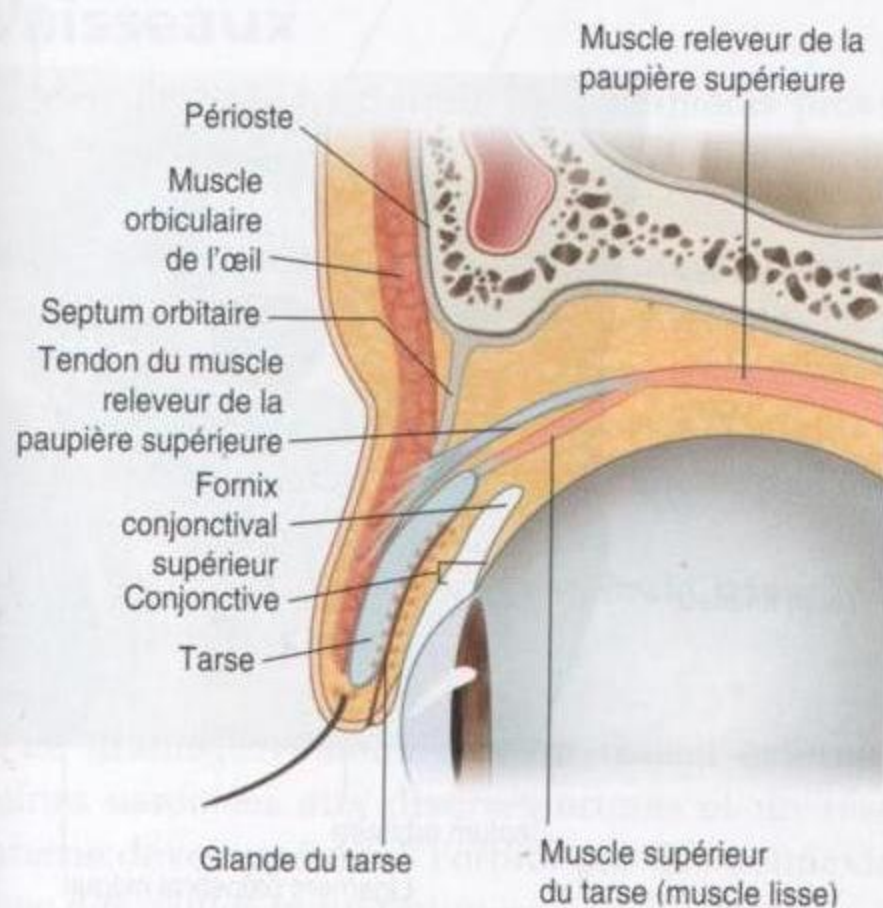


Figure 8.71. Paupières.

conjonctif de séparation entre la peau et le muscle volontaire sous-jacent (figure 8.71). La fine couche de tissu conjonctif et son organisation lâche sont à l'origine de l'accumulation de liquide (sang) en cas de traumatisme.

Muscle orbiculaire de l'œil

Les fibres musculaires rencontrées en direction antéropostérieure dans la paupière appartiennent à la **partie palpébrale** de l'**orbiculaire de l'œil** (figure 8.71). Ce muscle est une partie du muscle orbiculaire de l'œil, qui est formé de deux parties : une **partie orbitaire**, qui entoure l'orbite, et une partie palpébrale, située dans les paupières (figure 8.72). L'orbiculaire de l'œil est innervé par le nerf facial (VII) et ferme les paupières.

La partie palpébrale est fine et attachée en dedans par le **ligament palpébral médial**, qui s'insère sur la crête lacrymale antérieure, et tendue latéralement avec des fibres du muscle qui s'étendent de la paupière inférieure au **ligament palpébral latéral**.

Une troisième partie du muscle orbiculaire de l'œil est formée par des fibres du bord médial, qui passent en profondeur pour s'insérer sur la crête lacrymale postérieure. Ces fibres forment la partie lacrymale du muscle orbiculaire de l'œil, qui peut être concernée par le drainage des larmes.

Septum orbitaire

En profondeur par rapport à la partie palpébrale de l'orbiculaire de l'œil, une extension du périoste naît

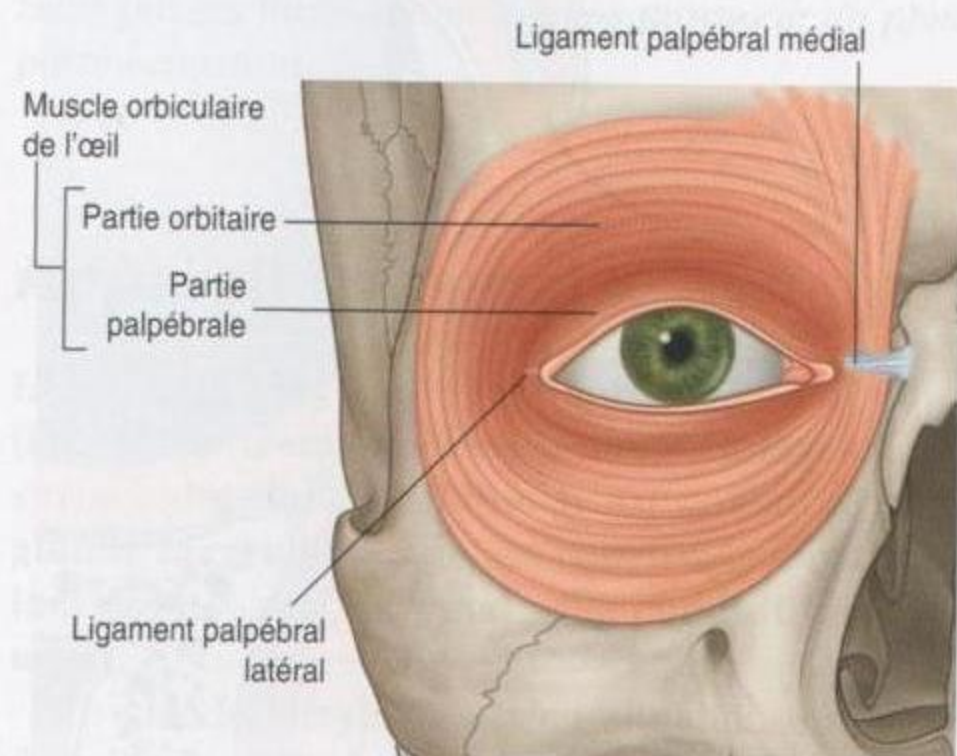


Figure 8.72. Muscle orbiculaire de l'œil.

du rebord orbitaire et s'étend entre les paupières supérieure et inférieure (figure 8.71). C'est le **septum orbitaire**, qui s'étend vers le bas dans la paupière supérieure et vers le haut dans la paupière inférieure, en continuité avec le périoste à l'extérieur et à l'intérieur de l'orbite (figure 8.73). Le septum orbitaire s'attache au tendon du muscle releveur de la paupière supérieure dans la paupière supérieure et au tarse dans la paupière inférieure.

Tarse et muscle releveur de la paupière supérieure

Le tarse constitue l'armature fibreuse de chaque paupière (figure 8.71). Il y a un grand **tarse supérieur** dans la paupière supérieure et un plus petit **tarse inférieur** dans la paupière inférieure (figure 8.74). Ces lames de tissu conjonctif dense sont attachées en dedans à la crête lacrymale antérieure du maxillaire par le ligament palpébral médial, et en dehors

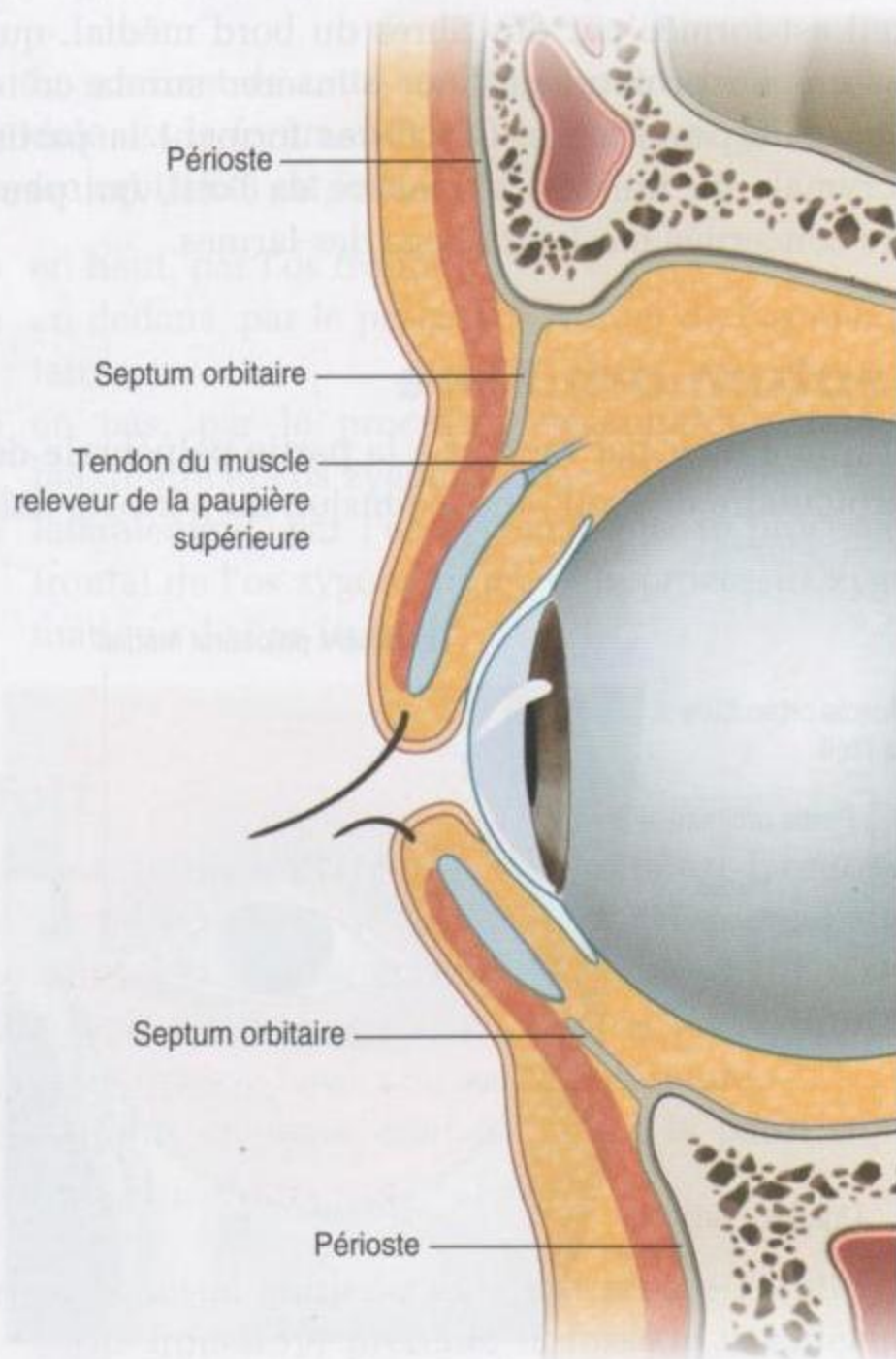


Figure 8.73. Septum orbitaire.

sur le tubercule orbitaire de l'os zygomatique par le ligament palpébral latéral.

Les glandes tarsales sont incluses dans les lames tarsales, dans l'épaisseur du bord libre de chaque paupière. Ces glandes sont des glandes sébacées modifiées qui sécrètent une substance huileuse qui augmente la viscosité des larmes et diminue le taux d'évaporation des larmes à la surface du globe oculaire.

Malgré la structure et la fonction globalement similaires des lames tarsales dans les paupières supérieure et inférieure, il existe une différence spécifique. Le muscle **releveur de la paupière supérieure** est associé au tarse dans la paupière supérieure (figure 8.74), et attire en haut la paupière. Il naît de la partie postérieure du toit de l'orbite, juste au-dessus du foramen optique, et se termine à la surface antérieure du tarse supérieur, et peut aussi abandonner quelques fibres à la peau de la paupière supérieure. Il est innervé par le nerf oculomoteur (III).

Un groupe de fibres musculaires lisses accompagne le muscle releveur de la paupière supérieure en passant de la face inférieure du releveur au bord supérieur du tarse supérieur (figure 8.71). Ces fibres constituent le muscle **tarsal supérieur**, qui est innervé par les fibres sympathiques postganglionnaires du ganglion cervical supérieur.

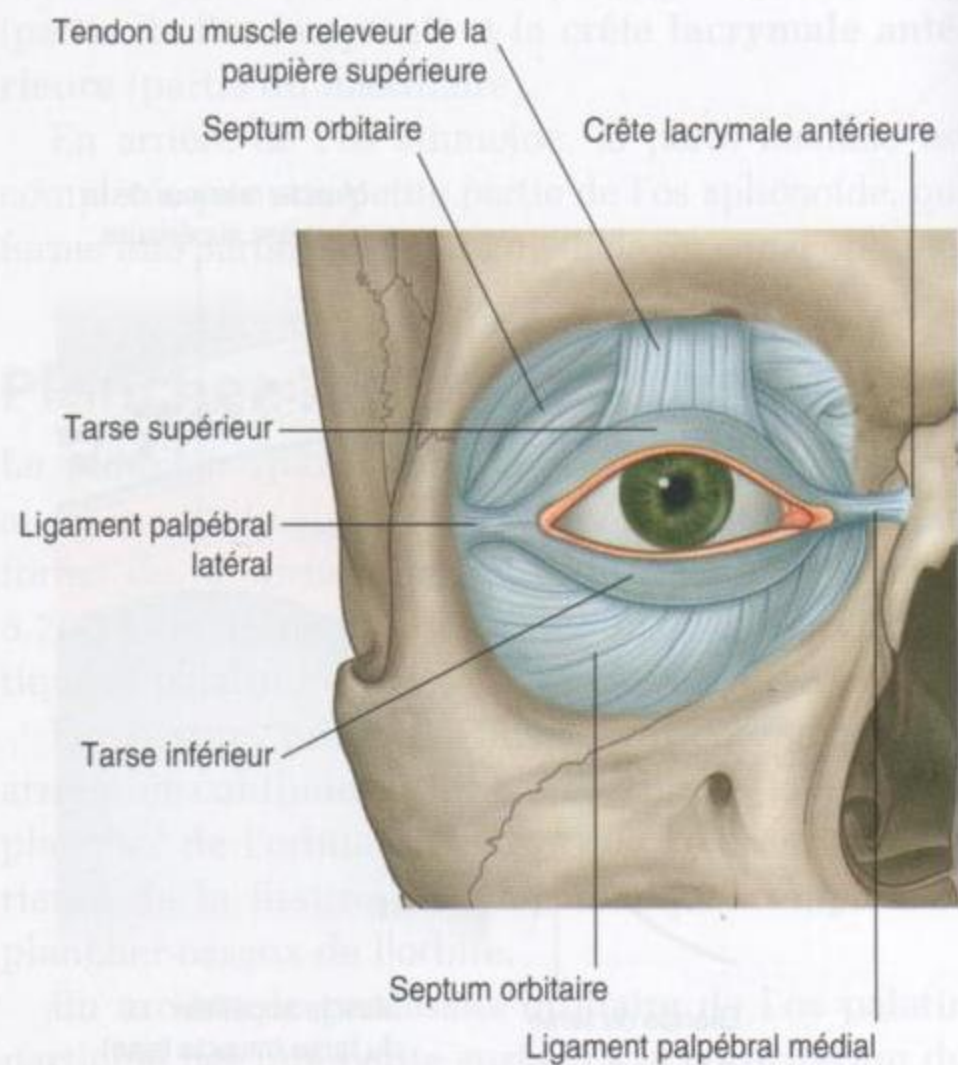


Figure 8.74. Lames tarsales.

Le déficit du muscle releveur de la paupière supérieure ou du muscle tarsal supérieur provoque un ptosis ou chute de la paupière supérieure.

Conjonctive

La structure de la paupière est complétée par une fine membrane (la **conjonctive**), qui tapisse la face postérieure de chaque paupière (figure 8.71). Cette membrane couvre toute l'étendue de la face postérieure de chaque paupière avant de se réfléchir au contact de la surface externe (la **sclère**) de chaque globe oculaire. Elle s'attache au globe à la jonction entre la sclère et la cornée. Du fait de cette disposition, un **sac conjonctival** est formé lorsque les paupières sont closes, et les extensions supérieure et inférieure de ce sac délimitent le **fornix conjonctival supérieur** et le **fornix conjonctival inférieur** (figure 8.71).

Glandes

Les glandes tarsales ne sont pas les seules glandes présentes dans les paupières. Des glandes sébacées et sudoripares sont associées aux follicules des cils. *Le blocage de la sécrétion et l'inflammation de l'une de ces glandes forment un **orgelet** sur le bord de la paupière. L'obstruction et l'inflammation d'une glande tarsale forment un **chalazion**, qui se situe à la face interne de la paupière.*

Vaisseaux

La vascularisation artérielle des paupières provient de nombreux vaisseaux de cette zone. Elle associe :

- les artères supratrochléaire, supraorbitaire, lacrymale, et dorsale du nez, issues de l'artère ophtalmique;
- l'artère angulaire, branche de l'artère faciale;
- l'artère transverse de la face, branche de l'artère temporale superficielle;
- des branches de l'artère temporale superficielle elle-même (figure 8.75).

Le drainage veineux suit un réseau externe de veines associées aux diverses artères et un réseau interne développé dans l'orbite par des connexions avec des veines ophtalmiques.

Le drainage lymphatique suit principalement les nœuds lymphatiques parotidiens, avec un drai-

nage possible du coin médial de l'œil par les vaisseaux lymphatiques associés aux artères angulaire et faciale et destinés aux nœuds lymphatiques submandibulaires.

Innervation

L'innervation des paupières comprend des composants sensitifs et moteurs.

Les nerfs sensitifs sont tous des rameaux du nerf trijumeau (V). Les rameaux palpébraux proviennent :

- des rameaux supraorbitaire, supratrochléaire, infratrochléaire et lacrymal du nerf ophtalmique (V1);
 - du rameau infraorbitaire du nerf maxillaire (V2) (figure 8.76).
- L'innervation motrice provient :
- du nerf facial (VII), qui innerve la partie palpébrale de l'orbiculaire de l'œil;
 - du nerf oculomoteur (III), qui innerve le releveur de la paupière supérieure;
 - des fibres sympathiques, qui innervent le muscle supérieur du tarse.

Le déficit de l'innervation de l'orbiculaire de l'œil par le nerf facial (VII) provoque l'impossibilité de fermer complètement les paupières, et l'affaissement de la paupière inférieure laisse couler les larmes.

Le déficit de l'innervation du releveur de la paupière supérieure par le nerf oculomoteur provoque l'impossibilité d'ouvrir la paupière supérieure volontairement, et entraîne un ptosis complet.

Le déficit de l'innervation du muscle tarsal supérieur par les fibres sympathiques provoque un ptosis partiel constant.

Appareil lacrymal

L'appareil lacrymal intervient dans la production, le mouvement et le drainage du liquide à la surface du globe oculaire. Il est constitué de la **glande lacrymale** et de ses canaux, le **canalicule lacrymal** le **sac lacrymal** et le **conduit lacrymo-nasal**.

La glande lacrymale est en situation antérieure dans la région supérolatérale de l'orbite (figure 8.77), et est divisée en deux parties par le releveur de la paupière supérieure (figure 8.78) :

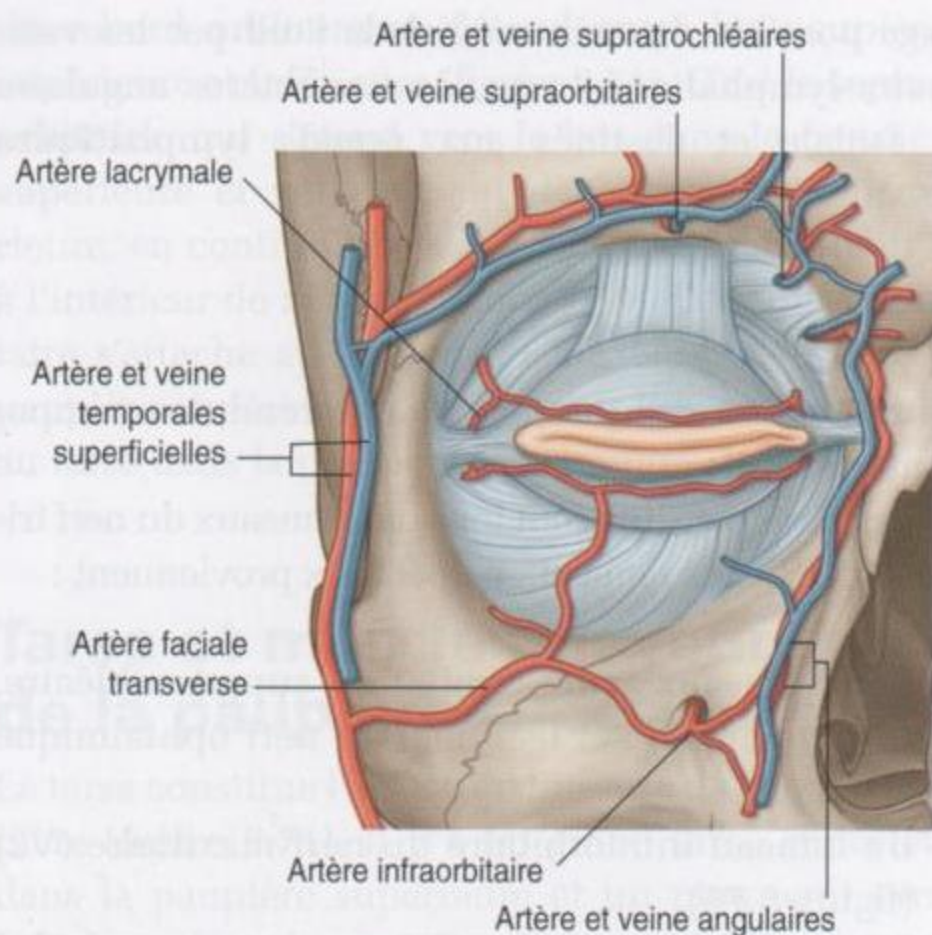


Figure 8.75. Vascularisation des paupières.

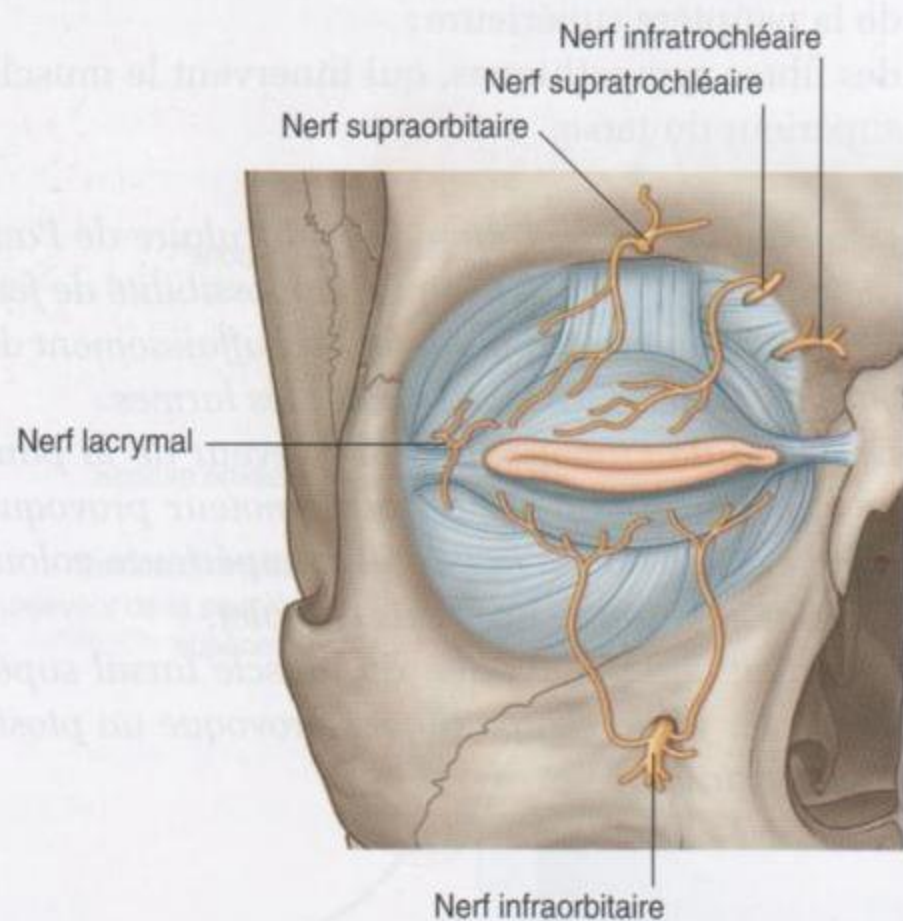


Figure 8.76. Innervation des paupières.

- la plus grande partie, la **partie orbitaire**, est située dans une dépression de l'os frontal, la fosse de la glande lacrymale ;
- la plus petite partie, la **partie palpébrale**, est sous le releveur de la paupière supérieure dans la partie supérolatérale de la paupière.

De nombreux canaux vident les sécrétions glandulaires dans la partie latérale du fornix supérieur de la conjonctive.

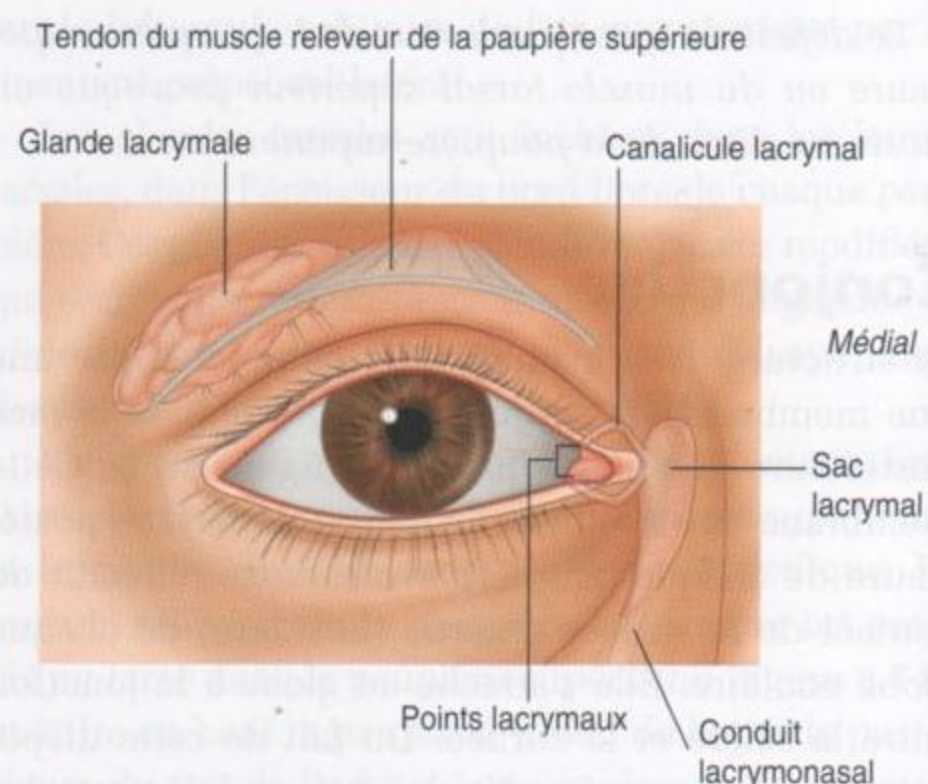


Figure 8.77. Glande lacrymale, vue antérieure.

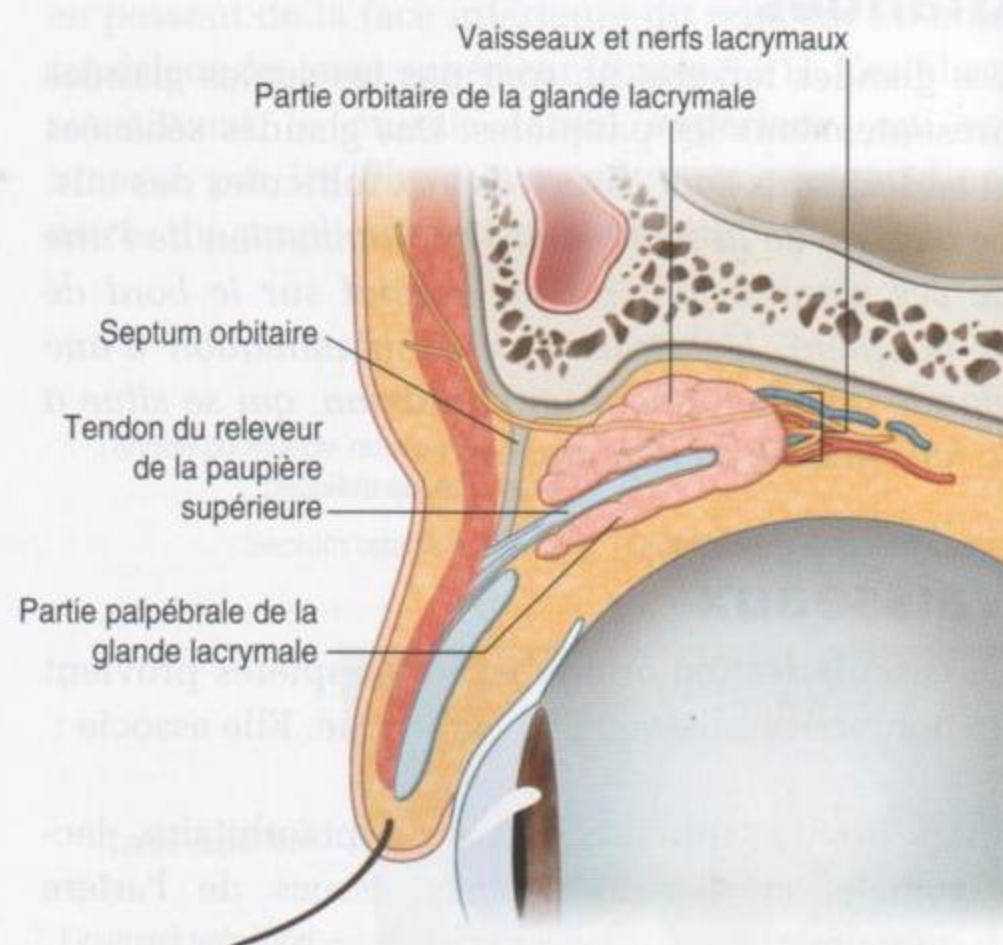


Figure 8.78. Glande lacrymale et releveur de la paupière supérieure.

Les liquides sécrétés en permanence par la glande lacrymale traversent la surface du globe oculaire avec les battements palpébraux.

Le liquide s'accumule en dedans dans le **lac lacrymal** et est drainé du lac dans les canalicules lacrymaux, un canalicule étant associé à chaque paupière (figure 8.77). Le **point lacrymal** est l'ouverture par laquelle le liquide entre dans chaque canalicule.

En se dirigeant en dedans, les canalicules lacrymaux peuvent s'unir pour entrer dans le sac lacrymal entre les crêtes lacrymales antérieure et postérieure, en arrière du ligament palpébral médial et en avant de la partie lacrymale du muscle orbiculaire de l'œil (figures 8.79 et 8.80). Lorsque le muscle orbiculaire de l'œil se contracte au cours de l'occlusion palpébrale, le « clignement », la petite partie lacrymale du muscle comprime le sac lacrymal et propulse le liquide dans le canal lacrymonasal qui se draine dans le méat inférieur de la cavité nasale. Lorsque le muscle se relâche, l'expansion du sac lacrymal aspire le liquide dans sa lumière par les canalicules depuis le sac conjonctival.

Innervation

L'innervation de la glande lacrymale comporte trois différents composants (figure 8.81).

Innervation sensitive

Les neurones sensitifs de la glande lacrymale gagnent le système nerveux central (SNC) par le rameau lacrymal du nerf ophtalmique (V1).

Innervation sécrétomotrice (parasympathique)

Les fibres sécrétomotrices de la partie parasympathique du système nerveux périphérique (SNP) autonome stimulent la sécrétion liquidienne de la glande lacrymale. Ces neurones parasympathiques pré-ganglionnaires quittent le SNC avec le nerf facial (VII), pénètrent dans le nerf grand pétreux (rameau du nerf facial [VII]), et continuent avec ce nerf jusqu'à former le **nerf du canal ptérygoïdien** (figure 8.81).

Le nerf du canal ptérygoïdien entre finalement dans le ganglion ptérygopalatin, où se réalise la synapse entre les neurones parasympathiques pré-ganglionnaires et les neurones parasympathiques postganglionnaires. Les neurones postganglionnaires gagnent le nerf maxillaire (V2) et continuent avec lui jusqu'à l'émergence du nerf zygomatique, puis cheminent ensuite avec le nerf zygomatique jusqu'à ce que celui-ci donne le nerf zygomatoc-temporal, qui distribue les fibres parasympathiques postganglionnaires par un petit rameau qui s'unit au nerf lacrymal. Le nerf lacrymal gagne la glande lacrymale.

Innervation sympathique

L'innervation sympathique de la glande lacrymale suit une distribution semblable à celle de l'innervation parasympathique. Les fibres sympathiques postganglionnaires, nées dans le ganglion cervical supérieur, cheminent le long du plexus qui entoure l'artère carotide interne (figure 8.81). Elles quittent ce plexus en formant le nerf pétreux profond qui s'unit aux fibres parasympathiques dans le nerf du

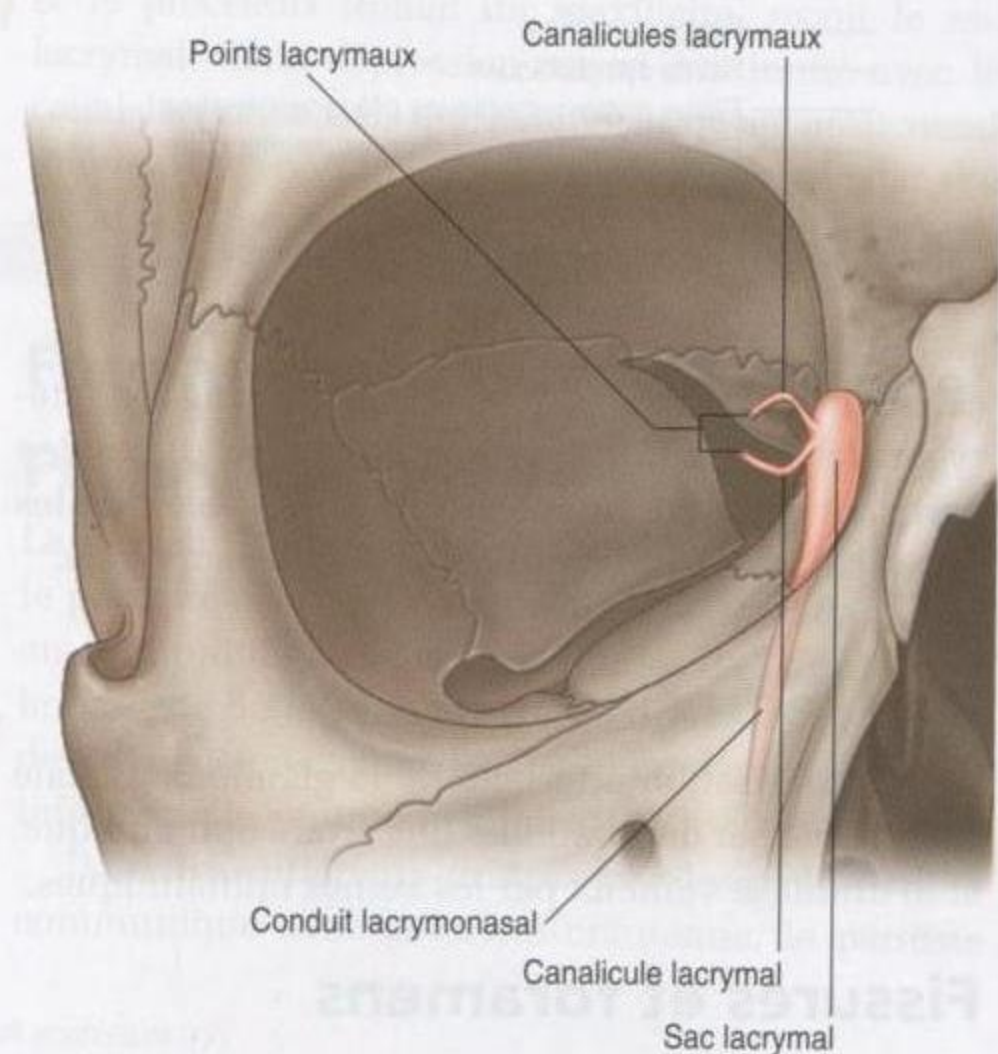


Figure 8.79. Formation du sac lacrymal.

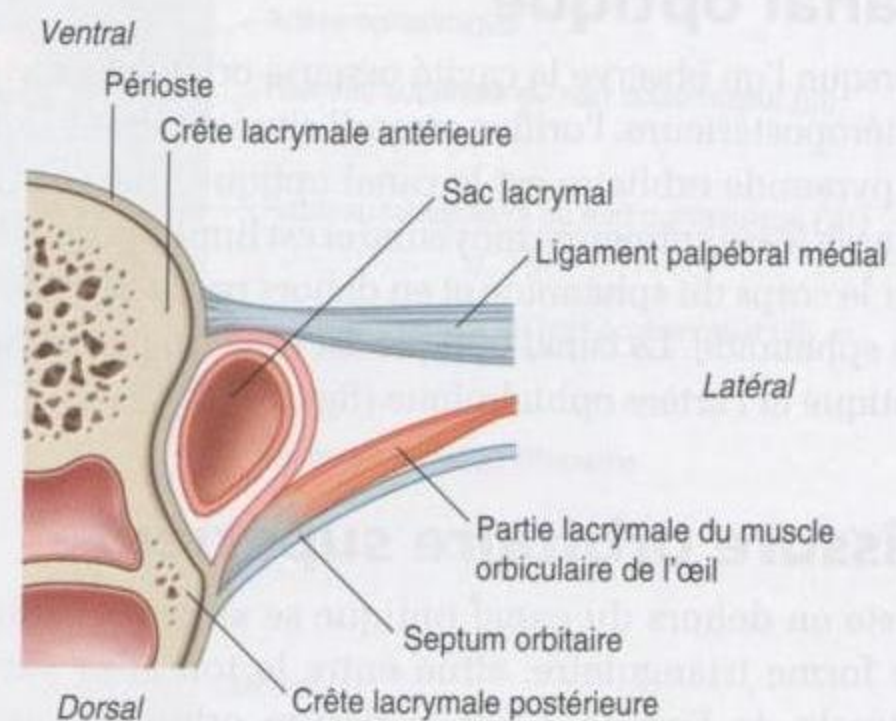


Figure 8.80. Position du sac lacrymal.

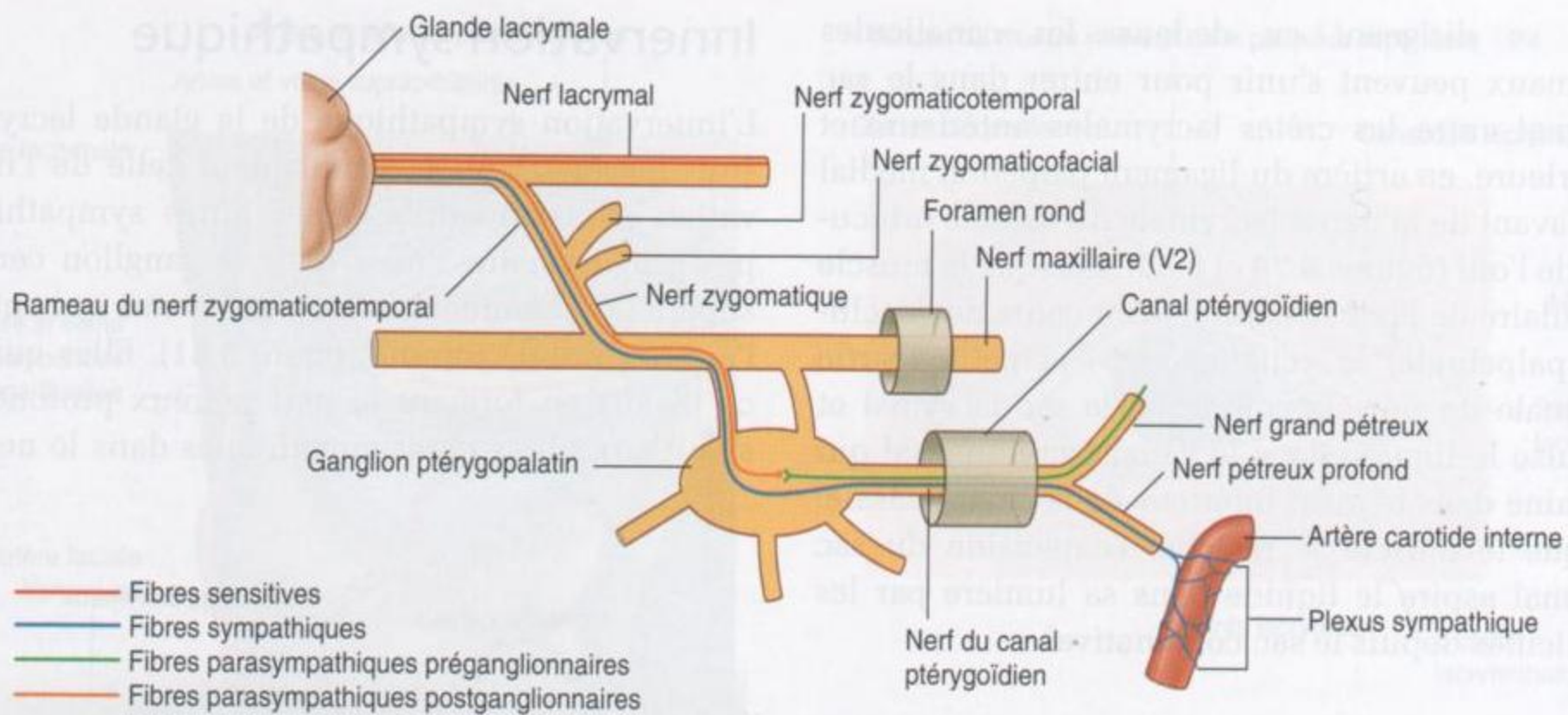


Figure 8.81. Innervation de la glande lacrymale.

canal ptérygoïdien. En traversant le ganglion ptérygopalatin, les fibres sympathiques se dirigent à partir de ce point en suivant la même voie que les fibres parasymphatiques vers la glande lacrymale.

Vaisseaux

La vascularisation artérielle de la glande lacrymale est assurée par des branches de l'artère ophtalmique, et le drainage veineux par les veines ophtalmiques.

Fissures et foramens

De nombreuses structures entrent dans l'orbite ou en sortent à travers différents orifices (figure 8.82).

Canal optique

Lorsque l'on observe la cavité osseuse orbitaire en vue antéropostérieure, l'orifice arrondi situé au sommet de la pyramide orbitaire est le canal optique, qui s'ouvre dans la fosse crânienne moyenne et est limité en dedans par le corps du sphénoïde et en dehors par la petite aile du sphénoïde. Le canal optique est traversé par le nerf optique et l'artère ophtalmique (figure 8.83).

Fissure orbitaire supérieure

Juste en dehors du canal optique se situe un orifice de forme triangulaire, situé entre le toit et la paroi latérale de l'orbite. C'est la fissure orbitaire supérieure, qui permet le passage de structures entre l'orbite et la fosse crânienne moyenne (figure 8.82).

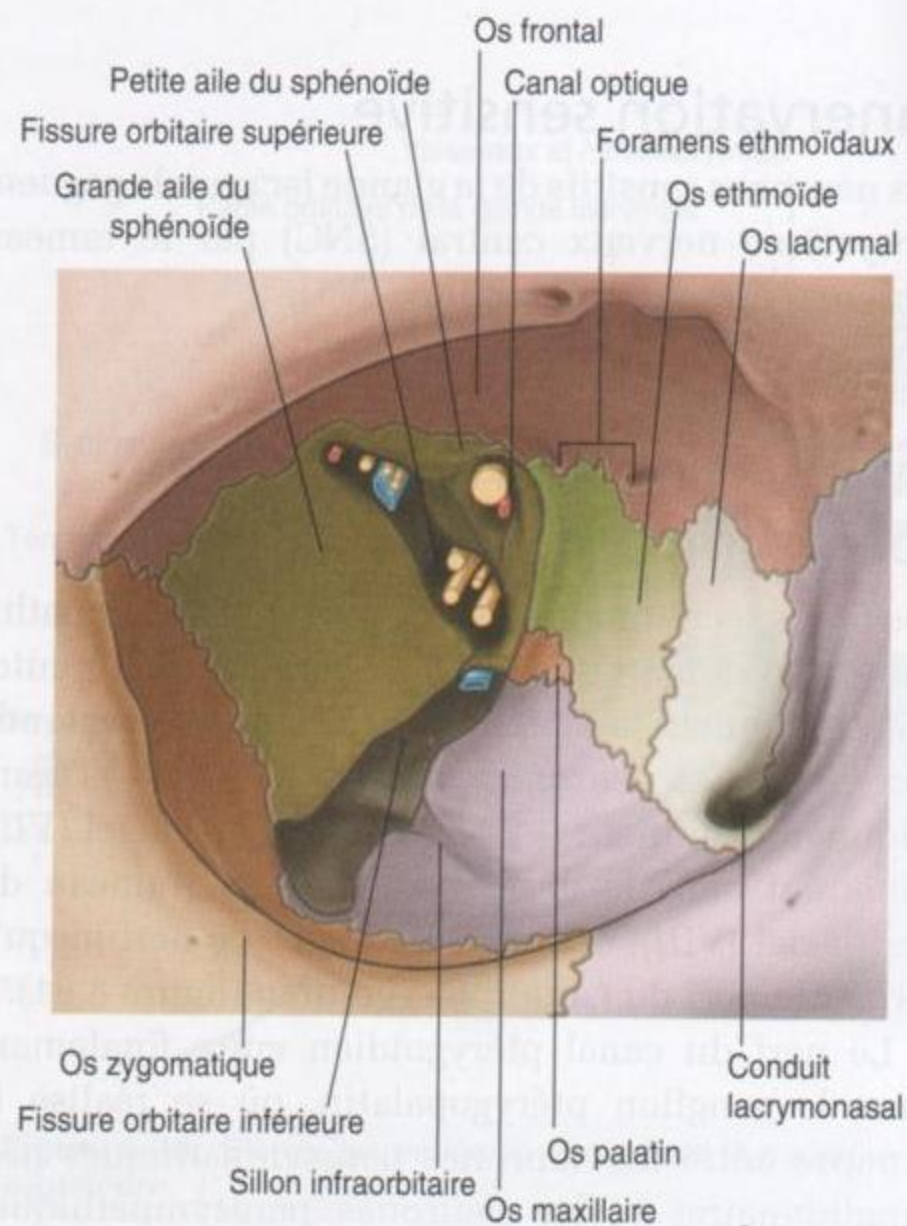


Figure 8.82. Orifices de la cavité orbitaire.

Les éléments qui traversent la fissure orbitaire supérieure sont les rameaux supérieur et inférieur du nerf oculomoteur (III), le nerf trochléaire (IV), le nerf abducens (VI), les rameaux lacrymal, frontal et nasociliaire du nerf ophtalmique (V1), et la veine ophtalmique supérieure (figure 8.83).

orbitaire est en continuité avec la couche périostée de la dure-mère. Dans la partie postérieure de l'orbite, le périoste orbitaire s'épaissit autour du canal optique et de la partie centrale de la fissure orbitaire supérieure. Cela constitue le point d'insertion des quatre muscles droits et est appelé l'**anneau tendineux commun**.

Gaine du globe oculaire

La **gaine du globe oculaire** (gaine du bulbe) est une couche fasciale qui entoure la majeure partie du globe oculaire (figures 8.85 et 8.86) :

- en arrière, elle est fermement attachée à la sclère (la partie blanche du globe oculaire) autour du point d'émergence du nerf optique dans le globe oculaire ;
- en avant, elle est fermement attachée à la sclère autour du rebord de la cornée (la partie transparente du globe oculaire) ;

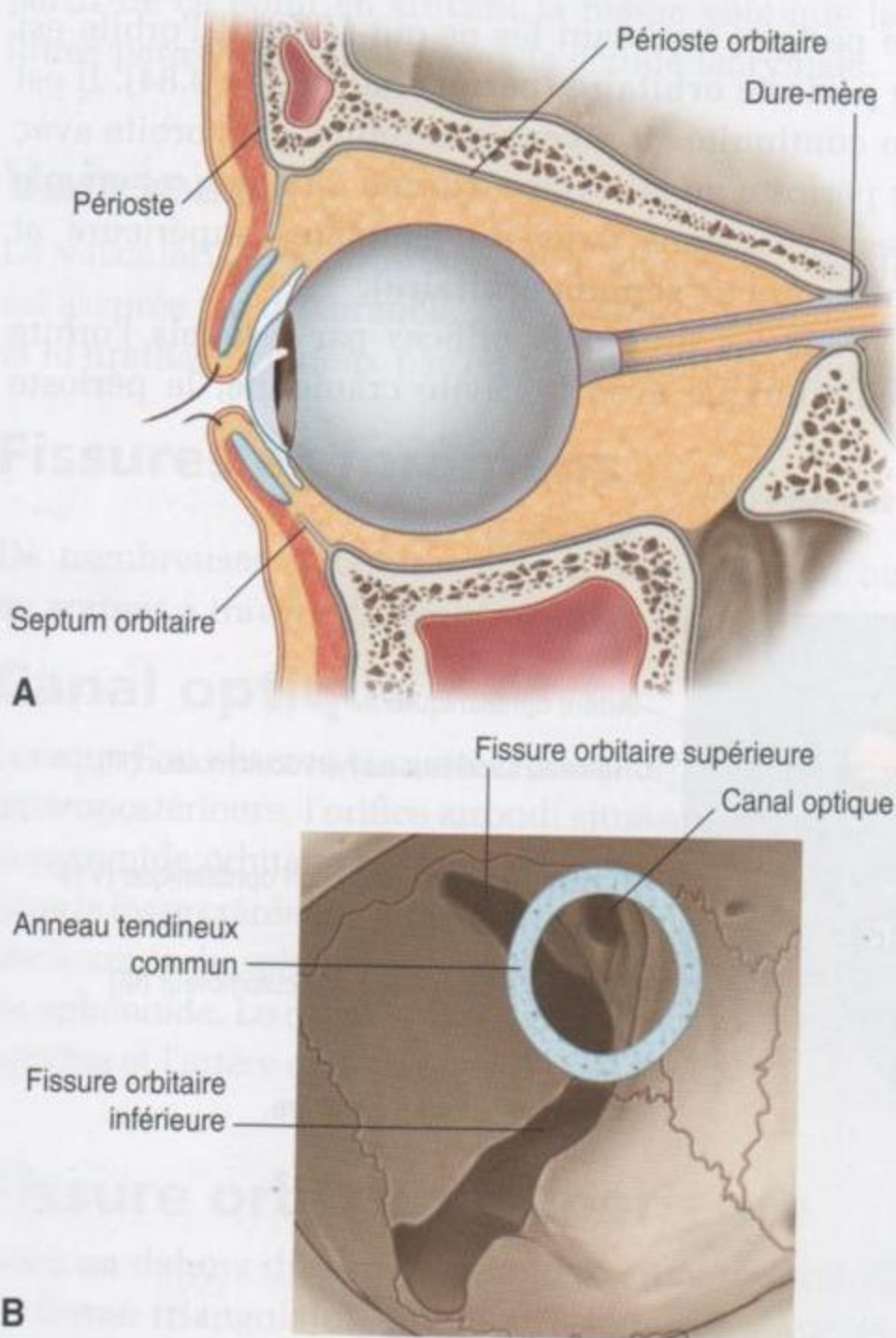


Figure 8.84. Périoste orbitaire **A.** Vue latérale. **B.** Anneau tendineux commun.

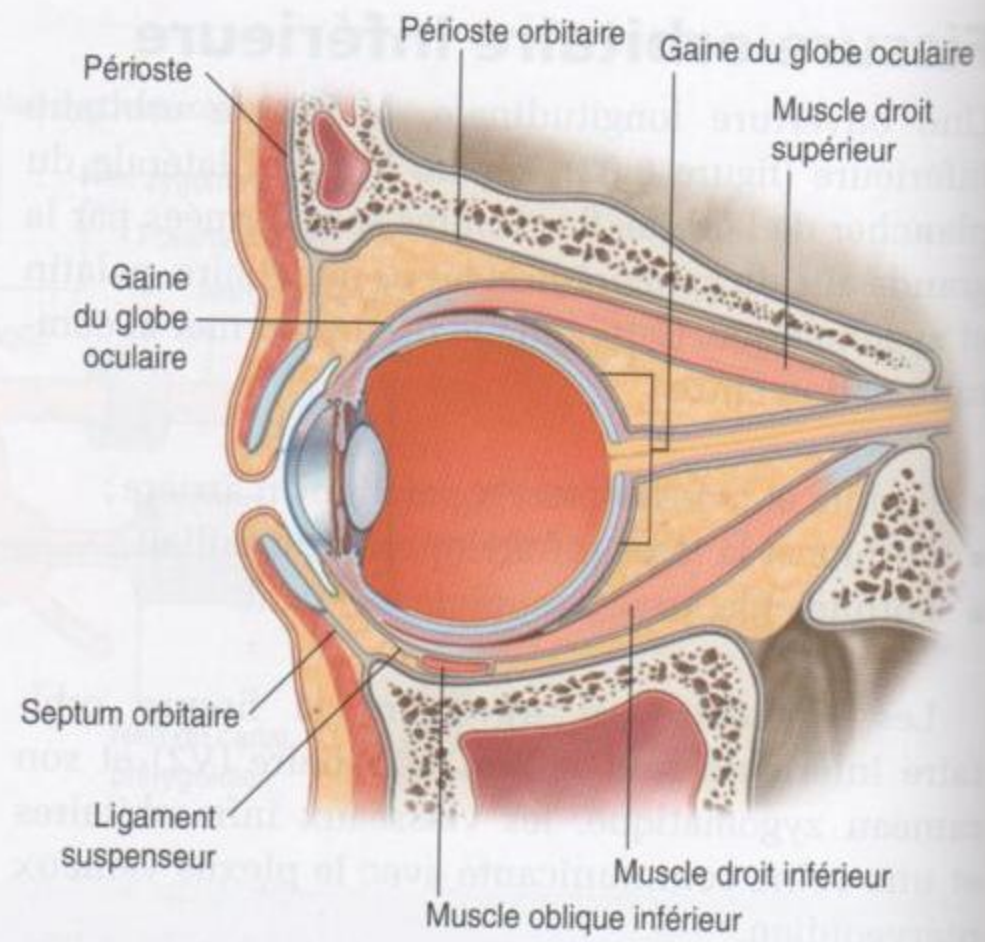


Figure 8.85. Gaine du globe oculaire.

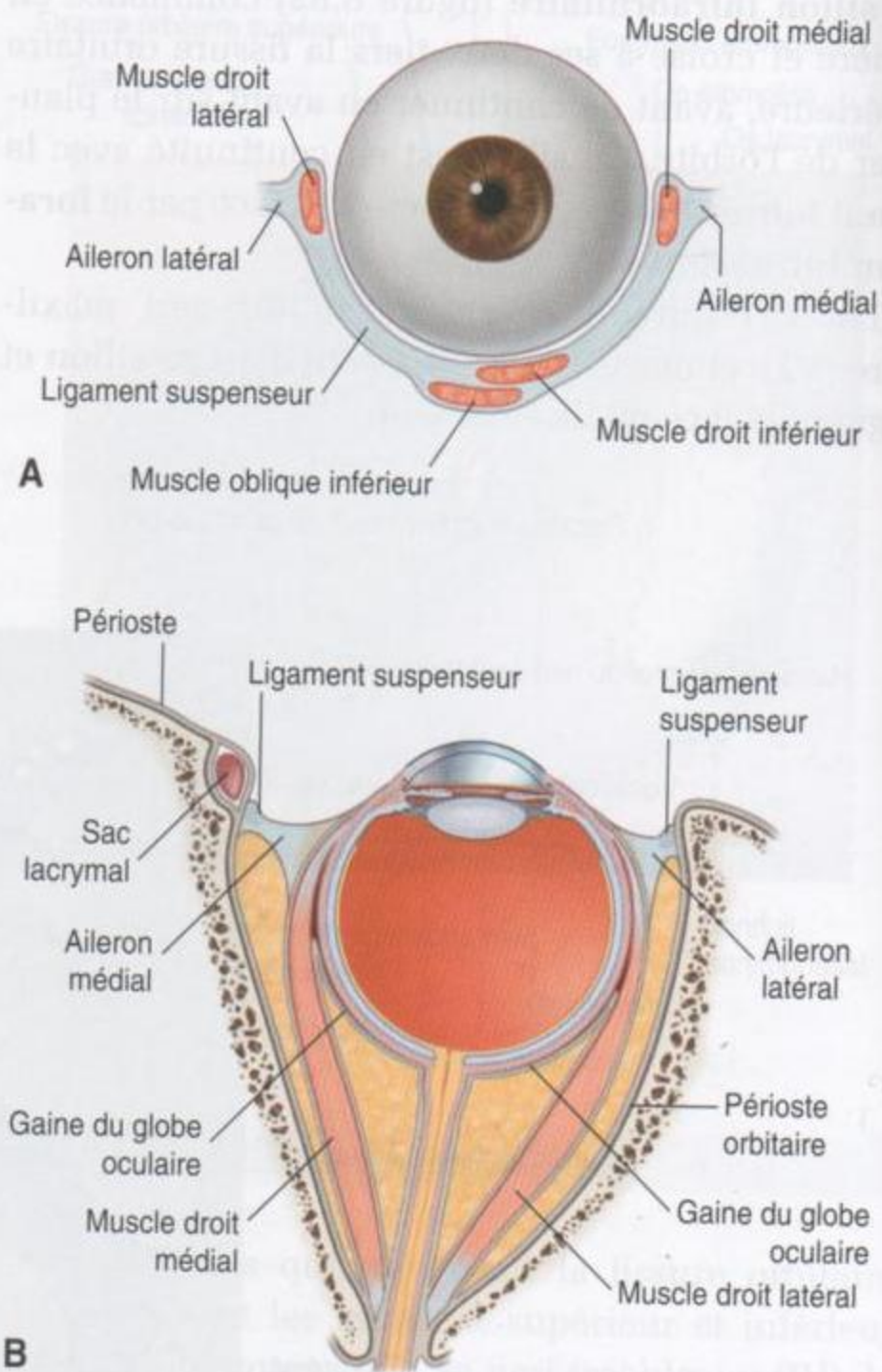


Figure 8.86. Ailerons des muscles droit médial et droit latéral. **A.** Vue antérieure. **B.** Vue supérieure.

- de plus, à proximité de l'insertion des muscles sur la sclère, le fascia qui entoure chaque muscle se poursuit avec la gaine du globe oculaire, alors que les muscles poursuivent leur trajet jusqu'à leur point d'insertion.

Une partie inférieure spécifique de la gaine du globe oculaire forme le **ligament suspenseur** (figures 8.85 et 8.86), qui soutient le globe oculaire. Cette structure en forme de sangle est constituée par la gaine du globe oculaire et des expansions fibreuses des deux muscles inférieurs du globe oculaire et des muscles oculaires médial et latéral.

Ailerons des muscles droit médial et droit latéral

Une autre organisation fasciale spécifique dans l'orbite est représentée par les ailerons (figure 8.86). Ce sont des expansions des fascias de recouvrement des muscles droit médial et droit latéral, qui s'attachent aux parois médiale et latérale de la cavité osseuse orbitaire :

- l'aileron médial est une expansion du fascia qui recouvre le muscle droit médial, et il s'insère immédiatement en arrière de la crête lacrymale postérieure de l'os lacrymal ;
- l'aileron latéral est une expansion du fascia qui recouvre le muscle droit latéral et s'insère sur le tubercule orbitaire de l'os zygomatique.

D'un point de vue fonctionnel, la position de ces ligaments semble limiter l'action des muscles droit médial et droit latéral.

Muscles

Il y a deux groupes de muscles dans l'orbite :

- les **muscles extrinsèques du globe oculaire** (**muscles extraoculaires**) qui interviennent dans les mouvements du globe oculaire et l'élévation de la paupière supérieure ;
- les **muscles intrinsèques du globe oculaire**, qui contrôlent la forme du cristallin et la taille de la pupille.

Les muscles extrinsèques comprennent le muscle releveur de la paupière supérieure, les muscles droit supérieur, droit inférieur, droit médial, droit latéral, oblique supérieur et oblique inférieur.

Les muscles intrinsèques sont le muscle ciliaire, le sphincter de la pupille et le muscle dilatateur de la pupille.

Muscles extrinsèques

Parmi les sept muscles extrinsèques, l'un relève la paupière supérieure, alors que les six autres mobilisent le globe oculaire lui-même (tableau 8.8).

Les mouvements du globe oculaire, en trois dimensions, sont (figure 8.87) :

- l'élévation – qui déplace la pupille en haut ;
- l'abaissement – qui déplace la pupille en bas ;
- l'abduction – qui déplace la pupille latéralement ;
- l'adduction – qui déplace la pupille en dedans ;
- la rotation médiale – qui fait tourner la partie supérieure de la pupille en dedans (vers le nez) ;
- la rotation latérale – qui fait tourner la partie supérieure de la pupille en dehors (vers la tempe).

Par ailleurs, l'axe antéropostérieur de chaque orbite est légèrement orienté latéralement, alors que chaque globe oculaire est orienté en avant (figure 8.88). De plus, certains muscles ont des effets multiples sur le globe oculaire, alors que d'autres n'ont qu'un effet unique.

Muscle releveur de la paupière supérieure

Le muscle releveur de la paupière supérieure élève la paupière supérieure (tableau 8.8). C'est le muscle le plus haut situé dans la cavité orbitaire, naissant du toit, juste en avant du canal optique à la face inférieure de la petite aile du sphénoïde (figure 8.89B). Son point primaire de terminaison se situe à la surface antérieure du tarse supérieur, mais quelques fibres s'insèrent aussi à la peau de la paupière supérieure et au fornix conjonctival supérieur.

Le muscle releveur de la paupière supérieure est innervé par le rameau supérieur du nerf oculomoteur (III).

Sa contraction élève la paupière supérieure.

Le releveur de la paupière supérieure présente un aspect particulier, lié à la présence d'un groupe de fibres musculaires lisses qui vont de sa surface inférieure vers le bord supérieur du tarse supérieur (figure 8.71). Ce groupe de fibres musculaires lisses (le muscle tarsal supérieur) contribue au maintien de l'élévation de la paupière supérieure, et ces fibres

Tableau 8.8 Muscles extrinsèques (extraoculaires).

Muscle	Origine	Terminaison	Innervation	Fonction
Releveur de la paupière supérieure	Petite aile du sphénoïde en avant du canal optique	Surface antérieure de la plaque tarsale; quelques fibres dans la peau et dans le fornix conjonctival supérieur	Nerf oculomoteur (III) – rameau supérieur	Élévation de la paupière supérieure
Droit supérieur	Partie supérieure de l'anneau tendineux commun	Moitié antérieure de la partie supérieure du globe oculaire	Nerf oculomoteur (III) – rameau supérieur	Élévation, adduction, rotation médiale du globe oculaire
Droit inférieur	Partie inférieure de l'anneau tendineux commun	Moitié antérieure de la partie inférieure du globe oculaire	Nerf oculomoteur (III) – rameau inférieur	Abaissement, adduction, rotation latérale du globe oculaire
Droit médial	Partie médiale de l'anneau tendineux commun	Moitié antérieure de la partie médiale du globe oculaire	Nerf oculomoteur (III) – rameau inférieur	Adduction du globe oculaire
Droit latéral	Partie latérale de l'anneau tendineux commun	Moitié antérieure de la partie latérale du globe oculaire	Nerf abducens (VI)	Abduction du globe oculaire
Oblique supérieur	Corps du sphénoïde, au-dessus et en dedans du canal optique	Quadrant postérieur externe du globe oculaire	Nerf trochléaire (IV)	Abaissement, abduction, rotation médiale du globe oculaire
Oblique inférieur	Partie médiale du plancher de l'orbite en arrière du rebord; maxillaire en dehors du sillon lacrymonasal	Quadrant postérieur externe du globe oculaire	Nerf oculomoteur (III) – rameau inférieur	Élévation, abduction, rotation latérale du globe oculaire

sont innervées par des fibres sympathiques postganglionnaires qui proviennent du ganglion cervical supérieur.

La paralysie du nerf oculomoteur (III) conduit à un ptosis complet ou à une chute de la paupière supé-

rieure, alors que le déficit isolé de l'innervation par les fibres sympathiques destinées au muscle tarsal supérieur provoque un ptosis partiel.

Muscles droits

Quatre muscles droits occupent des positions médiale, latérale, inférieure et supérieure, au cours de leurs trajets depuis leurs insertions d'origine jus-

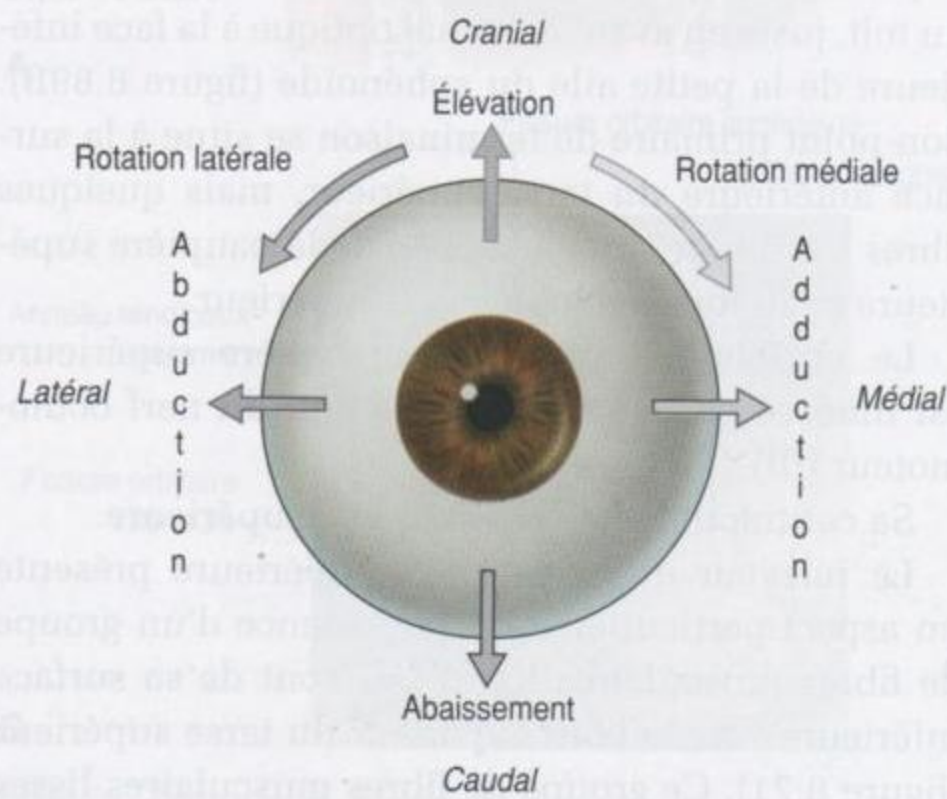


Figure 8.87. Mouvements du globe oculaire.

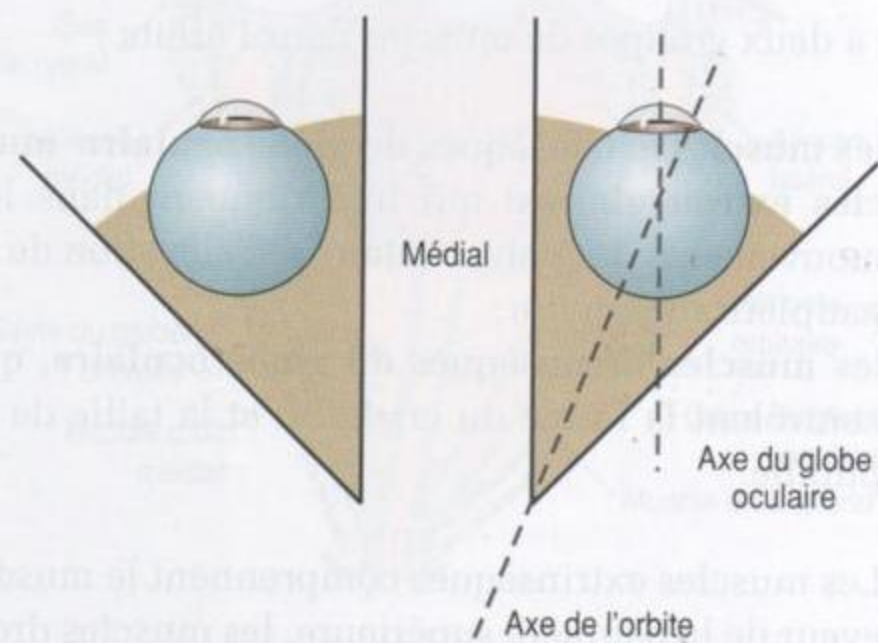


Figure 8.88. Axes du globe oculaire et de l'orbite.

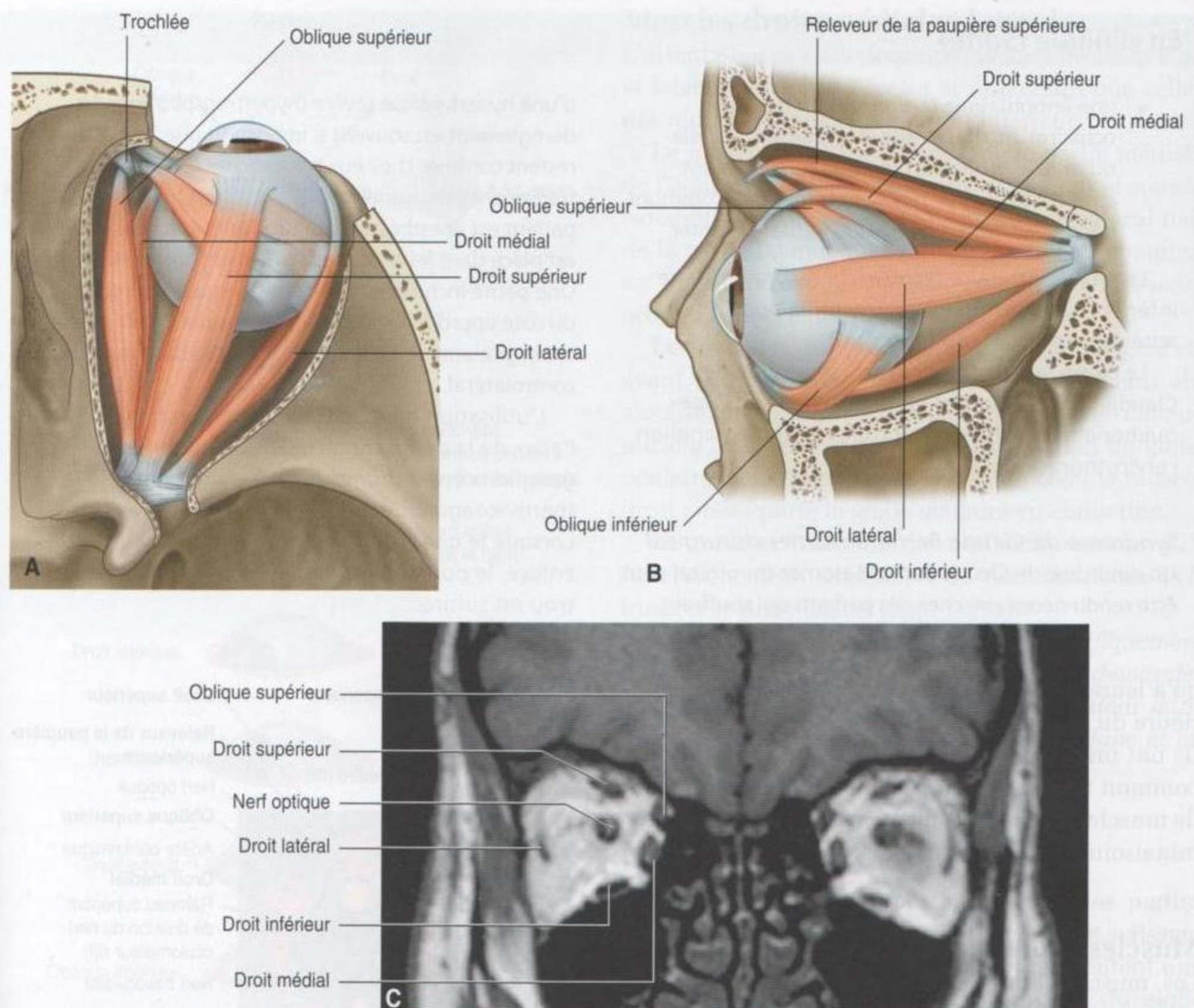


Figure 8.89. Muscles du globe oculaire. **A.** Vue supérieure. **B.** Vue latérale. **C.** Section coronale de l'œil en imagerie par résonance magnétique.

En clinique

Syndrome de Claude Bernard-Horner

Le syndrome de Claude Bernard-Horner est provoqué par la lésion du tronc sympathique dans le cou qui provoque un dysfonctionnement sympathique. Il est caractérisé par trois symptômes typiques :

- une constriction de la pupille due à la paralysie du muscle dilatateur de la pupille;
- un ptosis partiel (chute de la paupière supérieure) dû à la paralysie du muscle releveur de la paupière supérieure;

- une sécheresse cutanée de l'hémiface homolatérale et du cou due à l'absence de l'innervation des glandes sudoripares.

Des modifications secondaires peuvent aussi inclure :

- une vasodilatation homolatérale due à la perte du contrôle normal sympathique des vaisseaux sanguins sous-cutanés;

(Suite)

En clinique (Suite)

- une énoptalmie (enfoncement du globe oculaire), attribuée aux effets de la paralysie du muscle orbitaire, bien que ceux-ci soient considérés comme des symptômes peu communs dans le syndrome de Claude Bernard-Horner.

Le muscle orbitaire recouvre la fissure orbitaire inférieure et contribue à maintenir la position antérieure du contenu orbitaire.

La cause la plus commune du syndrome de Claude Bernard-Horner est une tumeur de l'apex pulmonaire envahissant ou comprimant le ganglion cervicothoracique.

Syndrome de Claude Bernard-Horner chirurgical
Un syndrome de Claude Bernard-Horner chirurgical peut être rendu nécessaire chez des patients qui souffrent

d'une hyperhydrose sévère (hypertranspiration). Le dérèglement est souvent si important que les patients restent confinés chez eux pour cacher leur gêne. Le traitement relativement standardisé est ingénieux. Le patient est anesthésié et un tube endotrachéal bifurqué est placé dans les bronches principales droite et gauche. Une petite incision est faite dans l'espace intercostal du côté approprié, et un pneumothorax induit est créé chirurgicalement. Le patient est ventilé dans le poumon controlatéral.

L'utilisation d'un endoscope permet de voir l'apex de la cavité thoracique et d'identifier le ganglion cervicothoracique. Le traitement sera la thermocoagulation ou l'excision chirurgicale. Lorsque le ganglion a été détruit, l'endoscope est enlevé, le poumon est à nouveau insufflé, et le petit trou est suturé.

qu'à leurs points de terminaison sur la moitié antérieure du globe oculaire (figure 8.89 et tableau 8.8). Ils ont une origine groupée sur l'anneau tendineux commun au sommet de l'orbite et forment un cône de muscles en se dirigeant en avant jusqu'à leurs terminaisons sur le globe oculaire.

Muscles droits supérieur et inférieur

Les muscles droits supérieur et inférieur ont des actions complexes, car l'apex de l'orbite où ils s'insèrent est situé en dedans de l'axe central du globe oculaire lorsque le regard se porte directement en avant :

- le muscle **droit supérieur** naît de la partie supérieure de l'anneau tendineux commun au-dessus du canal optique ;
- le muscle **droit inférieur** naît de la partie inférieure de l'anneau tendineux commun sous le canal optique (figure 8.90).

Du fait de leur trajet vers l'avant dans l'orbite pour s'attacher à la moitié antérieure du globe oculaire, ces muscles sont aussi orientés latéralement (figure 8.89). Ces orientations expliquent que :

- la contraction du droit supérieur provoque l'élévation, l'adduction et la rotation médiale du globe oculaire ;
- la contraction du droit inférieur provoque l'abaissement, l'adduction et la rotation latérale du globe oculaire (figure 8.91).

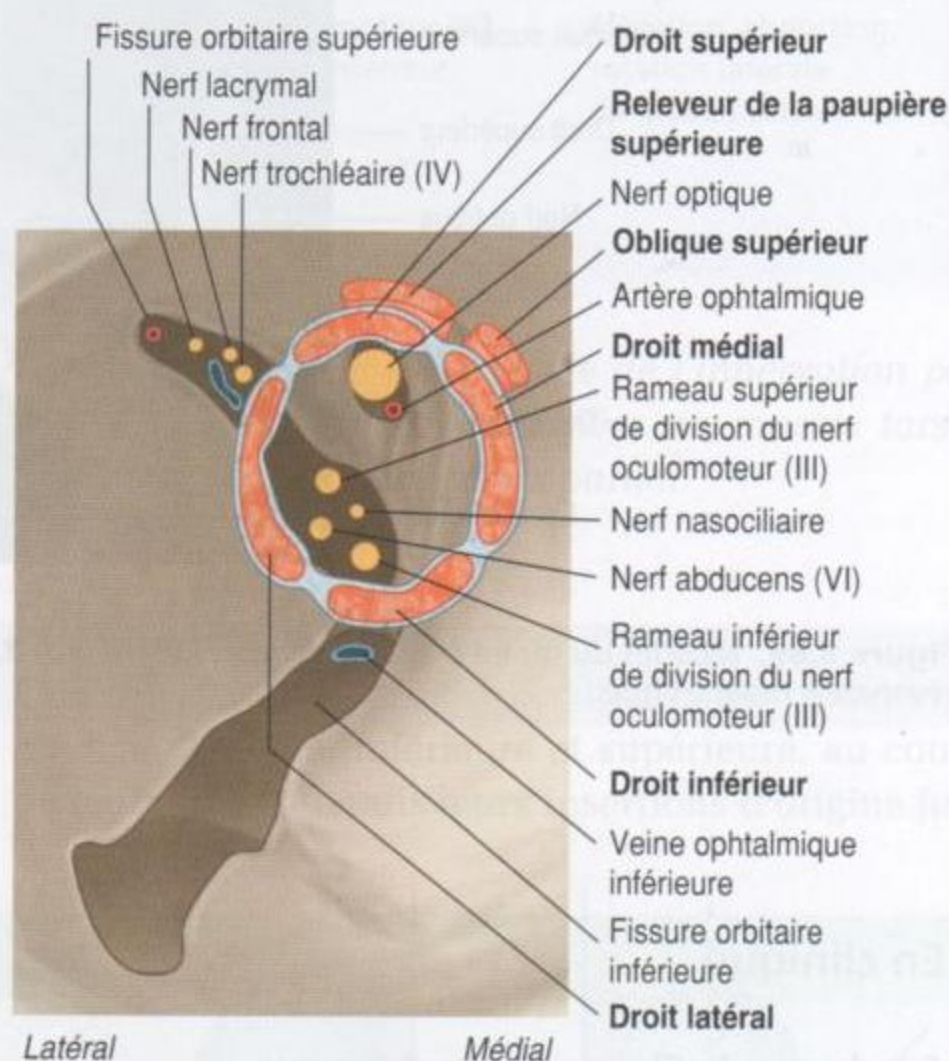


Figure 8.90. Insertions d'origine des muscles du globe oculaire, vue coronale.

Le **rameau supérieur** du nerf oculomoteur (III) innerve le droit supérieur, et le **rameau inférieur** du nerf oculomoteur (III) innerve le droit inférieur.

Le nerf trochléaire (IV) innerve le muscle oblique supérieur le long de sa surface supérieure.

Pour isoler la fonction et tester spécifiquement le muscle oblique supérieur, on demande au patient de suivre le doigt de l'examineur en dedans pour amener l'axe du tendon du muscle dans l'alignement de l'axe du globe oculaire, et ensuite de regarder en bas, ce qui teste le muscle (figure 8.91).

Muscle oblique inférieur

Le muscle oblique inférieur est le seul muscle extrinsèque qui ne prend pas son origine dans la partie postérieure de l'orbite. Il naît de la partie médiale du plancher de l'orbite, juste en arrière du rebord orbitaire, et s'insère aussi sur la surface orbitaire du maxillaire juste en dehors du sillon lacrymonasal (figure 8.89).

Le muscle oblique inférieur croise le plancher de l'orbite en direction postérolatérale, entre le droit inférieur et le plancher de l'orbite, avant de s'insérer sur le quadrant externe postérieur juste sous le droit latéral.

La contraction du muscle oblique inférieur dirige la pupille en haut et en dehors.

Le rameau inférieur du nerf oculomoteur innerve le muscle oblique inférieur.

Pour isoler la fonction et tester spécifiquement le muscle oblique inférieur, on demande au patient de suivre le doigt de l'examineur en dedans pour amener l'axe du globe oculaire dans l'alignement de l'axe du muscle, et ensuite de regarder en haut, ce qui teste le muscle (figure 8.91).

Muscles extrinsèques et mouvements du globe oculaire

Six des sept muscles extrinsèques de l'orbite sont directement moteurs des mouvements du globe oculaire.

Pour chacun des muscles droits – médial, latéral, inférieur et supérieur – et pour les muscles obliques supérieur et inférieur, une action spécifique ou des actions combinées peuvent être décrites (tableau 8.8). Cependant, ces muscles ne fonctionnent pas isolément. Ils agissent par groupes musculaires dans le mouvement coordonné des globes oculaires pour positionner la pupille de manière adaptée.

Par exemple, bien que le droit latéral soit le muscle principalement responsable du mouvement du globe oculaire latéralement, il est assisté dans cette action par les muscles obliques supérieur et inférieur.

En clinique

Examen de l'œil

L'examen de l'œil associe l'examen de la vision, l'étude de la musculature extrinsèque et de ses fonctions, et la recherche de processus pathologiques qui peuvent affecter l'œil isolément ou s'intégrer dans une pathologie systémique.

L'examen de l'œil comprend des tests d'acuité visuelle, d'astigmatisme, de champ visuel et d'interprétation des couleurs (pour exclure l'absence de vision des couleurs) dans différentes circonstances. Le médecin peut aussi examiner la rétine, le nerf optique, le cristallin et la cornée.

Les muscles extrinsèques sont innervés par le nerf abducens (VI), le nerf trochléaire (IV) et le nerf oculomoteur (III).

Les muscles extrinsèques fonctionnent de manière synergique pour que les mouvements du globe oculaire soient conjugués et adaptés :

- muscle droit latéral : nerf abducens (VI) ;
- muscle oblique supérieur : nerf trochléaire (IV) ;
- autres muscles oculomoteurs : nerf oculomoteur (III).

L'œil peut être affecté par des maladies systémiques. Le diabète atteint l'œil et peut provoquer une cataracte, une lésion maculaire et des hémorragies rétinienne, et toutes ces lésions peuvent altérer la vision.

Parfois, une paralysie unilatérale des muscles extraoculaires peut survenir, due à une lésion du mésencéphale ou à une atteinte nerveuse directe, qui peut être secondaire à une compression tumorale ou à un traumatisme. La paralysie d'un muscle est facilement mise en évidence lorsque le patient tente sans succès de déplacer son œil selon l'action normale du muscle considéré.

(Suite)

En clinique (Suite)

Très fréquemment, le patient se plaint d'une double vision (diplopie).

Déficit de l'innervation des muscles qui entourent l'œil

Une paralysie de l'orbiculaire de l'œil, innervé par le nerf facial (VII), provoque une impossibilité de fermer fortement les paupières, et un affaissement de la paupière inférieure avec écoulement des larmes. Cette fuite des larmes conduit à l'assèchement de la conjonctive qui peut s'ulcérer, et favoriser ainsi une infection secondaire.

Le déficit de l'innervation du muscle releveur de la paupière supérieure à la suite d'une lésion du nerf

oculomoteur (III) entraîne une incapacité de relever la paupière supérieure, ce qui produit un ptosis. Habituellement, une lésion du nerf oculomoteur (III) est provoquée par un traumatisme crânien grave.

Le déficit d'innervation du muscle tarsal supérieur par les fibres sympathiques est à l'origine d'un ptosis permanent ou partiel. Toute lésion située le long du tronc sympathique peut provoquer ce déficit. Une tumeur maligne de l'apex pulmonaire doit toujours être suspectée, car le ptosis est l'un des signes du syndrome de Claude Bernard-Horner (voir p. 881).

Vaisseaux

Artères

La vascularisation artérielle des structures contenues dans l'orbite, y compris le globe oculaire, est assurée par l'artère ophtalmique (figure 8.90). Cette artère est une branche de l'artère carotide interne, qui naît immédiatement après la sortie de la carotide interne hors du sinus caverneux. L'artère ophtalmique passe dans l'orbite par le canal optique avec le nerf optique.

Dans l'orbite, l'artère ophtalmique chemine tout d'abord en position inférieure et latérale par rapport au nerf optique (figure 8.92). Au cours de son trajet vers l'avant dans l'orbite, elle passe en position supérieure par rapport au nerf optique et chemine dans la partie antérieure de la partie médiale de l'orbite.

Dans l'orbite, l'artère ophtalmique donne de nombreuses branches, comme suit.

- L'**artère lacrymale** provient de l'artère ophtalmique à la face latérale du nerf optique, et chemine en avant dans la partie latérale de l'orbite, en vascularisant la glande lacrymale, les muscles, la branche ciliaire antérieure du globe oculaire et les parties latérales des paupières.
- L'**artère centrale de la rétine** entre dans le nerf optique, gagne dans le centre du nerf la rétine, et apparaît bien visible lors de l'examen de la rétine à l'aide d'un ophtalmoscope – l'occlusion de cette artère ou de ses branches conduit à la cécité.

- Les **artères ciliaires postérieures longue et courte** sont des branches qui pénètrent dans le globe oculaire en arrière, en perforant la sclère, pour vasculariser les structures situées dans le globe oculaire.

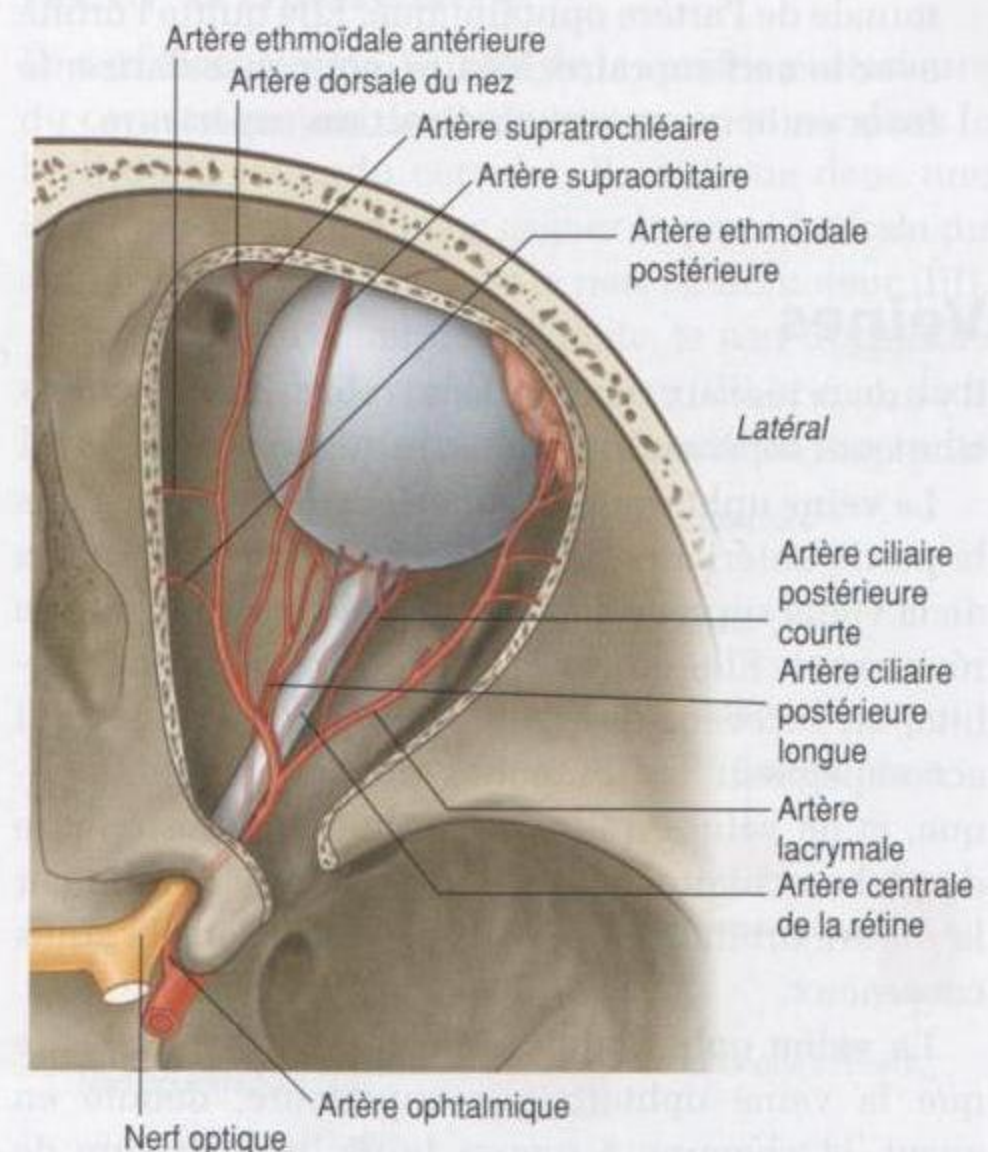


Figure 8.92. Vascularisation artérielle de l'orbite et du globe oculaire.

- Les **artères musculaires** sont des branches destinées aux muscles intrinsèques du globe oculaire.
- L'**artère supraorbitaire** naît habituellement de l'artère ophtalmique juste après son croisement avec le nerf optique, se dirige en avant, et sort de l'orbite par le foramen supraorbitaire avec le nerf supraorbitaire – elle vascularise le front et le scalp en traversant ces zones vers le vertex du crâne.
- L'**artère ethmoïdale postérieure** sort de l'orbite par le foramen ethmoïdal postérieur pour vasculariser les cellules aériques ethmoïdales et la cavité nasale.
- L'**artère ethmoïdale antérieure** sort de l'orbite par le foramen ethmoïdal antérieur, pénètre dans la cavité crânienne en donnant la branche ménagée antérieure, et continue dans la cavité nasale pour vasculariser le septum et la paroi latérale, et se terminer en artère dorsale du nez.
- Les **artères palpébrales médiales** sont de petites branches destinées à la partie médiale des paupières supérieure et inférieure.
- L'**artère dorsale du nez** est l'une des deux branches terminales de l'artère ophtalmique, quitte l'orbite pour vasculariser la surface supérieure du nez.
- L'**artère supratrochléaire** est l'autre branche terminale de l'artère ophtalmique. Elle quitte l'orbite avec le nerf supratrochléaire, pour vasculariser le front en le traversant en direction supérieure.

Veines

Il y a deux réseaux veineux dans l'orbite, les veines ophtalmiques supérieure et inférieure (figure 8.93).

La **veine ophtalmique supérieure** est formée dans la partie antérieure de l'orbite où des veines issues de la veine supraorbitaire et de la veine angulaire se réunissent. Elle croise la partie supérieure de l'orbite, en recevant des contributions des veines qui accompagnent les branches de l'artère ophtalmique, et de veines qui drainent la partie postérieure du globe oculaire. En arrière, elle quitte l'orbite par la fissure orbitaire supérieure et entre dans le sinus caverneux.

La **veine ophtalmique inférieure** est plus petite que la veine ophtalmique supérieure, débute en avant, et chemine à travers la partie inférieure de l'orbite. Elle reçoit différentes afférences des muscles et de la partie postérieure du globe oculaire, en traversant l'orbite.

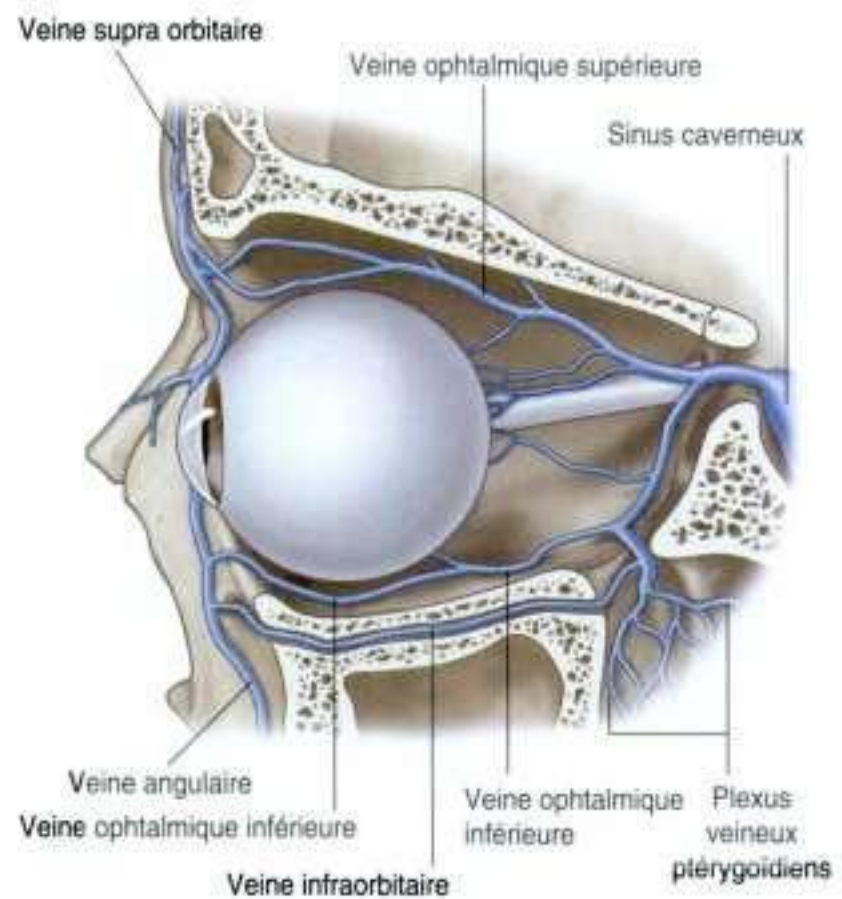


Figure 8.93. Drainage veineux de l'orbite et du globe oculaire.

La veine ophtalmique inférieure quitte l'orbite en arrière :

- en s'unissant avec la veine ophtalmique supérieure ;
- en passant à travers la fissure orbitaire supérieure pour rejoindre le sinus caverneux ;
- ou en passant à travers la fissure orbitaire inférieure pour rejoindre le plexus veineux ptérygoïdien de la fosse infratemporale.

Du fait que les veines ophtalmiques communiquent avec le sinus caverneux, elles représentent une voie par laquelle les infections peuvent se propager de dehors en dedans vers la cavité crânienne.

Innervation

De nombreux nerfs passent dans l'orbite et innervent les structures présentes entre ses parois. Ce sont le nerf optique (II), le nerf oculomoteur (III), le nerf trochléaire (IV), le nerf abducens (VI) et les nerfs autonomes. D'autres nerfs, comme le nerf ophtalmique (V1), innervent les structures orbitaires et quittent ensuite l'orbite pour innerver d'autres régions.

Nerf optique

Le nerf optique (II) n'est pas un véritable nerf crânien, mais plutôt une expansion du cerveau qui

contient des fibres afférentes de la rétine du globe oculaire vers les centres de la vision du cerveau. Il est entouré par les méninges crâniennes, dont l'espace subarachnoïdien qui s'étend en avant jusqu'au globe oculaire.

Toute augmentation de la pression intracrânienne résulte en une augmentation de la pression dans l'espace subarachnoïdien qui entoure le nerf optique. Cela peut compromettre le retour veineux dans les veines rétiniennes, ce qui provoque l'œdème du disque optique (œdème papillaire) qui peut être vu à l'examen de la rétine à l'aide d'un ophtalmoscope.

Le nerf optique quitte l'orbite à travers le canal optique (figure 8.94). Il est accompagné dans le canal optique par l'artère ophtalmique.

Nerf oculomoteur

Le nerf oculomoteur (III) émerge à la surface antérieure du tronc cérébral entre le cerveau moyen (pédoncule cérébral) et le pont. Il chemine en avant dans la paroi latérale du sinus caverneux.

Juste avant d'entrer dans l'orbite, le nerf oculomoteur (III) se divise en un rameau supérieur et un rameau inférieur (figure 8.95). Ces rameaux pénètrent dans l'orbite à travers la fissure orbitaire supérieure, au contact de l'anneau tendineux commun (figure 8.94).

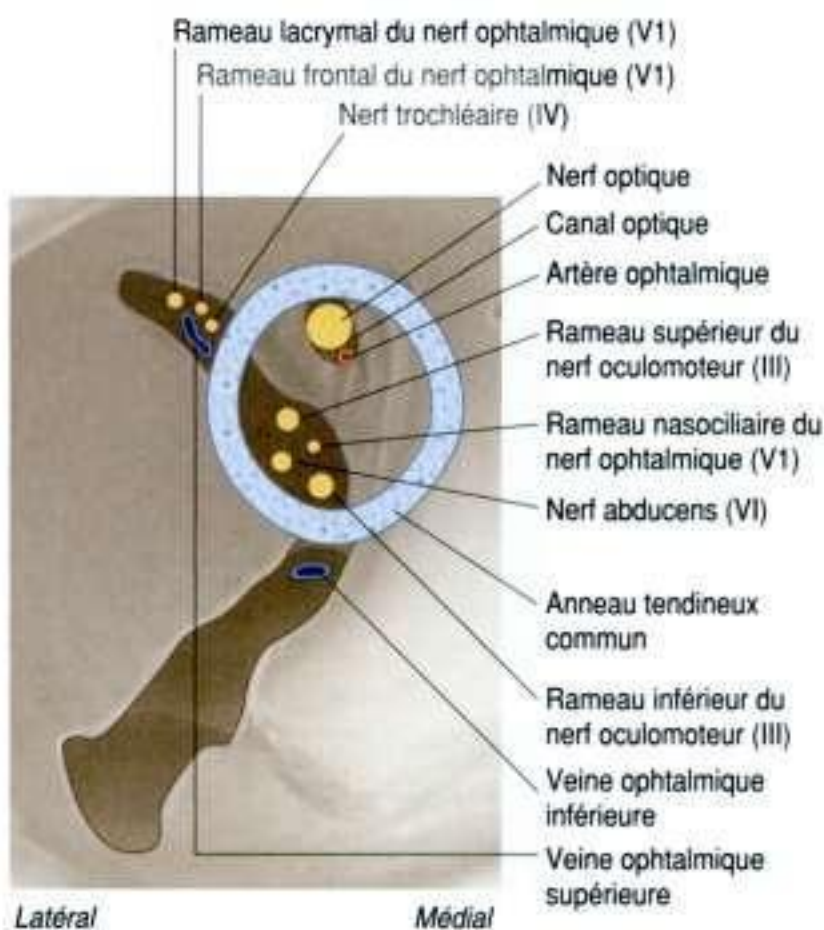


Figure 8.94. Innervation de l'orbite et du globe oculaire.

Dans l'orbite, le petit rameau supérieur se dirige en haut le long du bord latéral du nerf optique pour innover les muscles droit supérieur et releveur de la paupière supérieure (figure 8.95).

Le rameau inférieur, plus volumineux, se divise en trois rameaux :

- le premier passe sous le nerf optique, chemine dans la partie médiale de l'orbite, et va innover le muscle droit médial ;
- le deuxième descend pour innover le muscle droit inférieur ;
- le troisième descend le long du plancher de l'orbite pour innover le muscle oblique inférieur (figure 8.95).

Au cours de son trajet descendant, le troisième rameau donne un **rameau pour le ganglion ciliaire**. Ce rameau constitue la racine parasympathique du ganglion ciliaire et contient les fibres parasympathiques préganglionnaires qui vont faire un relais synaptique avec les fibres parasympathiques postganglionnaires. Les fibres postganglionnaires se distribuent au globe oculaire par les nerfs ciliaires courts, et innervent le sphincter de la pupille et les muscles ciliaires.

Nerf trochléaire

Le nerf trochléaire (IV) naît de la surface postérieure du cerveau moyen, le contourne pour entrer dans le bord de la tente du cervelet. Il continue dans une loge dure-mérienne pour gagner la paroi latérale du sinus caverneux juste sous le nerf oculomoteur (III).

Juste avant d'entrer dans l'orbite, le nerf trochléaire monte, en croisant le nerf oculomoteur (III), et entre dans l'orbite par la fissure orbitaire supérieure au-dessus de

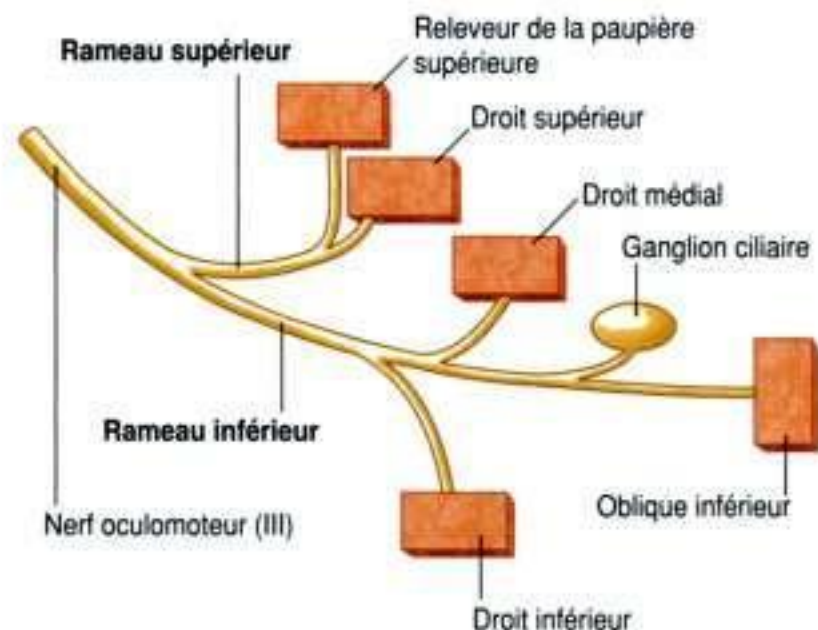


Figure 8.95. Le nerf oculomoteur (III) et ses rameaux.

l'anneau tendineux commun (figure 8.94). Dans l'orbite, le nerf trochléaire (IV) monte et tourne en dedans, en surcroisant le muscle releveur de la paupière supérieure pour entrer dans le bord supérieur du muscle oblique supérieur (figure 8.96).

Nerf abducens

Le nerf abducens (VI) naît du tronc cérébral entre le pont et la moelle allongée. Il entre dans la dure-mère qui couvre le clivus et continue dans le canal dural jusqu'à ce qu'il atteigne le sinus caverneux.

Le nerf abducens entre dans le sinus caverneux et chemine dans le sinus latéral à l'artère carotide interne. Il sort du sinus et entre dans l'orbite à travers la fissure orbitaire supérieure dans l'anneau tendineux commun (figure 8.94). Dans l'orbite, il se dirige en dehors pour innervier le muscle droit latéral.

Fibres sympathiques postganglionnaires

Les fibres sympathiques préganglionnaires proviennent des segments supérieurs de la moelle spinale thoracique, et surtout de T1. Elles gagnent la chaîne sympathique par les rameaux communicants blancs, et montent vers le **ganglion cervical supérieur** où elles font relais avec les fibres sympathiques postganglionnaires.

Les fibres postganglionnaires sont réparties le long de l'artère carotide interne et de ses branches.

Les fibres sympathiques postganglionnaires destinées à l'orbite cheminent avec l'artère ophtalmique. Après leur entrée dans l'orbite, les fibres se distribuent au globe oculaire :

- en passant dans le ganglion ciliaire, sans faire de relais synaptique, et en s'unissant aux nerfs ciliaires courts qui vont du ganglion au globe oculaire ;
- ou en gagnant le globe oculaire par les nerfs ciliaires longs.

Nerf ophtalmique (V1)

Le nerf ophtalmique (V1) est le plus petit et le plus haut situé des trois rameaux du nerf trijumeau. Ce nerf purement sensitif reçoit les influx des structures intraorbitaires et de rameaux supplémentaires provenant de la face et du scalp.

En quittant le ganglion trigéminal, le nerf ophtalmique (V1) se dirige vers l'avant dans la paroi latérale du sinus caverneux, sous les nerfs trochléaire (IV) et oculomoteur (III). Juste avant d'entrer dans l'orbite, il se divise en trois rameaux : les nerfs nasociliaire, lacrymal et frontal (figure 8.97). Ces rameaux entrent dans l'orbite par la fissure orbitale supérieure avec les nerfs frontal et lacrymal en dehors de l'anneau

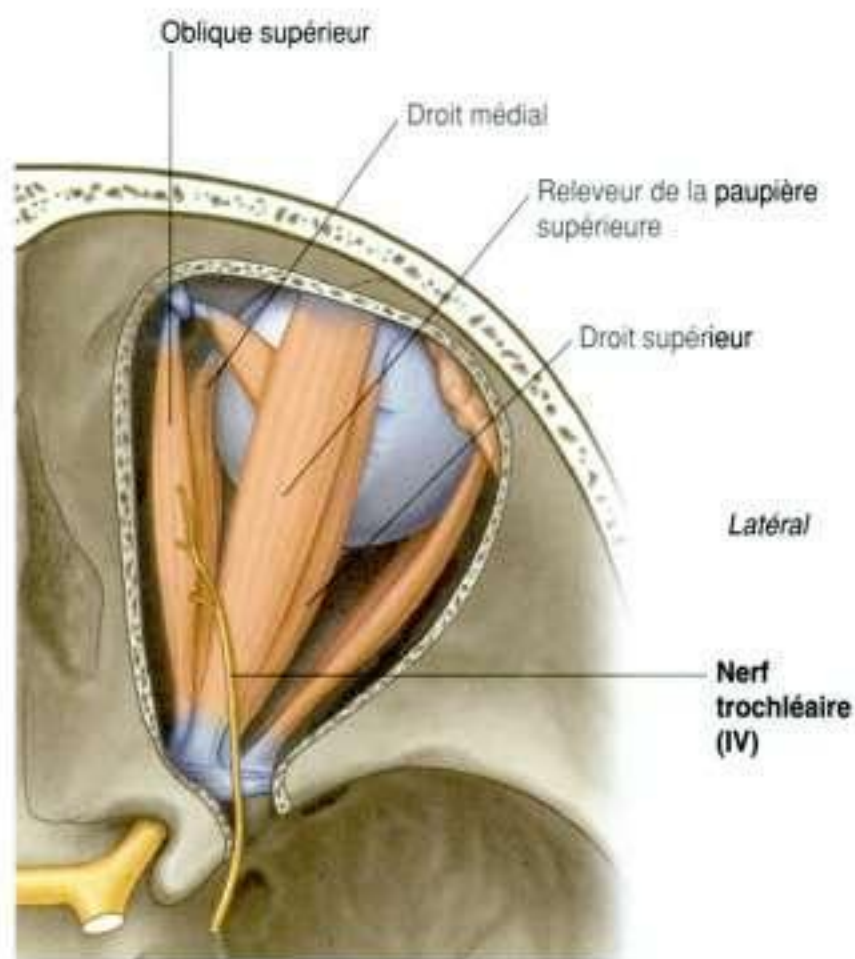


Figure 8.96. Nerf trochléaire (IV) dans l'orbite.

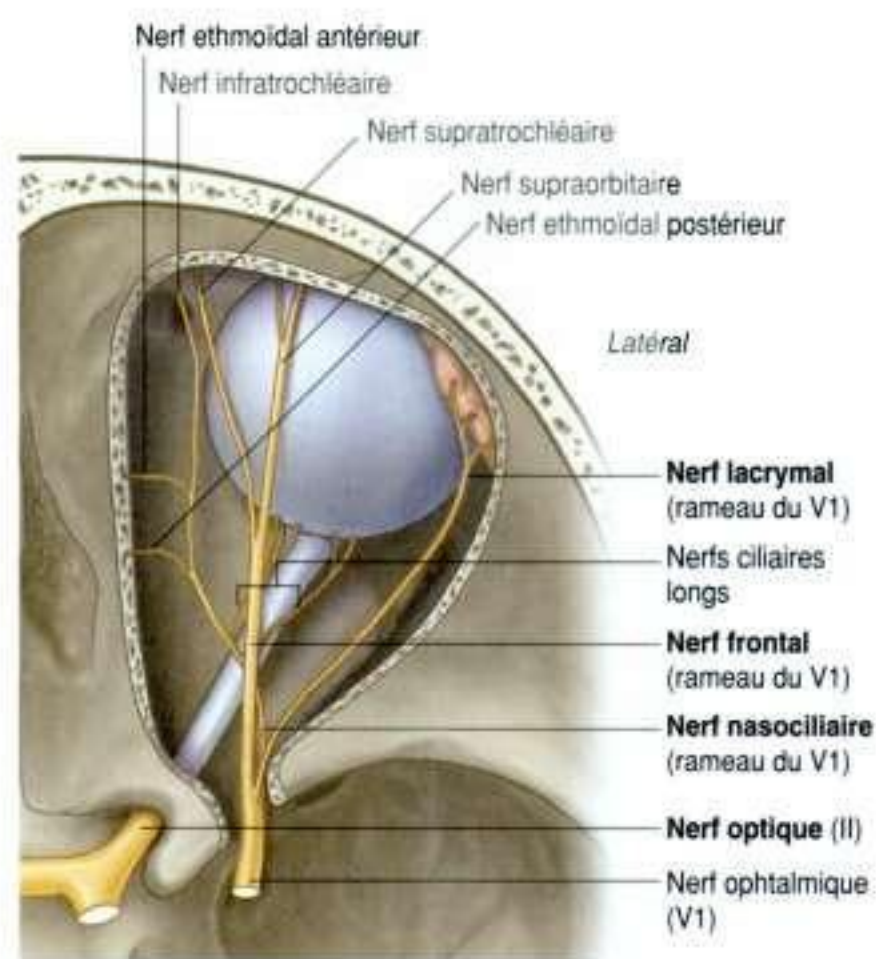


Figure 8.97. Le nerf ophtalmique (V1) et ses rameaux.

tendineux commun, et le nerf nasociliaire, dans l'anneau tendineux commun (figure 8.94).

Nerf lacrymal

Le nerf lacrymal est le plus petit des trois rameaux du nerf ophtalmique (V1). Après son entrée dans l'orbite, il chemine le long du bord supérieur du muscle droit latéral (figure 8.98). Il reçoit un rameau du nerf zygomatocotemporal, qui contient des fibres parasympathiques et sympathiques postganglionnaires destinées à la glande lacrymale.

Lorsqu'il atteint la partie antérolatérale de l'orbite, le nerf lacrymal innerve la glande lacrymale, la conjonctive, et la partie latérale de la paupière supérieure.

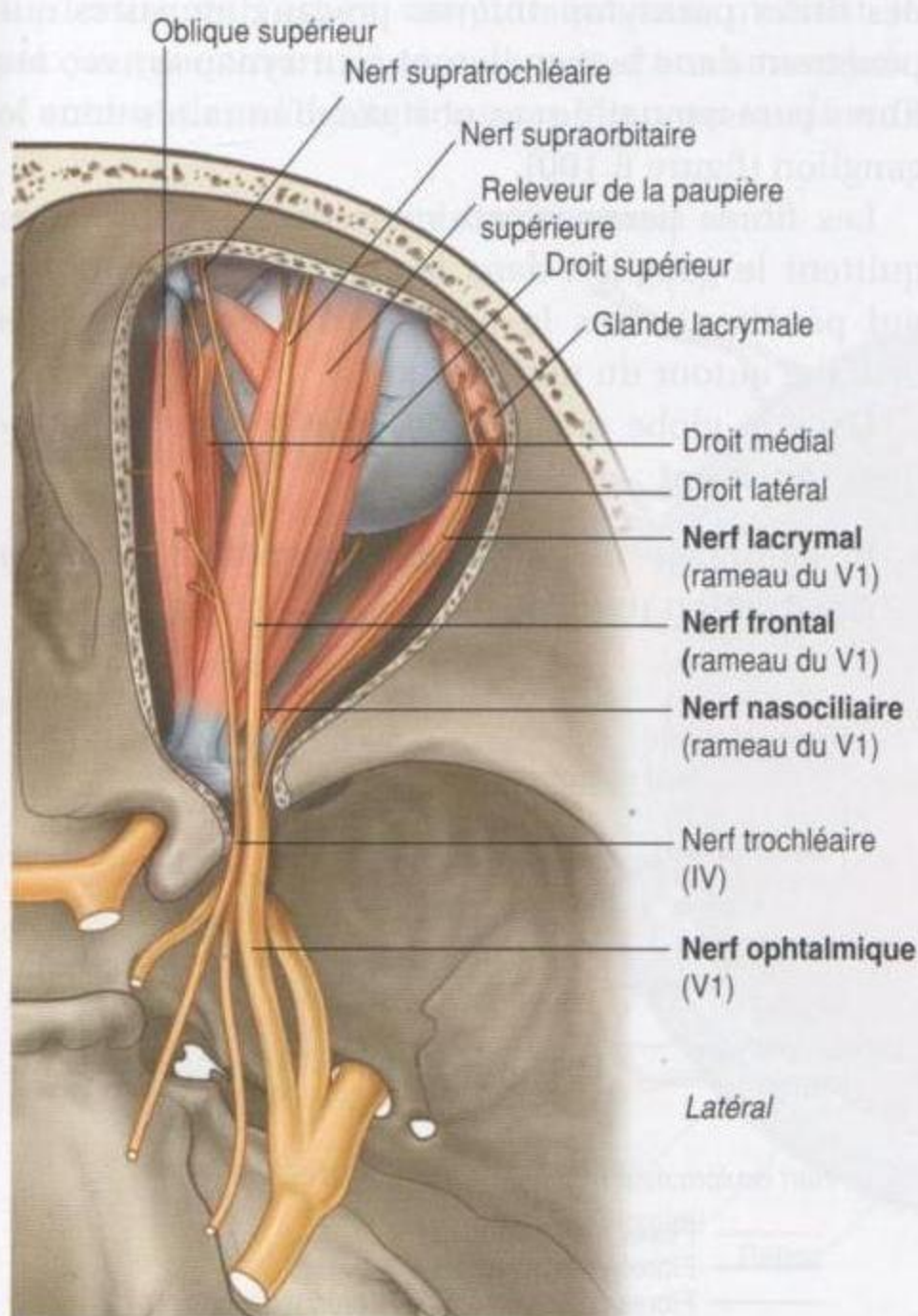


Figure 8.98. Rapports du nerf ophtalmique (V1) et de ses rameaux avec les muscles du globe oculaire.

Nerf frontal

Le nerf frontal est le plus grand rameau du nerf ophtalmique (V1) et reçoit des influx sensitifs de zones extérieures à l'orbite. Après son passage dans la fissure orbitaire, ce rameau se dirige en avant entre le releveur de la paupière supérieure et le périoste périorbitaire du toit (figure 8.94). À peu près à mi-chemin dans sa traversée de l'orbite, il se divise en deux rameaux terminaux, les nerfs supraorbitaire et supratrochléaire (figures 8.97 et 8.98) :

- le nerf supratrochléaire continue en avant en direction antéromédiale, en passant au-dessus de la trochlée, sort de l'orbite en dedans du foramen supraorbitaire, et innerve la conjonctive et la peau de la paupière supérieure, ainsi que la peau de la partie inférieure et médiale du front ;
- le nerf supraorbitaire est le plus grand des deux rameaux, continue vers l'avant, en passant entre le releveur de la paupière supérieure et le périoste périorbitaire qui recouvre le toit (figure 8.98), sort de l'orbite par l'incisure supraorbitaire et monte en croisant le front et le scalp, pour innerver la paupière supérieure et la conjonctive, le front et jusqu'à la moitié du scalp en arrière.

Nerf nasociliaire

Le nerf nasociliaire est de taille intermédiaire entre celles des nerfs frontal et lacrymal, et constitue habituellement le premier rameau du nerf ophtalmique (figure 8.97). Il est le plus profondément situé dans l'orbite, et pénètre dans la cavité dans l'anneau tendineux commun entre les rameaux supérieur et inférieur du nerf oculomoteur (III) (figure 8.94).

Dans l'orbite, le nerf nasociliaire croise la face supérieure du nerf optique en se dirigeant en direction médiale sous le muscle droit supérieur (figures 8.97 et 8.99). Son premier rameau, le **rameau communicant avec le ganglion ciliaire (racine sensitive du ganglion ciliaire)**, naît tôt dans son trajet dans l'orbite.

Le nerf nasociliaire se dirige en avant le long de la paroi médiale de l'orbite, entre les muscles oblique supérieur et droit médial, en donnant plusieurs rameaux. Ceux-ci comprennent :

- les **nerfs ciliaires longs**, qui sont sensitifs pour le globe oculaire, mais peuvent aussi contenir des fibres sympathiques pour la dilatation pupillaire ;

- le **nerf ethmoïdal postérieur**, qui sort de l'orbite par le foramen ethmoïdal pour innerver les cellules aériques ethmoïdales postérieures et l'os sphénoïde;
- le **nerf infratrochléaire**, qui se distribue à la partie médiale des paupières supérieure et inférieure, au sac lacrymal, et à la peau de la moitié supérieure du nez;
- le **nerf ethmoïdal antérieur**, qui sort de l'orbite à travers le foramen ethmoïdal antérieur pour innerver la fosse crânienne antérieure, la cavité nasale et la peau de la moitié inférieure du nez (figures 8.97 et 8.99).

Ganglion ciliaire

Le ganglion ciliaire est un ganglion parasympathique du nerf oculomoteur (III). Il est associé au rameau

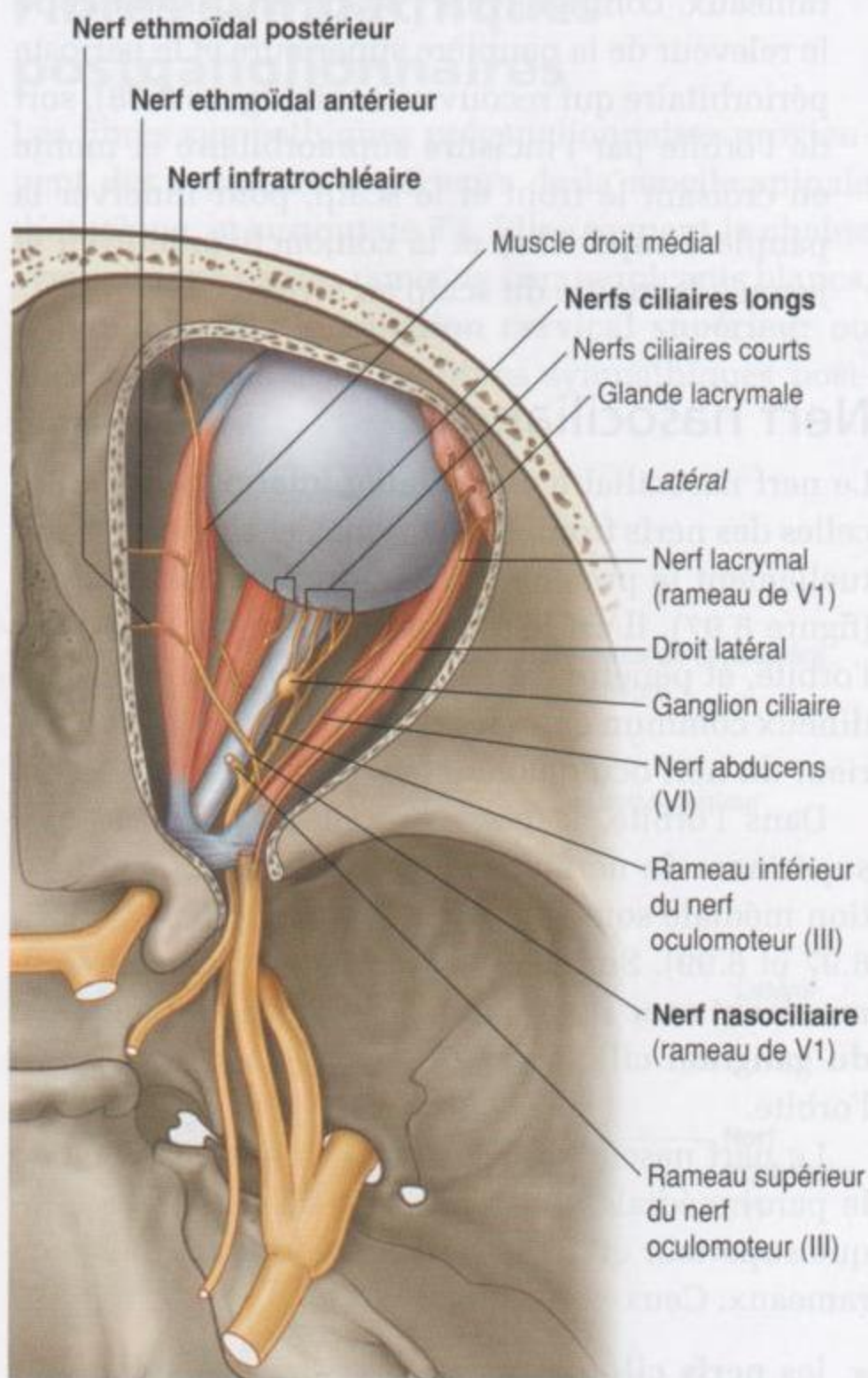


Figure 8.99. Trajet du nerf nasociliaire (rameau de V1), dans l'orbite.

nasociliaire du nerf ophtalmique (V1), et constitue le site où les neurones parasympathiques préganglionnaires et postganglionnaires font relais, et à partir duquel les fibres de ce contingent autonome du SNP gagnent le globe oculaire. Le ganglion ciliaire est aussi traversé par des fibres sympathiques postganglionnaires et des fibres sensibles au cours de leur trajet vers le globe oculaire.

Le ganglion ciliaire est un très petit ganglion, situé dans la partie postérieure de l'orbite, immédiatement en dehors du nerf optique, et entre le nerf optique et le muscle droit latéral (figure 8.99). Il est habituellement décrit comme recevant au moins deux et parfois trois rameaux ou racines provenant d'autres nerfs de l'orbite.

Racine parasympathique

En passant dans la zone où se situe le ganglion ciliaire, le rameau inférieur du nerf oculomoteur (III) donne un rameau pour le ganglion ciliaire (la racine parasympathique). Le rameau parasympathique contient des fibres parasympathiques préganglionnaires qui pénètrent dans le ganglion et font synapse avec les fibres parasympathiques postganglionnaires dans le ganglion (figure 8.100).

Les fibres parasympathiques postganglionnaires quittent le ganglion dans les nerfs ciliaires courts, qui pénètrent dans la partie postérieure du globe oculaire autour du nerf optique.

Dans le globe oculaire, les fibres parasympathiques innervent :

- le sphincter de la pupille, responsable de la constriction pupillaire;

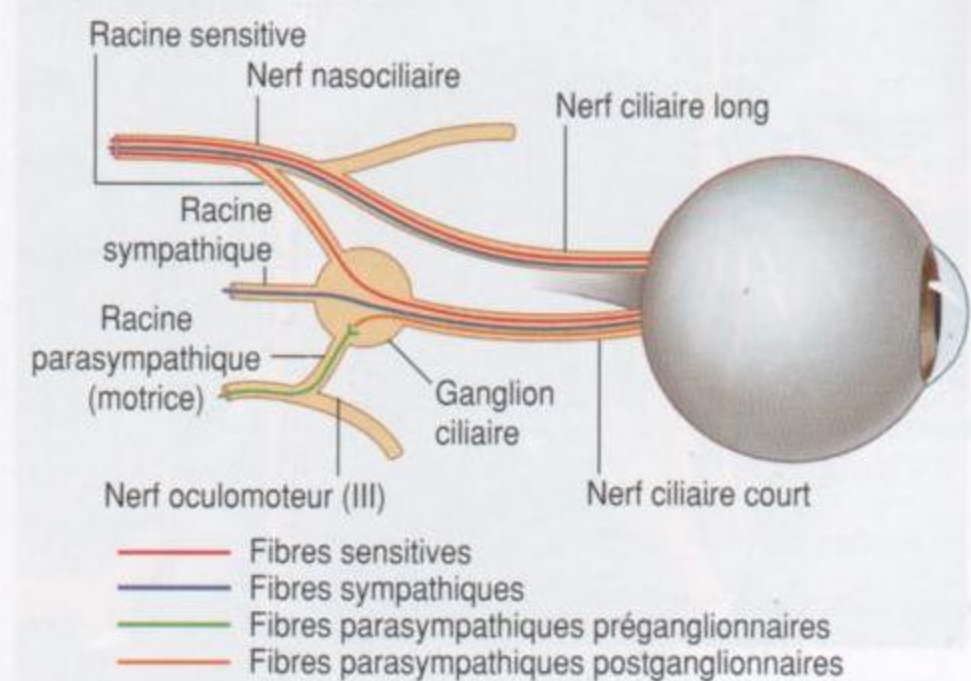


Figure 8.100. Ganglion ciliaire.

- le muscle ciliaire, responsable de l'accommodation du cristallin de l'œil pour la vision rapprochée.

Racine sensitive

Un deuxième rameau (la racine sensitive) se dirige du nerf nasociliaire au ganglion (figure 8.100). Ce rameau pénètre dans la face postérosupérieure du ganglion, et véhicule des fibres sensibles, qui traversent le ganglion et continuent le long des nerfs ciliaires courts du globe oculaire. Ces fibres sont responsables de l'innervation sensitive de tout le globe oculaire.

Racine sympathique

Le troisième rameau afférent au ganglion ciliaire est le plus variable. Ce rameau, lorsqu'il est présent, est la racine sympathique et contient des fibres sympathiques postganglionnaires issues du ganglion cervical supérieur (figure 8.100). Ces fibres passent au-dessus de l'artère carotide interne, quittent le plexus qui entoure l'artère dans le sinus caverneux, et entrent dans l'orbite à travers l'anneau tendineux

commun. Dans l'orbite, elles pénètrent dans le ganglion ciliaire par sa partie postérieure, et continuent le long des nerfs ciliaires courts jusqu'au globe oculaire.

Les fibres sympathiques du globe oculaire peuvent ne pas entrer dans le ganglion et constituer un rameau séparé. Les fibres sympathiques postganglionnaires peuvent quitter le plexus associé à l'artère carotide interne dans le sinus caverneux, s'unir au nerf ophtalmique (V1) et se distribuer au ganglion ciliaire par l'intermédiaire de la racine sensitive du nerf nasociliaire.

Quelle que soit leur organisation, les fibres sympathiques postganglionnaires gagnent le globe oculaire et innervent le muscle dilatateur de la pupille.

Globe oculaire

Le globe oculaire (ou bulbe oculaire) occupe la partie antérieure de l'orbite. Sa circonférence est interrompue en avant, où il présente un bombement antérieur. Cette zone bombée en avant représente un sixième de la surface totale du globe oculaire, et constitue la cornée (figure 8.101).

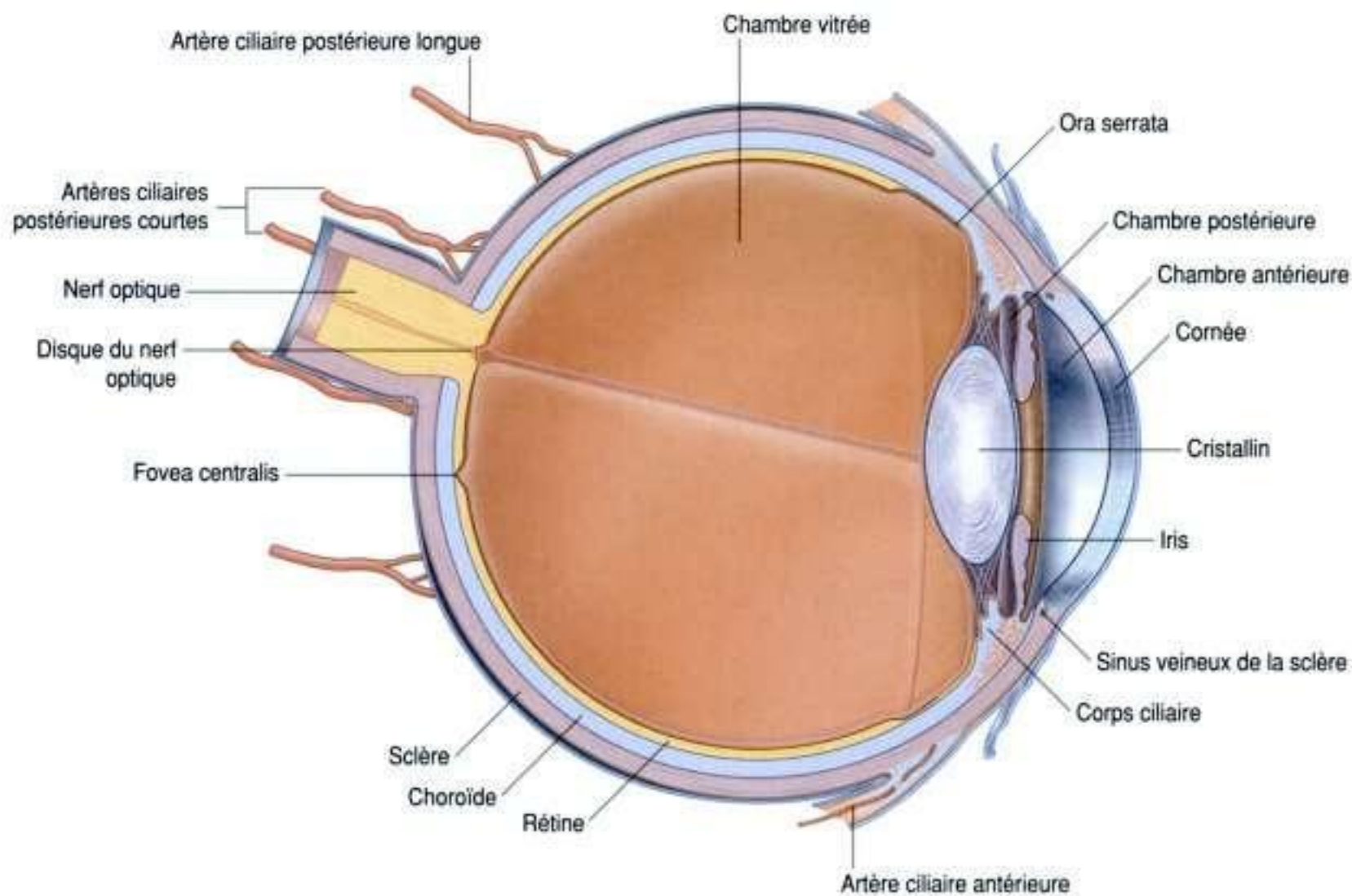


Figure 8.101. Globe oculaire.

En arrière de la cornée, et d'avant en arrière, se situent la chambre antérieure, l'iris et la pupille, la chambre postérieure, le cristallin, la chambre vitrée et la rétine.

Chambres antérieure et postérieure

La **chambre antérieure** est la partie située directement en arrière de la cornée, et en avant de la partie colorée de l'œil (l'**iris**). L'ouverture centrale de l'iris est la **pupille**. En arrière de l'iris et en avant du cristallin se situe la **chambre postérieure**, plus petite.

Les chambres antérieure et postérieure sont en continuité l'une avec l'autre par l'ouverture de la pupille. Elles sont remplies de liquide (l'**humeur aqueuse**), qui est sécrétée dans la chambre postérieure, passe dans la chambre antérieure par la pupille, et est absorbée par le **sinus veineux de la sclère** (le canal de Schlemm), qui est un canal veineux circulaire situé à la jonction de la cornée et de l'iris (figure 8.101).

L'humeur aqueuse a un rôle nutritif pour la cornée et le cristallin, qui sont avasculaires, et maintient la pression intraoculaire. *Si le cycle normal de production et de réabsorption est perturbé et que le liquide s'accumule, la pression intraoculaire augmente. Cet état pathologique (le glaucome) peut provoquer différents troubles visuels.*

Cristallin et corps vitré

Le **cristallin** sépare le cinquième antérieur du globe oculaire des quatre cinquièmes postérieurs (figure 8.101). C'est un disque transparent, biconvexe, élastique, attaché par sa circonférence aux muscles de la paroi externe du globe oculaire. Cette insertion périphérique confère au cristallin la capacité de changer ses propriétés réfringentes pour maintenir l'acuité visuelle. *Le terme qui désigne l'opacification du cristallin est la cataracte.*

Les quatre cinquièmes postérieurs du globe oculaire, du cristallin à la rétine, sont occupés par la chambre vitrée (figure 8.101). Ce segment est rempli d'une substance gélatineuse transparente, le **corps vitré**. Cette substance, à la différence de l'humeur aqueuse, ne peut pas être remplacée.

Paroi du globe oculaire

La paroi du globe oculaire entoure les composants internes. Elle est formée de trois tuniques : une

tunique externe fibreuse, une tunique moyenne vasculaire et une tunique interne rétinienne (figure 8.101).

- La tunique externe est formée de la sclère en arrière et de la cornée en avant.
- La tunique moyenne est formée de la **choroïde** en arrière, en continuité avec le corps ciliaire et l'iris en avant.
- La couche interne comprend la partie optique de la **rétine** en arrière, et la partie non visuelle de la rétine qui couvre la surface interne du corps ciliaire et de l'iris en avant.

Vaisseaux

Vascularisation artérielle

La vascularisation artérielle du globe oculaire est assurée par plusieurs afférences :

- les artères ciliaires courtes sont des branches de l'artère ophtalmique qui percent la sclère autour du nerf optique et pénètrent dans la couche choroïdienne (figure 8.101) ;
- les artères ciliaires postérieures longues, habituellement au nombre de deux, entrent dans la sclère sur les côtés médial et latéral du nerf optique, et se dirigent en avant dans la couche choroïdienne pour s'anastomoser avec les artères antérieures ciliaires ;
- les artères ciliaires antérieures sont des branches des artères qui vascularisent les muscles (figure 8.101) – ces artères pénètrent dans la sclère au niveau des points d'attache des muscles et s'anastomosent avec les artères ciliaires postérieures longues dans la couche choroïdienne ;
- l'artère centrale de la rétine qui a traversé le nerf optique entre dans la zone de la rétine dans le disque du nerf optique.

Drainage veineux

Le drainage veineux du globe oculaire est principalement assuré par le drainage de la couche choroïdienne. Quatre grandes veines (les **veines vorticeuses**) sont mises en jeu. Elles sortent à travers la sclère dans chacun des quadrants postérieurs du globe oculaire, et s'abouchent dans les veines ophtalmiques supérieures et inférieures. Il existe aussi une veine centrale de la rétine qui accompagne l'artère centrale de la rétine.

En clinique**Glaucome**

La pression intraoculaire augmentera si le cycle de production et de réabsorption de l'humeur aqueuse est perturbé de telle manière que la quantité de liquide augmente. Cette pathologie constitue le glaucome et peut conduire à différents problèmes visuels, jusqu'à la cécité, qui résulte de la compression de la rétine et de sa vascularisation sanguine.

En clinique**Cataracte**

Avec l'âge et certains états pathologiques, le cristallin de l'œil peut devenir opaque. L'augmentation de cette opacité conduit à une limitation visuelle. Une intervention à présent très fréquemment pratiquée permet l'excision du cristallin opacifié et son remplacement par un cristallin artificiel.

En clinique**Ophtalmoscopie**

La visualisation directe du corps vitré de l'œil est possible cliniquement. Elle est réalisée par l'utilisation d'un ophtalmoscope, qui est constitué d'un petit faisceau lumineux alimenté par piles et équipé d'une petite lentille qui permet la visualisation directe du corps vitré et de la paroi postérieure de l'œil à travers la pupille et le cristallin. Il est parfois nécessaire d'instiller un collyre directement pour dilater la pupille et faciliter la visualisation de l'œil.

Le nerf optique est facilement observé. Les quatre branches de l'artère de la rétine et la fovéa sont également bien vues.

L'utilisation de l'ophtalmoscope permet à l'examineur d'observer des pathologies du nerf optique, des anomalies vasculaires et des modifications dans la rétine (figure 8.102).

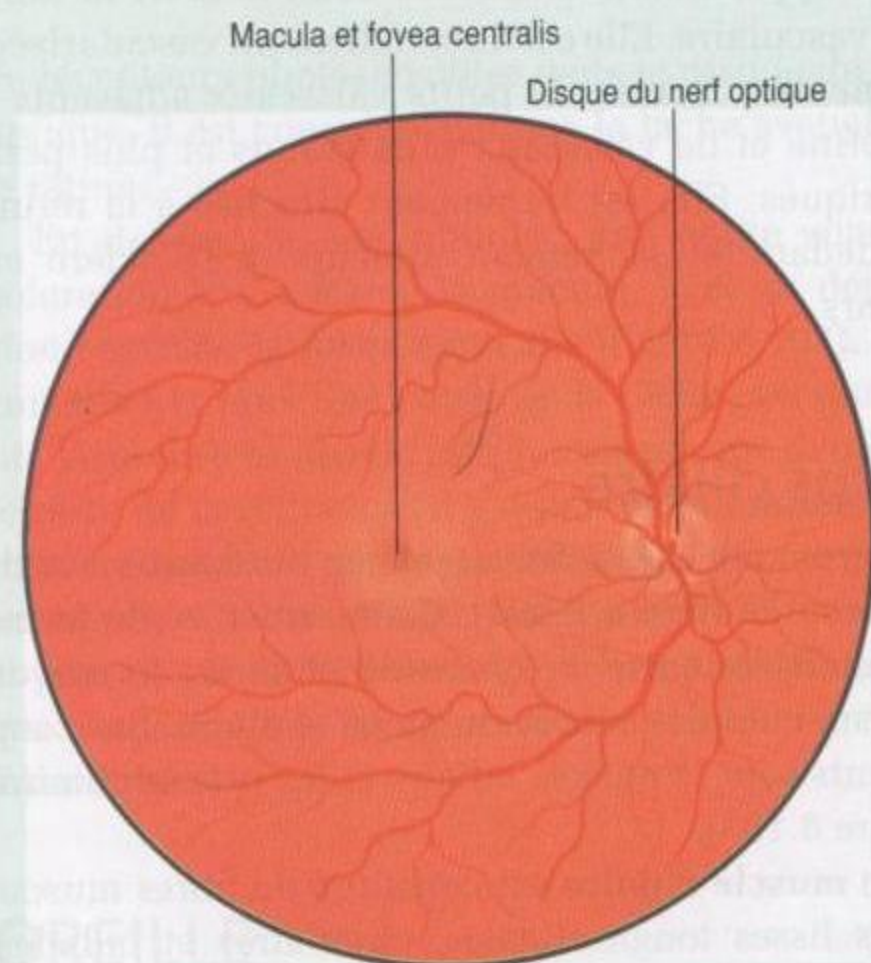


Figure 8.102. Vue en ophtalmoscopie de la chambre postérieure de l'œil.

Tunique fibreuse du globe oculaire

La tunique fibreuse du globe oculaire est formée de deux éléments : la sclère qui couvre les parties postérieure et latérale du globe oculaire, soit environ cinq sixièmes de sa surface, et la cornée qui occupe la partie antérieure (figure 8.101).

Sclère

La sclère est une couche opaque de tissu conjonctif dense qui peut être vue en avant à travers son enveloppe conjonctivale comme le « blanc des yeux ».

Elle est percée par de nombreux nerfs et vaisseaux, dont le nerf optique en arrière, et donne insertion aux différents muscles qui participent aux mouvements du globe oculaire.

La gaine du globe oculaire couvre la surface externe de la sclère, de l'émergence du nerf optique jusqu'à la jonction sclérocornéenne, alors que la surface profonde de la sclère est lâchement adhérente à la choroïde de la tunique vasculaire.

Cornée

La cornée, transparente, est en continuité avec la sclère en avant. Elle couvre le sixième antérieur

de la surface du globe oculaire et, du fait de sa transparence, permet l'entrée de la lumière dans le globe oculaire.

Tunique vasculaire du globe oculaire

La tunique vasculaire du globe oculaire comprend trois parties : la choroïde, le corps ciliaire et l'iris, d'arrière en avant (figure 8.101).

Choroïde

La choroïde est en situation postérieure et représente approximativement les deux tiers de la tunique vasculaire. Elle est fine, richement vascularisée, pigmentée, formée de petits vaisseaux adjacents à la rétine et de vaisseaux plus grands et plus périphériques. Elle est fermement attachée à la rétine en dedans et lâchement attachée à la sclère en dehors.

Corps ciliaire

Le corps ciliaire est développé au bord antérieur de la choroïde (figure 8.101). Cette structure de forme triangulaire, entre la choroïde et l'iris, forme un anneau complet autour du globe oculaire. Ses composants sont le muscle ciliaire et les procès ciliaires (figure 8.103).

Le **muscle ciliaire** est constitué de fibres musculaires lisses longitudinales, circulaires et radiales. Contrôlées par les afférences parasympathiques destinées à l'orbite dans le nerf oculomoteur (III), ces fibres musculaires, en se contractant, diminuent la taille de l'anneau formé par le corps ciliaire.

Les **procès ciliaires** forment des crêtes longitudinales à la surface interne du corps ciliaire (figure 8.103). Les **fibres zonulaires** qui s'insèrent sur eux attachent le cristallin au globe oculaire, le maintiennent en position et forment ensemble le **ligament suspenseur du cristallin**.

La contraction du muscle ciliaire diminue la taille de l'anneau formé par le corps ciliaire. Cela réduit la tension du ligament suspenseur du cristallin. Le cristallin devient alors plus convexe (en relâchement), ce qui permet l'accommodation du cristallin pour la vision rapprochée.

Les procès ciliaires contribuent aussi à la formation de l'humeur aqueuse.

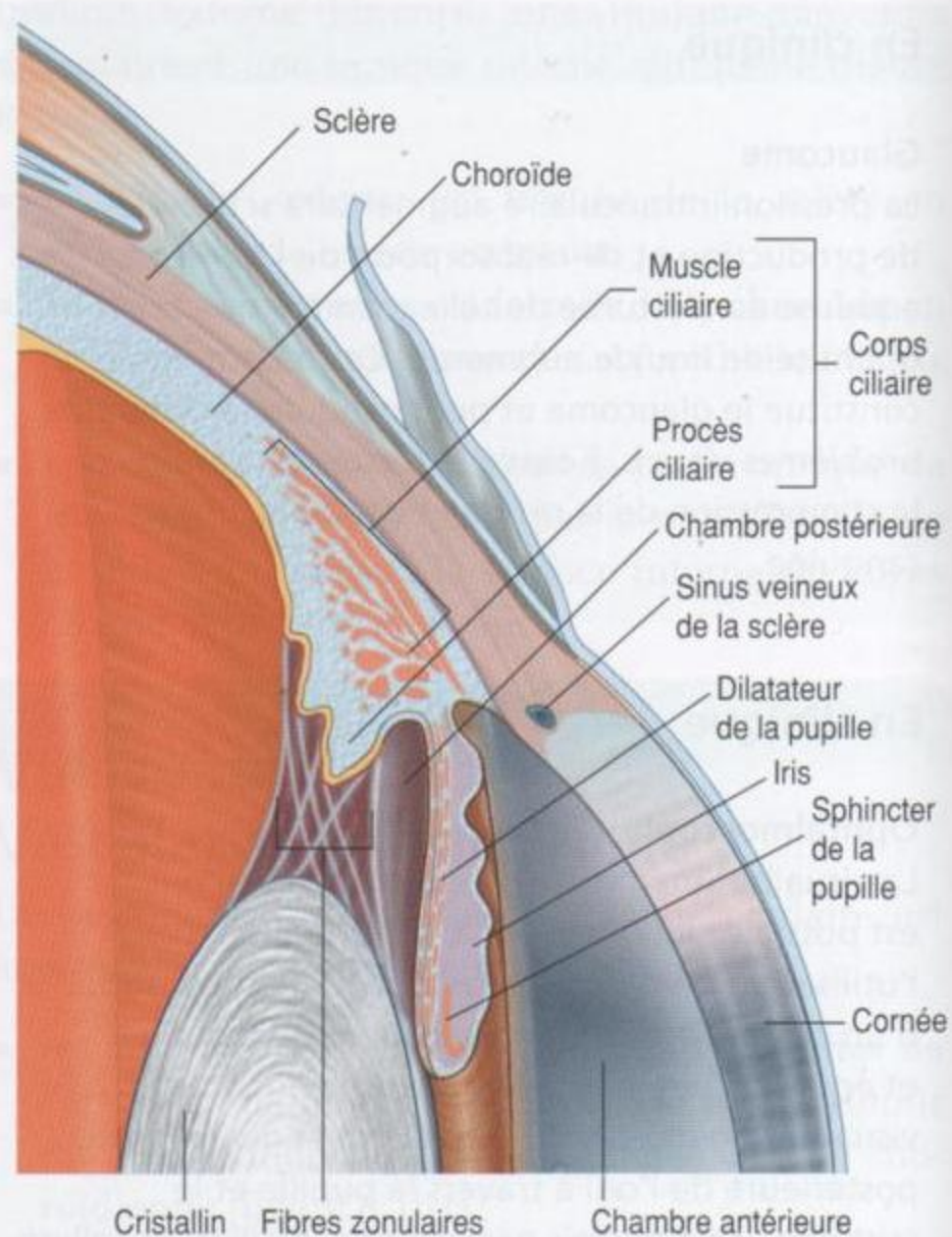


Figure 8.103. Corps ciliaire.

Iris

L'iris complète la couche vasculaire du globe oculaire en avant (figure 8.101). Cette structure circulaire, développée à partir des corps ciliaires, est la portion colorée de l'œil, et présente une ouverture centrale (la pupille). Des fibres musculaires lisses contrôlent la taille de la pupille dans l'iris (figure 8.103) :

- les fibres organisées en structure circulaire constituent le muscle **sphincter de la pupille** (tableau 8.9), qui est innervé par les fibres parasympathiques – la contraction de ces fibres diminue l'ouverture pupillaire (constriction de la pupille) ;
- les fibres disposées en structure radiale constituent le muscle **dilatateur de la pupille**, qui est innervé par le système sympathique – la contraction de ces fibres augmente l'ouverture de la pupille (dilatation pupillaire).

Tableau 8.9 Muscles intrinsèques de l'œil.

Muscle	Situation	Innervation	Fonction
Ciliaire	Fibres musculaires dans le corps ciliaire	Contingent parasympathique du nerf oculomoteur (III)	Constriction du corps ciliaire, relâchement de la tension du cristallin, augmentation de la convexité du cristallin
Sphincter de la pupille	Fibres circulaires dans l'iris	Contingent parasympathique du nerf oculomoteur (III)	Constriction de la pupille
Dilatateur de la pupille	Fibres radiales dans l'iris	Fibres sympathiques du ganglion cervical supérieur (T1)	Dilatation de la pupille

Tunique interne du globe oculaire

La tunique interne du globe oculaire est la **rétilne** (figure 8.101). Elle est constituée de deux parties. En arrière et latéralement se situe la **partie optique de la rétilne**, qui est sensible à la lumière, et en avant se situe la **partie non visuelle**, qui couvre la surface interne du corps ciliaire et de l'iris. La jonction entre ces portions est une ligne irrégulière (l'**ora serrata**).

Partie optique de la rétilne

La partie optique de la rétilne est formée de deux couches, une couche externe pigmentée et une couche interne nerveuse :

- la **couche pigmentée** est fermement attachée à la choroïde et se poursuit en avant à la surface interne du corps ciliaire et de l'iris ;
- la **couche nerveuse**, qui pourra ultérieurement être divisée en ses différents composants nerveux, est seulement attachée à la couche pigmentée autour du disque du nerf optique et au niveau de l'ora serrata.

C'est la couche nerveuse qui se détache lors d'un décollement de rétilne.

Plusieurs détails sont bien visibles dans la partie postérieure de la surface de la partie optique de la rétilne.

Le **disque du nerf optique** correspond à la zone où le nerf optique quitte la rétilne (figure 8.102). Il est plus fin que la rétilne qui l'entoure, et les branches de l'artère centrale de la rétilne s'écartent de ce point pour vasculariser la rétilne. Du fait de l'absence

de récepteurs photosensibles dans le disque du nerf optique, il est considéré comme la tache aveugle de la rétilne.

En dehors du nerf optique, une petite zone de coloration jaune forme la **macula**, avec sa dépression centrale, la **fovea centralis** (figure 8.102). Cela constitue la plus fine partie de la rétilne. La sensibilité visuelle à ce niveau est plus élevée que dans tout le reste de la rétilne car il y a peu de **bâtonnets** (cellules réceptrices photosensibles qui fonctionnent en lumière faible et sont insensibles à la couleur) et plus de **cônes** (cellules réceptrices photosensibles qui réagissent à la lumière intense et sont sensibles à la couleur).

OREILLE

L'oreille est l'organe de l'audition et de l'équilibration. Elle est formée de trois parties (figure 8.104) :

- la première partie est l'**oreille externe**, et comprend la portion attachée à la face latérale de la tête et le canal qui s'ouvre à ce niveau ;
- la deuxième partie est l'**oreille moyenne** – une cavité creusée dans la partie pétreuse de l'os temporal, limitée latéralement et séparée du canal externe par une membrane, et en communication en dedans avec le pharynx par un tube étroit ;
- la troisième partie est l'**oreille interne**, formée d'une série de cavités creusées dans la partie pétreuse de l'os temporal, entre l'oreille moyenne en dehors et le méat acoustique interne en dedans.

L'oreille interne convertit les signaux mécaniques reçus de l'oreille moyenne, à partir de la captation

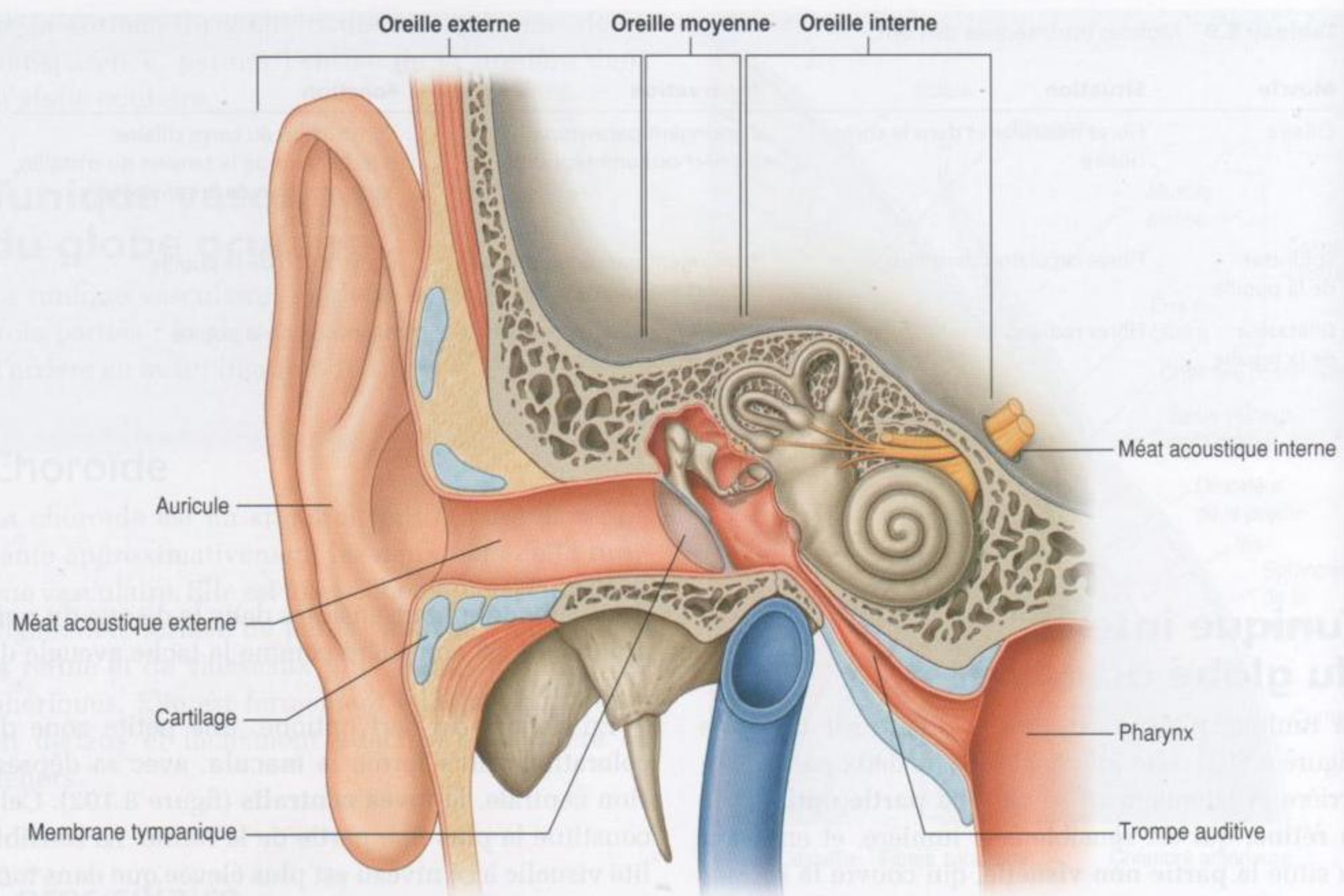


Figure 8.104. Oreille.

d'un son par l'oreille externe, en signaux électriques qui vont transmettre l'information au cerveau. L'oreille interne contient aussi des récepteurs qui détectent le mouvement et la position.

Oreille externe

L'oreille externe est formée de deux parties. La partie placée sur le côté de la tête est l'**auricule (pavillon de l'oreille)**, et le canal dirigé en dedans est le **méat acoustique externe**.

Auricule

L'auricule est sur le côté de la tête et contribue à la captation des sons. Il est formé de cartilage recouvert de peau, et présente une structure marquée par des reliefs et des fossettes (figure 8.105).

Le grand anneau qui circonscrit l'auricule est l'**hélix**. Il se termine en bas au niveau du lobule, souple, qui n'a pas d'armature cartilagineuse.

Le centre concave de l'auricule est la **conque de l'auricule**. Le méat acoustique externe débute à la partie profonde de la conque.

Juste en avant de l'ouverture du méat acoustique externe, en avant de la conque, se situe un relief (le **tragus**). À l'opposé du tragus et au-dessus du lobule souple, se place un autre relief (l'**antitragus**). Un anneau plus petit, parallèle et antérieur par rapport à l'hélix, est formé par l'**anthélix**.

Muscles

De nombreux muscles intrinsèques et extrinsèques sont associés à l'auricule :

- les muscles intrinsèques passent entre les différentes parties cartilagineuses de l'auricule et peuvent modifier la forme de ce dernier ;
- les muscles extrinsèques, muscles auriculaires antérieur, supérieur et postérieur, vont du scalp ou du crâne à l'auricule et jouent un rôle dans le positionnement de l'auricule.

Les deux groupes de muscles sont innervés par le nerf facial (VII).

Innervation

L'innervation sensitive de l'auricule provient de plusieurs sources (figure 8.106) :

- les surfaces les plus superficielles de l'auricule sont innervées par le nerf grand auriculaire, le nerf petit occipital, rameaux du plexus cervical, et par le rameau auriculotemporal du nerf mandibulaire (V3) ;
- les portions profondes de l'auricule sont innervées par des rameaux du nerf facial (VII) et du nerf vague (X).

Vaisseaux

La vascularisation artérielle de l'auricule provient de plusieurs afférences. L'artère carotide externe donne l'artère auriculaire postérieure, l'artère temporale superficielle donne les branches auriculaires antérieures, et l'artère occipitale donne une branche.

Le drainage veineux est assuré par des vaisseaux satellites des artères.

Le drainage lymphatique de l'auricule gagne en avant les nœuds lymphatiques parotidiens et en

arrière les nœuds lymphatiques mastoïdiens, et peut aussi se diriger vers les nœuds cervicaux profonds supérieurs.

Méat acoustique externe

Le méat acoustique externe s'étend de la partie la plus profonde de la conque à la **membrane tympanique** (tympan), et mesure environ 2,5 cm de long (figure 8.107). Ses parois sont constituées de cartilage et d'os. Le tiers latéral est formé de prolongements cartilagineux de certains des cartilages auriculaires, et les deux tiers médiaux, d'un tunnel osseux creusé dans l'os temporal.

Le méat acoustique externe est tapissé de peau sur toute sa longueur, avec des follicules pileux et des glandes sébacées, et des glandes cérumineuses qui sécrètent le **cérumen** (substance cireuse). Son diamètre varie : il est plus large en dehors et plus étroit en dedans.

Le trajet du méat acoustique externe n'est pas rectiligne. Depuis l'ouverture externe (le pore acoustique externe), il suit une direction supérieure et antérieure, puis il s'incline légèrement en arrière tout en gardant son orientation supérieure et, enfin, il prend une direction antérieure et légèrement descendante. *Au cours de l'examen du méat acoustique externe et de la membrane tympanique, l'observation*

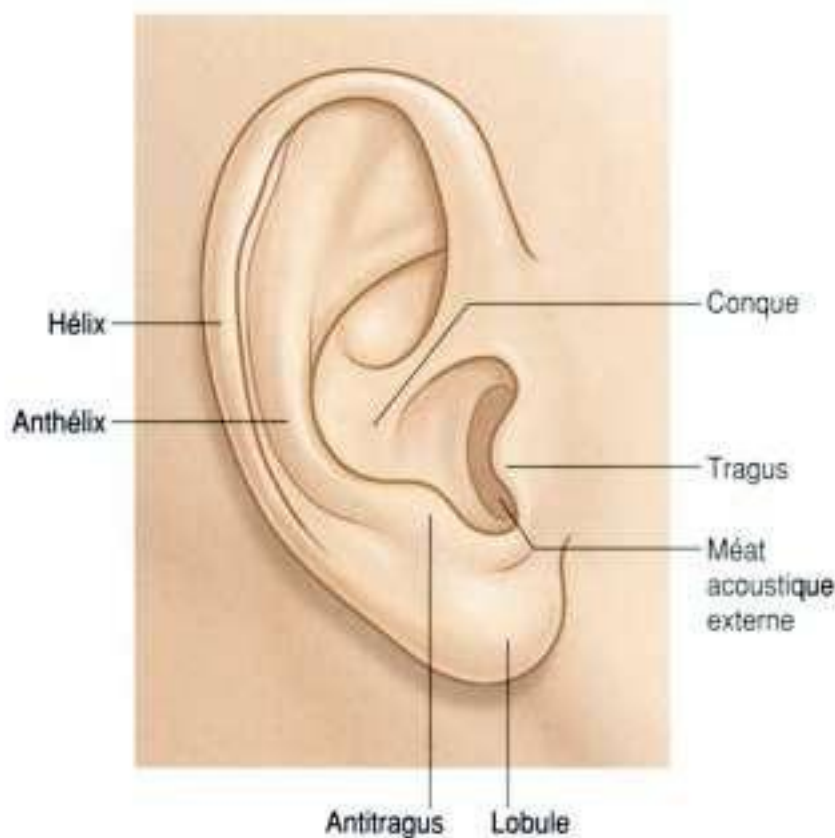

Figure 8.105. Auricule.

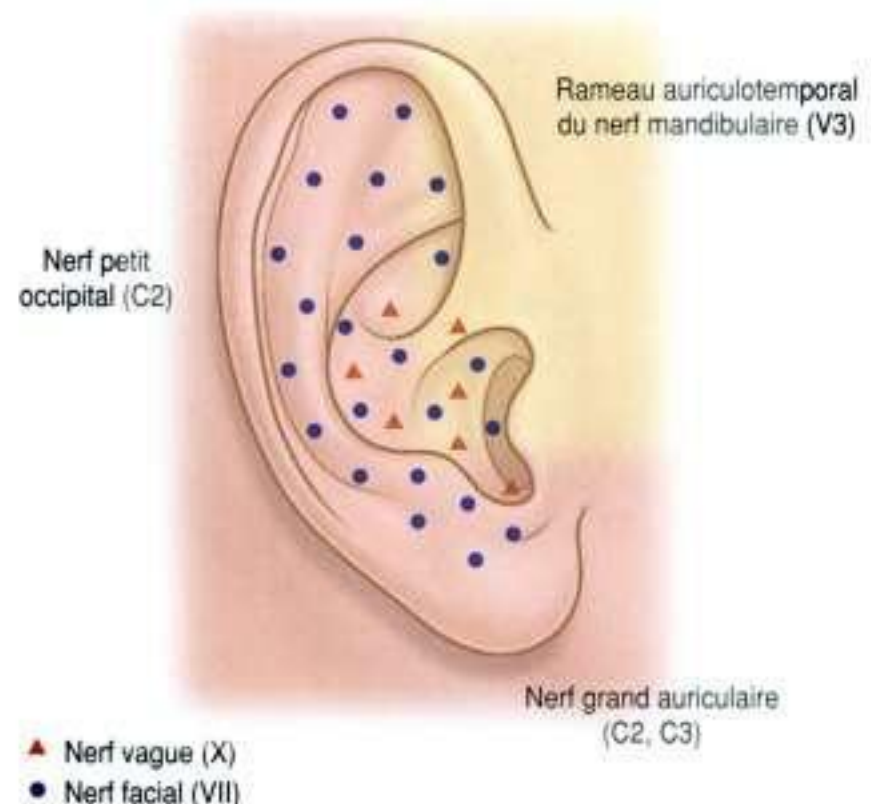


Figure 8.106. Innervation sensitive de l'auricule.

est améliorée par la traction de l'auricule en haut, en arrière et un peu latéralement.

Innervation

L'innervation sensitive du méat acoustique externe est assurée par plusieurs nerfs crâniens. L'essentiel de l'innervation sensitive est apporté par le nerf auriculotemporal, rameau du nerf mandibulaire (V3), et par le rameau auriculaire du nerf vague (X). Une faible partie de l'innervation sensitive peut être assurée par des rameaux du nerf facial (VII).

Membrane tympanique

La membrane tympanique sépare le méat acoustique externe de l'oreille moyenne (figures 8.108 et 8.109). Elle est inclinée, oblique en dedans de haut en bas et d'arrière en avant. Sa face latérale regarde donc en bas et en avant. Elle est formée d'une couche centrale de tissu conjonctif, recouverte de peau en dehors, et tapissée par une membrane muqueuse à sa face interne.

En périphérie de la membrane tympanique, un anneau fibrocartilagineux (l'**anneau tympanique**)

l'attache à la partie tympanique de l'os temporal. En son centre, une zone concave est produite par l'accolement à sa surface interne du **manche du malleus**, partie du malleus qui est l'un des os de l'oreille moyenne. Ce point d'attache est l'**ombilic de la membrane tympanique**.

En avant et en bas par rapport à l'ombilic de la membrane tympanique, une zone de réflexion plus intense de la lumière, appelée le triangle lumineux, est normalement visible lors de l'examen de la membrane tympanique avec un otoscope.

Au-dessus de l'ombilic, dirigé vers l'avant, le relief dû à l'accolement du manche du malleus est visible (figure 8.109). À la partie supérieure de ce relief, le **processus latéral du malleus** est également visible, plaqué contre la face interne de la membrane tympanique. De même, les **plis malléolaires antérieur** et **postérieur** soulèvent la membrane tympanique par sa face interne de part et d'autre du relief du processus latéral du malleus. La partie de la membrane tympanique située au-dessus de ces plis malléolaires est fine et souple (**pars flaccida**), alors que le reste de la membrane est épais et tendu (**pars tensa**).

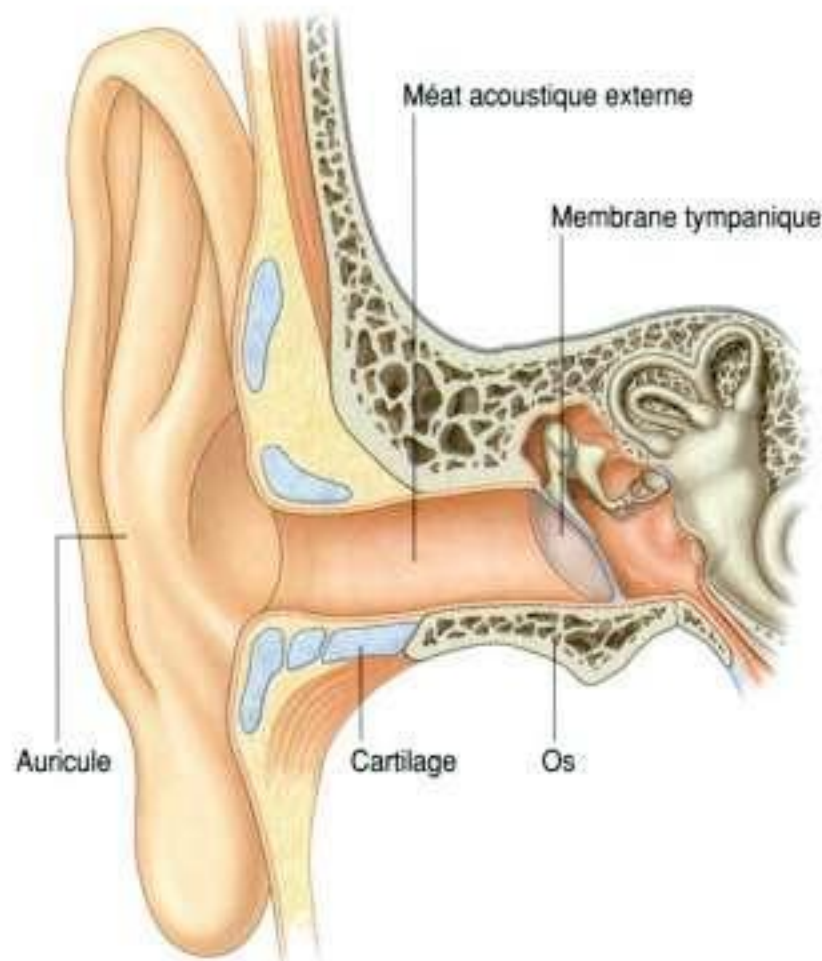


Figure 8.107. Méat acoustique externe.

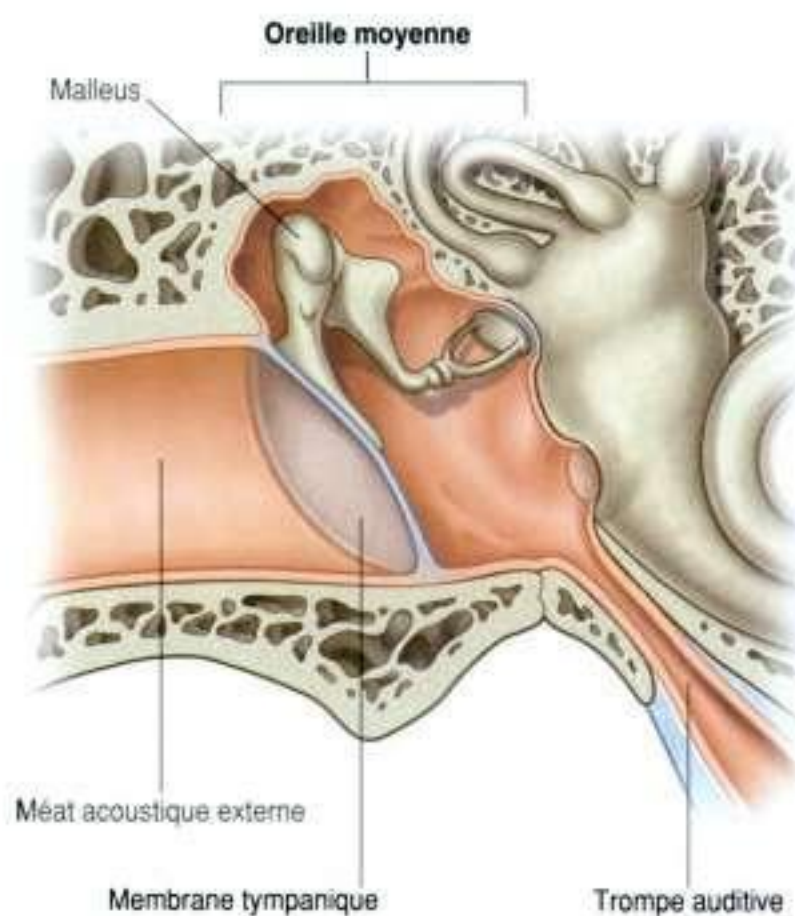


Figure 8.108. Oreille moyenne.

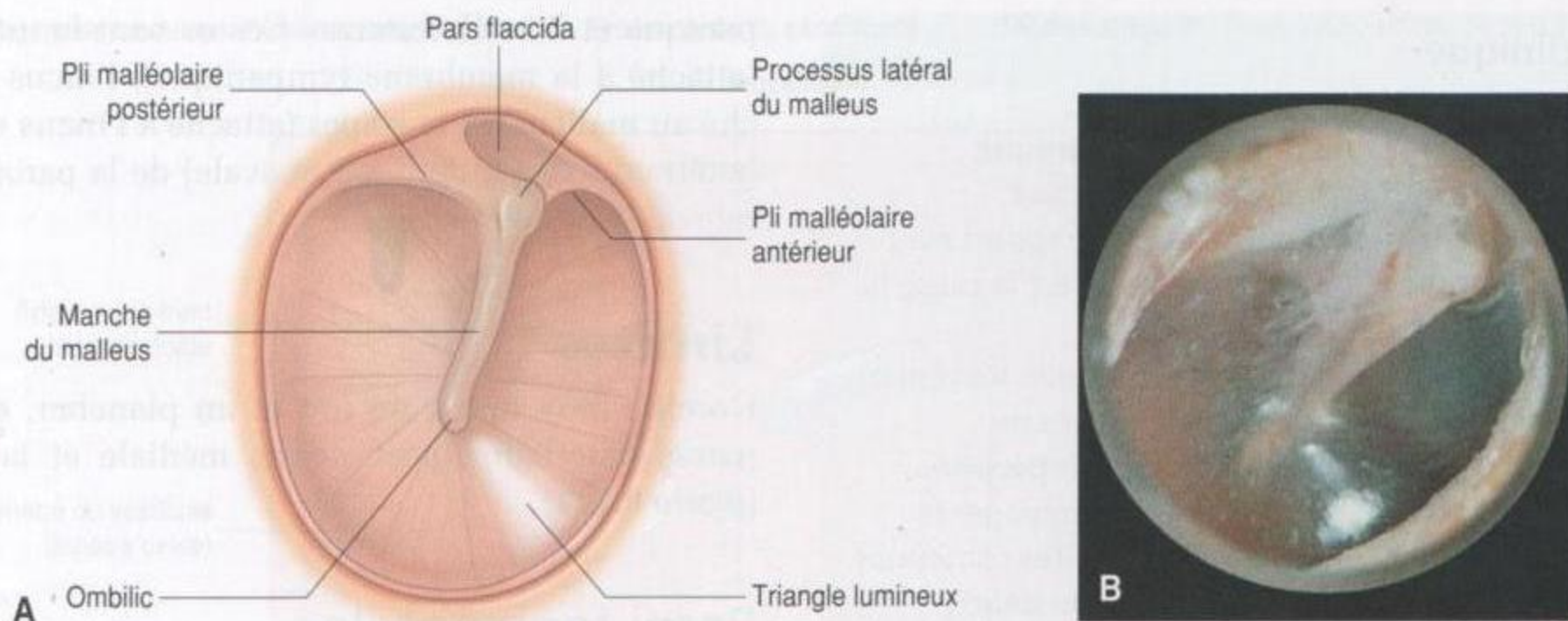


Figure 8.109. Membrane tympanique. **A.** Schéma. **B.** Vue otoscopique.

Innervation

L'innervation des surfaces interne et externe de la membrane tympanique est assurée par plusieurs nerfs :

- l'innervation sensitive de la peau à la face externe de la membrane tympanique est surtout assurée par le nerf trijumeau (V), avec la participation du nerf facial (VII) et du nerf vague (X) ;
- l'innervation sensitive de la muqueuse à la surface interne de la membrane tympanique est entièrement apportée par le nerf glossopharyngien (IX).

En clinique

Examen de l'oreille

L'oreille est formée de trois parties : l'oreille externe, l'oreille moyenne et l'oreille interne.

L'examen clinique vérifie l'audition et l'équilibration. Des examens complémentaires peuvent associer l'examen otoscopique et d'autres techniques d'imagerie.

Oreille externe

L'oreille externe est facilement examinée. Le méat acoustique externe et la membrane tympanique nécessitent un examen otoscopique (figure 8.109B). L'otoscope est un appareil qui projette une lumière et qui agrandit l'image pour inspecter le méat acoustique externe et la membrane tympanique.

L'examen commence en attirant la partie postérosupérieure de l'auricule pour aligner le méat

acoustique externe. La membrane tympanique normale est relativement translucide et a une couleur rosée. Le manche du malleus est visible près du centre de la membrane. En position 5 h, un triangle lumineux est toujours observé.

Oreille moyenne et oreille interne

L'oreille moyenne est examinée par tomodensitométrie (TDM) et imagerie par résonance magnétique (IRM) pour mettre en évidence le malleus, l'incus et le stapes. Les rapports de ces os dans la cavité de l'oreille moyenne sont vérifiés et toute masse est identifiée.

L'oreille interne est également étudiée par TDM et IRM.

En clinique

Perforation de la membrane tympanique

Bien qu'une perforation de la membrane tympanique (tympa) puisse être en rapport avec de nombreuses causes, l'infection en est la cause la plus fréquente actuellement.

L'otite moyenne (infection de l'oreille moyenne) est commune, et peut habituellement être traitée par antibiotiques. Si l'infection persiste, l'inflammation chronique peut endommager la chaîne ossiculaire et les autres structures contenues dans l'oreille moyenne et entraîner un déficit auditif.

La plupart des perforations de la membrane tympanique évoluent spontanément vers la cicatrisation, mais une intervention chirurgicale peut être nécessaire si la rupture est importante.

De temps en temps, il est nécessaire de perforer la membrane tympanique pour ouvrir l'oreille moyenne. Comme la corde du tympan chemine dans le tiers supérieur de la membrane tympanique, les incisions sont toujours situées sous ce niveau. La vascularisation artérielle plus riche de la portion postérieure de la membrane tympanique conduit à réaliser cet abord chirurgical dans la partie postéro-inférieure.

Oreille moyenne

L'oreille moyenne est un espace creusé dans l'os temporal, rempli d'air, tapissé par une membrane muqueuse, entre la membrane tympanique latéralement et la paroi de l'oreille interne médialement. On lui décrit deux parties (figure 8.110) :

- la **cavité tympanique** (ou caisse tympanique), immédiatement adjacente à la membrane tympanique ;
- le **récessus épitympanique**, dans sa partie supérieure.

L'oreille moyenne communique avec la région mastoïdienne en arrière, et avec le nasopharynx en avant (par la trompe auditive). Sa fonction est la transmission des vibrations de la membrane tympanique à travers la cavité de l'oreille moyenne jusqu'à l'oreille interne. Cela est réalisé par la mobilisation de trois petits os solidaires mais mobiles les uns par rapport aux autres, placés entre la membrane tym-

panique et l'oreille interne. Ces os sont le malleus (attaché à la membrane tympanique), l'incus (attaché au malleus) et le stapes (attaché à l'incus et à la fenêtre du vestibule [fenêtre ovale] de la paroi latérale de l'oreille interne).

Limites

L'oreille moyenne a un toit et un plancher, et des parois antérieure, postérieure, médiale et latérale (figure 8.111).

Paroi tegmentale

La paroi supérieure ou tegmentale (toit) de l'oreille moyenne consiste en une mince couche osseuse, qui sépare l'oreille moyenne de la fosse crânienne moyenne. Cette couche osseuse constitue le tegmen

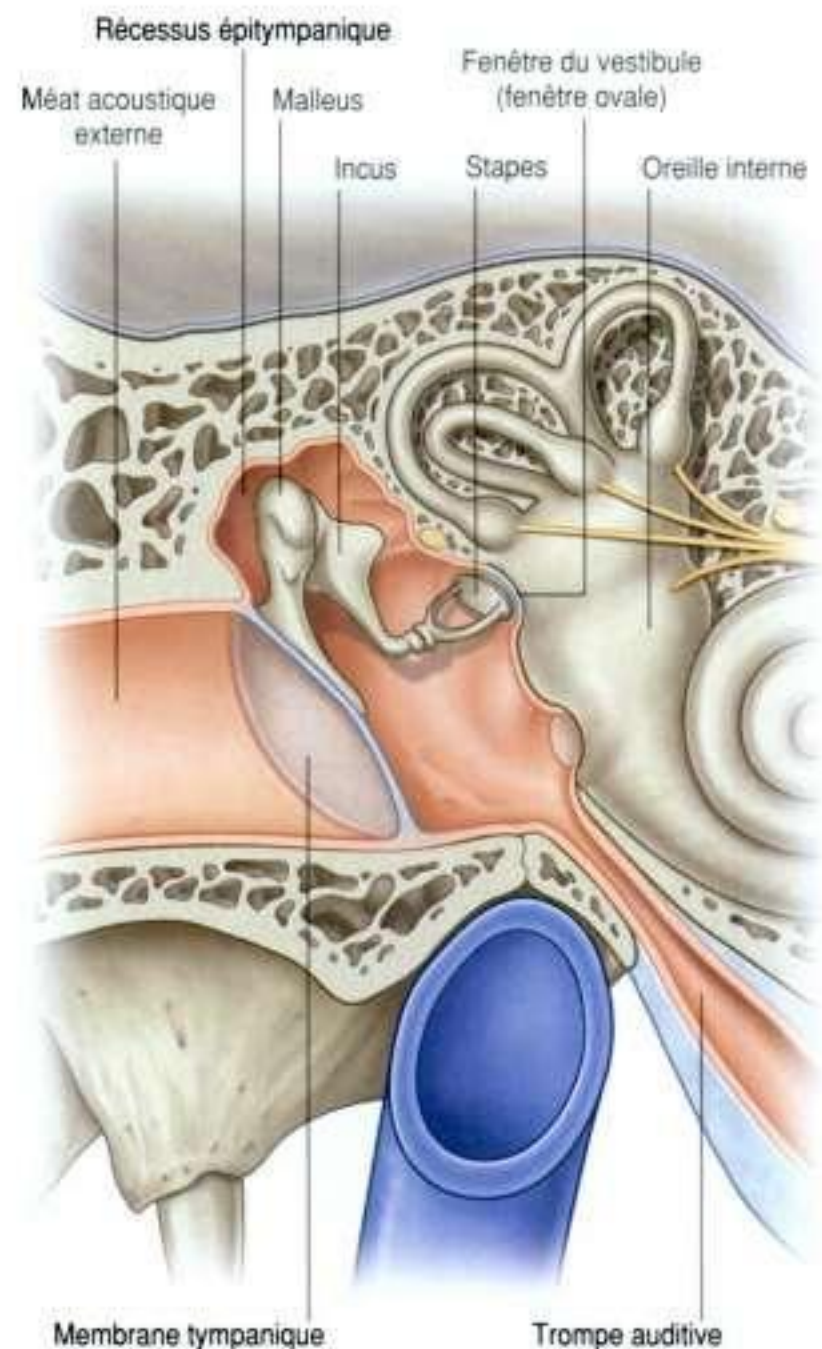


Figure 8.110. Les différentes parties de l'oreille moyenne.

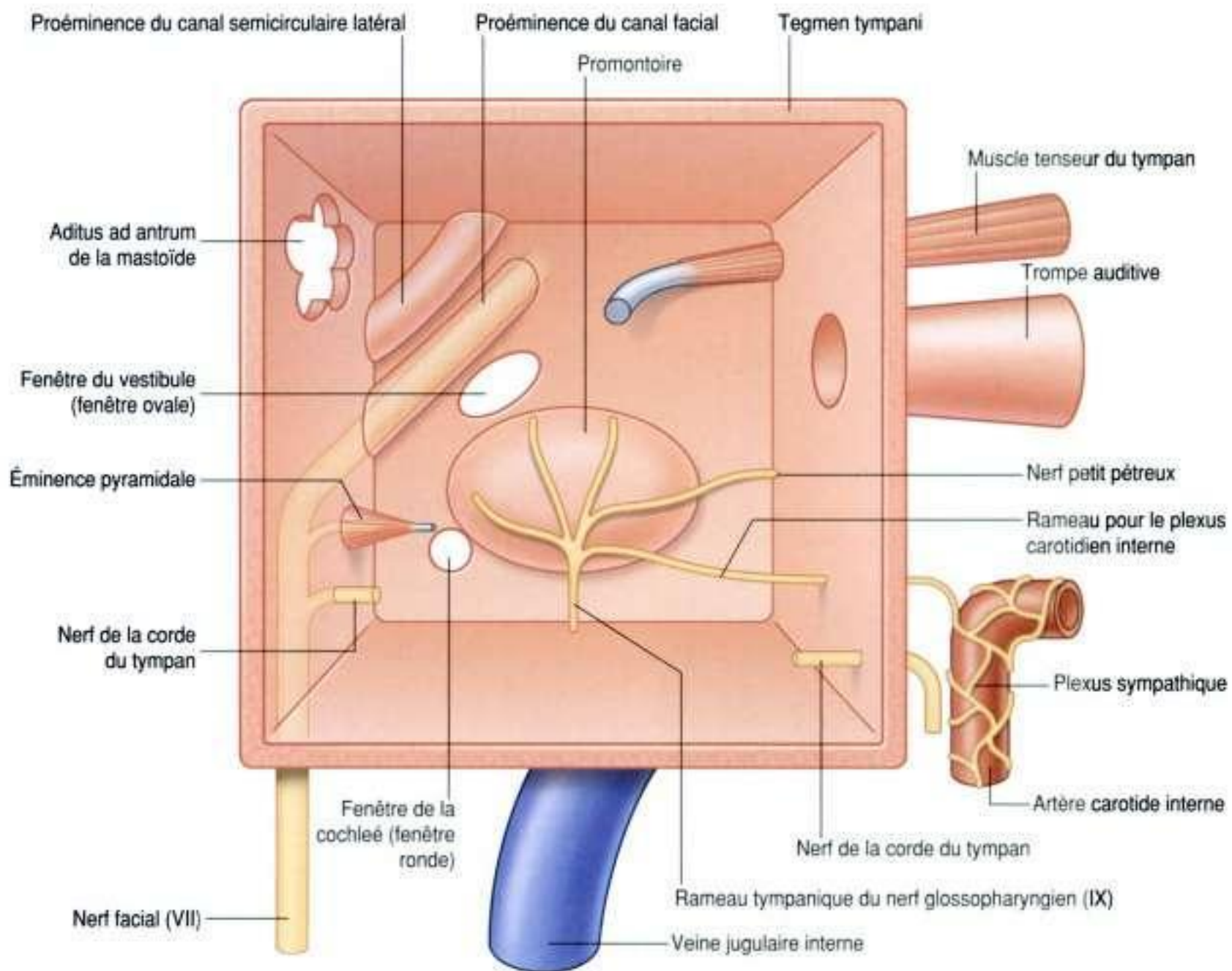


Figure 8.111. Limites de l'oreille moyenne.

tympani à la surface antérosupérieure de la partie pétreuse de l'os temporal.

Paroi jugulaire

La paroi inférieure ou jugulaire (plancher) de l'oreille moyenne est constituée par une fine couche d'os qui la sépare de la veine jugulaire. Le plancher peut être épaissi du fait de la présence occasionnelle de cellules aériques mastoïdiennes.

Près du bord médial du plancher, une petite ouverture livre passage au rameau tympanique du nerf glossopharyngien (IX) qui pénètre dans l'oreille moyenne.

Paroi membraneuse

La paroi latérale ou membraneuse de l'oreille moyenne est formée presque entièrement par la

membrane tympanique, mais comme celle-ci ne s'étend pas en haut dans le récessus épitympanique; et la paroi latérale dans sa partie supérieure est formée par la paroi latérale du récessus épitympanique.

Paroi mastoïdienne

La paroi postérieure ou mastoïdienne de l'oreille moyenne est partiellement complète. La partie inférieure de la paroi est formée par une cloison osseuse entre la cavité tympanique et les cellules aériques mastoïdiennes. En haut, le récessus épitympanique est en continuité avec l'**aditus ad antrum** (orifice postérieur qui ouvre le passage vers l'antrum mastoïdien) (figures 8.111 et 8.112).

On décrit avec la paroi mastoïdienne :

- l'éminence pyramidale, petite saillie sous laquelle le tendon du muscle stapédien entre dans l'oreille moyenne;

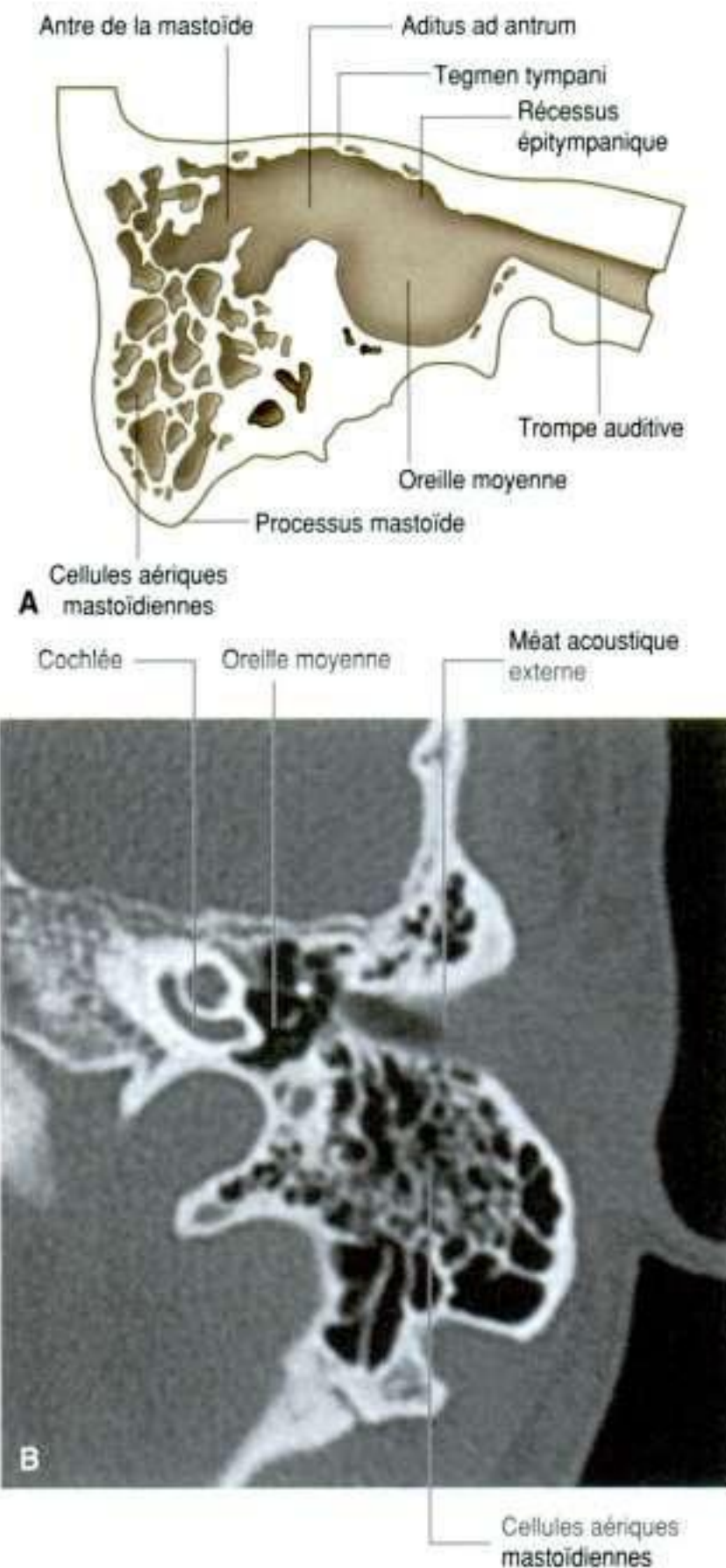


Figure 8.112. Coupe verticale frontale de l'antré de la mastoïde droite. Parois osseuses. **A.** Schéma. **B.** Coupe tomodensitométrique de haute résolution de l'oreille gauche (partie pétreuse de l'os temporal).

- l'ouverture par laquelle le nerf de la corde du tympan, rameau du nerf facial (VII), entre dans l'oreille moyenne.

Paroi antérieure

La paroi antérieure de l'oreille moyenne est partiellement incomplète. La partie inférieure est formée

par une couche fine d'os qui sépare la cavité tympanique de l'artère carotide interne. Dans la partie supérieure, la paroi présente :

- une grande ouverture pour l'entrée de la trompe auditive dans l'oreille moyenne ;
- une plus petite ouverture pour le canal qui contient le muscle tenseur du tympan.

Le foramen qui permet au nerf de la corde du tympan de sortir de l'oreille moyenne est aussi associé à cette paroi (figure 8.111).

Paroi labyrinthique

La paroi labyrinthique (médiale) de l'oreille moyenne est aussi la paroi latérale de l'oreille interne. Une saillie arrondie proéminente (le **promontoire**) correspond à la partie basale de la **cochlée**, qui est une structure de l'oreille interne qui joue un rôle important dans l'audition (figure 8.111).

Associé à la muqueuse qui recouvre le promontoire, un plexus de nerfs (le **plexus tympanique**) est constitué par les rameaux tympaniques du nerf glossopharyngien (IX) et de rameaux provenant du plexus carotidien interne. Ce plexus assure l'innervation de la muqueuse de l'oreille moyenne, des cavités mastoïdiennes et de la trompe auditive.

De plus, un rameau du plexus tympanique (le nerf petit pétreux) quitte le promontoire et l'oreille moyenne, croise la face antérieure de la portion pétreuse de l'os temporal, et quitte la fosse crânienne moyenne par le foramen ovale pour entrer dans le ganglion otique. La paroi labyrinthique présente deux ouvertures, les fenêtres ovale et ronde, et deux saillies proéminentes (figure 8.111) :

- la **fenêtre du vestibule (fenêtre ovale)** est postérosupérieure par rapport au promontoire, et constitue le point d'attache de la **base du stapes (platine)**, ce qui en fait le dernier élément au bout de la chaîne des os qui propagent les vibrations de la membrane tympanique vers l'oreille interne ;
- la **fenêtre de la cochlée (fenêtre ronde)** est postérieure et inférieure par rapport au promontoire ;
- en arrière et au-dessus de la fenêtre du vestibule (fenêtre ovale), sur la paroi médiale, la **proéminence du canal facial** est un relief produit par le passage du nerf facial (VII) dans son canal alors qu'il passe dans l'épaisseur de l'os temporal ;

- juste au-dessus et en arrière de la proéminence du canal facial, un autre relief osseux bien marqué (la **proéminence du canal semicirculaire latéral**) est produit par le canal semicirculaire latéral, qui est une structure dont le rôle est la détection des mouvements.

Cavités mastoïdiennes

En arrière du récessus épitympanique de l'oreille moyenne, l'aditus ad antrum constitue l'ouverture vers l'antrum de la mastoïde (figure 8.112).

L'**antrum de la mastoïde** est une cavité en continuité avec les espaces remplis d'air (les **cellules mastoïdiennes**), creusés dans l'épaisseur de l'os temporal et de la partie mastoïdienne. L'antrum de la mastoïde n'est séparé de la fosse crânienne moyenne sus-jacente que par la fine lame osseuse que représente le tegmen tympani.

La membrane muqueuse qui tapisse les cellules aériques mastoïdiennes est en continuité avec la membrane muqueuse de l'oreille moyenne. *Ainsi, les infections de l'oreille moyenne peuvent aisément se propager aux cavités mastoïdiennes.*

Trompe auditive

La trompe auditive met en communication l'oreille moyenne et le nasopharynx (figure 8.113), et permet

En clinique

Mastoïdite

L'infection développée dans la partie mastoïdienne et les cellules mastoïdiennes est habituellement secondaire à une infection de l'oreille moyenne. Les cellules mastoïdiennes constituent un excellent milieu de culture pour l'infection. L'infection osseuse (ostéomyélite) peut aussi se développer, et s'étendre dans la fosse crânienne moyenne.

Le drainage du pus contenu dans les cellules aériques mastoïdiennes est nécessaire. Il existe de multiples voies d'abord pour réaliser ce geste. Lors de ce type de chirurgie, il est extrêmement important de veiller à ne pas léser la paroi mastoïdienne de l'oreille moyenne pour éviter toute lésion du nerf facial (VII). Toute brèche dans la lame interne de la voûte crânienne peut laisser entrer des bactéries dans la cavité crânienne et provoquer une méningite.

l'équilibration des pressions de chaque côté de la membrane tympanique. Son ouverture dans l'oreille moyenne se situe sur la paroi antérieure, d'où elle se dirige en avant, en dedans et en bas pour entrer dans le nasopharynx juste en arrière du méat inférieur de la cavité nasale. Elle est constituée par :

- une **partie osseuse** (le tiers le plus proche de l'oreille moyenne);
- une **partie cartilagineuse** (les deux tiers restants).

L'ouverture de la partie osseuse est bien visible à la surface inférieure du crâne à la jonction des parties pétreuse et squameuse de l'os temporal, immédiatement en arrière du foramen ovale et du foramen épineux.

Vaisseaux

La vascularisation artérielle de la trompe auditive est assurée par plusieurs afférences. Certaines branches proviennent de l'**artère pharyngienne ascendante** (une branche de l'artère carotide externe), et deux branches proviennent de l'artère maxillaire (l'artère méningée moyenne et l'artère du canal ptérygoïdien).

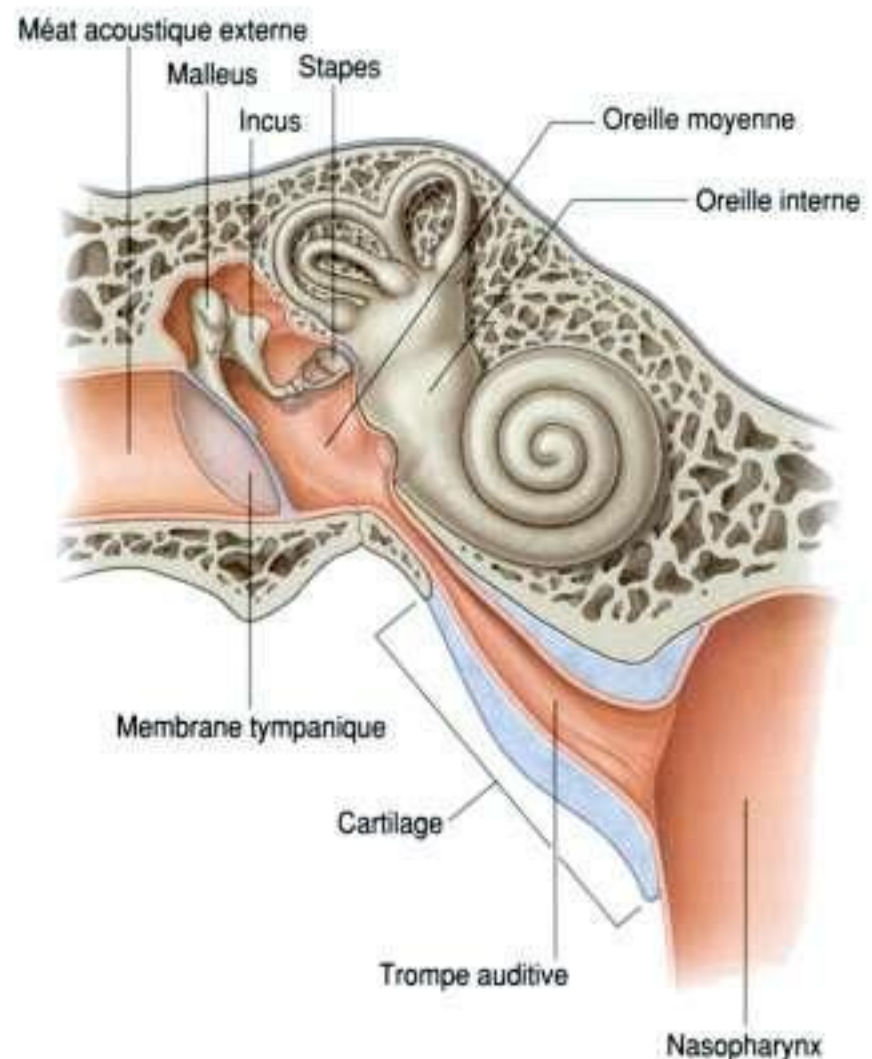


Figure 8.113. Trompe auditive (coupe horizontale).

Le drainage veineux de la trompe auditive gagne le plexus veineux ptérygoïdien dans la fosse infra-temporale.

Innervation

L'innervation de la membrane muqueuse qui tapisse la trompe auditive est surtout assurée par le plexus tympanique, du fait de sa continuité avec la membrane muqueuse qui recouvre la cavité tympanique, l'antre de la mastoïde et les cellules mastoïdiennes. Ce plexus reçoit sa plus grande contribution du nerf tympanique, un rameau du nerf glossopharyngien (IX).

Osselets de l'ouïe

Les os de l'oreille moyenne sont le malleus, l'incus et le stapes. Ils forment une chaîne d'os qui traversent l'oreille moyenne de la membrane tympanique à la fenêtre du vestibule (fenêtre ovale) de l'oreille interne (figure 8.114).

Des muscles sont associés aux osselets de l'ouïe pour moduler leurs mouvements au cours de la transmission des vibrations.

Malleus

Le malleus est le plus grand des osselets de l'ouïe, et est attaché à la membrane tympanique. Il présente à décrire la **tête du malleus**, le **col du malleus**, les **processus antérieur** et **latéral**, et le **manche du malleus** (figure 8.114). La tête du malleus est la partie supérieure arrondie située dans le récessus épitympanique. Sa surface supérieure s'articule avec l'incus.

Le col du malleus correspond à la partie étroite située sous la tête du malleus, et sous le col se placent les processus antérieur et latéral :

- le processus antérieur est attaché à la paroi antérieure de l'oreille moyenne par un ligament ;
- le processus latéral est attaché aux plis malléolaires antérieur et postérieur de la membrane tympanique.

Le prolongement inférieur du malleus, sous les processus antérieur et latéral, est le manche du malleus qui est attaché à la membrane tympanique.

Incus

Le deuxième osselet de cette chaîne des osselets de l'ouïe est l'incus. Il est formé par le **corps de l'incus**, et les **branches courte** et **longue** (figure 8.114) :

- le corps élargi de l'incus s'articule avec la tête du malleus et se trouve dans le récessus épitympanique ;
- la branche longue se dirige vers le bas à partir du corps, parallèle au manche du malleus, et se termine en s'incurvant en dedans pour s'articuler avec le stapes ;
- la branche courte se dirige en arrière et est solidaire par un ligament de la partie supérieure de la paroi postérieure de l'oreille moyenne.

Stapes

Le stapes est le plus médial de la chaîne des osselets de l'ouïe, et s'attache à la fenêtre du vestibule (fenêtre ovale). Il présente à décrire la **tête du stapes**, la **branche antérieure**, la **branche postérieure** et la **base du stapes (platine)** (figure 8.114) :

- la tête du stapes est orientée latéralement et s'articule avec la branche longue de l'incus ;
- les deux branches se séparent l'une de l'autre et sont unies à la platine du stapes ;
- la base du stapes (platine) est appliquée contre la fenêtre du vestibule (fenêtre ovale) sur la paroi labyrinthique de l'oreille moyenne.

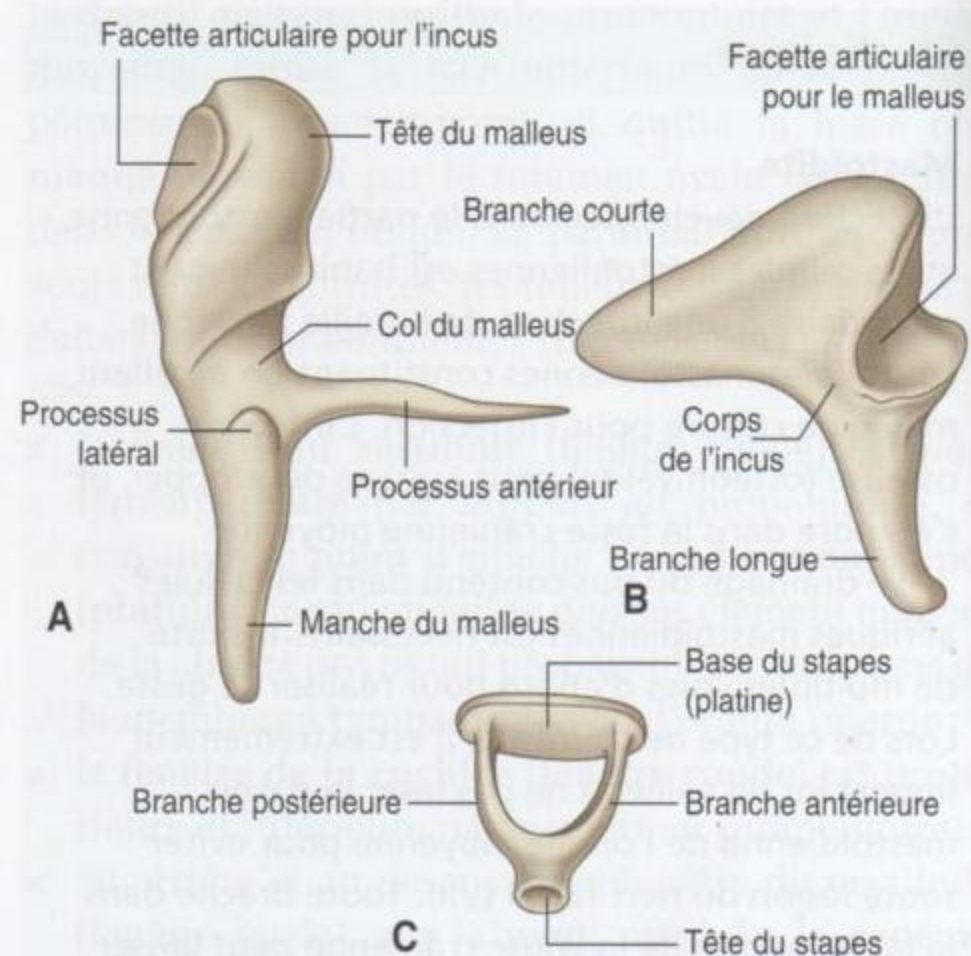


Figure 8.114. Osselets de l'ouïe. **A.** Malleus. **B.** Incus. **C.** Stapes.

Muscles associés aux osselets de l'ouïe

Deux muscles sont associés aux corps des osselets de l'oreille moyenne : le muscle tenseur du tympan et le muscle stapédien (figure 8.115 et tableau 8.10).

Muscle tenseur du tympan

Le muscle tenseur du tympan chemine dans un canal au-dessus de la trompe auditive. Il naît de la partie cartilagineuse de la trompe auditive, de la grande aile du sphénoïde et de son propre canal osseux, et se dirige en arrière dans ce canal, pour se terminer

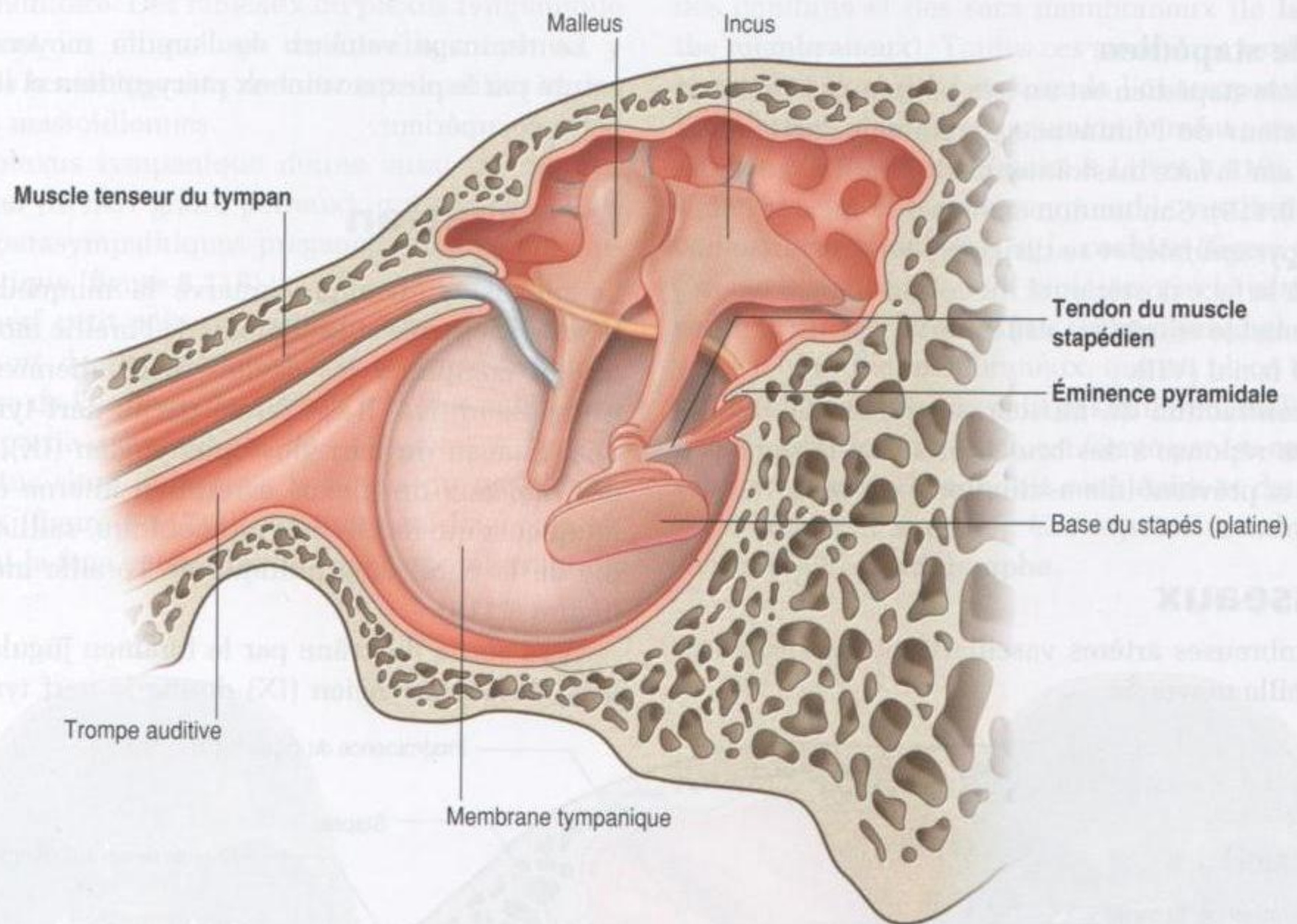


Figure 8.115. Muscles associés aux osselets de l'ouïe (coupe frontale de la cavité tympanique gauche).

Tableau 8.10 Muscles de l'oreille moyenne.

Muscle	Origine	Terminaison	Innervation	Fonction
Tenseur du tympan	Partie cartilagineuse de la trompe auditive, grande aile du sphénoïde, et son propre canal osseux	Partie supérieure du manche du malleus	Rameau du nerf mandibulaire (V3)	Sa contraction provoque une traction médiale sur le manche du malleus pour réduire la force des vibrations en réponse à des bruits intenses
Stapédien	Attaché au versant interne de l'éminence pyramidale	Col du stapes	Rameau du nerf facial (VII)	Sa contraction, habituellement en réponse à des bruits intenses, attire le stapes en arrière et prévient des oscillations excessives

par un tendon arrondi qui s'insère sur la partie supérieure du manche du malleus.

Le muscle tenseur du tympan est innervé par un rameau du nerf mandibulaire (V3).

La contraction du tenseur du tympan attire le manche du malleus en dedans, mettant en tension la membrane tympanique et en réduisant d'autant la force des vibrations créées par des bruits intenses.

Muscle stapédien

Le muscle stapédien est un très petit muscle qui naît à l'intérieur de l'éminence pyramidale, petit relief osseux sur la face mastoïdienne de l'oreille moyenne (figure 8.115). Son tendon émerge de l'apex de l'éminence pyramidale, et se dirige en avant pour se terminer à la face postérieure du col du stapes.

Le muscle stapédien est innervé par un rameau du nerf facial (VII).

La contraction du muscle stapédien, habituellement en réponse à des bruits forts, tire le stapes en arrière et prévient une oscillation excessive.

Vaisseaux

De nombreuses artères vascularisent les structures de l'oreille moyenne :

- les deux branches les plus importantes sont la **branche tympanique** de l'artère maxillaire, et la **branche mastoïdienne** de l'artère occipitale ou de l'artère auriculaire ;
- de plus petites branches proviennent de l'artère méningée moyenne, de l'artère pharyngienne ascendante, de l'artère du canal ptérygoïdien et des branches tympaniques de l'artère carotide interne.

Le drainage veineux de l'oreille moyenne est assuré par le plexus veineux ptérygoïdien et le sinus pétreux supérieur.

Innervation

Le plexus tympanique innerve la muqueuse qui tapisse les parois et le contenu de l'oreille moyenne, ce qui comprend les cavités mastoïdiennes et la trompe auditive. Il est formé par le **nerf tympanique**, rameau du nerf glossopharyngien (IX), et par des rameaux du plexus carotidien interne dans la muqueuse qui recouvre le promontoire, saillie arrondie de la paroi labyrinthique de l'oreille moyenne (figure 8.116).

À sa sortie du crâne par le foramen jugulaire, le nerf glossopharyngien (IX) donne le nerf tympani-

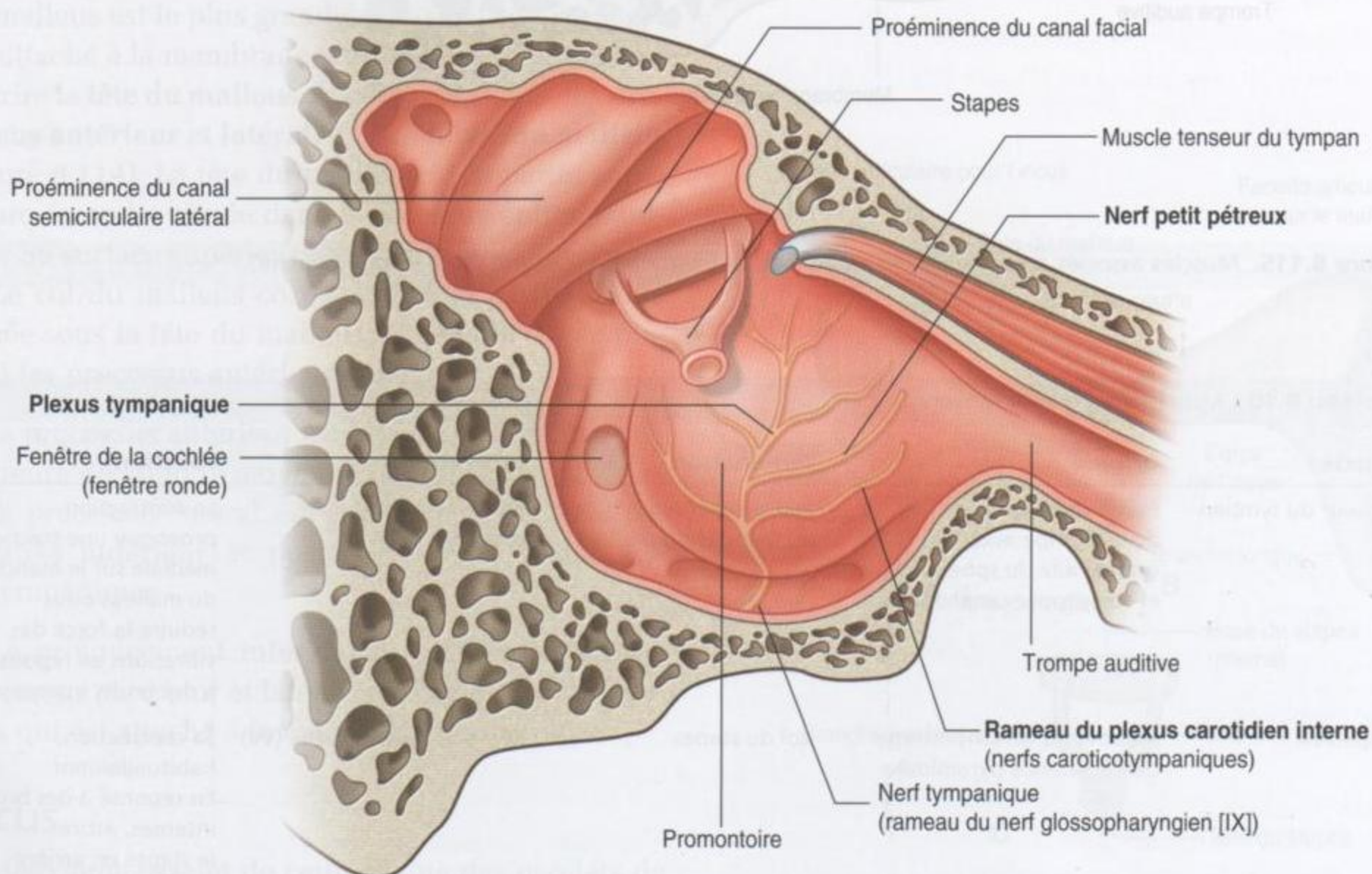


Figure 8.116. Innervation de l'oreille moyenne droite (coupe verticale oblique).

que. Ce rameau entre à nouveau dans le crâne par un petit foramen, et se dirige dans l'épaisseur de l'os vers l'oreille moyenne.

Parvenu dans l'oreille moyenne, le nerf tympanique forme le **plexus tympanique**, en se mélangeant avec des rameaux provenant du plexus des nerfs qui entourent l'artère carotide interne (**nerfs caroticotympaniques**), dans la muqueuse qui recouvre le promontoire. Des rameaux du plexus tympanique innervent les muqueuses de l'oreille moyenne, y compris les muqueuses de la trompe auditive et des cavités mastoïdiennes.

Le plexus tympanique donne aussi un rameau essentiel (le nerf grand pétreux), qui transporte les fibres parasympathiques préganglionnaires au ganglion otique (figure 8.116).

Le nerf petit pétreux quitte la zone du promontoire, sort de l'oreille moyenne, traverse la partie pétreuse de l'os temporal, et sort à la face antérieure de la partie pétreuse de l'os temporal à travers un hiatus situé juste sous le hiatus du nerf grand pétreux (figure 8.117). Il continue en diagonale en croisant la face antérieure de l'os temporal avant de

quitter la fosse crânienne moyenne en passant par le foramen ovale. À sa sortie du crâne, il entre dans le ganglion otique.

Oreille interne

L'oreille interne est constituée d'une série de cavités osseuses (le **labyrinthe osseux**), qui contiennent des conduits et des sacs membraneux (le **labyrinthe membraneux**). Toutes ces structures sont contenues dans la partie pétreuse de l'os temporal, entre l'oreille moyenne latéralement et le méat acoustique interne médialement (figures 8.118 et 8.119).

Le labyrinthe osseux comprend le **vestibule**, trois **canaux semicirculaires** et la **cochlée** (figure 8.119). Ces cavités osseuses sont tapissées par le périoste et contiennent un liquide clair (la **pérylymphe**).

Le labyrinthe membraneux, qui est placé dans la pérylymphe mais ne remplit pas entièrement l'espace dans le labyrinthe osseux, est formé par les **conduits semicirculaires**, le **conduit cochléaire** et deux sacs (l'**utricule** et le **sacculé**). Ces espaces membraneux sont remplis d'**endolymphe**.

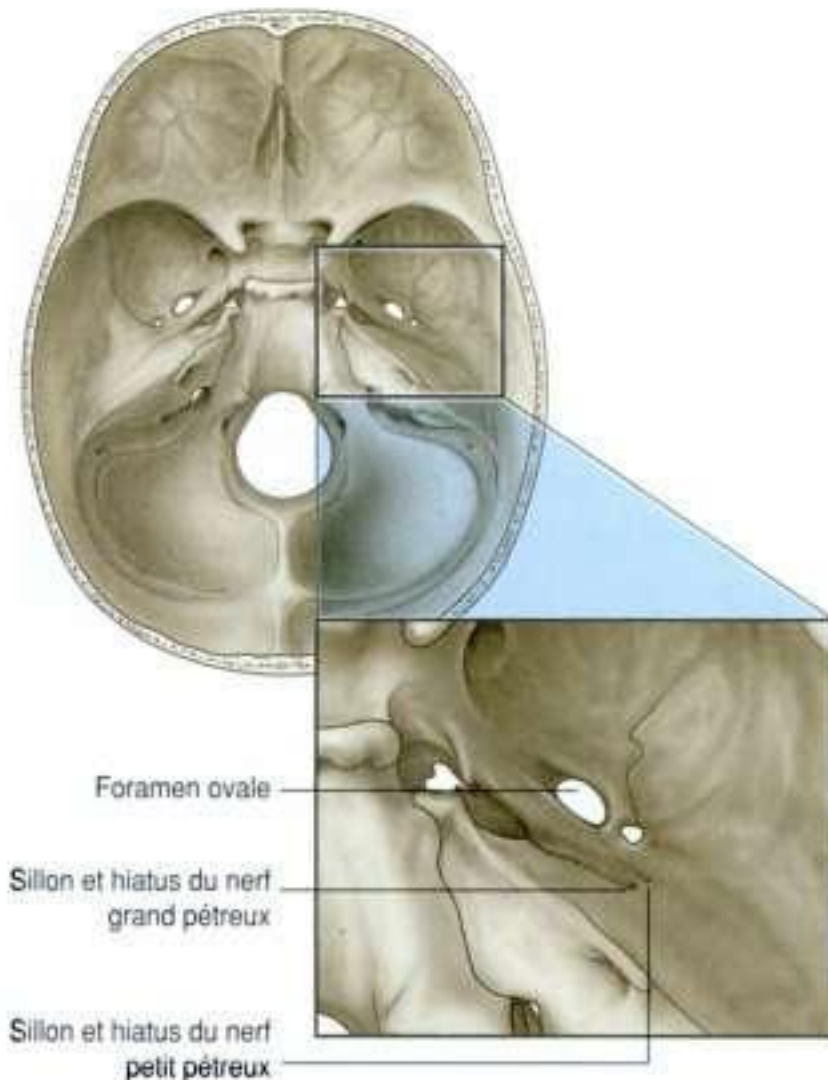


Figure 8.117. Sillons et hiatus des nerfs grand et petit pétreux.

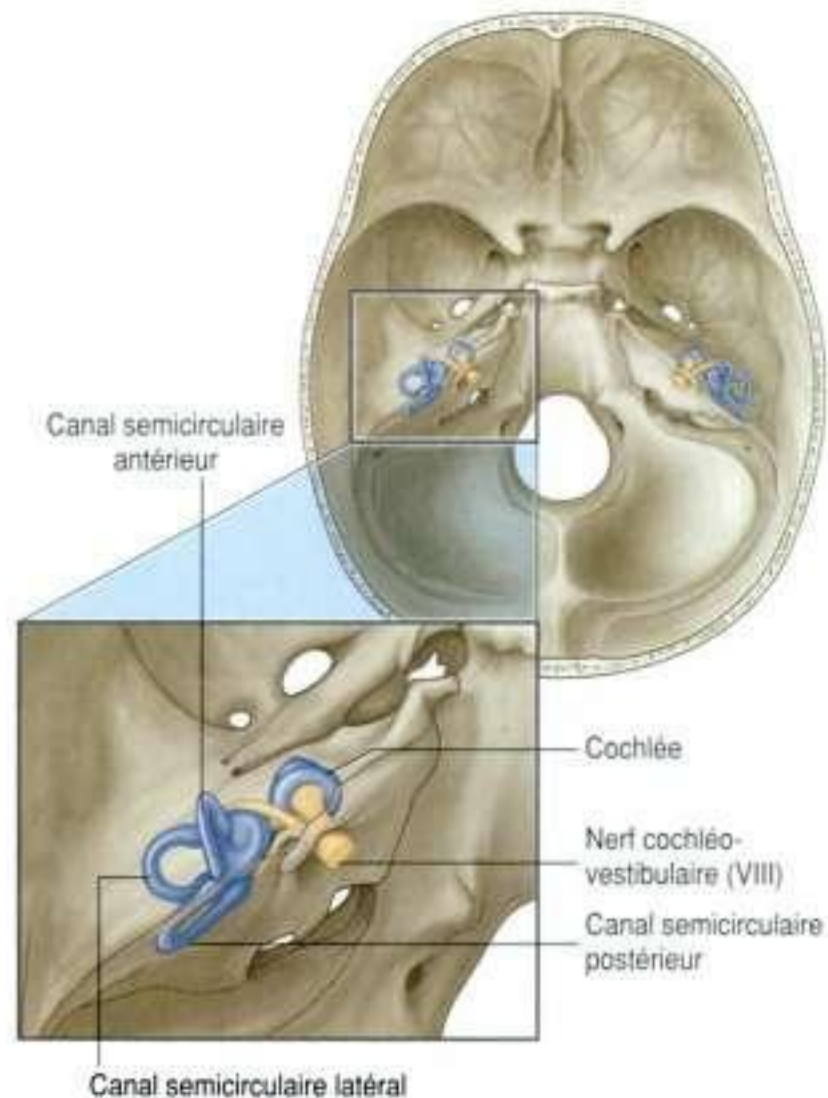


Figure 8.118. Situation de l'oreille interne dans l'os temporal.

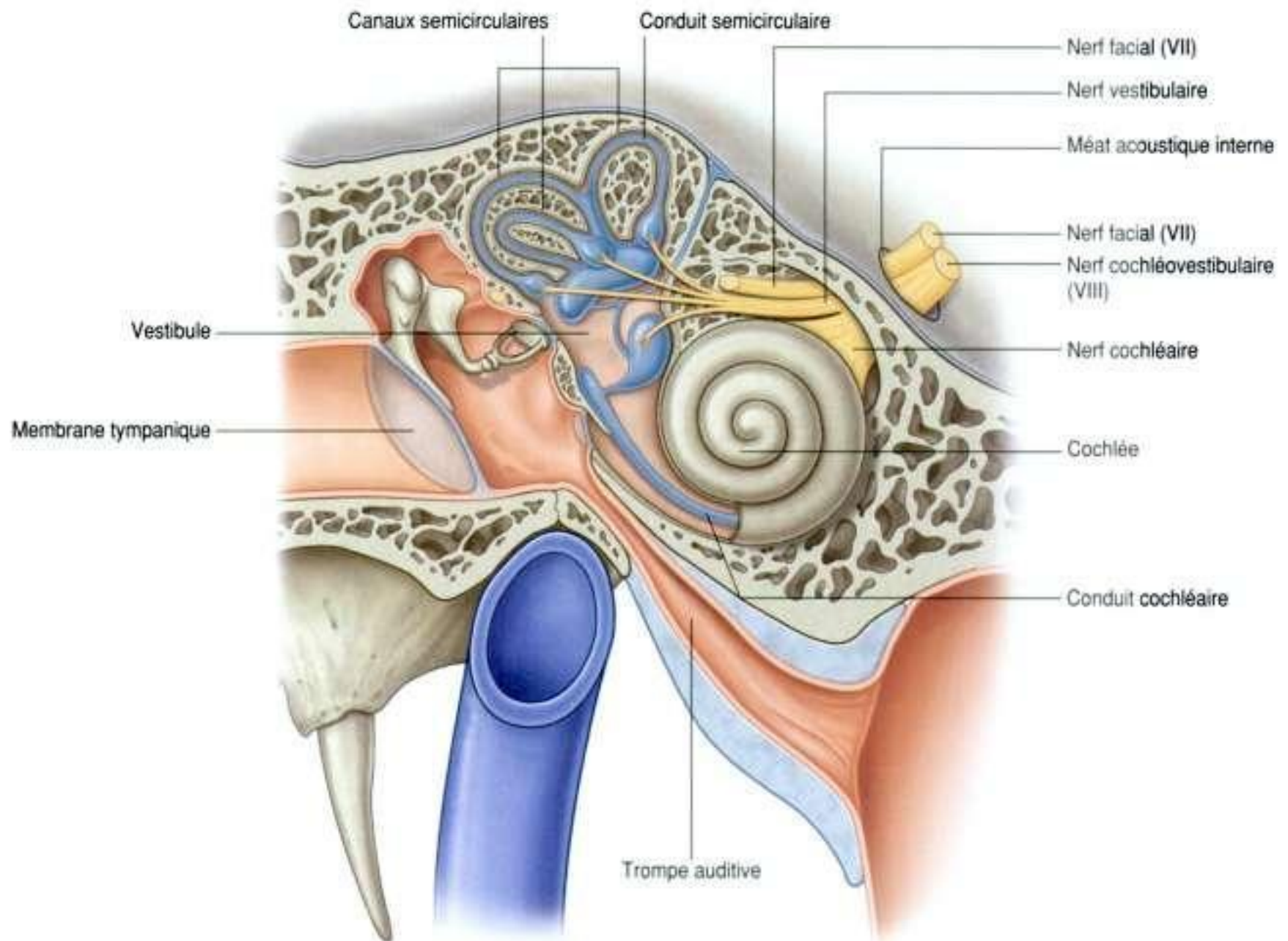


Figure 8.119. Oreille interne.

Ces structures contenues dans l'oreille interne transmettent vers le cerveau les informations qui concernent l'équilibration et l'audition :

- le conduit cochléaire est l'organe de l'audition ;
- le conduit semicirculaire, l'utricule et le saccule sont les organes de l'équilibration.

Le nerf qui assure ces fonctions est le nerf cochléovestibulaire (VIII), qui est composé de deux contingents, le nerf vestibulaire (équilibration) et le nerf cochléaire (audition), qui se réunissent lors de la sortie de la portion pétreuse de l'os temporal en traversant le méat acoustique interne (figure 8.119).

Labyrinthe osseux

Le vestibule, qui contient la fenêtre du vestibule (fenêtre ovale) dans sa paroi latérale, est la partie centrale du labyrinthe osseux (figure 8.120). Il

communique en avant avec la cochlée, et en arrière et en haut avec les canaux semicirculaires.

Un canal étroit, le **conduit endolymphatique** (aqueduc du vestibule), quitte le vestibule, et passe à travers l'os temporal pour s'ouvrir à la face postérieure de la partie pétreuse de l'os temporal.

Canaux semicirculaires

Les canaux **semicirculaires antérieur, postérieur et latéral** se développent en direction postérosupérieure à partir du vestibule (figure 8.120). Chacun de ces canaux forme deux tiers d'un cercle relié par ses deux extrémités au vestibule et dont une extrémité est dilatée pour former l'**ampoule**. Les canaux sont orientés dans trois plans orthogonaux, de manière à ce que chaque canal puisse faire un angle droit avec les deux autres.

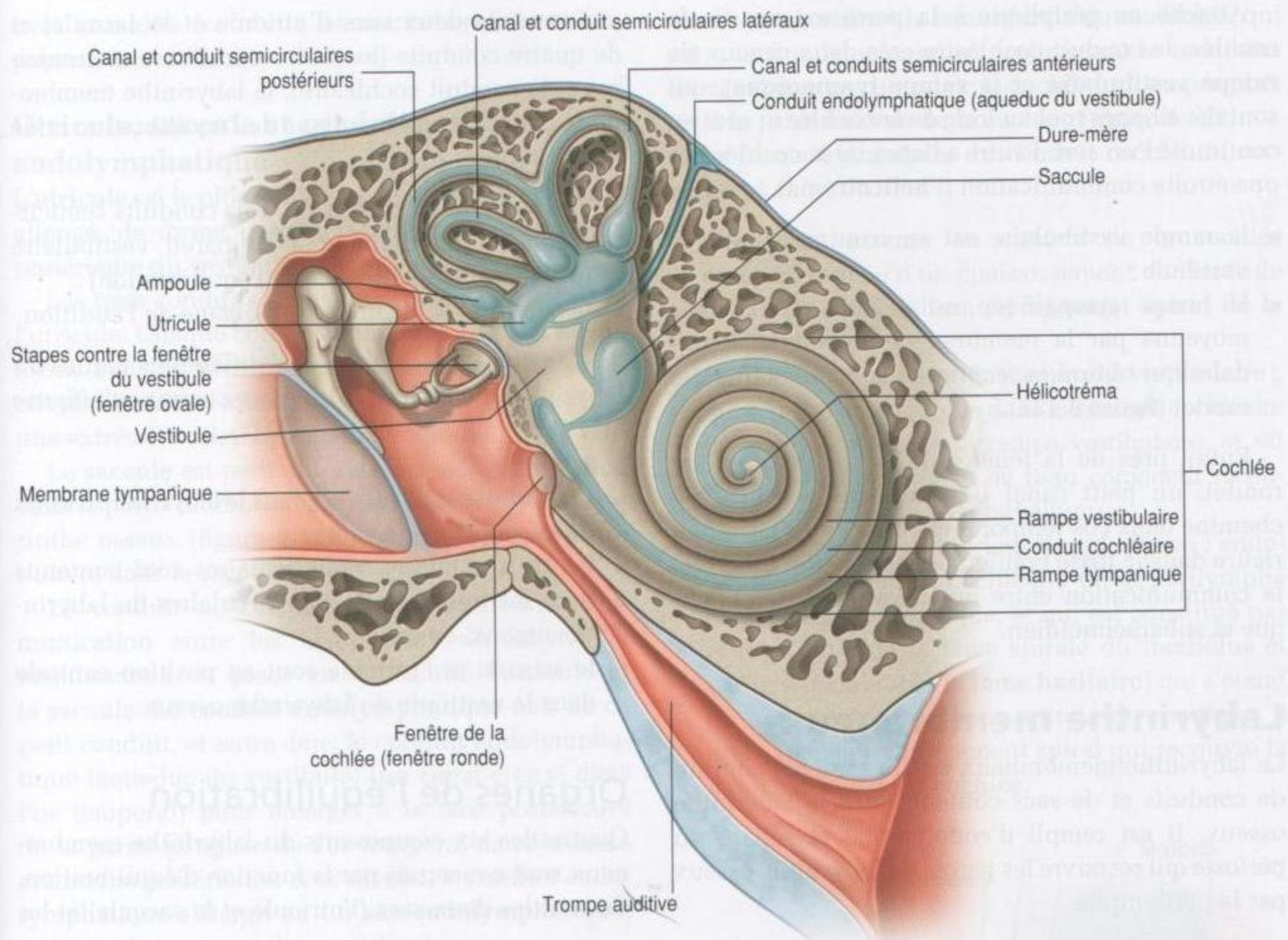


Figure 8.120. Labyrinthe osseux.

Cochlée

La cochlée est développée en avant du vestibule, et constitue une structure osseuse qui s'enroule sur elle-même en deux tours et demi à deux tours trois quarts de spire autour d'une colonne osseuse centrale (le **modiolus**). Cette disposition compose une structure en forme de cône, avec la **base de la cochlée** orientée en arrière et en dedans, et avec un apex qui se dirige en avant et latéralement (figure 8.121). Cela place la large base du modiolus près du méat acoustique interne, où elle est traversée par les rameaux du contingent cochléaire du nerf cochléo-vestibulaire (VIII).

Une fine lame osseuse s'étend latéralement tout au long du modiolus (la **lame spirale**). En s'enroulant autour du modiolus, et maintenu en position centrale par ses attaches à la lame spirale du modiolus, le conduit cochléaire constitue un élément du labyrinthe membraneux.

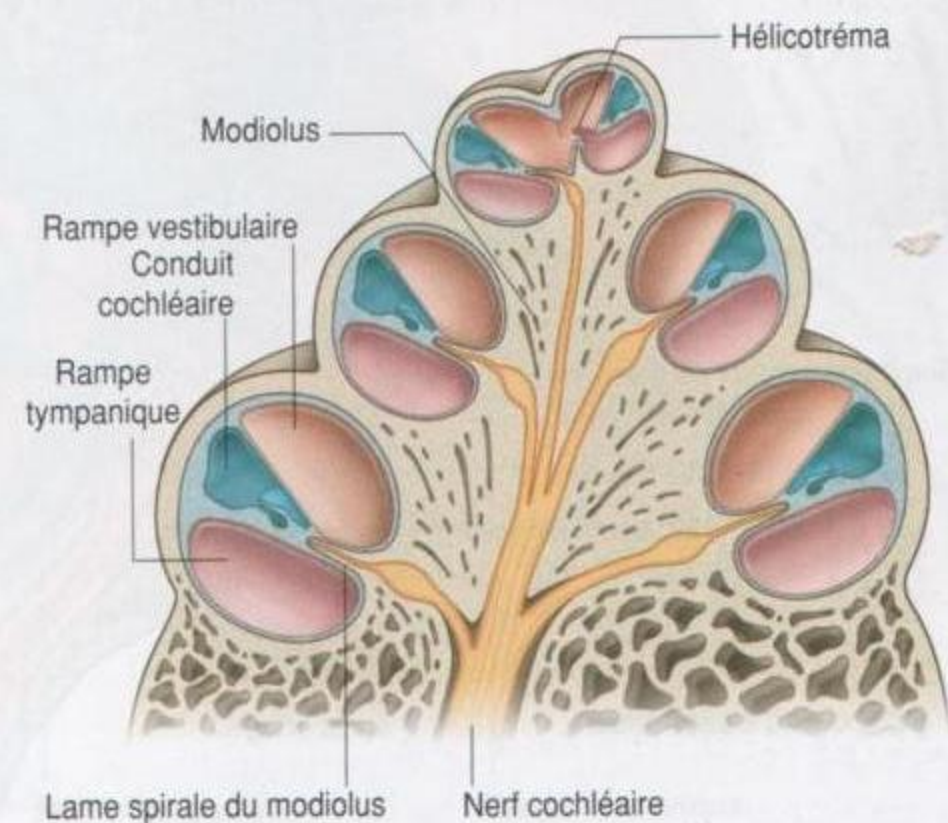


Figure 8.121. Cochlée.

Attaché en périphérie à la paroi externe de la cochlée, le conduit cochléaire crée deux canaux (la **rampe vestibulaire** et la **rampe tympanique**), qui sont développés tout au long de la cochlée et sont en continuité l'un avec l'autre à l'apex de la cochlée par une étroite communication (l'**hélicotréma**) :

- la rampe vestibulaire est en continuité avec le vestibule;
- la rampe tympanique est séparée de l'oreille moyenne par la membrane tympanique secondaire qui obture la fenêtre de la cochlée (fenêtre ronde) (figure 8.122).

Enfin, près de la fenêtre de la cochlée (fenêtre ronde), un petit canal (le **canalicule cochléaire**) chemine dans l'os temporal et s'ouvre à sa face inférieure dans la fosse crânienne postérieure. Il permet la communication entre les espaces périlymphatique et subarachnoïdien.

Labyrinthe membraneux

Le labyrinthe membraneux est un système continu de conduits et de sacs contenu dans le labyrinthe osseux. Il est rempli d'endolymphe et séparé du périoste qui recouvre les parois du labyrinthe osseux par la périlymphe.

Formé de deux sacs (l'utricule et le saccule) et de quatre conduits (les trois conduits semicirculaires et le conduit cochléaire), le labyrinthe membraneux participe aux fonctions de l'équilibration et de l'audition :

- l'utricule, le saccule et les trois conduits semicirculaires appartiennent à l'appareil vestibulaire (c'est-à-dire aux organes de l'équilibration);
- le conduit cochléaire est un organe de l'audition.

L'organisation générale des différentes parties du labyrinthe membraneux les place comme suit (figure 8.122) :

- le conduit cochléaire est dans le labyrinthe osseux de la cochlée, en avant;
- les trois conduits semicirculaires sont contenus dans les trois canaux semicirculaires du labyrinthe osseux, en arrière;
- le saccule et l'utricule sont en position centrale dans le vestibule du labyrinthe osseux.

Organes de l'équilibration

Quatre des six composants du labyrinthe membraneux sont concernés par la fonction d'équilibration. Ce sont les deux sacs (l'utricule et le saccule) et les

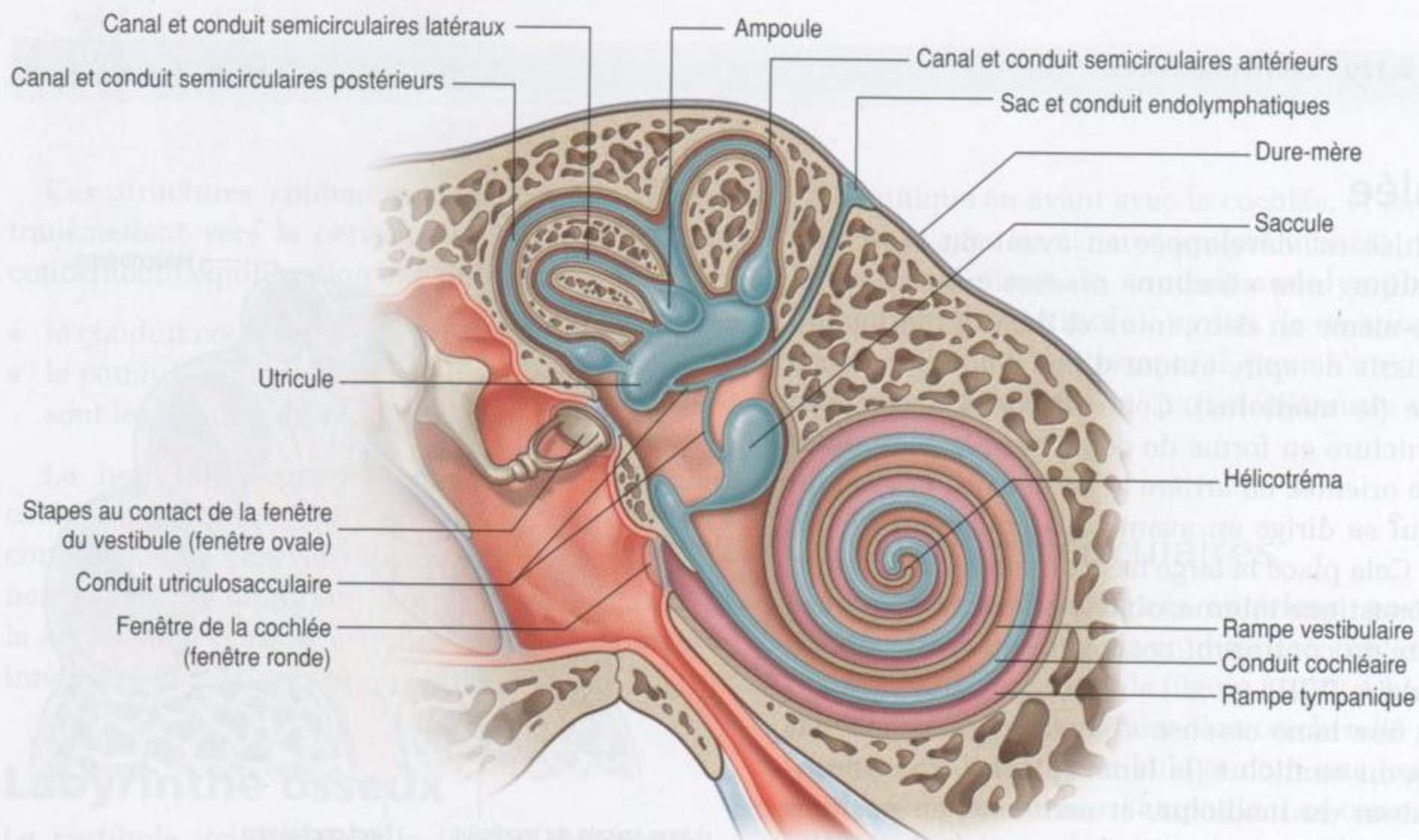


Figure 8.122. Labyrinthe membraneux.

trois conduits (conduits semicirculaires antérieur, postérieur et latéral).

Utricule, saccule et conduit endolymphatique

L'**utricule** est le plus grand des deux sacs. Il est ovale, allongé, de forme irrégulière et constitue la partie postérieure du vestibule du labyrinthe osseux.

Les trois conduits semicirculaires s'ouvrent dans l'utricule. Chaque conduit semicirculaire a la même forme mais est plus petit que le canal osseux semicirculaire dans lequel il est contenu, terminé par une extrémité dilatée formant l'ampoule.

Le **saccule** est petit et forme un sac arrondi situé dans la partie antéro-inférieure du vestibule du labyrinthe osseux (figure 8.122). Le conduit cochléaire s'ouvre dans le saccule.

Le conduit utriculosacculaire établit une communication entre les composants du labyrinthe membraneux, et place en continuité l'utricule et le saccule. Le **conduit endolymphatique** naît de ce petit conduit, et entre dans le conduit endolymphatique (aqueduc du vestibule) (un canal creusé dans l'os temporal) pour émerger à la face postérieure de la partie pétreuse de l'os temporal dans la fosse crânienne postérieure. À ce niveau, le conduit endolymphatique s'élargit en un **sac endolymphatique**, qui constitue une poche extradurale.

Récepteurs sensoriels

D'un point de vue fonctionnel, les récepteurs sensoriels de l'équilibration sont regroupés en structures spécifiques dans chacun des composants de l'appareil vestibulaire. Dans l'utricule et le saccule se trouvent respectivement la **macule de l'utricule** et la **macule du saccule**, et dans l'ampoule de chaque conduit semicirculaire se place la **crête ampullaire**.

L'utricule est sensible aux accélérations centrifuges et verticales, et le saccule est sensible aux accélérations horizontales. En revanche, les trois conduits semicirculaires sont sensibles aux mouvements dans toutes les directions.

Organes de l'audition

Conduit cochléaire

Le conduit cochléaire est en position centrale dans la cochlée du labyrinthe osseux, et apparaît divisé en deux canaux (la rampe vestibulaire et la rampe tympanique). Il est maintenu en position par ses

attaches au centre à la lame spirale du modiolus, qui est une fine lame osseuse prolongeant le modiolus (le canal osseux central de la cochlée), et en périphérie à la paroi externe de la cochlée (figure 8.123).

La forme triangulaire du conduit cochléaire correspond à :

- une paroi externe au contact de la cochlée osseuse, formée d'un épaissement de l'endoste recouvert d'épithélium (le **ligament spiral de la cochlée**);
- un toit (face supérieure) (la **membrane vestibulaire**), qui sépare l'endolymphe dans le conduit cochléaire de la périlymphe de la rampe vestibulaire, et est constitué d'une couche de tissu conjonctif recouverte sur chaque face d'épithélium;
- un plancher (face inférieure), qui sépare l'endolymphe du conduit cochléaire de la périlymphe de la rampe tympanique, et qui est constitué par le bord libre de la lame spirale du modiolus et par une membrane (la **lame basilaire**) qui s'étend du bord libre de la lame spirale du modiolus à une expansion du ligament spiral qui recouvre la paroi externe de la cochlée.

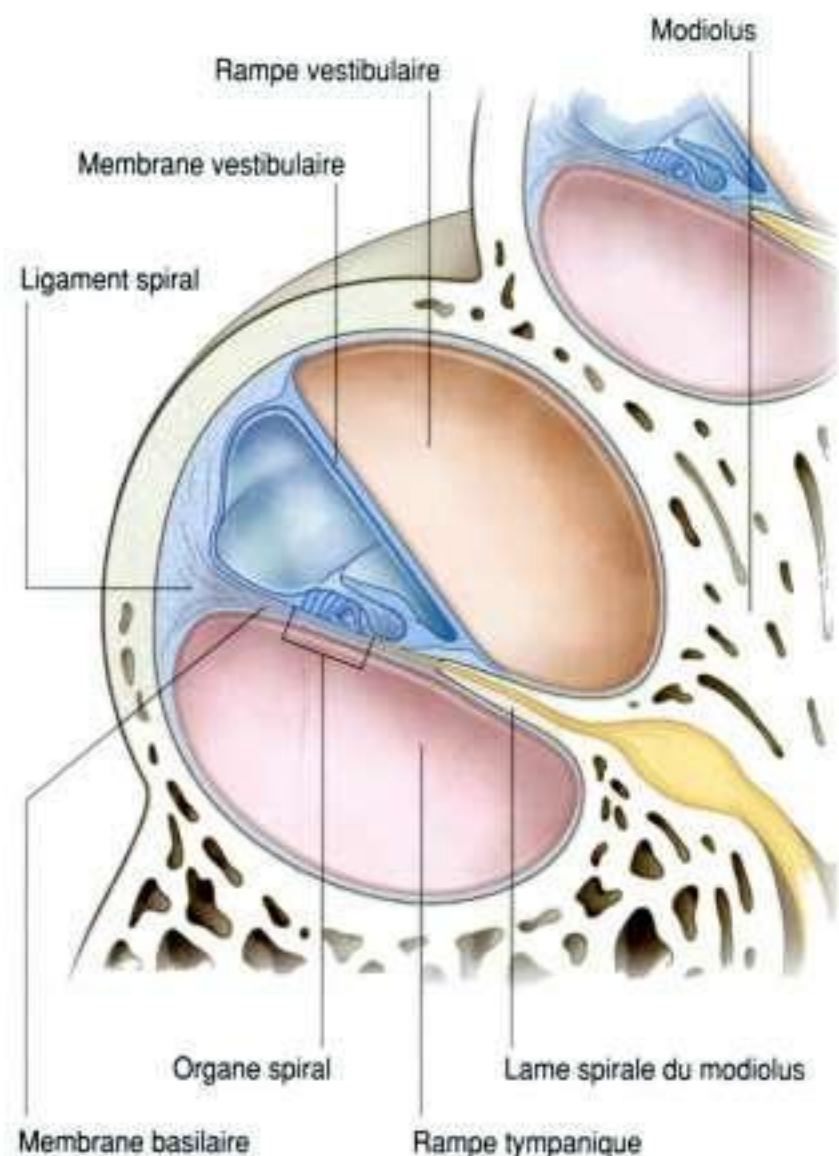


Figure 8.123. Labyrinthe membraneux, vue en coupe.

L'**organe spiral** (organe de Corti) est l'organe de l'audition, situé sur la membrane basilaire, et développé vers le conduit cochléaire rempli d'endolymphe (figure 8.123).

Vascularisation

La vascularisation artérielle de l'oreille interne est divisée en vaisseaux destinés au labyrinthe osseux et en vaisseaux destinés au labyrinthe membraneux.

Le labyrinthe osseux est vascularisé par les mêmes artères que celles qui irriguent l'os temporal avoisinant – celles-ci incluent une branche tympanique antérieure de l'artère maxillaire, une branche stylomastoïdienne issue de l'artère auriculaire postérieure, et une branche pétreuse qui provient de l'artère méningée moyenne.

Le labyrinthe membraneux est vascularisé par l'**artère labyrinthique**, qui peut provenir de l'artère cérébelleuse antérieure et inférieure, ou être une branche directe de l'artère basilaire – quelle que soit son origine, elle entre dans le méat acoustique interne avec le nerf facial (VII) et le nerf glossopharyngien (IX), et se divise en :

- une **branche cochléaire**, qui chemine dans le modiolus et vascularise le conduit cochléaire ;
- une ou deux **branches vestibulaires**, qui irriguent l'appareil vestibulaire.

Le drainage veineux du labyrinthe membraneux est assuré par les veines vestibulaires et cochléaires, qui accompagnent les artères. Elles s'unissent pour former la **veine labyrinthique**, qui va s'aboucher soit dans le sinus pétreux inférieur, soit dans le sinus sigmoïde.

Innervation

Le nerf cochléovestibulaire (VIII) transporte les fibres afférentes de l'audition (contingent cochléaire) et de l'équilibration (contingent vestibulaire). Il entre dans la surface latérale du tronc cérébral, entre le pont et la moelle allongée, après être sorti de l'os temporal par le méat acoustique interne et après avoir traversé la fosse crânienne postérieure.

Dans l'os temporal, à la partie distale du méat acoustique interne, le nerf cochléovestibulaire est formé par la réunion :

- du **nerf cochléaire** ;
- et du **nerf vestibulaire**.

Le nerf vestibulaire est formé par la jonction de deux parties, une **partie supérieure** formée par les fibres nerveuses qui proviennent des trois canaux semicirculaires, et une **partie inférieure**, qui reçoit les fibres de l'utricule et du saccule ; puis il s'élargit pour former le **ganglion vestibulaire**.

Le nerf cochléaire est formé de haut en bas dans le modiolus, et sort dans la base de la cochlée. Les fibres du nerf cochléaire proviennent des récepteurs situés dans l'organe spiral, et passent à travers la lame spirale du modiolus. Les cellules ganglionnaires du nerf cochléaire sont situées dans le ganglion spiral à la base de la lame spirale du modiolus qui tourne autour de l'axe du modiolus.

Nerf facial (VII) dans l'os temporal

Le nerf facial (VII) est intimement lié au nerf cochléovestibulaire (VIII) à son entrée dans le méat acoustique interne de l'os temporal. Au cours de son trajet dans l'os temporal, le nerf et ses rameaux sont directement en rapport avec l'oreille interne et l'oreille moyenne.

Le nerf facial (VII) pénètre dans le méat acoustique de la partie pétreuse de l'os temporal (figure 8.124A). Le nerf cochléovestibulaire et l'artère labyrinthique l'accompagnent.

À l'extrémité distale du méat acoustique interne, le nerf facial (VII) entre dans le canal facial et poursuit son trajet entre l'oreille interne et l'oreille moyenne. À ce niveau, le nerf facial (VII) s'élargit, et son trajet s'incurve en arrière et latéralement. L'élargissement est le **ganglion géniculé**, sensoriel. Dans le canal facial qui se prolonge, le nerf facial (VII) tourne vers le bas, et en poursuivant un trajet vertical, il sort du crâne par le foramen stylomastoïdien (figure 8.124A).

Rameaux

Nerf grand pétreux

Dans le ganglion géniculé, le nerf facial (VII) donne le nerf grand pétreux (figure 8.124A). C'est le premier rameau du nerf facial (VII). Le nerf grand pétreux quitte le ganglion géniculé, chemine en avant et en dedans dans l'os temporal, et émerge par le hiatus du nerf grand pétreux à la face antérieure de la partie pétreuse de l'os temporal (voir figure 8.117). Le nerf grand pétreux transporte les fibres parasymphatiques pré-ganglionnaires vers le ganglion ptérygopalatin.

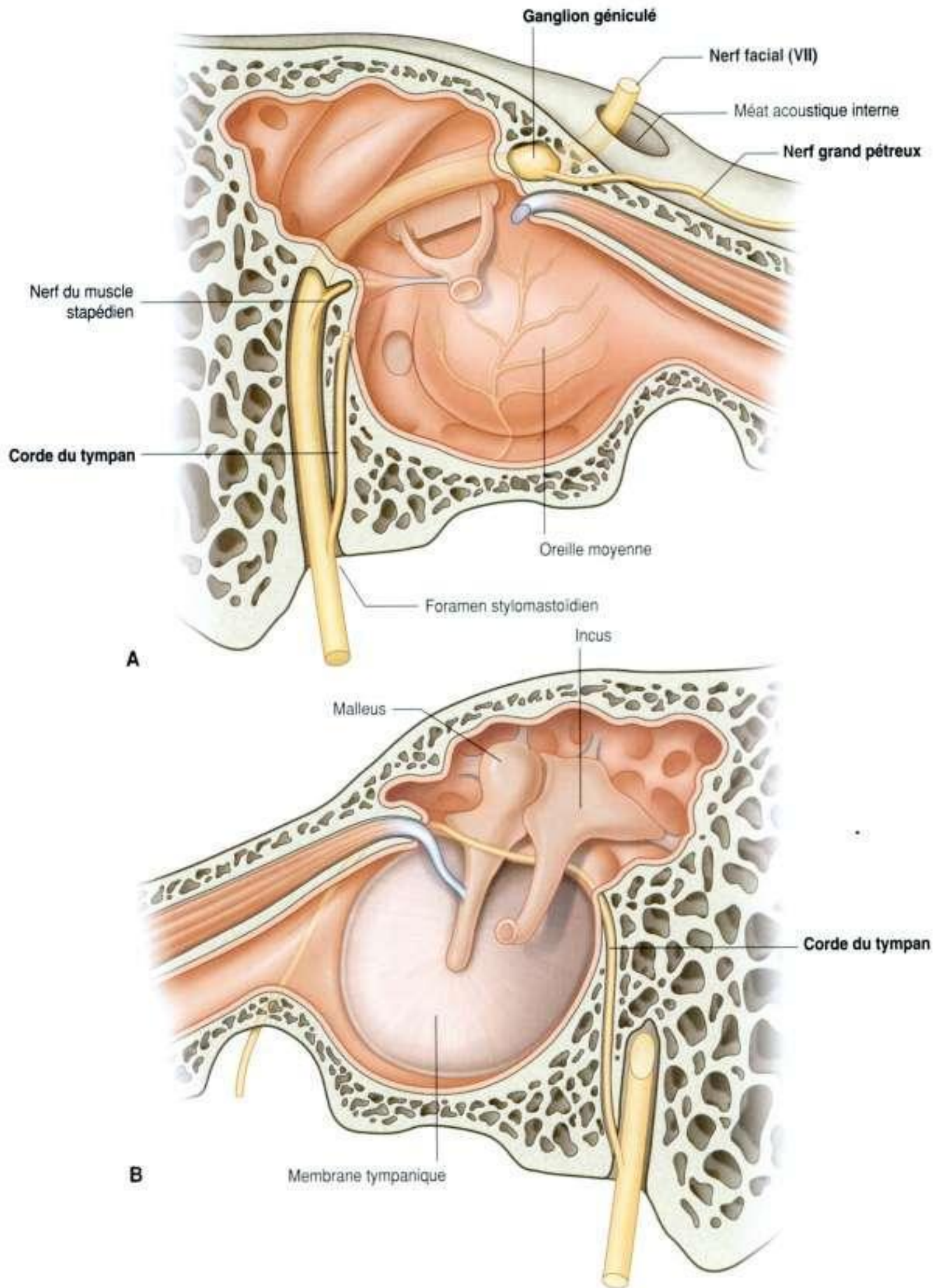


Figure 8.124. A. Nerf facial dans l'os temporal. B. Corde du tympan dans l'os temporal.

Au cours de son trajet, la situation du nerf facial (VII) est indiquée sur la paroi médiale de l'oreille moyenne par une saillie osseuse, la proéminence du canal du nerf facial (VII) (voir figure 8.116).

Nerfs du muscle stapédien et de la corde du tympan

À proximité du début de son trajet vertical, le nerf facial (VII) donne un petit rameau, le nerf du muscle stapédien (figure 8.124), qui innerve le muscle stapédien, et juste avant sa sortie du crâne, le nerf facial (VII) donne le nerf de la corde du tympan.

Le nerf de la corde du tympan ne sort pas immédiatement de l'os temporal, mais monte pour entrer dans l'oreille moyenne à travers sa paroi postérieure, en passant près de la partie supérieure de la membrane tympanique entre le malleus et l'incus (figure 8.124B). Il quitte alors l'oreille moyenne par un canal qui gagne la **fissure pétrotympanique**, et quitte le crâne à travers cette fissure pour rejoindre le nerf lingual dans la fosse infratemporale.

Transmission d'un son

Une onde sonore entre par le méat acoustique externe et provoque un mouvement de la membrane tympanique en dedans (figure 8.125). Le manche du malleus étant attaché à la membrane tympanique, le malleus est également déplacé en dedans. Ce mouvement mobilise la tête du malleus latéralement.

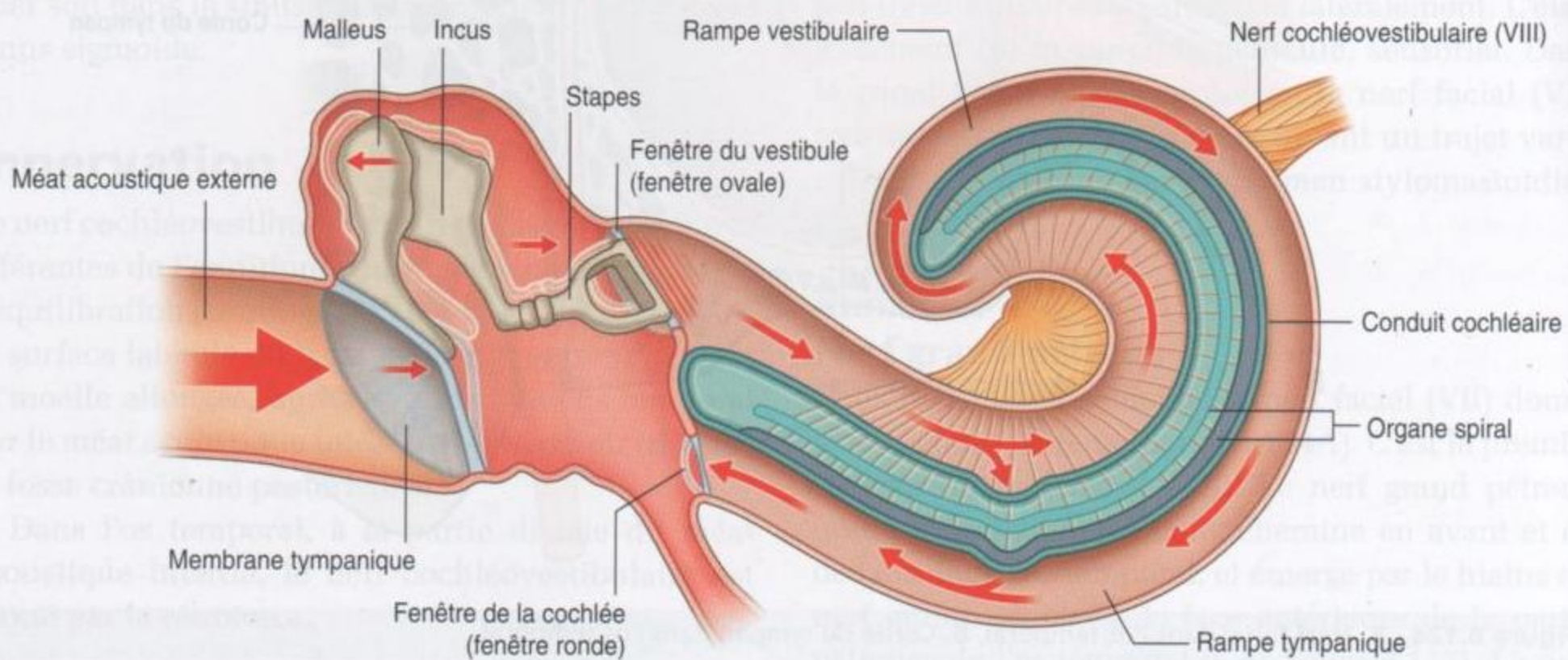
Du fait de l'articulation entre les têtes du malleus et de l'incus, la tête de l'incus est aussi mobilisée latéralement. Cela pousse la branche longue de l'incus médialement. La branche longue de l'incus s'articule avec le stapes, ce mouvement mobilise donc le stapes en dedans. Du fait de l'application de la base du stapes (platine) contre la membrane de la fenêtre du vestibule (fenêtre ovale), celle-ci est aussi mobilisée médialement.

Cette action complète le transfert d'une onde aérienne de grande amplitude et de faible intensité, qui ébranle la membrane tympanique, en une vibration de faible amplitude et de haute intensité, qui génère une onde dans le liquide remplissant la rampe vestibulaire de la cochlée.

L'onde appliquée à la périlymphe de la rampe vestibulaire se propage dans la cochlée et provoque l'ébranlement de la membrane tympanique secondaire qui obture la fenêtre de la cochlée (fenêtre ronde) à la partie inférieure de la rampe tympanique (figure 8.125). Cela provoque la vibration de la membrane basilaire, qui à son tour va stimuler les cellules réceptrices dans l'organe spiral.

Les cellules réceptrices envoient leurs influx à travers le contingent cochléaire du nerf cochléovestibulaire (VIII) vers le cerveau, où ils seront interprétés comme des sons.

Si les sons perçus sont trop intenses et provoquent un mouvement excessif de la membrane tympanique, la contraction du muscle tenseur de la



membrane tympanique (attaché au malleus) et/ou la contraction du muscle stapédien (attaché au stapes) neutralisent les vibrations des osselets et diminuent la force des vibrations qui atteignent la fenêtre du vestibule (fenêtre ovale).

FOSSES TEMPORALE ET INFRATEMPORALE

Les fosses temporale et infratemporale sont des espaces en continuité à la face latérale de la tête (figure 8.126). Leurs limites sont faites d'os et de tissus mous.

La fosse temporale est en position supérieure par rapport à la fosse infratemporale, au-dessus de l'arcade zygomatique, et communique vers le bas avec la fosse infratemporale par l'orifice situé entre l'arcade zygomatique et la partie plus médiale du crâne.

La fosse infratemporale est un espace en forme de coin, et se trouve en profondeur par rapport au muscle masséter et à la branche sous-jacente de la mandibule. Les structures qui cheminent entre la

cavité crânienne, le cou, la fosse ptérygopalatine, le plancher de la cavité orale, le plancher de l'orbite, la fosse temporale et les régions superficielles de la tête, traversent la fosse infratemporale.

Parmi les quatre muscles de la mastication (masséter, temporal, ptérygoïdien médial et ptérygoïdien latéral) qui mobilisent la mâchoire inférieure au niveau de l'articulation temporomandibulaire, l'un est latéral par rapport à la fosse infratemporale (le masséter), deux sont dans la fosse infratemporale (les ptérygoïdiens médial et latéral), et le dernier remplit la fosse temporale (le temporal).

Architecture osseuse

Les os qui limitent les fosses temporale et infratemporale sont le temporal, le zygomatique, le sphénoïde, le maxillaire et la mandibule.

Certaines parties des os frontal et pariétal sont aussi concernées.

Os temporal

La partie squameuse de l'os temporal contribue à l'architecture osseuse des fosses temporale et infratemporale.

La partie tympanique de l'os temporal forme le coin postéromédial du toit de la fosse infratemporale et s'articule aussi avec la tête de la mandibule pour former l'articulation temporomandibulaire.

La face latérale de la partie squameuse de l'os temporal est marquée par deux reliefs à la face de la paroi médiale de la fosse temporale :

- la **crête supramastoïdienne**, orientée transversalement, qui s'étend en arrière depuis la base du processus zygomatique et marque ainsi la limite postéro-inférieure de la fosse temporale ;
- le **sillon de l'artère temporale moyenne**, branche de l'artère temporale superficielle, orienté verticalement.

Deux reliefs participent à la formation de l'articulation temporomandibulaire à la partie inférieure de la racine du processus zygomatique, le tubercule articulaire et la fosse mandibulaire. Les deux sont développés de dedans en dehors. Le méat acoustique externe se trouve en arrière de la fosse mandibulaire. La partie tympanique de l'os temporal est une lame osseuse concave qui s'incurve vers le bas à partir de la partie postérieure de la fosse mandibulaire

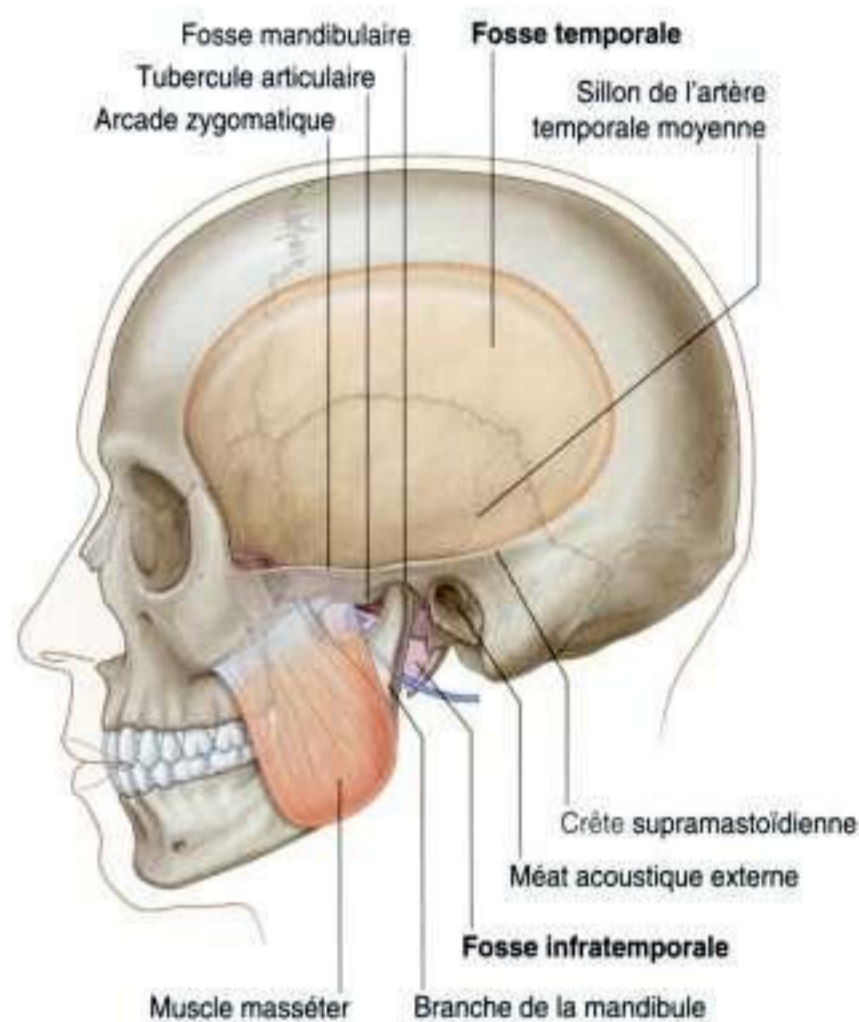


Figure 8.126. Fosses temporale et infratemporale.

et forme une partie de la paroi du méat acoustique externe.

En vue inférieure, il est possible de distinguer la **fissure tympanosquameuse** entre les parties tympanique et squameuse de l'os temporal. En dedans, un petit prolongement osseux de la partie pétreuse de l'os temporal s'insinue dans cette fissure et forme la **fissure pétrotympanique** entre la partie pétreuse et la partie tympanique (voir figure 8.135).

La corde du tympan sort du crâne et entre dans la fosse infratemporale par l'extrémité médiale de la fissure pétrotympanique.

Os sphénoïde

Les parties de l'os sphénoïde qui contribuent à l'architecture de la fosse infratemporale sont la lame latérale du processus ptérygoïde et la grande aile. La grande aile forme aussi en partie la paroi médiale de la fosse temporale.

Les grandes ailes s'étendent de chaque côté du corps du sphénoïde. Elles se développent latéralement et s'incurvent vers le haut. Les faces inférieure et latérale forment respectivement le toit de la fosse infratemporale et la paroi médiale de la fosse temporale.

La limite aiguë que forme l'angle entre les faces latérale et inférieure de la grande aile est la **crête infratemporale**.

Deux ouvertures (le foramen ovale et le foramen épineux) percent la base de la grande aile et permettent les passages respectifs du nerf mandibulaire (V3) et de l'artère méningée moyenne, entre la fosse crânienne moyenne et la fosse infratemporale. De plus, un ou plusieurs foramens sphénoïdaux émissaires traversent la base de la grande aile en avant et en dedans du foramen ovale, et livrent passage à des veines émissaires entre le plexus veineux ptérygoïdien de la fosse infratemporale et le sinus caverneux de la fosse crânienne moyenne.

L'**épine du sphénoïde** s'étend verticalement sous la grande aile, immédiatement en dedans du foramen épineux; de forme irrégulière, elle constitue le site d'insertion de l'extrémité crâniale du ligament sphénomandibulaire.

La lame latérale du processus ptérygoïde est un mince feuillet osseux orienté verticalement qui s'étend en arrière et en dehors du processus ptérygoïde. Ses faces latérale et médiale donnent insertion respectivement aux muscles ptérygoïdiens latéral et médial.

Os maxillaire

La face postérieure de l'os maxillaire participe à la constitution de la paroi antérieure de la fosse infratemporale. Cette face est marquée par un foramen qui livre passage au nerf et aux vaisseaux alvéolaires postérieurs supérieurs. Le rebord supérieur forme le bord inférieur de la fissure orbitaire inférieure.

Os zygomatique

L'os zygomatique est de forme quadrangulaire et constitue le relief proéminent de la joue :

- le **processus maxillaire** se dirige en avant et en dedans pour s'articuler avec le processus zygomatique de l'os maxillaire;
- le **processus frontal** se dirige en haut pour s'articuler avec le processus zygomatique de l'os frontal;
- le **processus temporal** se dirige en arrière pour s'articuler avec le processus zygomatique de l'os temporal et compléter ainsi l'arcade zygomatique.

Un petit foramen situé sur la face latérale de l'os zygomatique permet le passage du nerf et des vaisseaux zygomatofaciaux vers la joue.

Une fine lame osseuse se dirige en arrière et en dedans à partir du processus frontal et participe à la constitution de la paroi latérale de l'orbite par une face, et à la paroi antérieure de la fosse temporale par l'autre face. Un ou plusieurs petits foramens sont visibles sur la face de la fosse temporale au niveau de la suture avec le processus frontal, et livrent passage aux nerfs zygomatoc temporaux.

Branche de la mandibule

La **branche de la mandibule** est de forme quadrangulaire et présente des faces médiale et latérale, et des processus condyloïde et coronoïde (figure 8.127).

La face latérale de la branche de la mandibule est globalement lisse hormis quelques crêtes orientées obliquement. L'essentiel de la face latérale donne insertion au muscle masséter.

Les bords postérieur et inférieur de la branche de la mandibule forment à leur intersection l'**angle de la mandibule**, et le bord supérieur échancré forme l'**incisure mandibulaire**. Le bord antérieur est effilé et en continuité en bas avec la **ligne oblique** sur le corps de la mandibule.

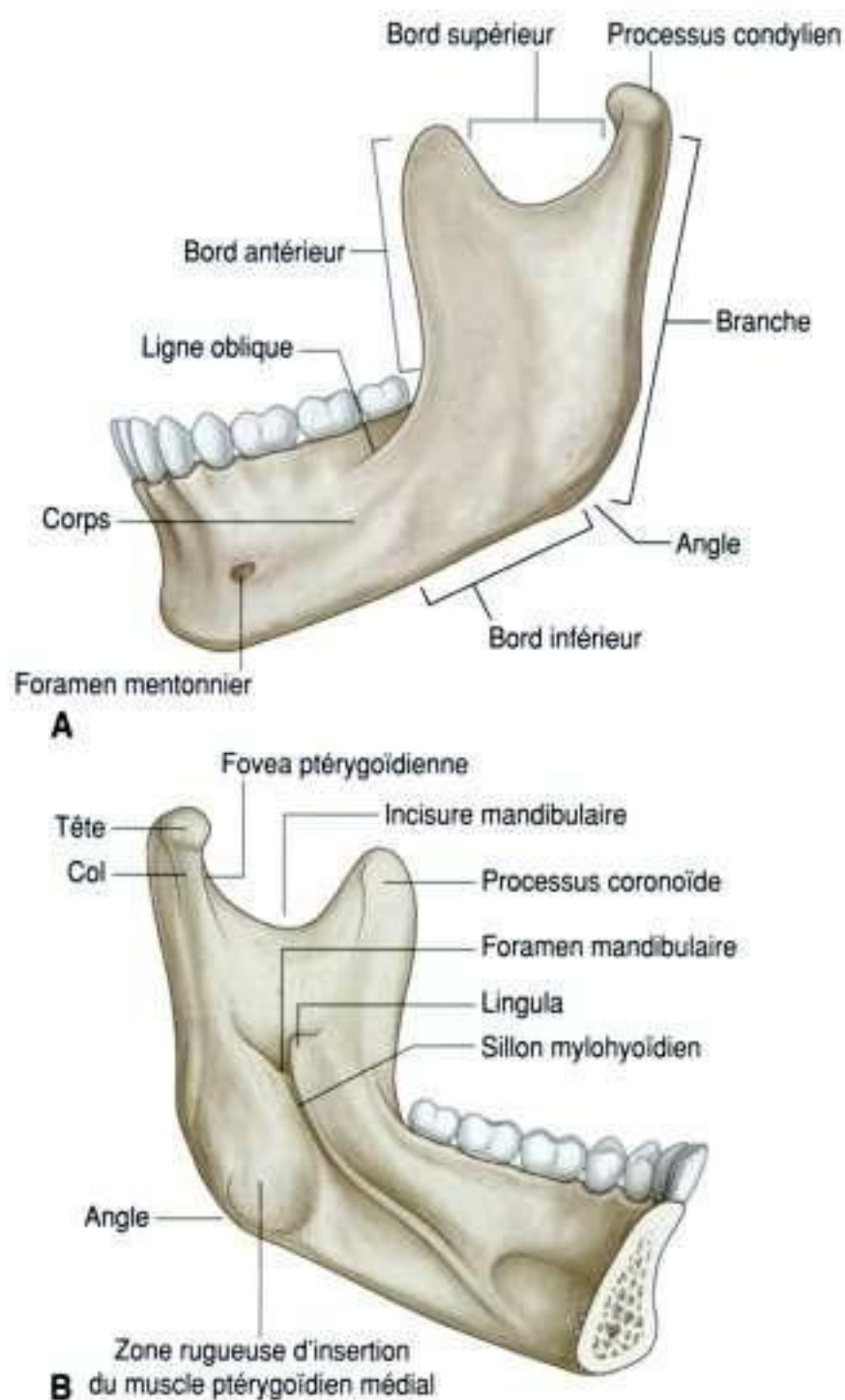


Figure 8.127. Mandibule. **A.** Vue latérale du côté gauche. **B.** Vue médiale du côté gauche.

Le **processus coronoïde** s'étend vers le haut à partir de la jonction entre les bords antérieur et supérieur de la branche. Il constitue un processus triangulaire qui donne insertion au muscle temporal.

Le **processus condylien** s'étend en haut à partir de la jonction des bords postérieur et supérieur de la branche. Il est constitué par :

- la **tête de la mandibule**, qui est développée en dedans et participe à la formation de l'articulation temporomandibulaire ;
- le **col de la mandibule**, qui présente une dépression peu profonde (la **fovea ptérygoïdienne**) sur sa face antérieure pour l'insertion du muscle ptérygoïdien latéral.

La face médiale de la branche de la mandibule forme la paroi latérale de la fosse infratempore

(figure 8.127). Le principal élément observé est le **foramen mandibulaire**, qui est l'ouverture supérieure du canal mandibulaire. Le nerf et les vaisseaux alvéolaires traversent ce foramen.

Juste au-dessus et en avant du foramen mandibulaire, un relief triangulaire (la **lingula**) donne insertion à l'extrémité mandibulaire du ligament sphénomandibulaire.

Un sillon allongé (le **sillon mylohyoïdien**) se dirige en avant et en bas à partir du foramen mandibulaire. Le nerf destiné au mylohyoïdien chemine dans ce sillon.

En avant et en arrière du sillon mylohyoïdien et du foramen mandibulaire, la face médiale de la branche de la mandibule est rugueuse du fait de l'insertion du muscle ptérygoïdien médial.

Articulations temporomandibulaires

Les deux articulations temporomandibulaires permettent l'ouverture et la fermeture de la bouche, la manducation et la diduction (mouvements de latéralité) de la mâchoire inférieure.

Chaque articulation est de type synovial, et met en présence la tête de la mandibule avec la fosse articulaire et le tubercule articulaire de l'os temporal (figure 8.128A).

À la différence de la plupart des autres articulations synoviales où les surfaces articulaires des os sont recouvertes de cartilage hyalin, celles de l'articulation temporomandibulaire est couverte de fibrocartilage. De plus, l'articulation est complètement divisée en deux parties par un **disque articulaire** :

- la partie inférieure de l'articulation permet, par effet charnière, l'abaissement et l'élévation de la mandibule ;
- la partie supérieure de l'articulation permet le déplacement antérieur (protrusion) de la tête de la mandibule vers le tubercule articulaire, et le déplacement postérieur (rétraction) dans la fosse mandibulaire.

L'ouverture buccale met en jeu simultanément l'abaissement et la translation antérieure (protrusion).

Le mouvement de translation antérieure autorise un plus grand abaissement de la mandibule, en évitant un recul postérieur de l'angle de la mandibule vers les structures du cou.

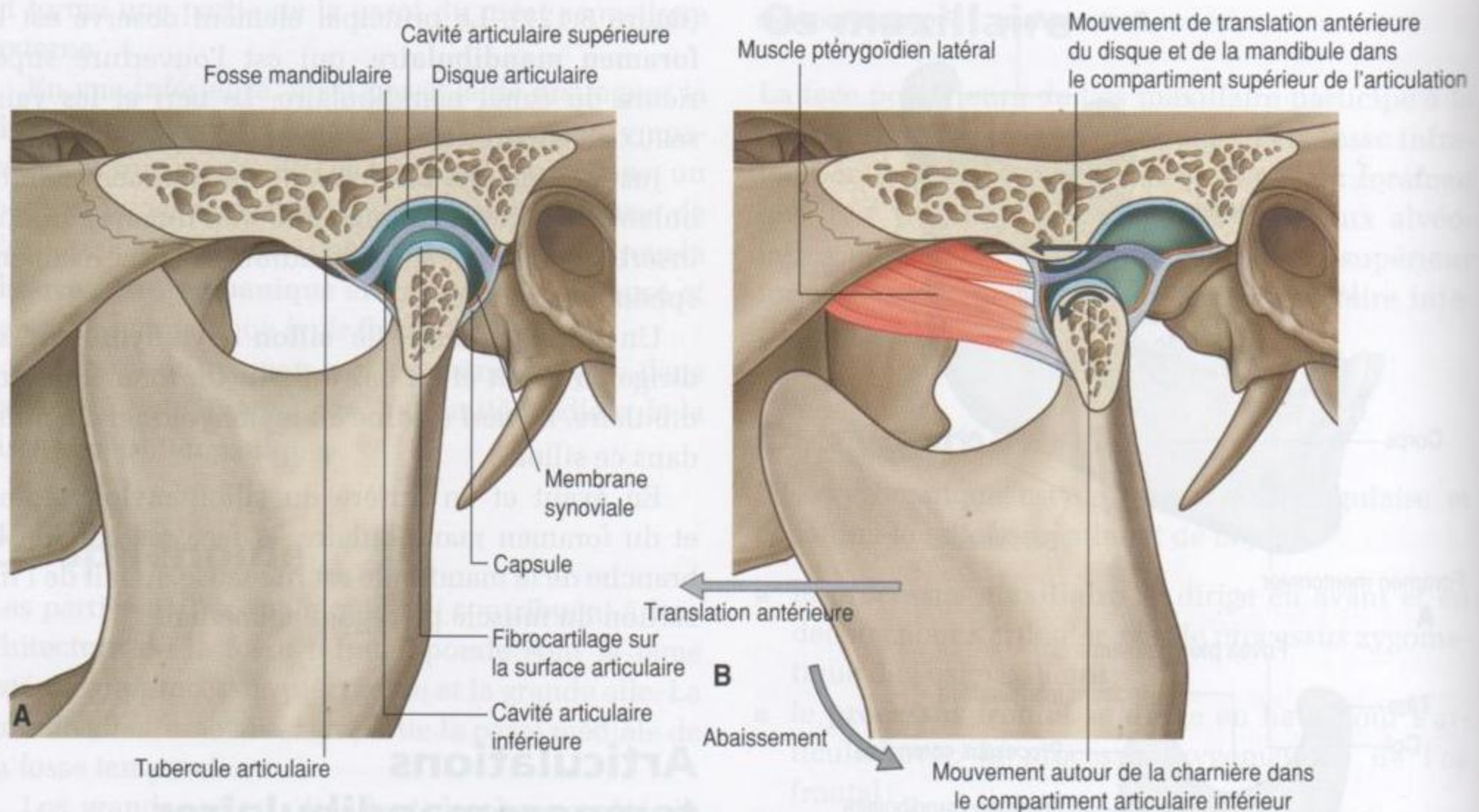


Figure 8.128. Articulation temporomandibulaire. **A.** Bouche fermée. **B.** Bouche ouverte.

Capsule articulaire

La **membrane synoviale** dans la cavité capsulaire tapisse toutes les faces non recouvertes de cartilage des compartiments supérieur et inférieur de l'articulation, et s'attache aux bords du disque articulaire.

La **membrane fibreuse** de la capsule articulaire entoure le complexe articulaire et est insérée :

- en haut sur le bord antérieur du tubercule articulaire ;
- latéralement et médialement le long des bords de la fosse articulaire ;
- en arrière de la région de la suture tympanosquameuse ;
- en bas autour de la partie supérieure du col de la mandibule.

Le disque articulaire s'attache par sa périphérie à la face profonde de la capsule.

Ligaments extracapsulaires

Trois ligaments contribuent à stabiliser l'articulation temporomandibulaire : les ligaments latéral, sphéno-mandibulaire et stylomandibulaire (figure 8.129).

- Le **ligament latéral** est le plus au contact de l'articulation, immédiatement latéral par rapport à la capsule, et se dirige en diagonale vers l'arrière depuis le bord du tubercule articulaire jusqu'au col de la mandibule.
- Le **ligament sphéno-mandibulaire** est médial par rapport à l'articulation temporomandibulaire, tendu de l'épine de l'os sphénoïde à la base du crâne à la lingula sur la face médiale de la mandibule.
- Le **ligament stylomandibulaire** est tendu entre le processus styloïde de l'os temporal et le bord postérieur et l'angle de la mandibule.

Mouvements de la mandibule

Un mouvement de manducation ou de grincement survient lorsque les mouvements de l'articulation temporomandibulaire sont coordonnés avec les mouvements réciproques de l'articulation contralatérale. Les mouvements de la mandibule sont l'abaissement, l'élévation, la translation antérieure (protrusion) et la translation postérieure (rétraction) (figure 8.130).

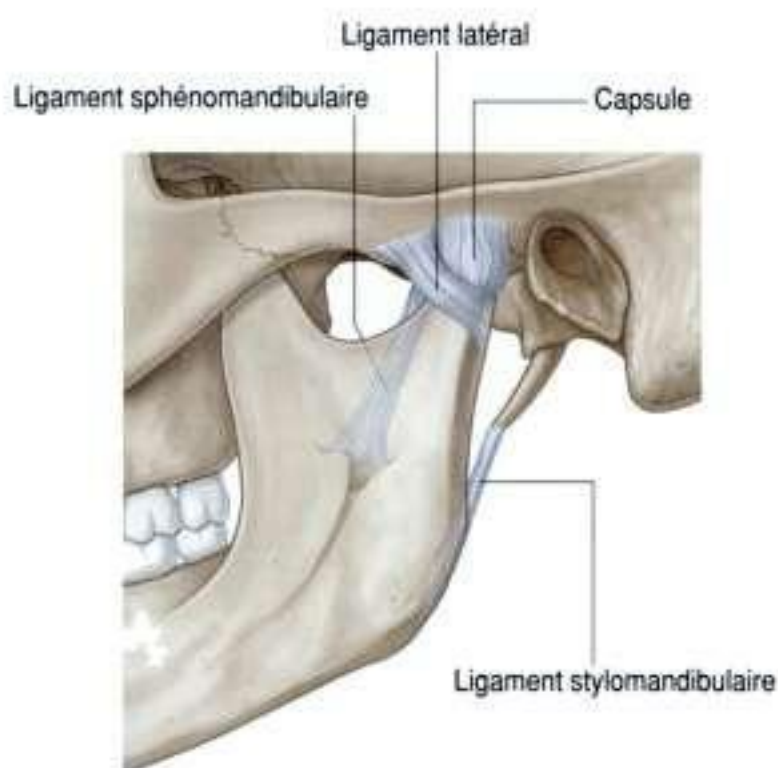


Figure 8.129. Les ligaments de l'articulation temporomandibulaire.

- L'abaissement est effectué grâce à l'action des muscles digastrique, géniohyoïdien et mylohyoïdien des deux côtés, et normalement aidée par la gravité. Du fait que ce mouvement associe un déplacement antérieur de la tête de la mandibule sous le tubercule articulaire, les muscles ptérygoïdiens latéraux sont aussi concernés.
- L'élévation est un mouvement très puissant généré par l'action des muscles temporal, masséter et ptérygoïdien médial, et sollicite également le mouvement de la tête de la mandibule dans la fosse mandibulaire.
- La translation antérieure est réalisée par le muscle ptérygoïdien latéral, avec la participation du muscle ptérygoïdien médial.
- La translation postérieure est réalisée par les muscles géniohyoïdien et digastrique, et par les fibres postérieures du muscle temporal et profondes du muscle masséter.

À l'exception du muscle géniohyoïdien, qui est innervé par le nerf spinal C1, tous les muscles qui mobilisent l'articulation temporomandibulaire sont innervés par le nerf mandibulaire (V3), par des rameaux qui naissent dans la fosse infratemporale.

Muscle masséter

Le muscle **masséter** est un muscle puissant de la manducation qui relève la mandibule (figure 8.131

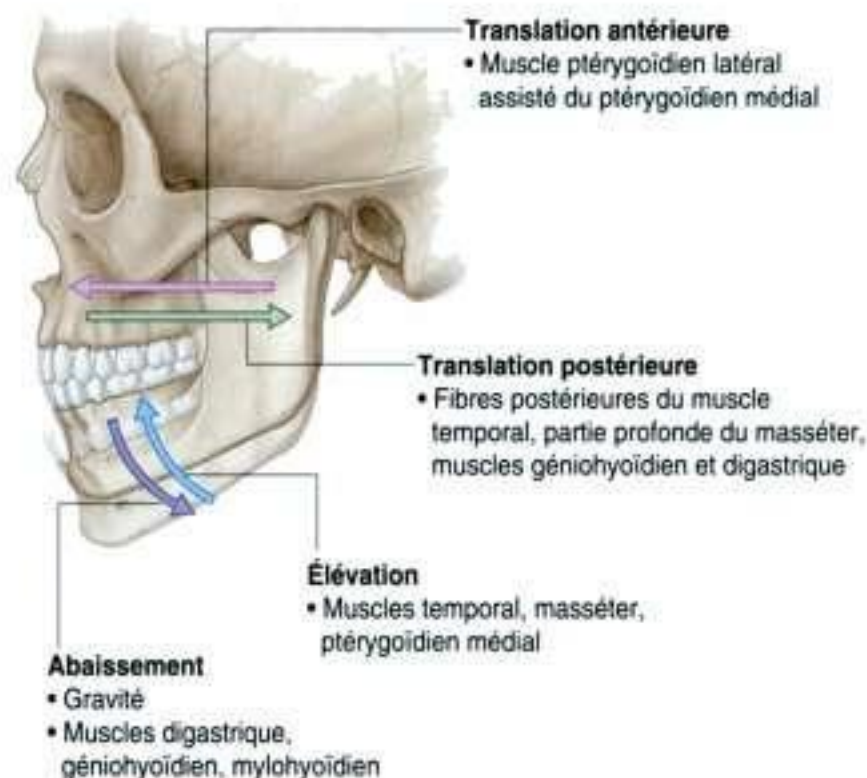


Figure 8.130. Mouvements de l'articulation temporomandibulaire.

et tableau 8.11). Il recouvre la face latérale de la branche de la mandibule.

Le muscle masséter est de forme quadrangulaire et s'insère au-dessus de l'arcade zygomatique en haut et sur presque toute la face latérale de la branche de la mandibule.

La **partie superficielle** du masséter naît du processus maxillaire de l'os zygomatique et des deux tiers antérieurs du processus zygomatique de l'os maxillaire. Il se termine sur l'angle de la mandibule et sur la partie postérieure correspondante de la face latérale de la branche de la mandibule.

La **partie profonde** du masséter naît de la face médiale de l'arcade zygomatique et de la portion postérieure du bord inférieur, et se termine sur la partie centrale et supérieure de la branche de la mandibule jusqu'au processus coronoïde en haut.

Le muscle masséter est innervé par le nerf massétérique issu du nerf mandibulaire (V3), et vascularisé par l'artère massétérique, branche de l'artère maxillaire.

Le nerf et l'artère massétériques naissent dans la fosse infratemporale et se dirigent latéralement au-dessus du bord de l'incisure mandibulaire pour entrer dans la face profonde du muscle masséter.

Fosse temporale

La fosse temporale est un espace étroit en forme d'éventail qui recouvre la face latérale du crâne (figure 8.132A) :

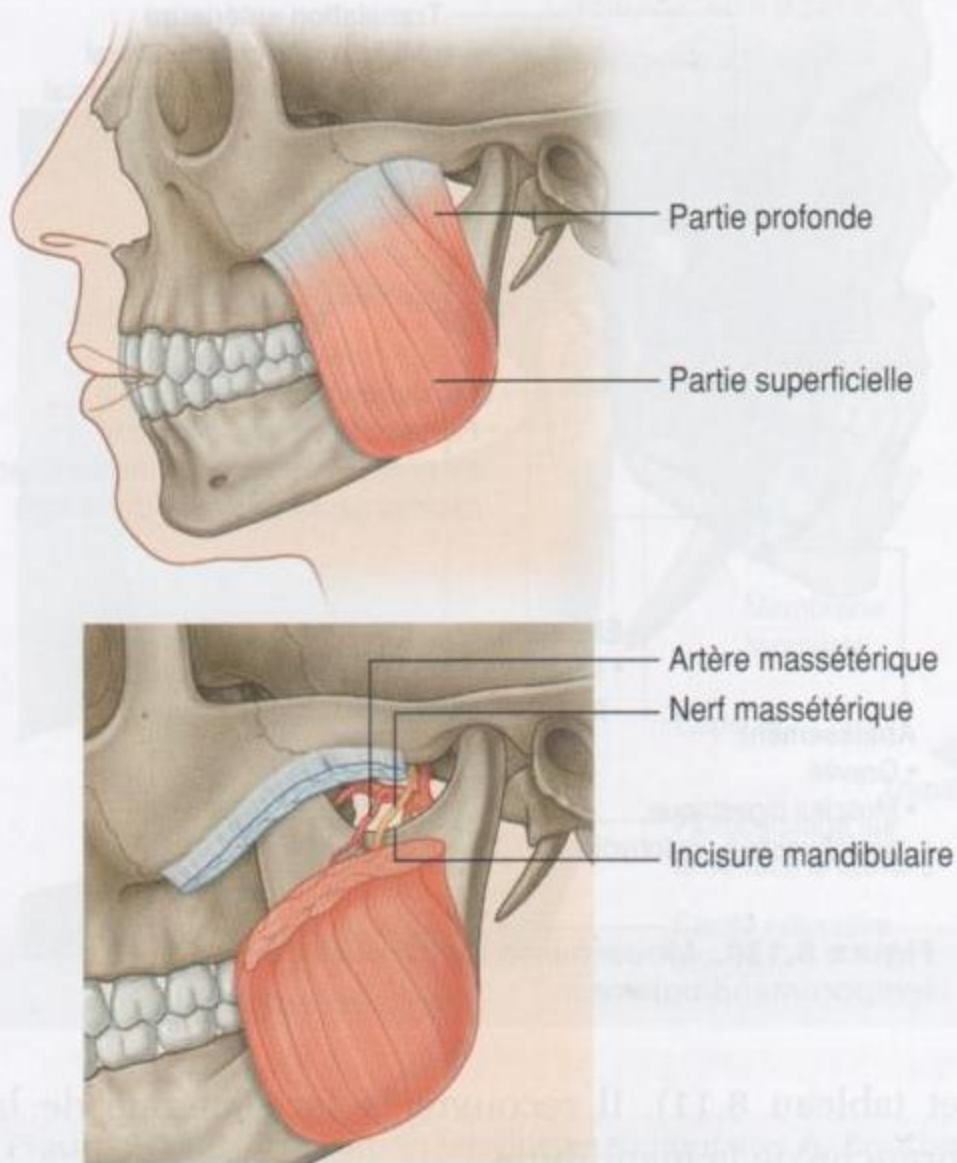


Figure 8.131. Muscle masséter.

- sa limite supérieure est définie par une paire de lignes temporales qui circonscrivent le crâne du processus zgomatique de l'os frontal à la crête supramastoïdienne de l'os temporal ;
- elle est limitée latéralement par le **fascia temporal**, qui est une aponévrose tendue en forme d'éventail qui recouvre le muscle temporal, insérée par son bord postérieur à la ligne temporale supérieure et par son bord inférieur à l'arcade zgomatique ;
- en avant, elle est limitée par la face postérieure du processus frontal de l'os zgomatique, et par la face postérieure du processus zgomatique de l'os frontal, qui séparent la fosse temporale en arrière de l'orbite en avant ;
- sa limite inférieure est marquée par l'arcade zgomatique latéralement et par la crête infratemporale de la grande aile du sphénoïde en dedans (figure 8.132B) – entre ces deux reliefs, le plancher de la fosse infratemporale est ouvert en dedans vers la fosse infratemporale et latéralement vers la région qui contient le muscle masséter.

Contenu

La principale structure contenue dans la fosse temporale est le muscle temporal.

Tableau 8.11 Muscles de la manducation.

Muscles	Origine	Terminaison	Innervation	Fonction
Masséter	Arcade zgomatique et processus maxillaire de l'os zgomatique	Face latérale de la branche de la mandibule	Nerf massétérique du tronc antérieur du nerf mandibulaire (V3)	Élévation de la mandibule
Temporal	Surface osseuse de la fosse temporale et fascia temporal	Processus coronoïde de la mandibule et bord antérieur de la branche de la mandibule jusqu'au niveau de la troisième molaire	Nerfs temporaux profonds, issus du tronc antérieur du nerf mandibulaire (V3)	Élévation et translation postérieure de la mandibule
Ptérygoïdien médial	Chef profond – face médiale de la lame latérale du processus ptérygoïde et processus pyramidal de l'os palatin; chef superficiel – tubérosité et processus pyramidal de l'os maxillaire	Face médiale de la mandibule près de l'angle	Nerf du ptérygoïdien médial issu du nerf mandibulaire (V3)	Élévation et diduction de la mandibule
Ptérygoïdien latéral	Chef supérieur – toit de la fosse infratemporale; chef inférieur – face latérale de la lame latérale du processus ptérygoïde	Capsule de l'articulation temporomandibulaire dans la région de l'insertion du disque articulaire et fovea ptérygoïdienne sur le col de la mandibule	Nerf du ptérygoïdien latéral directement issu du tronc antérieur du nerf mandibulaire (V3) ou du rameau buccal	Translation antérieure et diduction de la mandibule

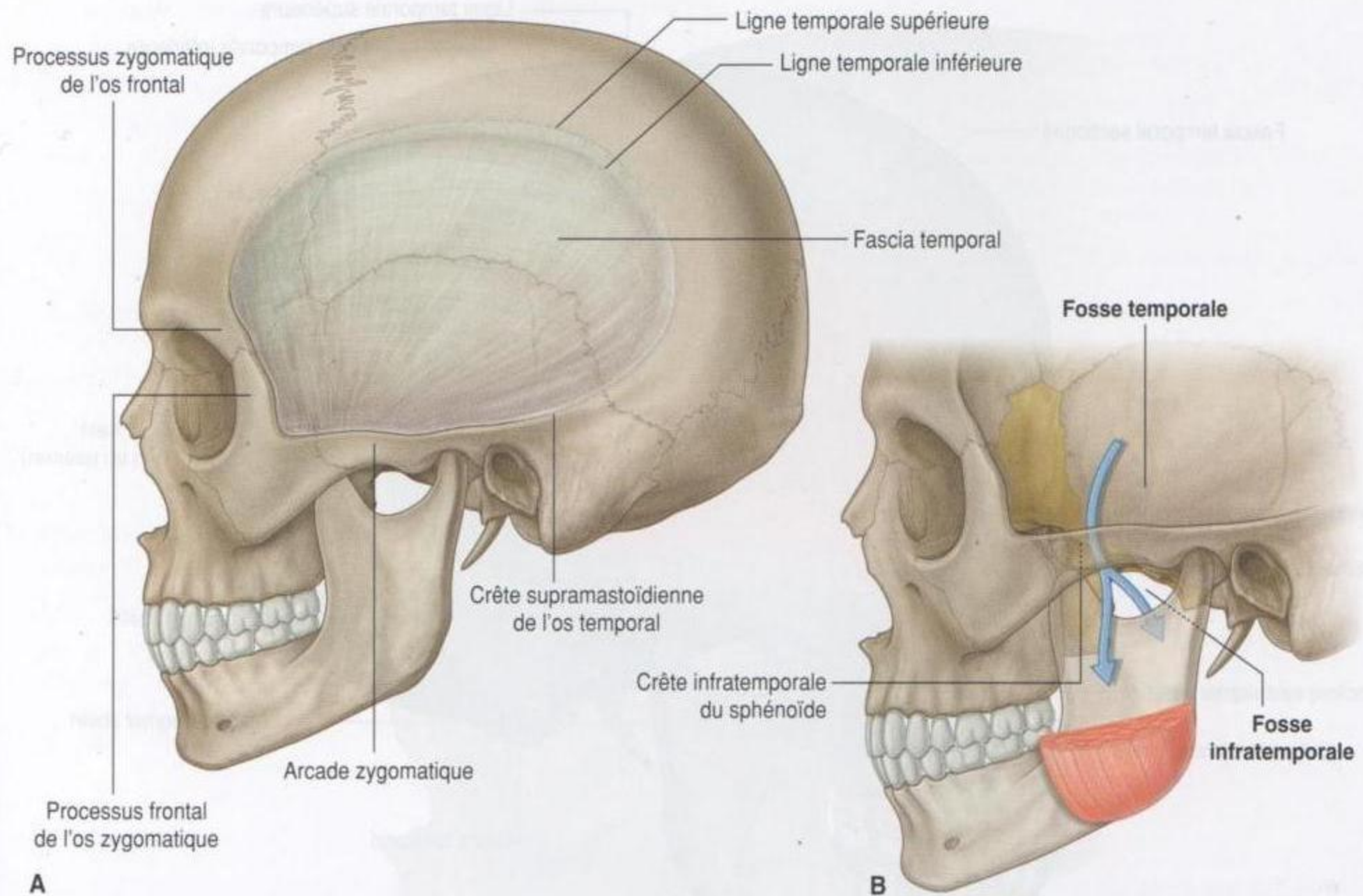


Figure 8.132. Fosse temporale. **A.** Vue latérale. **B.** Vue latérale montrant la fosse infratemporale.

La fosse temporale est également traversée par des rameaux zygomatoc temporaux du nerf maxillaire (V2), qui entrent dans la région par des forams à la face de l'os zygomatique qui participe à la fosse temporale.

Muscle temporal

Le muscle **temporal** est un grand muscle en forme d'éventail qui remplit l'essentiel de la fosse temporale (figure 8.133). Il naît de la face osseuse de la fosse au-dessus de la ligne temporale inférieure et s'insère latéralement à la face du fascia temporal. Les fibres les plus antérieures sont orientées verticalement, alors que les fibres les plus postérieures sont orientées horizontalement. Les fibres convergent vers le bas sur un tendon, qui passe entre l'arcade zygomatique et la crête infratemporale de la grande aile du sphénoïde, pour s'insérer sur le processus coronoïde de la mandibule.

Le muscle temporal est inséré en bas sur la face antérieure du processus coronoïde et le long de la portion en regard du bord de la branche de la

mandibule, le plus souvent jusqu'au niveau de la dernière molaire.

Le muscle temporal est un puissant élévateur de la mandibule. Du fait de l'induction par ce mouvement d'une translation postérieure de la tête de la mandibule par rapport au tubercule auriculaire et vers la fosse mandibulaire, le muscle temporal rétracte la mandibule ou la tire vers l'arrière. De plus, le muscle temporal participe au mouvement de diduction de la mandibule.

Le muscle temporal est innervé par les nerfs temporaux profonds qui naissent du nerf mandibulaire (V3) dans la fosse infratemporale, et passent ensuite dans la fosse temporale.

La vascularisation du muscle temporal est assurée par les artères temporaux profonds, qui cheminent avec les nerfs, et par l'artère temporale moyenne, qui pénètre dans le fascia temporal à l'extrémité de l'arcade zygomatique.

Nerfs temporaux profonds

Les nerfs temporaux profonds, généralement au nombre de deux, naissent du tronc antérieur du

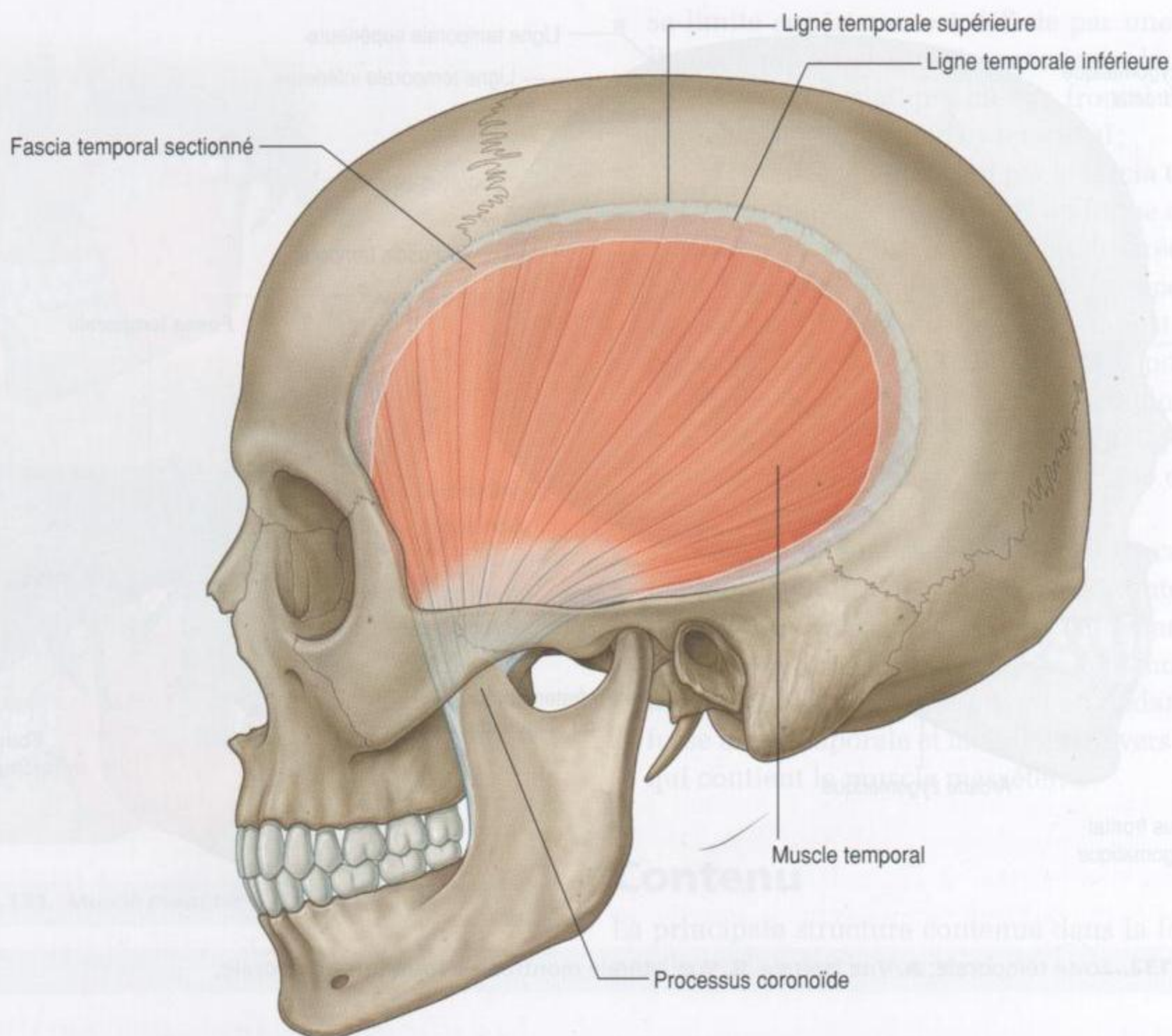


Figure 8.133. Muscle temporal. Vue latérale.

nerf mandibulaire (V3) dans la fosse infratemporale (figure 8.134). Ils cheminent au-dessus et autour de la crête infratemporale de la grande aile du sphénoïde pour entrer dans la fosse temporale à la face profonde du muscle temporal et innervent ce dernier.

Nerf zygomaticotemporal

Le nerf zygomaticotemporal est un rameau du nerf zygomatique (voir p. 873–874). Le nerf zygomatique est un rameau du nerf maxillaire (V2), qui naît dans la fosse ptérygopalatine.

Le nerf zygomaticotemporal entre dans la fosse temporale par un ou plusieurs petits foramens à la face de l'os zygomatique qui participe à la fosse temporale.

Les rameaux du nerf zygomaticotemporal cheminent vers le haut entre l'os et le muscle temporal

pour pénétrer dans le fascia temporal et innervent la peau de la tempe (figure 8.134).

Artères temporales profondes

Normalement au nombre de deux, ces artères naissent de l'artère maxillaire dans la fosse infratemporale et cheminent avec les nerfs temporaux profonds autour de la crête infratemporale de la grande aile du sphénoïde pour irriguer le muscle temporal (figure 8.134). Elles s'anastomosent avec des branches de l'artère temporale moyenne.

Artère temporale moyenne

L'artère temporale moyenne naît de l'artère temporale superficielle juste au-dessus de la racine de l'arcade zygomatique entre cette structure et l'oreille

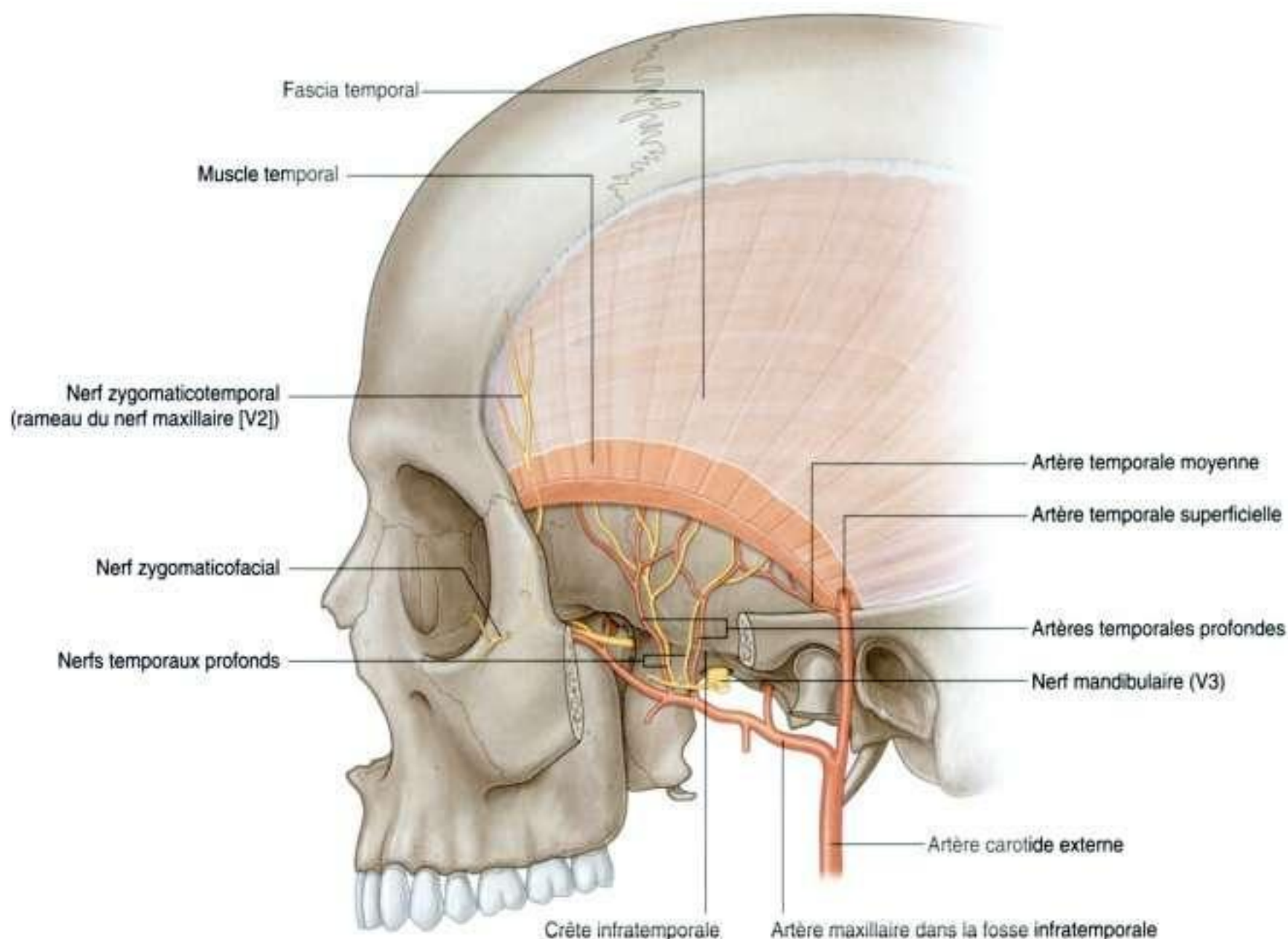


Figure 8.134. Nerfs et artères de la fosse temporale.

externe (figure 8.134). Elle pénètre dans le fascia temporal, passe sous le bord du muscle temporal, et chemine vers le haut à la face profonde du muscle temporal.

L'artère temporale moyenne irrigue le muscle temporal et s'anastomose avec les branches des artères temporales profondes.

Fosse infratemporale

La fosse infratemporale, en forme de coin, est située sous la fosse temporale, et entre la branche de la mandibule latéralement et la paroi du pharynx médialement. On lui décrit un toit, une paroi latérale et une paroi médiale, et elle s'ouvre en bas et en arrière (figure 8.135).

- Le **toit**, formé par les faces inférieures de la grande aile du sphénoïde et de l'os temporal, comporte

le foramen épineux, le foramen ovale et la fissure pétrotympanique, et s'ouvre en haut vers la fosse temporale, en dehors de la crête infratemporale de la grande aile du sphénoïde.

- La **paroi latérale** est la face médiale de la branche de la mandibule, qui contient l'ouverture du canal mandibulaire.
- La **paroi médiale** est formée en avant par la lame latérale du processus ptérygoïde et plus en arrière par le pharynx et par deux muscles du palais mou (les muscles tenseur et élévateur du voile du palais), et présente la fissure ptérygomaxillaire en avant, qui livre passage entre les fosses infratemporale et ptérygopalatine.
- La **paroi antérieure**, formée par une partie de la face postérieure de l'os maxillaire, présente le foramen alvéolaire, et la partie supérieure, qui s'ouvre par la fissure infraorbitaire dans l'orbite.

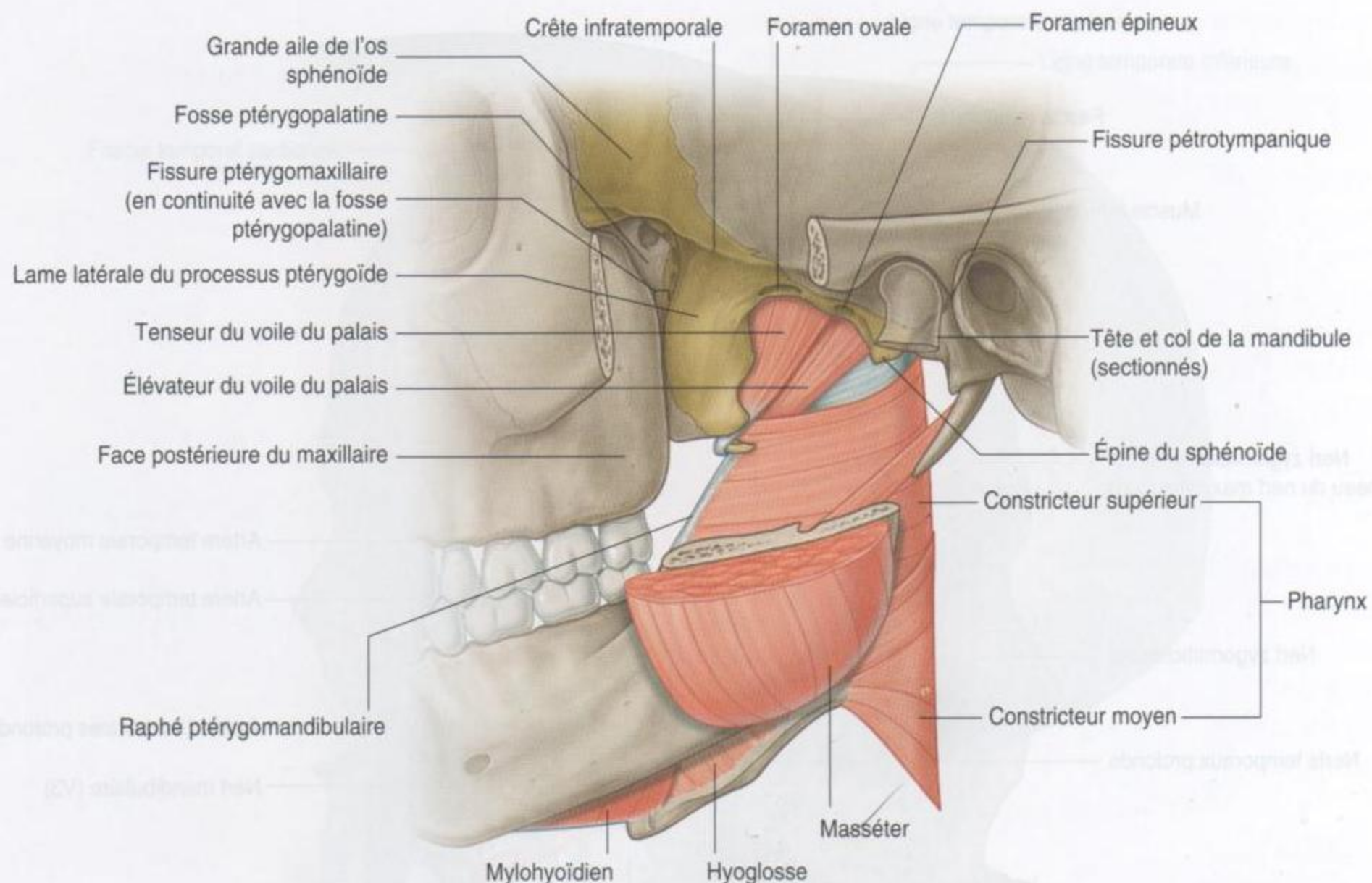


Figure 8.135. Limites de la fosse infratemporale.

Contenu

Les principaux éléments contenus dans la fosse infratemporale sont le ligament sphénomandibulaire, les muscles ptérygoïdiens médial et latéral (tableau 8.11), l'artère maxillaire, le nerf mandibulaire (V3), des rameaux du nerf facial (VII), le nerf glossopharyngien (IX), et les veines du plexus ptérygoïdien.

Ligament sphénomandibulaire

Le ligament sphénomandibulaire est un ligament extracapsulaire de l'articulation temporomandibulaire. Il s'insère en haut sur l'épine de l'os sphénoïde et s'étend vers le bas pour se terminer sur la lingula de la mandibule et le bord postérieur du foramen mandibulaire (figure 8.136).

Muscle ptérygoïdien médial

Le muscle **ptérygoïdien médial** est de forme quadrangulaire, et constitué par un chef profond et un chef superficiel (figure 8.136).

- Le **chef profond** est inséré au-dessus de la face médiale de la lame latérale du processus pté-

rygoïde et sur la face adjacente du processus pyramidal de l'os palatin, et descend obliquement vers le bas, en dedans du ligament sphénomandibulaire, pour s'insérer sur la face médiale de la branche de la mandibule, près de l'angle.

- Le **chef superficiel** naît de la tubérosité de l'os maxillaire et du processus pyramidal de l'os palatin adjacent, et s'unit avec le chef profond pour s'insérer sur la mandibule.

Le muscle ptérygoïdien médial relève la mandibule. Du fait de son trajet oblique vers l'arrière pour s'insérer sur la mandibule, il agit aussi en synergie avec le muscle ptérygoïdien dans le mouvement de protraction de la mâchoire inférieure.

Le muscle ptérygoïdien médial est innervé par le nerf du ptérygoïdien médial issu du nerf mandibulaire (V3).

Muscle ptérygoïdien latéral

Le muscle **ptérygoïdien latéral** est un muscle triangulaire épais, qui présente, comme le muscle ptérygoïdien médial, deux chefs (figure 8.137) :

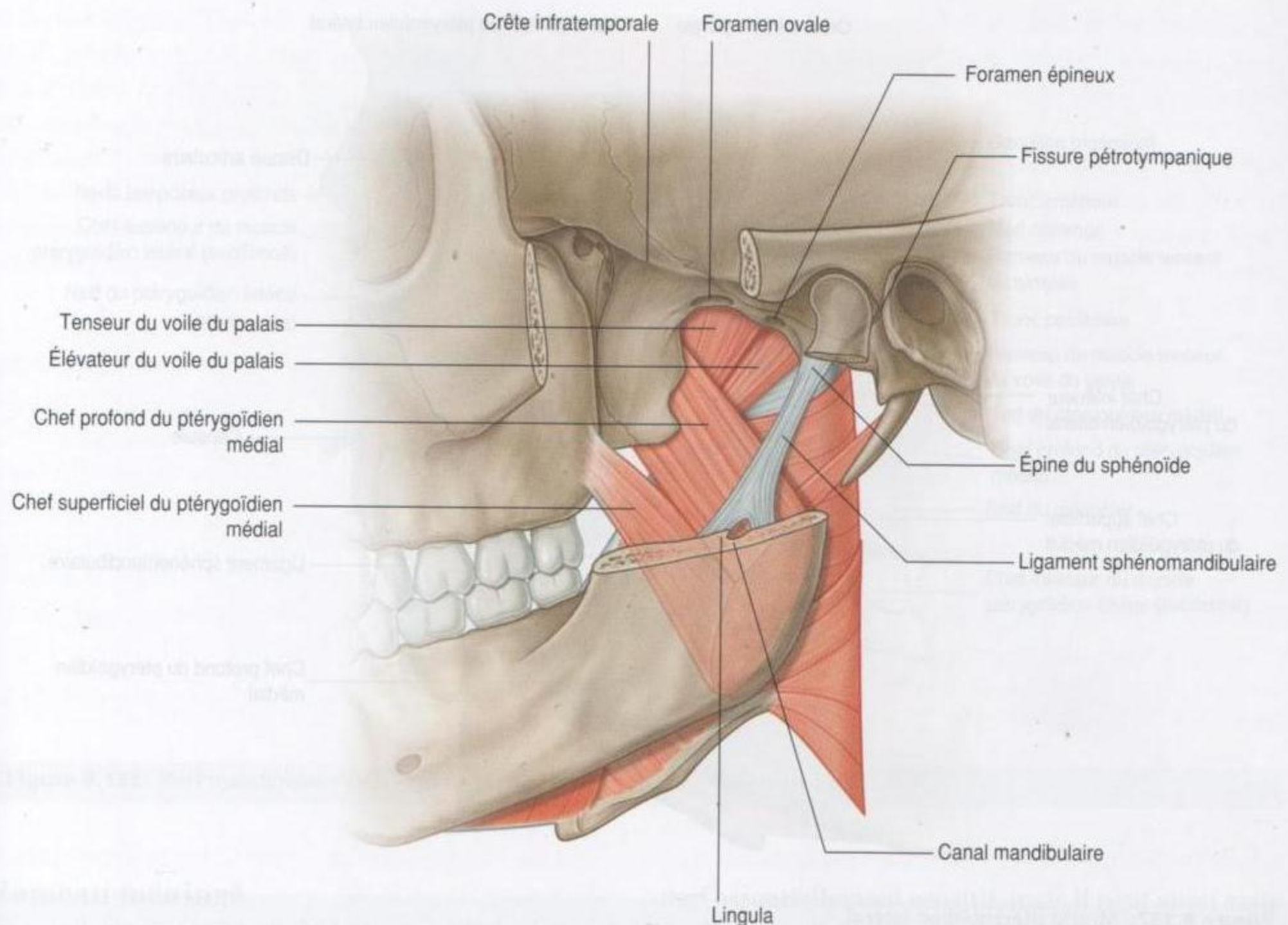


Figure 8.136. Muscle ptérygoïdien médial.

- Le **chef supérieur** naît du toit de la fosse infratemporale (face inférieure de la grande aile du sphénoïde et de la crête infratemporale), en dehors du foramen ovale et du foramen épineux.
- Le **chef inférieur** est plus grand que le chef supérieur et naît de la face latérale de la lame latérale du processus ptérygoïdien; la partie inférieure s'insinue entre les insertions crâniennes des deux chefs du muscle ptérygoïdien médial.

Les fibres des deux chefs du muscle ptérygoïdien latéral convergent pour s'insérer dans la fovea ptérygoïdienne du col de la mandibule, et sur la capsule de l'articulation temporomandibulaire dans la zone où la capsule est attachée en dedans au disque articulaire.

À la différence du muscle ptérygoïdien médial dont les fibres sont orientées verticalement, les fibres du muscle ptérygoïdien latéral sont orientées presque horizontalement. De ce fait, lorsque le mus-

cle ptérygoïdien latéral se contracte, il tire le disque articulaire et la tête de la mandibule en avant vers le tubercule articulaire et constitue ainsi le plus important moteur de la translation antérieure de la mâchoire inférieure.

Le ptérygoïdien latéral est innervé par le nerf du ptérygoïdien latéral, issu du nerf mandibulaire (V3).

Lors de la contraction unilatérale des muscles ptérygoïdiens latéral et médial, le menton se déplace vers le côté opposé. La contraction coordonnée de mouvements opposés des deux articulations temporomandibulaires provoque des mouvements de mastication.

Nerf mandibulaire (V3)

Le nerf mandibulaire (V3) est le plus volumineux des trois rameaux du nerf trijumeau (V).

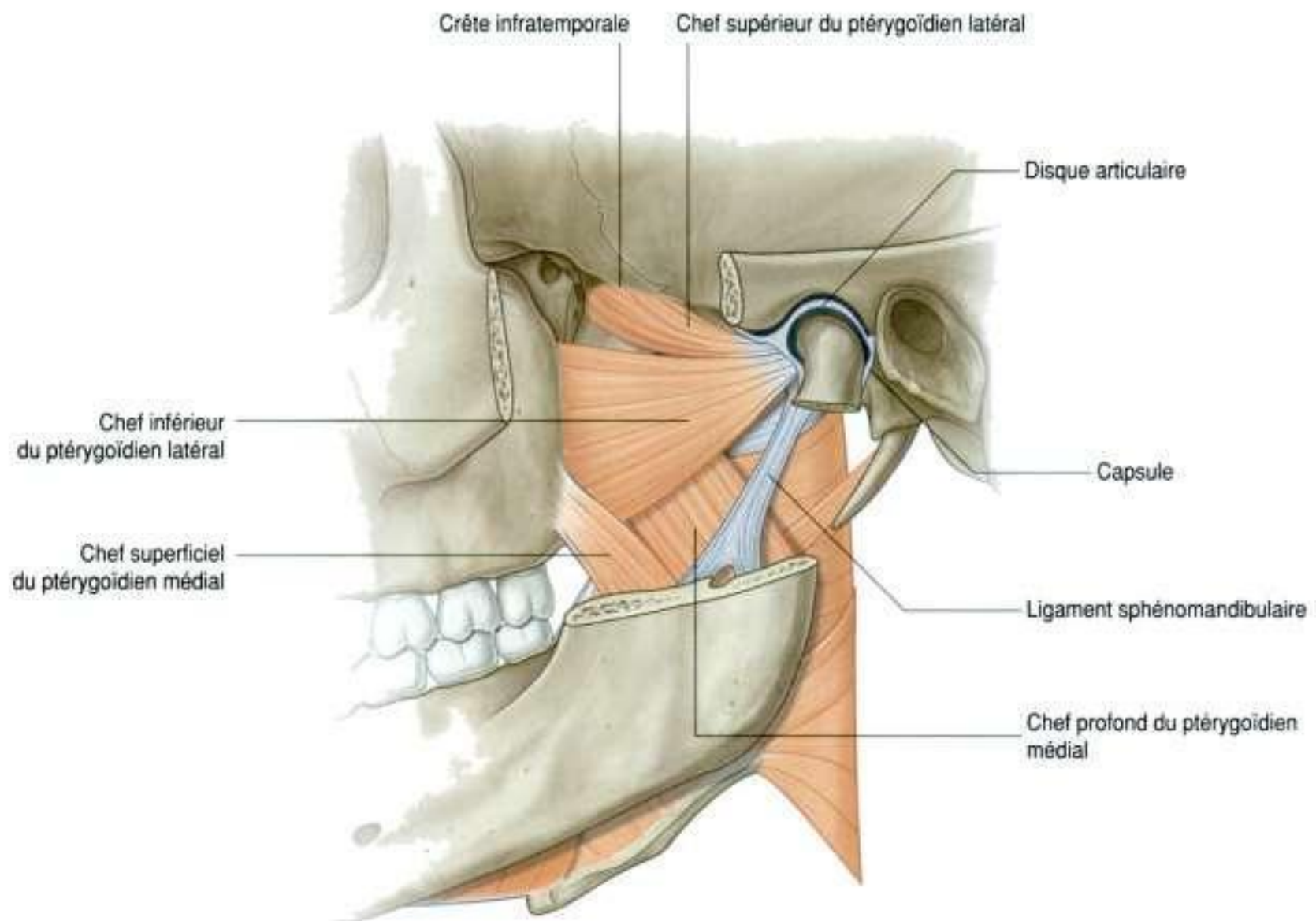


Figure 8.137. Muscle ptérygoïdien latéral.

À la différence des nerfs ophtalmiques (V1) et maxillaire (V2), qui sont purement sensitifs, le nerf mandibulaire (V3) est mixte, à la fois moteur et sensitif.

Le nerf mandibulaire (V3) véhicule la sensibilité des dents et des gencives de la mandibule, des deux tiers antérieurs de la langue, de la muqueuse du plancher de la cavité orale, de la lèvre inférieure, de la peau de la tempe et de la partie inférieure de la face, et d'une partie de la dure-mère crânienne, mais il assure aussi l'innervation de la plupart des muscles qui mobilisent la mandibule, de l'un des muscles de l'oreille moyenne (tenseur du tympan) et de l'un des muscles du palais mou (tenseur du voile du palais).

Tous les rameaux du nerf mandibulaire (V3) naissent dans la fosse infratemporale.

Comme pour les nerfs ophtalmique (V1) et maxillaire (V2), le contingent sensitif du nerf mandibulaire (V3) naît du ganglion trigéminal dans la fosse crânienne moyenne (figure 8.138) :

- la partie sensitive du nerf mandibulaire (V3) descend verticalement à travers le foramen ovale et entre dans la fosse infratemporale entre le muscle

tenseur du voile du palais et le chef supérieur du muscle ptérygoïdien latéral ;

- la petite racine motrice du nerf trijumeau (V) se dirige en dedans vers le ganglion trigéminal dans la cavité crânienne, puis traverse le foramen ovale et s'unit immédiatement à la partie sensitive du nerf mandibulaire (V3).

Rameaux

Peu après la jonction des racines sensitive et motrice, le nerf mandibulaire (V3) donne naissance à un petit rameau méningé et au nerf du ptérygoïdien médial, puis se divise en deux troncs, antérieur et postérieur (figure 8.138) :

- les rameaux du tronc antérieur sont les nerfs buccal, massétérique et temporal profond, et le nerf du ptérygoïdien latéral ; ils sont tous des nerfs moteurs, à l'exception du nerf buccal (qui est essentiellement sensitif) ;
- les rameaux du tronc postérieur sont les nerfs auriculotemporal, lingual et alvéolaire inférieur ; ils sont tous des nerfs sensitifs, à l'exception d'un petit nerf (nerf du mylohoïdien) qui naît du nerf alvéolaire inférieur.

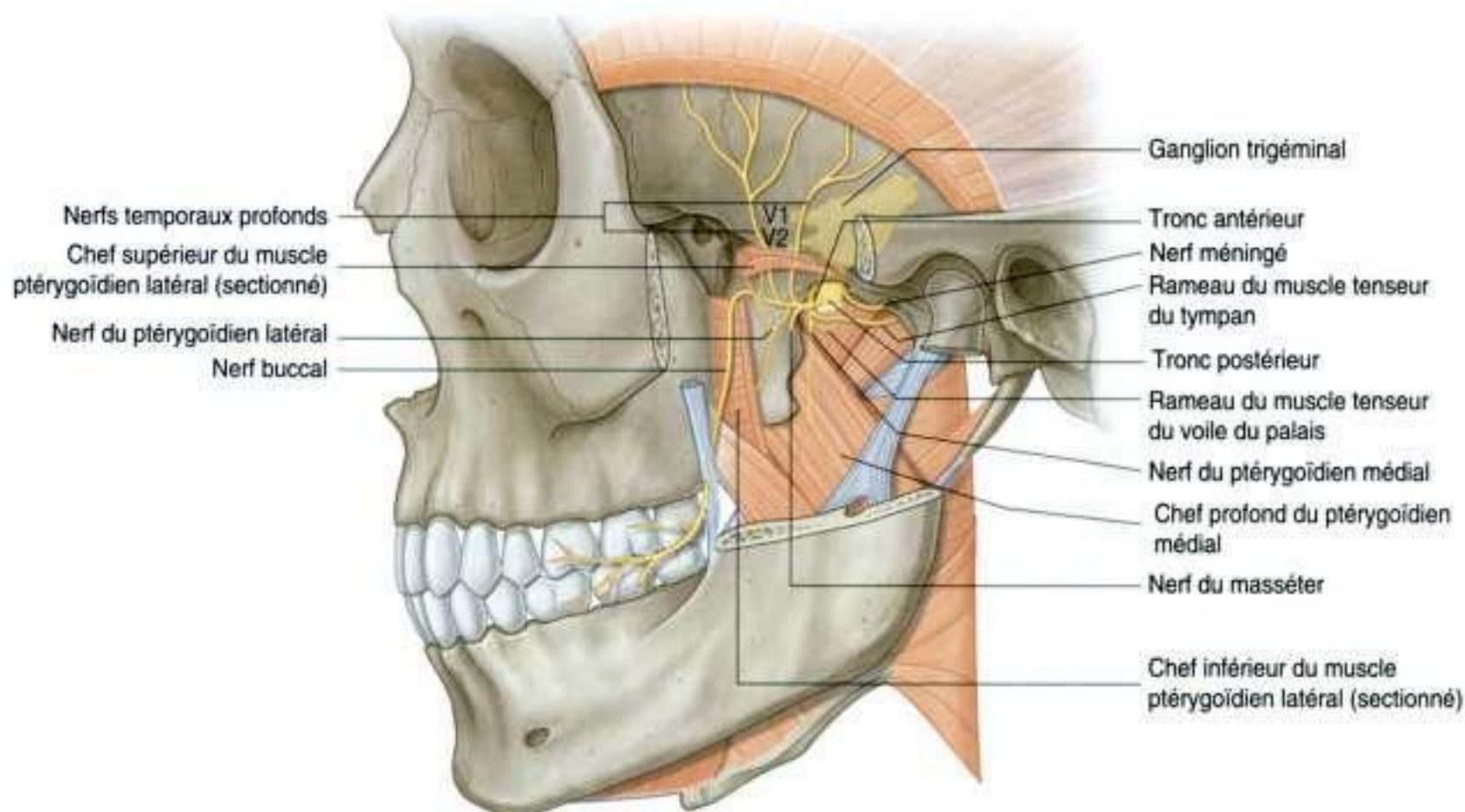


Figure 8.138. Nerf mandibulaire (V3) – nerf méningé et nerf du ptérygoïdien médial.

Rameau méningé

Le rameau méningé naît de la face médiale du nerf mandibulaire (V3), et monte pour quitter la fosse infratemporale avec l'artère méningée moyenne et entrer à nouveau dans la cavité crânienne par le foramen épineux (figure 8.138). Il est sensitif pour la dure-mère, essentiellement pour la fosse crânienne moyenne, et innerve également les cellules mastoïdiennes qui communiquent avec l'oreille moyenne.

Nerf du ptérygoïdien médial

Le nerf du ptérygoïdien médial naît aussi de la face médiale du nerf mandibulaire (V3) (figure 8.138). Il descend pour entrer dans la face profonde du muscle ptérygoïdien médial et l'innervent. Près de son origine du nerf mandibulaire (V3), il donne deux petits rameaux :

- l'un d'eux innerve le tenseur du voile du palais ;
- l'autre monte pour innervent le muscle tenseur du tympan qui occupe un petit canal osseux situé au-dessus de, et parallèle à, la trompe auditive dans l'os temporal.

Nerf buccal

Le nerf buccal est un rameau du tronc antérieur du nerf mandibulaire (V3) (figure 8.138). Il s'agit d'un

nerf essentiellement sensitif, mais il peut aussi assurer l'innervation du muscle ptérygoïdien latéral et, en partie, l'innervation du muscle temporal.

Le nerf buccal se dirige en dehors entre les chefs supérieur et inférieur du muscle ptérygoïdien latéral, puis il descend autour du bord antérieur de l'insertion du muscle temporal jusqu'au bord antérieur de la branche de la mandibule, souvent en traversant le tendon du muscle temporal. Il continue dans la partie latérale de la joue vers le muscle buccinateur pour assurer l'innervation sensitive de la peau adjacente, de la muqueuse buccale et de la gencive des molaires inférieures.

Nerf massétérique

Le nerf massétérique est une branche du tronc antérieur du nerf mandibulaire (V3) (figure 8.138). Il se dirige latéralement au-dessus du muscle ptérygoïdien latéral et à travers l'incisure mandibulaire pour pénétrer dans le muscle masséter qu'il innervent.

Nerfs temporaux profonds

Les nerfs temporaux profonds, habituellement au nombre de deux, naissent du tronc antérieur du nerf mandibulaire (V3) (figure 8.138). Ils se dirigent latéralement au-dessus du muscle ptérygoïdien latéral

et contournent la crête infratemporale pour monter dans la fosse temporale et innervent le muscle temporal par sa face profonde.

Nerf du ptérygoïdien latéral

Le nerf du ptérygoïdien latéral peut naître directement comme un rameau du tronc antérieur du nerf mandibulaire (V3), ou de son rameau buccal (figure 8.138). À partir de son origine, il pénètre directement dans la face profonde du muscle ptérygoïdien latéral.

Nerf auriculotemporal

Le nerf auriculotemporal est le premier rameau du tronc postérieur du nerf mandibulaire (V3) et naît par deux racines, qui se dirigent en arrière autour de l'artère méningée moyenne qui monte de l'artère maxillaire vers le foramen épineux (figure 8.139).

Le nerf auriculotemporal chemine tout d'abord entre le muscle tenseur du voile du palais et le chef supérieur du muscle ptérygoïdien latéral, puis entre le ligament sphénomandibulaire et le col de la mandibule. Il s'incurve latéralement autour du col de la mandibule et monte ensuite en profondeur par rapport à la glande parotide entre l'articulation temporo-mandibulaire et l'auricule.

Les rameaux terminaux du nerf auriculotemporal véhiculent la sensibilité d'une zone importante de la tempe. De plus, le nerf auriculotemporal contribue à assurer l'innervation sensitive de l'oreille externe, du méat acoustique externe, de la membrane tympanique et de l'articulation temporo-mandibulaire. Il véhicule aussi des fibres parasympathiques postganglionnaires du nerf glossopharyngien (IX) pour la glande parotide.

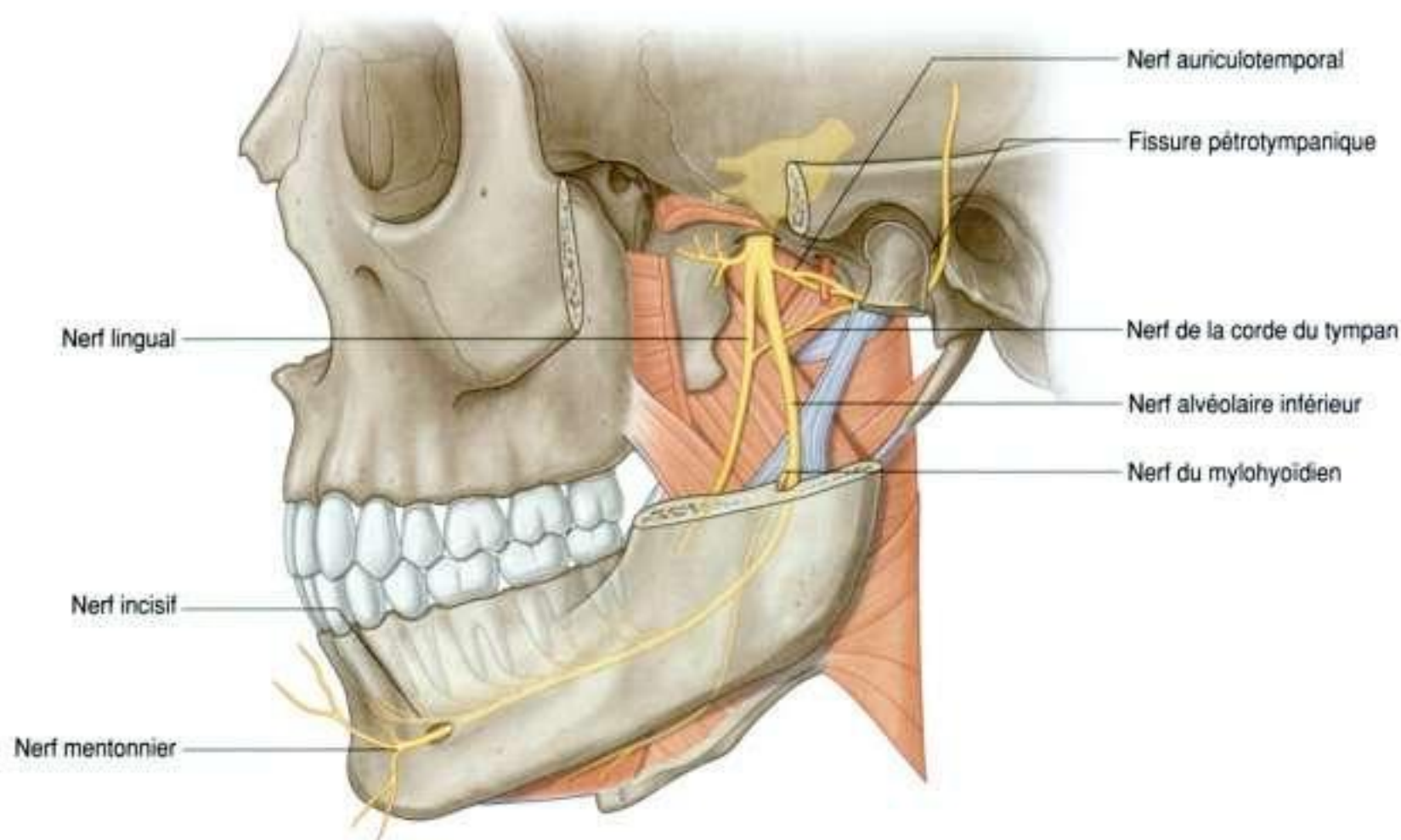
Nerf lingual

Le **nerf lingual** est le principal rameau sensitif du tronc postérieur du nerf mandibulaire (V3) (figure 8.139). Il transporte la sensibilité générale des deux tiers antérieurs de la langue, de la muqueuse buccale du plancher de la cavité orale, et de la gencive linguale des dents inférieures.

Le nerf lingual est rejoint dans la fosse infratemporale par la corde du tympan, rameau du nerf facial (VII), qui transporte :

- les fibres du goût des deux tiers antérieurs de la langue ;
- les fibres parasympathiques de toutes les glandes salivaires sous le niveau de la fente orale.

Le nerf lingual descend tout d'abord entre le muscle tenseur du voile du palais et le muscle ptérygoï-



A

Figure 8.139. Nerf mandibulaire (V3) – tronc postérieur. **A.** Vue latérale.

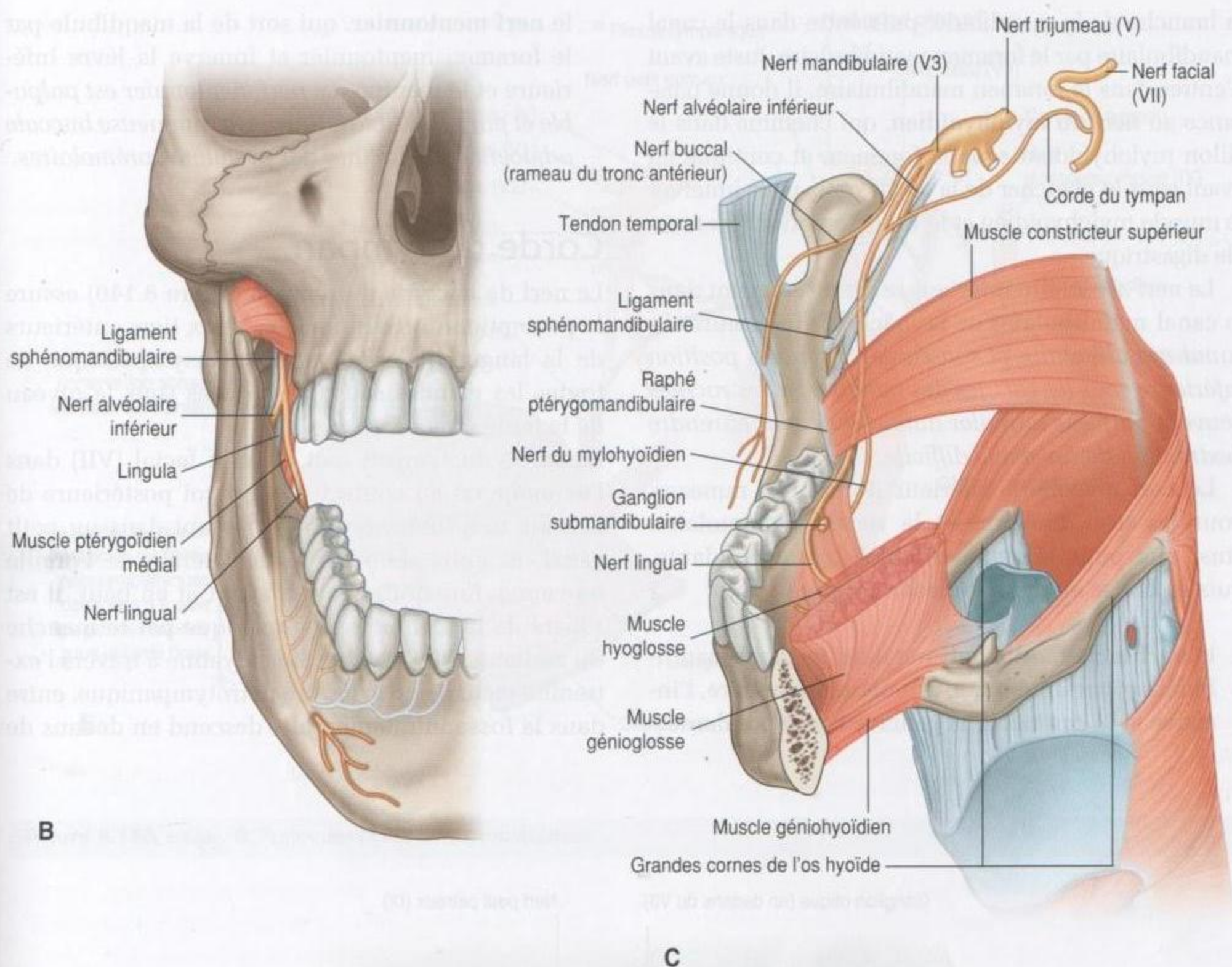


Figure 8.139, suite. Nerf mandibulaire (V3) – tronc postérieur. B. Vue antérieure. C. Vue antéromédiale.

dien latéral, où il est rejoint par la corde du tympan, puis il descend en croisant la face latérale du muscle ptérygoïdien médial pour entrer dans la cavité orale.

Le nerf lingual entre dans la cavité orale entre l'insertion postérieure du muscle mylohyoïdien sur la ligne mylohyoïdienne et l'insertion du muscle constricteur supérieur du pharynx sur le raphé ptérygomandibulaire. À son entrée dans la cavité orale, le nerf est dans un sillon creusé à la face médiale de la mandibule immédiatement sous la dernière molaire. Dans cette position, il est palpable à travers la muqueuse buccale, et exposé à une lésion lors d'une opération sur les molaires et les gencives.

Le nerf lingual entre dans la langue à la face latérale du muscle hyoglosse, où il est attaché au **ganglion submandibulaire** (voir p. 909), qui contient les corps cellulaires secondaires pour les nerfs parasympathiques de la corde du tympan, transportés de

la fosse infratemporelle au plancher de la cavité orale par le nerf lingual.

Nerf alvéolaire inférieur

Le **nerf alvéolaire inférieur**, comme le nerf lingual, est un des principaux rameaux sensitifs du tronc postérieur du nerf mandibulaire (V3) (figure 8.139). Il innerve non seulement toutes les dents inférieures et l'essentiel de la gencive associée, mais aussi la muqueuse et la peau de la lèvre inférieure et la peau du menton. Il a un rameau moteur, qui innerve le muscle mylohyoïdien et le ventre antérieur du muscle digastrique.

Le nerf alvéolaire inférieur naît à la face profonde du muscle ptérygoïdien latéral du tronc postérieur du nerf mandibulaire (V3) en association avec le nerf lingual. Il descend sur la face latérale du muscle ptérygoïdien médial, passe entre le ligament sphenomandibulaire et

la branche de la mandibule, puis entre dans le canal mandibulaire par le foramen mandibulaire. Juste avant d'entrer dans le foramen mandibulaire, il donne naissance au **nerf du mylohyoïdien**, qui chemine dans le sillon mylohyoïdien sous le foramen, et continue en avant sous le plancher de la cavité orale pour innerver le muscle mylohyoïdien et le ventre antérieur du muscle digastrique.

Le nerf alvéolaire inférieur se dirige en avant dans le canal mandibulaire de la mâchoire inférieure. *Le canal mandibulaire et son contenu sont en position inférieure sous les racines des molaires, et les racines peuvent parfois s'enrouler autour du canal et rendre l'extraction de ces dents difficile.*

Le nerf alvéolaire inférieur donne des rameaux pour les trois molaires et la seconde prémolaire, ainsi que pour la gencive labiale correspondante, puis se divise en deux rameaux terminaux :

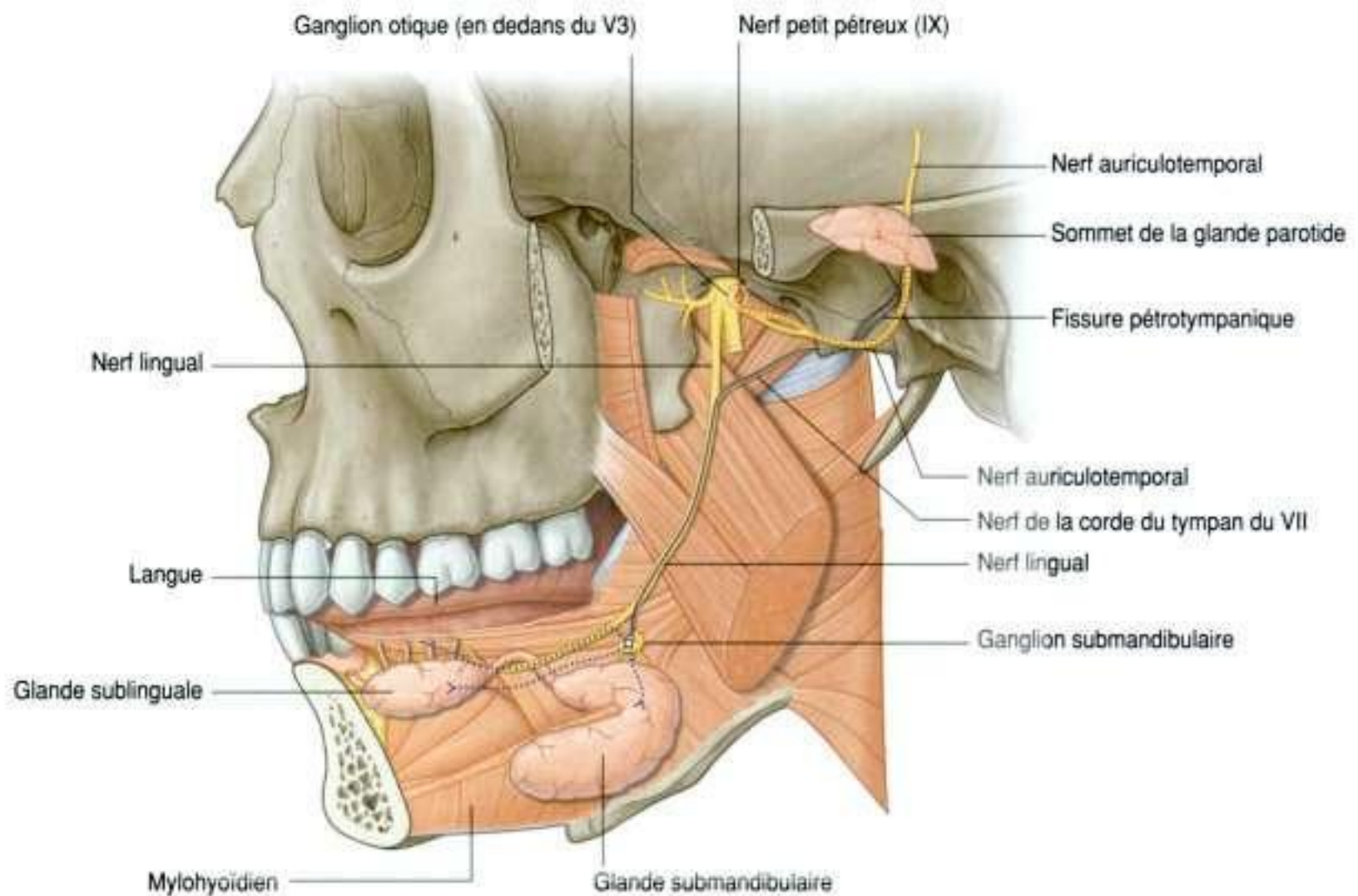
- le **nerf incisif**, qui continue dans le canal mandibulaire pour innerver la première prémolaire, l'incisive et la canine, et la gencive correspondante ;

- le **nerf mentonnier**, qui sort de la mandibule par le foramen mentonnier et innerve la lèvre inférieure et le menton. *Le nerf mentonnier est palpable et parfois visible à travers la muqueuse buccale adjacente aux racines des premières prémolaires.*

Corde du tympan

Le nerf de la corde du tympan (figure 8.140) assure la perception du goût dans les deux tiers antérieurs de la langue et l'innervation parasymphatique de toutes les glandes salivaires situées sous le niveau de la fente orale.

La corde du tympan naît du nerf facial (VII) dans l'os temporal au contact de la paroi postérieure de l'oreille moyenne, se dirige en avant dans un petit canal, et entre dans la partie latérale de l'oreille moyenne. En continuant en avant et en haut, il est séparé de la membrane tympanique par le manche du malleus. Il quitte l'oreille moyenne à travers l'extrémité médiale de la fissure pétrotympanique, entre dans la fosse infratemporelle, descend en dedans de



A

Figure 8.140. Nerf de la corde du tympan et nerf petit pétreux. **A.** Trajet après l'émergence hors du crâne.

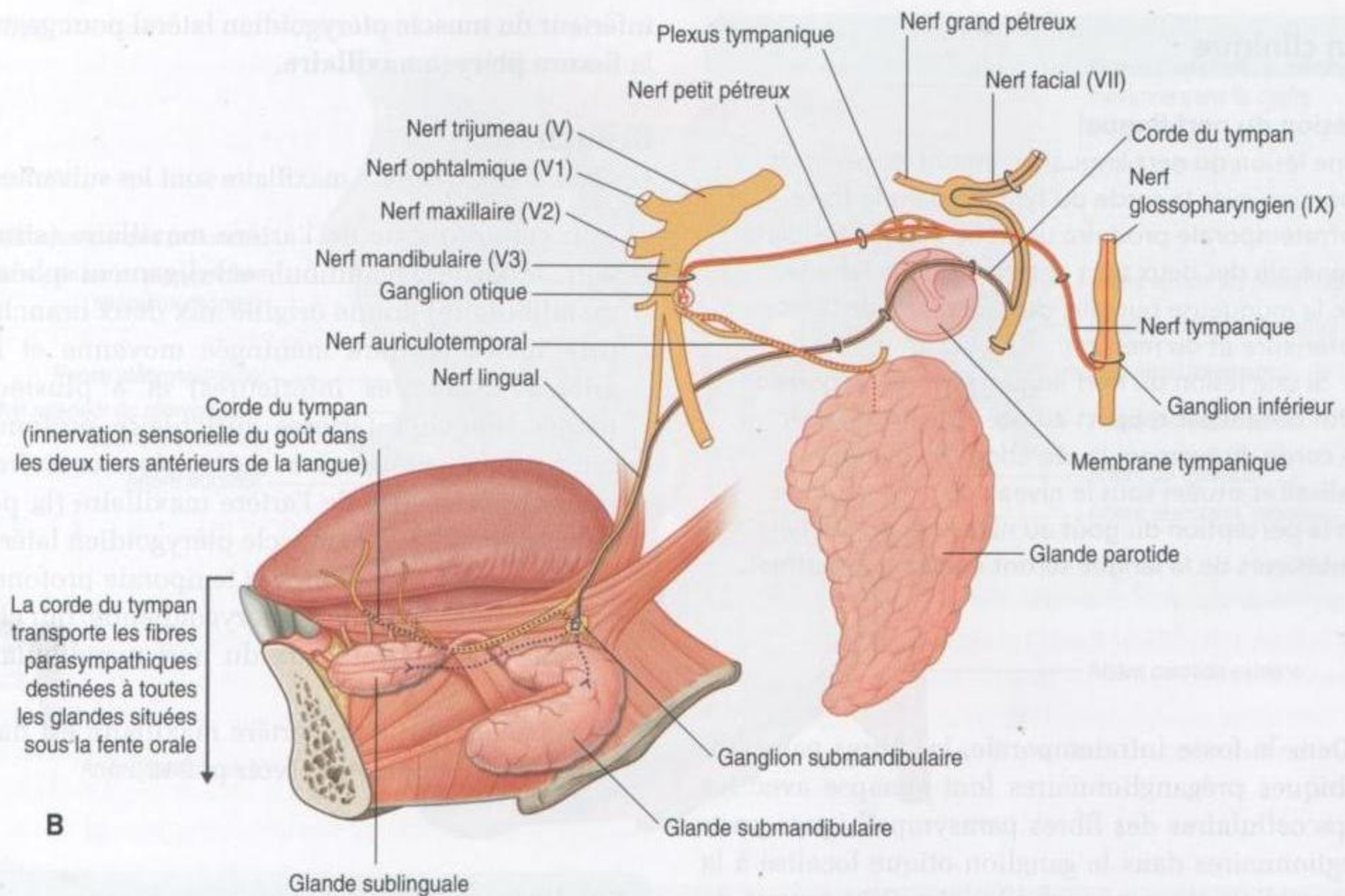


Figure 8.140, suite. B. Trajet des fibres parasymphatiques.

l'épine du sphénoïde puis du muscle ptérygoïdien latéral, et s'unit au nerf lingual.

Les fibres parasymphatiques préganglionnaires transportées par la corde du tympan font synapse dans le ganglion submandibulaire avec les fibres parasymphatiques postganglionnaires, qui accompagnent le nerf lingual dans le plancher buccal.

Les fibres parasymphatiques postganglionnaires quittent le ganglion submandibulaire et peuvent :

- soit regagner le nerf lingual pour suivre ses rameaux terminaux jusqu'aux tissus cibles ;
- soit cheminer directement du ganglion submandibulaire jusqu'aux glandes.

Les fibres du goût (AS) ne passent pas par le ganglion et se distribuent avec les rameaux terminaux du nerf lingual.

Nerf petit pétreux

Le nerf petit pétreux contient principalement des fibres parasymphatiques destinées à la glande parotide (figure 8.140). Les fibres ganglionnaires

parasymphatiques sont situées dans le nerf glossopharyngien (IX) au niveau de son émergence de la base du crâne par le foramen jugulaire. Le nerf tympanique naît du nerf glossopharyngien (IX) dans le foramen jugulaire ou juste à sa sortie.

Le nerf tympanique entre à nouveau dans l'os temporal par un petit foramen sur le bord de l'os qui sépare le foramen jugulaire du canal carotidien, et monte par un petit canal osseux (canalicule tympanique inférieur) vers le promontoire situé sur la paroi labyrinthique de l'oreille moyenne. Il participe à ce niveau à la formation du plexus tympanique. Le nerf petit pétreux est un rameau de ce plexus.

Le nerf petit pétreux contient surtout des fibres parasymphatiques préganglionnaires. Il quitte l'oreille moyenne et entre dans la fosse crânienne moyenne par une petite ouverture à la face antérieure de la partie pétreuse de l'os temporal, juste en dehors et en dessous de l'ouverture du nerf grand pétreux qui provient du nerf facial (VII). Le nerf petit pétreux se dirige alors en dedans et descend à travers le foramen ovale avec le nerf mandibulaire (V3).

En clinique

Lésion du nerf lingual

Une lésion du nerf lingual en amont du point de jonction avec la corde du tympan dans la fosse infratemporale produira un déficit de la sensibilité générale des deux tiers antérieurs de la langue, de la muqueuse buccale, de la gencive, de la lèvre inférieure et du menton.

Si une lésion du nerf lingual se situe en position plus distale par rapport au site de jonction avec la corde du tympan, la sécrétion des glandes salivaires situées sous le niveau de la fente orale et la perception du goût au niveau des deux tiers antérieurs de la langue seront également perdues.

Dans la fosse infratemporale, les fibres parasymphatiques pré-ganglionnaires font synapse avec les corps cellulaires des fibres parasymphatiques post-ganglionnaires dans le ganglion otique localisé à la face médiale du nerf mandibulaire (V3) autour de l'origine du nerf du ptérygoïdien médial. Les fibres parasymphatiques post-ganglionnaires quittent le ganglion otique et s'unissent au nerf auriculotemporal, qui les transporte vers la glande parotide.

Artère maxillaire

L'artère maxillaire est la plus grande branche de l'artère carotide externe dans le cou, et constitue un apport majeur à la vascularisation de la cavité nasale, de la paroi latérale et du toit de la cavité orale, de toutes les dents, ainsi que de la dure-mère dans la cavité crânienne. Elle chemine dans la fosse infratemporale qu'elle irrigue, puis entre dans la fosse ptérygopalatine, où elle donne naissance aux branches terminales (figure 8.141).

L'artère maxillaire naît dans l'épaisseur de la glande parotide et se dirige en avant, entre le col de la mandibule et le ligament sphénomandibulaire, dans la fosse infratemporale. Elle monte obliquement à travers la fosse infratemporale pour entrer dans la fosse ptérygopalatine en passant par la fissure ptérygomaxillaire. Cette partie de l'artère peut passer soit en dedans, soit en dehors du chef inférieur du muscle ptérygoïdien latéral. Si elle passe en dedans du chef inférieur, l'artère maxillaire fait une boucle latéralement entre les chefs supérieur et

inférieur du muscle ptérygoïdien latéral pour gagner la **fissure ptérygomaxillaire**.

Branches

Les branches de l'artère maxillaire sont les suivantes :

- la première partie de l'artère maxillaire (située entre le col de la mandibule et le ligament sphénomandibulaire) donne origine aux deux branches principales (l'artère méningée moyenne et les artères alvéolaires inférieures) et à plusieurs petites branches (artères auriculaire profonde, tympanique antérieure et méningée accessoire) ;
- la deuxième partie de l'artère maxillaire (la partie en rapport avec le muscle ptérygoïdien latéral) donne origine aux branches temporale profonde, massétérique, buccale et ptérygoïdienne, qui cheminent avec les rameaux du nerf mandibulaire (V3) ;
- la troisième partie de l'artère maxillaire est dans la fosse ptérygopalatine (voir p. 942).

En clinique

Anesthésie dentaire

L'anesthésie du nerf alvéolaire inférieur est largement pratiquée par la plupart des dentistes. Le nerf alvéolaire inférieur est l'un des plus grands rameaux du nerf mandibulaire (V3) ; il véhicule les rameaux sensitifs provenant des dents et de la mandibule, et reçoit l'information sensitive provenant de la peau qui recouvre la mandibule.

Le nerf alvéolaire inférieur passe dans le canal mandibulaire et chemine dans la cavité médullaire de la mandibule, en traversant la face antérieure de la mandibule à travers le foramen mentonnier.

Les gestes de la chirurgie dentaire nécessitent une infiltration péri-neurale du nerf alvéolaire inférieur par un anesthésique local. Pour anesthésier ce nerf, l'aiguille est placée latéralement par rapport à l'arcade antérieure dans la cavité buccale et est poussée le long du bord médial autour du tiers inférieur du corps de la mandibule, de manière à injecter l'anesthésique dans cette région.

Il est également possible d'anesthésier les nerfs infraorbitaire, mentonnier, incisif et buccal, en fonction du point d'injection de l'anesthésique.

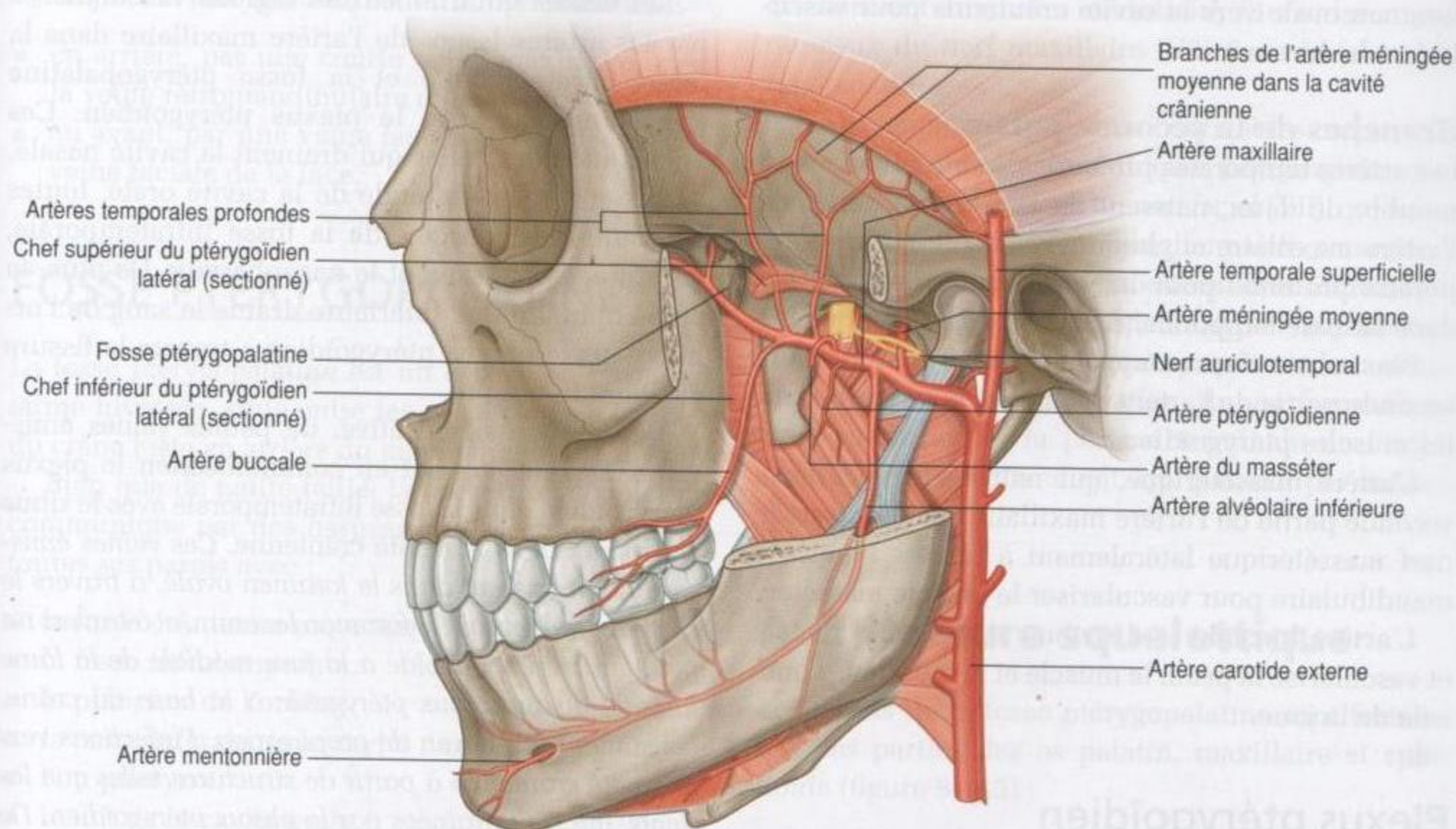


Figure 8.141. Artère maxillaire.

Artère méningée moyenne

L'artère méningée moyenne monte verticalement à partir de l'artère maxillaire et passe à travers le foramen épineux pour entrer dans la cavité crânienne (figure 8.141). Dans la fosse infratemporale, elle se dirige en haut entre le ligament sphénomandibulaire sur le versant médial et le muscle ptérygoïdien latéral en dehors. Juste sous le foramen épineux, elle passe entre les deux racines du nerf auriculotemporal à leur origine sur le nerf mandibulaire (V3).

L'artère méningée moyenne est le plus important des vaisseaux méningés et vascularise une grande partie de la dure-mère, de l'os et de la moelle osseuse correspondante des parois de la cavité crânienne.

Dans la cavité crânienne, l'artère méningée moyenne et ses branches cheminent dans la couche périostée (externe) de la dure-mère, qui est étroitement adhérente aux parois osseuses. Au cours de leur passage vers la partie supérieure de la paroi osseuse de la cavité crânienne, les principales branches de l'artère méningée moyenne peuvent être lésées par des traumatismes crâniens latéraux. Lorsque les vaisseaux sont arrachés, le saignement lié à la pression artérielle sépare doucement la dure-mère de l'os, ce qui constitue un hématome extradural.

Artère alvéolaire inférieure

L'artère alvéolaire inférieure descend de l'artère maxillaire pour entrer dans le foramen et le canal mandibulaires et avec le nerf alvéolaire inférieur (figure 8.141). Elle se distribue avec le nerf alvéolaire inférieur, irrigue toutes les dents inférieures, et contribue à la vascularisation de la gencive buccale, du menton et de la lèvre inférieure.

Avant d'entrer dans la mandibule, l'artère alvéolaire inférieure donne origine à une petite branche mylohyoïdienne, qui accompagne le nerf du mylohyoïdien.

Artères auriculaire profonde, tympanique antérieure et méningée accessoire

Les artères auriculaire profonde, tympanique antérieure et méningée accessoire sont de petites branches qui naissent de la première portion de l'artère maxillaire et contribuent respectivement à la vascularisation du méat acoustique externe, de la face profonde de la membrane tympanique, et de la dure-mère crânienne.

La branche méningée accessoire donne aussi de petites branches qui contournent les muscles de la fosse infratemporale avant de monter à travers le

foramen ovale vers la cavité crânienne pour vasculariser la dure-mère.

Branches de la seconde partie

Les artères temporales profondes, habituellement au nombre de deux, naissent de la seconde partie de l'artère maxillaire et cheminent avec les nerfs temporaux profonds pour irriguer le muscle temporal dans la fosse temporale (figure 8.141).

Plusieurs artères ptérygoïdes naissent aussi de la seconde partie de l'artère maxillaire et vascularisent les muscles ptérygoïdiens.

L'artère massétérique, qui naît également de la seconde partie de l'artère maxillaire, accompagne le nerf massétérique latéralement à travers l'incisure mandibulaire pour vasculariser le muscle masséter.

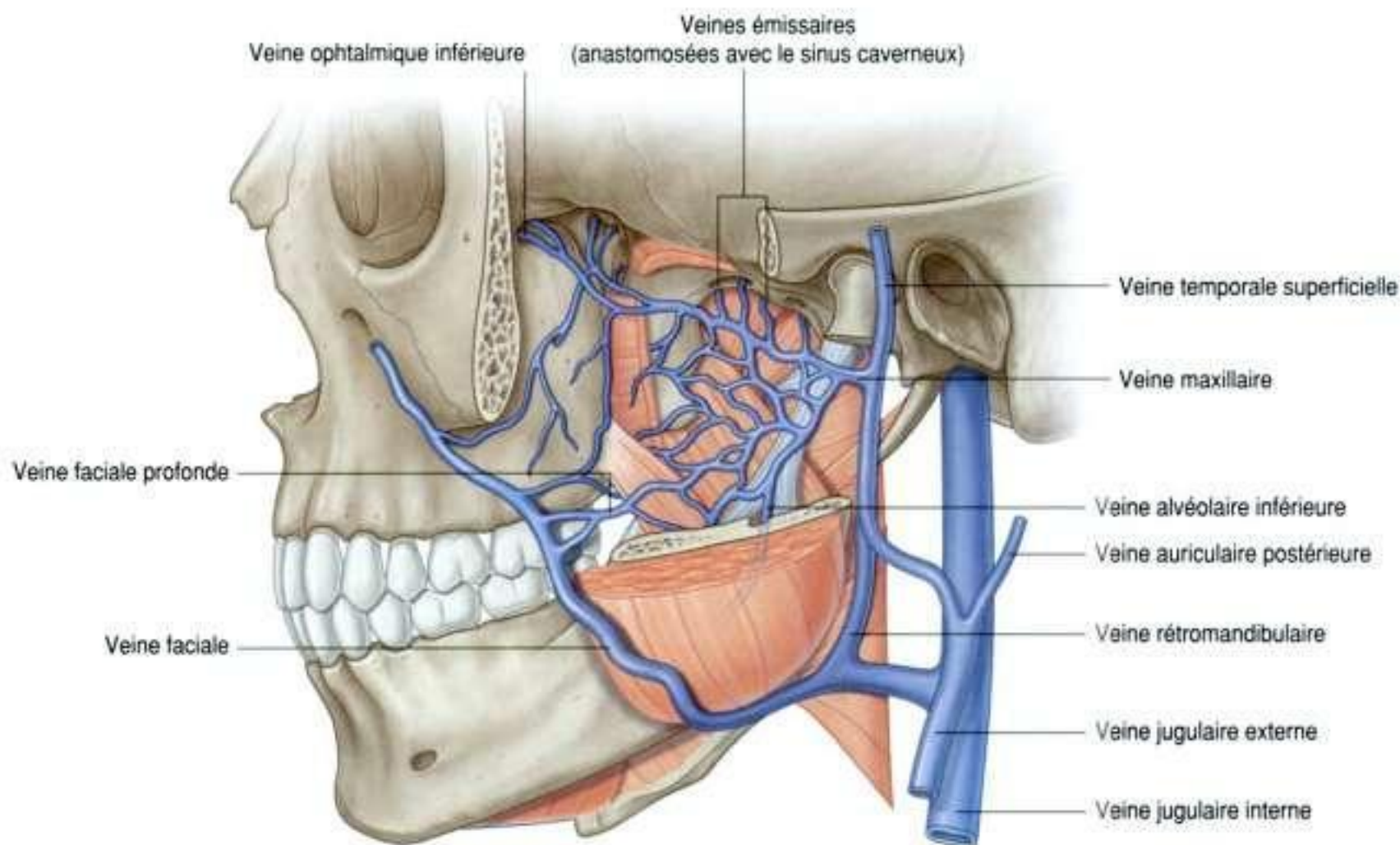
L'artère buccale se distribue avec le nerf buccal et vascularise la peau, le muscle et la muqueuse buccale de la joue.

Plexus ptérygoïdien

Le **plexus ptérygoïdien** est un réseau veineux situé entre les muscles ptérygoïdiens médial et latéral, et entre les muscles ptérygoïdien latéral et temporal (figure 8.142).

Les veines qui drainent les régions vascularisées par les artères issues de l'artère maxillaire dans la fosse infratemporale et la fosse ptérygopalatine s'anastomosent avec le plexus ptérygoïdien. Ces veines incluent celles qui drainent la cavité nasale, le toit et la paroi latérale de la cavité orale, toutes les dents, les muscles de la fosse infratemporale, les sinus paranasaux et le nasopharynx. De plus, la veine ophtalmique inférieure draine le sang de l'orbite dans le plexus ptérygoïdien à travers la fissure orbitaire inférieure.

De manière significative, de petites veines émissaires mettent souvent en communication le plexus ptérygoïdien dans la fosse infratemporale avec le sinus caverneux dans la cavité crânienne. *Ces veines émissaires, qui passent dans le foramen ovale, à travers le cartilage qui remplit le foramen lacerum, et à travers un petit foramen sphénoïde à la face médiale de la lame latérale du processus ptérygoïde à la base du crâne, constituent un moyen de propagation d'infections vers la cavité crânienne à partir de structures telles que les dents, qui sont drainées par le plexus ptérygoïdien. De plus, du fait de l'absence de valves dans les veines de la tête et du cou, un produit anesthésique injecté par inadvertance sous pression dans le plexus ptérygoïdien peut refluer vers les tissus ou dans la cavité crânienne.*



Os sphénoïde

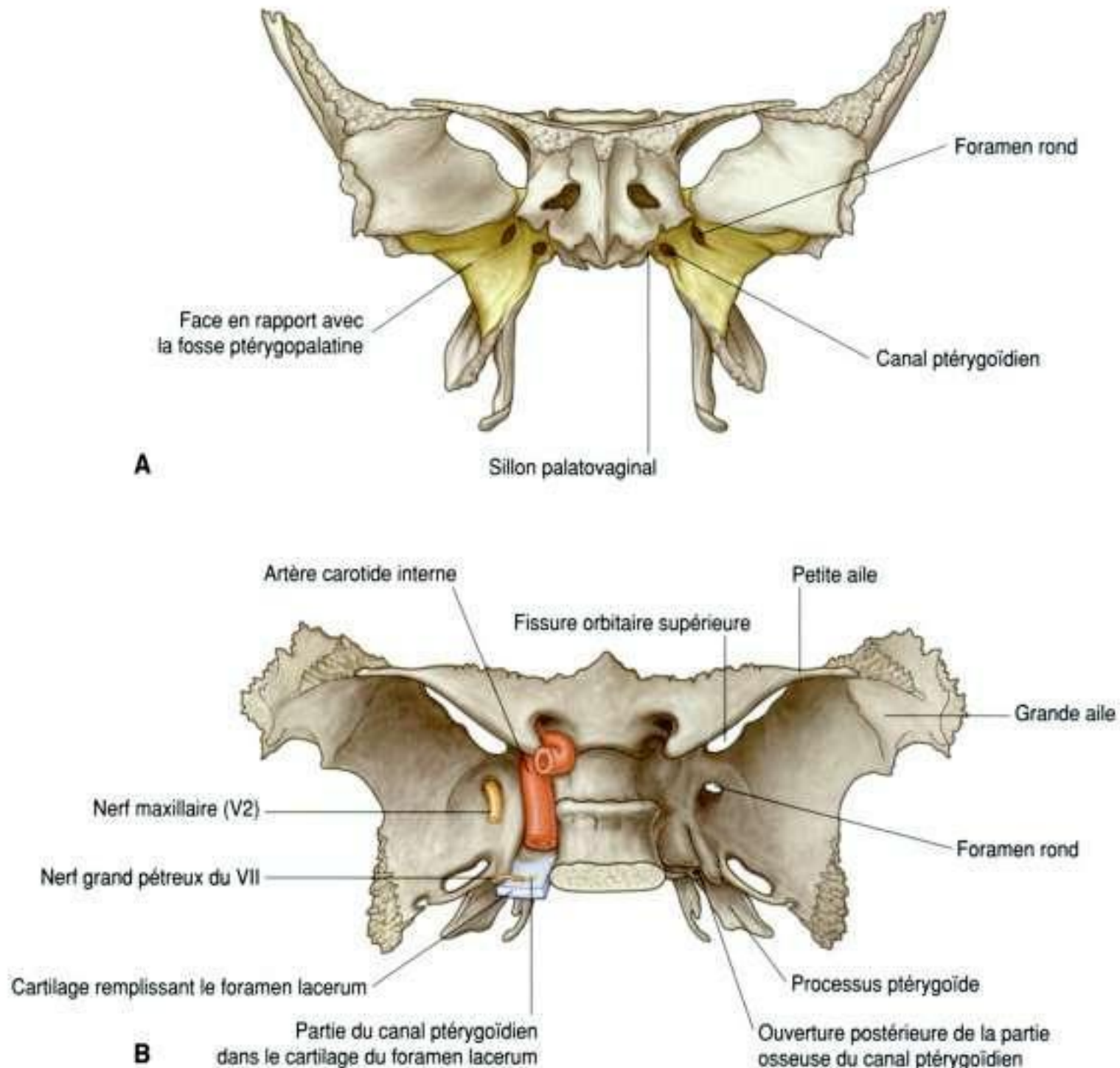
La part de l'os sphénoïde qui contribue à la formation de la fosse ptérygopalatine est la face antéro-supérieure du processus ptérygoïde (figure 8.144). L'ouverture sur cette face comprend deux grands foramens :

- le nerf maxillaire (V2) passe dans le plus latéral et le plus haut situé de ceux-ci – le foramen rond – qui communique en arrière avec la fosse crânienne moyenne (figure 8.144B) ;
- le nerf grand pétreux, du nerf facial (VII), et les fibres sympathiques du plexus carotidien interne

s'unissent pour former le nerf du canal ptérygoïdien qui passe en avant dans la fosse ptérygopalatine à travers le foramen le plus médial et inférieur – l'ouverture du canal ptérygoïdien.

Canal ptérygoïdien

Le **canal ptérygoïdien** est un canal osseux ouvert à la face postérieure du processus ptérygoïdien, et prolongé en haut et en dedans sur une courte distance dans le cartilage qui remplit le foramen lacrum et qui entoure l'ouverture postérieure du canal ptérygoïdien. Le canal ptérygoïdien s'ouvre dans la



934 **Figure 8.144.** Os sphénoïde. **A.** Vue antérieure. **B.** Vue postérosupérieure.

fosse crânienne moyenne juste en avant et en bas par rapport au point d'entrée de l'artère carotide interne dans la cavité crânienne à travers le canal carotidien (figure 8.144B).

Ouvertures

Sept foramens et fissures constituent des ouvertures à travers lesquelles différentes structures entrent dans la fosse ptérygopalatine et en sortent (figure 8.145) :

- le foramen rond et le canal ptérygoïdien communiquent avec la fosse crânienne moyenne et s'ouvrent sur la paroi postérieure;
- le petit **canal palatovaginal** s'ouvre sur la face postérieure et s'étend vers le nasopharynx;
- le canal palatin se dirige vers la cavité orale (palais dur) et s'ouvre vers le bas;
- le foramen sphéno-palatin s'ouvre sur la paroi latérale de la cavité nasale et se situe dans la paroi médiale;
- la face latérale de la fosse ptérygopalatine est en continuité avec la fosse infratemporale par un

grand orifice (la **fissure ptérygomaxillaire**) entre la face postérieure du maxillaire et le processus ptérygoïde de l'os sphénoïde;

- la partie supérieure de la paroi antérieure de la fosse s'ouvre sur le plancher de l'orbite par la fissure orbitaire inférieure.

Contenu

Le nerf maxillaire (V2) et la partie terminale de l'artère maxillaire entrent et se divisent dans la fosse ptérygopalatine. De plus, le nerf du canal ptérygoïdien pénètre dans la fosse en transportant :

- les fibres parasympathiques pré-ganglionnaires du nerf grand pétreux, rameau du nerf facial (VII);
- les fibres sympathiques post-ganglionnaires du rameau pétreux profond du plexus carotidien.

Les fibres parasympathiques font relais synaptique dans le ganglion ptérygopalatin avec les rameaux du nerf maxillaire (V2), et l'ensemble des fibres post-ganglionnaires sympathiques et parasympathiques

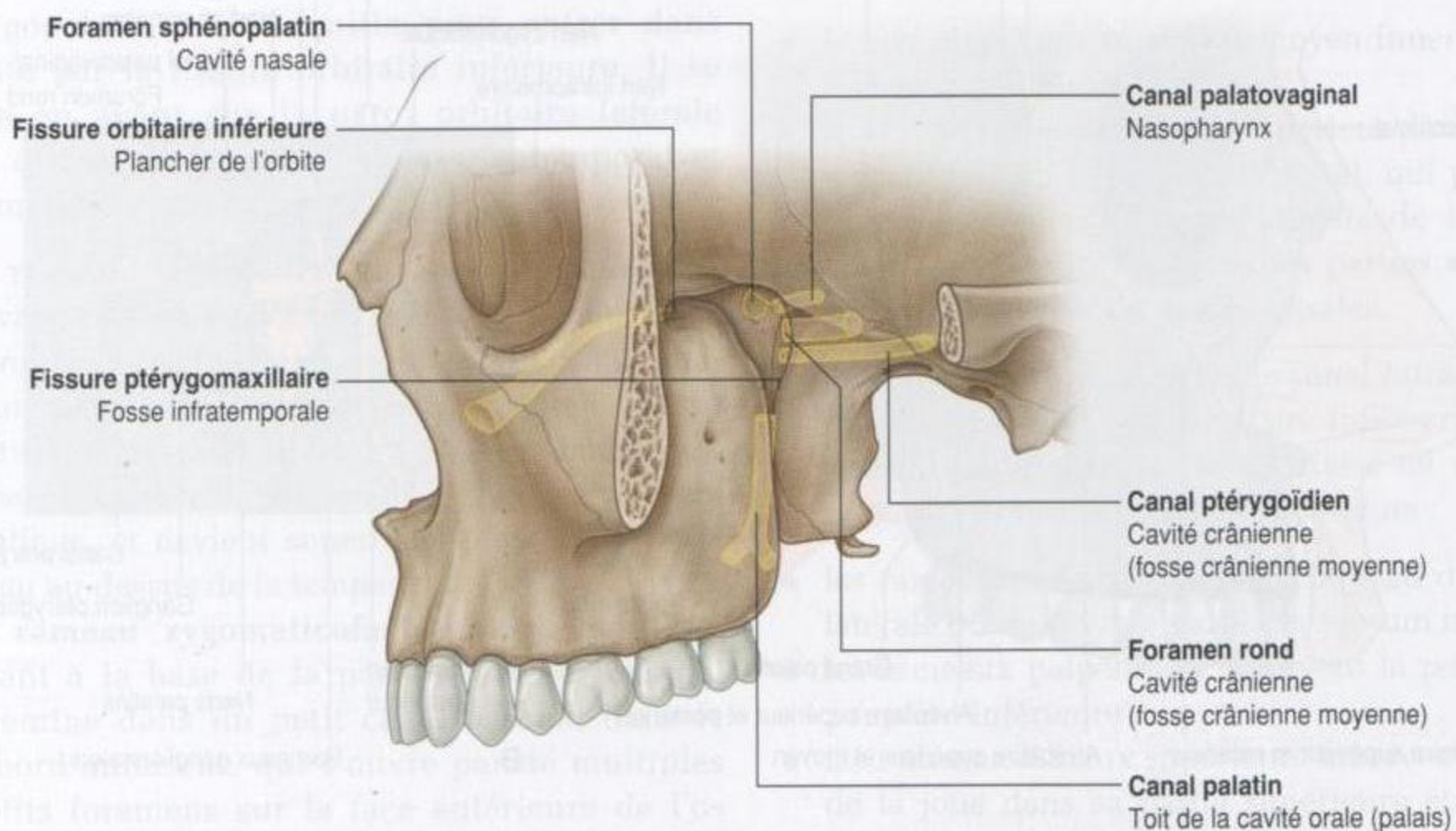


Figure 8.145. Points d'entrée dans la fosse ptérygopalatine.

sortent hors de la fosse avec les rameaux du nerf maxillaire (V2) vers les régions adjacentes.

Avec ces nerfs et artères, des veines et des lymphatiques passent aussi dans la fosse ptérygopalatine.

Nerf maxillaire (V2)

Le nerf maxillaire (V2) est purement sensitif. Il naît du ganglion trigéminal dans la cavité crânienne, sort de la fosse crânienne moyenne, et entre dans la fosse ptérygopalatine par le foramen rond (figure 8.146). Il se dirige en avant à travers la fosse et sort comme le nerf infraorbitaire à travers la fissure orbitaire inférieure.

Au cours de son trajet dans la fosse ptérygopalatine, le nerf maxillaire (V2) donne naissance au nerf zygomatique, au nerf alvéolaire supérieur postérieur et à deux rameaux ganglionnaires. Les deux rameaux ganglionnaires naissent de la face inférieure et cheminent à travers le ganglion ptérygopalatin.

Les fibres parasymphatiques postganglionnaires, qui proviennent du ganglion ptérygopalatin, s'unissent aux rameaux sensitifs non spécifiques du nerf maxillaire (V2) dans le ganglion ptérygopalatin, ainsi que les fibres parasymphatiques postganglionnaires

du plexus carotidien, et les trois types de fibres quittent le ganglion par les rameaux orbitaire, palatin, nasal et pharyngien.

Rameaux

Rameaux orbitaires

Les **rameaux orbitaires** sont petits et passent dans la fissure orbitaire inférieure pour participer à l'innervation de la paroi orbitaire et des sinus sphénoïdal et ethmoïdal.

Nerfs grand et petit palatins

Les **nerfs grand et petit palatins** (figure 8.146) cheminent vers le bas à partir du ganglion ptérygopalatin, entrent dans le canal palatin et le suivent, puis pénètrent dans la face orale du palais à travers les foramens grand et petit palatins.

Le nerf grand palatin se dirige en avant sur le toit de la cavité orale pour innerver la muqueuse et les glandes du palais dur et la gencive adjacente, le plus souvent jusqu'aux incisives en avant.

Dans le canal palatin, le nerf grand palatin donne origine aux **nerfs nasaux inférieurs et postérieurs**, qui passent en dedans à travers de petits foramens dans la lame perpendiculaire de l'os palatin et contribuent à l'innervation de la paroi nasale latérale.

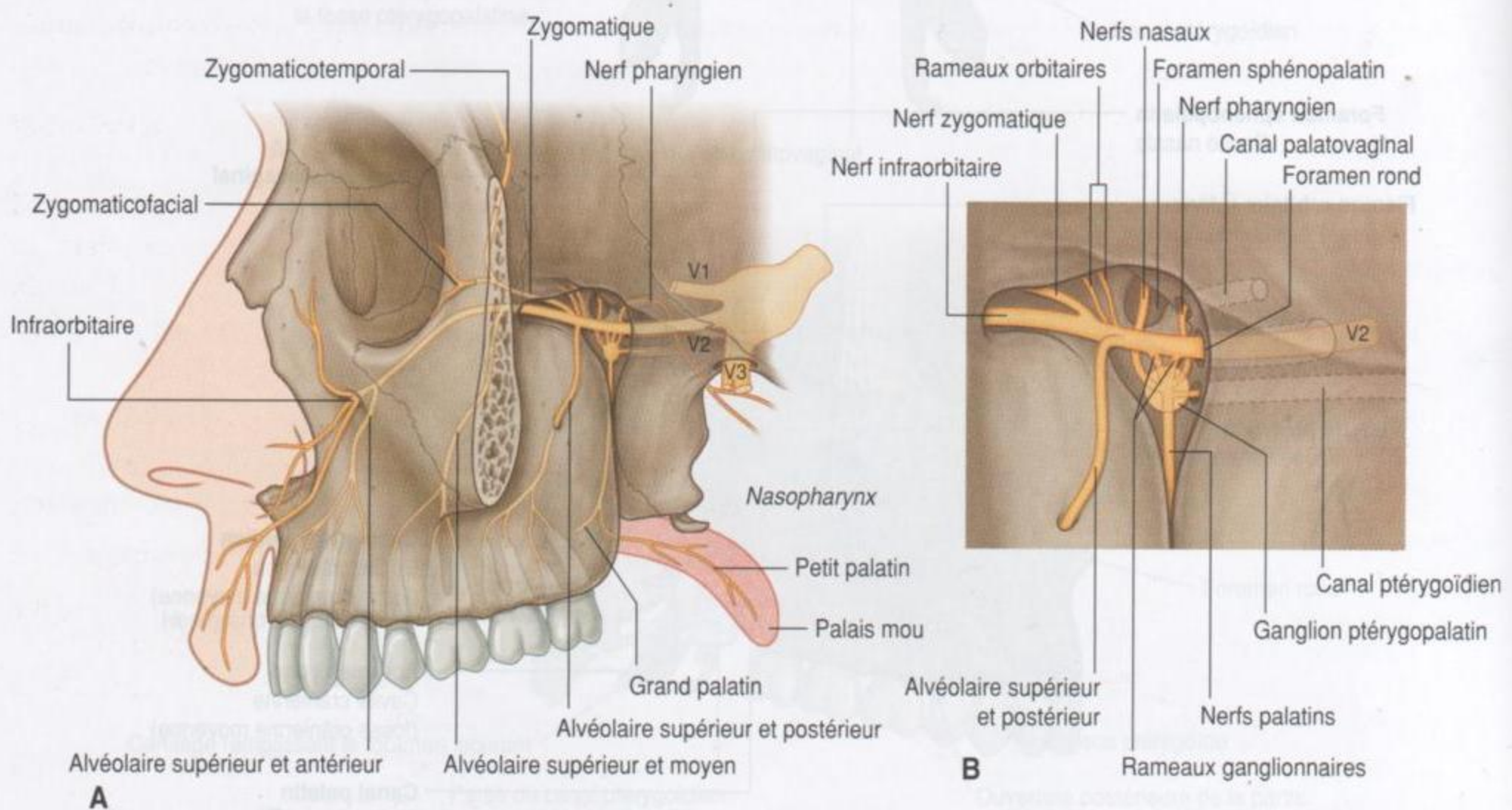


Figure 8.146. Nerf maxillaire (V2). **A.** Rameaux terminaux. **B.** Rapports avec le ganglion ptérygopalatin.

Après son passage dans le foramen petit palatin, le nerf petit palatin se dirige en arrière et innerve le palais mou.

Nerfs nasaux supérieurs

Les nerfs nasaux supérieurs (figure 8.146), approximativement au nombre de sept, se dirigent en dedans à travers le foramen sphéno-palatin pour entrer dans la cavité nasale. La plupart passent en avant pour innerver la paroi latérale de la cavité nasale, et les autres traversent le toit pour innerver la paroi médiale.

L'un des nerfs qui traversent le toit pour innerver la paroi médiale de la cavité nasale (le **nerf nasopalatin**) est le plus grand des nerfs nasaux, et se dirige en avant et en bas dans le septum nasal, à travers le canal incisif et la fosse incisive du palais osseux pour entrer dans le toit de la cavité orale et innerver la muqueuse, la gencive et les glandes adjacentes aux incisives.

Nerf pharyngien

Le **nerf pharyngien** se dirige en arrière à partir du ganglion ptérygopalatin, et quitte la fosse par le canal palatovaginal, dont il sort pour innerver la muqueuse et les glandes du nasopharynx.

Nerf zygomatique

Le **nerf zygomatique** (figure 8.146) naît directement du nerf maxillaire (V2) dans la fosse ptérygopalatine, qu'il quitte pour entrer dans l'orbite par la fissure orbitaire inférieure. Il se dirige en avant sur la paroi orbitaire latérale et se divise en rameaux zygomatocotemporal et zygomatofacial :

- le **rameau zygomatocotemporal** continue vers l'avant à la base de la paroi orbitaire latérale, passe à travers un petit canal osseux dans l'os zygomatique pour entrer dans la fosse temporale par un petit foramen dans le rebord orbitaire latéral à la face postérieure du processus frontal de l'os zygomatique, et devient superficiel pour innerver la peau au-dessus de la tempe ;
- le **rameau zygomatofacial** passe aussi en avant à la base de la paroi orbitaire latérale, chemine dans un petit canal osseux, dans le rebord antérieur, qui s'ouvre par de multiples petits foramens sur la face antérieure de l'os zygomatique, et ses rameaux innervent la peau adjacente.

Nerf alvéolaire supérieur et postérieur

Le **nerf alvéolaire supérieur et postérieur** (figure 8.146) naît du nerf maxillaire (V2) dans la fosse ptérygopalatine et se dirige latéralement en dehors de la fosse à travers la fissure ptérygomaxillaire pour entrer dans la fosse infratemporelle. Il poursuit son trajet latéralement et en bas pour entrer dans la face postérieure du maxillaire à travers un petit foramen alvéolaire, approximativement à mi-distance entre la dernière molaire et la fissure orbitaire inférieure. Il se dirige alors en bas juste sous la muqueuse du sinus maxillaire pour rejoindre le **plexus dentaire supérieur**.

Le nerf alvéolaire supérieur et postérieur innerve les dernières molaires et la gencive buccale adjacente, et participe à l'innervation du sinus maxillaire.

Nerf infraorbitaire

Le nerf infraorbitaire (figure 8.146) est le rameau terminal antérieur du nerf maxillaire (V2) qui quitte la fosse ptérygopalatine à travers la fissure orbitaire inférieure. Il chemine tout d'abord dans le sillon infraorbitaire du plancher de l'orbite et continue ensuite en avant dans le canal infraorbitaire.

Au cours de son trajet dans le sillon et le canal infraorbitaires, le nerf infraorbitaire donne origine aux **nerfs alvéolaires supérieurs moyen et antérieur**, qui vont rejoindre le **plexus alvéolaire supérieur** pour innerver les dents supérieures :

- le nerf alvéolaire supérieur moyen innerve aussi le sinus maxillaire ;
- le nerf alvéolaire supérieur antérieur donne aussi naissance à un petit rameau nasal, qui passe en dedans à travers la paroi latérale de la cavité nasale pour innerver certaines parties du plancher et des parois des fosses nasales.

Le nerf infraorbitaire quitte le canal infraorbitaire à travers le foramen infraorbitaire inférieur sous le rebord orbitaire inférieur et se divise en rameaux nasaux, palpébraux et labiaux supérieurs :

- les rameaux nasaux innervent la peau de la face latérale du nez et une partie du septum nasal ;
- les rameaux palpébraux innervent la peau de la paupière inférieure ;
- les rameaux labiaux supérieurs innervent la peau de la joue dans sa partie supérieure et la lèvre supérieure, ainsi que la muqueuse buccale correspondante.

Nerf du canal ptérygoïdien et ganglion ptérygopalatin

Le nerf du canal ptérygoïdien (figure 8.147) est formé dans la fosse crânienne moyenne par la réunion :

- du nerf grand pétreux (un rameau du nerf facial [VII]);
- et du nerf pétreux profond (un rameau du plexus carotidien interne).

Le nerf du canal ptérygoïdien chemine dans la fosse ptérygopalatine, rejoint le ganglion ptérygopalatin, et transporte principalement des fibres parasympathiques préganglionnaires et des fibres sympathiques postganglionnaires.

Nerf grand pétreux

Le nerf grand pétreux, qui naît du ganglion géniculé du nerf facial (VII) dans l'os temporal, quitte l'os temporal à travers un petit canal qui s'ouvre par une fissure à la face antérieure de la portion pétreuse de l'os temporal. Il se dirige en avant le long du bord postérieur de la fosse crânienne moyenne puis passe sous l'artère carotide interne pour atteindre la face supérieure du cartilage qui remplit le foramen lacerum.

En passant sous l'artère carotide interne, le nerf grand pétreux est rejoint par le nerf pétreux profond pour former le nerf du canal ptérygoïdien.

Le nerf grand pétreux transporte l'innervation parasympathique de toutes les glandes situées sous le niveau de la fente orale :

- les glandes muqueuses dans la cavité nasale;
- les glandes salivaires dans la moitié supérieure de la cavité orale;
- la glande lacrymale dans l'orbite.

Le nerf grand pétreux transporte aussi certaines fibres du goût (AS) du palais mou dans le nerf petit palatin.

Nerf pétreux profond

Le **nerf pétreux profond** est formé par des fibres sympathiques postganglionnaires qui naissent du **ganglion sympathique cervical supérieur** dans le cou et quittent le ganglion sous la forme du **nerf carotidien interne**.

Les fibres préganglionnaires qui font synapse dans le ganglion proviennent du nerf spinal T1.

Le nerf carotidien interne forme le plexus carotidien interne autour de l'artère carotide interne, lorsque celle-ci passe à travers la base du crâne et entre dans la cavité crânienne. Certaines fibres du plexus carotidien interne convergent pour former le nerf pétreux profond, qui quitte le plexus carotidien interne dans la fosse crânienne moyenne et rejoint le rameau grand pétreux du nerf facial (VII).

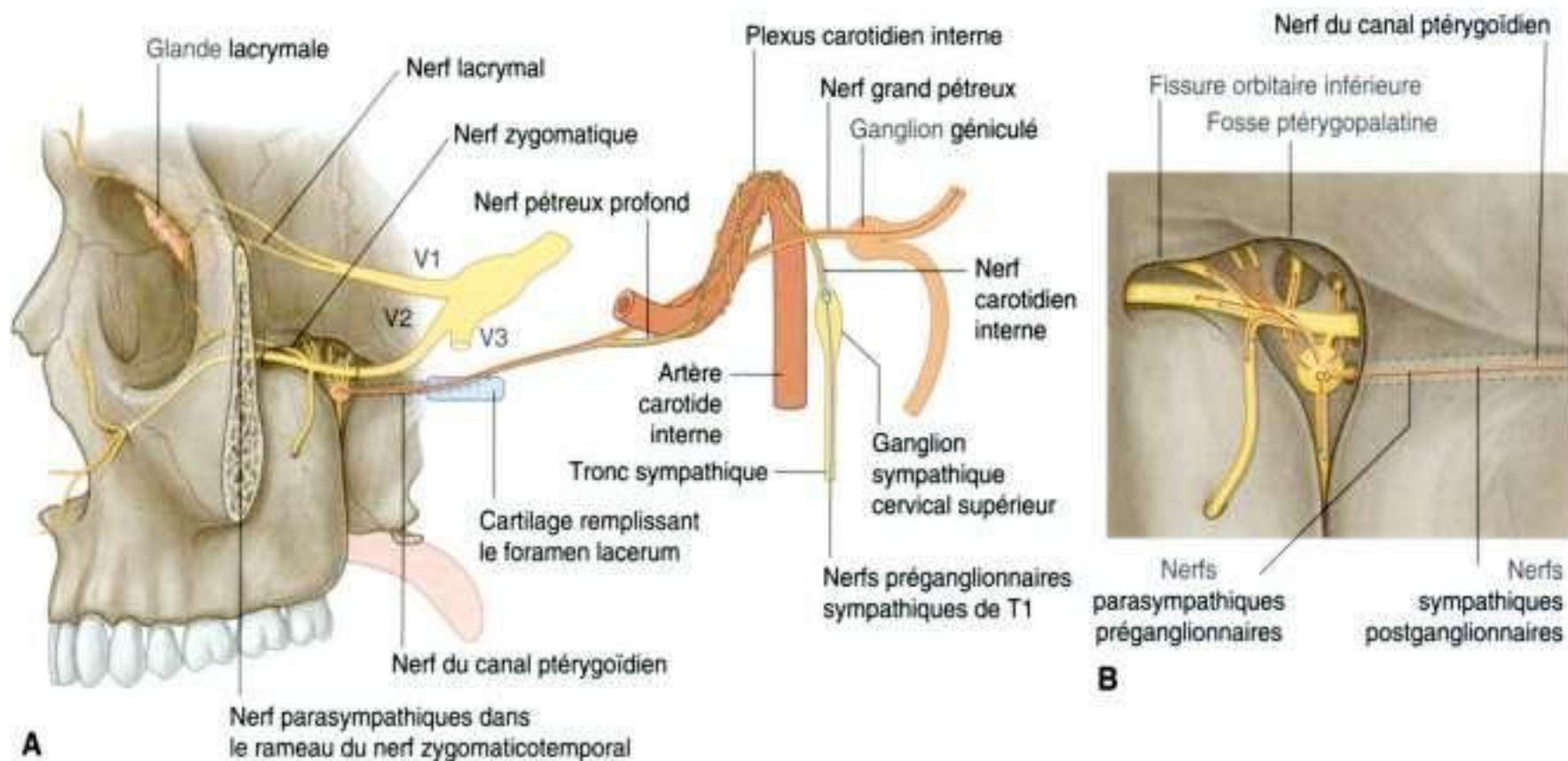


Figure 8.147. Nerf du canal ptérygoïdien. **A.** Vue globale. **B.** Rapports avec le ganglion ptérygopalatin.

Le nerf pétreux profond transporte des fibres sympathiques postganglionnaires essentiellement destinées aux vaisseaux sanguins.

Ganglion ptérygopalatin

Le nerf du canal ptérygoïdien entre dans la face supérieure du cartilage qui remplit le foramen lacerum et se dirige en avant dans le cartilage pour pénétrer dans le canal ptérygoïdien dans la racine du processus ptérygoïde de l'os sphénoïde. Il passe dans le canal et dans la fosse ptérygopalatine, où il rejoint le ganglion ptérygopalatin formé autour des rameaux du nerf maxillaire (V2) (figure 8.147).

Le **ganglion ptérygopalatin** est le plus grand des quatre ganglions parasymphatiques de la tête, et il est formé par les corps cellulaires des neurones postganglionnaires associés aux fibres parasymphatiques préganglionnaires du nerf facial (VII) transportées par le nerf grand pétreux et le nerf du canal ptérygoïdien.

Les fibres postganglionnaires qui naissent du ganglion ptérygopalatin, groupées avec des fibres sympathiques, rejoignent les fibres des rameaux ganglionnaires du nerf maxillaire (V2) pour former les rameaux orbitaire, palatin, nasal et pharyngien, qui émergent du ganglion.

D'autres fibres parasymphatiques et sympathiques postganglionnaires se dirigent en haut entre les rameaux ganglionnaires du nerf maxillaire (V2) pour entrer dans le tronc principal du nerf maxillaire et se diviser en nerfs zygomatique, alvéolaire supérieur et postérieur, et infraorbitaire. Parmi ces fibres, les fibres postganglionnaires parasymphatiques et sympathiques qui passent dans l'orbite avec le nerf zygomatique sont particulièrement importantes parce qu'elles vont finalement innerver la glande lacrymale.

Innervation de la glande lacrymale

Approximativement à mi-distance le long de la paroi orbitaire, les fibres postganglionnaires parasymphatiques et sympathiques quittent le nerf zygomatique et forment un nerf autonome spécial, qui monte le long de la paroi latérale de l'orbite pour rejoindre le nerf lacrymal (figures 8.147 et 8.81).

Le nerf lacrymal est un rameau sensitif non spécifique du nerf ophtalmique (V1) qui passe en avant vers l'angle du rebord orbitaire entre la paroi latérale et le toit.

Les fibres postganglionnaires parasymphatiques et sympathiques accompagnent le nerf lacrymal jusqu'à la glande lacrymale.

Une lésion située le long du trajet des fibres parasymphatiques qui émergent du cerveau avec le nerf facial (VII) et sont ensuite transportées vers la glande lacrymale le long des rameaux du nerf ophtalmique (V1) entraîne une sécheresse oculaire et peut finalement conduire à une perte de la vision de l'œil concerné.

Artère maxillaire

L'artère maxillaire est une branche importante de l'artère carotide externe dans le cou. Elle naît au contact du col de la mandibule, passe en avant dans la fosse infratemporale, puis entre dans la fosse ptérygopalatine par la fissure ptérygopalatine (figure 8.148).

La partie de l'artère maxillaire située dans la fosse ptérygopalatine (troisième partie) est en avant du ganglion ptérygopalatin et donne origine aux branches qui accompagnent les rameaux du nerf maxillaire (V2) et le ganglion ptérygopalatin.

Les branches de l'artère maxillaire comprennent les artères alvéolaire supérieure et postérieure, infraorbitaire, grande palatine, pharyngienne, sphéno-palatine et l'artère du canal ptérygoïdien. Ensemble, ces branches vascularisent l'essentiel de la cavité nasale, le toit de la cavité orale et toutes les dents supérieures. De plus, elles contribuent à la vascularisation des sinus, de l'oropharynx et du plancher de l'orbite.

Branches

Artère alvéolaire supérieure et postérieure

L'**artère alvéolaire supérieure et postérieure** naît de l'artère maxillaire lors du passage de celle-ci dans la fissure ptérygomaxillaire. Elle accompagne le nerf alvéolaire supérieur et postérieur à travers le foramen alvéolaire de la face infratemporale du maxillaire, et vascularise les molaires et prémolaires, la gencive adjacente et le sinus maxillaire.

Artère infraorbitaire

L'artère infraorbitaire se dirige en avant avec le nerf infraorbitaire et quitte la fosse ptérygopalatine par la fissure orbitaire inférieure. Avec le nerf infraorbitaire, elle chemine dans le sillon infraorbitaire et le canal infraorbitaire, et émerge par le foramen infraorbitaire pour vasculariser certaines parties de la face.

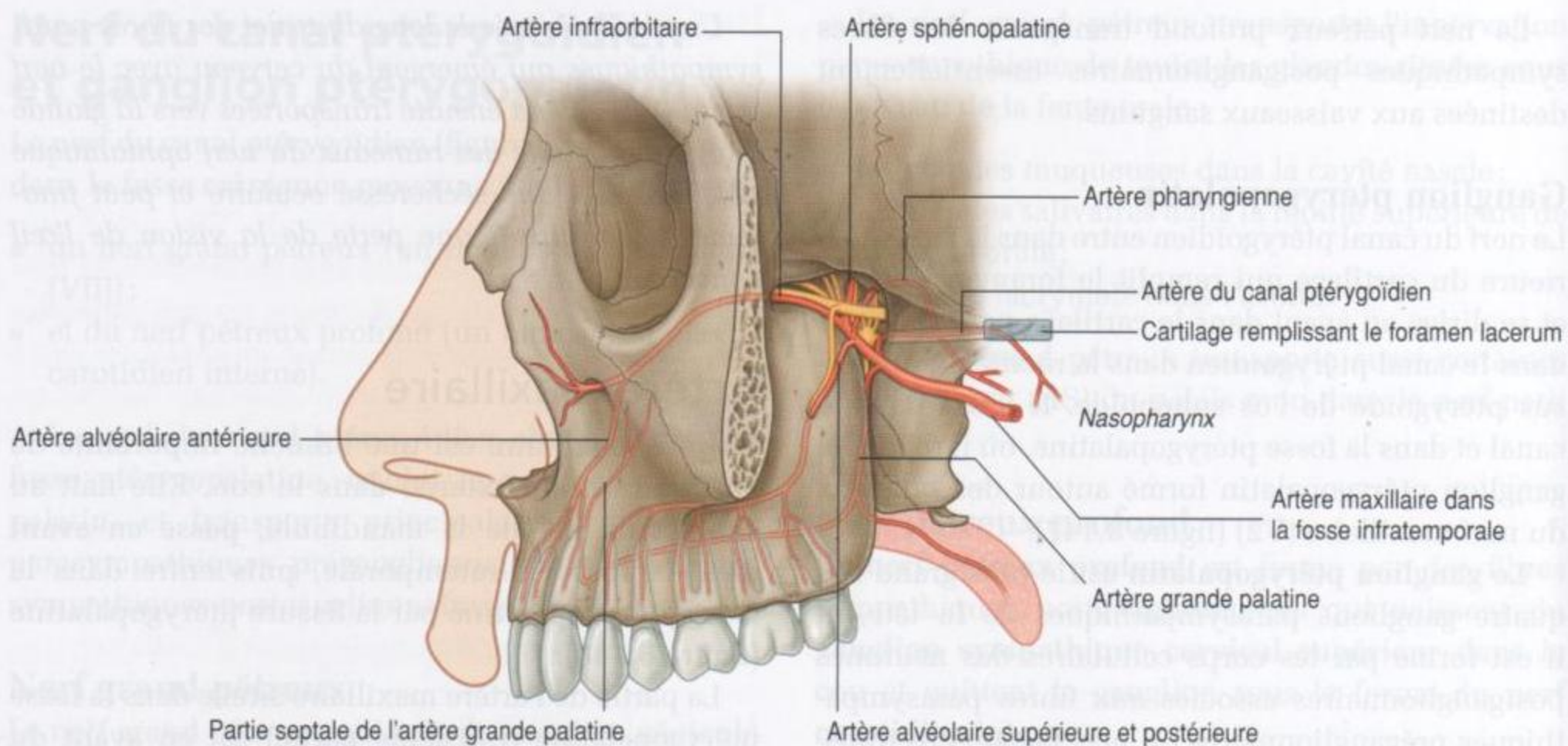


Figure 8.148. Artère maxillaire dans la fosse ptérygopalatine.

Au cours de son trajet dans le canal infraorbitaire, l'artère infraorbitaire donne origine :

- à des branches qui participent à la vascularisation de structures situées au contact du plancher de l'orbite – les muscles droit inférieur et oblique inférieur, et le sac lacrymal ;
- aux **artères alvéolaires supérieures et antérieures**, qui irriguent les incisives et les canines ainsi que le sinus maxillaire.

Artère grande palatine

L'**artère grande palatine** se dirige en bas avec les nerfs palatins dans le canal palatin. Elle donne origine à une **branche petite palatine**, qui traverse le foramen petit palatin pour vasculariser le palais mou, et continue ensuite à travers le foramen grand palatin pour vasculariser le palais dur. Le dernier vaisseau se dirige en avant à la face du palais pour entrer dans la fosse incisive, et chemine vers le haut dans le canal incisif pour vasculariser la partie antérieure de la cloison septale de la cavité nasale.

Branche pharyngienne

La **branche pharyngienne** de l'artère maxillaire se dirige en arrière et quitte la fosse ptérygopalatine par le canal palatovaginal avec le nerf pharyngien. Elle vascularise la partie postérieure du toit de la cavité nasale, le sinus sphénoïdal et la trompe auditive.

Artère sphéno-palatine

L'**artère sphéno-palatine** est la branche terminale de l'artère maxillaire. Elle quitte la fosse ptérygopalatine en dedans par le foramen sphéno-palatin et accompagne les nerfs nasaux, en donnant :

- les artères nasales postérieures et latérales, qui irriguent la paroi latérale de la cavité nasale et participent à la vascularisation des sinus paranasaux ;
- les branches septales postérieures, qui cheminent en dedans en croisant le toit pour vasculariser le septum nasal – la plus grande de ces branches passe en avant vers la partie inférieure du septum pour s'anastomoser avec la terminaison de l'artère grande palatine.

Artère du canal ptérygoïdien

L'**artère du canal ptérygoïdien** se dirige en arrière dans le canal ptérygoïdien. Elle vascularise les tissus voisins et se termine dans la muqueuse du nasopharynx, après avoir traversé en bas le cartilage qui comble le foramen lacerum.

Veines

Les veines qui drainent les zones vascularisées par les branches de la portion terminale de l'artère maxillaire accompagnent en règle ces branches en retour dans la fosse ptérygopalatine.

Les veines se regroupent dans la fosse ptérygopalatine, et passent latéralement dans la fissure ptérygopalatine pour s'unir au plexus veineux ptérygoïdien dans la fosse infratemporale (figure 8.149).

La veine infraorbitaire, qui draine la partie inférieure de l'orbite, peut passer directement dans la fosse infratemporale à travers la partie latérale de la fissure orbitaire inférieure, en shuntant ainsi la fosse ptérygopalatine.

COU

Le cou est un tube qui assure la continuité entre la tête et le thorax. Il s'étend en avant entre le bord inférieur de la mandibule et le bord supérieur du manubrium sternal, et en arrière entre la ligne nuchale supérieure à la face exocrânienne de l'os occipital et le disque intervertébral situé entre CVII et TI. Dans ce tube, quatre compartiments créent une organisation longitudinale (figure 8.150) :

- le compartiment viscéral est antérieur et contient des éléments de l'appareil digestif, de l'appareil respiratoire et plusieurs glandes endocrines ;
- le compartiment vertébral est postérieur et contient les vertèbres cervicales, la moelle spinale, les nerfs spinaux, et les muscles associés à la colonne vertébrale ;
- les deux compartiments vasculaires sont latéraux et contiennent les principaux vaisseaux sanguins et le nerf vague (X).

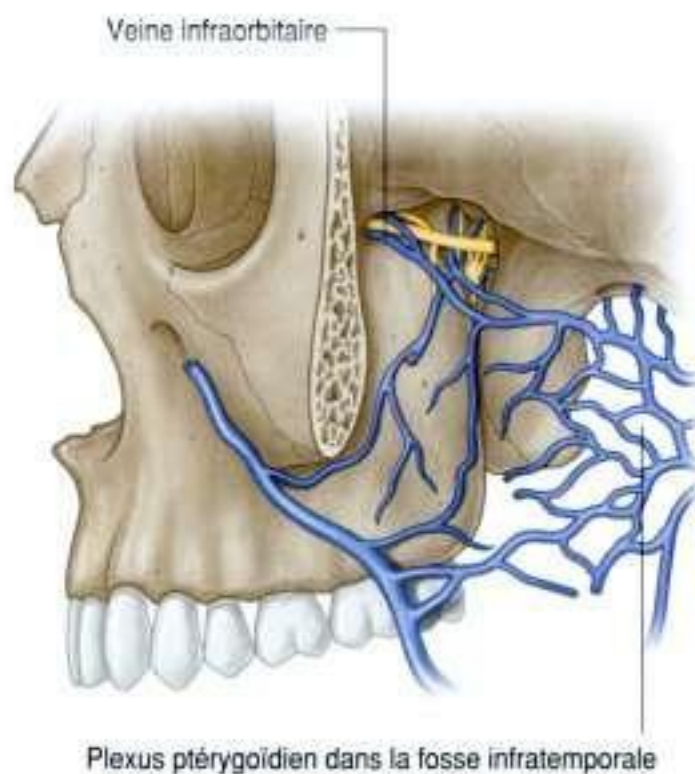


Figure 8.149. Veines de la fosse ptérygopalatine.

Tous ces compartiments sont contenus dans des lames du fascia cervical.

Pour la description, le cou est divisé en triangle antérieur et triangle postérieur (figure 8.151) :

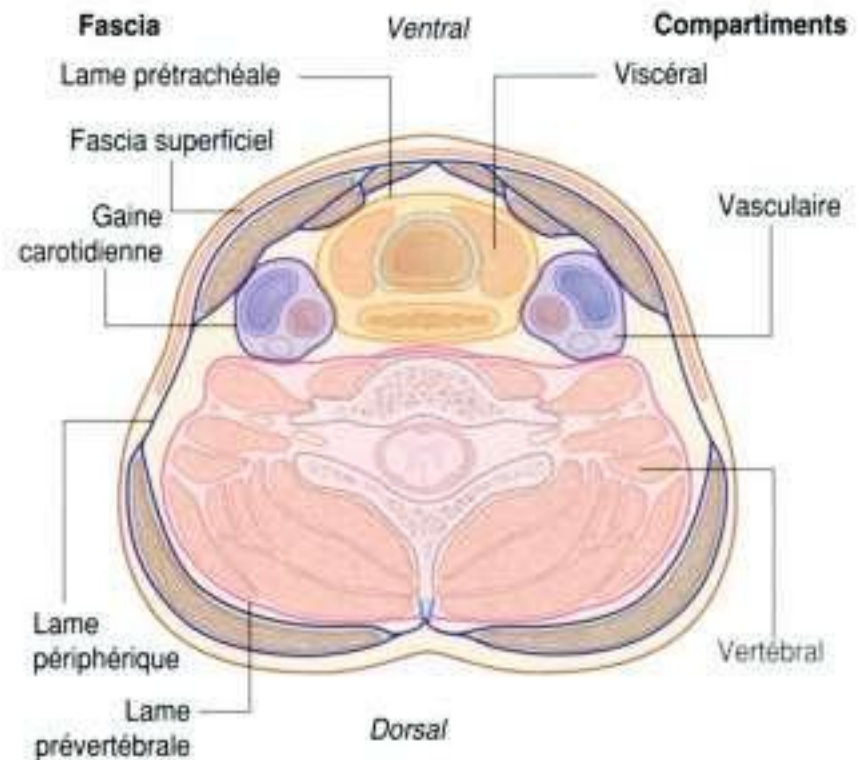


Figure 8.150. Compartiments du cou.

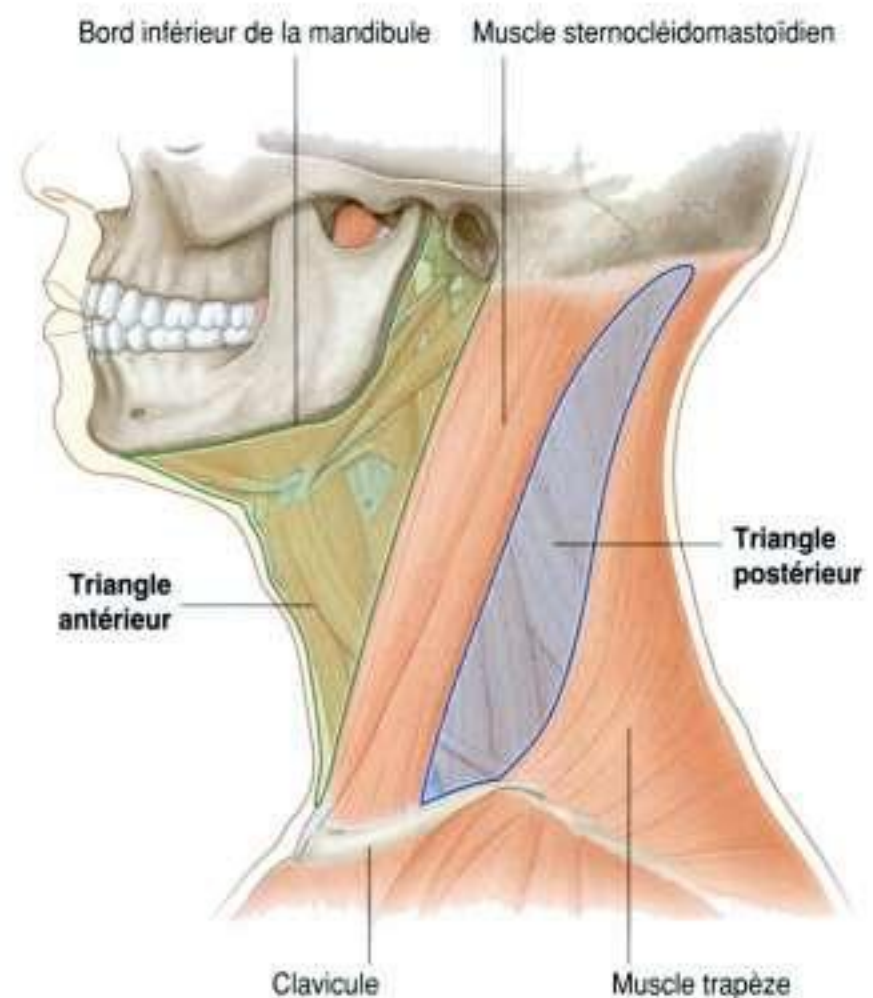


Figure 8.151. Triangles antérieur et postérieur du cou.

- les limites du **triangle antérieur** sont le bord antérieur du muscle sternocléidomastoïdien, le bord inférieur de la mandibule et la ligne médiane du cou;
- les limites du **triangle postérieur** sont le bord postérieur du muscle sternocléidomastoïdien, le bord antérieur du muscle trapèze et le tiers moyen de la clavicule.

Fascia

Le fascia du cou a plusieurs caractères propres.

Le **fascia cervical superficiel** (ou système musculoaponévrotique superficiel, SMAS) du cou contient une fine lame musculaire (le **platysma**), qui débute en continuité avec le fascia superficiel du thorax, se dirige vers le haut pour s'attacher à la mandibule, et se mélange avec les muscles de la face; il est innervé par le rameau cervical du nerf facial (VII), et n'est présent qu'à ce niveau.

En profondeur par rapport au fascia superficiel, le fascia cervical profond est organisé en plusieurs lames distinctes (figure 8.150). Ce sont :

- une lame périphérique, qui entoure toutes les structures du cou;
- une lame prévertébrale, qui entoure la colonne vertébrale et les muscles profonds associés au dos;
- la lame prétrachéale, qui enveloppe les viscères du cou;

- les gaines carotidiennes, qui reçoivent une contribution des trois autres lames fasciales et entourent les deux principaux pédicules vasculonerveux de chaque côté du cou.

Lame périphérique

La **lame périphérique** entoure complètement le cou (figure 8.152).

Attachée en arrière au ligament nuchal et au processus épineux de la vertèbre CVII, cette lame fasciale se dédouble en se dirigeant en avant pour entourer le muscle trapèze, se réunit ensuite en une lame unique qui forme le toit du triangle postérieur, se dédouble à nouveau pour entourer le muscle sternocléidomastoïdien, et se réunit encore pour s'unir à son homologue venue du côté opposé.

En avant, le fascia périphérique entoure les muscles infrahyoïdiens.

Le fascia périphérique est attaché :

- en haut, à la protubérance occipitale externe et à la ligne nuchale supérieure;
- latéralement, au partie mastoïdienne et à l'arcade zygomatique;
- en bas, à l'épine de la scapula, à l'acromion, à la clavicule et au manubrium sternal.

Les veines jugulaires externes et antérieures, et les nerfs occipital inférieur, grand auriculaire, cervical transverse et supraclaviculaire, qui sont tous des rameaux issus du plexus cervical, traversent le fascia périphérique.

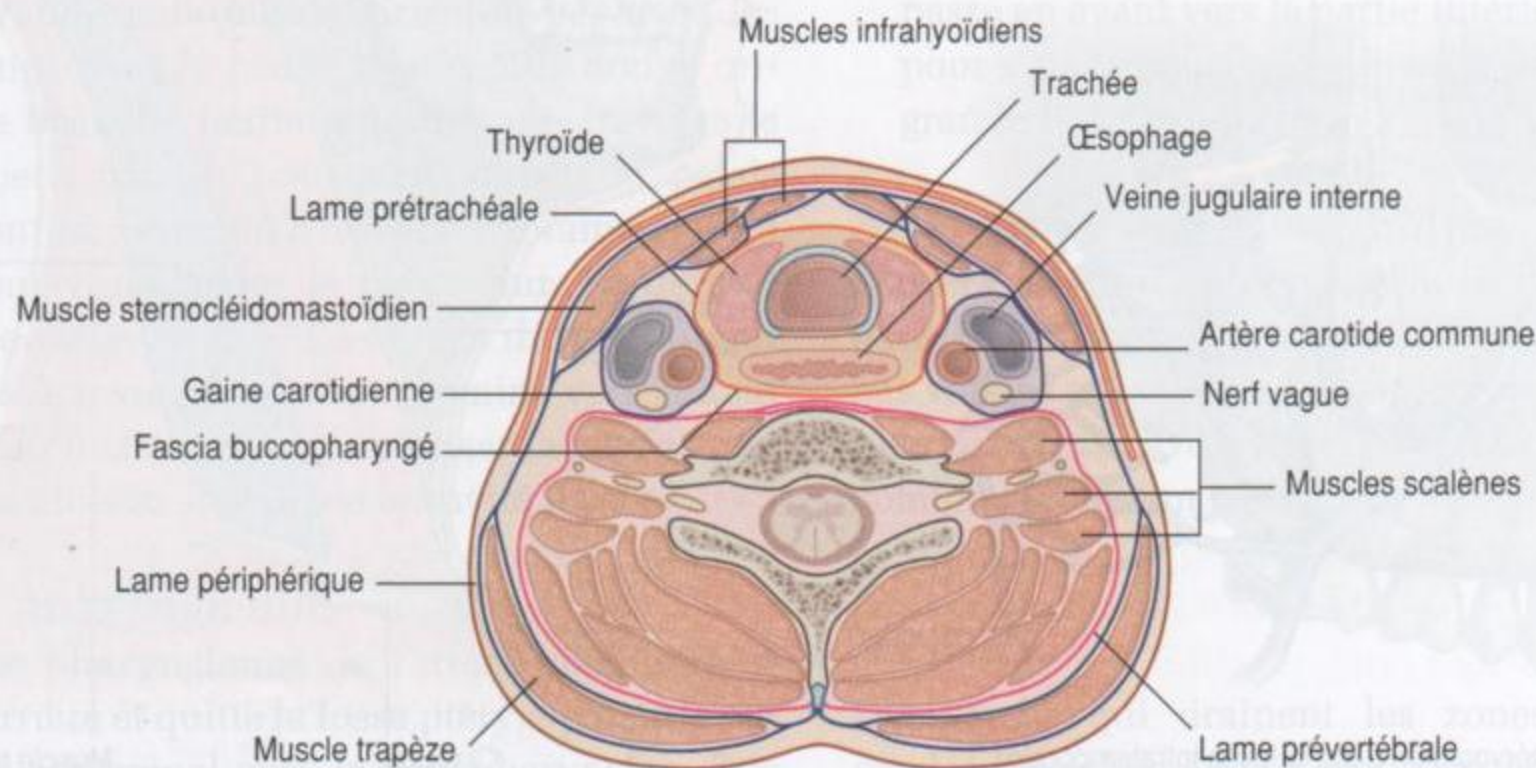


Figure 8.152. Fascia du cou, coupe transversale.

Lame prévertébrale

La lame prévertébrale est une lame cylindrique du fascia qui entoure la colonne vertébrale et les muscles qui lui sont associés (figure 8.152). Les muscles de ce groupe sont les muscles prévertébraux, les muscles scalènes antérieur, moyen et postérieur, et les muscles profonds de la partie postérieure du dos.

Le fascia prévertébral est attaché en arrière le long du ligament nuchal, et forme en haut une ligne circulaire continue insérée à la base du crâne. Ce cercle :

- commence en avant avec l'insertion sur la partie basilaire de l'os occipital, la zone du foramen jugulaire et le canal carotidien ;
- continue latéralement, en s'insérant sur la ligne nuchale supérieure ;
- se poursuit en arrière le long de la ligne nuchale supérieure et se termine sur la protubérance occipitale externe, où il s'associe à son homologue controlatéral.

En avant, le fascia prévertébral est attaché à la face antérieure des processus transverses et au corps des vertèbres C1 à CVII.

Le fascia prévertébral tendu entre les points d'insertion sur les processus transverses est bien individualisé. À ce niveau, il se divise en deux feuillets, créant un espace fascial longitudinal qui contient du tissu conjonctif qui s'étend de la base du crâne jusqu'au thorax (figures 8.152 et 8.153).

Ce fascia prévertébral présente de plus une spécificité dans la région inférieure du cou. Le fascia pré-

vertébral est en position antérolatérale et se poursuit au-delà des muscles scalènes antérieur et moyen pour entourer le plexus brachial et l'artère subclavière qui se dirigent vers la fosse axillaire. Cette extension fasciale est la **gaine axillaire**.

Lame prétrachéale

La **lame prétrachéale** est formée par l'association de fascias qui entourent la trachée, l'œsophage et la glande thyroïde (figure 8.152). En avant, elle est constituée par le fascia prétrachéal qui traverse le cou, juste en arrière des muscles infrahyoïdiens, et recouvre la trachée et la glande thyroïde. Le fascia prétrachéal débute en haut sur l'os hyoïde et se termine en bas dans la partie supérieure de la cavité thoracique. Latéralement, ce fascia se poursuit et recouvre la glande thyroïde ainsi que l'œsophage.

En arrière, le fascia buccopharyngé forme la lame prétrachéale, et sépare le pharynx et l'œsophage de la lame prévertébrale (figure 8.153).

Le fascia buccopharyngé débute en haut à la base du crâne et se termine en bas dans la cavité thoracique.

Gaine carotidienne

Chaque **gaine carotidienne** est une colonne de fascia qui entoure l'artère carotide commune, l'artère carotide interne, la veine jugulaire interne et le nerf vague, dans leur passage à travers le cou (figure 8.152).

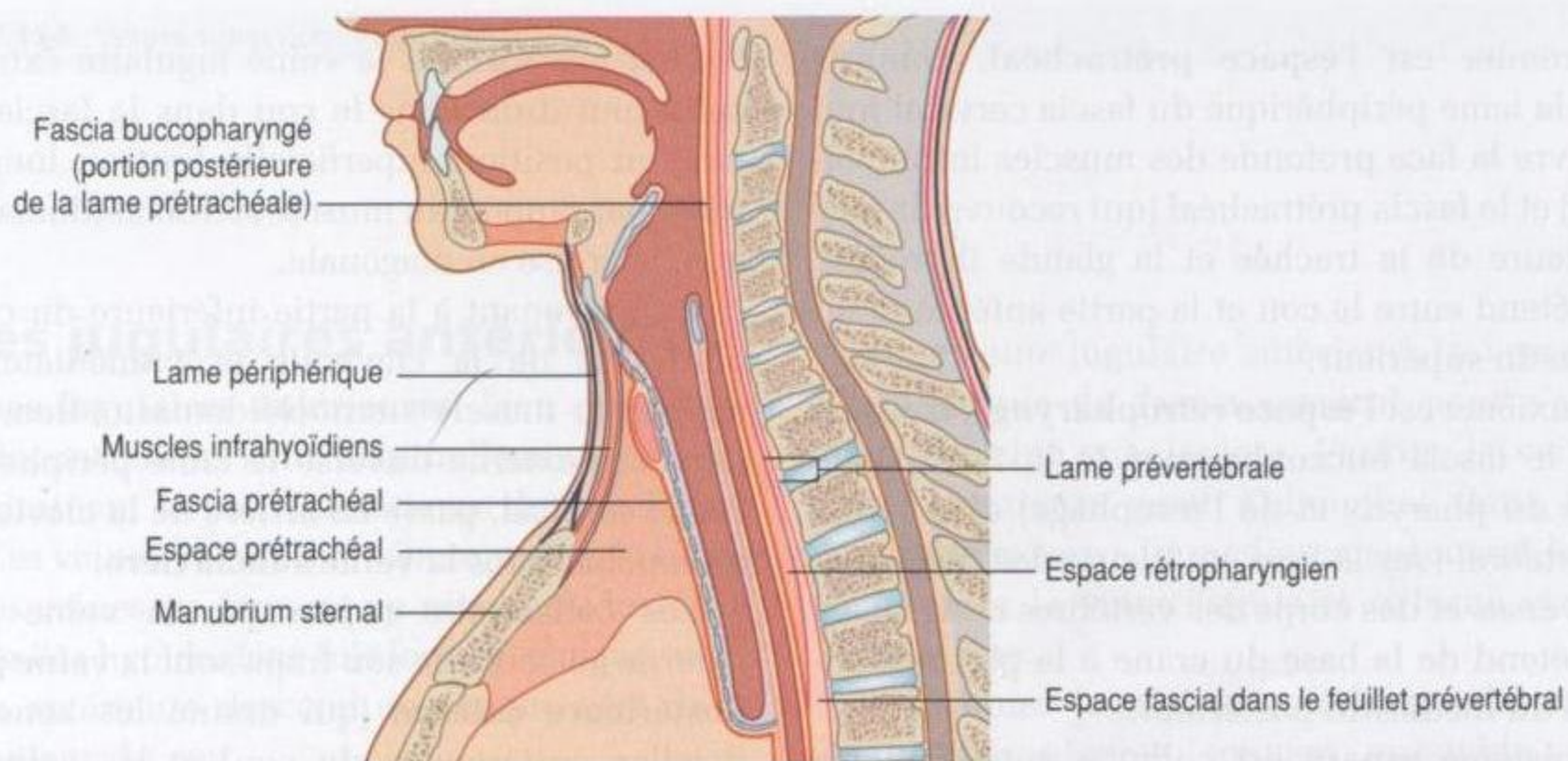


Figure 8.153. Fascia du cou, coupe sagittale.

Elle reçoit des contributions des lames superficielle, prévertébrale et prétrachéale, dont l'importance est variable.

Compartiments fasciaux

Les arrangements réciproques des différentes lames du fascia cervical organisent le cou en quatre compartiments longitudinaux (figure 8.150) :

- le premier compartiment est le plus grand ; il contient les trois autres et est constitué par la zone entourée par la lame périphérique ;
- le deuxième compartiment est formé par la colonne vertébrale, les muscles profonds qui lui sont associés. Cette zone est contenue dans la lame périphérique ;
- le troisième compartiment (compartiment viscéral) contient la trachée, l'œsophage et la glande thyroïde, qui sont entourés par la lame prétrachéale ;
- enfin, un compartiment (la gaine vasculaire carotidienne) contient les structures vasculonerveuses qui vont de la base du crâne à la cavité thoracique. La gaine reçoit des expansions venues des autres fascias cervicaux.

Espaces fasciaux

Entre les lames fasciales du cou sont délimités des espaces qui peuvent constituer une voie d'extension d'infections du cou vers le médiastin.

Trois espaces peuvent être concernés dans ce processus de dissémination (figure 8.153).

- Le premier est l'**espace prétrachéal**, compris entre la lame périphérique du fascia cervical (qui recouvre la face profonde des muscles infrahyoïdiens) et le fascia prétrachéal (qui recouvre la face antérieure de la trachée et la glande thyroïde), qui s'étend entre le cou et la partie antérieure du médiastin supérieur.
- Le deuxième est l'**espace rétropharyngé**, compris entre le fascia buccopharyngé (à la face postérieure du pharynx et de l'œsophage) et le fascia prévertébral (sur la face antérieure des processus transverses et des corps des vertèbres cervicales), qui s'étend de la base du crâne à la partie supérieure du médiastin postérieur.
- Le **troisième espace** est compris entre la lame prévertébrale qui recouvre la face antérieure des processus transverses et des corps des vertèbres

cervicales. Cette lame se divise en deux lames pour créer l'espace fascial qui débute à la base du crâne et s'étend à travers le médiastin postérieur jusqu'au diaphragme.

Drainage veineux superficiel

Les veines jugulaires externes et antérieures sont les principaux axes du drainage veineux superficiel du cou (figure 8.154).

Veines jugulaires externes

La veine jugulaire externe est formée en arrière de l'angle de la mandibule, par la réunion de la **veine auriculaire postérieure** et de la **veine rétromandibulaire** :

- la veine auriculaire postérieure draine le scalp derrière l'auricule et au-dessus ;
- la veine rétromandibulaire est formée par la jonction de la **veine temporale superficielle** et de la **veine maxillaire** dans l'épaisseur du parenchyme de la glande parotide, et descend vers l'angle de la mandibule où elle se divise en branches antérieure et postérieure (figure 8.154) – la branche postérieure s'unit à la veine auriculaire postérieure pour former la veine jugulaire externe ; la branche antérieure s'unit à la **veine faciale** pour former la veine faciale commune, qui passe en profondeur pour aller s'anastomoser dans la veine jugulaire interne.

Une fois formée, la veine jugulaire externe descend tout droit dans le cou dans le fascia superficiel, en position superficielle tout au long de son trajet par rapport au muscle sternocléidomastoïdien, qu'elle croise en diagonale.

En parvenant à la partie inférieure du cou, juste au-dessus de la clavicule et immédiatement en arrière du muscle sternocléidomastoïdien, la veine jugulaire externe traverse la lame périphérique du fascia cervical, passe en arrière de la clavicule pour s'aboucher dans la **veine subclavière**.

Les collatérales reçues par la veine jugulaire externe au cours de son trajet sont la **veine jugulaire postérieure externe** (qui draine les zones superficielles postérieures du cou) et les **veines cervicale transverse** et **suprascapulaire** (qui drainent la région scapulaire postérieure).

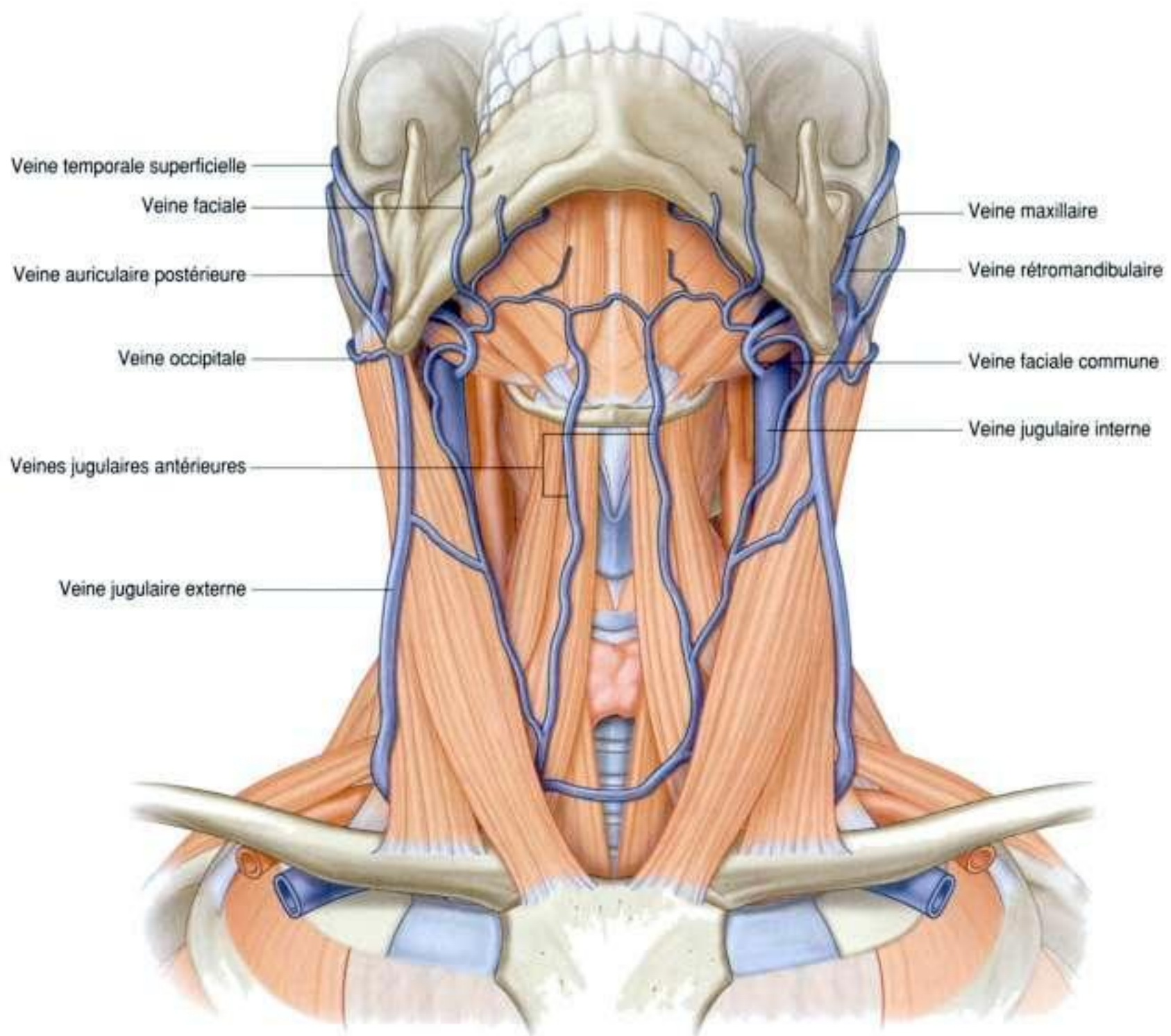


Figure 8.154. Veines superficielles du cou.

Veines jugulaires antérieures

Les **veines jugulaires antérieures**, bien que variables et inconstantes, sont habituellement décrites comme drainant la partie antérieure du cou (figure 8.154). Ces veines paires, qui débutent sous la forme de petites veines, se forment au niveau ou juste au-dessus de l'os hyoïde. Une fois formée, chaque veine jugulaire antérieure descend de chaque côté de la ligne médiane du cou.

Dans la partie inférieure, au contact de l'insertion distale du muscle sternocléidomastoïdien,

chaque veine jugulaire antérieure traverse la lame périphérique du fascia cervical pour s'aboucher dans la veine subclavière. Parfois, la veine jugulaire antérieure peut s'aboucher dans la veine jugulaire externe immédiatement avant la confluence entre la veine jugulaire externe et la veine subclavière.

Les veines jugulaires antérieures droite et gauche communiquent souvent ensemble, par une **arcade veineuse jugulaire** dans l'aire de l'incisure suprasternale.

En clinique

Plans fasciaux de la tête et du cou

Le cou contient une série de compartiments, qui sont entourés par un dense fascia. Tous ces compartiments sont entourés par la lame superficielle du fascia cervical. D'un point de vue clinique, l'importance de ces compartiments est mise en évidence par

En clinique

Voie veineuse centrale

Dans la majorité des cas, les accès veineux périphériques au membre supérieur ou au membre inférieur seront suffisants pour administrer les médicaments et les fluides par voie intraveineuse, et pour obtenir du sang pour analyse. Dans certaines circonstances, il est nécessaire de placer des cathéters de plus grand diamètre dans les veines centrales, par exemple pour l'administration de médicaments qui ont tendance à provoquer des phlébites, ou bien pour la nutrition parentérale ou la dialyse.

La « ponction à l'aveugle » de la veine subclavière et de la veine jugulaire pour obtenir un accès veineux central est utilisée en pratique courante. Cependant, la ponction de la veine subclavière n'est pas exempte de complications. Comme la veine subclavière passe en dessous et en arrière de la clavicule, elle passe au-dessus de l'apex du poumon. Tout défaut de

la possibilité pour une infection de s'étendre dans un compartiment ou dans un espace entre les différentes couches du fascia. Par exemple, si l'infection survient dans l'espace prétrachéal, elle peut s'étendre vers le bas jusqu'au médiastin supérieur et en avant vers le péricarde.

positionnement d'une aiguille dans ou à travers cette structure peut traverser la plèvre apicale, et produire un pneumothorax. Une ponction artérielle par inadvertance ou une plaie veineuse peuvent également produire un hémopneumothorax.

La ponction de la veine jugulaire interne (figure 8.155) comporte des risques moins élevés, mais l'hématome local et les lésions de l'artère carotide constituent d'importantes complications.

En pratique courante, il est possible d'identifier les gros vaisseaux par l'utilisation de l'échographie, pour obtenir un accès veineux central sous contrôle direct en évitant les complications.

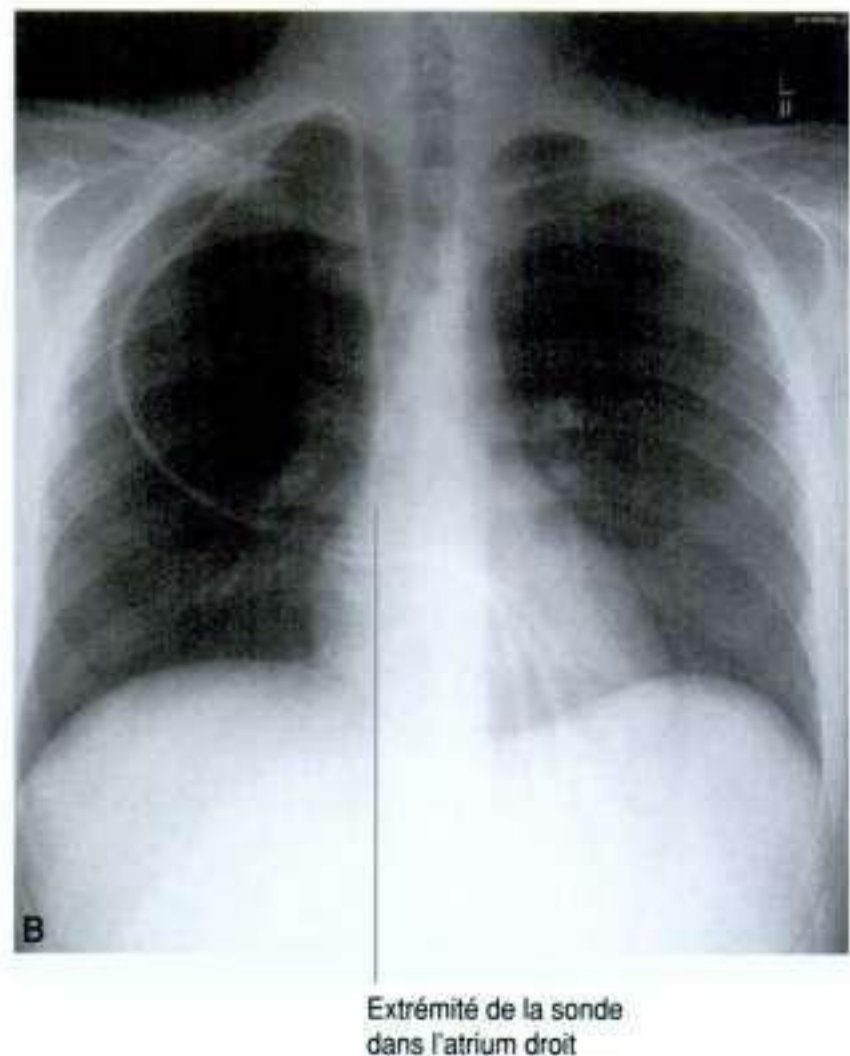
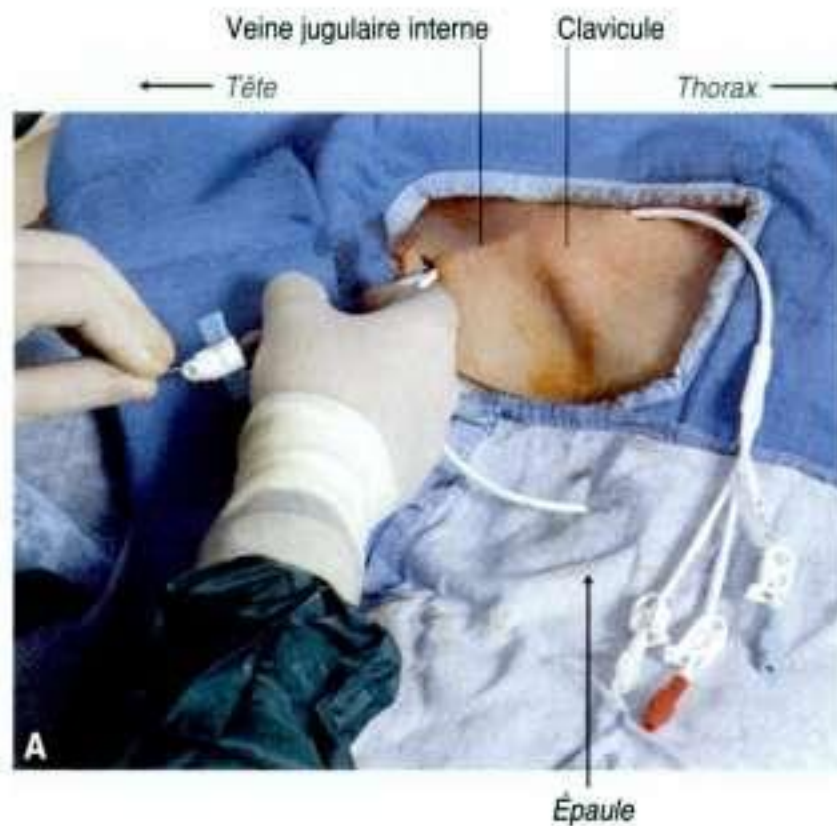


Figure 8.155. Cathétérisme veineux central au cou. **A.** Repères cliniques et techniques. **B.** Radiographie pulmonaire de contrôle montrant que l'extrémité du cathéter est dans l'origine de l'atrium droit.

Triangle antérieur du cou

Le triangle antérieur du cou est limité par le bord antérieur du muscle sternocléidomastoïdien latéralement, le bord inférieur de la mandibule en haut, et la ligne médiane du cou en dedans (figure 8.156). Il est subdivisé en plusieurs triangles ainsi répartis :

- le **triangle submandibulaire** est limité par le bord inférieur de la mandibule en haut et les ventres antérieur et postérieur du muscle digastrique en bas ;
- le **triangle submentonnier** est limité par l'os hyoïde en bas, le ventre antérieur du muscle digastrique en dehors, et la ligne médiane ;
- le **triangle musculaire** est limité par l'os hyoïde en haut, le ventre supérieur du muscle omohyoïdien et le bord antérieur du muscle sternocléidomastoïdien en dehors, et la ligne médiane ;
- le **triangle carotidien** est limité par le ventre supérieur du muscle omohyoïdien en avant et en bas, le muscle stylohyoïdien et le ventre postérieur du muscle digastrique en haut, et le bord antérieur du muscle sternocléidomastoïdien en arrière.

Chacun de ces triangles contient plusieurs structures qui peuvent être identifiées selon leur origine dans un triangle spécifique, leur direction depuis l'extérieur vers un triangle spécifique, selon qu'elles naissent dans un triangle et passant dans un autre triangle, ou selon qu'elles se dirigent à travers plusieurs triangles en traversant la région.

Une présentation du triangle antérieur du cou doit combiner une approche systémique, décrivant les muscles, les vaisseaux et les nerfs de chaque zone, avec une approche régionale, décrivant le contenu de chaque triangle.

Muscles

Les muscles du triangle antérieur du cou (tableau 8.12) peuvent être groupés selon leur position par rapport à l'os hyoïde :

- les muscles situés au-dessus de l'os hyoïde sont appelés **muscles suprahyoïdiens** et comprennent le stylohyoïdien, le digastrique, le mylohyoïdien et le géniohyoïdien ;

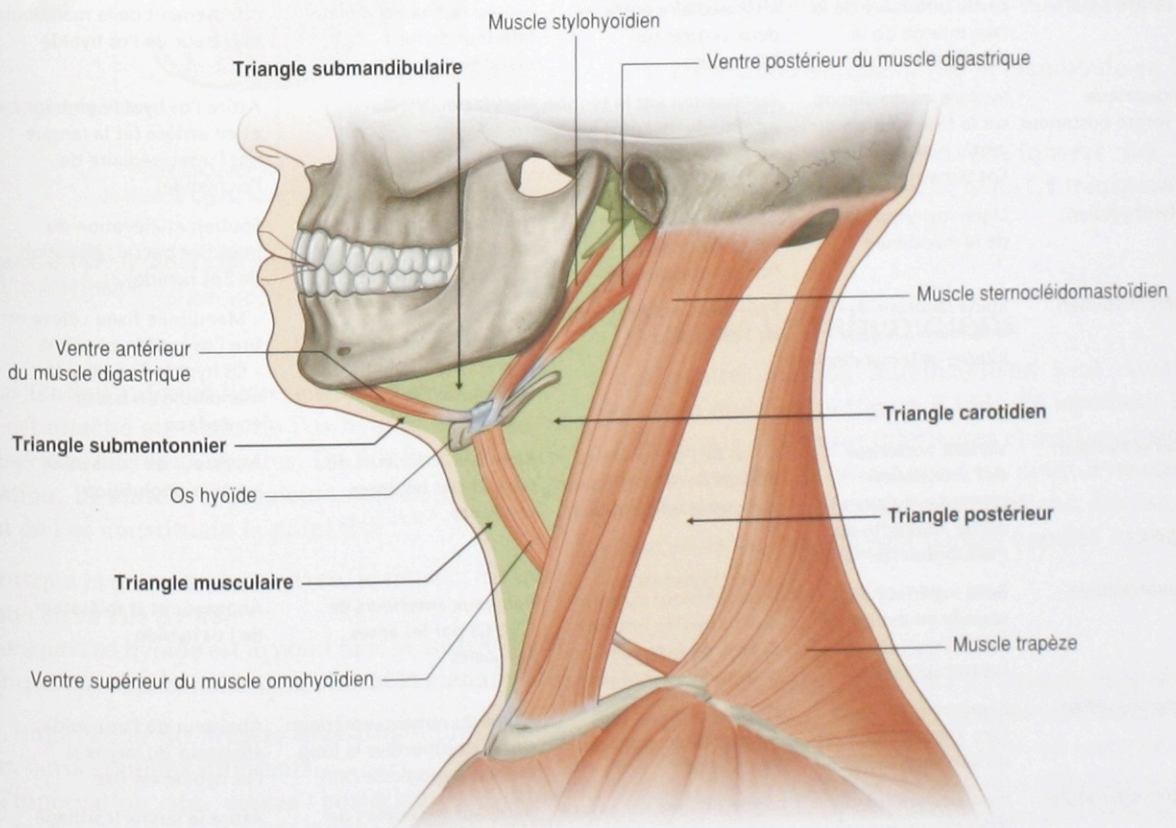


Figure 8.156. Limites et subdivisions du triangle antérieur du cou.

- les muscles situés sous l'os hyoïde sont les **muscles infrahyoïdiens** et comprennent l'omohyoïdien, le sternohyoïdien, le thyrohyoïdien et le sternothyroïdien.

Muscles suprahyoïdiens

Les quatre muscles suprahyoïdiens sont situés dans les triangles submentonnier et submandibulaire (figure 8.156). Ils se dirigent vers le haut depuis l'os hyoïde vers le crâne ou la mandibule, et sont élévateurs de l'os hyoïde au cours de la déglutition.

Muscle stylohyoïdien

Le muscle **stylohyoïdien** naît de la base du processus styloïde et se dirige en avant et en bas pour

s'insérer sur la face latérale du corps de l'os hyoïde (figure 8.157). Au cours de la déglutition, il tire l'os hyoïde en arrière et en haut, et il est innervé par le nerf facial (VII).

Muscle digastrique

Le muscle **digastrique** a deux ventres reliés par un tendon qui s'attache au corps de l'os hyoïde (figure 8.157) :

- le **ventre postérieur** provient de l'incisure mastoïdienne à la face médiale de la partie mastoïdienne de l'os temporal ;
- le **ventre antérieur** provient de la fosse digastrique située à la partie inférieure de la face interne de la mandibule.

Tableau 8.12 Muscles du triangle antérieur du cou.

Muscle	Origine	Terminaison	Innervation	Fonction
Stylohyoïdien	Base du processus styloïde	Face latérale du corps de l'os hyoïde	Nerf facial (VII)	Attire l'os hyoïde en direction postérieure et supérieure
Digastrique – ventre antérieur	Fosse digastrique à la partie inférieure de la face interne de la mandibule	Terminaison par le tendon intermédiaire entre les deux ventres sur l'os hyoïde	Nerf du mylohyoïdien, issu du rameau alvéolaire inférieur du nerf mandibulaire (V3)	Ouvre la bouche par abaissement de la mandibule ; élévateur de l'os hyoïde
Digastrique – ventre postérieur	Incisure mastoïdienne sur la face médiale de la partie mastoïdienne de l'os temporal	Terminaison par le tendon intermédiaire entre les deux ventres sur l'os hyoïde	Nerf facial (VII)	Attire l'os hyoïde en haut et en arrière (et la langue par l'intermédiaire de l'os hyoïde)
Mylohyoïdien	Ligne mylohyoïdienne de la mandibule	Corps de l'os hyoïde et fibres du muscle homologue opposé	Nerf du mylohyoïdien, issu du rameau inférieur du nerf mandibulaire (V3)	Soutien et élévation du plancher buccal ; élévation de l'os hyoïde
Géniohyoïdien	Épine mentonnière inférieure à la face interne de la mandibule	Face antérieure du corps de l'os hyoïde	Rameau de division du rameau antérieur de C1 (transporté par le nerf hypoglosse [XII])	– Mandibule fixée : élève et tire l'os hyoïde en avant – Os hyoïde fixé : tire la mandibule en bas et en dedans
Sternohyoïdien	Versant postérieur de l'articulation sternoclaviculaire et partie adjacente du manubrium sternal	Corps de l'os hyoïde en dedans de la terminaison du muscle omohyoïdien	Rameaux antérieurs de C1 à C3 par les anses cervicales	Abaisseur de l'os hyoïde après la déglutition
Omohyoïdien	Bord supérieur de la scapula en dedans de l'incisure suprascapulaire	Bord inférieur du corps de l'os hyoïde juste en dehors de la terminaison du muscle sternohyoïdien	Rameaux antérieurs de C1 à C3 par les anses cervicales	Abaisseur et stabilisateur de l'os hyoïde
Thyrohyoïdien	Ligne oblique sur la face antérosupérieure du cartilage thyroïde	Grande corne et face adjacente du corps de l'os hyoïde	Fibres du rameau antérieur de C1 transportées le long du nerf hypoglosse (XII)	Abaisseur de l'os hyoïde ; élévateur du larynx si l'os hyoïde est fixé
Sternothyroïdien	Face postérieure du manubrium sternal	Ligne oblique sur la face antérosupérieure du cartilage thyroïde	Rameaux antérieurs de C1 à C3 par les anses cervicales	Attire le larynx (cartilage thyroïde) en bas

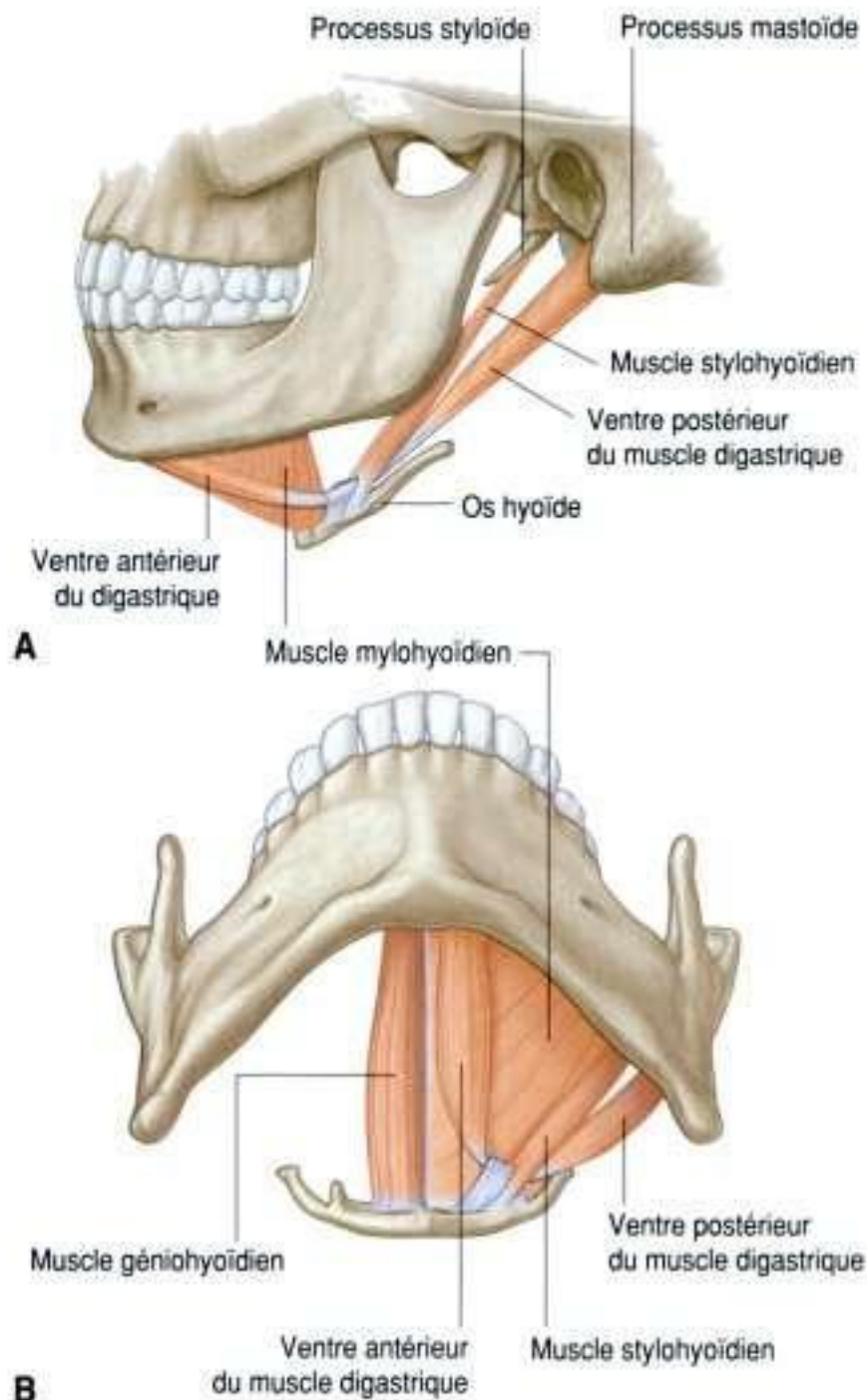


Figure 8.157. Muscles suprahyoïdiens. **A.** Vue latérale. **B.** Vue inférieure.

Le tendon intermédiaire entre les deux ventres, qui est attaché au corps de l'os hyoïde, est le point d'insertion des deux ventres. Du fait de cette configuration, le muscle a plusieurs actions qui dépendent de l'os constituant le point fixe :

- lorsque la mandibule est fixée, le muscle digastrique élève l'os hyoïde ;
- lorsque l'os hyoïde est le point fixe, le muscle digastrique ouvre la bouche en abaissant la mandibule.

L'innervation du muscle digastrique provient de deux nerfs crâniens différents.

L'innervation du ventre postérieur du muscle digastrique est assurée par le nerf facial (VII), alors que le ventre antérieur est innervé par le nerf trijumeau (V).

Muscle mylohyoïdien

Le muscle **mylohyoïdien** est situé au-dessus du ventre antérieur du digastrique, et forme le plancher buccal avec son homologue du côté opposé (figure 8.157). Il naît de la ligne mylohyoïdienne sur la mandibule et se termine sur l'os hyoïde en s'intriquant avec le muscle mylohyoïdien du côté opposé.

Ce muscle mylohyoïdien soutient et élève le plancher buccal. Il est innervé par le nerf trijumeau (V).

Muscle géniohyoïdien

Le muscle **géniohyoïdien** est le dernier muscle du groupe suprahyoïdien (figure 8.157). C'est un muscle étroit, situé au-dessus de la partie médiale de chaque muscle mylohyoïdien. Ces muscles pairs sont au contact l'un de l'autre sur la ligne médiane.

Le muscle géniohyoïdien naît de l'épine mentonnière inférieure de la mandibule, et se dirige en arrière et en bas pour se terminer sur le corps de l'os hyoïde.

Il a deux fonctions, selon l'os qui est fixé :

- si la mandibule est fixée : il tire l'os hyoïde en avant ;
- si l'os hyoïde est fixé, il tire la mandibule en bas et en dedans.

Le muscle géniohyoïdien est innervé par un rameau de la division antérieure de C1 transporté le long du nerf hypoglosse (XII).

Muscles infrahyoïdiens

Les quatre muscles infrahyoïdiens sont dans le triangle musculaire (figure 8.156). Ils attachent l'os hyoïde aux structures inférieures et sont abaisseurs de l'os hyoïde. Ils créent aussi un point d'insertion stable pour les muscles suprahyoïdiens. Du fait de leur aspect aplati, ils sont parfois appelés « **sangles musculaires** ».

Muscle sternohyoïdien

Le muscle sternohyoïdien est un muscle long et fin qui naît du versant postérieur de l'articulation sterno-claviculaire et de la partie adjacente du manubrium sternal (figure 8.158). Il monte pour s'insérer sur le corps de l'os hyoïde. Il est abaisseur de l'os hyoïde, et est innervé par les rameaux antérieurs de C1 à C3 par l'anse cervicale.

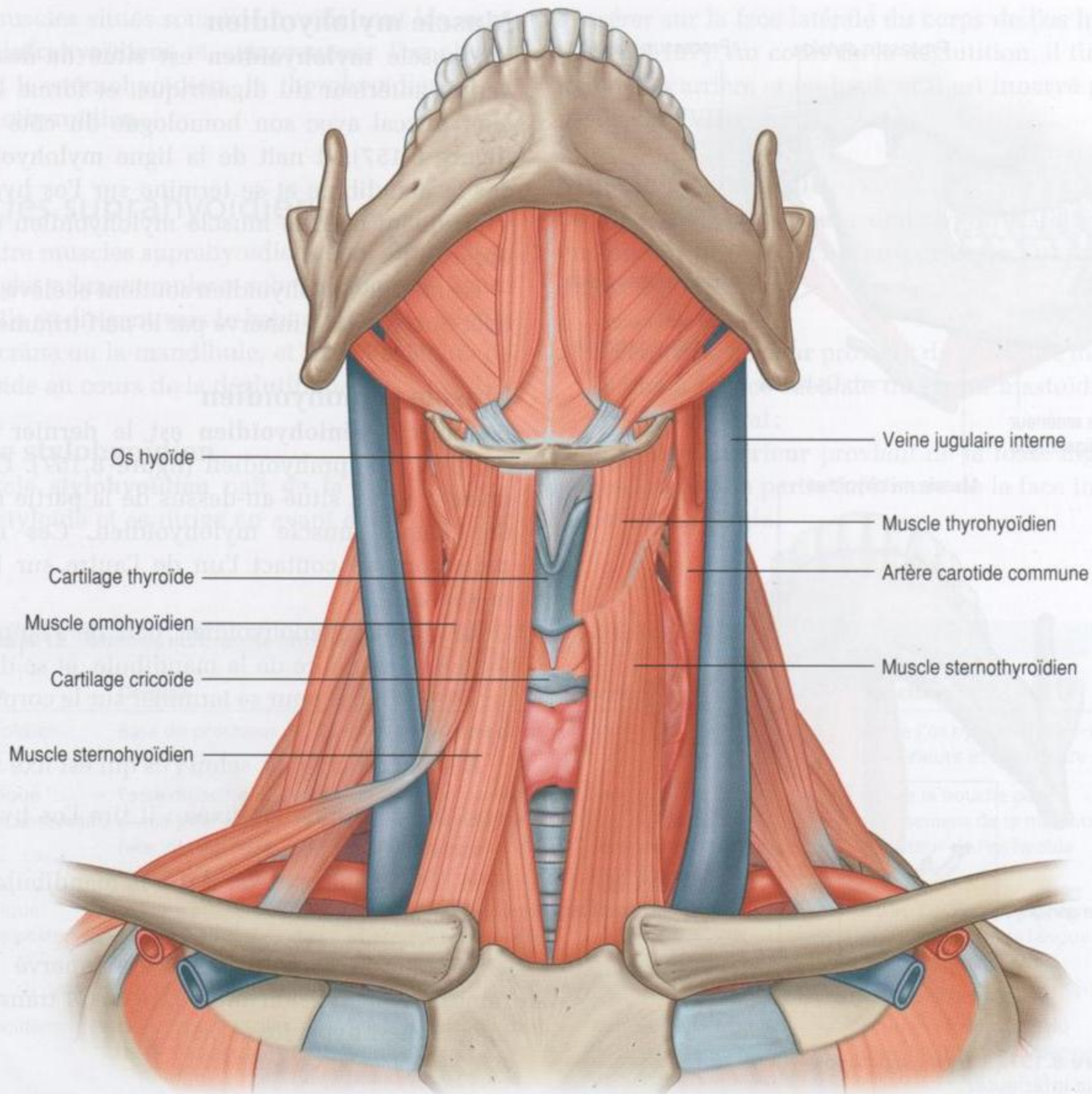


Figure 8.158. Muscles infrahyoïdiens.

Muscle omohyoïdien

Le muscle omohyoïdien est situé latéralement par rapport au muscle sternohyoïdien (figure 8.158). Ce muscle est constitué de deux ventres musculaires reliés par un tendon intermédiaire, qui le placent dans les deux triangles postérieur et antérieur du cou :

- le ventre inférieur s'insère sur le bord supérieur de la scapula, en dedans de l'incisure suprascapulaire, et passe en haut et en avant en croisant le triangle postérieur pour se terminer sur le tendon intermédiaire;

- le ventre supérieur s'insère sur le tendon intermédiaire et monte pour se terminer sur le corps de l'os hyoïde juste en dehors de la terminaison du muscle sternohyoïdien ;
- le tendon intermédiaire est attaché à la clavicule près de son extrémité médiale, par une bande de fascia.

Le muscle omohyoïdien abaisse et fixe l'os hyoïde. Il est innervé par les rameaux antérieurs de C1 à C3 par l'anse cervicale.

Muscle thyrohyoïdien

Le muscle thyrohyoïdien est situé en profondeur par rapport aux segments supérieurs des muscles omohyoïdien et sternohyoïdien (figure 8.158). Il naît de la ligne oblique sur la lame du cartilage thyroïde, se dirige en haut, et s'insère sur la grande corne et la partie adjacente du corps de l'os hyoïde.

Ce muscle thyrohyoïdien a des fonctions variables selon le point fixe osseux considéré. De manière globale, il est abaisseur de l'os hyoïde, mais lorsque l'os hyoïde est fixé, il est élévateur du larynx (par exemple lors du chant de notes aiguës). Il est innervé par des fibres du rameau antérieur de C1 qui cheminent avec le nerf hypoglosse (XII).

Muscle sternothyroïdien

S'étendant sous le sternothyroïdien, et en continuité avec le thyrohyoïdien, le sternothyroïdien est le dernier muscle du groupe des muscles infrahyoïdiens (figure 8.158). Il naît de la face postérieure du manubrium sternal et se dirige vers le haut pour s'insérer sur la ligne oblique sur la lame du cartilage thyroïde.

Le muscle sternothyroïdien attire le larynx en bas, et est innervé par les rameaux antérieurs de C1 à C3 par l'anse cervicale.

Vaisseaux

Les artères carotides communes et leurs branches, les artères carotides externes et internes, traversent

le triangle antérieur du cou. Ces vaisseaux vascularisent toutes les structures de la tête et du cou.

Les veines jugulaires internes et leurs afférences sont associées à ce système artériel. Ces veines drainent le sang de toutes les structures de la tête et du cou.

Système carotidien

Artères carotides communes

Les artères carotides communes constituent la portion initiale du système carotidien (figure 8.159) :

- l'artère carotide commune droite naît du tronc artériel brachiocéphalique immédiatement en arrière de l'articulation sternoclaviculaire droite, et son trajet est entièrement intracervical ;
- l'artère carotide commune gauche naît dans le thorax, directement de l'arc aortique, et se dirige en haut pour entrer dans le cou près de l'articulation sternoclaviculaire gauche.

Les deux artères carotides communes, droite et gauche, montent dans le cou, latéralement par rapport à la trachée et à l'œsophage, entourées par une enveloppe fasciale (la gaine carotidienne). Elles ne donnent pas de branches collatérales dans leur trajet intracervical.

Près du bord supérieur du cartilage thyroïde, chaque artère carotide commune se divise en deux

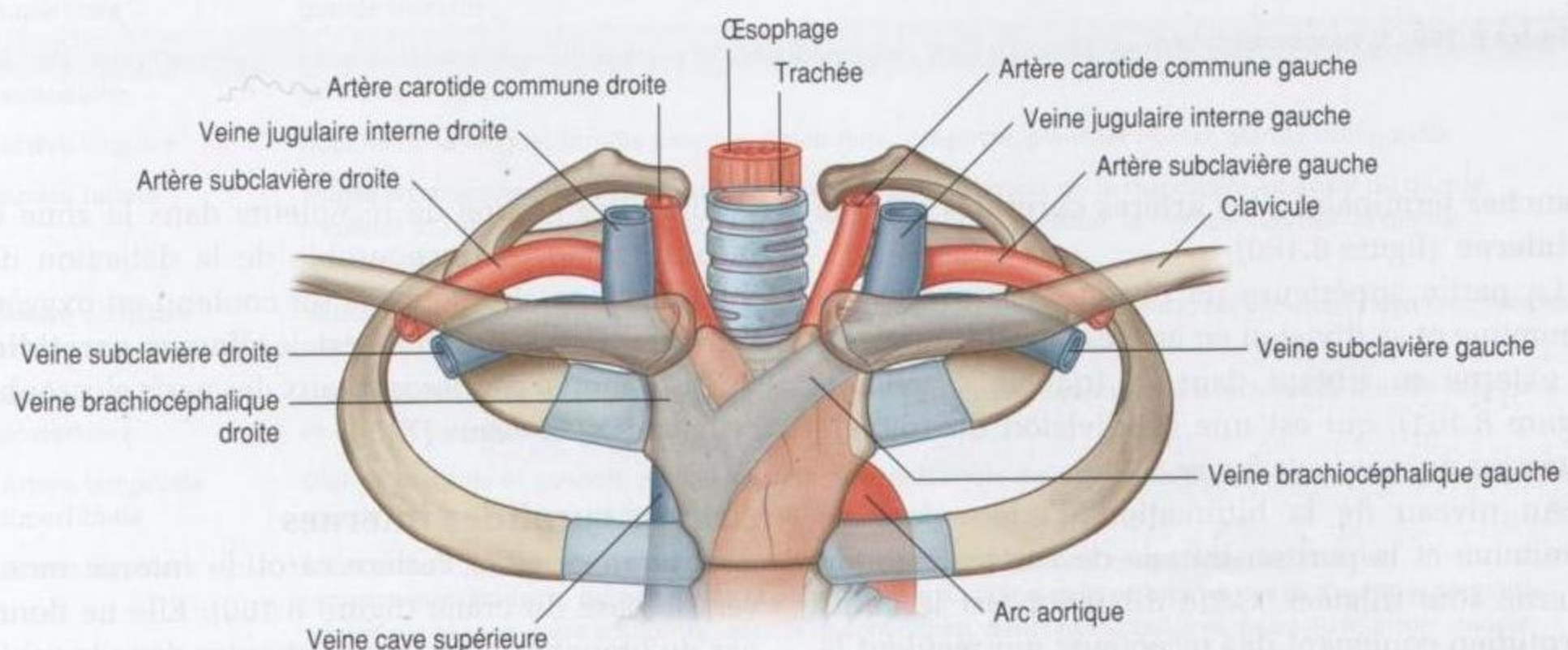


Figure 8.159. Origine des artères carotides communes.

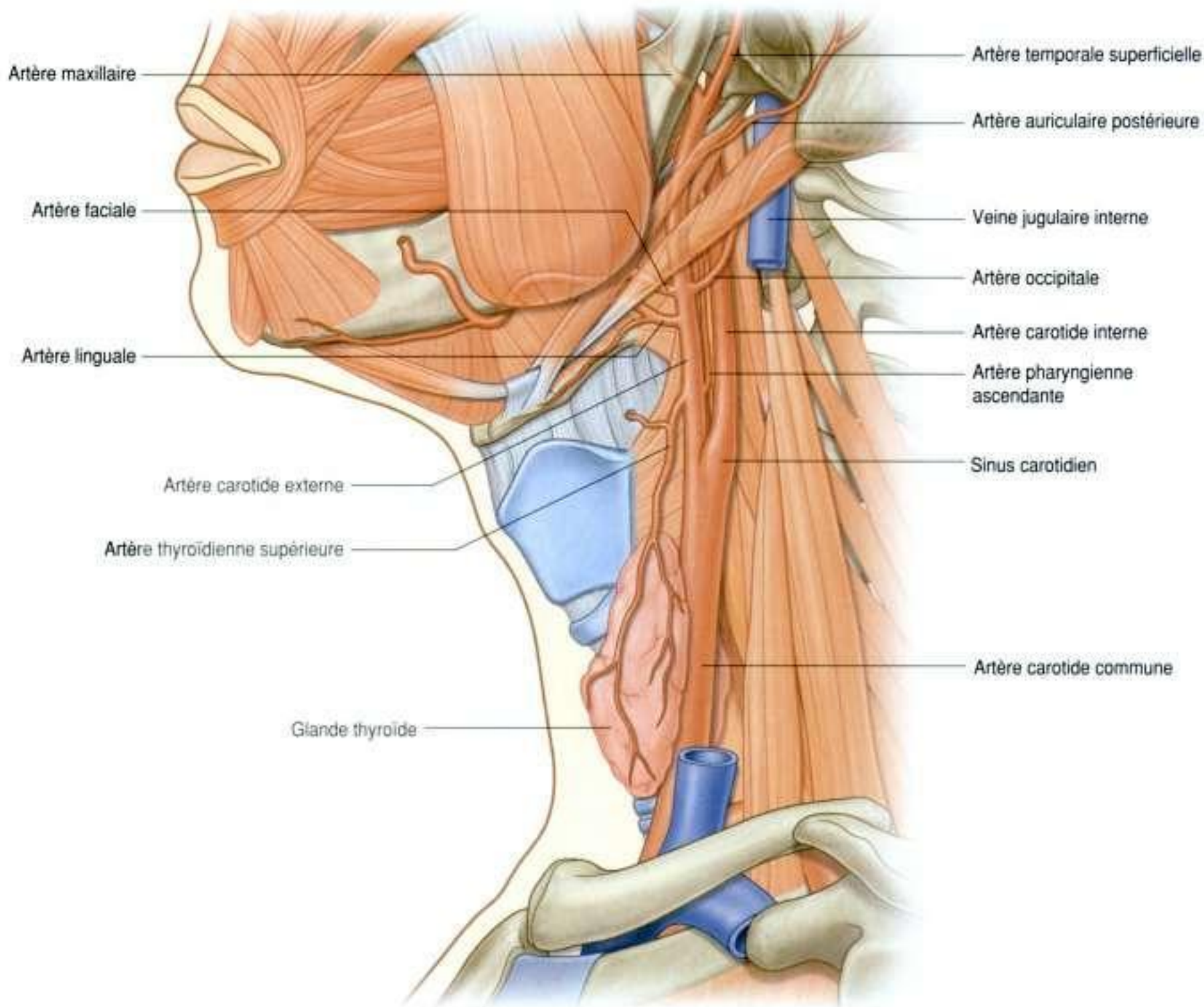


Figure 8.160. Système carotidien.

branches terminales : les **artères carotides externe et interne** (figure 8.160).

La partie supérieure de chaque artère carotide commune et sa division en artères carotides interne et externe se situent dans le triangle carotidien (figure 8.161), qui est une subdivision du triangle antérieur du cou (voir figure 8.156).

Au niveau de la bifurcation, l'artère carotide commune et la portion initiale de l'artère carotide interne sont dilatées. Cette dilatation est le **sinus carotidien** contenant des récepteurs qui régulent la pression artérielle et sont innervés par un rameau du nerf glossopharyngien (IX).

Un autre groupe de récepteurs dans la zone de la bifurcation est responsable de la détection des modifications chimiques et du contenu en oxygène du sang. Cette structure est le **glomus carotidien** qui est innervé par des rameaux des nerfs glossopharyngien (IX) et vague (X).

Artères carotides internes

Après son origine, l'artère carotide interne monte vers la base du crâne (figure 8.160). Elle ne donne pas de branches dans le cou et entre dans la cavité crânienne à travers le canal carotidien creusé dans la portion pétreuse de l'os temporal.

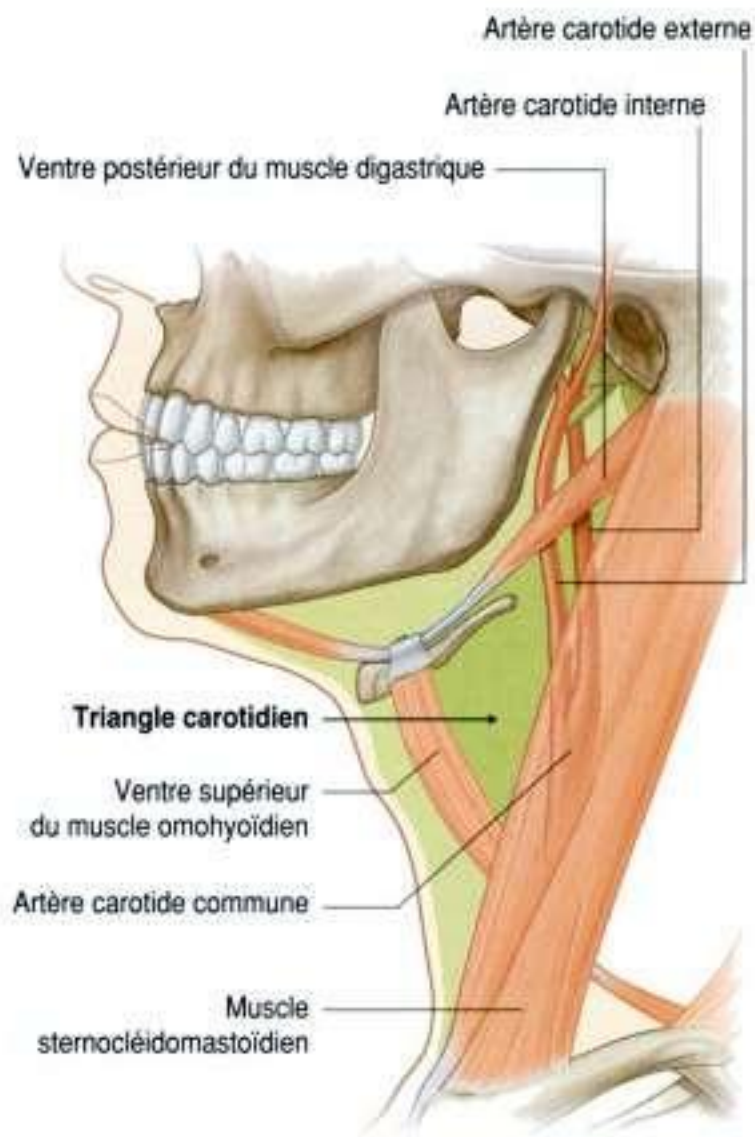


Figure 8.161. Triangle carotidien.

Les artères carotides internes vascularisent les hémisphères cérébraux, les yeux et le contenu des orbites, ainsi que le front.

Artères carotides externes

Les artères carotides externes débutent en donnant immédiatement des branches après la bifurcation des artères carotides (figure 8.160 et tableau 8.13) :

- l'**artère thyroïdienne supérieure** est la première branche, qui naît de la face antérieure au niveau ou près de la bifurcation, et se dirige en bas et en avant pour gagner le pôle supérieur de la glande thyroïde ;
- l'**artère pharyngienne ascendante** est la deuxième et la plus petite branche – elle naît du versant postérieur de l'artère carotide externe et monte entre l'artère carotide interne et le pharynx ;
- l'**artère linguale** naît de la face antérieure de l'artère carotide externe juste au-dessus de l'artère thyroïdienne supérieure, au niveau de l'os hyoïde, passe sous le nerf hypoglosse (XII), et chemine entre les muscles constricteur moyen et hyoglosse ;
- l'**artère faciale** est la troisième branche antérieure de l'artère carotide externe, naît juste au-dessus

Tableau 8.13 Branches de l'artère carotide externe.

Branches	Territoires de vascularisation
Artère thyroïdienne supérieure	Muscle thyroïdien, structures internes du larynx, muscles sternocléidomastoïdien et cricothyroïdien, glande thyroïde
Artère pharyngienne ascendante	Muscles constricteurs du pharynx et stylopharyngien, palais, tonsille, trompe auditive, méninges de la fosse postérieure du crâne
Artère linguale	Muscles de la langue, tonsille palatine, palais mou, épiglote, plancher buccal, glande sublinguale
Artère faciale	Toutes les structures de la face comprises entre le bord inférieur de la mandibule en avant du muscle masséter et l'angle médial de l'œil, le palais mou, la tonsille palatine, la trompe auditive, la glande submandibulaire
Artère occipitale	Muscle sternocléidomastoïdien, méninges de la fosse crânienne postérieure, cellules mastoïdiennes, muscles profonds du cou, muscles du dos, partie postérieure du scalp
Artère auriculaire postérieure	Glande parotide et muscles voisins, oreille externe et scalp rétroauriculaire, structures de l'oreille moyenne et de l'oreille interne
Artère temporale superficielle	Glande parotide et conduit, muscle masséter, partie latérale de la face, partie antérieure de l'oreille externe, muscle temporal, fosses pariétale et temporale
Artère maxillaire	Méat acoustique externe, faces médiale et latérale de la membrane tympanique, articulation temporomandibulaire, dure-mère de la paroi latérale du crâne et lame interne des os du crâne, ganglion trigéminal et dure-mère adjacente, muscle mylohyoïdien, dents mandibulaires, peau du menton, muscle temporal, lame externe des os du crâne dans la fosse temporale, structures de la fosse infratemporale, sinus maxillaire, dents supérieures et gencives, peau infraorbitaire, palais, toit du pharynx, cavité nasale

- de l'artère linguale, passe en profondeur sous le muscle stylohyoïdien et le ventre postérieur du muscle digastrique, continue entre la glande submandibulaire et la mandibule, et émerge en contournant le bord de la mandibule juste en avant du muscle masséter, pour entrer dans la face ;
- l'**artère occipitale** naît de la face postérieure de l'artère carotide externe, près de l'origine de l'artère faciale, se dirige en haut et en arrière en profondeur sous le ventre postérieur du muscle digastrique, et émerge à la partie postérieure du scalp ;
 - l'**artère auriculaire postérieure** est une petite branche qui provient de la face postérieure de la carotide externe, et se dirige en haut et en arrière ;
 - l'**artère temporale superficielle** est une des deux branches terminales et apparaît comme un prolongement supérieur de l'artère carotide externe – en débutant en arrière du col de la mandibule, elle passe en avant de l'auricule, croise le processus zygomatique de l'os temporal, et au-dessus de ce point se divise en branches antérieure et postérieure ;
 - l'**artère maxillaire** est la plus importante des deux branches terminales de l'artère carotide externe – naissant en arrière du col de la mandibule, elle chemine à travers la glande parotide, continue en dedans du col de la mandibule et dans la fosse infratemporelle, qu'elle traverse pour gagner la fosse ptérygopalatine.

Veines

La **veine jugulaire interne** est le prolongement dilaté du **sinus sigmoïde**, qui est un sinus veineux dure-mérien. Elle collecte le sang du crâne, du cerveau, de la superficie de la face et de certaines parties du cou. La partie initiale dilatée est appelée le bulbe supérieur et reçoit un autre sinus veineux (le **sinus pétreux inférieur**) peu après sa formation. Il sort du crâne par le foramen jugulaire avec les nerfs glossopharyngien (IX), vague (X) et accessoire (XI), et entre dans la gaine carotidienne.

La veine jugulaire interne traverse le cou dans la gaine carotidienne, initialement derrière l'artère carotide interne, puis progressivement en position plus latérale. Elle reste latérale par rapport à l'artère carotide commune dans le reste du cou, accompagnée par le nerf vague (X) placé en arrière entre les deux vaisseaux.

En clinique

Pouls veineux jugulaire

Le pouls veineux jugulaire est un signe clinique important qui permet au praticien d'évaluer la pression veineuse et l'onde de flux veineux, qui reflète le fonctionnement de la partie droite du cœur.

Les veines jugulaires rejoignent de chaque côté les veines subclavières en arrière de l'extrémité sternale de la clavicule pour former les **veines brachiocéphaliques** droite et gauche (figure 8.159).

Les afférences reçues par chaque veine jugulaire interne comprennent le sinus pétreux inférieur, et les veines **faciale, linguale, pharyngienne, occipitale, thyroïdienne supérieure** et **thyroïdienne moyenne**.

Nerfs

De nombreux nerfs crâniens et périphériques :

- passent dans le triangle antérieur du cou en poursuivant leur trajet jusqu'à leur destination finale ;
- donnent des rameaux pour les structures contenues dans, ou limitant le triangle antérieur du cou ;
- donnent des rameaux pour les structures voisines au cours de leur passage dans le triangle antérieur du cou.

Les nerfs crâniens dans ces catégories sont le nerf facial (VII), le nerf glossopharyngien (IX), le nerf vague (X), le nerf accessoire (XI) et le nerf hypoglosse (XII).

Les nerfs périphériques dans ces catégories sont le nerf cervical transverse, issu du plexus cervical, et les racines supérieures et inférieures de l'anse cervicale.

Nerf facial (VII)

Après son émergence du canal stylomastoïdien, le nerf facial (VII) donne des rameaux qui innervent deux muscles du triangle antérieur du cou :

- le ventre postérieur du muscle digastrique ;
- le muscle stylohyoïdien.

Nerf glossopharyngien (IX)

Le nerf glossopharyngien (IX) quitte la cavité crânienne par le foramen jugulaire. Il descend tout d'abord entre l'artère carotide interne et la veine jugulaire interne, en profondeur par rapport au

processus styloïde et aux muscles insérés sur le processus styloïde. En poursuivant son trajet, le nerf glossopharyngien (IX) passe en avant entre les artères carotides interne et externe, puis contourne le bord latéral du muscle stylopharyngien (figure 8.162). À ce niveau, il continue en direction antérieure, en profondeur sous le muscle hyoglosse, pour gagner la base de la langue et la zone de la tonsille palatine.

En traversant la zone du triangle antérieur du cou, le nerf glossopharyngien (IX) innerve le muscle stylopharyngien, envoie un rameau au sinus carotidien, et donne des rameaux sensitifs pour le pharynx.

Nerf vague (X)

Le nerf vague (X) sort de la cavité crânienne par le foramen jugulaire entre les nerfs glossopharyngien (IX) et accessoire (XI).

En dehors du crâne, le nerf vague (X) entre dans la gaine carotidienne et descend dans le cou en restant enveloppé dans cette structure en arrière de la veine jugulaire interne et des artères carotide interne et carotide commune (figure 8.163).

Les rameaux issus du nerf vague (X) au cours de son trajet dans le triangle antérieur du cou comprennent un rameau moteur pour le pharynx, un rameau pour le glomus carotidien, le nerf laryngé supérieur (qui se divise en rameaux externe et interne) et, parfois, un rameau cardiaque.

Nerf accessoire (XI)

Le nerf accessoire (XI) est le plus postérieur des trois nerfs crâniens sortant de la cavité crânienne par le foramen jugulaire. Il descend d'abord en dedans de la veine jugulaire interne, puis émerge entre la veine jugulaire interne et l'artère carotide interne pour croiser la face latérale de la veine jugulaire interne en se dirigeant en bas et en arrière, pour pénétrer dans le muscle sternocléidomastoïdien, dans le bord antérieur du muscle ou en arrière (figure 8.164).

Le nerf accessoire ne donne pas de rameaux au cours de son trajet dans le triangle antérieur du cou.

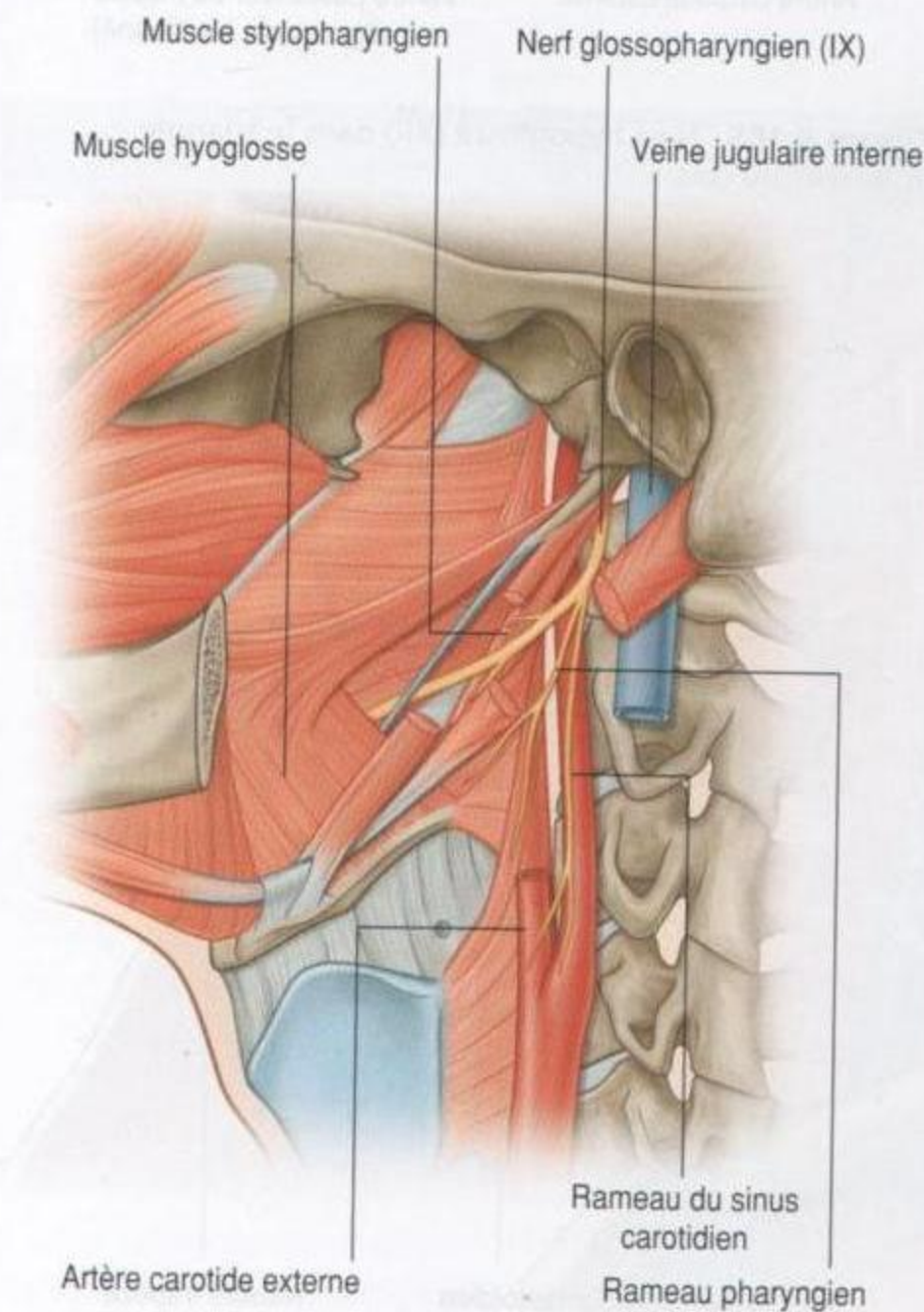


Figure 8.162. Nerf glossopharyngien (IX) dans le triangle antérieur du cou.

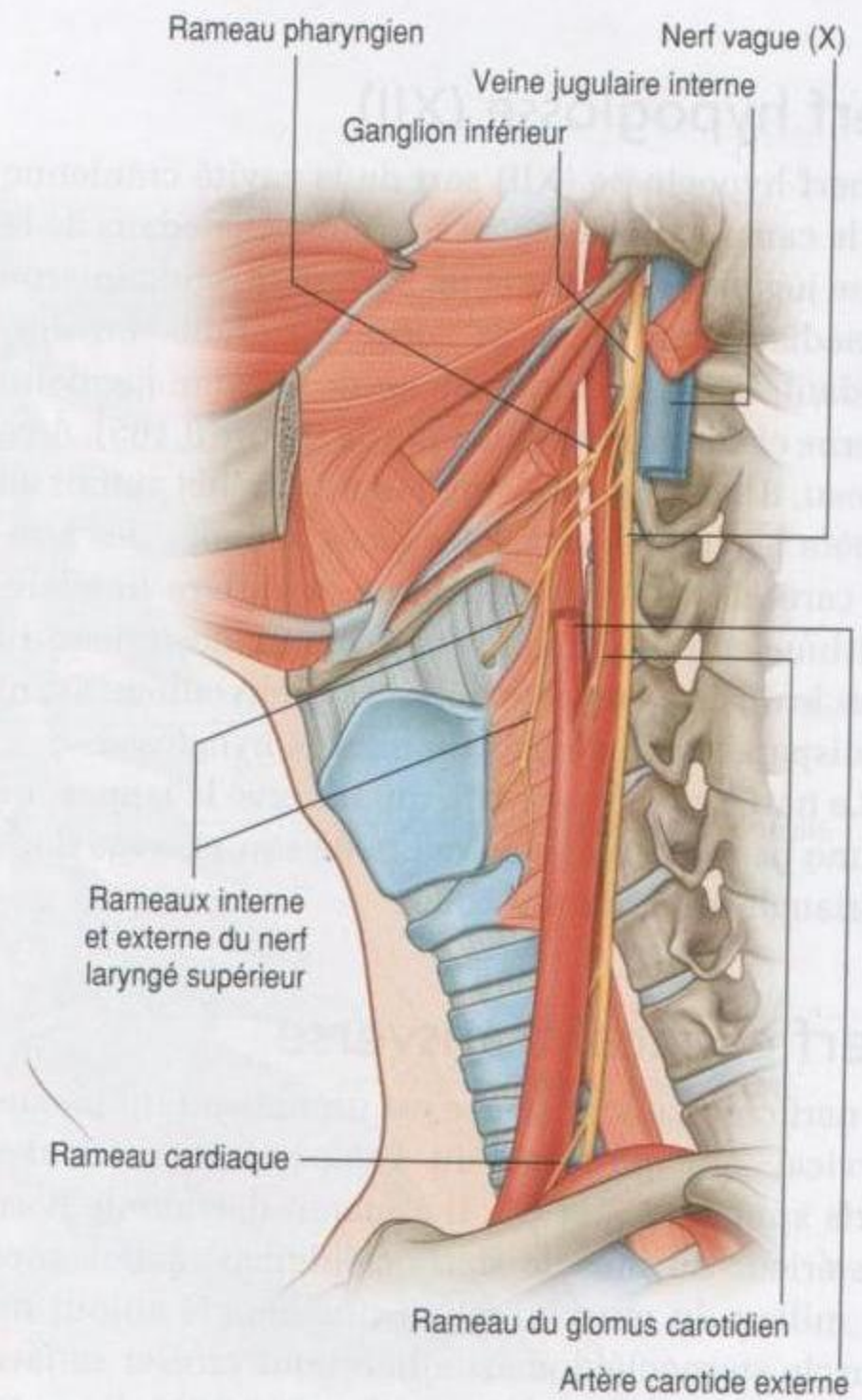


Figure 8.163. Nerf vague (X) dans le triangle antérieur du cou.

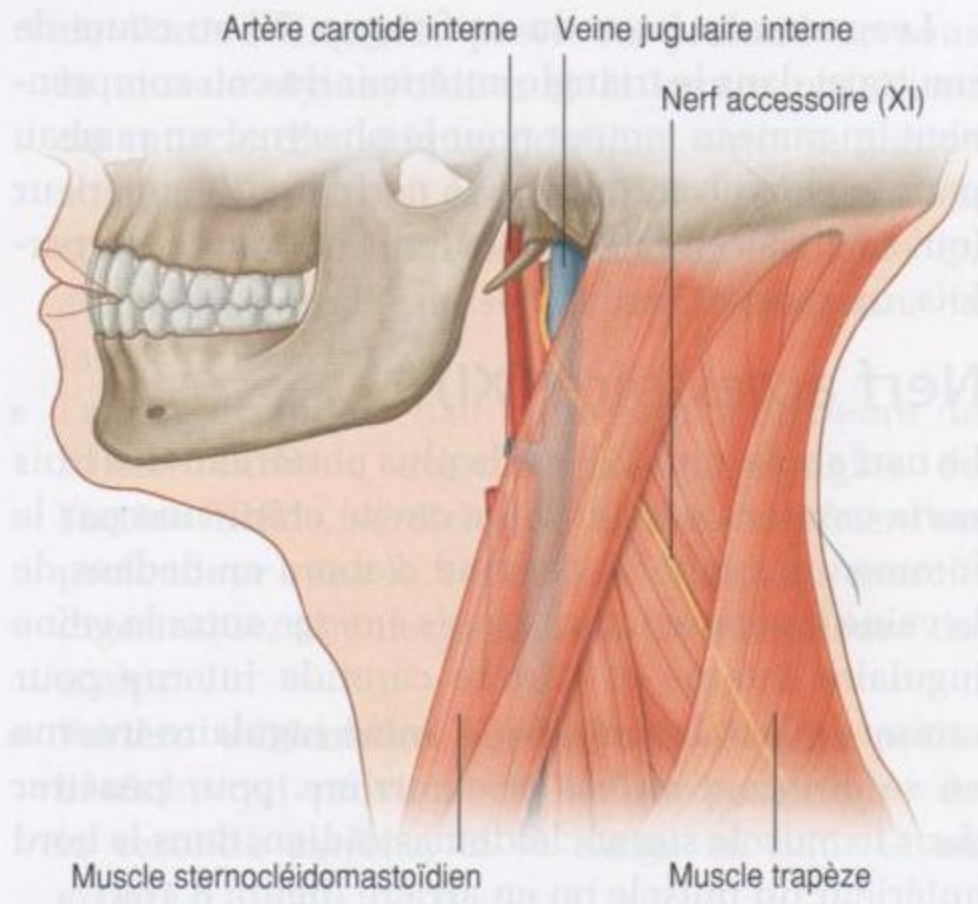


Figure 8.164. Nerf accessoire (XI) dans le triangle antérieur du cou.

Nerf hypoglosse (XII)

Le nerf hypoglosse (XII) sort de la cavité crânienne par le canal hypoglosse, et se trouve en dedans de la veine jugulaire interne et de l'artère carotide interne immédiatement après sa sortie du crâne. En descendant, il passe en dehors entre la veine jugulaire interne et l'artère carotide interne (figure 8.165). À ce niveau, il se dirige en avant, fait un crochet autour de l'artère occipitale, croise les faces latérales des artères carotides interne et externe et l'artère linguale, continue en profondeur vers le ventre postérieur du muscle digastrique et le muscle stylohyoïdien, avant de disparaître en dedans du muscle hyoglosse.

Le nerf hypoglosse (XII), qui innerve la langue, ne donne pas de rameau au cours de son passage dans le triangle antérieur du cou.

Nerf cervical transverse

Le nerf cervical transverse est un rameau du plexus cervical qui provient du rameau antérieur des nerfs spinaux C2 et C3. Il apparaît derrière le bord postérieur du muscle sternocléidomastoïdien, près du milieu du muscle, et fait une boucle autour du muscle sternocléidomastoïdien pour croiser sa face antérieure transversalement (figure 8.166). Il continue vers la partie antérieure du cou et assure l'innervation sensitive dans cette zone.

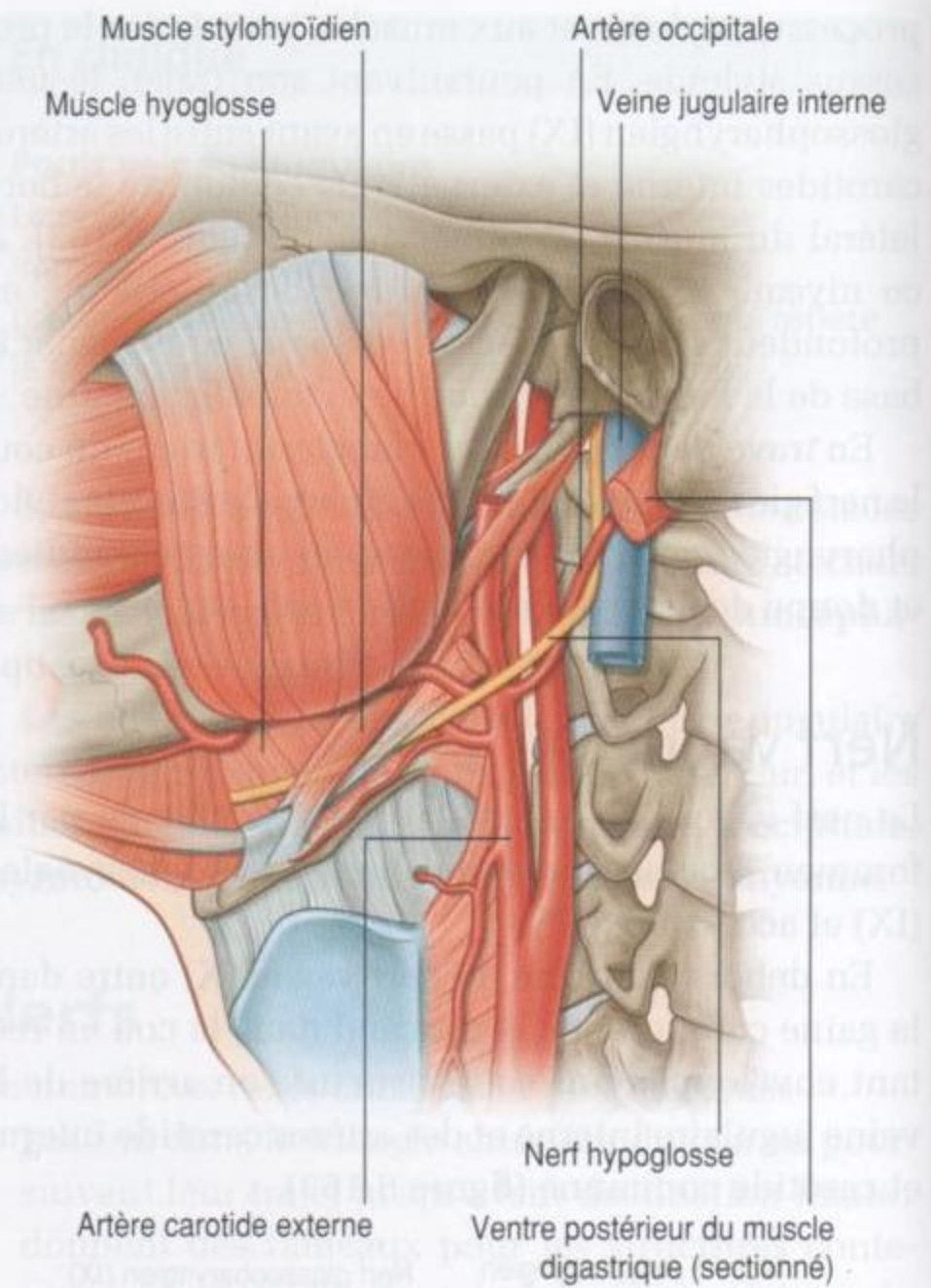


Figure 8.165. Nerf hypoglosse (XII) dans le triangle antérieur du cou.

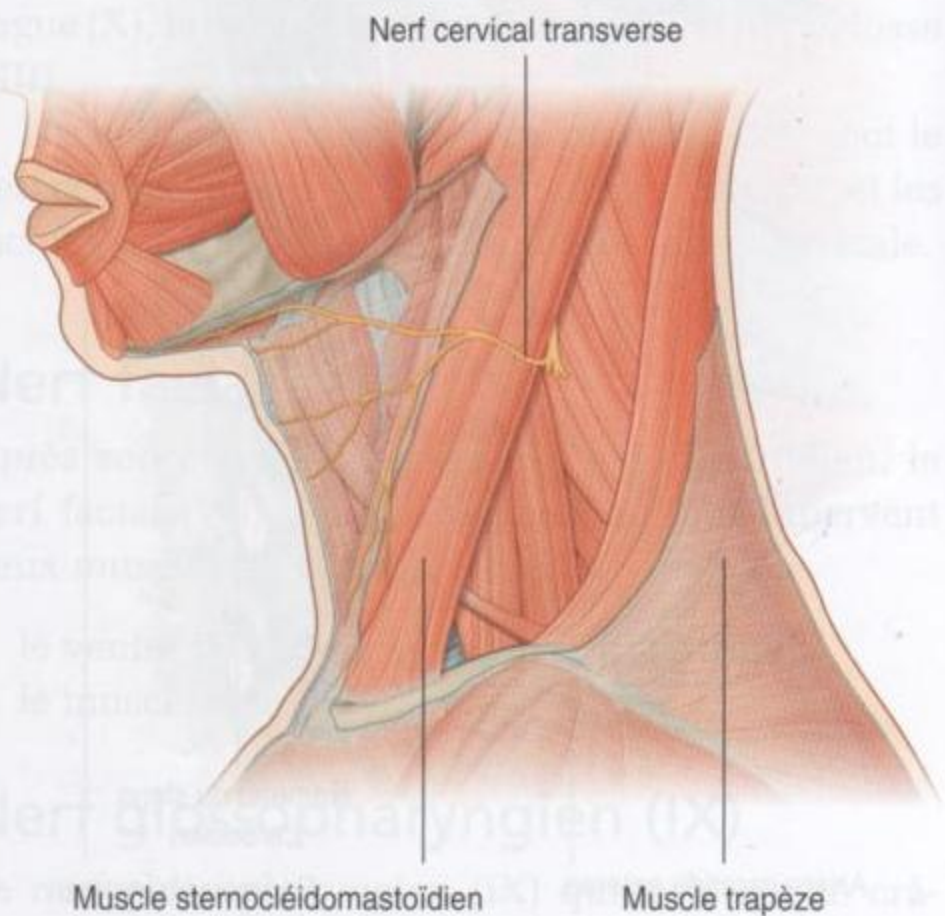


Figure 8.166. Nerf cervical transverse dans le triangle antérieur du cou.

Anse cervicale

L'anse cervicale est une boucle de fibres nerveuses issues des nerfs C1 à C3 qui innervent les muscles dans le triangle antérieur du cou (figure 8.167). Elle est formée par l'union des rameaux du nerf spinal C1 avec le nerf hypoglosse (XII), rapidement après sa sortie du crâne.

Au cours de son trajet descendant en croisant vers l'avant les artères carotides interne et externe, certaines des fibres du nerf hypoglosse (XII) le quittent et cheminent entre veine jugulaire interne et artères carotides interne puis commune. Ces fibres nerveuses constituent la **racine supérieure** de l'anse cervicale et innervent le ventre supérieur du muscle omohyoïdien ainsi que la partie supérieure des muscles sternohyoïdien et sternothyroïdien.

Un rameau direct issu du plexus cervical contenant les fibres nerveuses des deuxième et troisième nerfs spinaux C2 et C3 vient compléter cette boucle (figure 8.167). Il forme la **racine inférieure** de

l'anse cervicale. Il descend soit en dedans, soit en dehors de la veine jugulaire interne avant de se diriger en dedans pour s'unir à la racine supérieure. À ce niveau, l'anse cervicale donne des rameaux qui innervent le ventre inférieur du muscle omohyoïdien, et les portions inférieures des muscles sternohyoïdien et sternothyroïdien.

Glandes thyroïde et parathyroïdes

Les glandes thyroïde et parathyroïdes sont des glandes endocrines placées en position antérieure dans le cou.

Ces glandes sont formées à partir d'ébauches pharyngiennes qui vont migrer en direction caudale jusqu'à leur position finale où leur développement va se poursuivre.

La glande thyroïde est une grande glande impaire, alors que les glandes parathyroïdes, habituellement au nombre de quatre, sont petites et situées à la face postérieure de la glande thyroïde.

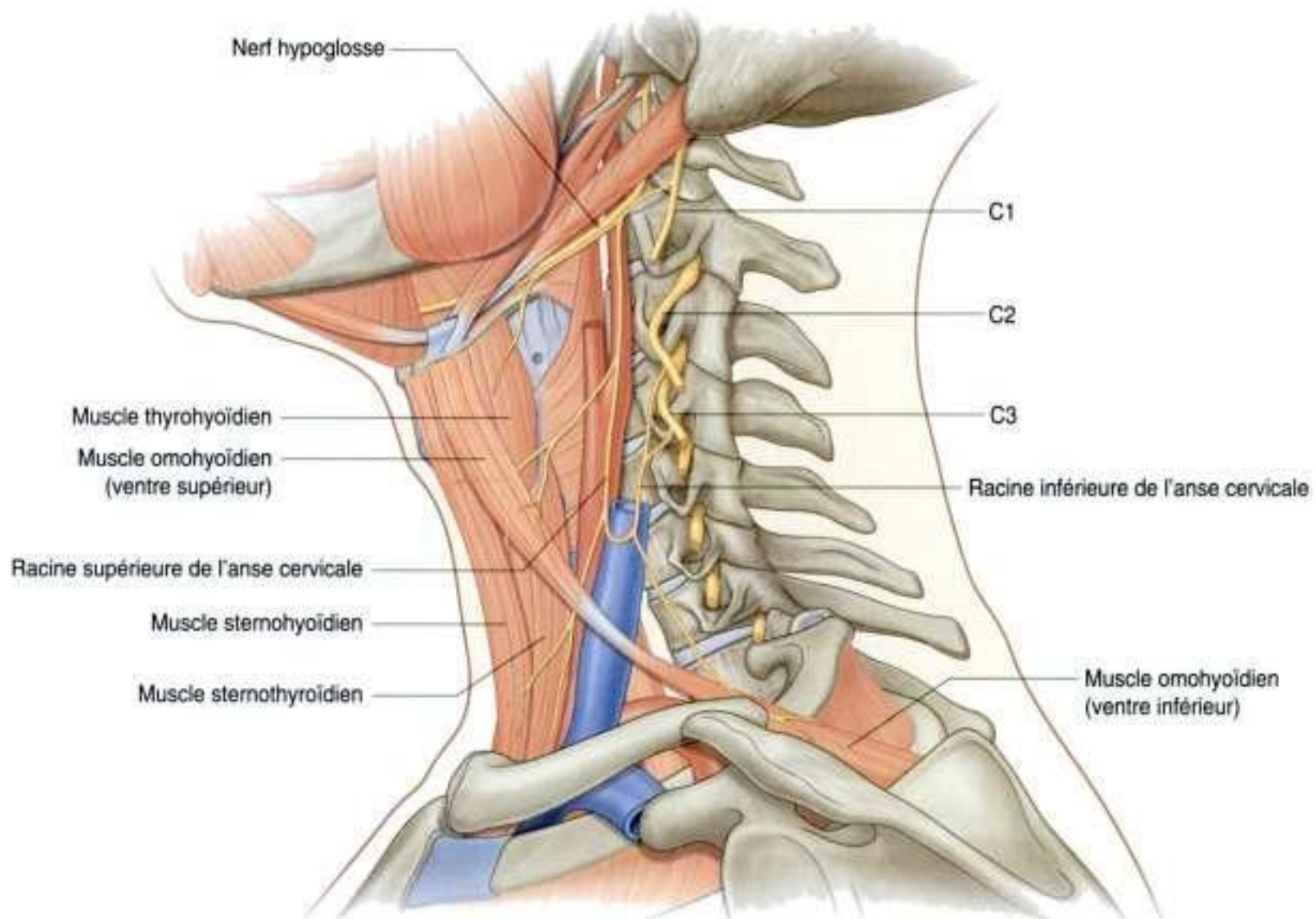


Figure 8.167. Anse cervicale.

Glande thyroïde

La glande thyroïde est dans la partie antérieure du cou en dessous et en dehors du cartilage thyroïde (figure 8.168). Elle est constituée de deux lobes latéraux (qui couvrent les faces antérolatérales de la trachée, le cartilage cricoïde et la partie inférieure du cartilage thyroïde) et d'un isthme qui réunit les

deux lobes et croise la face antérieure des deuxième et troisième anneaux cartilagineux de la trachée.

Placée en profondeur par rapport aux muscles sterno-hyoïdien, sterno-thyroïdien et omohyoïdien, la glande thyroïde appartient au compartiment viscéral du cou. Ce compartiment comprend aussi le pharynx, la trachée et l'œsophage, et est entouré par les lames prétrachéales du fascia.

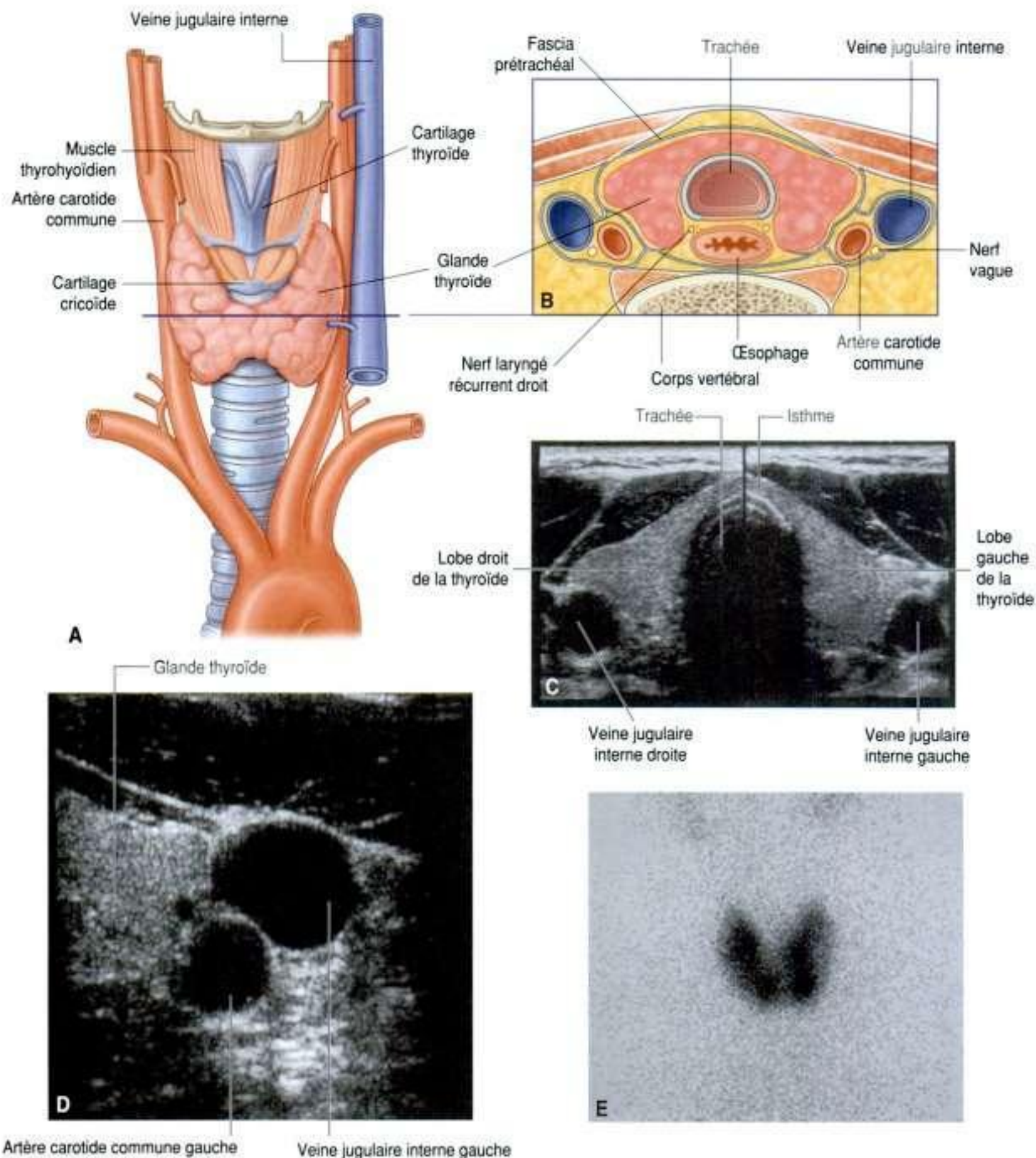


Figure 8.168. Glande thyroïde dans le triangle antérieur du cou. **A.** Vue antérieure. **B.** Vue transversale. **C.** Coupe échographique – vue composée axiale du cou. **D.** Coupe échographique – vue axiale du cou. **E.** Scintigraphie isotopique – fixation du technétium dans le cou par la thyroïde normale.

En clinique

Glande thyroïde

La glande thyroïde se développe à partir d'une petite région de tissu située près de la base de la langue. Ce tissu descend avec le développement du canal thyroïdienne, depuis le foramen cæcum dans la partie postérieure de la langue et jusqu'au versant antérieur du milieu de l'os hyoïde. Le tissu thyroïdien continue cette migration vers le bas, jusqu'à sa position définitive à la face antérieure de la trachée à la racine du cou.

En conséquence, la migration du tissu thyroïdien peut s'interrompre à n'importe quel niveau le long du trajet descendant embryologique de la glande. Du tissu thyroïdien ectopique est relativement rare. Plus fréquemment, des modifications kystiques peuvent survenir à partir du canal thyroïdienne. Des kystes du canal thyroïdienne se présentent typiquement sous la forme d'une masse en position médiane. L'ultrasonographie montre facilement leur nature et leur position, et le traitement est une excision chirurgicale. L'intégralité du conduit doit être excisée, de même qu'une petite partie de la portion antérieure de l'os hyoïde pour prévenir toute récurrence.

En clinique

Thyroïdectomie

Une thyroïdectomie est une technique chirurgicale relativement commune. Dans la majorité des cas, elle correspond à une excision totale ou partielle de la glande thyroïde, qui peut donc laisser une partie de la glande. Cette technique chirurgicale est habituellement pratiquée pour des pathologies bénignes comme le goitre multinodulaire. Cependant, un carcinome thyroïdien, bien que rare, constitue aussi une indication de thyroïdectomie.

Du fait de la position de la glande thyroïde, il existe des risques de lésion des autres structures au cours d'une thyroïdectomie. Cela peut concerner les glandes parathyroïdes (susceptibles d'être excisées en masse avec la glande thyroïde), le nerf laryngé récurrent, le tronc sympathique et, rarement, les nerfs de la gaine carotidienne.

En clinique

Pathologie de la glande thyroïde

La pathologie de la glande thyroïde est extrêmement complexe. Cette pathologie thyroïdienne doit être évaluée selon deux objectifs. Premièrement, la glande thyroïde peut être globalement ou de manière localisée augmentée de volume, ce qui peut relever de causes multiples. Deuxièmement, la glande thyroïde peut hypo- ou hypersécréter l'hormone thyroxine.

L'une des pathologies les plus fréquentes de la glande thyroïde est le **goitre multinodulaire**, qui est une augmentation de volume diffuse irrégulière de la glande thyroïde avec des zones d'hypertrophie thyroïdienne et la formation de kystes colloïdes. La plupart des patients sont euthyroïdiens (c'est-à-dire qu'ils ont des taux de thyroxine normaux). Le symptôme typique de présentation est la présence d'une masse diffuse du cou, qui peut être traitée médicalement ou qui peut nécessiter une excision chirurgicale si la masse est suffisamment grosse pour gêner la vie du patient ou provoquer des problèmes respiratoires.

Des nodules isolés de la glande thyroïde peuvent être soit un nodule dominant dans un goitre multinodulaire, soit une tumeur isolée de la glande thyroïde. Les tumeurs isolées peuvent ou non sécréter de la thyroxine; cela dépend de leur morphologie cellulaire. Le traitement est habituellement l'excision.

Des pathologies immunologiques peuvent affecter la glande thyroïde et peuvent stimuler de manière excessive la production de thyroxine. Ces pathologies peuvent être associées à d'autres manifestations extrathyroïdiennes, qui incluent l'exophtalmie, le myxœdème pré tibial et des modifications des ongles. Parmi les autres causes de stimulation thyroïdienne diffuse, figure la thyroïdite. Certaines maladies peuvent causer une atrophie de la glande thyroïde, conduisant à une hyposécrétion de thyroxine (**myxœdème**).

La glande thyroïde provient d'une ébauche embryonnaire médiane située dans le plancher du pharynx au contact de la base de la langue. Le foramen cæcum de la langue indique le site d'origine, et le canal thyroïdienne marque la trace de la migration de la glande thyroïde jusqu'à sa localisation finale chez l'adulte. Le canal thyroïdienne disparaît habituellement tôt dans le développement, mais des vestiges peuvent persister sous la forme de kyste ou de connexion avec le foramen cæcum (fistule).

Ces reliquats embryonnaires de la glande thyroïde peuvent aussi persister :

- dans la langue (thyroïde linguale);
- le long du trajet de migration;
- ou à la partie supérieure de la glande le long du canal thyroïdienne (lobe pyramidal).

Vascularisation artérielle

Deux artères importantes vascularisent la glande thyroïde.

Artère thyroïdienne supérieure

L'artère thyroïdienne supérieure est la première branche de l'artère carotide externe (figure 8.169).

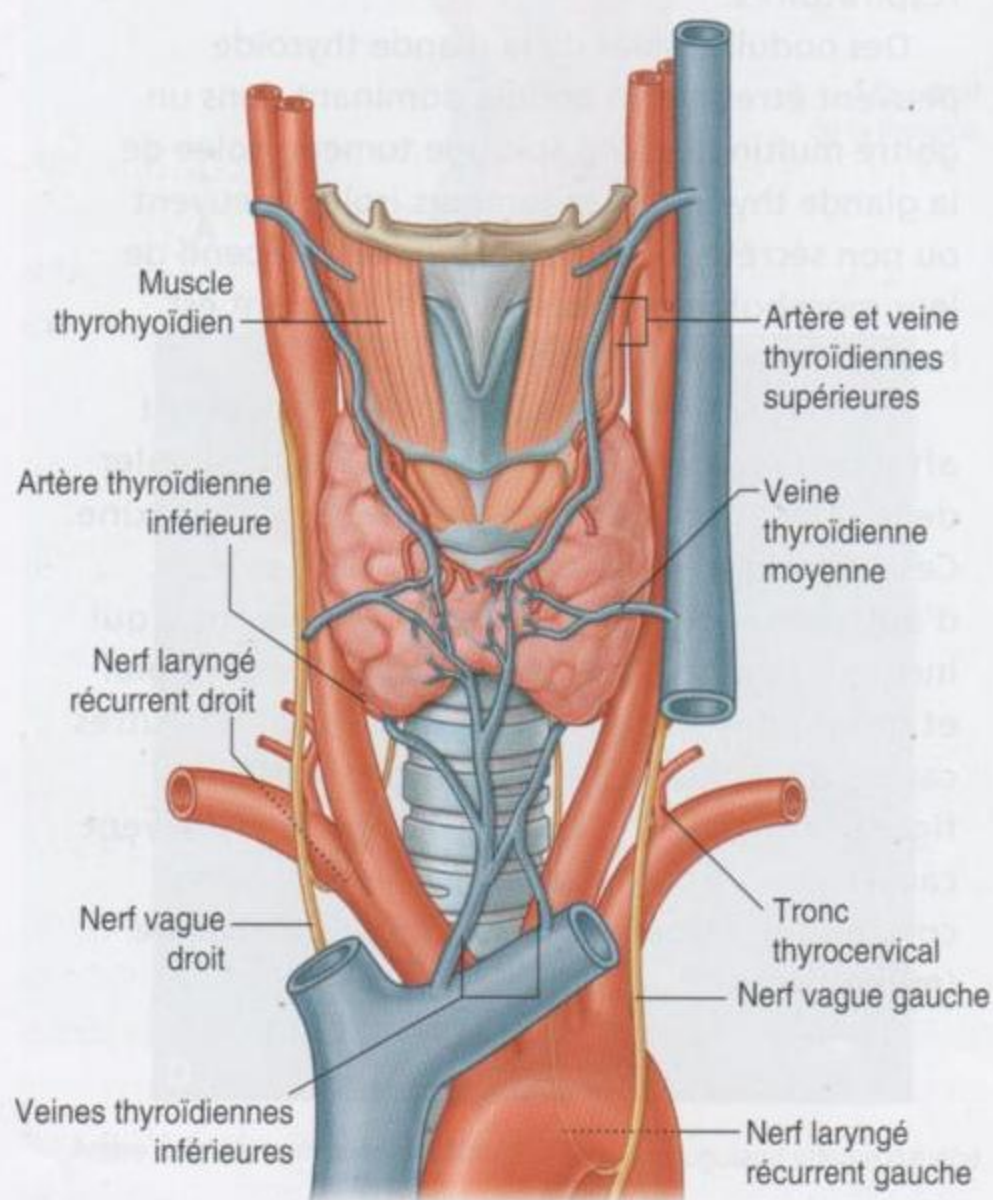


Figure 8.169. Vascularisation de la glande thyroïde (vue ventrale).

Elle descend, chemine le long du bord latéral du muscle thyroïdien, pour gagner le pôle supérieur du lobe latéral de la glande, où elle se divise en branches glandulaires antérieure et postérieure :

- la **branche glandulaire antérieure** irrigue le bord supérieur de la glande thyroïde et s'anastomose avec son homologue opposée au niveau de l'isthme;
- la **branche glandulaire postérieure** chemine à la face postérieure de la glande et peut s'anastomoser avec l'artère thyroïdienne inférieure (figure 8.170).

Artère thyroïdienne inférieure

L'artère thyroïdienne inférieure est une branche du **tronc thyrocervical**, qui provient de la première portion de l'artère subclavière (figures 8.169 et 8.170). Elle monte le long du bord interne du muscle scapulaire antérieur, passe en arrière de la gaine carotidienne, et gagne le pôle inférieur du lobe latéral de la glande thyroïde.

Au niveau de la glande thyroïde, l'artère thyroïde inférieure se divise en :

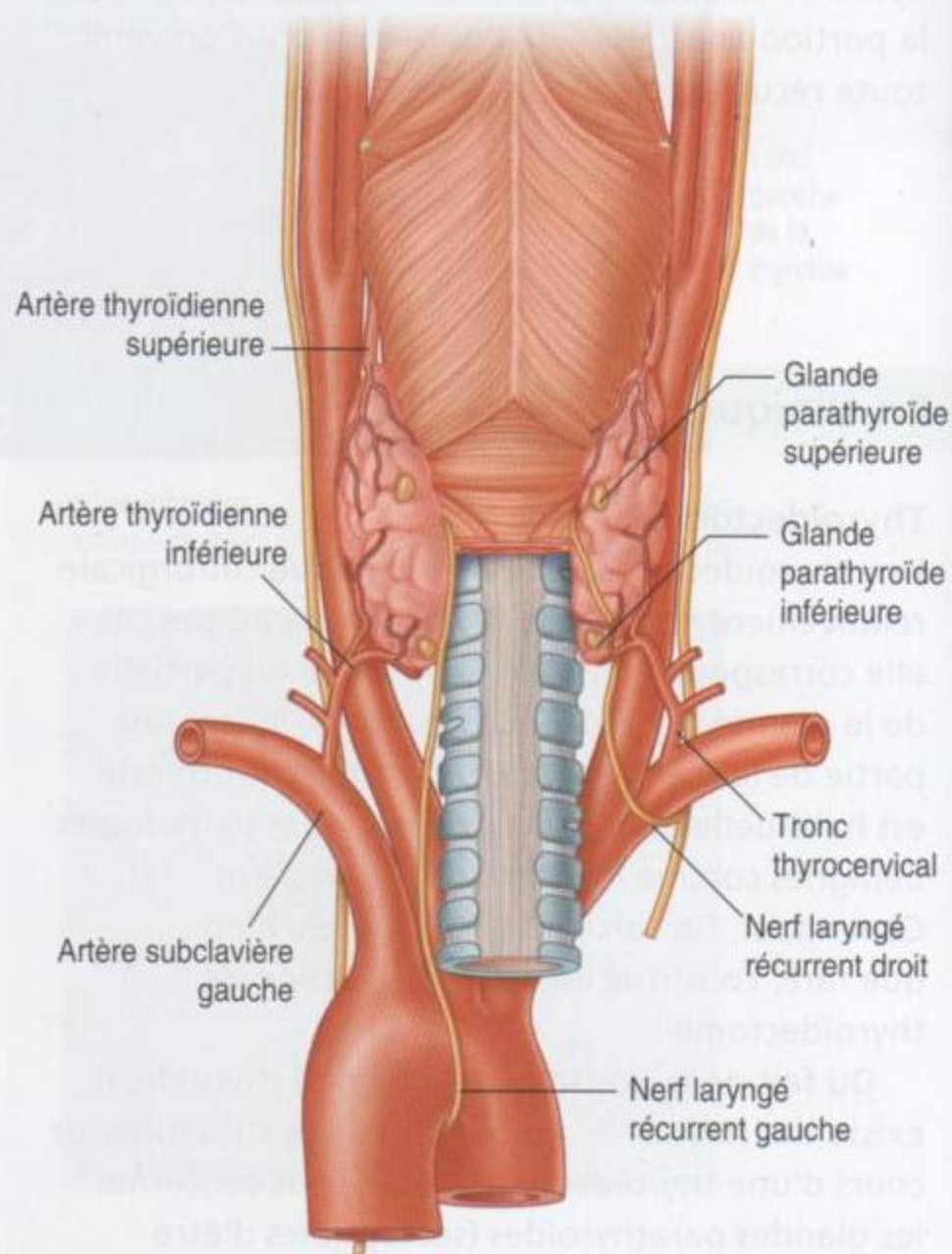


Figure 8.170. Artères thyroïdiennes supérieure et inférieure et nerfs laryngés récurrents gauche et droit (vue dorsale).

- une branche inférieure, qui vascularise la partie inférieure de la glande thyroïde et s'anastomose avec la branche postérieure de l'artère thyroïdienne supérieure ;
- une branche ascendante, qui vascularise les glandes parathyroïdes.

Artère thyroidea ima

Inconstamment, une petite **artère thyroidea ima** naît du tronc brachiocéphalique ou de l'arc aortique et monte à la face antérieure de la trachée pour vasculariser la glande thyroïde.

Drainage veineux et lymphatique

Trois veines drainent la glande thyroïde (figure 8.169) :

- la **veine thyroïdienne supérieure** draine principalement le territoire vascularisé par l'artère thyroïdienne supérieure ;
- les **veines thyroïdiennes moyenne et inférieure** drainent le reste de la glande thyroïde.

Les veines thyroïdiennes supérieure et moyenne s'abouchent dans la veine jugulaire interne, et les veines thyroïdiennes inférieures dans les veines brachiocéphaliques droite et gauche, respectivement.

Le drainage lymphatique de la glande thyroïde se fait dans les nœuds situés en regard des faces latérales de la trachée (nœuds paratrachéaux) et dans les nœuds cervicaux profonds sous le muscle omohyoïdien le long de la veine jugulaire interne.

Nerfs laryngés récurrents

La glande thyroïde est intimement au contact des nerfs laryngés récurrents. Après son origine du nerf vague (X) et après avoir fait une boucle autour de l'artère subclavière à droite et de l'arc aortique à gauche, les **nerfs laryngés récurrents** montent dans un sillon entre la trachée et l'œsophage (figure 8.170). Ils passent en profondeur en arrière de la face postéro-médiale des lobes latéraux de la glande thyroïde, et entrent dans le larynx en passant sous le bord inférieur du constricteur inférieur du pharynx.

Glandes parathyroïdes

Les glandes parathyroïdes sont deux paires de petites structures ovoïdes, jaunâtres, situées à la face profonde des lobes latéraux de la glande thyroïde. Elles sont appelées glandes parathyroïdes supérieures et inférieures (figure 8.170). Cependant, leur position est assez variable, et elles peuvent se situer

n'importe où entre la bifurcation carotidienne en haut et le médiastin en bas.

Dérivant des troisième (glandes parathyroïdes inférieures) et quatrième (glandes parathyroïdes supérieures) poches endobranchiales, ces structures paires migrent vers leur position finale adulte, et sont nommées en fonction de leur position.

Les artères qui vascularisent les glandes parathyroïdes sont les artères thyroïdiennes inférieures, et le drainage veineux et lymphatique suit celui qui a été décrit pour la glande thyroïde.

Localisation des structures dans les différentes régions du triangle antérieur du cou

La localisation régionale des principales structures dans le triangle antérieur du cou est résumée dans le tableau 8.14. Les structures peuvent être identifiées par leur position dans une subdivision spécifique, par leur trajet dans une subdivision spécifique à partir de l'extérieur de la zone, par leur origine dans une subdivision et leur trajet vers une autre subdivision, ou par leur trajet dans plusieurs subdivisions au cours de la traversée de la région.

Triangle postérieur du cou

Le triangle postérieur du cou est placé à la face latérale du cou en continuité directe avec le membre supérieur. Il est limité :

- en avant, par le bord postérieur du muscle sternocléidomastoïdien ;
- en arrière, par le bord antérieur du muscle trapèze ;
- à sa base, par le tiers moyen de la clavicule ;
- à son sommet, par l'os occipital juste en arrière du partie mastoïdienne où les insertions du trapèze et du sternocléidomastoïdien se réunissent (figure 8.171).

Le toit du triangle postérieur est formé par une lame périphérique du fascia cervical qui entoure le muscle sternocléidomastoïdien et le muscle trapèze en croisant cette région.

Le plancher musculaire du triangle postérieur est couvert par la lame prévertébrale du fascia cervical. Il est constitué de haut en bas par le splénius capitis (de la tête), l'élévateur de la scapula, et les muscles scalènes postérieur, moyen et antérieur.

Tableau 8.14 Subdivisions du triangle antérieur du cou – approche régionale.

Subdivision	Limites	Contenu
Triangle submentonnier (impair)	Symphyse mandibulaire; ventre antérieur du muscle digastrique; corps de l'os hyoïde	Nœuds lymphatiques submentaux; afférences formant la veine jugulaire antérieure
Triangle submandibulaire (pair)	Bord inférieur de la mandibule; ventre antérieur du muscle digastrique; ventre postérieur du muscle digastrique	Glande submandibulaire; nœuds lymphatiques submandibulaires; nerf hypoglosse (XII); nerf du mylohyoïdien; artère et veine faciales
Triangle carotidien (pair)	Ventre postérieur du muscle digastrique; ventre supérieur du muscle omohyoïdien; bord antérieur du muscle sternocléido-toïdien	Afférences de la veine faciale commune; rameau cervical du nerf facial (VII); artère carotide commune; artères carotides externe et interne; artères thyroïdienne supérieure, pharyngienne ascendante, linguale, faciale et occipitale; veine jugulaire interne; nerfs vague (X), accessoire (XI) et hypoglosse (XII); racines supérieure et inférieure de l'anse cervicale; nerf cervical transverse
Triangle musculaire (pair)	Ligne médiane du cou; ventre supérieur du muscle omohyoïdien; bord antérieur du muscle sternocléidomastoïdien	Muscles sternohyoïdien, omohyoïdien, sternothyroïdien et thyrohyoïdien; glandes thyroïde et parathyroïdes; pharynx

Muscles

De nombreux muscles, déjà décrits (voir p. 899), participent à la formation des limites et du plancher du triangle postérieur du cou (tableau 8.15).

De plus, le muscle **omohyoïdien** croise la partie inférieure du triangle postérieur avant de disparaître sous le muscle sternocléidomastoïdien, et d'émerger dans le triangle antérieur (figure 8.172). Il est

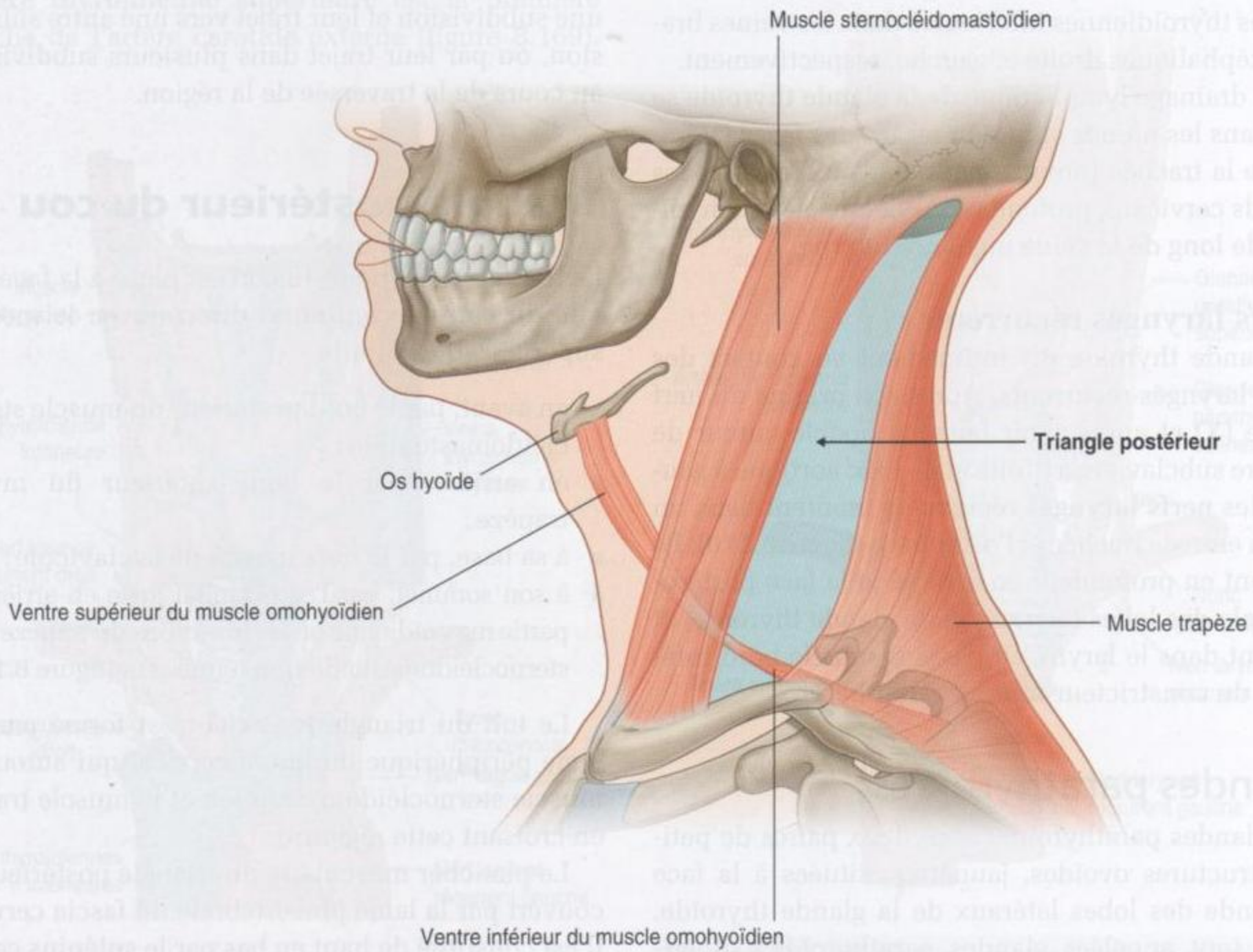


Figure 8.171. Limites du triangle postérieur du cou.

Tableau 8.15 Muscles associés au triangle postérieur du cou*.

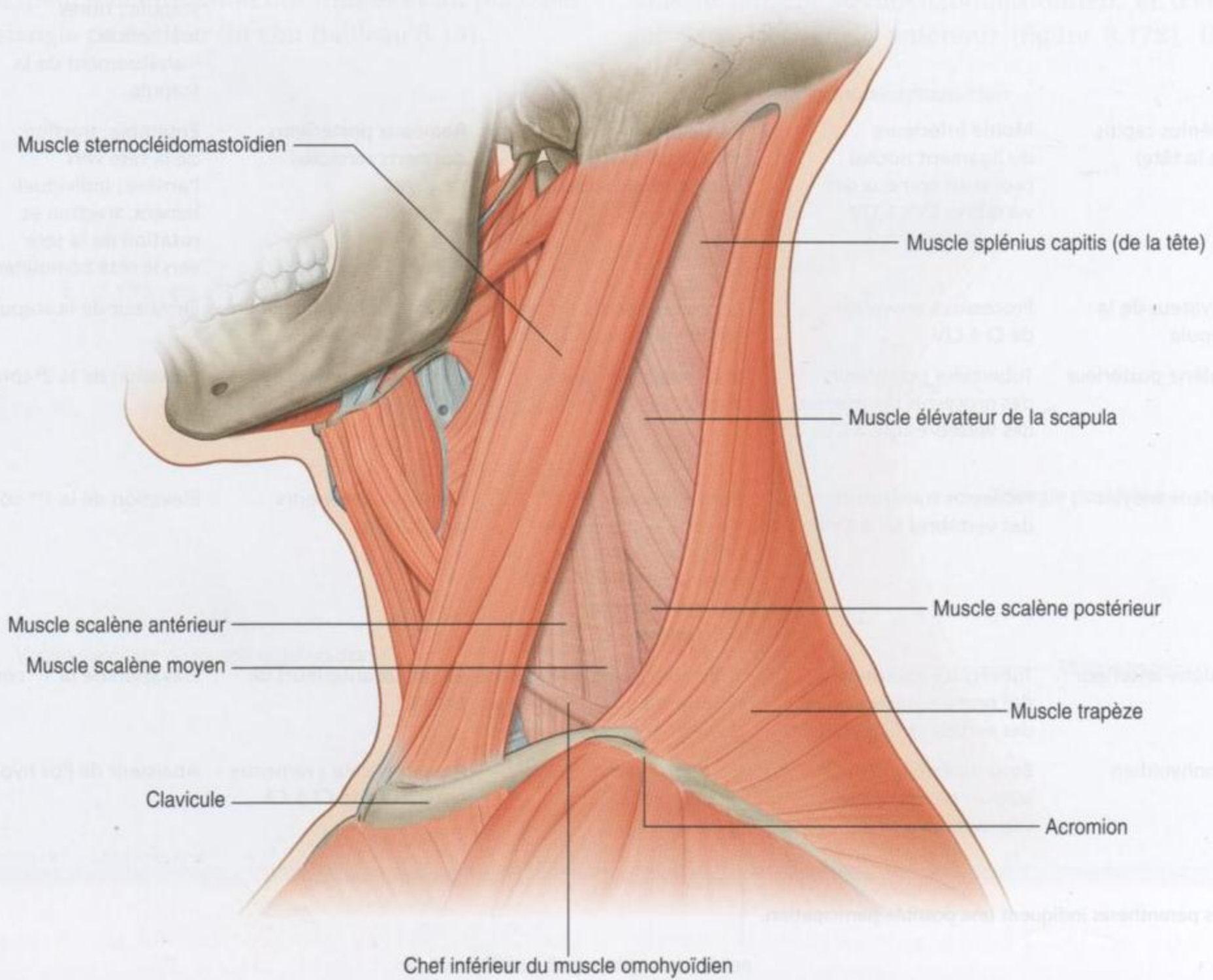
Muscle	Origine	Terminaison	Innervation	Fonction
Sternocléido-mastoïdien – chef sternal	Partie supérieure de la face antérieure du manubrium sternal	Moitié latérale de la ligne nuchale supérieure	Nerf accessoire (XI) et rameaux des branches antérieures de C2 et C3	Individuellement – inclinaison de la tête vers l'épaule homolatérale et rotation de la tête contralatérale ; action conjuguée bilatérale – inclinaison antérieure de la tête
Sternocléido-mastoïdien – chef claviculaire	Face supérieure du tiers médial de la clavicule	Face latérale du processus mastoïde	Idem	Idem
Trapèze	Ligne nuchale supérieure ; protubérance occipitale externe ; processus épineux des vertèbres CVII à TXII	Tiers latéral de la clavicule ; acromion ; épine de la scapula	Motrice – nerf accessoire (XI) ; proprioceptive – C3 et C4	Participe à la rotation de la scapula au cours de l'abduction de l'humérus au-dessus de l'horizontale ; fibres supérieures – élévation de la scapula ; fibres moyennes – adduction de la scapula ; fibres inférieures – abaissement de la scapula
Splénius capitis (de la tête)	Moitié inférieure du ligament nuchal ; processus épineux des vertèbres CVII à TIV	Partie mastoïdienne, crâne sous le tiers latéral de la ligne nuchale supérieure	Rameaux postérieurs des nerfs cervicaux moyens	Ensemble, traction de la tête vers l'arrière ; individuellement, traction et rotation de la tête vers le côté homolatéral
Élévateur de la scapula	Processus transverses de C1 à CIV	Partie supérieure du bord médial de la scapula	C3, C4 ; et nerf scapulaire dorsal (C4, C5)	Élévateur de la scapula
Scalène postérieur	Tubercules postérieurs des processus transverses des vertèbres CIV à CVI	Bord supérieur de la 2 ^e côte	Rameaux antérieurs de C5 à C7	Élévation de la 2 ^e côte
Scalène moyen	Processus transverses des vertèbres CII à CVII	Bord supérieur de la 1 ^{re} côte, en arrière du tubercule du muscle scalène antérieur et du sillon de l'artère subclavière	Rameaux antérieurs de C3 à C7	Élévation de la 1 ^{re} côte
Scalène antérieur	Tubercules antérieurs des processus transverses des vertèbres CIII à CVI	Tubercule du muscle scalène antérieur et bord supérieur de la 1 ^{re} côte	Rameaux antérieurs de C4 à C7	Élévation de la 1 ^{re} côte
Omohyoïdien	Bord supérieur de la scapula en dedans de l'incisure scapulaire	Bord inférieur du corps de l'os hyoïde	Anse cervicale ; rameaux antérieurs de C1 à C3	Abaisseur de l'os hyoïde

*Les parenthèses indiquent une possible participation.

compris dans la lame périphérique du fascia cervical et croise le triangle postérieur de dehors en dedans en direction supérieure. Il naît du bord supérieur de la scapula, juste en dedans de l'incisure scapulaire et peut se terminer sur le bord inférieur du corps de l'os hyoïde. Il présente deux ventres reliés par un tendon intermédiaire, qui s'attache par une sangle fasciale à la clavicule :

- le ventre supérieur est dans le triangle antérieur ;
- le **ventre inférieur** croise le triangle postérieur, en le subdivisant en un petit triangle subclaviculaire en bas et un triangle occipital plus grand en haut.

Le **muscle omohyoïdien** est innervé par des rameaux de l'anse cervicale de C1 à C3, et est abaisseur de l'os hyoïde.



Vaisseaux

Veine jugulaire externe

L'une des structures les plus importantes qui passe dans le triangle postérieur du cou est la veine jugulaire externe (figure 8.173). Cette grosse veine se forme près de l'angle de la mandibule, à l'union des veines rétromandibulaire et auriculaire postérieure, et descend dans le cou dans le fascia superficiel.

Après avoir croisé le muscle sternocléidomastoïdien, la veine jugulaire externe entre dans le triangle postérieur et continue son trajet descendant vertical.

Dans la partie inférieure du triangle postérieur, la veine jugulaire externe perce la lame superficielle du fascia cervical et se termine dans la veine subclavière.

Les veines collatérales afférentes de la veine jugulaire externe, au cours de sa traversée du triangle

cervical postérieur, sont les veines cervicale transverse, suprascapulaire et jugulaire antérieure.

L'artère subclavière et ses branches

Plusieurs artères sont présentes dans les limites du triangle postérieur du cou. La plus importante est la troisième portion de l'artère subclavière qui croise la base du triangle postérieur (figure 8.174).

La **première portion de l'artère subclavière** monte le long du bord médial du muscle scalène antérieur à partir du tronc artériel brachiocéphalique du côté droit ou directement de l'arc aortique du côté gauche. Elle donne de nombreuses branches.

La **deuxième portion de l'artère subclavière** se dirige latéralement entre les muscles scalènes antérieur et moyen, et peut donner une branche.

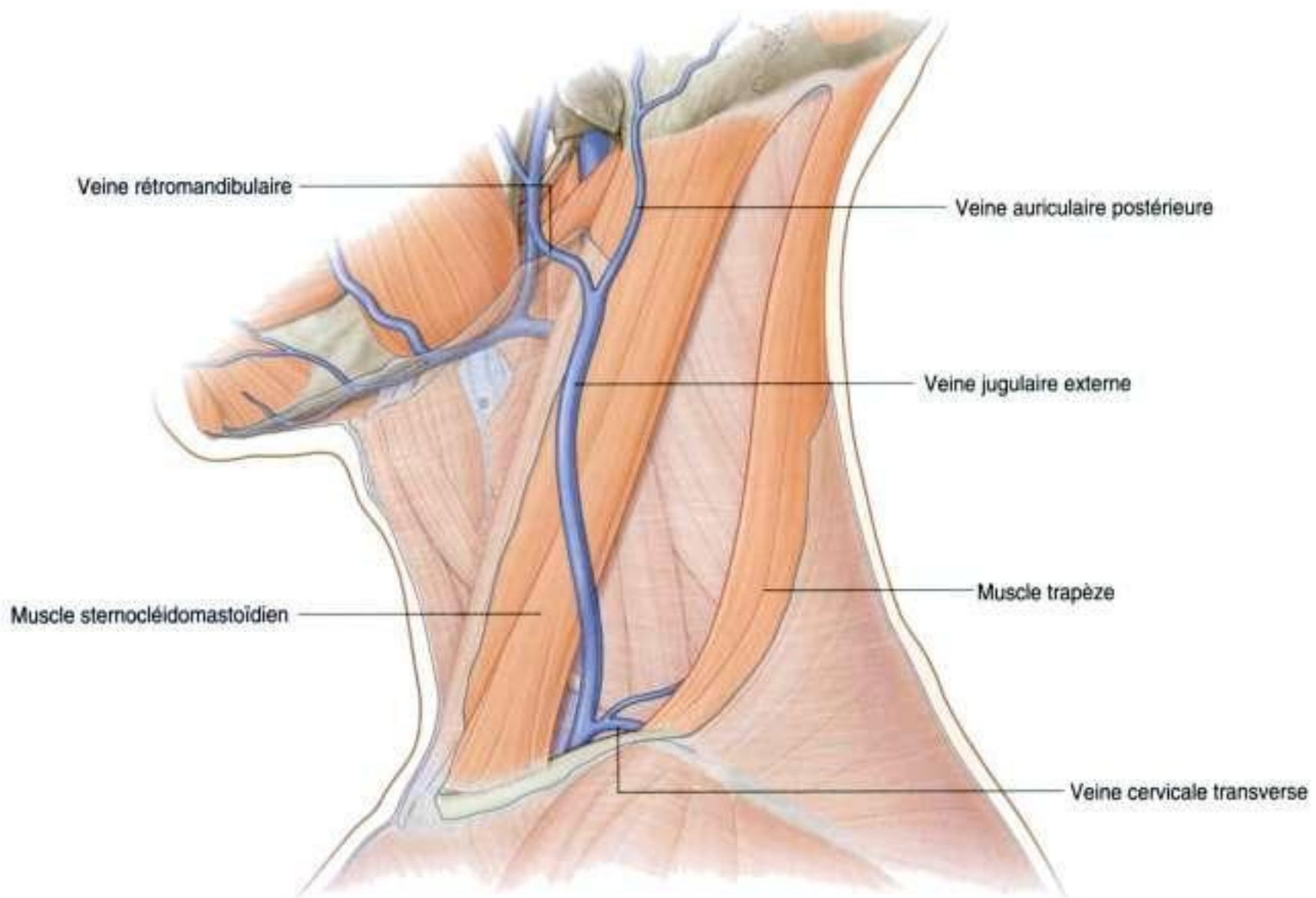


Figure 8.173. Veine jugulaire externe dans le triangle postérieur du cou.

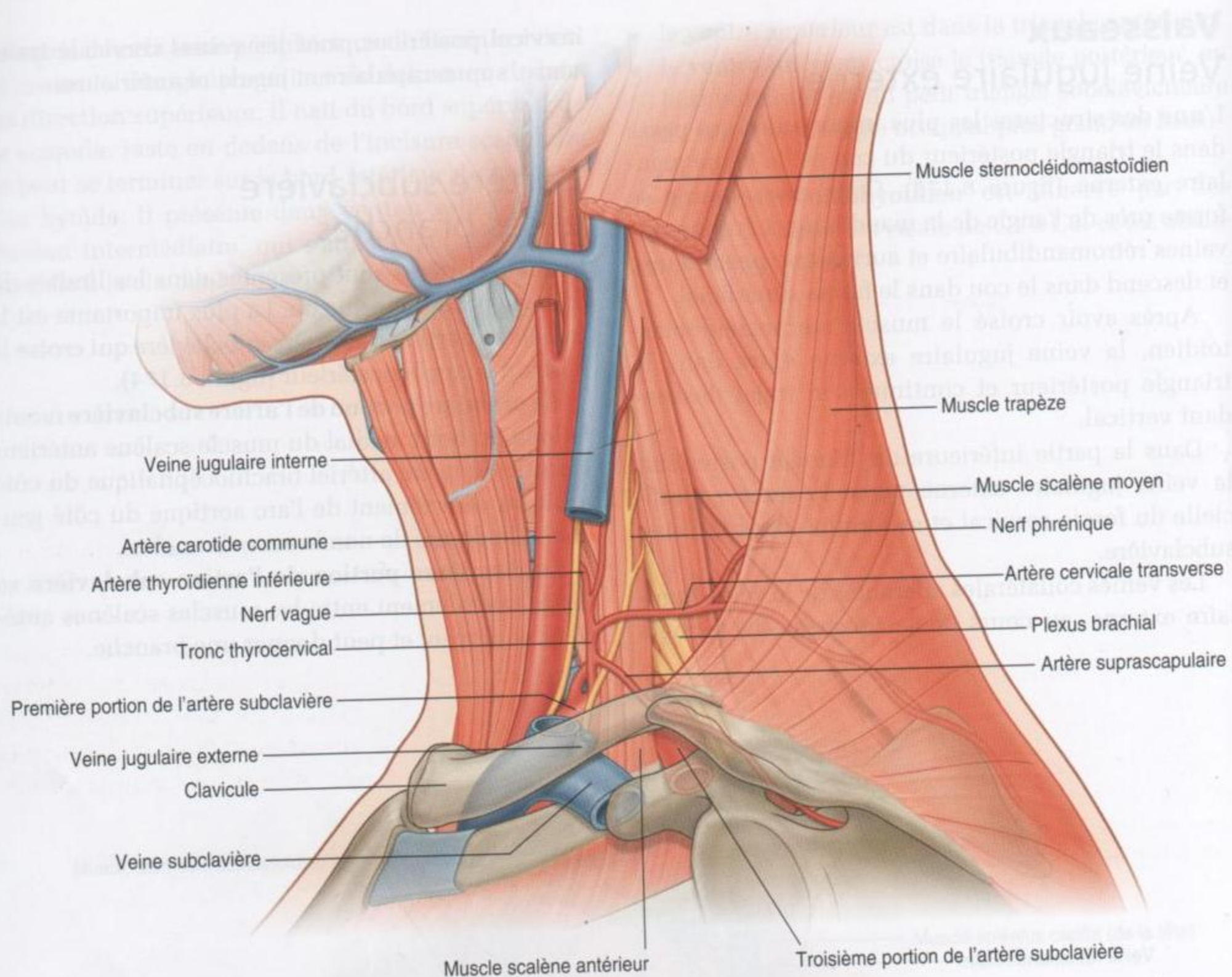


Figure 8.174. Artères dans le triangle postérieur du cou.

La **troisième portion de l'artère subclavière** émerge entre les tendons des muscles scalènes antérieur et moyen pour croiser la base du triangle postérieur (figure 8.174). Elle s'étend du bord latéral du tendon du muscle scalène antérieur jusqu'au bord latéral de la 1^{re} côte où elle devient l'**artère axillaire** qui continue dans le membre supérieur.

Une branche unique peut naître de la troisième portion de l'artère subclavière (l'**artère scapulaire dorsale**). Cette branche se dirige en arrière et en dehors pour rejoindre l'angle supérieur de la scapula puis descend le long du bord médial de la scapula en arrière des muscles rhomboïdes.

Artères cervicale transverse et suprascapulaire

Deux autres petites artères croisent la base du triangle postérieur. Ce sont les artères cervicale transverse et

suprascapulaire (figure 8.174). Elles sont toutes les deux des branches du tronc thyrocervical, qui naît de la première portion de l'artère subclavière.

Après son origine sur le tronc thyrocervical, l'**artère cervicale transverse** se dirige latéralement et légèrement en arrière à travers la base du triangle postérieur en avant du muscle scalène antérieur et du plexus brachial. En atteignant la face profonde du muscle trapèze, elle se divise en branches superficielle et profonde :

- la **branche superficielle** continue à la face profonde du muscle trapèze ;
- la **branche profonde** continue à la face profonde des muscles rhomboïdes près du bord médial de la scapula.

L'**artère suprascapulaire** est aussi une branche du tronc thyrocervical. Elle se dirige latéralement en direction légèrement inférieure à travers la partie inférieure du triangle postérieur, et se termine en

arrière de la clavicule (figure 8.174). En approchant de la scapula, près de l'incisure suprascapulaire, elle se divise en branches destinées aux muscles de la face dorsale de la scapula.

Veines

Les veines accompagnent les artères décrites précédemment.

La **veine subclavière** est en continuité avec la veine axillaire et commence au bord latéral de la 1^{re} côte. Alors qu'elle croise la base du triangle postérieur, elle reçoit l'abouchement de la veine jugulaire externe, et parfois les veines suprascapulaire et cervicale transverse (figure 8.174). Elle se termine en s'unissant à la veine jugulaire interne pour former la veine brachiocéphalique près de l'articulation sternoclaviculaire. Dans le triangle postérieur, elle est en avant et légèrement en dessous de l'artère subclavière, et passe en avant du muscle scalène antérieur.

Les veines cervicale transverse et suprascapulaire cheminent avec leurs artères correspondantes. Ces veines vont s'aboucher soit dans la veine jugulaire externe, soit dans la partie initiale de la veine subclavière.

Nerfs

Plusieurs nerfs passent à travers ou dans le triangle postérieur. Ce sont le nerf accessoire (XI), des rameaux du plexus cervical, les troncs qui vont constituer le plexus brachial, et des rameaux du plexus brachial.

Nerf accessoire

Le nerf accessoire (XI) sort de la cavité crânienne par le foramen jugulaire. Il descend dans le cou en direction postérieure, pour rejoindre le bord postérieur du muscle sternocléidomastoïdien. Il passe ensuite soit à la face profonde, soit à travers le muscle sternocléidomastoïdien qu'il innerve. Le nerf accessoire (XI) descend et entre ensuite dans le triangle postérieur (figure 8.175). Il croise le triangle postérieur, toujours en direction oblique inférieure, dans la lame superficielle du fascia cervical tendu entre les muscles sternocléidomastoïdien et trapèze. En arrivant au bord antérieur du trapèze, le nerf accessoire (XI) continue à la face profonde du trapèze qu'il innerve. *La localisation superficielle du nerf accessoire lors*

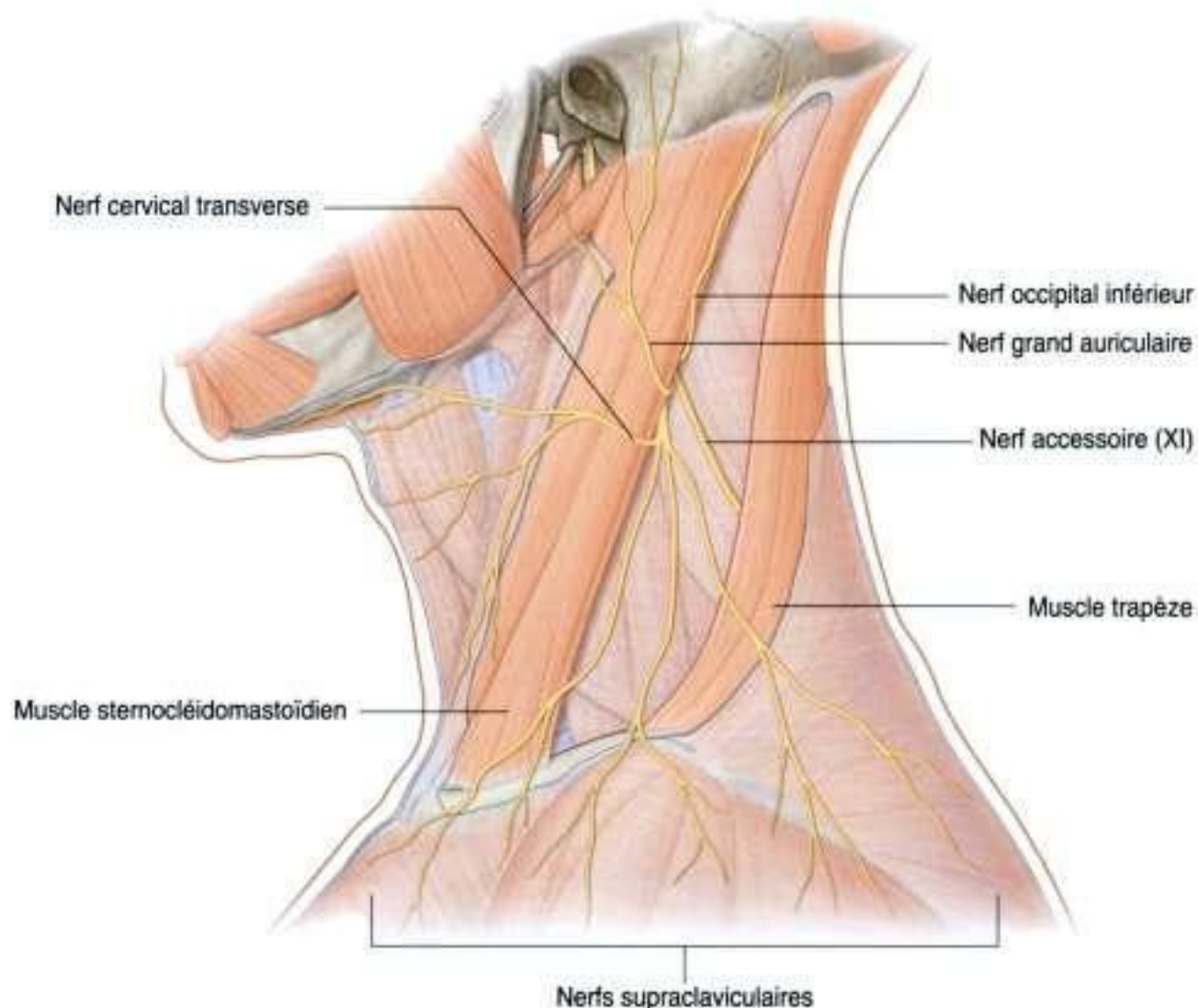


Figure 8.175. Nerf accessoire dans le triangle postérieur du cou.

de sa traversée du triangle postérieur l'expose à des lésions traumatiques.

Plexus cervical

Le plexus cervical est formé par les rameaux antérieurs des nerfs spinaux C2 à C4, et peut recevoir une participation du rameau antérieur du nerf spinal C1 (figure 8.176).

Le plexus cervical se forme dans l'épaisseur des muscles qui constituent le plancher du triangle postérieur dans la lame prévertébrale du fascia cervical, et il est constitué par :

- des rameaux musculaires (ou profonds) ;
- des rameaux cutanés (ou superficiels).

Des rameaux cutanés sont visibles dans le triangle postérieur, émergeant sous le bord postérieur du muscle sternocléidomastoïdien.

Rameaux musculaires

Les rameaux musculaires (profonds) du plexus cervical sont destinés à plusieurs groupes de muscles. Le **nerf phrénique** est un rameau essentiel qui assure l'innervation sensitive et motrice du muscle diaphragme (figure 8.176). Il naît des rameaux antérieurs de C3 à C5. Après avoir contourné le bord latéral du muscle scalène antérieur, le nerf descend en croisant la face antérieure du muscle scalène antérieur dans le fascia prévertébral pour entrer dans le

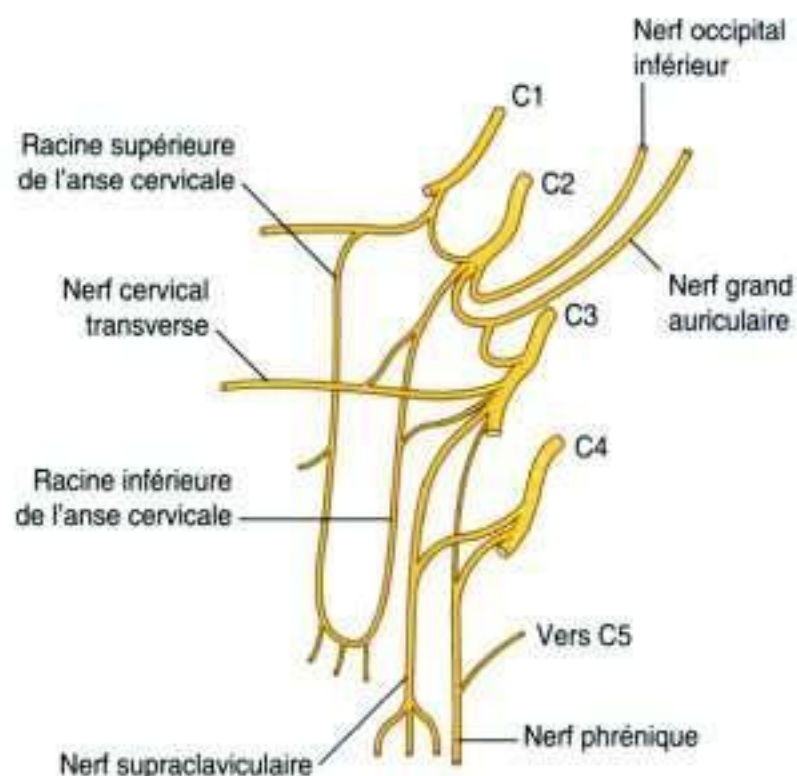


Figure 8.176. Plexus cervical.

thorax (figure 8.174). Au cours de son trajet descendant dans le cou, le nerf phrénique est plaqué contre le muscle scalène antérieur par les artères cervicale transverse et suprascapulaire.

Plusieurs rameaux musculaires du plexus cervical innervent les muscles prévertébraux et latéro-vertébraux, qui comprennent le droit antérieur de la tête, le droit latéral de la tête, le long du cou et le long de la tête (figure 8.177 et tableau 8.16).

Tableau 8.16 Muscles prévertébraux et latéraux.

Muscle	Origine	Terminaison	Innervation	Fonction
Droit antérieur de la tête	Face antérieure des masses latérales de l'atlas et de ses processus transverses	Face inférieure de la portion basilaire de l'os occipital	Branches des rameaux antérieurs de C1, C2	Flexion antérieure de la tête dans l'articulation atlanto-occipitale
Droit latéral de la tête	Face antérieure des processus transverses de l'atlas	Face inférieure du processus jugulaire de l'os occipital	Branches des rameaux antérieurs de C1, C2	Inclinaison homolatérale de la tête
Long du cou - Partie supérieure et latérale (oblique supérieure)	Tubercules antérieurs des processus transverses des vertèbres CIII à CV	Tubercule de l'arc antérieur de l'atlas	Branches des rameaux antérieurs de C2 à C6	Flexion antérieure et latérale de la tête, et légère rotation controlatérale
- Partie inférieure et latérale (oblique inférieure)	Face antérieure des corps des vertèbres T1, TII et, parfois, TIII	Tubercules antérieurs des processus transverses des vertèbres CII à CVI		
- Partie longitudinale (verticale)	Face antérieure des corps des vertèbres T1 à TIII et CV à CVII	Face antérieure des corps des vertèbres CII à CIV		
Long de la tête	Faisceaux tendineux sur les processus transverses CIII à CVI	Face inférieure de la partie basilaire de l'os occipital	Branches des rameaux antérieurs de C1 à C3	Flexion de la tête

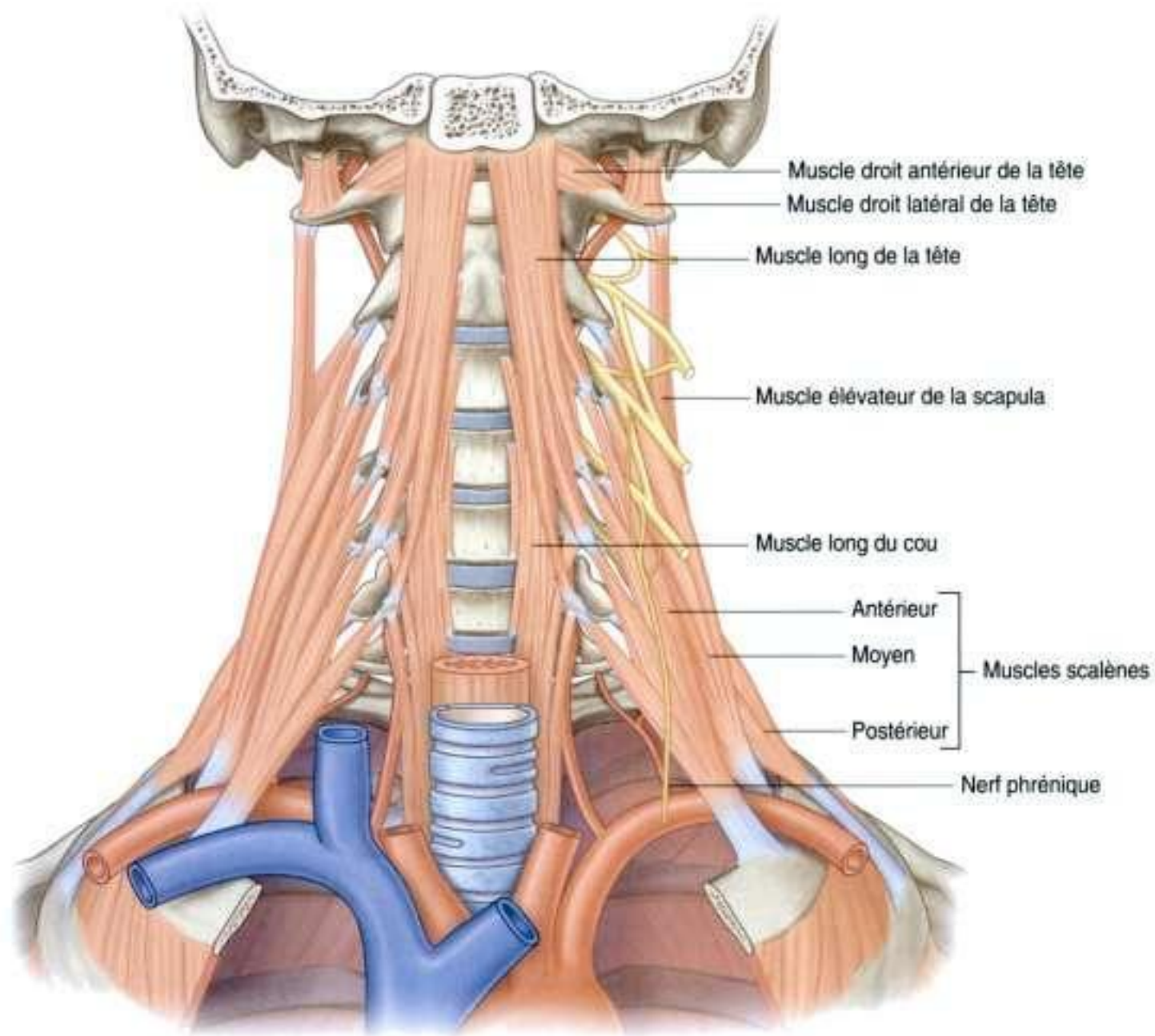


Figure 8.177. Muscles prévertébraux et latérovértébraux innervés par le plexus cervical.

Le plexus cervical contribue aussi à la formation des racines supérieure et inférieure de l'anse cervicale (figure 8.176). Cette boucle de nerfs reçoit la contribution des rameaux antérieurs des nerfs cervicaux C1 à C3, et innerve les muscles infrahyoïdiens.

Rameaux cutanés

Des rameaux cutanés (superficiels) du plexus cervical sont visibles dans le triangle postérieur lorsqu'ils passent en dehors du bord supérieur du muscle sternocléidomastoïdien (figures 8.175 et 8.176).

- Le **nerf petit occipital** est formé de fibres du nerf C2 (figure 8.176), monte le long du bord postérieur du muscle sternocléidomastoïdien, et innerve la peau et le scalp en arrière de l'auricule.
- Le **nerf grand auriculaire** est formé de rameaux des nerfs C2 et C3, émerge derrière le bord postérieur du muscle sternocléidomastoïdien, et monte en croisant le muscle jusqu'à la base de l'auricule,

pour innerver la peau de la région parotidienne, l'auricule et la région mastoïdienne.

- Le **nerf cervical transverse** est formé de rameaux issus des nerfs cervicaux C2 et C3, passe autour de la partie moyenne du muscle sternocléidomastoïdien, et continue en croisant le muscle horizontalement pour innerver les parties latérale et antérieure du cou.
- Les **nerfs supraclaviculaires** constituent un groupe de nerfs cutanés issus des nerfs C3 et C4 qui, après avoir émergé derrière le bord postérieur du muscle sternocléidomastoïdien, descendent et innervent la peau en regard de la clavicule et de l'épaule jusqu'au niveau de la 2^e côte.

Plexus brachial

Le plexus brachial est constitué par les rameaux antérieurs des nerfs spinaux C5 à C8 et du premier

nerf thoracique. Les faisceaux issus de chacun de ces nerfs, qui se trouvent entre les muscles scalènes antérieur et moyen, sont les **racines** du plexus brachial. Lorsque ces racines émergent entre ces muscles, elles forment la configuration suivante du plexus brachial (les **troncs**) :

- les rameaux antérieurs de C5 et C6 forment le tronc supérieur ;
- le rameau antérieur de C7 forme le tronc moyen ;
- les rameaux antérieurs de C8 et T1 forment le tronc inférieur.

Les troncs croisent la base du triangle postérieur (figure 8.175). Plusieurs nerfs collatéraux du plexus brachial peuvent être visibles dans le triangle postérieur. Ce sont :

- le **nerf scapulaire dorsal** pour les muscles rhomboïdes ;
- le **nerf thoracique long** pour le muscle dentelé antérieur (serratus) ;
- le nerf du muscle subclavier ;
- le **nerf suprascapulaire** pour les muscles supra-épineux et infra-épineux.

Racine du cou

La racine du cou (figure 8.178) est la région située immédiatement au-dessus de l'ouverture supérieure du thorax et du défilé axillaire. Elle est limitée par :

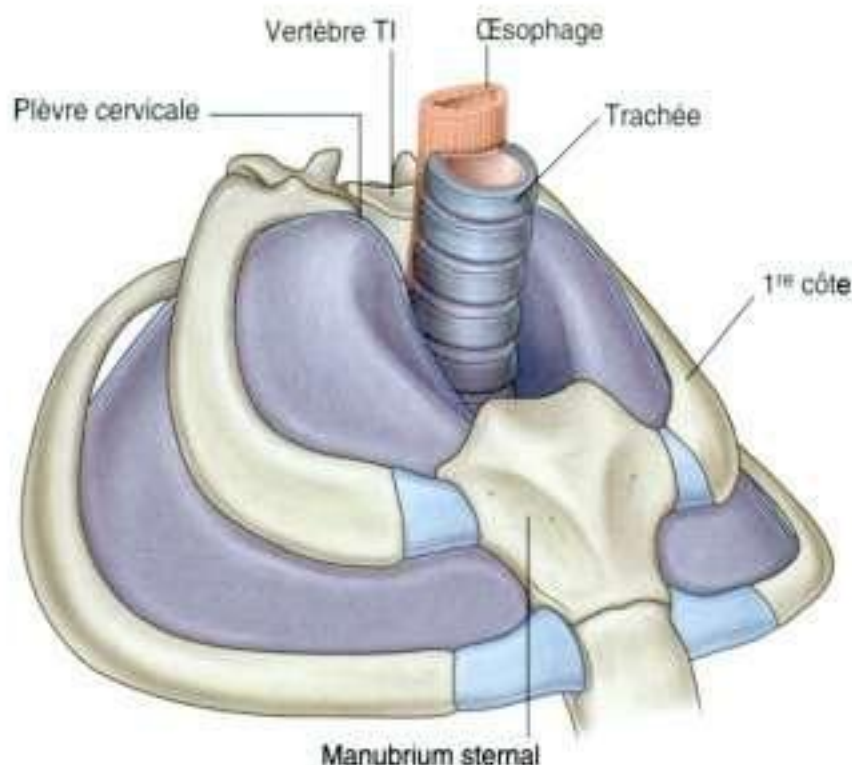


Figure 8.178. Racine du cou.

- le bord supérieur du manubrium sternal et le bord antérieur de la clavicule en avant ;
- la partie supérieure de la vertèbre thoracique T1 et le bord supérieur de la scapula jusqu'au processus coracoïde.

Elle contient des structures qui passent du cou vers le thorax et le membre supérieur. Il existe aussi un prolongement de la cavité thoracique dans la racine du cou. Elle est formée par la projection vers le haut de la cavité pleurale, des deux côtés, et comprend la partie cervicale de la plèvre pariétale (dôme pleural) et la partie apicale du lobe supérieur de chaque poumon.

En avant, la cavité pleurale s'étend au-dessus du bord supérieur du manubrium sternal et du bord supérieur de la 1^{re} côte, alors qu'en arrière, du fait de l'inclinaison oblique vers le bas de l'ouverture supérieure du thorax, la cavité pleurale reste sous le sommet de la vertèbre T1.

Vaisseaux

Artères subclavières

Les artères subclavières de chaque côté font une arche à la sortie du thorax pour entrer dans la racine du cou (figure 8.179).

L'**artère subclavière droite** débute en arrière de l'articulation sternoclaviculaire, où elle constitue l'une des deux branches terminales du tronc brachio-céphalique. Elle forme une arche vers le haut et en dehors pour passer en avant de l'extension de la cavité pleurale dans la racine du cou et en arrière du muscle scalène antérieur. En continuant latéralement en croisant le bord supérieur de la 1^{re} côte, elle devient l'**artère axillaire**.

L'**artère subclavière gauche** naît plus bas dans le thorax par rapport à l'artère subclavière droite, et constitue une branche directe de l'arc aortique. En cheminant derrière l'artère carotide commune gauche et en dehors de la trachée, elle monte et fait une arche latéralement, pour passer en avant de l'extension de la cavité pleurale et en arrière du muscle scalène antérieur. Elle continue latéralement au-dessus de la 1^{re} côte, et devient l'artère axillaire en croisant le bord latéral de la 1^{re} côte.

Les deux artères subclavières sont divisées en trois parties par le muscle scalène antérieur (figure 8.179) :

- la première partie s'étend de l'origine de l'artère jusqu'au muscle scalène antérieur ;

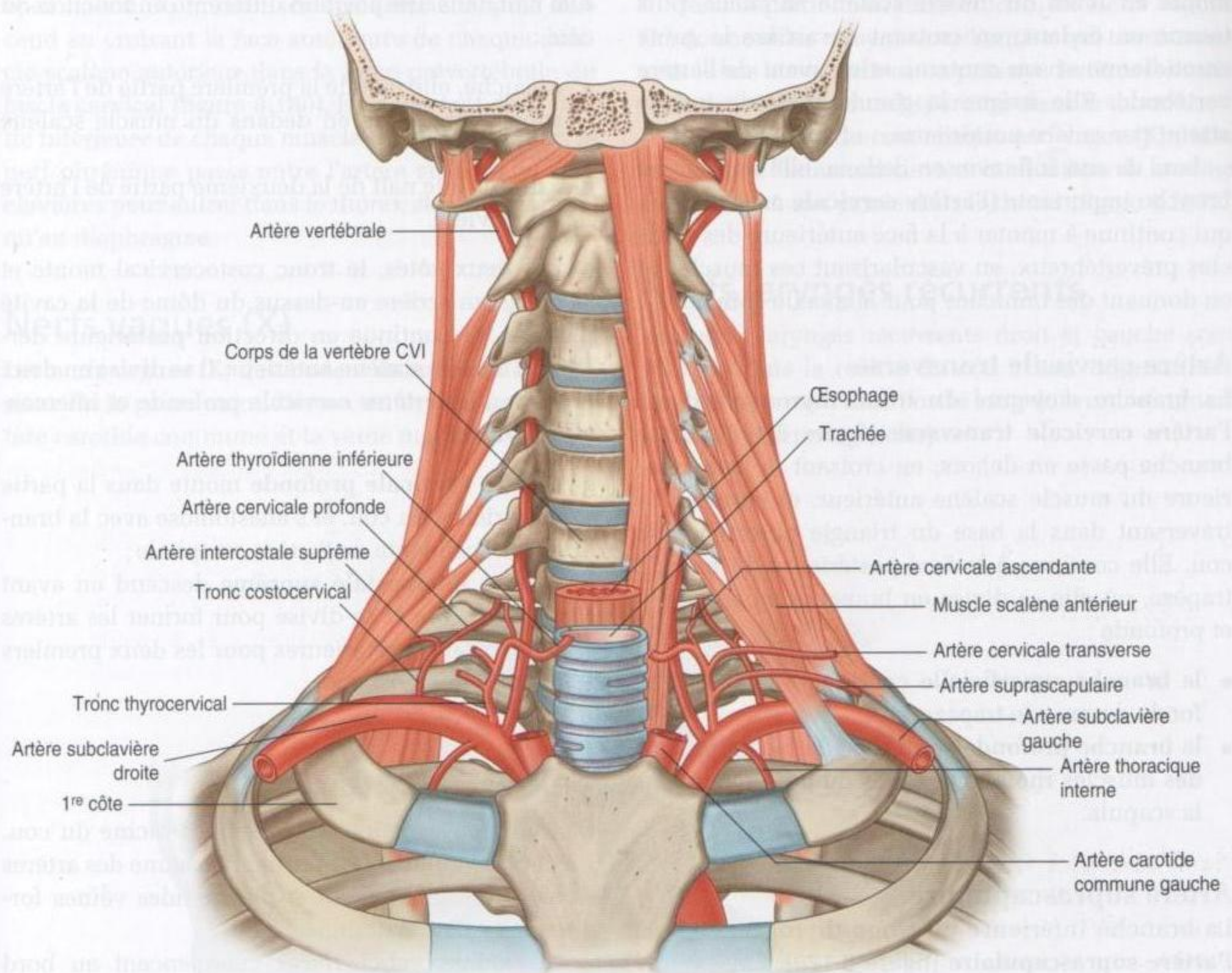


Figure 8.179. Vascularisation de la racine du cou.

- la deuxième partie est la portion de l'artère située en arrière du muscle scalène antérieur ;
- la troisième partie est la portion située latéralement par rapport au muscle scalène antérieur, avant que l'artère n'atteigne le bord latéral de la 1^{re} côte. Toutes les branches des artères subclavières droite et gauche naissent de la première partie de l'artère (figure 8.179). Ce sont l'artère vertébrale, le tronc thyrocervical, l'artère thoracique interne et le tronc costocervical.

Artère vertébrale

L'**artère vertébrale** est la première branche de l'artère subclavière à son entrée dans la racine du cou (figure 8.179). Cette branche importante, qui naît de la première partie de l'artère subclavière en dedans du muscle scalène antérieur, monte et entre dans le foramen du processus transverse de la vertèbre CVI. En continuant son

trajet vers le haut, l'artère vertébrale passe à travers les foramens transversaires des vertèbres CV à C1. Au bord supérieur de la vertèbre C1, l'artère tourne en dedans et croise l'arc postérieur de la vertèbre C1. À partir de ce point, l'artère passe dans le foramen magnum pour entrer dans la fosse crânienne postérieure.

Tronc thyrocervical

La deuxième branche de l'artère subclavière est le **tronc thyrocervical** (figure 8.179). Elle naît de la première partie de l'artère subclavière en dedans du muscle scalène antérieur, et se divise en trois branches : les artères thyroïdienne inférieure, cervicale transverse et suprascapulaire.

Artère thyroïdienne inférieure

L'**artère thyroïdienne inférieure** (figure 8.179) est le prolongement supérieur du tronc thyrocervical. Elle

monte en avant du muscle scalène antérieur, puis tourne en dedans, en croisant en arrière la gaine carotidienne et son contenu, et en avant de l'artère vertébrale. Elle irrigue la glande thyroïde qu'elle atteint par sa face postérieure.

Lors de son inflexion en dedans, elle donne une branche importante (l'**artère cervicale ascendante**), qui continue à monter à la face antérieure des muscles prévertébraux, en vascularisant ces muscles et en donnant des branches pour la moelle spinale.

Artère cervicale transverse

La branche moyenne du tronc thyrocervical est l'**artère cervicale transverse** (figure 8.179). Cette branche passe en dehors, en croisant la face antérieure du muscle scalène antérieur, et entre en la traversant dans la base du triangle postérieur du cou. Elle continue à la face postérieure du muscle trapèze, où elle se divise en branches superficielle et profonde :

- la **branche superficielle** continue à la face profonde du muscle trapèze ;
- la **branche profonde** continue à la face profonde des muscles rhomboïdes près du bord médial de la scapula.

Artère suprascapulaire

La branche inférieure du tronc thyrocervical est l'**artère suprascapulaire** (figure 8.179). Cette branche se dirige en dehors, en croisant en avant le muscle scalène antérieur, le nerf phrénique, la troisième partie de l'artère subclavière et les troncs du plexus brachial. Au bord supérieur de la scapula, elle passe au-dessus du ligament scapulaire transverse et entre dans la fosse supraépineuse.

Artère thoracique interne

La troisième branche de l'artère subclavière est l'**artère thoracique interne** (figure 8.179). Cette artère naît du bord inférieur de l'artère subclavière et descend. Elle passe en arrière de la clavicule et des grandes veines de la région, et en avant de la cavité pleurale. Elle entre dans la cavité thoracique en arrière des côtes et en avant du muscle thoracique transverse, et continue vers le bas en donnant de nombreuses branches.

Tronc costocervical

La branche finale de l'artère subclavière dans la racine du cou est le **tronc costocervical** (figure 8.179).

Elle naît dans une position différente en fonction du côté :

- à gauche, elle naît de la première partie de l'artère subclavière, juste en dedans du muscle scalène antérieur ;
- à droite, elle naît de la deuxième partie de l'artère subclavière.

Des deux côtés, le tronc costocervical monte et se dirige en arrière au-dessus du dôme de la cavité pleurale, et continue en direction postérieure derrière le muscle scalène antérieur. Il se divise en deux branches, les artères cervicale profonde et intercostale suprême :

- l'**artère cervicale profonde** monte dans la partie postérieure du cou, et s'anastomose avec la branche descendante de l'artère occipitale ;
- l'**artère intercostale suprême** descend en avant de la 1^{re} côte et se divise pour former les artères intercostales postérieures pour les deux premiers espaces intercostaux.

Veines

De nombreuses veines traversent la racine du cou. De petites veines accompagnent chacune des artères décrites précédemment, et des grandes veines forment les voies de drainage.

Les **veines subclavières** commencent au bord latéral de la 1^{re} côte, faisant suite aux **veines axillaires**. En se dirigeant en dedans de chaque côté, juste en avant des muscles scalènes antérieurs, chaque veine subclavière est rejointe par la veine jugulaire interne pour former les veines brachiocéphaliques.

Les seules afférences collatérales des veines subclavières sont les veines jugulaires externes.

Les veines qui accompagnent les nombreuses artères de la région se drainent dans d'autres veines.

Nerfs

Plusieurs nerfs et composants du système nerveux passent par la racine du cou.

Nerfs phréniques

Les nerfs phréniques sont des rameaux du plexus cervical et sont formés de chaque côté à partir des rameaux antérieurs des nerfs cervicaux C3 à C5. Le nerf phrénique contourne la partie supérieure du

bord latéral du muscle scalène antérieur, puis descend en croisant la face antérieure de chaque muscle scalène antérieur dans la lame prévertébrale du fascia cervical (figure 8.180). En s'écartant de la partie inférieure de chaque muscle scalène antérieur, le nerf phrénique passe entre l'artère et la veine subclavières pour entrer dans le thorax et continuer jusqu'au diaphragme.

Nerfs vagues (X)

Les nerfs vagues (X) descendent dans le cou à l'intérieur de la gaine carotidienne, en arrière entre l'artère carotide commune et la veine jugulaire interne.

Dans la partie inférieure du cou, les nerfs vagues (X) donnent les rameaux cardiaques, qui continuent vers le bas et en dedans, en passant derrière les artères subclavières pour disparaître dans le thorax.

Dans la racine du cou, chaque nerf vague (X) passe en avant de l'artère subclavière et en arrière de la veine subclavière à son entrée dans le thorax (figure 8.180).

Nerfs laryngés récurrents

Les nerfs laryngés récurrents droit et gauche sont visibles dans la racine du cou à leur origine (nerf laryngé récurrent droit) ou le long de leur trajet (nerf laryngé récurrent gauche).

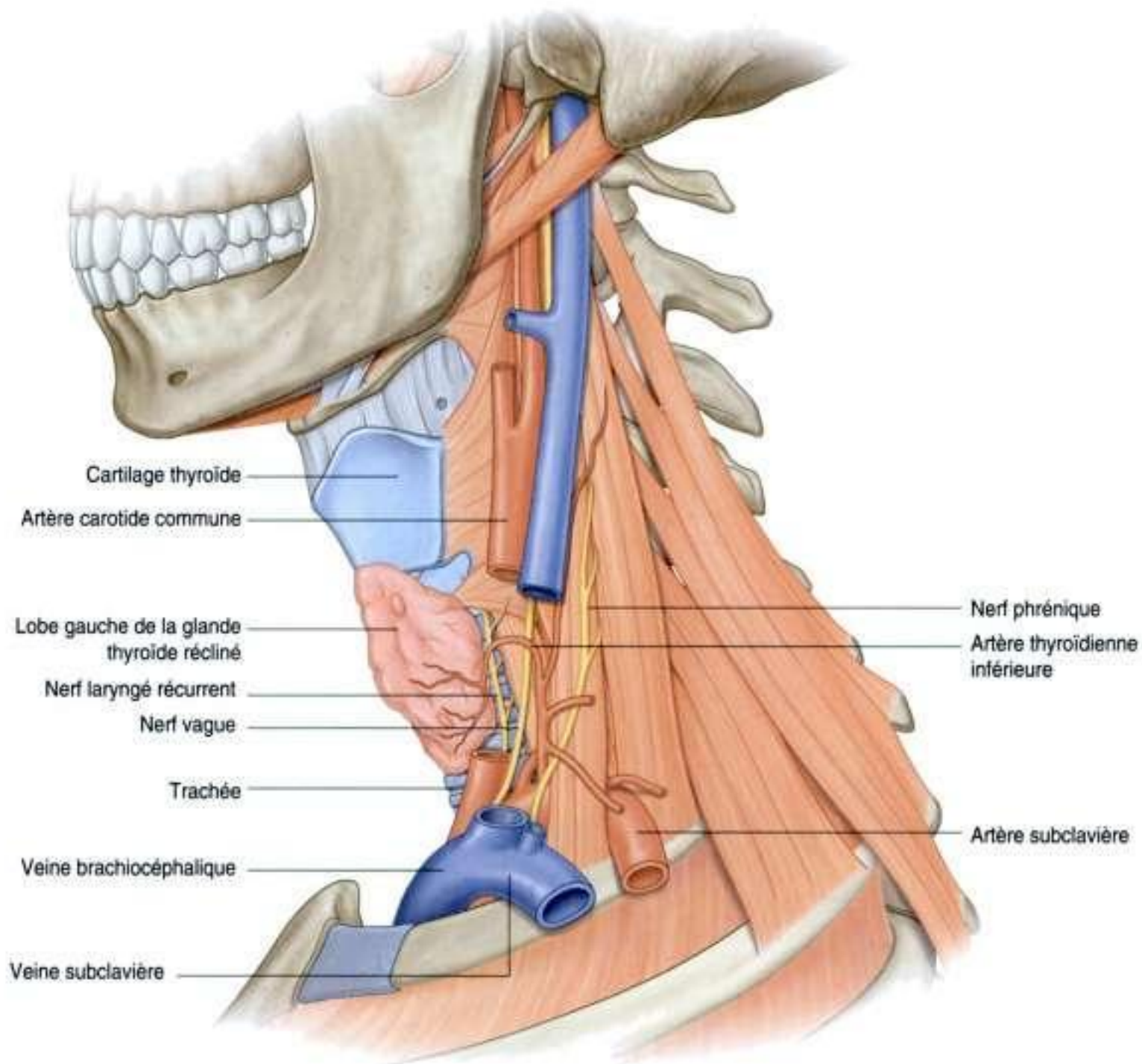


Figure 8.180. Nerfs dans la racine du cou (vue latérale gauche).

Le **nerf laryngé récurrent droit** est un rameau du nerf vague droit (X) qui naît sur le versant inférieur de la première partie de l'artère subclavière droite dans la racine du cou (figure 8.180). Il s'enroule autour de l'artère subclavière droite puis chemine en haut et en dedans dans le sillon situé entre la trachée et l'œsophage, en se dirigeant vers le larynx.

Le **nerf laryngé récurrent gauche** est un rameau qui naît du nerf vague gauche (X) lorsque celui-ci croise l'arc aortique dans le médiastin supérieur. Il passe sous puis derrière l'arc aortique et monte entre la trachée et l'œsophage.

Système nerveux sympathique

De nombreux composants du système nerveux sympathique sont visibles au cours de leur passage dans la racine du cou. Ce sont :

- la partie cervicale du tronc sympathique ;
- les ganglions associés à la partie cervicale du tronc sympathique ;
- les nerfs cardiaques qui naissent de la partie cervicale du tronc sympathique (figure 8.181).

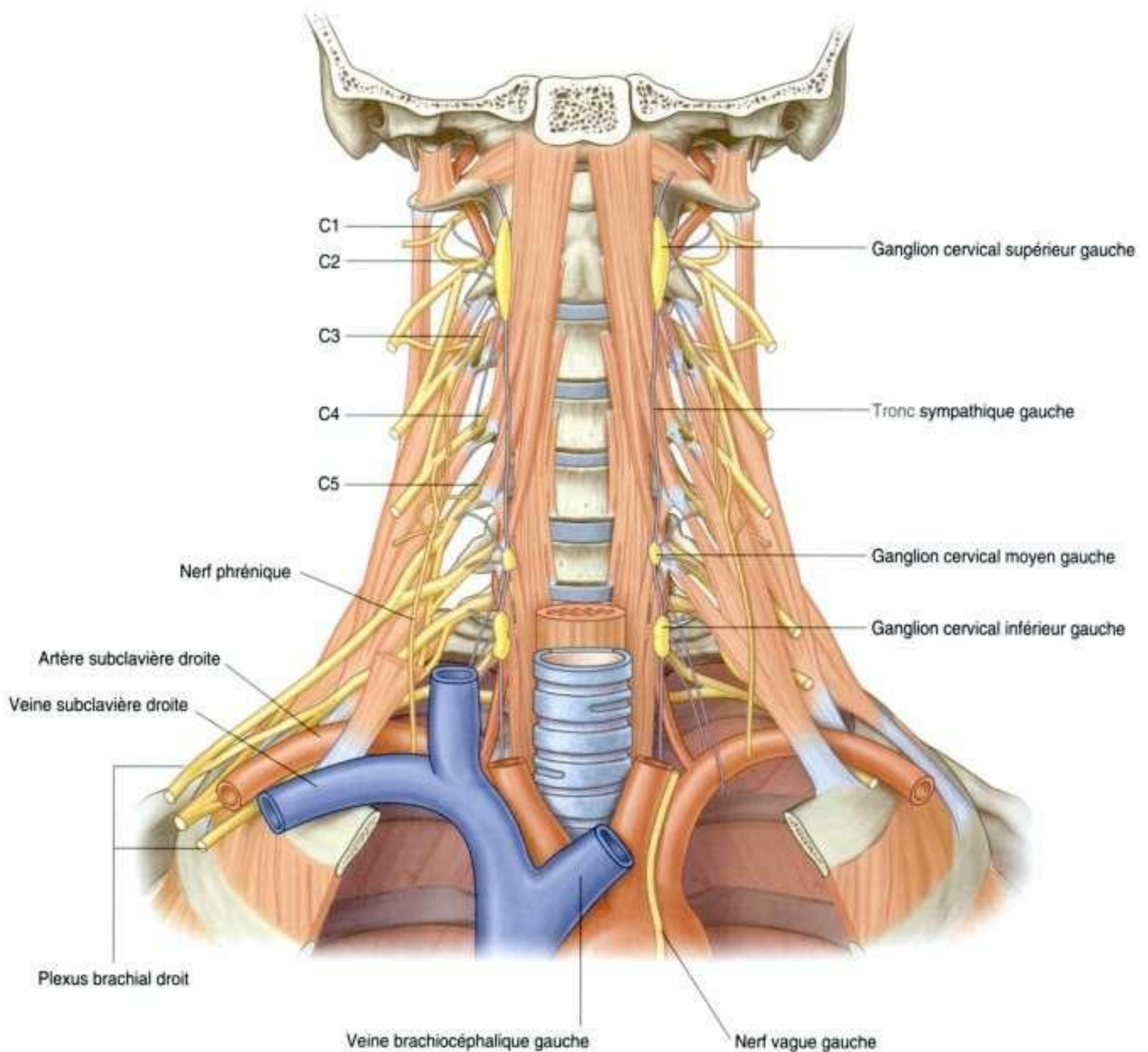


Figure 8.181. Composants du système nerveux sympathique dans la racine du cou.

Les troncs sympathiques sont deux chaînes parallèles qui s'étendent depuis la base du crâne jusqu'au coccyx. Le long de leur trajet, ils sont renforcés par des ganglions, qui regroupent des corps cellulaires de neurones en dehors du système nerveux central.

Partie cervicale du tronc sympathique

La **partie cervicale du tronc sympathique** est antérieure par rapport aux muscles long du cou et long de la tête, et postérieure par rapport à l'artère carotide commune dans la gaine carotidienne, et à l'artère carotide interne. Elle est connectée à chaque nerf spinal cervical par un rameau communicant gris (figure 8.182). Il n'y a pas de rameaux communicants blancs dans la région cervicale.

Ganglions

Trois ganglions sont habituellement décrits le long du trajet du tronc sympathique dans la région cervicale, et les fibres sympathiques préganglionnaires ascendantes issues de la moelle spinale thoracique supérieure font synapse avec les fibres sympathiques postganglionnaires. Les fibres sympathiques postganglionnaires sont réparties en rameaux issus de ces ganglions.

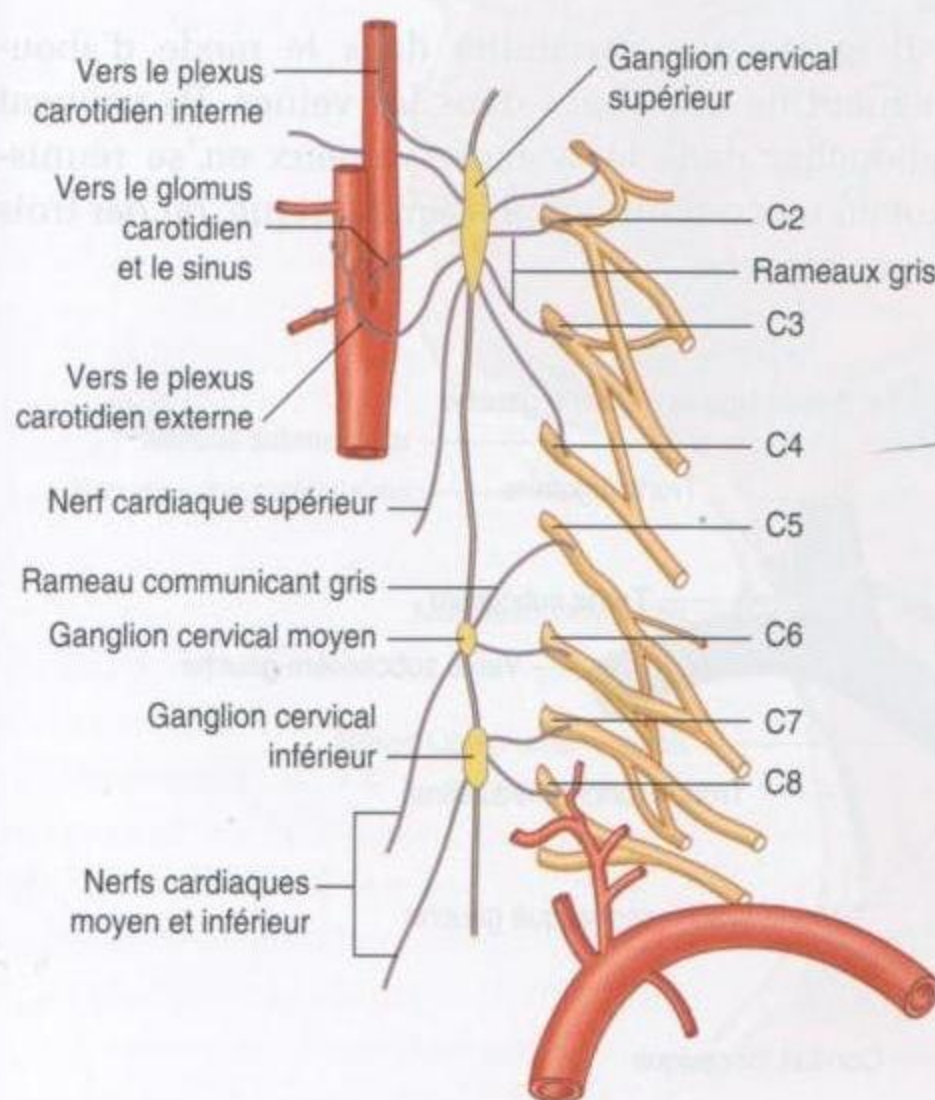


Figure 8.182. Partie cervicale du tronc sympathique.

Ganglion cervical supérieur

Un volumineux **ganglion cervical supérieur**, situé dans l'aire des vertèbres cervicales C1 à CII, marque la limite supérieure du tronc sympathique (figures 8.181 et 8.182). Ses rameaux se dirigent vers :

- les artères carotides interne et externe, en formant des plexus autour de ces vaisseaux ;
- les nerfs spinaux C1 à C4 par l'intermédiaire de rameaux communicants gris ;
- le pharynx ;
- le cœur par les **nerfs cardiaques supérieurs**.

Ganglion cervical moyen

Un deuxième ganglion situé sous le ganglion cervical supérieur le long du trajet du tronc sympathique (le **ganglion cervical moyen**) est rencontré au niveau de la vertèbre cervicale CVI (figures 8.181 et 8.182). Les rameaux issus de ce ganglion se dirigent vers :

- les nerfs spinaux cervicaux C5 et C6 (par des rameaux communicants gris) ;
- le cœur par les **nerfs cardiaques moyens**.

Ganglion cervical inférieur

À la portion inférieure de la partie cervicale du tronc sympathique se situe un autre ganglion (le ganglion cervical inférieur), qui devient très volumineux lorsqu'il se mélange avec le premier ganglion thoracique et forme le **ganglion cervicothoracique (ganglion stellaire)**. Le ganglion cervical inférieur (figures 8.181 et 8.182) est situé en avant du col de la 1^{re} côte et du processus transverse des vertèbres cervicales CVII, et en arrière de la première partie de l'artère subclavière et de l'origine de l'artère vertébrale.

Les rameaux issus de ce ganglion se dirigent vers :

- les nerfs spinaux C7 à T1 par les rameaux communicants gris ;
- l'artère vertébrale, en formant un plexus associé à ce vaisseau ;
- le cœur par les **nerfs cardiaques inférieurs**.

Ce ganglion peut aussi recevoir des rameaux communicants blancs qui proviennent du nerf thoracique spinal T1 et, parfois, de T2.

Lymphatiques

Conduit thoracique

Le **conduit thoracique** est le plus important canal lymphatique, débute dans l'abdomen, se dirige en

haut à travers le thorax, et se termine dans les veines du cou. Il traverse la partie inférieure de la cavité thoracique sur la ligne moyenne, et est accompagné par :

- l'aorte thoracique à gauche ;
- la veine azygos à droite ;
- l'œsophage en avant.

Au niveau de la vertèbre thoracique TV, le conduit thoracique oblique à gauche et continue à monter jusqu'au flanc gauche de l'œsophage. Il chemine à travers le médiastin supérieur et entre dans la racine du cou à gauche de l'œsophage (figure 8.183). En

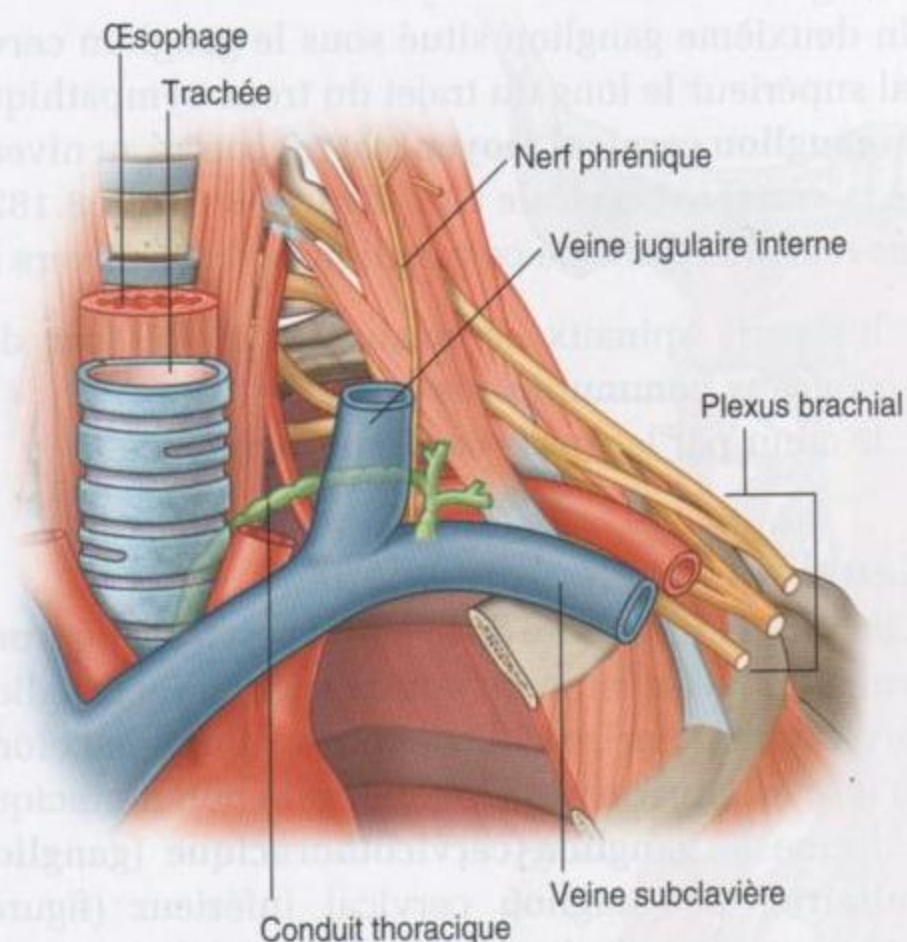


Figure 8.183. Conduit thoracique dans la racine du cou (vue antérieure gauche).

s'incurvant latéralement, il passe en arrière de la gaine carotidienne et tourne vers le bas en avant du tronc thyrocervical gauche, du nerf phrénique gauche et de l'artère vertébrale gauche.

Le conduit thoracique se termine en s'abouchant dans la confluence entre la veine jugulaire interne gauche et la veine subclavière gauche. Près de cette jonction avec le système veineux, il reçoit :

- le **tronc jugulaire gauche**, qui draine le liquide lymphatique du côté gauche de la tête et du cou ;
- le **tronc subclavier gauche**, qui draine la lymphe du membre supérieur gauche ;
- parfois, le **tronc bronchomédiastinal gauche**, qui draine la lymphe des structures de l'hémithorax gauche (figure 8.184).

Une disposition similaire des trois troncs lymphatiques est observée du côté droit du corps. Les troncs qui s'abouchent à la confluence des veines jugulaire interne droite et subclavière droite sont :

- le **tronc jugulaire droit**, de la tête et du cou ;
- le **tronc subclavier droit**, du membre supérieur droit ;
- parfois, le **tronc bronchomédiastinal droit**, qui draine la lymphe des structures de la moitié supérieure de la cavité thoracique et des espaces intercostaux droits supérieurs.

Il existe une variabilité dans le mode d'abouchement de ces troncs dans les veines. Ils peuvent s'aboucher dans le système veineux en se réunissant en un conduit lymphatique unique, ou par trois troncs séparés.

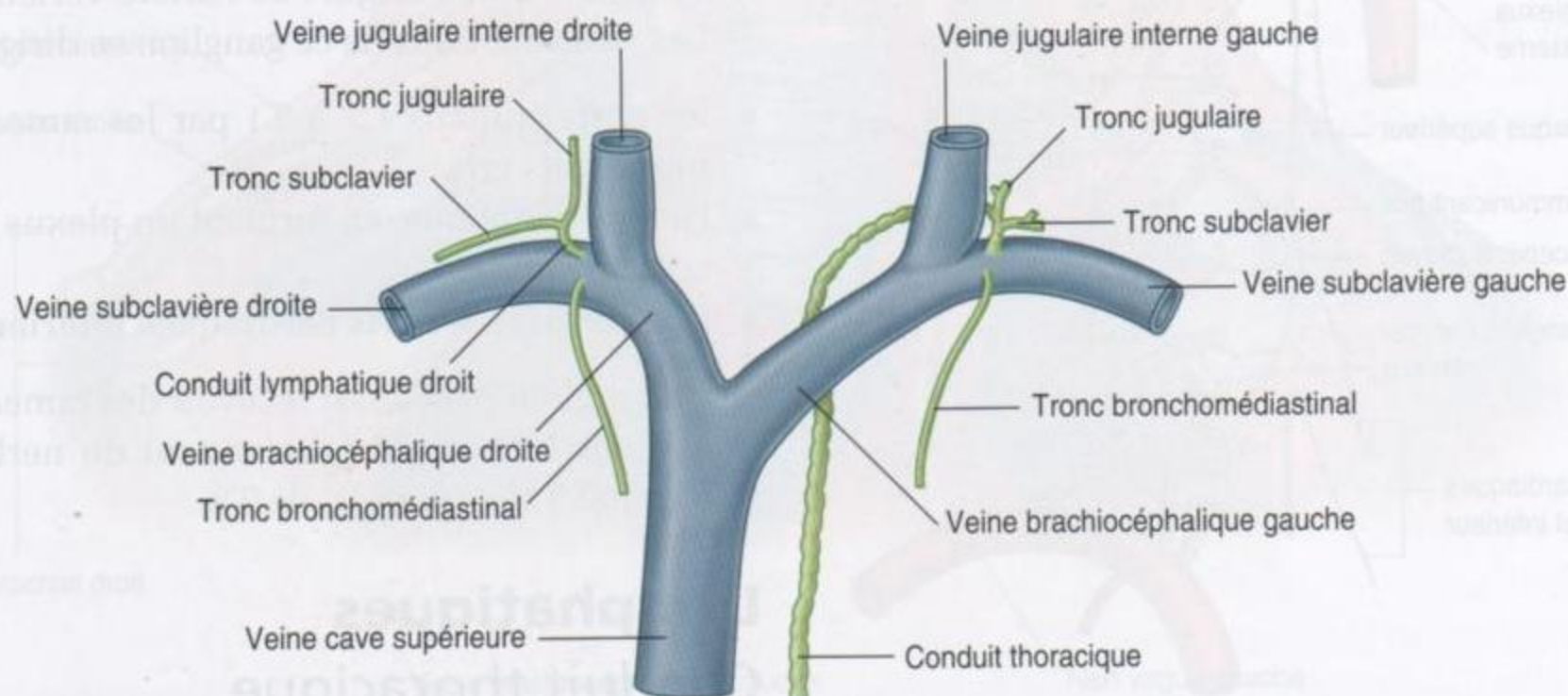


Figure 8.184. Terminaison des troncs lymphatiques dans la racine du cou.

Lymphatiques du cou

La description de l'organisation du système lymphatique dans le cou est la synthèse de l'organisation des systèmes lymphatiques de la tête et du cou. Il est impossible de séparer les deux régions. Les composants de ce système comprennent les nœuds superficiels autour de la tête, les nœuds cervicaux superficiels le long de la veine jugulaire externe, et les nœuds cervicaux profonds qui forment une chaîne le long de la veine jugulaire interne (figure 8.185).

La structure de base du drainage concerne les vaisseaux lymphatiques qui drainent les nœuds

superficiels. Certains de ces vaisseaux se drainent vers les nœuds superficiels sur leur trajet vers les nœuds cervicaux profonds, et d'autres se drainent directement vers les nœuds cervicaux profonds.

Nœuds lymphatiques superficiels

Cinq groupes de nœuds lymphatiques superficiels forment un anneau autour de la tête et sont principalement responsables du drainage lymphatique de la face et du scalp. Leur organisation de drainage est très proche du territoire de vascularisation des artères voisines.

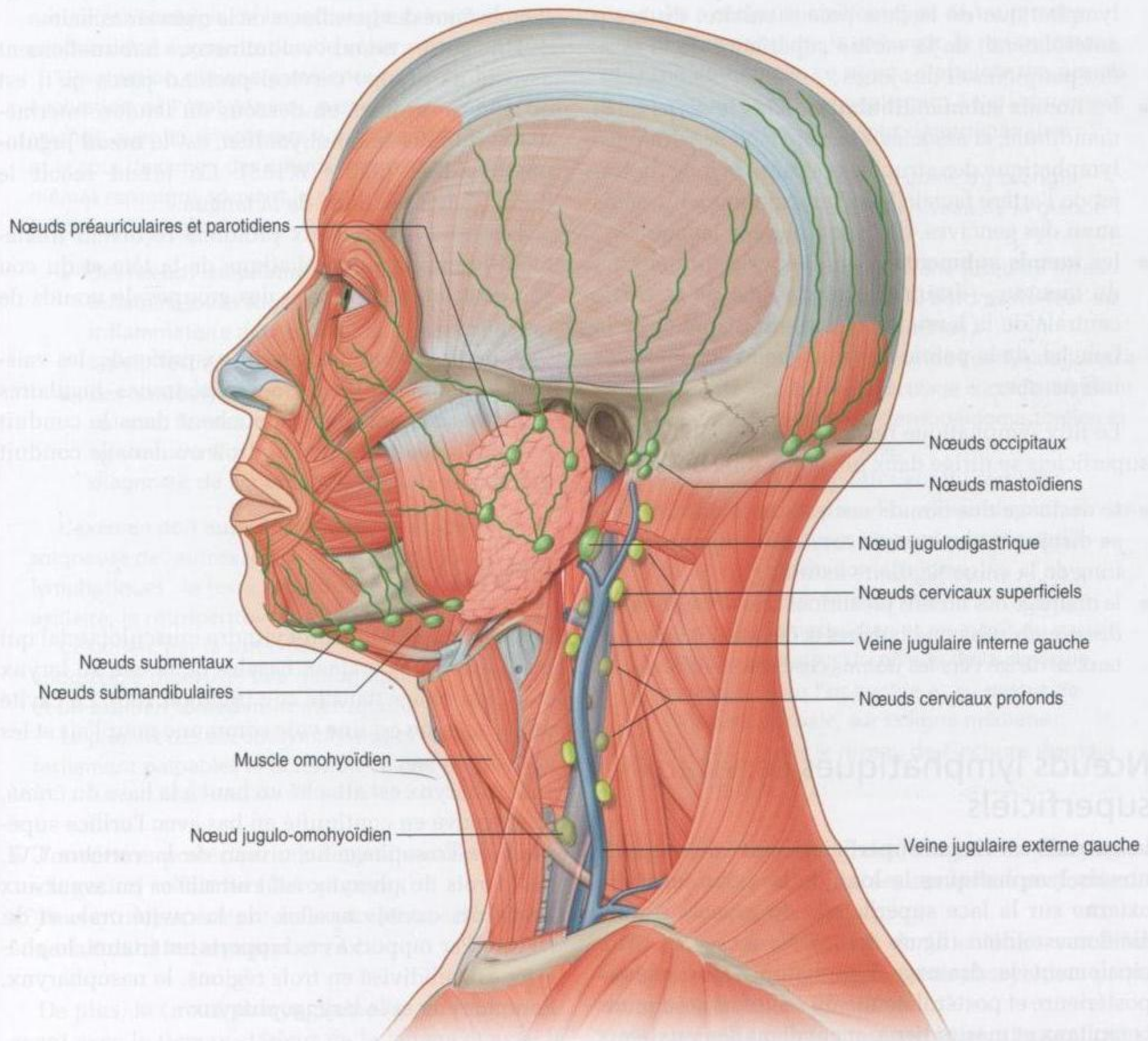


Figure 8.185. Système lymphatique dans le cou (vue latérale gauche).

D'arrière en avant, ces groupes sont (figure 8.185) :

- les **nœuds occipitaux**, près de l'insertion du muscle trapèze sur le crâne, associés à l'artère occipitale – drainage lymphatique du scalp postérieur et du cou ;
- les **nœuds mastoïdiens (nœuds rétroauriculaires/auriculaires postérieurs)** situés en arrière de l'auricule près de l'insertion du muscle sterno-cléidomastoïdien et associé à l'artère auriculaire postérieure – drainage lymphatique de la moitié postérolatérale du scalp ;
- les **nœuds préauriculaires et parotidiens**, en avant de l'auricule, et associés aux artères temporale superficielle et faciale transverse – drainage lymphatique de la face préauriculaire, du scalp antérolatéral, de la moitié supérieure de la face, des paupières et des joues ;
- les **nœuds submandibulaires**, sous le corps de la mandibule, et associés à l'artère faciale – drainage lymphatique des structures situées le long du trajet de l'artère faciale jusqu'au front en haut, mais aussi des gencives, des dents et de la langue ;
- les **nœuds submentaux** inférieurs et postérieurs du menton – drainage lymphatique de la partie centrale de la lèvre inférieure, du plancher de la bouche, de la pointe de la langue et des incisives inférieures.

Le flux lymphatique de ces nœuds lymphatiques superficiels se dirige dans plusieurs directions :

- le drainage des nœuds occipitaux et mastoïdiens se dirige vers les nœuds cervicaux superficiels le long de la veine jugulaire externe ;
- le drainage des nœuds préauriculaires et parotidiens, des nœuds submandibulaires et des nœuds submentaux se dirige vers les nœuds cervicaux profonds.

Nœuds lymphatiques cervicaux superficiels

Les **nœuds cervicaux superficiels** sont un groupe de nœuds lymphatiques le long de la veine jugulaire externe sur la face superficielle du muscle sterno-cléidomastoïdien (figure 8.185). Ils reçoivent principalement le drainage lymphatique des régions postérieure et postérolatérale du scalp par les nœuds occipitaux et mastoïdiens, et envoient des vaisseaux lymphatiques en direction des nœuds cervicaux profonds.

Nœuds lymphatiques cervicaux profonds

Les **nœuds cervicaux profonds** sont un groupe de nœuds lymphatiques qui forment une chaîne le long de la veine jugulaire interne (figure 8.185). Ils sont divisés en groupes inférieur et supérieur, par rapport au niveau où le tendon intermédiaire du muscle omohyoïdien croise l'artère carotide commune et la veine jugulaire interne.

Le nœud le plus haut situé dans le groupe cervical profond supérieur est le **nœud jugulodigastrique** (figure 8.185). Ce nœud volumineux est placé en regard du niveau où le ventre postérieur du muscle digastrique croise la veine jugulaire interne et reçoit le drainage lymphatique des tonsilles et de la région tonsillaire.

Un autre nœud volumineux, habituellement associé au groupe cervical profond parce qu'il est au niveau ou juste en dessous du tendon intermédiaire du muscle omohyoïdien, est le **nœud jugulo-omohyoïdien** (figure 8.185). Ce nœud reçoit le drainage lymphatique de la langue.

Les nœuds cervicaux profonds reçoivent finalement le drainage lymphatique de la tête et du cou soit directement, soit par des groupes de nœuds de la région.

À partir des nœuds cervicaux profonds, les vaisseaux lymphatiques forment les troncs jugulaires droits et gauches, qui s'abouchent dans le conduit lymphatique droit du côté droit ou dans le conduit thoracique du côté gauche.

PHARYNX

Le pharynx est un demi-cylindre musculofascial qui relie les cavités orale et nasales de la tête au larynx et à l'œsophage dans le cou (figure 8.186). La cavité pharyngienne est une voie commune pour l'air et les aliments.

Le pharynx est attaché en haut à la base du crâne, et se trouve en continuité en bas avec l'orifice supérieur de l'œsophage au niveau de la vertèbre CVI. Les parois du pharynx sont attachées en avant aux bords des cavités nasales, de la cavité orale et du larynx. Par rapport à ces rapports antérieurs, le pharynx est subdivisé en trois régions, le nasopharynx, l'oropharynx et le laryngopharynx :

- l'ouverture postérieure (choanes) des cavités nasales se fait dans le nasopharynx ;

En clinique

Aspect clinique du drainage lymphatique de la tête et du cou

L'augmentation de volume des nœuds lymphatiques du cou (lymphadénopathie cervicale) est une manifestation commune des processus pathologiques qui surviennent au niveau de la tête et du cou. Il peut s'agir aussi de manifestations communes de maladies somatiques diffuses, qui comprennent les lymphomes, la sarcoïdose et certains types d'infection virale tels que la mononucléose infectieuse et le virus de l'immunodéficience humaine (VIH).

L'évaluation des nœuds lymphatiques cervicaux est extrêmement importante pour déterminer la nature et l'étiologie de la pathologie primitive qui produit cette augmentation de volume lymphatique.

L'évaluation clinique commence par une évaluation de l'état général, particulièrement en relation avec les symptômes qui concernent la tête et le cou. L'examen des nœuds lymphatiques eux-mêmes renseigne souvent le clinicien sur la nature du processus pathologique :

- des nœuds lymphatiques mous, non tendus, inflammatoires suggèrent un processus inflammatoire aigu, qui est le plus souvent de type infectieux;
- des nœuds lymphatiques augmentés de volume, fermes, multinodulaires, souvent très volumineux suggèrent plus volontiers un diagnostic de lymphome.

L'examen doit aussi associer une évaluation soigneuse des autres régions de nœuds lymphatiques : la fosse supraclaviculaire, la fosse axillaire, le rétropéritoine et la région inguinale.

L'examen, par la suite, peut inclure une endoscopie digestive, une radiographie pulmonaire et un examen tomographique.

La plupart des nœuds lymphatiques cervicaux sont facilement palpables et accessibles à une biopsie

pour établir le diagnostic sur un examen tissulaire. La biopsie peut être réalisée en utilisant un guidage échographique, et de bons échantillons de nœuds lymphatiques peuvent ainsi être obtenus.

Le drainage lymphatique du cou est relativement complexe d'un point de vue clinique. Un système assez simple d'évaluation par niveaux d'augmentation de volume des nœuds lymphatiques a été proposé, et peut être extrêmement utile pour l'évaluation des extensions aux nœuds lymphatiques des tumeurs primitives de la tête et du cou. La détermination du nombre de niveaux d'adénopathies et la taille des adénopathies peuvent conduire à choisir le meilleur type de traitement. Cela peut comprendre la chirurgie, la radiothérapie et la chimiothérapie. Le niveau d'atteinte des nœuds lymphatiques contribue également à l'établissement du pronostic. Les niveaux sont déterminés ainsi :

- niveau 1 : de la ligne médiane du triangle submentonnier jusqu'au niveau de la glande submandibulaire;
- niveau 2 : de la base du crâne jusqu'au niveau de l'os hyoïde en avant du bord postérieur du muscle sternocléidomastoïdien;
- niveau 3 : du bord inférieur de l'os hyoïde jusqu'à la partie inférieure du cartilage cricoïde, en avant du bord postérieur du sternocléidomastoïdien et jusqu'à la ligne médiane;
- niveau 4 : du bord inférieur du cartilage cricoïde jusqu'au bord supérieur du manubrium sternal, et en avant du bord postérieur du muscle sternocléidomastoïdien;
- niveau 5 : en arrière du muscle sternocléidomastoïdien et en avant du muscle trapèze au-dessus du niveau de la clavicule;
- niveau 6 : sous l'os hyoïde et au-dessus de l'incisure sternale, sur la ligne médiane;
- niveau 7 : sous le niveau de l'incisure sternale.

- l'ouverture postérieure de la cavité orale (isthme du gosier) se fait vers l'oropharynx;
- l'ouverture supérieure du larynx (entrée du larynx) se fait dans le laryngopharynx.

De plus, la cavité pharyngienne est en rapport en avant avec le tiers postérieur de la langue et avec la partie postérieure du larynx. Les trompes auditives s'ouvrent dans les parois latérales du nasopharynx.

Les tonsilles (amygdales) linguales, pharyngiennes et palatines sont placées sur la face profonde des parois pharyngiennes.

Le pharynx est séparé de la colonne vertébrale en arrière par un fin espace rétropharyngien qui est rempli de tissu conjonctif.

Bien que le palais mou soit généralement considéré comme une partie de la cavité orale, il est aussi en rapport avec le pharynx. Le palais mou

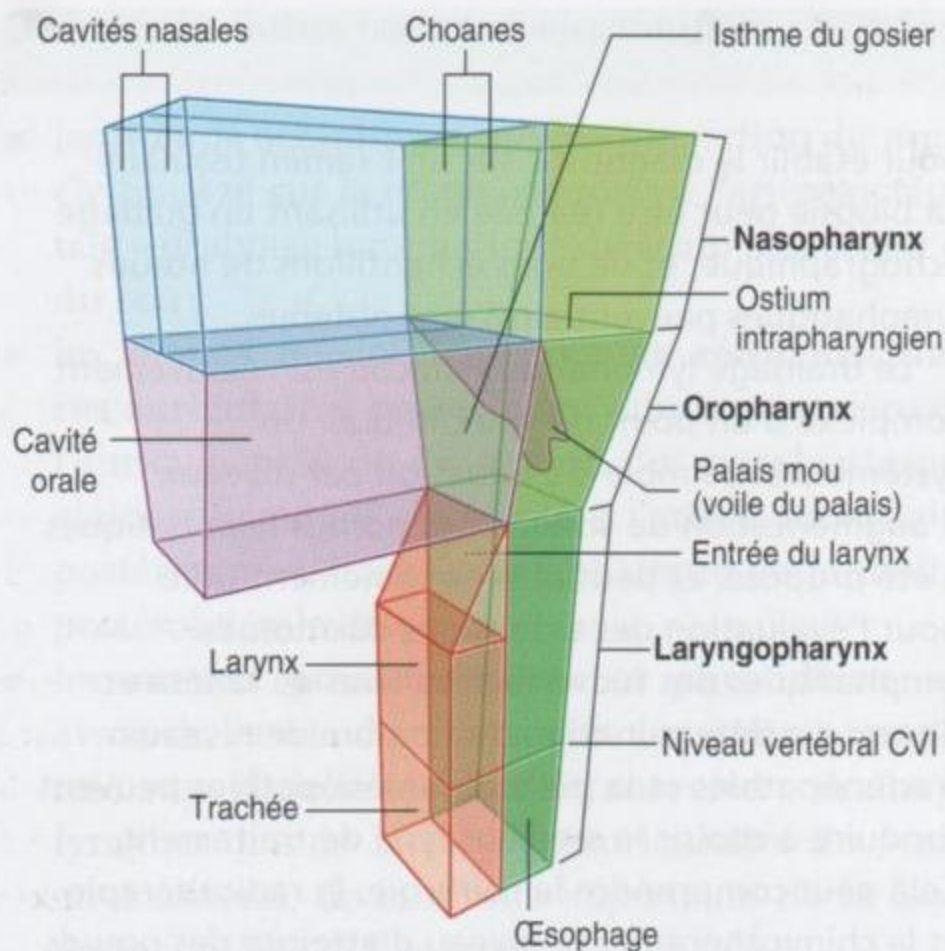


Figure 8.186. Pharynx.

est attaché au rebord postérieur du palais osseux, et constitue une sorte de « valve flottante » qui peut :

- basculer vers le haut (élévation) pour obturer l'ostium intrapharyngien, et séparer le nasopharynx de l'oropharynx ;
- basculer vers le bas (abaissement) pour obturer l'isthme du gosier et séparer la cavité orale de l'oropharynx.

Architecture squelettique

Les bords supérieur et antérieur de la paroi pharyngienne sont attachés à de l'os, du cartilage et des ligaments. Les deux côtés de la paroi pharyngienne sont réunis en arrière sur la ligne médiane par un ligament en forme de ruban (le **raphé pharyngien**). Ce tissu conjonctif descend du tubercule pharyngien de la base du crâne jusqu'au niveau de la vertèbre cervicale CVI, où le raphé se mélange avec le tissu conjonctif de la paroi postérieure de l'œsophage.

Il existe une ligne irrégulière en forme de C pour l'insertion de la paroi pharyngienne à la base du crâne (figure 8.187). La partie ouverte du C fait face aux cavités nasales. Chaque bras du C débute au bord postérieur de la lame médiale du processus

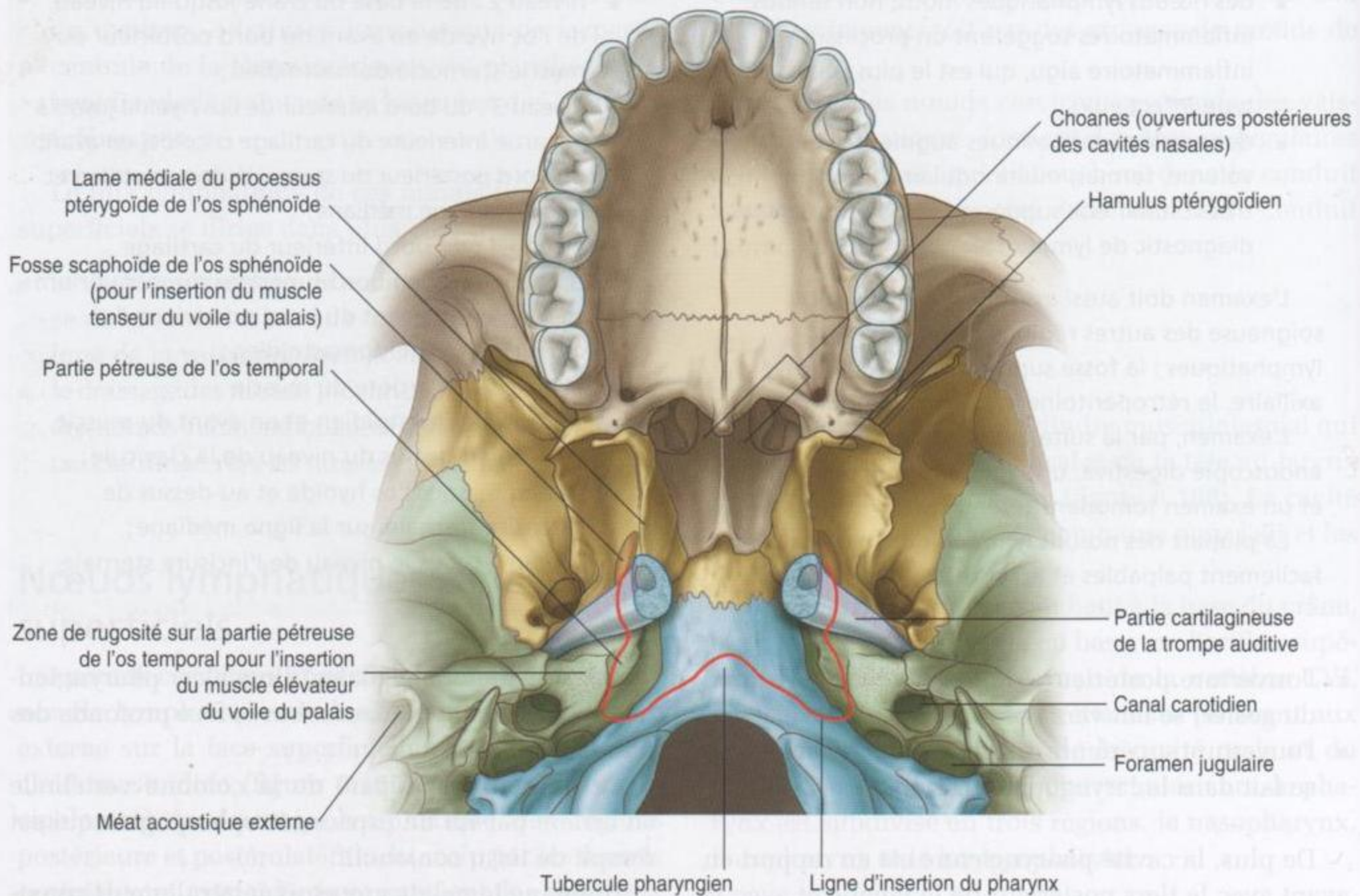


Figure 8.187. Ligne d'insertion du pharynx à la base du crâne.

ptérygoïde de l'os sphénoïdal, juste sous la partie cartilagineuse de la trompe auditive. La ligne croise le versant inférieur de la trompe auditive, puis continue à la face inférieure de la partie pétreuse de l'os temporal, où elle se situe juste en dedans des rugosités d'insertion de l'un des muscles du palais mou (le muscle élévateur du voile du palais). À ce niveau, la ligne s'incurve en dedans sur l'os occipital, et rejoint la ligne de l'autre côté sur un relief proéminent sur la ligne médiane de l'os (le tubercule pharyngien).

Ligne d'insertion verticale antérieure pour les parois pharyngiennes

La ligne verticale d'insertion des parois latérales du pharynx sur les structures en rapport avec les cavités nasales et orale et le larynx est discontinue et en trois parties (figure 8.188).

Première partie

De chaque côté, la ligne antérieure d'insertion de la paroi pharyngienne latérale commence en haut

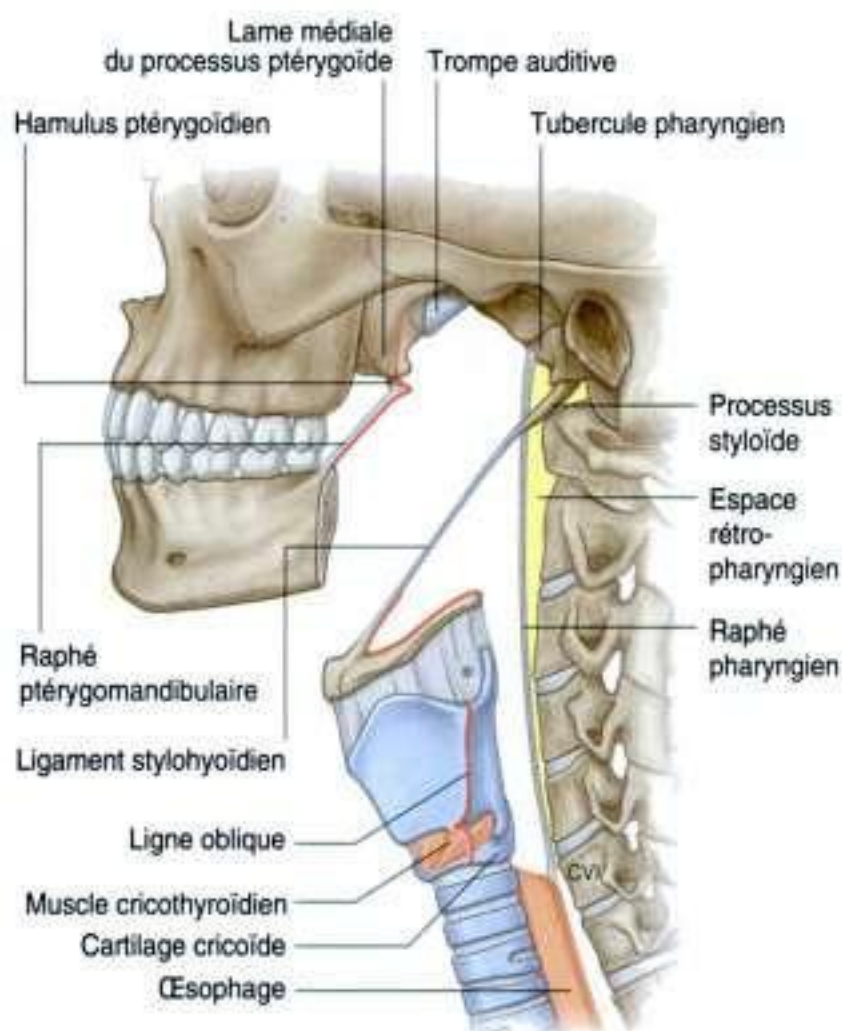


Figure 8.188. Insertions de la paroi pharyngienne.

au bord postérieur de la lame médiale du processus ptérygoïde de l'os sphénoïde, juste sous le niveau où la trompe auditive est en contact avec cette lame. Elle continue en bas le long du bord de la lame médiale du processus ptérygoïde et sur l'hamulus ptérygoïdien. À partir de ce point, la ligne descend le long du raphé ptérygomandibulaire jusqu'à la mandibule où cette partie de la ligne se termine.

Le **raphé ptérygomandibulaire** est un ruban linéaire de tissu conjonctif formant un ligament qui enjambe l'espace compris entre le sommet de l'hamulus ptérygoïdien et la surface rugueuse triangulaire immédiatement en arrière de la troisième molaire sur la mandibule. Il réunit un muscle de la paroi pharyngienne latérale (muscle constricteur supérieur) avec un muscle de la cavité orale (muscle buccinateur).

Deuxième partie

La deuxième partie de la ligne d'insertion de la paroi pharyngienne latérale est en rapport avec l'os hyoïde. Elle commence sur la partie inférieure du ligament stylohyoïdien, qui relie le sommet du processus de l'os temporal à la corne inférieure de l'os hyoïde. Cette ligne continue sur la corne inférieure et tourne pour se poursuivre vers l'arrière le long de toute la face supérieure de la grande corne de l'os hyoïde où elle se termine.

Troisième partie

La troisième partie, la plus inférieure, de la ligne d'insertion de la paroi latérale du pharynx débute en haut sur le tubercule supérieur du cartilage thyroïde, et descend le long de la ligne oblique vers le tubercule inférieur.

À partir du tubercule inférieur, la ligne d'insertion continue sur le muscle cricothyroïdien le long d'un épaississement tendineux du fascia jusqu'au cartilage cricoïde où elle se termine.

Paroi pharyngienne

La paroi pharyngienne est formée par des muscles squelettiques et par un fascia. Les espaces qui séparent ces muscles sont renforcés par le fascia et donnent passage aux structures qui traversent la paroi.

Muscles

Les muscles du pharynx sont organisés en deux groupes selon l'orientation de leurs fibres.

Les muscles constricteurs ont des fibres orientées dans une direction circulaire en rapport avec la paroi pharyngée, alors que les muscles longitudinaux ont des fibres orientées verticalement.

Muscles constricteurs

Les trois muscles constricteurs de chaque côté sont des constituants importants de la structure de la paroi pharyngienne (figure 8.189 et tableau 8.17) et leurs noms indiquent leur position : muscles constricteurs supérieur, moyen et inférieur. En arrière, les muscles de chaque côté sont réunis par le raphé

Tableau 8.17 Muscles constricteurs du pharynx.

Muscle	Insertion postérieure	Insertion antérieure	Innervation	Fonction
Constricteur supérieur	Raphé pharyngien	Raphé ptérygomandibulaire et os adjacent sur la mandibule et l'hamulus ptérygoidien	Nerf vague (X)	Constricteur du pharynx
Constricteur moyen	Raphé pharyngien	Bord supérieur de la grande corne de l'os hyoïde et bords adjacents de la petite corne de l'os hyoïde, et ligament stylohyoïdien	Nerf vague (X)	Constricteur du pharynx
Constricteur inférieur	Raphé pharyngien	Cartilage cricoïde, ligne oblique du cartilage thyroïde, et ligament tendu entre ces deux insertions et qui croise le muscle cricothyroïdien	Nerf vague (X)	Constricteur du pharynx

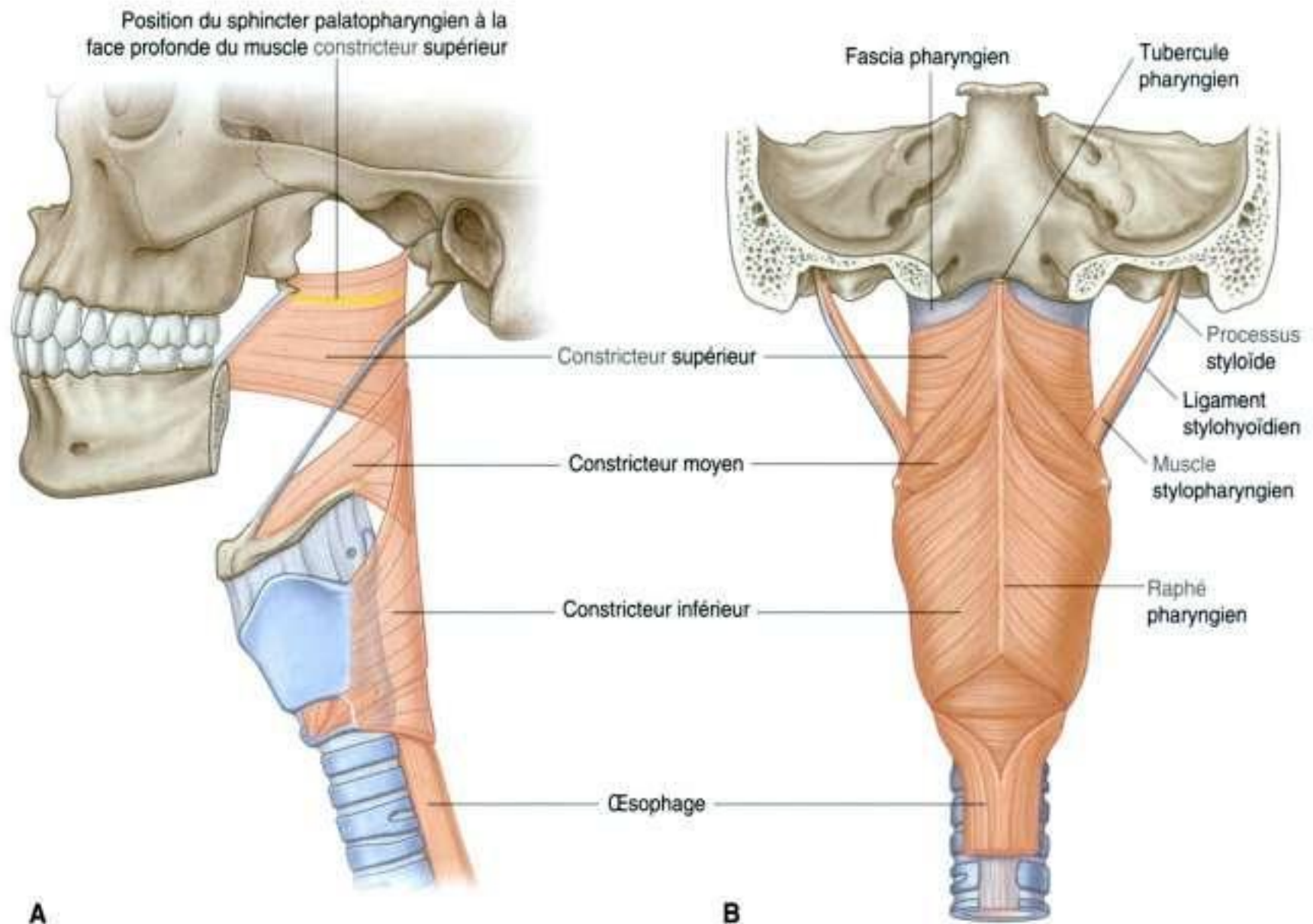


Figure 8.189. Muscles constricteurs du pharynx. **A.** Vue latérale. **B.** Vue postérieure.

pharyngien. En avant, ces muscles s'insèrent sur les os et les ligaments en rapport avec les bords latéraux des cavités nasales et orale et du larynx.

Les muscles constricteurs se chevauchent réciproquement dans une organisation qui peut faire comparer les parois à trois pots de fleurs emboîtés les uns dans les autres. Les constricteurs inférieurs se superposent sur le bord inférieur des constricteurs moyens et, de la même façon, les constricteurs moyens chevauchent les constricteurs supérieurs.

Ensemble, les muscles sont constricteurs de la cavité pharyngienne dont ils rétrécissent le diamètre.

Lorsque les muscles constricteurs se contractent de manière séquentielle de haut en bas, comme au cours de la déglutition, ils propulsent le bol alimentaire du pharynx vers l'œsophage.

Tous les constricteurs sont innervés par le rameau pharyngien du nerf vague (X).

Constricteurs supérieurs

Les muscles constricteurs supérieurs encadrent ensemble la partie supérieure de la cavité pharyngienne (figure 8.189).

Chaque muscle est attaché en avant à l'hamulus ptérygoïdien, au raphé ptérygomandibulaire et à l'os adjacent de la mandibule. À partir de ces insertions, le muscle s'élargit en éventail vers l'arrière et s'unit à son homologue controlatéral sur le raphé pharyngien.

Une bande de muscle spécifique (le **sphincter palatopharyngien**) naît de la face antérolatérale du palais mou et entoure la partie interne de la paroi pharyngienne, en se mélangeant avec la partie interne du constricteur supérieur.

Lorsque le muscle constricteur supérieur se contracte au cours de la déglutition, il forme un repli proéminent à la face profonde de la paroi pharyngienne, qui « capte » le bord du palais mou relevé, ce

qui vient obturer l'isthme pharyngien entre le nasopharynx et l'oropharynx.

Constricteurs moyens

Les muscles constricteurs moyens sont insérés sur la partie inférieure du ligament stylohyoïdien, la petite corne de l'os hyoïde et toute la face supérieure de la grande corne de l'os hyoïde (figure 8.189).

Comme les constricteurs supérieurs, les muscles constricteurs moyens s'élargissent en éventail en arrière et s'attachent au raphé pharyngien.

La partie postérieure des constricteurs moyens recouvre la partie inférieure des constricteurs supérieurs.

Constricteurs inférieurs

Les muscles constricteurs inférieurs s'insèrent en avant sur la ligne oblique du cartilage thyroïde, le cartilage cricoïde et un ligament qui s'étend entre ces deux insertions cartilagineuses et croise le muscle cricothyroïdien (figure 8.189).

Comme les autres muscles constricteurs, les muscles constricteurs inférieurs s'étendent en arrière et s'attachent au raphé pharyngien.

La partie postérieure des constricteurs inférieurs recouvre les constricteurs moyens. Dans la partie inférieure, les fibres musculaires se mélangent à la paroi de l'œsophage et s'y attachent.

Les parties des constricteurs inférieurs insérées sur le cartilage cricoïde encadrent la portion la plus étroite de la cavité pharyngienne.

Muscles longitudinaux

Les trois muscles longitudinaux de la paroi pharyngienne (figure 8.190 et tableau 8.18) sont nommés en fonction de leurs origines : stylopharyngien

Tableau 8.18 Muscles longitudinaux du pharynx.

Muscle	Origine	Terminaison	Innervation	Fonction
Stylopharyngien	Face médiale de la base du processus styloïde	Paroi pharyngienne	Nerf glossopharyngien (IX)	Élévateur du pharynx
Salpingopharyngien	Versant inférieur de l'extrémité pharyngienne de la trompe auditive	Paroi pharyngienne	Nerf vague (X)	Élévateur du pharynx
Palatopharyngien	Face supérieure de l'aponévrose palatine	Paroi pharyngienne	Nerf vague (X)	Élévateur du pharynx ; obturateur de l'isthme du gosier

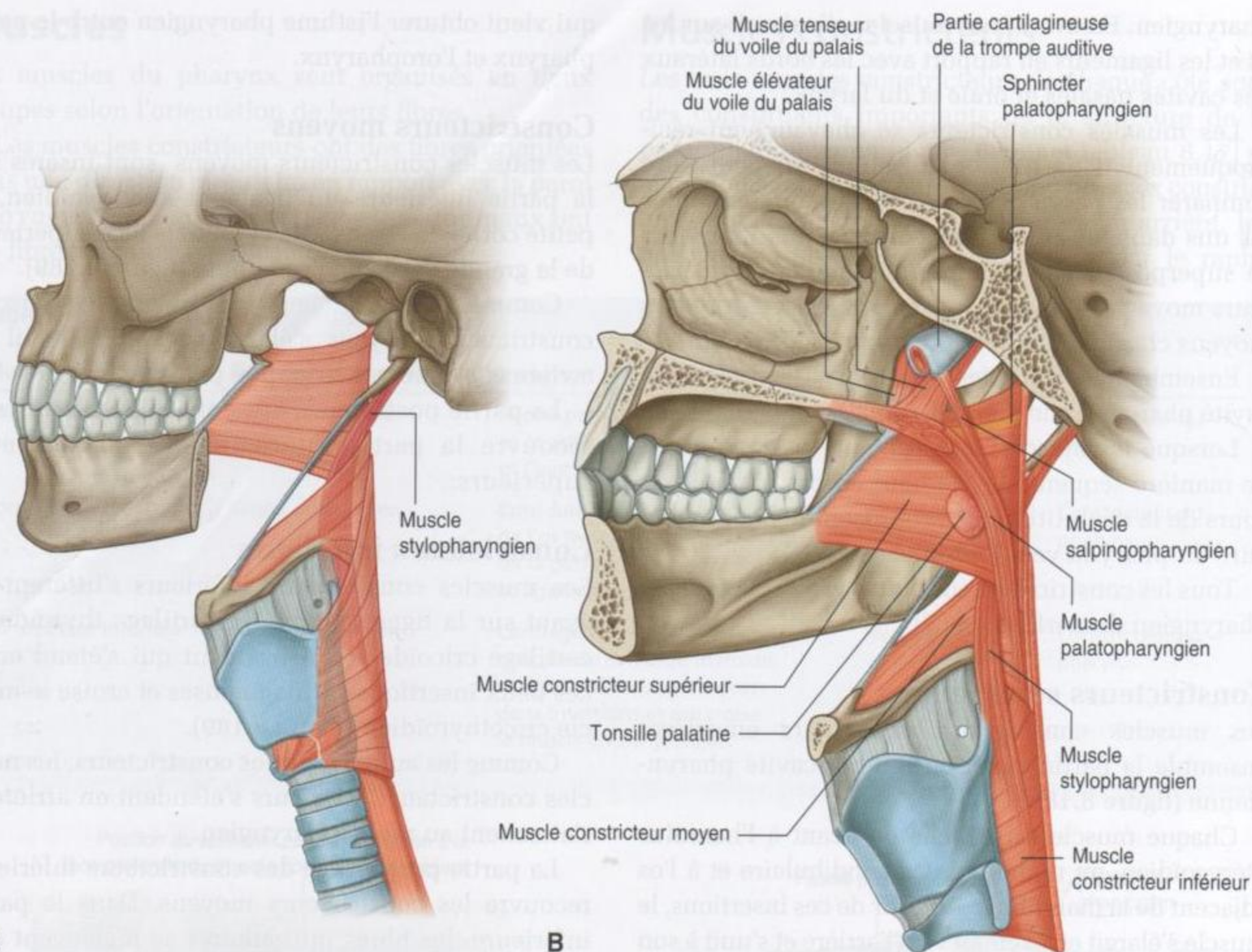


Figure 8.190. Muscles longitudinaux du pharynx. A. Muscle stylopharyngien. B. Vue médiale.

provenant du processus styloïde de l'os temporal, salpingopharyngien de la portion cartilagineuse de la trompe auditive (salpinx désigne la trompe en grec), et palatopharyngien provenant du palais mou. Depuis leur site d'origine, ces muscles descendent et s'attachent à la paroi pharyngienne.

Les muscles longitudinaux élèvent la paroi pharyngienne, ou au cours de la déglutition, attirent la paroi pharyngienne en haut et autour d'un bolus d'aliments propulsés à travers le pharynx vers l'œsophage.

Muscle stylopharyngien

Le muscle stylopharyngien cylindrique (figure 8.190A) naît de la base de la face médiale du processus styloïde de l'os temporal, descend entre les muscles constricteurs supérieur et moyen pour s'élargir en éventail, et se mélange avec la face profonde de la paroi pharyngienne. Il est innervé par le nerf glosso-pharyngien (IX).

Muscle salpingopharyngien

Le muscle salpingopharyngien (figure 8.190B) est un petit muscle qui naît du versant inférieur de la trompe auditive, descend et se mélange avec la face profonde de la paroi pharyngienne. Il est innervé par le nerf vague (X).

Muscle palatopharyngien

Le muscle palatopharyngien (figure 8.190B) est un muscle du pharynx mais aussi du palais mou (voir p. 1048). Il s'insère sur la face supérieure de l'aponévrose palatine, et se dirige en arrière et en bas pour se mélanger avec la paroi pharyngienne.

Le muscle palatopharyngien forme un important relief qui soulève la muqueuse (**arc palatopharyngien**). Cet arc est visible dans la cavité orale et constitue un repère pour localiser la **tonsille palatine**, qui lui est immédiatement antérieure sur la paroi oropharyngienne.

En plus de son action d'élévation du pharynx, le muscle palatopharyngien participe à l'occlusion de l'isthme du gosier en abaissant le palais et en attirant l'arc palatopharyngien vers la ligne médiane.

Le muscle palatopharyngien est innervé par le nerf vague (X).

Fascia

Le fascia pharyngien est divisé en deux couches, qui englobent entre elles les muscles pharyngiens :

- une couche fine (**fascia buco-pharyngien**) tapisse la partie musculaire de la paroi ;
- une couche plus épaisse (**fascia pharyngobasilaire**) recouvre la face profonde.

Le fascia renforce les zones de la paroi pharyngienne où le muscle est déficient. Cela est particulièrement évident au-dessus du niveau du constricteur supérieur où la paroi pharyngienne est presque entièrement constituée par le fascia (figure 8.190). Cette partie de la paroi est renforcée en dehors par les muscles du palais mou (tenseur et élévateur du voile du palais).

Déhiscences entre les muscles de la paroi pharyngienne

Les déhiscences entre les muscles de la paroi pharyngienne constituent d'importantes voies de passage pour des muscles et des structures neurovasculaires (figure 8.191).

Au-dessus du bord du muscle constricteur supérieur, la paroi pharyngienne est dépourvue de muscle et complétée par le fascia pharyngien.

Les muscles tenseur et élévateur du voile du palais mou descendent initialement de la base du crâne et sont en dehors du fascia pharyngien. Dans cette position, ils renforcent la paroi pharyngienne :

- l'élévateur du voile du palais passe à travers le fascia pharyngien sous la trompe auditive et entre dans le palais mou ;
- le tendon du tenseur du voile du palais contourne en dedans l'hamulus ptérygoïdien et se dirige à travers l'origine du muscle buccinateur pour entrer dans le palais mou.

Structures traversant les déhiscences

L'une des plus grandes et plus importantes ouvertures de la paroi pharyngienne est située entre les muscles constricteurs supérieur et moyen du pharynx et le bord postérieur du muscle mylohyoïdien, qui forme le plancher de la bouche (figure 8.191). Cette déhiscence en forme de triangle ne permet pas seulement au muscle stylopharyngien de glisser dans la paroi pharyngienne, mais livre aussi passage à des muscles, des nerfs et des vaisseaux qui cheminent entre les régions latérales à la paroi pharyngienne et la cavité orale, en particulier vers la langue.

La déhiscence située entre les muscles constricteurs inférieur et moyen permet aux vaisseaux et nerfs laryngés internes d'accéder par cette ouverture dans la membrane thyroïdienne pour entrer dans le larynx.

Les nerfs récurrents laryngés et les vaisseaux laryngés inférieurs entrent dans le larynx en arrière de la petite corne de l'os hyoïde, à la face profonde du bord inférieur du muscle constricteur inférieur.

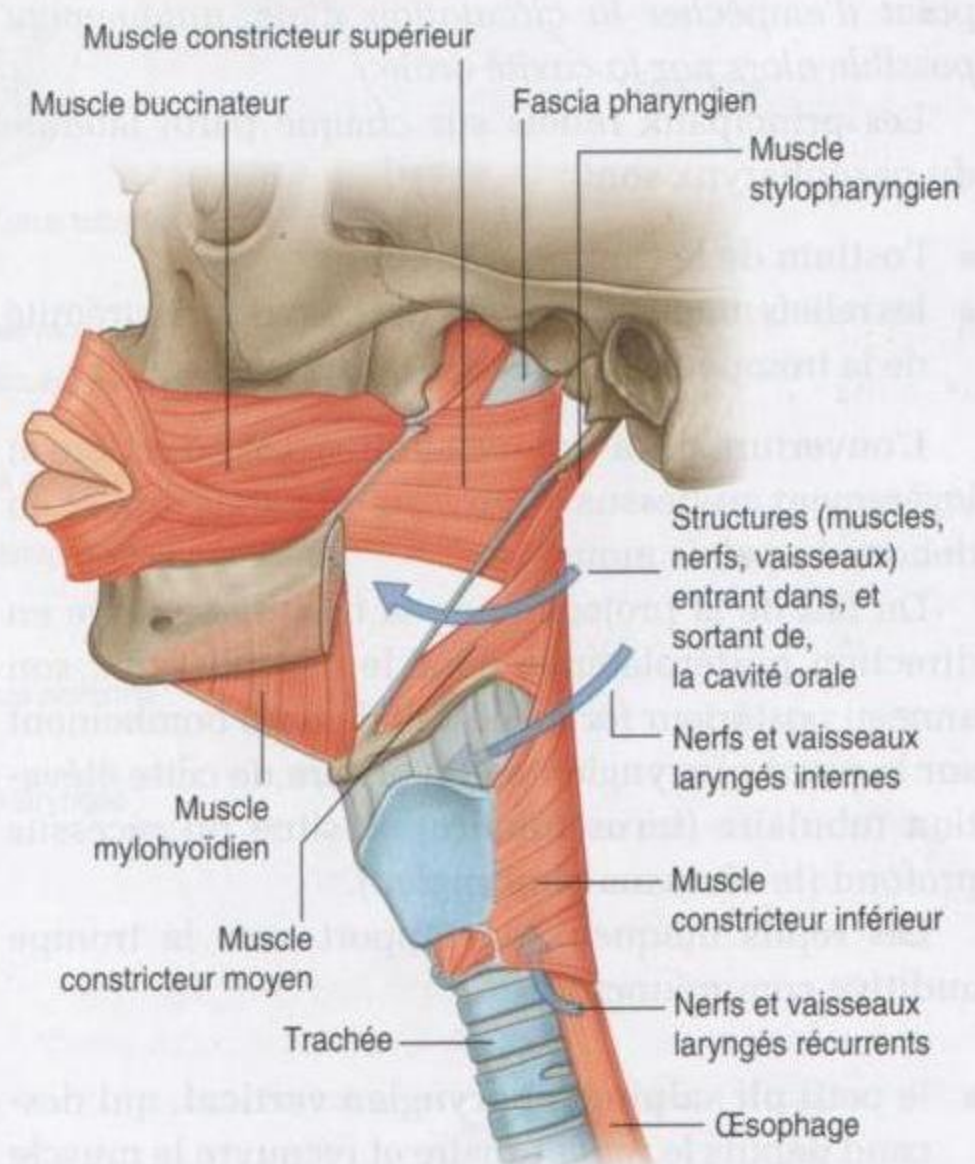


Figure 8.191. Déhiscences entre les muscles de la paroi pharyngienne.

Nasopharynx

Le nasopharynx est situé en arrière des ouvertures postérieures des cavités nasales (choanes) et au-dessus du niveau du palais mou (figure 8.192). Le toit est formé par la base inclinée du crâne, et correspond à la partie postérieure de l'os sphénoïde et à la partie basilaire de l'os occipital. Le toit et les parois latérales du nasopharynx forment une voûte en dôme au sommet de la cavité pharyngienne qui est toujours ouverte.

La cavité du nasopharynx est en continuité en bas avec la cavité de l'oropharynx par l'isthme pharyngien. La position de l'isthme pharyngien est marquée sur la paroi pharyngienne par un repli muqueux causé par le sphincter palatopharyngien sous-jacent, qui est une partie du muscle constricteur supérieur.

L'élévation du palais mou et la contraction du sphincter palatopharyngien ferment l'isthme pharyngien au cours de la déglutition et séparent le nasopharynx de l'oropharynx.

Un important amas de tissu lymphoïde (la **tonsille pharyngienne**) se situe dans la muqueuse qui couvre le toit du nasopharynx. *L'augmentation de volume de cette tonsille, connue sous le nom de végétations adénoïdes, peut obturer le nasopharynx au point d'empêcher la circulation d'air, uniquement possible alors par la cavité orale.*

Les principaux reliefs sur chaque paroi latérale du nasopharynx sont :

- l'ostium de la trompe auditive ;
- les reliefs muqueux et replis qui couvrent l'extrémité de la trompe auditive et des muscles adjacents.

L'ouverture de la trompe auditive est en arrière et légèrement au-dessus du niveau du palais dur, et en dehors du palais mou.

Du fait de la projection de la trompe auditive en direction postérolatérale dans le nasopharynx, son anneau postérieur forme un relief ou un bombement sur la paroi pharyngienne. En arrière de cette élévation tubulaire (**torus tubaire**) se situe un récessus profond (le **récessus pharyngien**).

Les replis muqueux en rapport avec la trompe auditive comprennent :

- le petit **pli salpingopharyngien vertical**, qui descend depuis le relief tubaire et recouvre le muscle salpingopharyngien ;
- un large repli surélevé (torus de l'élévateur), qui apparaît émergeant juste derrière l'ostium de la

trompe auditive, continue en dedans à la face supérieure du palais mou, et recouvre le muscle élévateur du voile du palais.

Oropharynx

L'oropharynx est situé en arrière de la cavité orale, sous le niveau du palais mou et au-dessus du bord supérieur de l'épiglotte (figure 8.192). Les arcs palatoglosses, un de chaque côté, qui recouvrent les muscles palatoglosses, marquent la limite entre la cavité orale et l'oropharynx. L'ouverture arciforme entre les deux replis est l'isthme du gosier. Juste en arrière et en dedans de ces replis, une autre paire de replis, les arcs palatopharyngiens, un de chaque côté, sont soulevés par les muscles palatopharyngiens.

La paroi antérieure de l'oropharynx située sous l'isthme du gosier, est formée par la partie supérieure du tiers postérieur, ou partie pharyngienne, de la langue. D'importants amas de tissu lymphoïde (les tonsilles linguales) sont présents dans la muqueuse qui recouvre cette partie de la langue.

Les tonsilles palatines sont placées sur les parois latérales de l'oropharynx. De chaque côté, il existe un important amas ovoïde de tissu lymphatique dans la muqueuse qui recouvre le muscle constricteur supérieur et la fosse tonsillaire située entre les arcs palatoglosse et palatopharyngien. Les tonsilles palatines sont visibles par la cavité orale juste en arrière des replis palatoglosses.

Lors du maintien de liquides ou de solides dans la cavité orale, l'isthme du gosier est fermé par l'abaissement du palais mou, l'élévation du dos de la langue, et le rapprochement vers la ligne médiane des arcs palatopharyngiens et palatoglosses. Cela permet à une personne de respirer au cours de la manducation ou au cours de la manipulation de matériel dans la cavité orale.

Au cours de la déglutition, l'isthme du gosier est ouvert, le palais est relevé, la cavité laryngée est obturée, et les aliments solides ou liquides sont dirigés dans l'œsophage. Une personne ne peut pas respirer et déglutir en même temps car la voie aérienne est fermée en deux sites, l'ostium intrapharyngien et le larynx.

Laryngopharynx

Le laryngopharynx s'étend du bord supérieur de l'épiglotte à la bouche œsophagienne au niveau vertébral CVI (figure 8.192).

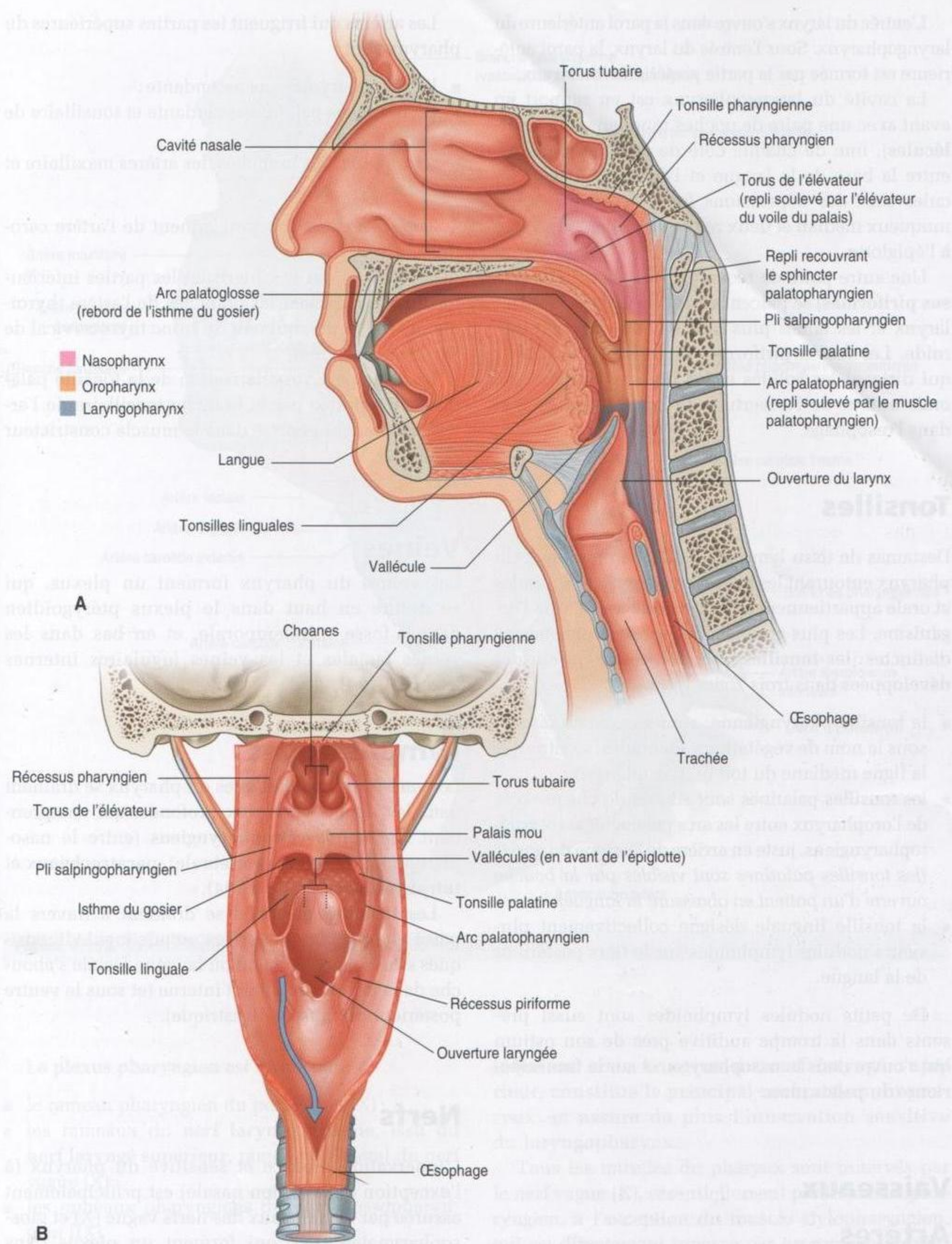


Figure 8.192. Reliefs muqueux du pharynx. A. Vue latérale. B. Vue postérieure avec ouverture de la paroi pharyngienne.

L'entrée du larynx s'ouvre dans la paroi antérieure du laryngopharynx. Sous l'entrée du larynx, la paroi antérieure est formée par la partie postérieure du larynx.

La cavité du laryngopharynx est en rapport en avant avec une paire de poches muqueuses (les **vallécules**), une de chaque côté de la ligne médiane, entre la base de la langue et l'épiglotte. Les vallécules sont des dépressions formées entre le repli muqueux médian et deux replis qui relient la langue à l'épiglotte.

Une autre paire de récessus muqueux (les **récessus piriformes**) se placent entre la partie centrale du larynx et les lames plus latérales du cartilage thyroïde. Les fosses piriformes délimitent des sillons qui dirigent les solides et les liquides de la cavité orale autour de l'ouverture du larynx surélevée et dans l'œsophage.

Tonsilles

Des amas de tissu lymphoïde dans la muqueuse du pharynx entourant les ouvertures des cavités nasales et orale appartiennent au système de défense de l'organisme. Les plus grands amas forment des masses distinctes (les **tonsilles**). Les tonsilles sont surtout développées dans trois zones (figure 8.192) :

- la tonsille pharyngienne, connue communément sous le nom de végétations adénoïdes, se situe sur la ligne médiane du toit du nasopharynx ;
- les tonsilles palatines sont situées de chaque côté de l'oropharynx entre les arcs palatoglosses et palatopharyngiens, juste en arrière de l'isthme du gosier (*les tonsilles palatines sont visibles par la bouche ouverte d'un patient en abaissant la langue*) ;
- la tonsille linguale désigne collectivement plusieurs nodules lymphoïdes sur le tiers postérieur de la langue.

De petits nodules lymphoïdes sont aussi présents dans la trompe auditive près de son ostium qui s'ouvre dans le nasopharynx, et sur la face supérieure du palais mou.

Vaisseaux

Artères

De nombreux vaisseaux vascularisent la paroi pharyngienne (figure 8.193).

Les artères qui irriguent les parties supérieures du pharynx sont :

- l'artère pharyngienne ascendante ;
- les branches palatine ascendante et tonsillaire de l'artère faciale ;
- les nombreuses branches des artères maxillaire et linguale.

Tous ces vaisseaux proviennent de l'artère carotide externe.

Les artères qui vascularisent les parties inférieures du pharynx sont les branches de l'artère thyroïdienne inférieure, qui naît du tronc thyrocervical de l'artère subclavière.

La principale vascularisation de la tonsille palatine est apportée par la branche tonsillaire de l'artère faciale, qui pénètre dans le muscle constricteur supérieur.

Veines

Les veines du pharynx forment un plexus, qui se draine en haut dans le plexus ptérygoïdien dans la fosse infratemporale, et en bas dans les veines faciales et les veines jugulaires internes (figure 8.194).

Lymphatiques

Les vaisseaux lymphatiques du pharynx se drainent dans les nœuds cervicaux profonds, qui comprennent les **nœuds rétropharyngiens** (entre le nasopharynx et la colonne vertébrale), **paratrachéaux** et **infrahyoïdiens** (figure 8.194).

Les tonsilles palatines se drainent à travers la paroi pharyngienne dans les nœuds jugulodigastriques situés dans la région où la veine faciale s'abouche dans la veine jugulaire interne (et sous le ventre postérieur du muscle digastrique).

Nerfs

L'innervation motrice et sensitive du pharynx (à l'exception de la région nasale) est principalement assurée par les rameaux des nerfs vague (X) et glosso-pharyngien (IX), qui forment un plexus dans le fascia périphérique de la paroi pharyngienne (figure 8.195).

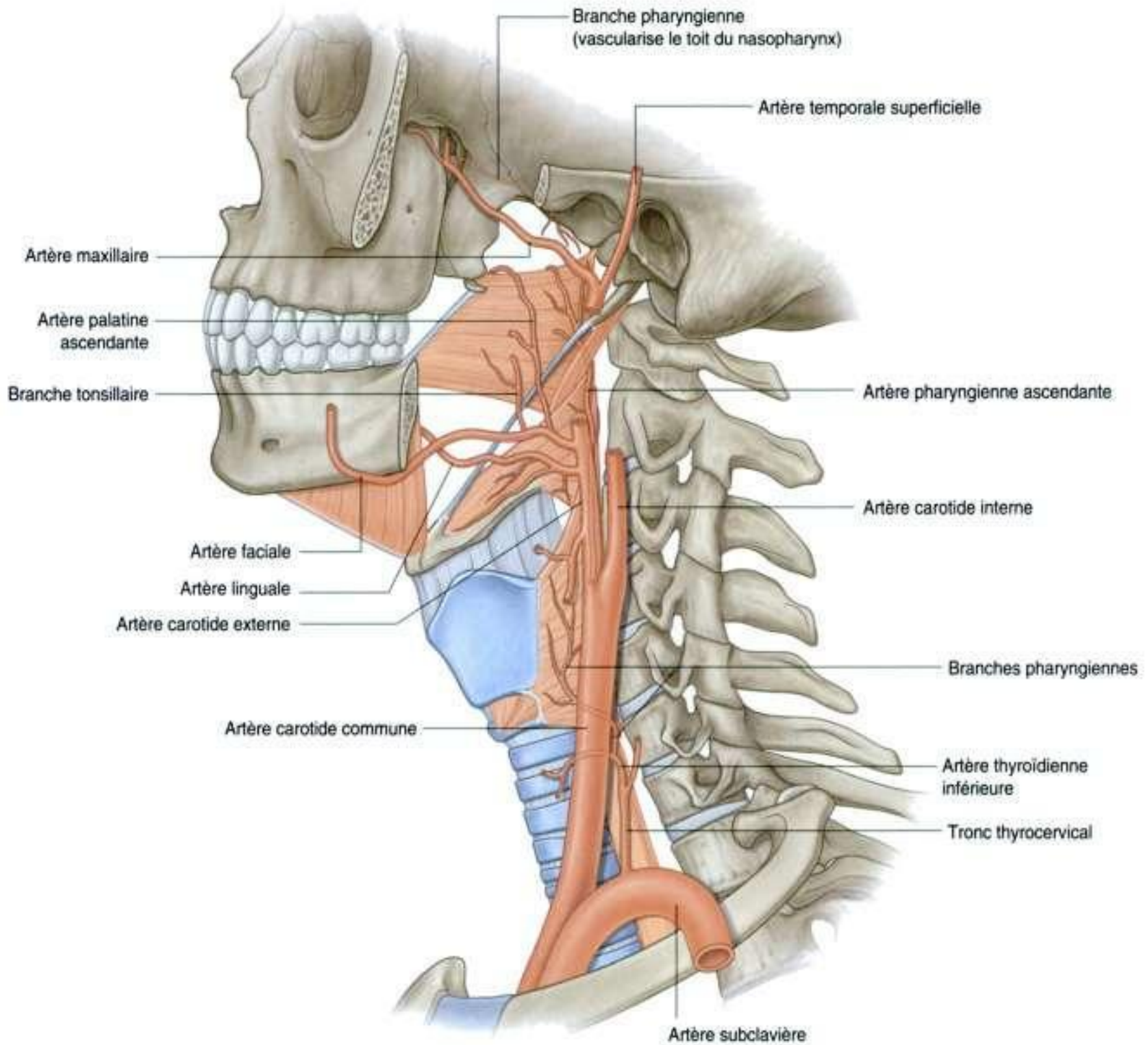


Figure 8.193. Vascularisation artérielle du pharynx (vue latérale gauche).

Le **plexus pharyngien** est formé par :

- le rameau pharyngien du nerf vague (X) ;
- les rameaux du **nerf laryngé externe**, issu du **nerf laryngé supérieur**, rameau collatéral du nerf vague (X) ;
- les rameaux pharyngiens du nerf glossopharyngien (IX).

Le **rameau pharyngien** du nerf vague (X), qui naît de la partie supérieure de son **ganglion**

inférieur sous l'origine du nerf laryngé supérieur, constitue le principal nerf moteur du pharynx, et assure de plus l'innervation sensitive du laryngopharynx.

Tous les muscles du pharynx sont innervés par le nerf vague (X), essentiellement par le plexus pharyngien, à l'exception du muscle stylopharyngien, qui est directement innervé par un rameau du nerf glossopharyngien (IX).

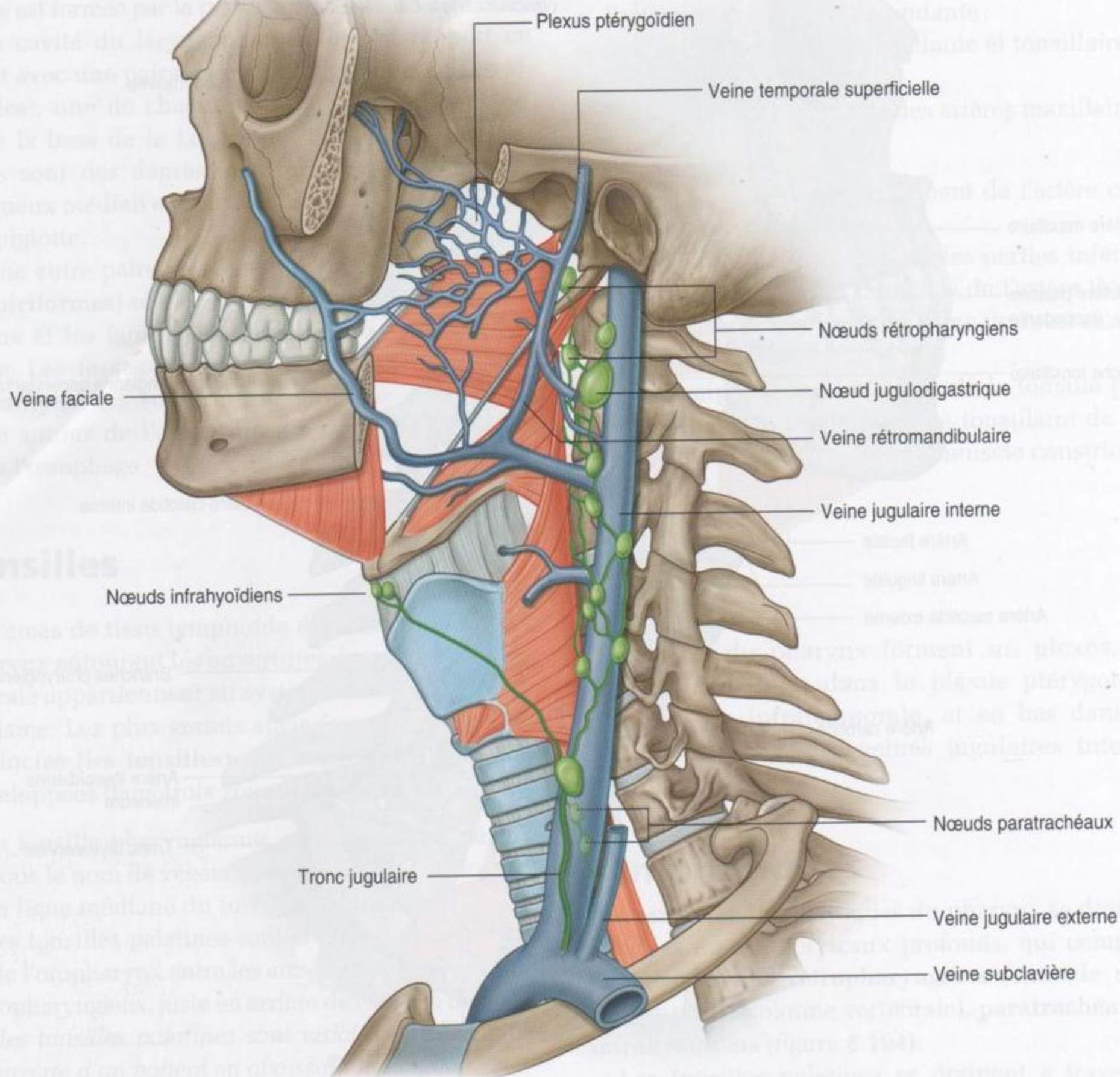


Figure 8.194. Drainage veineux et lymphatique du pharynx (vue latérale gauche).

Chaque subdivision du pharynx a une innervation sensorielle différente :

- le nasopharynx est innervé par un rameau pharyngien du nerf maxillaire (V2) qui naît dans la fosse ptérygopalatine et passe dans le canal ptérygopalaatin dans l'os sphénoïde pour atteindre le fornix (voûte ou toit) du pharynx ;
- l'oropharynx est innervé par le nerf glossopharyngien (IX) par l'intermédiaire du plexus pharyngien ;
- le laryngopharynx est innervé par le nerf vague (X) par l'intermédiaire du plexus pharyngien.

Nerf glossopharyngien (IX)

Le nerf glossopharyngien (IX) est en rapport avec le pharynx au cours de la majeure partie de son trajet extracrânien.

Après sa sortie du crâne à travers le foramen jugulaire, le nerf glossopharyngien (IX) descend à la face postérieure du muscle stylopharyngien, passe ensuite sur la face latérale du muscle stylopharyngien, puis se dirige en avant à travers la déhiscence entre les muscles constricteurs supérieur et moyen, pour finalement gagner la partie postérieure de la langue.

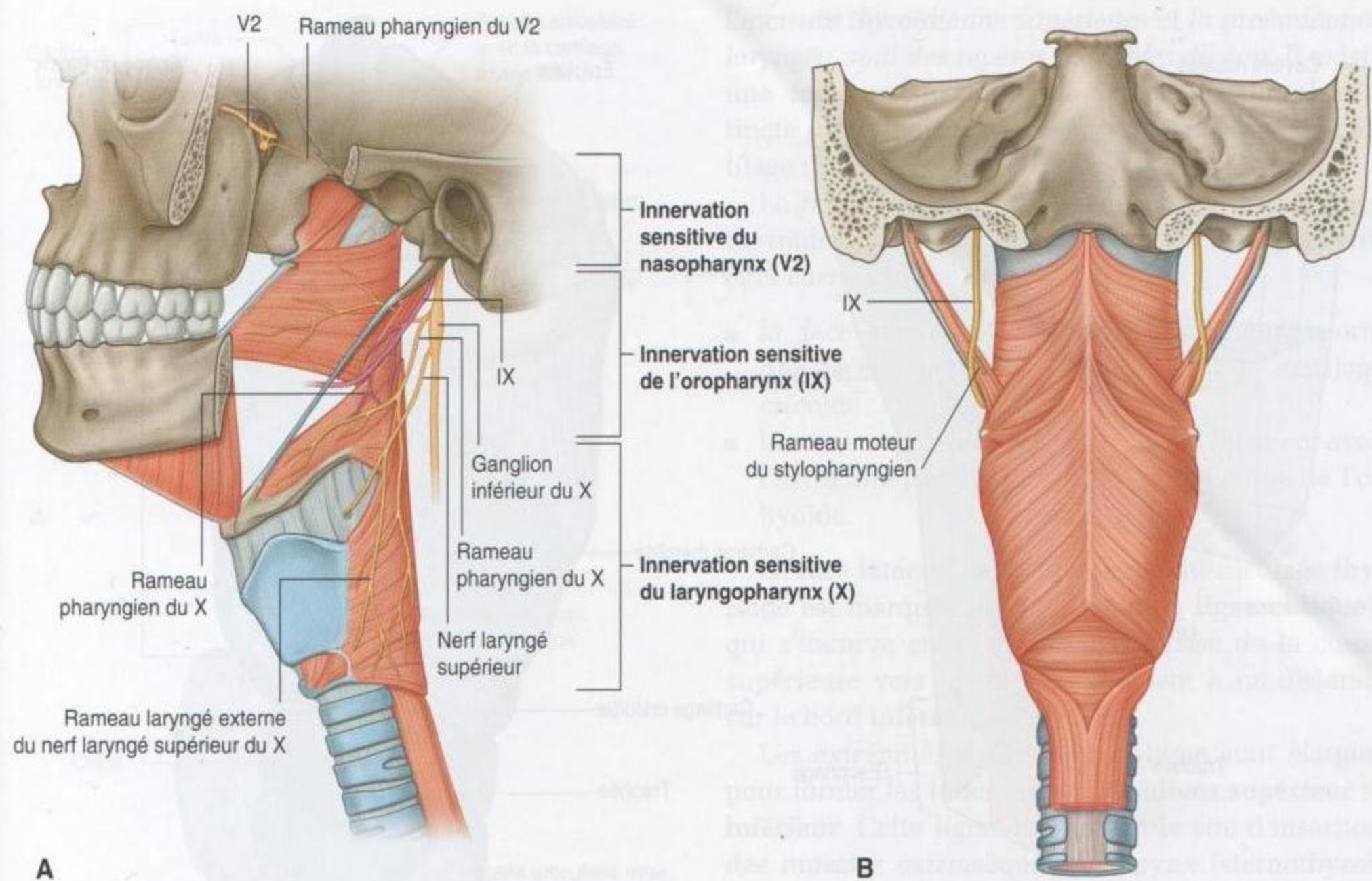


Figure 8.195. Innervation du pharynx.

Lors de son passage sous le bord libre du muscle constricteur supérieur, le nerf glossopharyngien (IX) est juste en dessous de la tonsille palatine qui est située à la face profonde du constricteur supérieur.

Les rameaux pharyngiens du plexus pharyngien et un rameau moteur destiné au muscle stylopharyngien naissent du nerf glossopharyngien (IX) dans le cou. *Du fait de cette innervation sensitive de l'oropharynx assurée par le nerf glossopharyngien (IX), le nerf transporte l'innervation sensitive des tonsilles palatines et constitue aussi la voie afférente du réflexe vélopalatin.*

LARYNX

Le larynx est une structure musculoligamentaire creuse renforcée par une armature cartilagineuse, qui constitue la portion initiale de l'appareil respiratoire.

La cavité du larynx est en continuité à sa partie inférieure avec la trachée, et s'ouvre dans sa partie supérieure dans le pharynx, immédiatement en arrière et légèrement en dessous de la langue et de

l'ouverture postérieure de la cavité orale (isthme du gosier) (figure 8.196A,B).

Le larynx est à la fois une valve (ou sphincter) capable d'obturer la voie aérienne et un instrument apte à produire des sons. Il est composé de :

- trois grands cartilages impairs (cricoïde, thyroïde et épiglotte) ;
- trois paires de petits cartilages (aryténoïdes, corniculés et cunéiformes) ;
- une membrane fibroélastique et plusieurs muscles intrinsèques.

Le larynx est suspendu en haut à l'os hyoïde et attaché à la trachée en bas par des membranes et des ligaments. Il est très mobile dans le cou, et peut se déplacer de haut en bas et d'avant en arrière sous l'action de muscles extrinsèques qui s'insèrent sur le larynx lui-même ou sur l'os hyoïde.

Au cours de la déglutition, les très importants mouvements du larynx vers le haut et vers le bas contribuent à fermer l'entrée du larynx et à ouvrir l'œsophage.

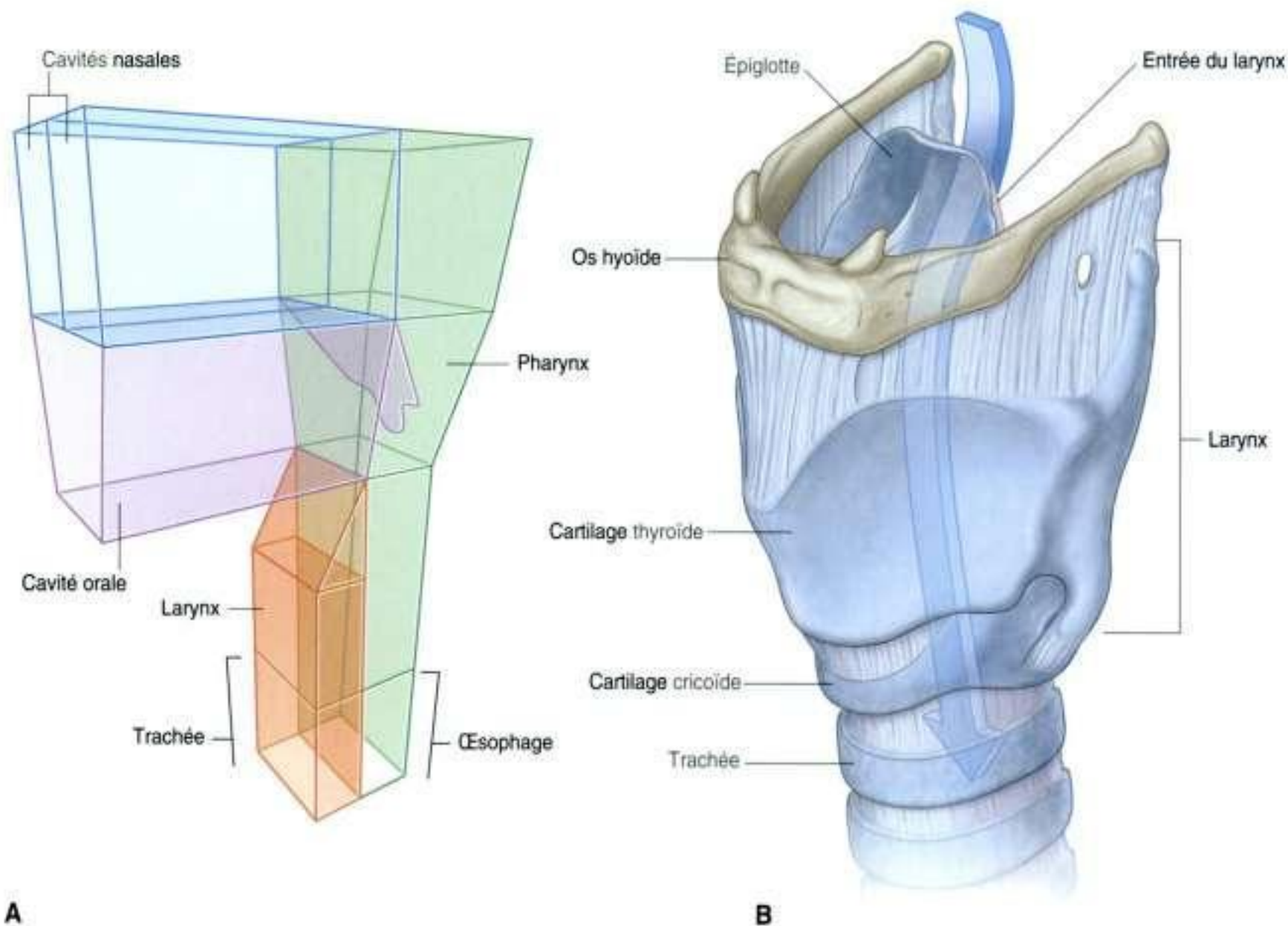


Figure 8.196. Larynx. **A.** Rapports avec les autres cavités. **B.** Vue latérale.

Cartilages du larynx

Cartilage cricoïde

Le cartilage cricoïde est le plus bas situé des cartilages du larynx, et encercle complètement la voie aérienne (figure 8.197). Il a la forme d'une bague chevalière, avec une large **lame du cartilage cricoïde** en arrière de la voie aérienne, et un **arc du cartilage cricoïde** plus étroit en avant.

La face postérieure de la lame du cartilage cricoïde est caractérisée par deux dépressions ovales séparées par une crête verticale. L'œsophage est attaché à la crête, et les dépressions reçoivent les insertions des muscles cricoarythénoïdiens postérieurs.

Le cartilage cricoïde a deux facettes sur chaque côté pour s'articuler avec les autres cartilages laryngés.

- une facette est placée sur la face inclinée supéro-latérale de la lame du cartilage cricoïde et s'articule avec la base du cartilage aryénoïde;

- l'autre facette est située sur la face latérale de la lame du cartilage cricoïde près de sa base, et participe à l'articulation avec la face médiale de la corne inférieure du cartilage thyroïde.

Cartilage thyroïde

Le cartilage thyroïde (figure 8.198) est le plus grand des cartilages du larynx. Il est formé par des lames droite et gauche, qui sont largement séparées en arrière, mais jointives en avant. Le point supérieur de la zone de fusion entre les deux larges lames se projette en avant et forme la **proéminence laryngée** («pomme d'Adam»). L'angle entre les deux lames est plus aigu chez l'homme (90°) que chez la femme (120°), ce qui rend la proéminence laryngée plus saillante chez l'homme que chez la femme.

Juste au-dessus de la proéminence laryngée, l'**incisure thyroïdienne supérieure** sépare les deux lames qui s'écartent latéralement. *Ces deux reliefs,*

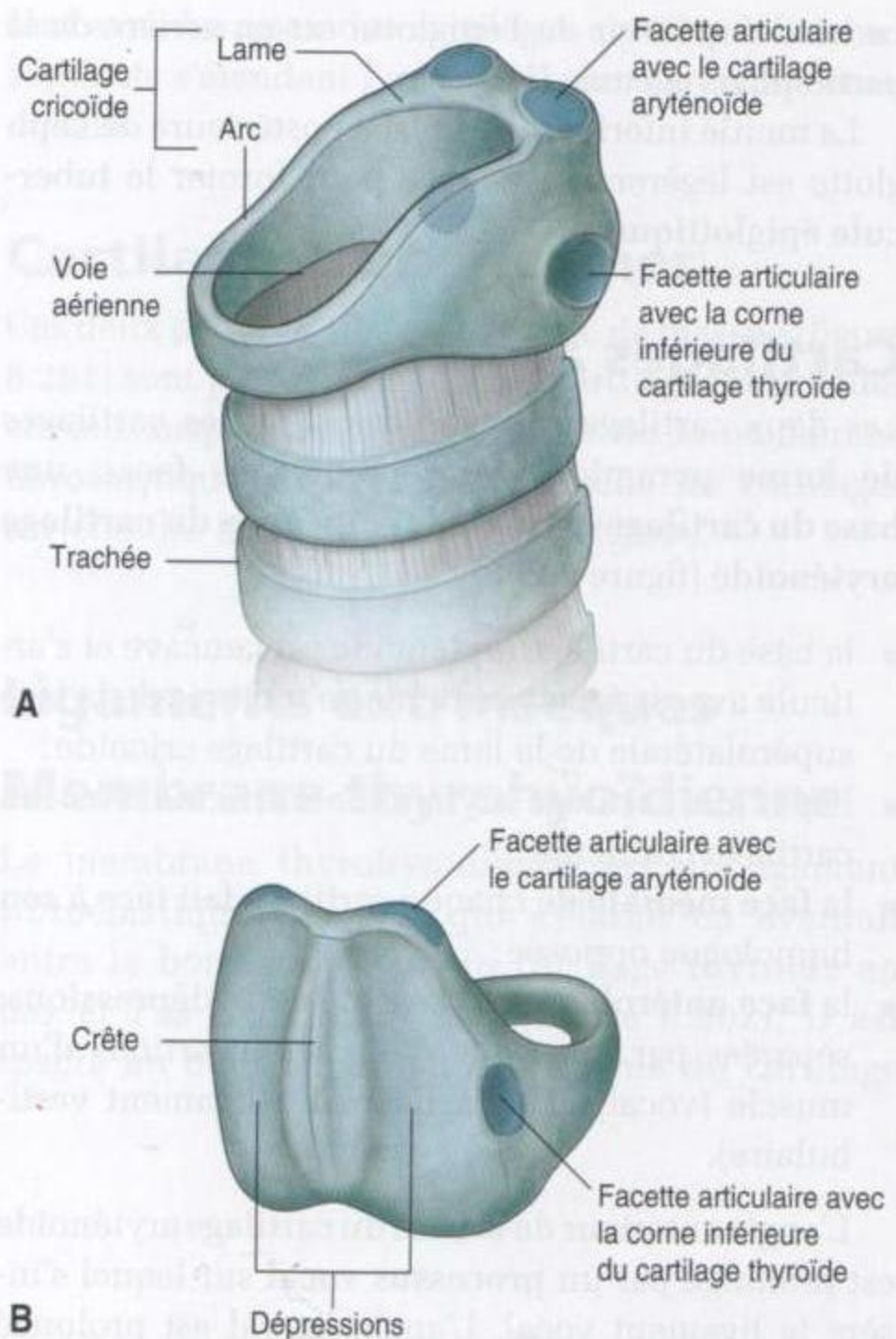


Figure 8.197. Cartilage cricoïde. **A.** Vue antérolatérale. **B.** Vue postérieure.

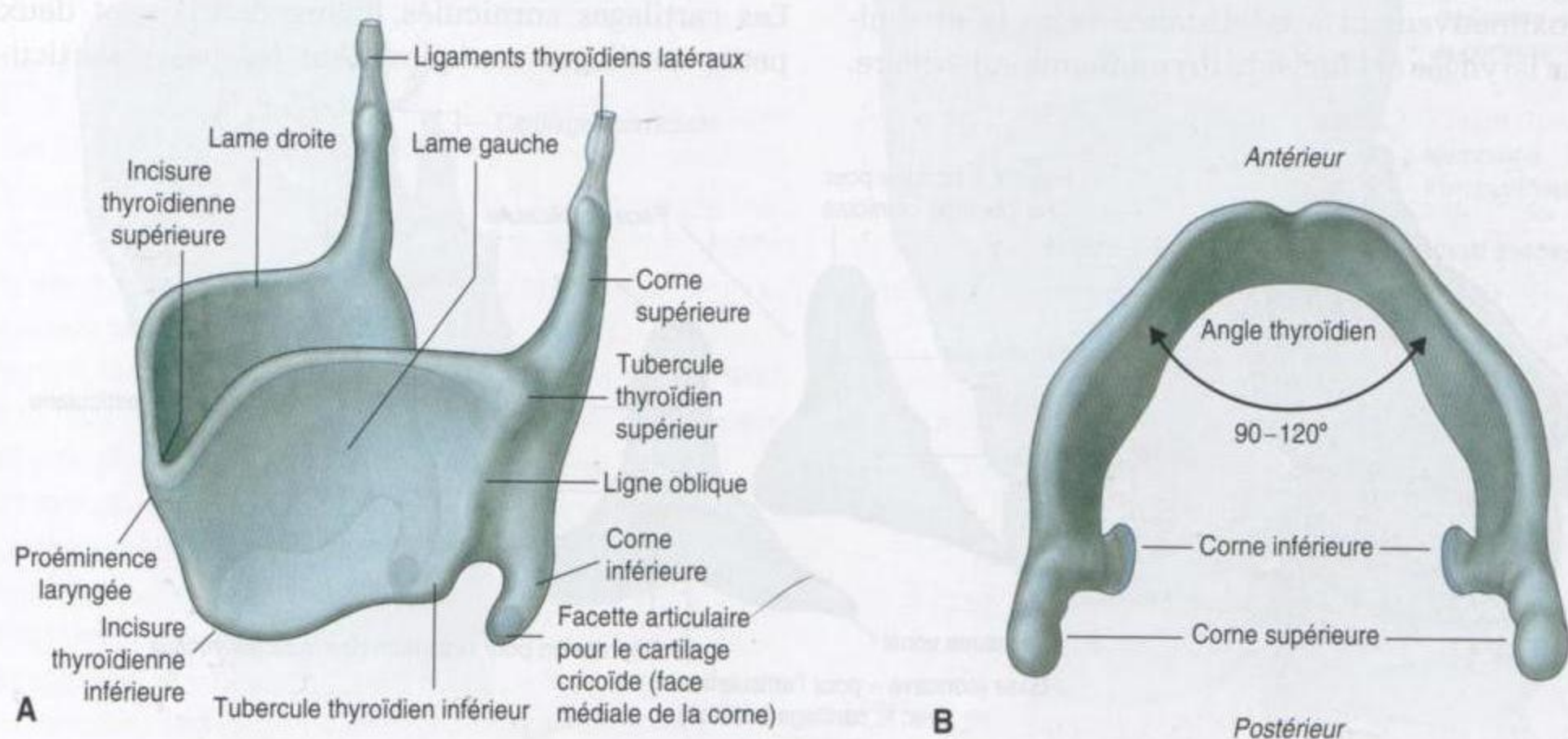


Figure 8.198. Cartilage thyroïde. **A.** Vue antérolatérale. **B.** Vue supérieure.

l'incisure thyroïdienne supérieure et la proéminence laryngée, sont des repères palpables du cou. Il existe une **incisure thyroïdienne inférieure** moins distincte sur la ligne médiane le long de la base du cartilage thyroïde.

Le bord postérieur de chaque lame du cartilage thyroïde est allongé pour former la **corne supérieure** et la **corne inférieure** :

- la face médiale de la corne inférieure porte une facette pour l'articulation avec le cartilage cricoïde ;
- la corne supérieure est reliée par un ligament avec l'extrémité postérieure de la grande corne de l'os hyoïde.

La face latérale de chaque lame du cartilage thyroïde est marquée par une crête (la **ligne oblique**), qui s'incurve en avant depuis la base de la corne supérieure vers un petit renflement à mi-distance sur le bord inférieur de la lame.

Les extrémités de la ligne oblique sont élargies pour former les **tubercules thyroïdiens supérieur et inférieur**. Cette ligne oblique est le site d'insertion des muscles extrinsèques du larynx (sternothyroïdien, thyrohyoïdien et constricteur inférieur).

Épiglotte

L'épiglotte est un cartilage en forme de feuille attachée par sa tige au versant postérieur de l'angle du cartilage thyroïde (figure 8.199), et développé en

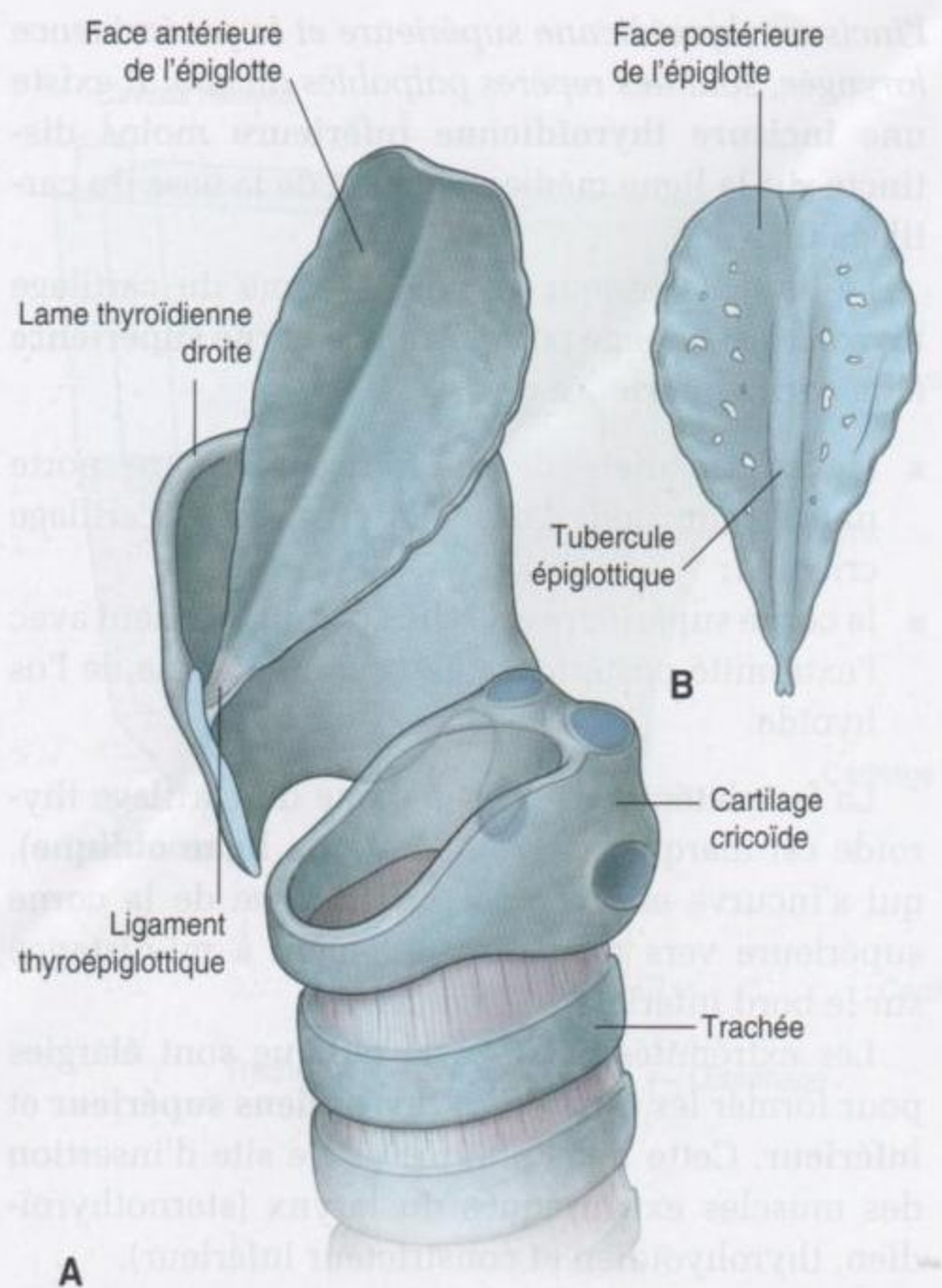


Figure 8.199. Épiglote. **A.** Vue antérolatérale. **B.** Face postérieure.

arrière et en haut à partir de ce point d'attache sur le cartilage thyroïde. Cette attache est réalisée par le ligament thyroépiglottique sur la ligne médiane, approximativement à mi-distance entre la proéminence laryngée et l'incisure thyroïdienne supérieure.

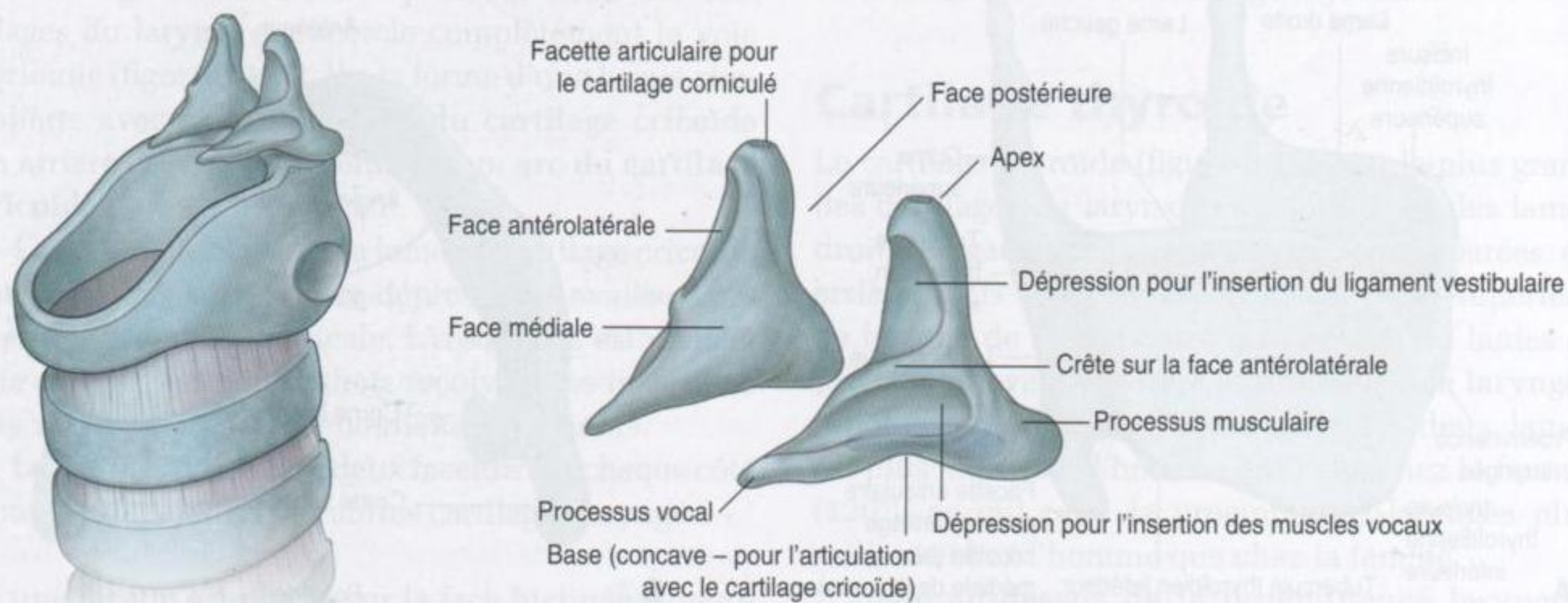


Figure 8.200. Cartilages aryténoïdes.

Le bord supérieur de l'épiglotte est en arrière de la partie pharyngée de la langue.

La moitié inférieure de la face postérieure de l'épiglotte est légèrement relevée pour former le **tubercule épiglottique**.

Cartilages aryténoïdes

Les deux cartilages aryténoïdes sont des cartilages de forme pyramidale présentant trois faces, une **base du cartilage aryténoïde** et un **apex du cartilage aryténoïde** (figure 8.200) :

- la base du cartilage aryténoïde est concave et s'articule avec la facette articulaire inclinée de la face supérolatérale de la lame du cartilage cricoïde ;
- l'apex du cartilage aryténoïde s'articule avec un cartilage corniculé ;
- la **face médiale** de chaque cartilage fait face à son homologue opposée ;
- la **face antérolatérale** présente deux dépressions, séparées par une crête, pour les insertions d'un muscle (vocal) et d'un ligament (ligament vestibulaire).

L'angle antérieur de la base du cartilage aryténoïde est prolongé par un **processus vocal** sur lequel s'insère le ligament vocal. L'angle latéral est prolongé par un processus musculaire sur lequel s'insèrent les muscles cricoaryténoïdiens postérieur et latéral.

Cartilages corniculés

Les cartilages corniculés (figure 8.201) sont deux petits cartilages coniques dont les bases s'articu-

lent avec les apex des cartilages aryténoïdes. Leurs sommets s'étendent l'un vers l'autre en arrière et en dedans.

Cartilages cunéiformes

Ces deux petits cartilages en forme de massue (figure 8.201) sont placés en avant des cartilages corniculés et sont suspendus dans la partie de la membrane fibroélastique du larynx qui attache les cartilages aryténoïdes au bord latéral de l'épiglotte.

Ligaments extrinsèques

Membrane thyrohyoïdienne

La membrane thyrohyoïdienne est un ligament fibroélastique résistant qui s'élargit en éventail entre le bord supérieur du cartilage thyroïde en bas et l'os hyoïde en haut (figure 8.202). Il est inséré au bord supérieur de la lame du cartilage

thyroïde et aux bords antérieurs adjacents des cornes supérieures, et monte en dedans des grandes cornes et en arrière du corps de l'os hyoïde pour s'insérer sur les bords supérieurs de ces structures.

Une ouverture dans la partie latérale de la membrane thyrohyoïdienne livre passage de chaque côté aux artères, nerfs et lymphatiques laryngés supérieurs.

Les bords postérieurs de la membrane thyrohyoïdienne sont épaissis et forment les **ligaments latéraux thyrohyoïdiens**. La membrane est également épaissie en avant sur la ligne médiane pour former le **ligament thyrohyoïdien médian**.

Parfois, il existe un petit cartilage (**cartilage triticé**) dans chaque ligament thyrohyoïdien latéral.

Ligament hyoépiglottique

Le ligament hyoépiglottique (figure 8.202) s'étend de la ligne médiane de l'épiglotte, vers le corps de l'os hyoïde en avant et en haut.

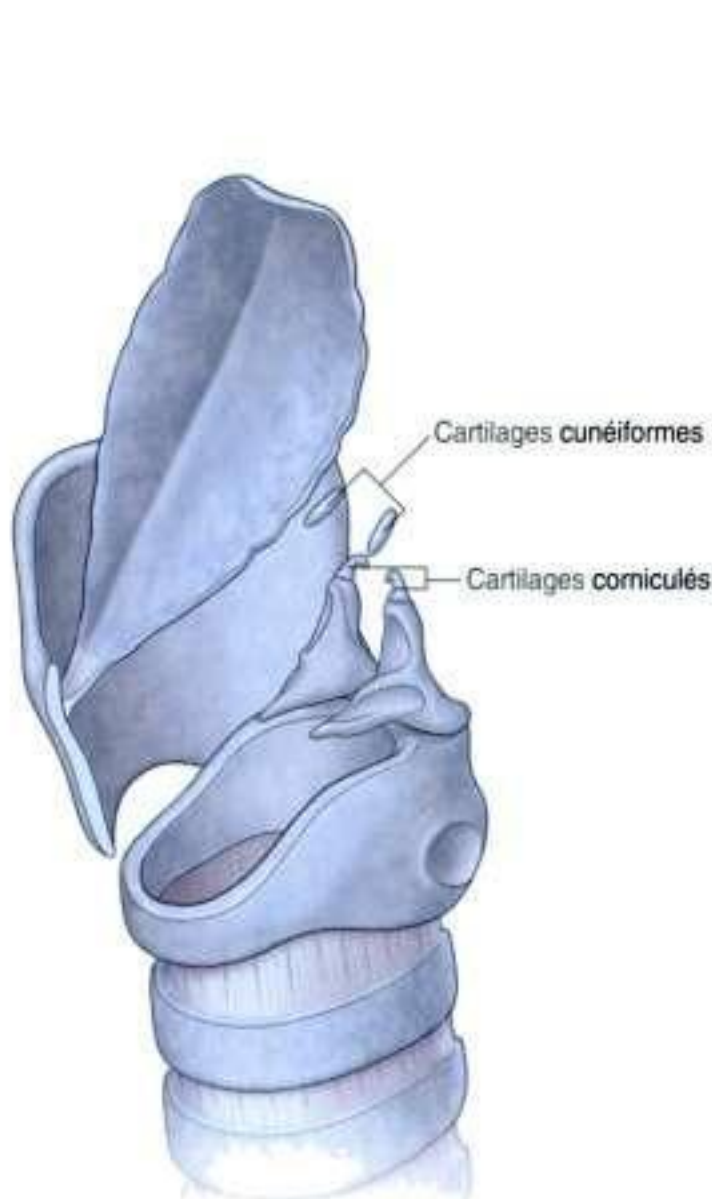


Figure 8.201. Cartilages corniculés et cunéiformes.

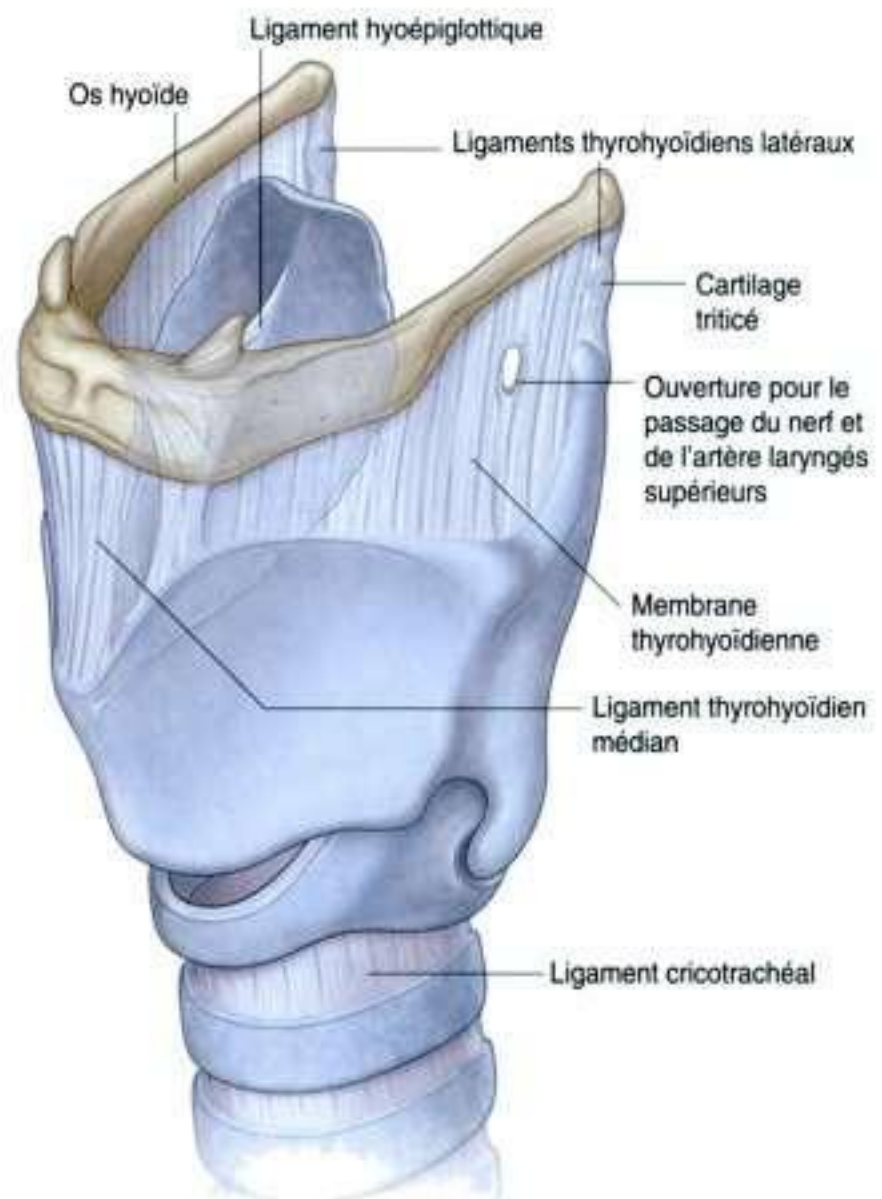


Figure 8.202. Ligaments extrinsèques du larynx.

Ligament cricotrachéal

Le ligament cricotrachéal (figure 8.202) est tendu entre le bord inférieur du cartilage cricoïde et le bord supérieur du premier cartilage trachéal.

Ligaments intrinsèques

Membrane fibroélastique du larynx

La membrane fibroélastique du larynx relie entre eux les cartilages laryngés et complète l'armature de la cavité laryngée. Elle est composée de deux parties : un ligament cricothyroïdien et une membrane supérieure quadrangulaire.

Ligament cricothyroïdien (membrane cricovocale, membrane cricothyroïdienne)

Le ligament cricothyroïdien (figure 8.203) est attaché à l'arc du cartilage cricoïde et s'étend en haut avec un bord libre supérieur dans l'espace circonscrit par

le cartilage thyroïde. De chaque côté, ce bord libre supérieur s'insère :

- en avant sur le cartilage thyroïde ;
- en arrière sur les processus vocaux des cartilages aryténoïdes.

Le bord libre compris entre ces deux points d'insertion est épaissi et forme le **ligament vocal**, qui est situé sous le **repli vocal** (vraie « corde vocale ») du larynx.

Le ligament cricothyroïdien est aussi épaissi en avant sur la ligne médiane pour former un **ligament cricothyroïdien médian**, qui s'élargit en comblant la distance entre l'arc du cartilage cricoïde et l'incisure thyroïdienne inférieure et la face profonde adjacente du cartilage thyroïde au-dessus des ligaments vocaux.

En situation d'urgence, lorsque la voie aérienne est obturée au-dessus du niveau des cordes vocales, le ligament cricothyroïdien médian peut être perforé pour rétablir un flux d'air. En dehors de petits vaisseaux et de la présence inconstante d'un lobe pyramidal de la glande thyroïde, il y a normalement peu de structures entre le ligament cricothyroïdien et la peau.

Membrane quadrangulaire

La membrane quadrangulaire est tendue de chaque côté entre le bord latéral de l'épiglotte et la face antérolatérale du cartilage aryténoïde homolatéral (figure 8.204). Elle est aussi insérée sur le cartilage corniculé, qui s'articule avec l'apex du cartilage aryténoïde.

Chaque membrane quadrangulaire a un bord supérieur libre et un bord inférieur libre. Le bord inférieur libre est épaissi pour former le **ligament vestibulaire** sous le **repli vestibulaire** (fausse « corde vocale ») du larynx.

Le ligament vestibulaire est inséré en arrière dans la fossette supérieure de la face antérolatérale du cartilage aryténoïde, et en avant à l'angle thyroïdien juste au-dessus de l'insertion du ligament vocal.

De chaque côté, le ligament vestibulaire de la membrane quadrangulaire est séparé du ligament vocal du ligament cricothyroïdien sous-jacent par une déhiscence. Du fait de l'insertion du ligament vestibulaire sur la face antérolatérale du cartilage aryténoïde, et de l'insertion du ligament vocal sur le processus vocal de ce même cartilage, le ligament vestibulaire est latéral par rapport au ligament vocal sur une vue supérieure (figure 8.205).

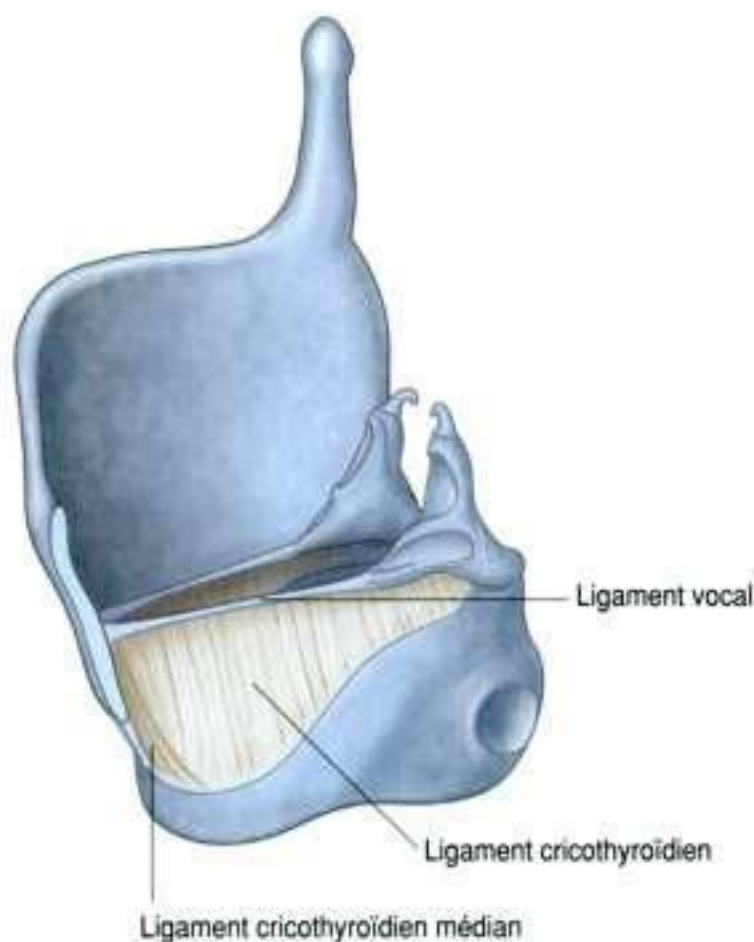


Figure 8.203. Ligament cricothyroïdien.

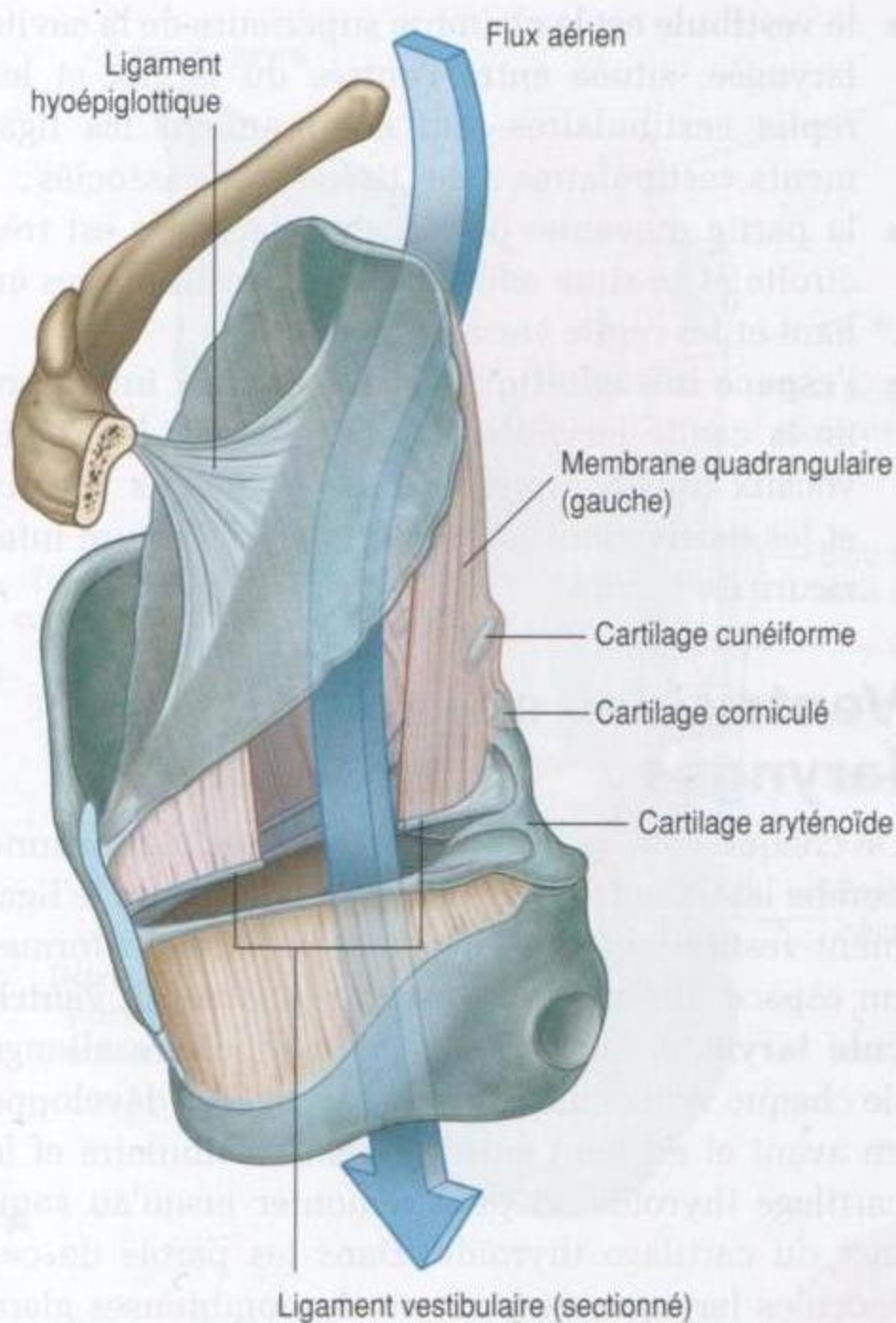


Figure 8.204. Membrane quadrangulaire (vue antérolatérale gauche).

Articulations laryngées

Articulations cricothyroïdiennes

Les articulations entre les cornes inférieures du cartilage thyroïde et le cartilage cricoïde, et entre le cartilage cricoïde et les cartilages aryténoïdes sont de type synovial. Chaque articulation est entourée par une capsule et renforcée par des ligaments. Les articulations cricothyroïdiennes permettent la mobilité du cartilage thyroïde vers l'avant, et sa bascule vers le bas sur le cartilage cricoïde (figure 8.206).

Du fait du passage des ligaments vocaux entre le versant postérieur de l'angle du cartilage thyroïde et des rapports des cartilages aryténoïdes sur la lame du cartilage cricoïde, la translation antérieure et la rotation inférieure du cartilage thyroïde sur le cartilage cricoïde agissent en allongeant et en mettant en tension les ligaments vocaux.

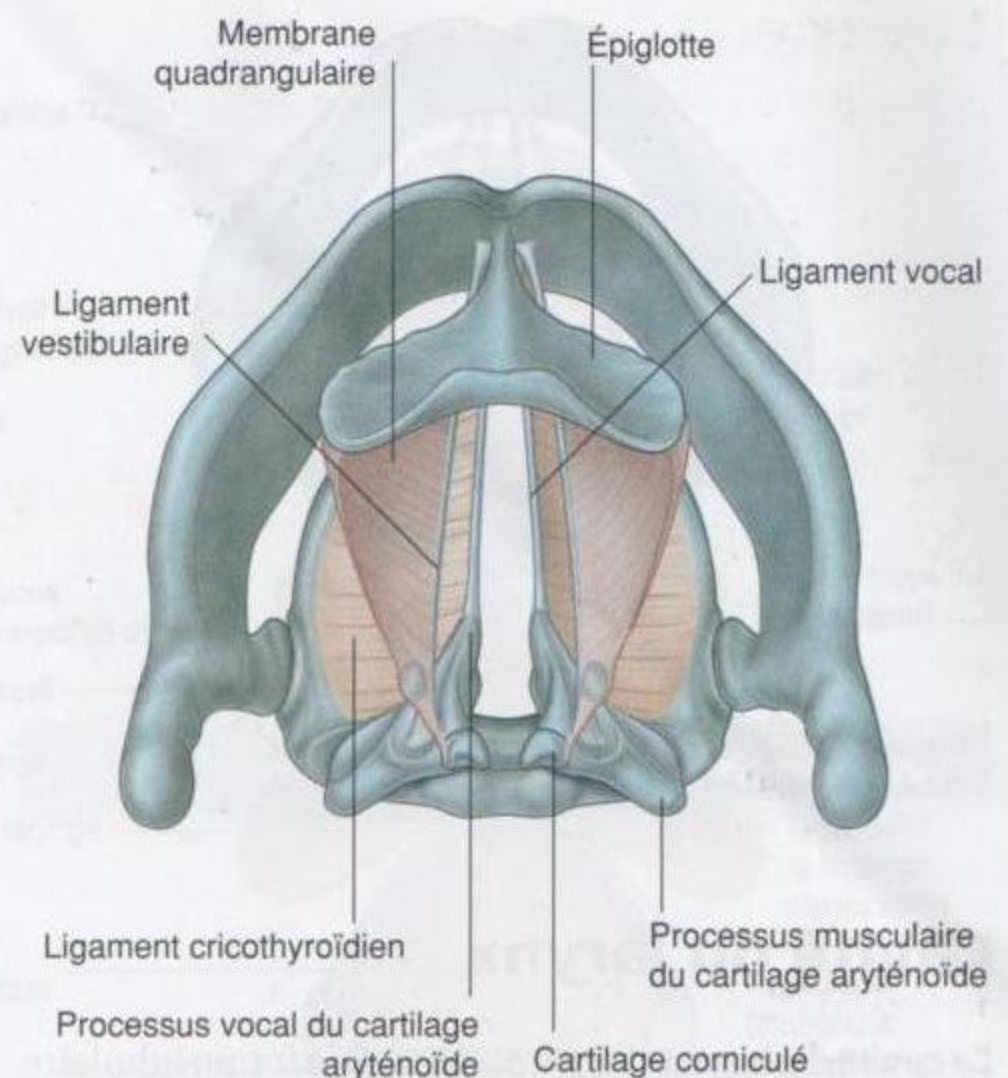


Figure 8.205. Membrane fibroélastique du larynx (vue supérieure).

Articulations cricoaryténoïdiennes

Les articulations cricoaryténoïdiennes entre les facettes articulaires des faces supérolatérales du cartilage cricoïde et les bases des cartilages aryténoïdes permettent le glissement des cartilages aryténoïdes en les rapprochant ou en les écartant l'un par rapport à l'autre, et leur rotation pour que le processus vocal pivote en se rapprochant ou en s'éloignant de la ligne médiane. Ces mouvements sont l'abduction ou l'adduction du ligament vocal (figure 8.207).

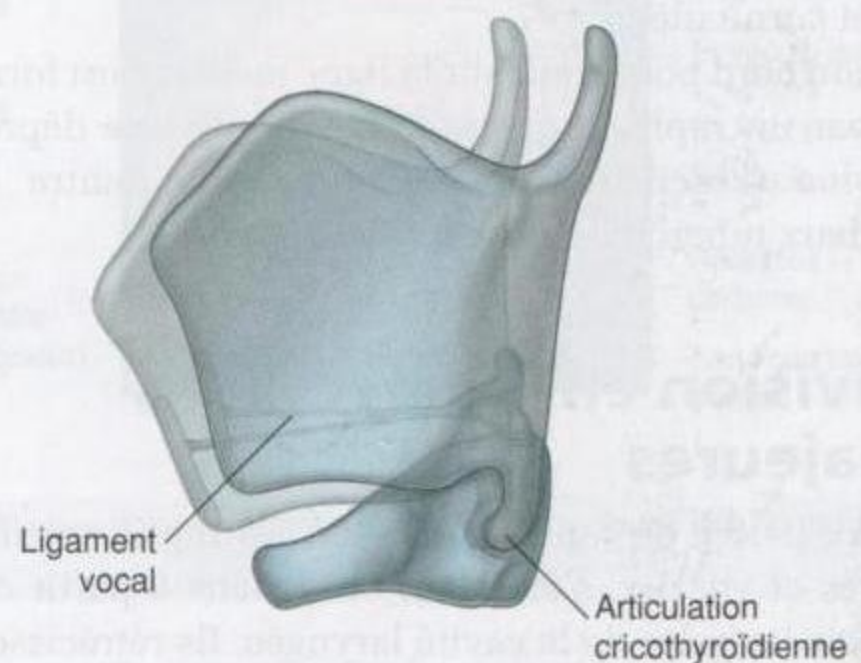


Figure 8.206. Mouvements des articulations cricothyroïdiennes.

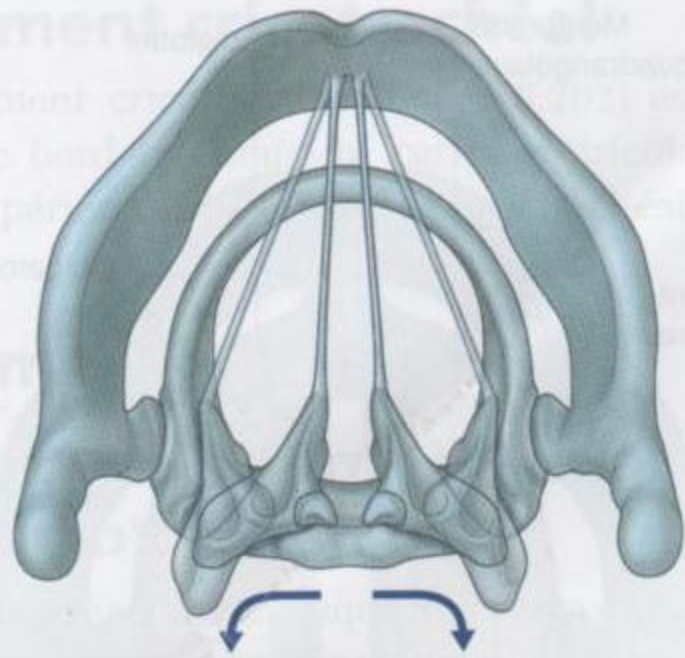


Figure 8.207. Mouvements des articulations cricoaryténoïdiennes.

Cavité du larynx

La cavité du larynx (figure 8.208) est de forme tubulaire et est recouverte d'une muqueuse. Son architecture est assurée par la membrane fibroélastique du larynx et les cartilages laryngés sur lesquels elle s'insère.

L'ouverture supérieure de la cavité (entrée du larynx) se fait dans la face antérieure du pharynx juste sous et derrière la langue (figure 8.208A) :

- son bord antérieur est formé par la muqueuse qui recouvre le bord supérieur de l'épiglotte ;
- ses bords latéraux sont formés par les replis muqueux (**replis aryépiglottiques**), qui recouvrent les bords supérieurs des membranes quadrangulaires et les tissus mous voisins, et deux tubercules sur le bord le plus postérolatéral de l'entrée du larynx marquent de chaque côté la position sous-jacente des cartilages cunéiformes et corniculés ;
- son bord postérieur sur la ligne médiane est formé par un repli muqueux qui délimite une dépression (l'**incisure interaryténoïdienne**) entre les deux tubercules corniculés.

Division en trois régions majeures

Deux paires de replis muqueux, les replis vestibulaires et vocaux, s'étendent en dedans à partir des parois latérales de la cavité laryngée. Ils rétrécissent et divisent la cavité laryngée en trois régions : le vestibule, une chambre moyenne et la cavité infraglottique (figure 8.208B) :

- le **vestibule** est la chambre supérieure de la cavité laryngée, située entre l'entrée du larynx et les replis vestibulaires, qui comprennent les ligaments vestibulaires et les tissus mous associés ;
- la partie moyenne de la cavité laryngée est très étroite et se situe entre les replis vestibulaires en haut et les replis vocaux en bas ;
- l'**espace infraglottique** est la chambre inférieure de la cavité laryngée et se situe entre les replis vocaux (qui comprennent les ligaments vocaux et les tissus mous en rapport) et l'ouverture inférieure du larynx.

Ventricules et saccules laryngés

De chaque côté, la muqueuse de la cavité moyenne bombe latéralement dans l'espace situé entre le ligament vestibulaire et le ligament vocal, pour former un espace distendu en forme de poche (un **ventricule laryngé**). Un prolongement tubulaire allongé de chaque ventricule (**sacculé laryngé**) se développe en avant et en haut entre le *repli* vestibulaire et le cartilage thyroïde, et peut remonter jusqu'au sommet du cartilage thyroïde. Dans les parois de ces saccules laryngés se trouvent de nombreuses glandes muqueuses. Le mucus sécrété dans les saccules lubrifie les cordes vocales.

Fente vestibulaire et fente glottique

En regardant en vue supérieure (figures 8.208C et 8.208D), on observe une ouverture de forme triangulaire (la **fente vestibulaire**) entre les deux replis vestibulaires à l'entrée de la chambre moyenne de la cavité laryngée. L'apex de l'ouverture est antérieur et sa base est formée par la paroi postérieure de la cavité laryngée.

Sous les replis vestibulaires, les cordes vocales (vraies cordes vocales) et les parties adjacentes des cartilages aryténoïdes recouvertes de muqueuse forment les parois latérales d'une ouverture semblable, triangulaire, mais plus petite (la **fente glottique** entre les deux replis vocaux adjacents). Cette ouverture sépare la chambre moyenne en haut de la cavité infraglottique en dessous. La base de cette ouverture triangulaire est formée par la muqueuse (repli interaryténoïdien) au sommet de l'incisure interaryténoïdienne.

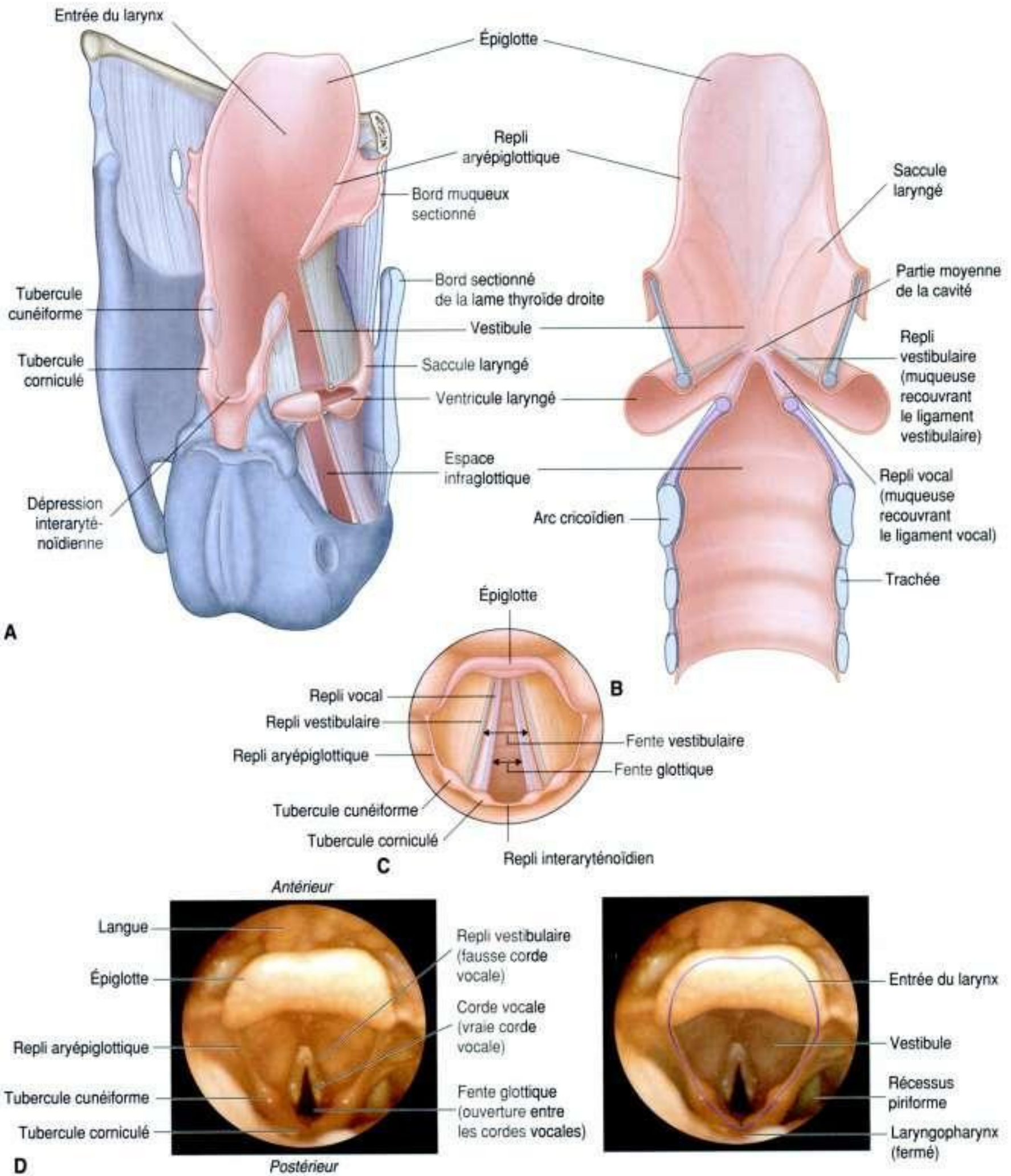


Figure 8.208. Cavité laryngée. **A.** Vue postérolatérale. **B.** Vue postérieure (larynx sectionné). **C.** Vue supérieure par l'entrée du larynx. **D.** Photographies légendées du larynx, vue supérieure.

Tableau 8.19 Muscles intrinsèques du larynx.

Muscle	Origine	Terminaison	Innervation	Fonction
Cricothyroïdien	Versant antérolatéral de l'arc du cartilage cricoïde	Partie oblique – corne inférieure de l'os hyoïde; partie verticale – bord inférieur du cartilage thyroïde	Rameau externe du nerf laryngé supérieur, rameau du nerf vague (X)	Translation antérieure et rotation vers le bas du cartilage thyroïde dans l'articulation cricothyroïdienne
Cricoaryténoïdien postérieur	Fossette ovale sur la face postérieure de la lame du cartilage cricoïde	Face postérieure du processus musculaire du cartilage aryténoïde	Rameau laryngé récurrent du nerf vague (X)	Rotation externe et abduction du cartilage aryténoïde
Cricoaryténoïdien latéral	Face supérieure de l'arc du cartilage cricoïde	Face antérieure du processus musculaire du cartilage aryténoïde	Rameau laryngé récurrent du nerf vague (X)	Abduction et rotation interne du cartilage aryténoïde
Aryténoïdien transverse	Bord latéral de la face postérieure du cartilage aryténoïde	Bord latéral de la face postérieure du cartilage aryténoïde controlatéral	Rameau laryngé récurrent du nerf vague (X)	Adduction des cartilages aryténoïdes
Aryténoïdien oblique	Face postérieure des processus musculaires du cartilage aryténoïde	Face postérieure de l'apex du cartilage aryténoïde adjacent; extension sur le pli aryténoïdien	Rameau laryngé récurrent du nerf vague (X)	Sphincter de l'entrée du larynx
Thyroaryténoïdien	Angle thyroïdien et ligament cricothyroïdien	Face antérolatérale du cartilage aryténoïde; certaines fibres continuent sur les replis aryépiglottiques jusqu'au bord latéral de l'épiglotte	Rameau laryngé récurrent du nerf vague (X)	Sphincter du vestibule et de l'entrée du larynx
Vocal	Face latérale du processus vocal du cartilage aryténoïde	Ligament vocal et angle thyroïdien	Rameau laryngé récurrent du nerf vague (X)	Réglage de la tension dans les replis vocaux

La fente glottique et la fente vestibulaire peuvent être ouvertes et fermées par le mouvement des cartilages aryténoïdes et des membranes fibroélastiques associées.

Muscles intrinsèques

Les muscles intrinsèques du larynx (tableau 8.19) règlent la tension des ligaments vocaux, ouvrent et ferment la fente glottique, contrôlent les dimensions internes du vestibule, ferment la fente vestibulaire et facilitent la fermeture de l'entrée du larynx. Ils réalisent ces actions par :

- mobilisation des articulations cricothyroïdiennes et cricoaryténoïdiennes;
- réglage de la distance entre l'épiglotte et les cartilages aryténoïdes;
- traction directe sur les ligaments vocaux;
- traction des tissus mous associés aux membranes quadrangulaires et des ligaments vestibulaires vers la ligne médiane.

Muscles cricothyroïdiens

Les muscles **cricothyroïdiens** en forme d'éventail sont insérés sur les faces antérolatérales de l'arc du cartilage cricoïde et s'étendent en haut et en arrière pour s'insérer sur le cartilage thyroïde (figure 8.209).

Chaque muscle a une partie oblique et une partie verticale :

- la **partie oblique** se dirige en arrière depuis l'arc du cartilage cricoïde vers la corne inférieure du cartilage thyroïde;
- la **partie verticale** monte plus directement de l'arc du cartilage cricoïde vers le bord postéro-inférieur de la lame thyroïde.

Les muscles cricothyroïdiens mobilisent les articulations cricothyroïdiennes. Ils tirent le cartilage thyroïde en avant et le font pivoter en bas vers le cartilage cricoïde. Ces actions mettent en tension les cordes vocales.

Les muscles cricothyroïdiens sont les seuls muscles intrinsèques du larynx innervés par les

rameaux laryngés supérieurs des nerfs vagues (X). Tous les autres muscles intrinsèques sont innervés par les rameaux laryngés récurrents des nerfs vagues (X).

Muscles cricoaryténoïdiens postérieurs

Il existe des muscles **cricoaryténoïdiens postérieurs** droit et gauche (figure 8.210). Les fibres de chaque muscle naissent d'une grande et peu profonde dépression à la face postérieure de la lame du cartilage cricoïde, et se dirigent en haut et latéralement pour converger sur le processus musculaire du cartilage aryténoïde.

Les muscles cricoaryténoïdiens sont abducteurs et rotateurs externes des cartilages aryténoïdes, ce qui ouvre la fente glottique. Ils sont innervés par les rameaux laryngés récurrents des nerfs vagues (X).

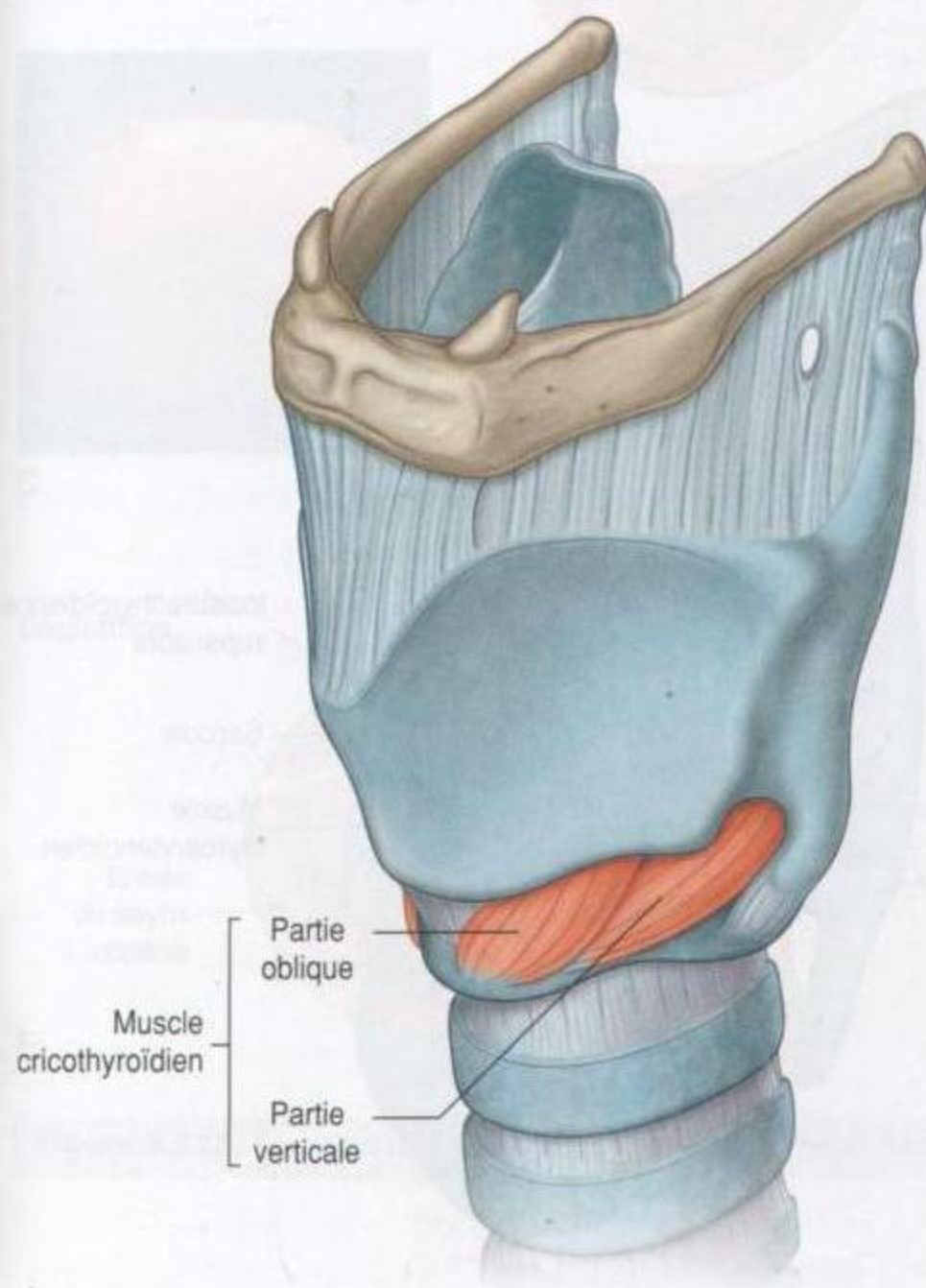


Figure 8.209. Muscle cricothyroïdien (vue antérolatérale gauche).

Muscles cricoaryténoïdiens latéraux

Le muscle **cricoaryténoïdien latéral** naît de chaque côté de la face supérieure de l'arc du cartilage cricoïde, et se dirige en arrière et en haut pour s'insérer sur le processus musculaire du cartilage aryténoïde (figure 8.210).

Les muscles cricoaryténoïdiens latéraux sont abducteurs et rotateurs internes des cartilages aryténoïdes. Ces mouvements peuvent provoquer l'abduction des replis vocaux avec une ouverture de la voie aérienne en arrière entre les cartilages aryténoïdes adjacents.

Les muscles cricoaryténoïdiens latéraux sont innervés par les rameaux laryngés récurrents des nerfs vagues (X).

Muscle aryténoïdien transverse

Le muscle **aryténoïdien transverse**, unique, s'étend dans l'espace entre les bords latéraux adjacents des cartilages aryténoïdes et couvre les faces postérieures de ces cartilages (figure 8.210). Il est adducteur des

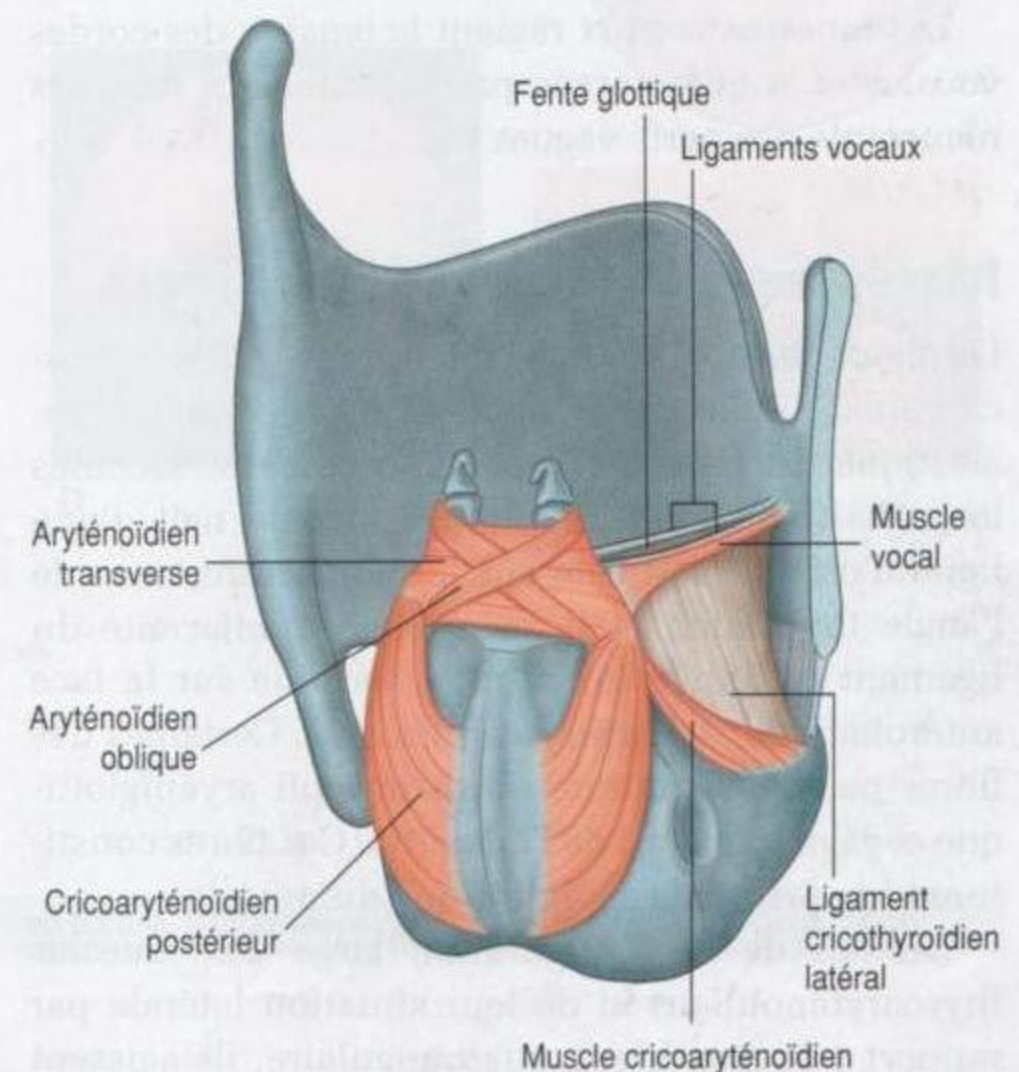


Figure 8.210. Muscles cricoaryténoïdiens, aryténoïdiens oblique et transverse, et vocal.

cartilages aryténoïdes et est innervé par les rameaux laryngés récurrents des nerfs vagues (X).

Muscles aryténoïdiens obliques

Chacun des deux muscles **aryténoïdiens obliques** est tendu de la face postérieure des processus musculaires d'un cartilage aryténoïde à l'apex du cartilage aryténoïde opposé (figure 8.210). Certaines fibres du muscle continuent latéralement autour du bord du cartilage aryténoïde et dans le pli aryténoïdien, où elles participent à la **partie aryépiglottique** du muscle.

Les muscles aryténoïdiens obliques peuvent rétrécir l'entrée du larynx en diminuant la distance entre les cartilages aryténoïdes et l'épiglotte. Ils sont innervés par les rameaux laryngés récurrents des nerfs vagues (X).

Muscles vocaux

Les muscles **vocaux** sont des muscles allongés en dehors des ligaments vocaux et parallèlement à ceux-ci (figure 8.210). Les fibres de chaque muscle sont insérées en arrière sur la face latérale du processus vocal et la fossette adjacente de la face antérolatérale du cartilage aryténoïde, et se terminent en avant le long du ligament vocal jusqu'à l'angle thyroïdien.

Les muscles vocaux règlent la tension des cordes vocales et sont innervés par les rameaux laryngés récurrents des nerfs vagues (X).

Muscles thyroaryténoïdiens

Les deux muscles **thyroaryténoïdiens** sont des muscles aplatis étendus en dehors de la membrane fibroélastique du larynx et des ventricules et saccules laryngés (figure 8.211). Chaque muscle naît d'une ligne d'origine verticale sur la moitié inférieure de l'angle thyroïdien et la face externe adjacente du ligament cricothyroïdien, et se termine sur la face antérolatérale du cartilage aryténoïde. Certaines des fibres peuvent continuer dans le repli aryépiglottique et gagner le bord de l'épiglotte. Ces fibres constituent la **partie thyroépiglottique** du muscle.

Du fait de la configuration large des muscles thyroaryténoïdiens et de leur situation latérale par rapport à la membrane quadrangulaire, ils agissent comme un sphincter du vestibule en poussant les tissus mous en dedans des muscles vers la ligne

médiane. Les muscles agissent aussi en fermant l'entrée du larynx en tirant les cartilages aryténoïdes en avant tout en tirant simultanément l'épiglotte vers les cartilages aryténoïdes.

Les muscles thyroaryténoïdiens sont innervés par les rameaux laryngés récurrents des nerfs vagues (X).

Fonction du larynx

Le larynx est un sphincter élaboré pour le tractus respiratoire inférieur et constitue un mécanisme de production des sons. Le réglage de la taille de la cavité centrale du larynx résulte de modifications des dimensions de la fente glottique, de la fente vestibulaire, du vestibule, et de l'entrée du larynx (figure 8.212). Ces changements résultent des actions des muscles et de la biomécanique laryngée.

Respiration

Au cours de la respiration calme, l'entrée du larynx, le vestibule, la fente vestibulaire et la fente glottique sont de forme triangulaire (figure 8.212A). Au cours

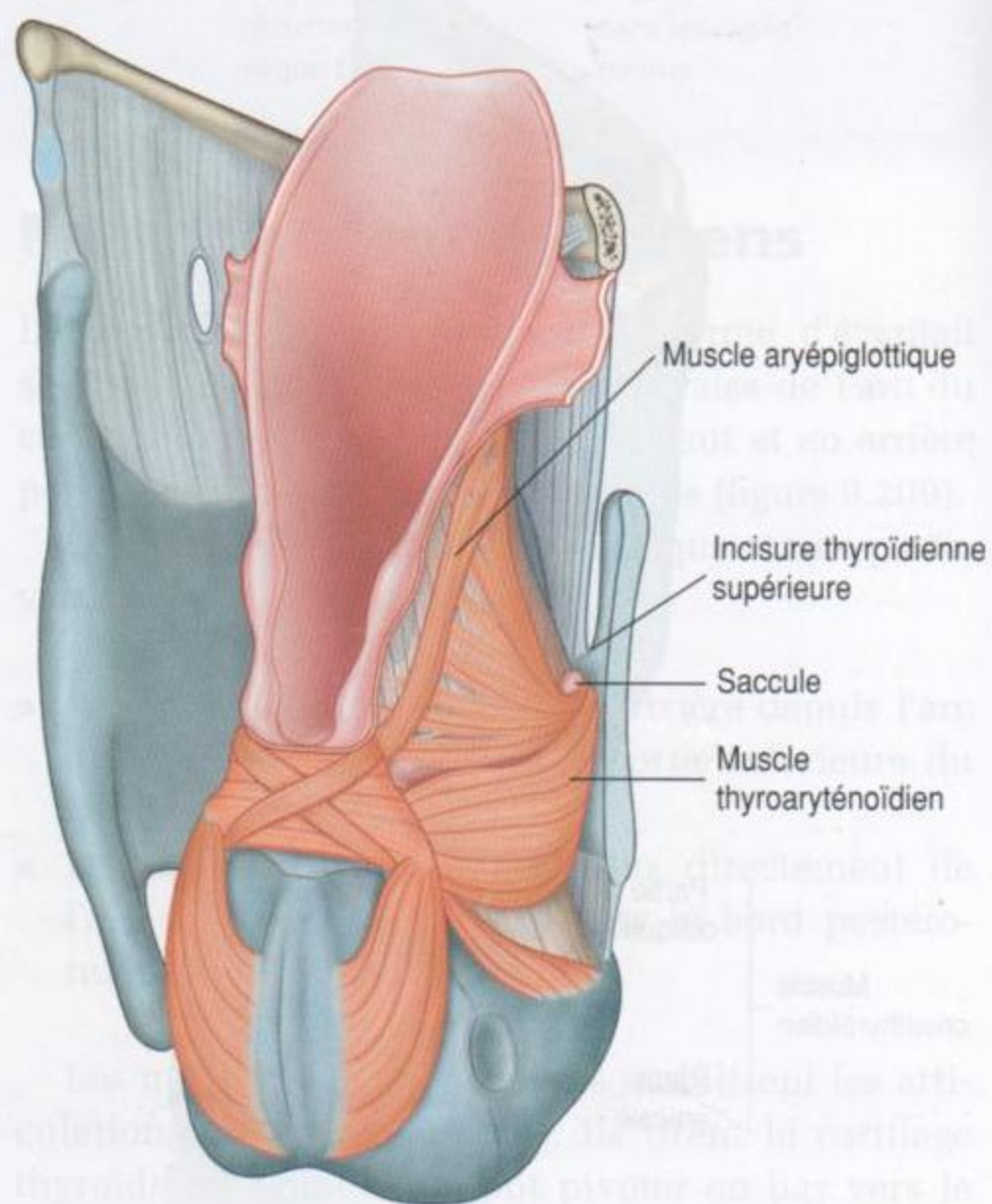
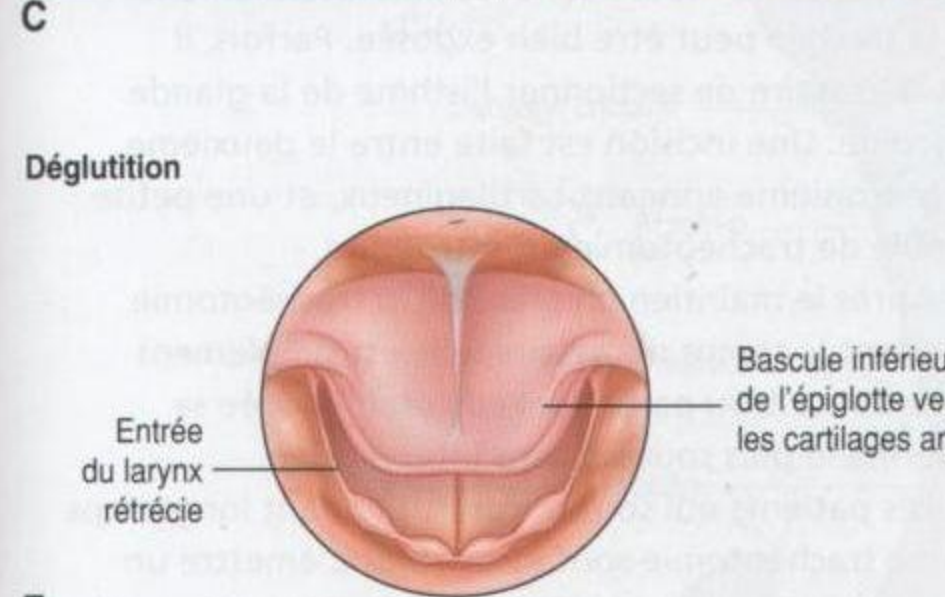
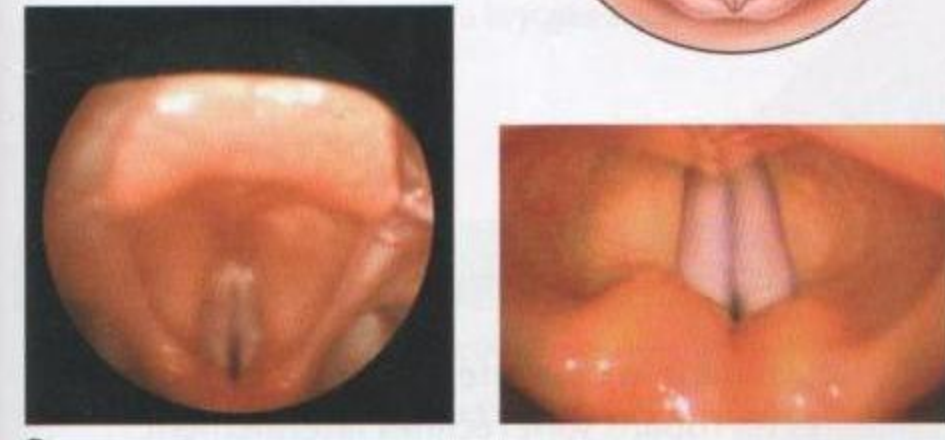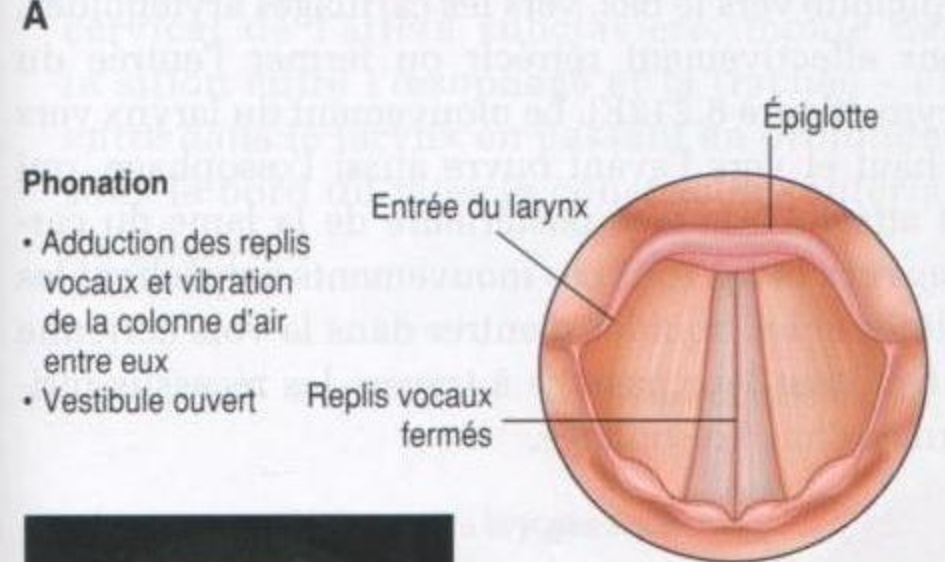
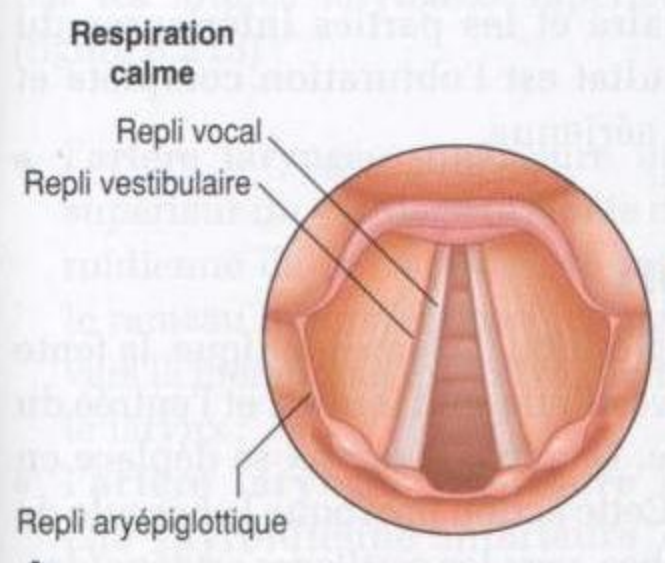
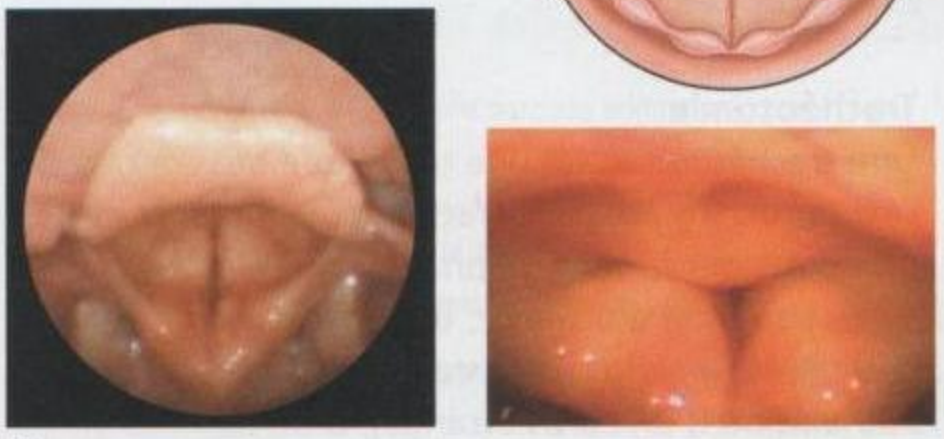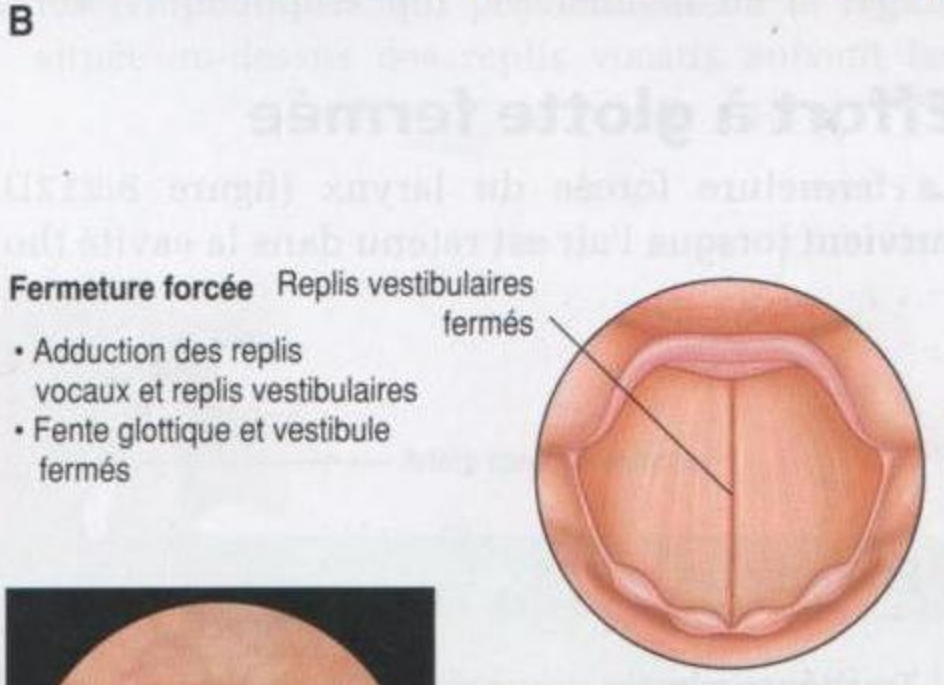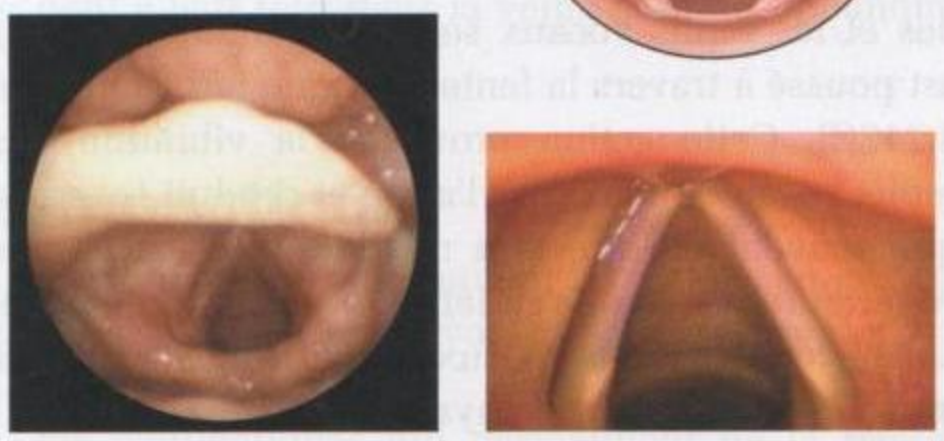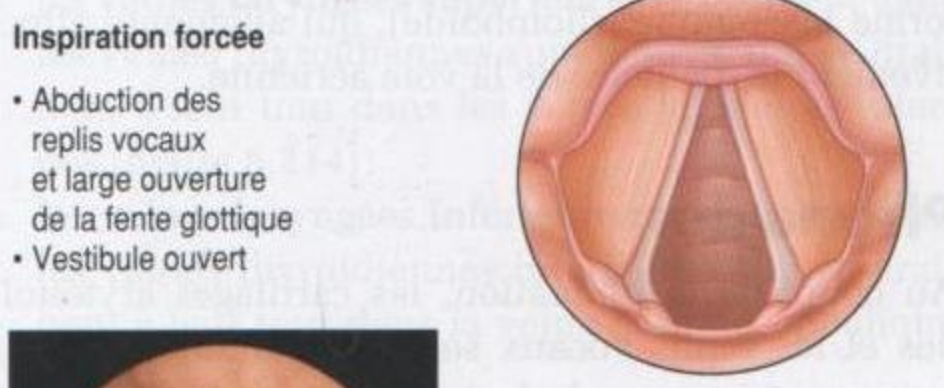


Figure 8.211. Muscle thyroaryténoïdien (vue postérolatérale droite).



E



D

Figure 8.212. Fonction du larynx. **A.** Respiration calme. **B.** Inspiration forcée. **C.** Phonation. **D.** Fermeture forcée. **E.** Déglutition.

de l'inspiration forcée (figure 8.212B), les cartilages aryténoïdes sont tournés en rotation latérale, surtout sous l'action des muscles cricoaryténoïdiens postérieurs. En conséquence, les replis vocaux sont en abduction, et la fente glottique s'élargit et prend une forme losangique (rhomboïde), qui augmente effectivement le diamètre de la voie aérienne.

Phonation

Au cours de la phonation, les cartilages aryténoïdes et les replis vocaux sont en abduction et l'air est poussé à travers la fente glottique fermée (figure 8.212C). Cette action provoque la vibration des replis vocaux l'un contre l'autre et produit les sons, qui peuvent ensuite être modifiés par les parties supérieures de la voie aérienne et par la cavité orale. La tension des replis vocaux peut être ajustée par les muscles vocaux et cricothyroïdiens.

Effort à glotte fermée

La fermeture forcée du larynx (figure 8.212D) survient lorsque l'air est retenu dans la cavité tho-

racique pour stabiliser le tronc, par exemple au cours d'un effort de soulèvement d'une charge lourde, ou pour augmenter la pression intra-abdominale. Au cours de la fermeture forcée, la fente glottique est complètement fermée, comme la fente vestibulaire et les parties inférieures du vestibule. Le résultat est l'obturation complète et forcée de la voie aérienne.

Déglutition

Au cours de la déglutition, la fente glottique, la fente vestibulaire et le vestibule sont fermés, et l'entrée du larynx est rétrécie. De plus, le larynx se déplace en haut et en avant. Cette action provoque la bascule de l'épiglotte vers le bas, vers les cartilages aryténoïdes, pour effectivement rétrécir ou fermer l'entrée du larynx (figure 8.212E). Le mouvement du larynx vers le haut et vers l'avant ouvre aussi l'œsophage, qui est attaché à la face postérieure de la lame du cartilage cricoïde. Tous ces mouvements empêchent les solides et les liquides d'entrer dans la voie aérienne et facilitent leur passage à travers les récessus piri-formes dans l'œsophage.

En clinique

Trachéotomie

Une trachéotomie est une technique qui consiste à réaliser un trou dans la trachée pour y placer un tube afin d'assurer la ventilation.

En situation d'urgence, une trachéotomie est réalisée lorsque le larynx est obstrué, du fait de l'inhalation d'un corps étranger, d'un œdème grave secondaire à une réaction anaphylactique, ou d'un traumatisme sévère de la tête et du cou.

Dans ces conditions d'urgence, le cartilage cricoïde peut être identifié par simple palpation et une petite aiguille peut être implantée pour rétablir la circulation d'air. La situation classique de réalisation d'une trachéotomie est dans les conditions calmes de la salle d'opération. Une petite incision transverse

est pratiquée dans le tiers inférieur du cou en avant. Les muscles en rubans sont réclinés latéralement et la trachée peut être bien exposée. Parfois, il est nécessaire de sectionner l'isthme de la glande thyroïde. Une incision est faite entre le deuxième et le troisième anneaux cartilagineux, et une petite canule de trachéotomie est introduite.

Après le maintien en place de la trachéotomie pendant le temps nécessaire, elle est simplement enlevée. Le trou par lequel elle était insérée se referme le plus souvent sans intervention.

Les patients qui sont porteurs pendant longtemps d'une trachéotomie sont incapables d'émettre un son, car il n'y a plus de flux d'air traversant les cordes vocales.

Vaisseaux

Artères

La vascularisation artérielle du larynx est assurée par les artères laryngées supérieure et inférieure (figure 8.213) :

- l'**artère laryngée supérieure** naît près du bord supérieur du cartilage thyroïde de la branche thyroïdienne de la carotide externe, et accompagne le rameau interne du nerf laryngé supérieur à travers la membrane thyrohyoïdienne pour atteindre le larynx ;
- l'**artère laryngée inférieure** naît de la branche thyroïdienne inférieure du tronc thyrocervical de l'artère subclavière, monte dans le sillon entre l'œsophage et la trachée – elle entre dans le larynx en passant en profondeur sous le bord du muscle constricteur inférieur du pharynx.

Veines

Les veines qui drainent le larynx accompagnent les artères :

- les **veines laryngées supérieures** se drainent dans les veines thyroïdiennes supérieures, qui se drainent à leur tour dans les veines jugulaires internes (figure 8.214) ;
- les **veines laryngées inférieures** se drainent dans les veines thyroïdiennes inférieures, qui se drainent à leur tour dans la veine brachiocéphalique gauche.

Lymphatiques

Les lymphatiques qui drainent les régions au-dessus et au-dessous des replis vocaux sont ainsi répartis :

- les lymphatiques qui proviennent de la région située au-dessus des replis vocaux suivent les

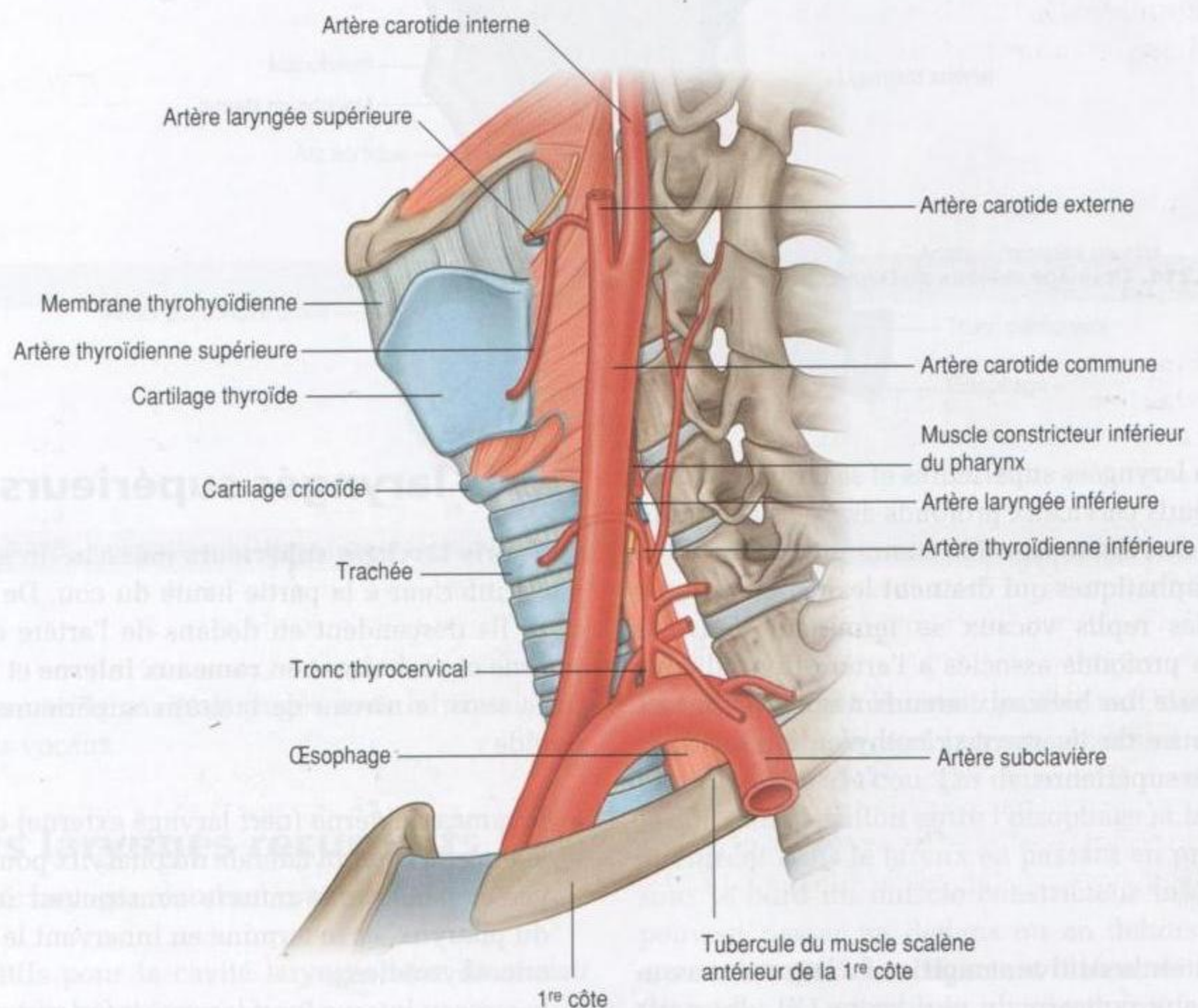


Figure 8.213. Vascularisation artérielle du larynx, vue latérale gauche.

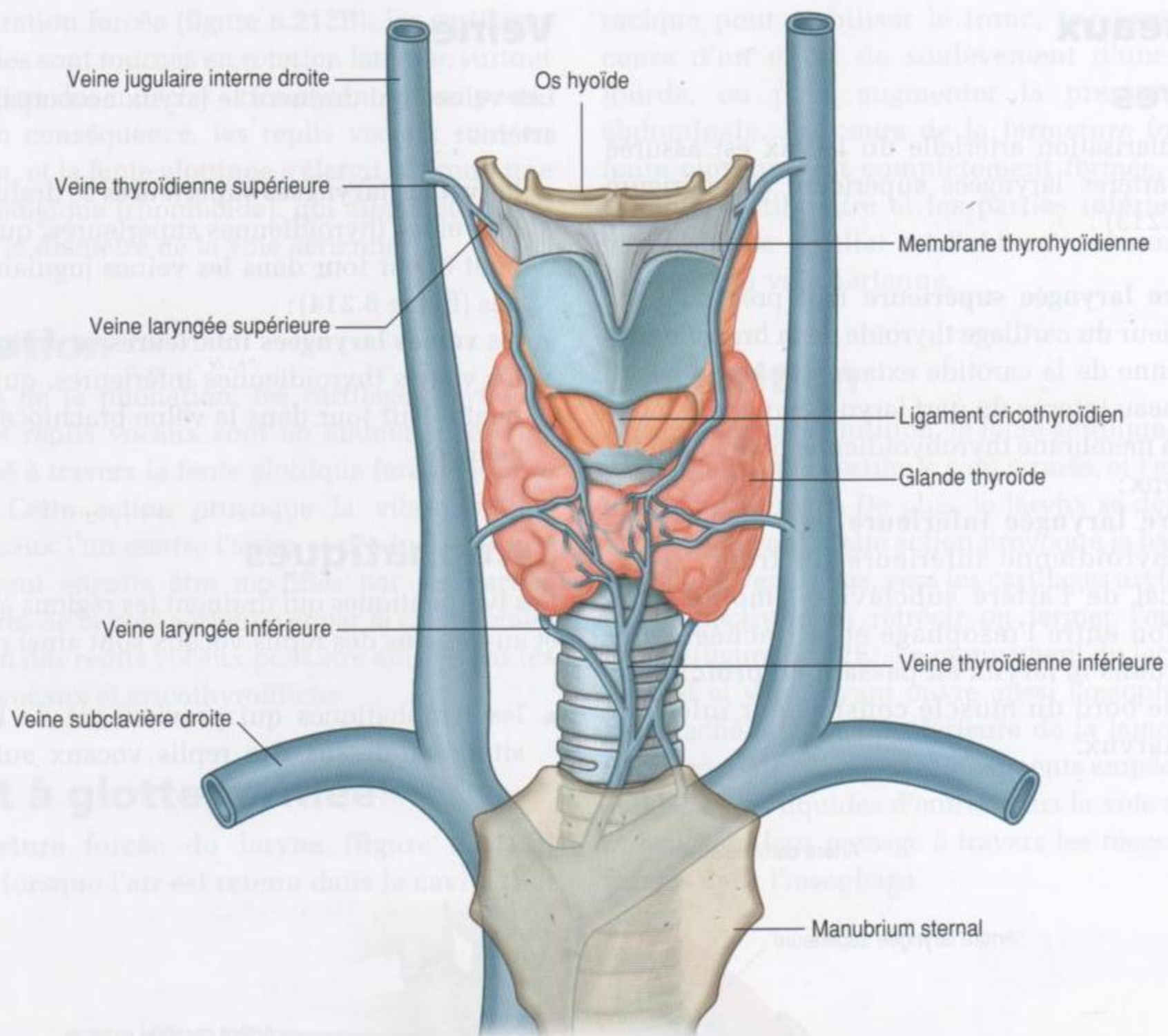


Figure 8.214. Drainage veineux du larynx, vue antérieure.

artères laryngées supérieures et se terminent dans les nœuds cervicaux profonds associés à la bifurcation de l'artère carotide commune ;

- les lymphatiques qui drainent les régions situées sous les replis vocaux se terminent dans les nœuds profonds associés à l'artère thyroïdienne inférieure, ou bien aux nœuds associés à la face antérieure du ligament cricothyroïdien ou de la trachée supérieure.

Nerfs

L'innervation sensitive et motrice du larynx est assurée par deux rameaux du nerf vague (X) : les nerfs laryngés supérieurs et les nerfs laryngés récurrents (figure 8.215).

Nerfs laryngés supérieurs

Les **nerfs laryngés supérieurs** naissent du ganglion vagal inférieur à la partie haute du cou. De chaque côté, ils descendent en dedans de l'artère carotide interne et se divisent en **rameaux interne** et **externe** juste sous le niveau de la corne supérieure de l'os hyoïde :

- le rameau externe (nerf laryngé externe) descend le long de la paroi latérale du pharynx pour innover et pénétrer le muscle constricteur inférieur du pharynx, et se termine en innervant le muscle cricothyroïdien ;
- le rameau interne (nerf laryngé inférieur) se dirige en avant et en bas pour pénétrer dans la membrane thyroïdienne – il est surtout sensitif

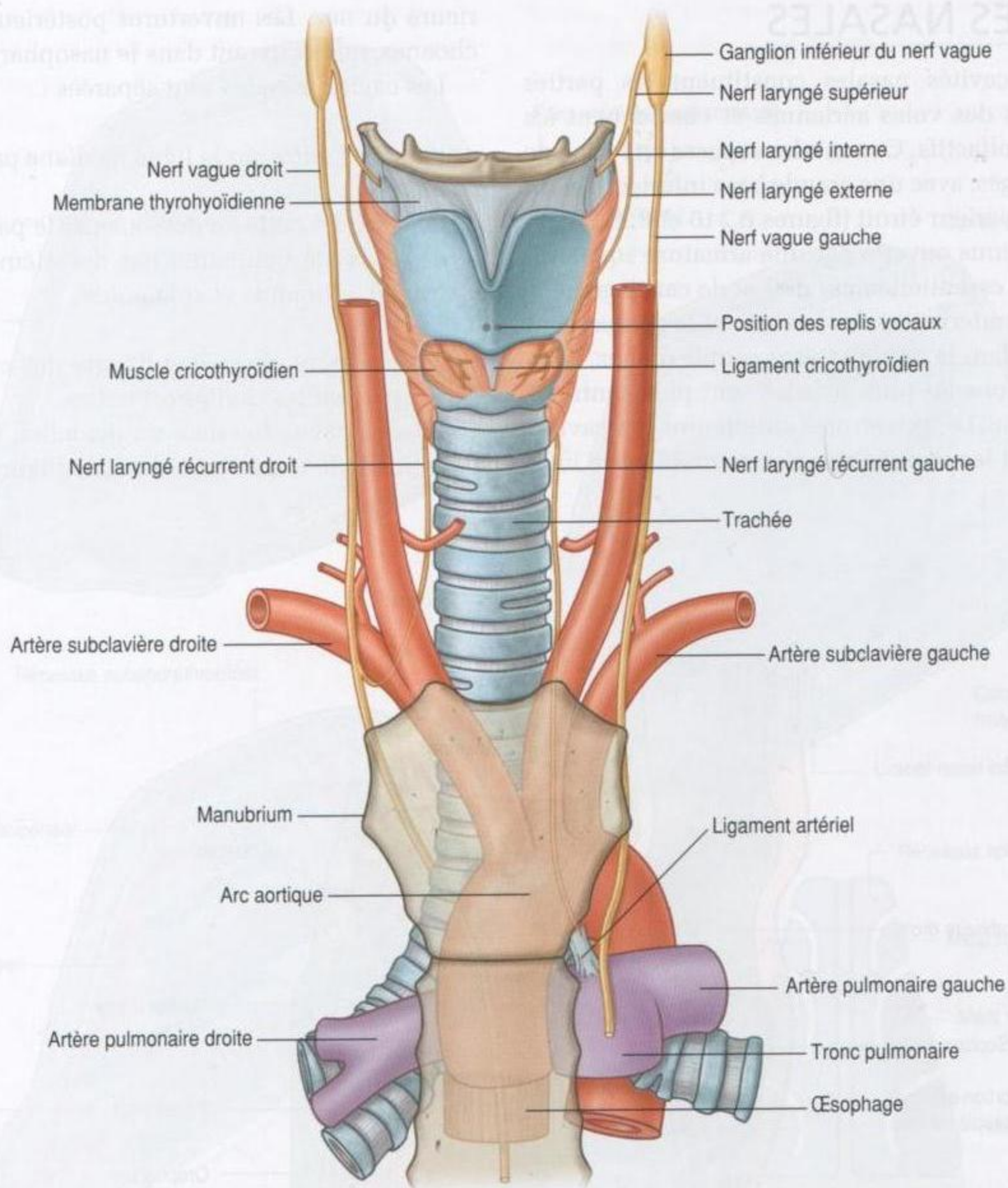


Figure 8.215. Innervation du larynx (vue antérieure).

et innerve la cavité laryngée sous le niveau des replis vocaux.

Nerfs laryngés récurrents

Les nerfs laryngés récurrents sont :

- sensitifs pour la cavité laryngée sous le niveau des replis vocaux ;
- moteurs pour tous les muscles intrinsèques du larynx, à l'exception du muscle cricothyroïdien.

Le nerf laryngé récurrent gauche naît dans le thorax, alors que le nerf laryngé récurrent droit naît dans la racine du cou. Les deux nerfs montent dans le cou dans le sillon entre l'œsophage et la trachée, et entrent dans le larynx en passant en profondeur sous le bord du muscle constricteur inférieur. Ils peuvent passer en dedans ou en dehors du – ou encore à travers le – **ligament latéral de la glande thyroïde**, qui attache la glande thyroïde à la trachée et à la partie inférieure du cartilage cricoïde de chaque côté.

CAVITÉS NASALES

Les deux cavités nasales constituent les parties supérieures des voies aériennes et contiennent les récepteurs olfactifs. Ce sont des espaces en forme de coins allongés, avec une grande base inférieure et un sommet supérieur étroit (figures 8.216 et 8.217), qui sont maintenus ouverts par une armature squelettique formée essentiellement d'os et de cartilage.

Les parties antérieures des cavités, plus petites, sont contenues dans la partie externe souple du nez, alors que les régions les plus grandes sont plus centrales dans le crâne. Les ouvertures antérieures des cavités nasales sont les narines, qui s'ouvrent à la face inférieure du nez. Les ouvertures postérieures sont les choanes, qui s'ouvrent dans le nasopharynx.

Les cavités nasales sont séparées :

- l'une de l'autre sur la ligne médiane par le septum nasal ;
- de la cavité orale en dessous par le palais dur ;
- de la cavité crânienne par des éléments des os frontal, ethmoïde et sphénoïde.

Latéralement, de part et d'autre des cavités nasales, se placent les cavités orbitaires.

Chaque cavité nasale a un plancher, un toit, une paroi médiale et une paroi latérale (figure 8.217A).

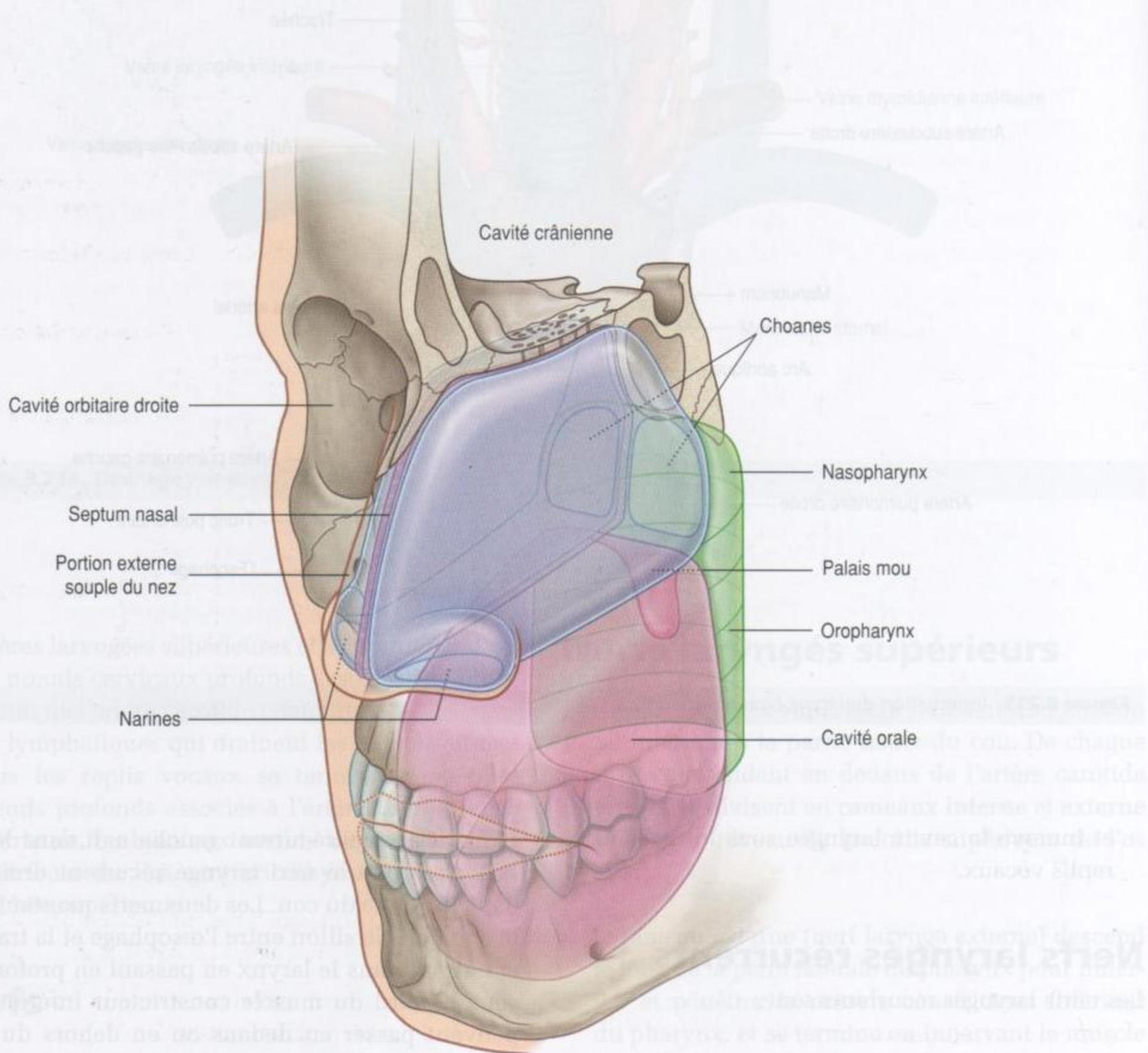


Figure 8.216. Cavités nasales (vue antérolatérale). Rapports avec les autres cavités.

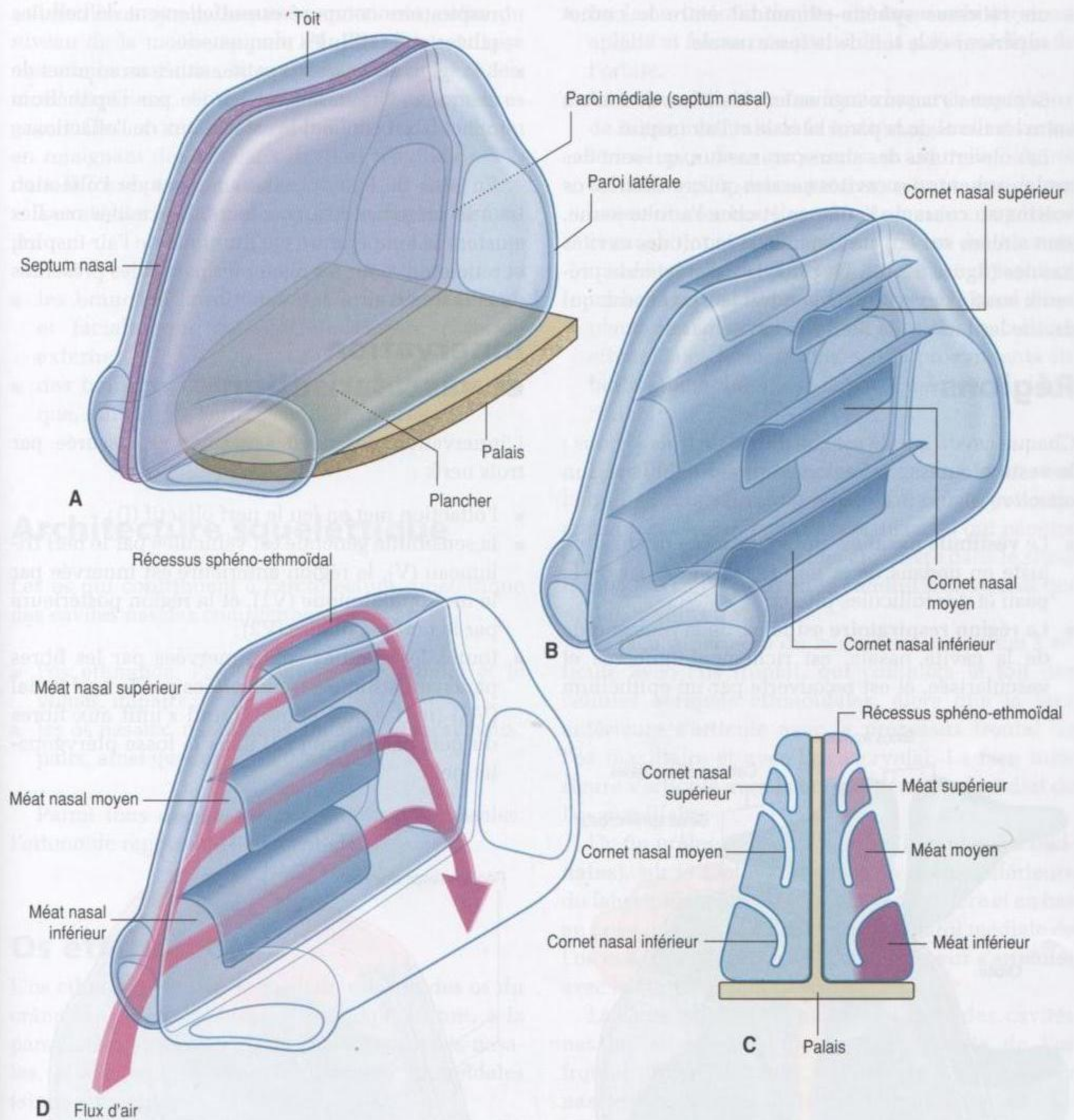


Figure 8.217. Cavités nasales. **A.** Plancher, toit et parois latérales. **B.** Cornets nasaux sur les faces latérales. **C.** Section coronale. **D.** Flux d'air dans la cavité nasale droite.

Paroi latérale

La paroi latérale est caractérisée par trois lames osseuses courbes (les cornets nasaux), placées l'une au-dessus de l'autre, et développées en dedans et en bas dans la cavité nasale (figure 8.217B). Les bords médial, antérieur et postérieur de chaque cornet nasal sont libres.

Les cornets nasaux divisent chaque cavité nasale en quatre flux d'air (figures 8.217C et 8.217D) ;

- un **métat nasal inférieur** entre le **cornet nasal inférieur** et le plancher nasal ;
- un **métat nasal moyen** entre le cornet nasal inférieur et le **cornet nasal moyen** ;
- un **métat nasal supérieur** entre le cornet nasal moyen et le **cornet nasal supérieur** ;

- un **récessus sphéno-ethmoïdal** entre le cornet supérieur et le toit de la fosse nasale.

Ces cornets nasaux augmentent la surface de contact entre les tissus de la paroi latérale et l'air inspiré.

Les ouvertures des sinus paranasaux, qui sont des prolongements des cavités nasales qui creusent les os voisins au cours de l'enfance et chez l'adulte jeune, sont situées sur la paroi latérale et le toit des cavités nasales (figure 8.218). De plus, la paroi latérale présente aussi l'ouverture du conduit lacrymonasal, qui draine les larmes de l'œil à la cavité nasale.

Régions

Chaque cavité nasale est constituée de trois régions : le vestibule nasal, la région respiratoire et la région olfactive (figure 8.219).

- Le **vestibule nasal** est un petit espace dilaté situé juste en dedans de la narine, et bordé par de la peau et des follicules pileux.
- La **région respiratoire** est la partie la plus grande de la cavité nasale, est richement innervée et vascularisée, et est recouverte par un épithélium

respiratoire composé essentiellement de cellules ciliées et de cellules muqueuses.

- La **région olfactive** est petite, située au sommet de chaque cavité nasale, et bordée par l'épithélium olfactif, qui contient les récepteurs de l'olfaction.

En plus de leur rôle dans le sens de l'olfaction lié à la présence des récepteurs, les cavités nasales ajustent la température et l'humidité de l'air inspiré, et retiennent pour les rejeter les particules présentes dans le flux d'air.

Innervation et vascularisation

L'innervation des cavités nasales est assurée par trois nerfs :

- l'olfaction met en jeu le nerf olfactif (I) ;
- la sensibilité générale est véhiculée par le nerf trijumeau (V), la région antérieure est innervée par le nerf ophtalmique (V1), et la région postérieure par le nerf maxillaire (V2) ;
- toutes les glandes sont innervées par les fibres parasympathiques transportées par le nerf facial (VII) (nerf grand pétreux), qui s'unit aux fibres du nerf maxillaire (V2) dans la fosse ptérygopalatine.

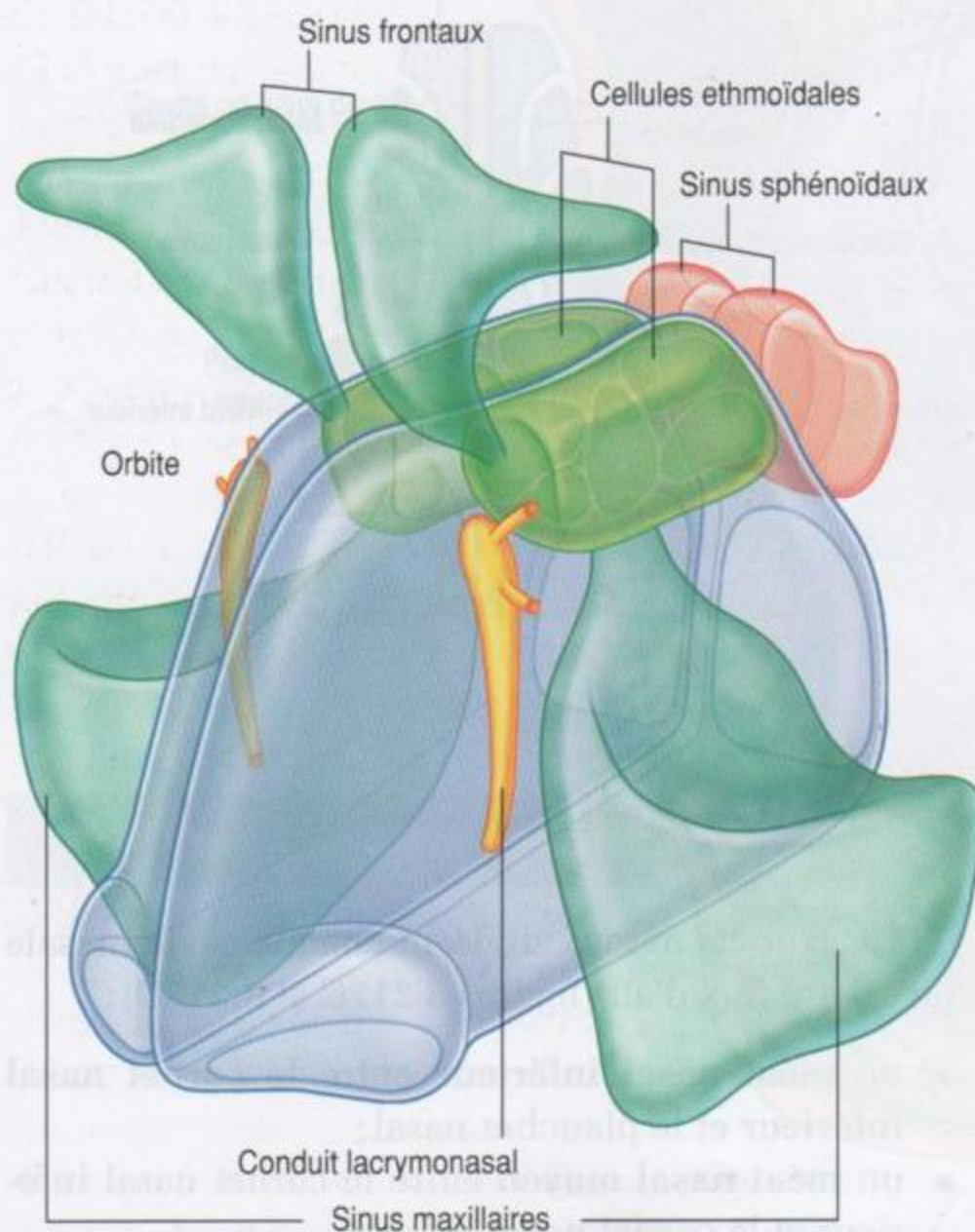


Figure 8.218. Sinus paranasaux et conduit lacrymonasal.

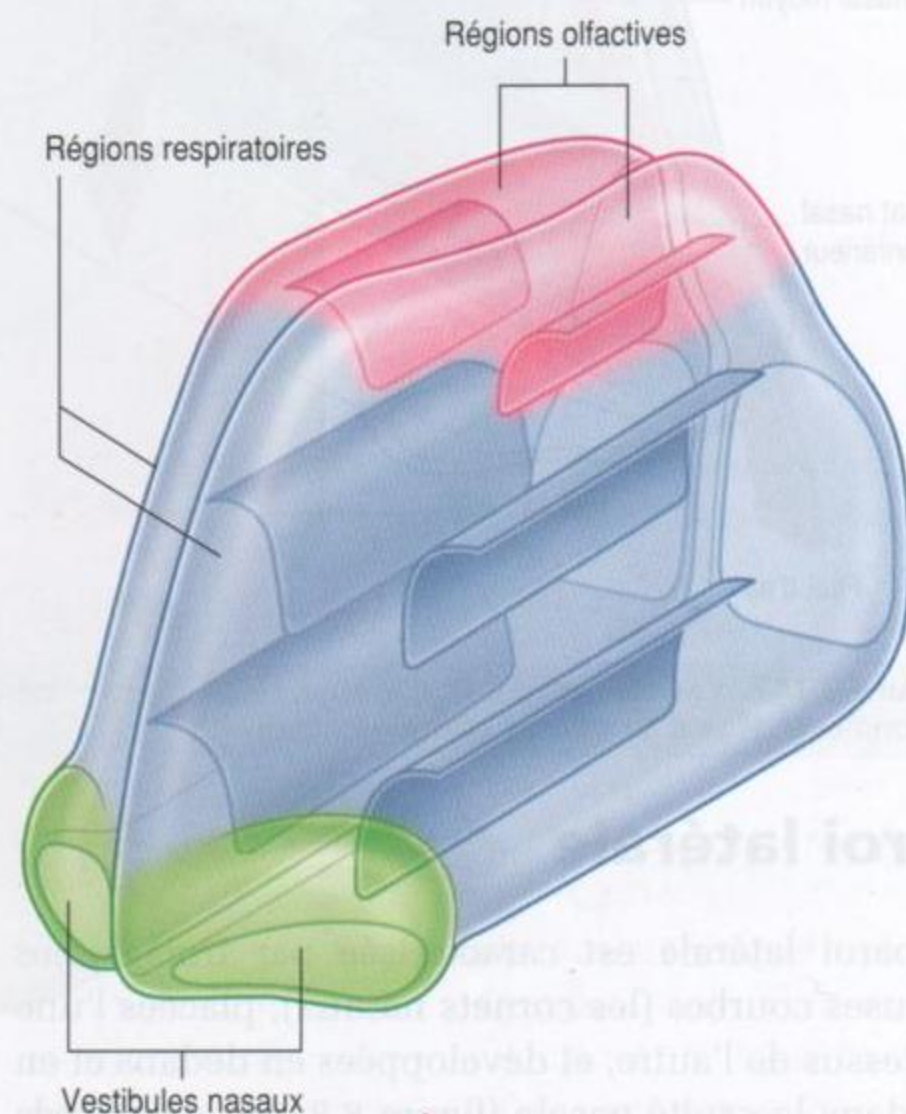


Figure 8.219. Régions des cavités nasales.

Les fibres sympathiques proviennent enfin du niveau de la moelle spinale T1. Elles font synapse essentiellement dans le ganglion sympathique cervical supérieur, et les fibres postganglionnaires gagnent les cavités nasales le long des vaisseaux, ou en rejoignant des rameaux du nerf maxillaire (V2) dans la fosse ptérygopalatine.

La vascularisation des cavités nasales est assurée par :

- les branches terminales des artères maxillaire et faciale, qui naissent de l'artère carotide externe ;
- des branches ethmoïdales de l'artère ophtalmique, qui naît de l'artère carotide interne.

Architecture squelettique

Les os qui contribuent à l'architecture squelettique des cavités nasales comprennent :

- l'os ethmoïde, l'os sphénoïde, l'os frontal et le vomer, impairs ;
- les os nasaux, maxillaires, palatins et lacrymaux, pairs, ainsi que les cornets nasaux.

Parmi tous ces os associés aux cavités nasales, l'ethmoïde représente l'élément clé.

Os ethmoïde

L'os ethmoïde, impair et médian, est l'un des os du crâne les plus complexes. Il participe au toit, à la paroi latérale et à la paroi médiale des cavités nasales, et contient les cellules aériques ethmoïdales (sinus ethmoïdaux).

L'os ethmoïde est de forme globalement cuboïde (figure 8.220A) et est composé de deux **labyrinthes ethmoïdaux** en forme de boîtes rectangulaires, un de chaque côté, réunis dans la partie supérieure par une lame osseuse perforée (la **lame criblée**). Une seconde lame osseuse (la **lame perpendiculaire**) descend verticalement dans le plan sagittal médian depuis la lame criblée pour former une partie du septum nasal.

Chaque labyrinthe ethmoïdal est composé de deux fines lames d'os qui englobent entre elles les cellules aériques ethmoïdales.

- La lame latérale de l'os (la **lame orbitaire**) est aplatie et forme une partie de la paroi médiale de l'orbite.
- La lame médiale de l'os forme la partie supérieure de la paroi latérale de la cavité nasale et est caractérisée par deux processus et un relief (figure 8.220B) – les deux processus sont des lames osseuses courbes (les cornets nasaux supérieur et moyen), qui s'étendent en travers de la cavité nasale en s'incurvant vers le bas, et présentent un bord médial libre, alors que sous le bord d'implantation du cornet nasal moyen, les cellules ethmoïdales forment une saillie proéminente (la **bulle ethmoïdale**), sur la paroi médiale du labyrinthe.

Un sillon s'étend en avant et en haut, juste sous la bulle (l'**infundibulum ethmoïdal**), et se prolonge en haut, se rétrécit pour former un canal qui pénètre dans le labyrinthe ethmoïdal et s'ouvre dans le sinus frontal. Ce canal contient le conduit frontonasal qui draine le sinus frontal.

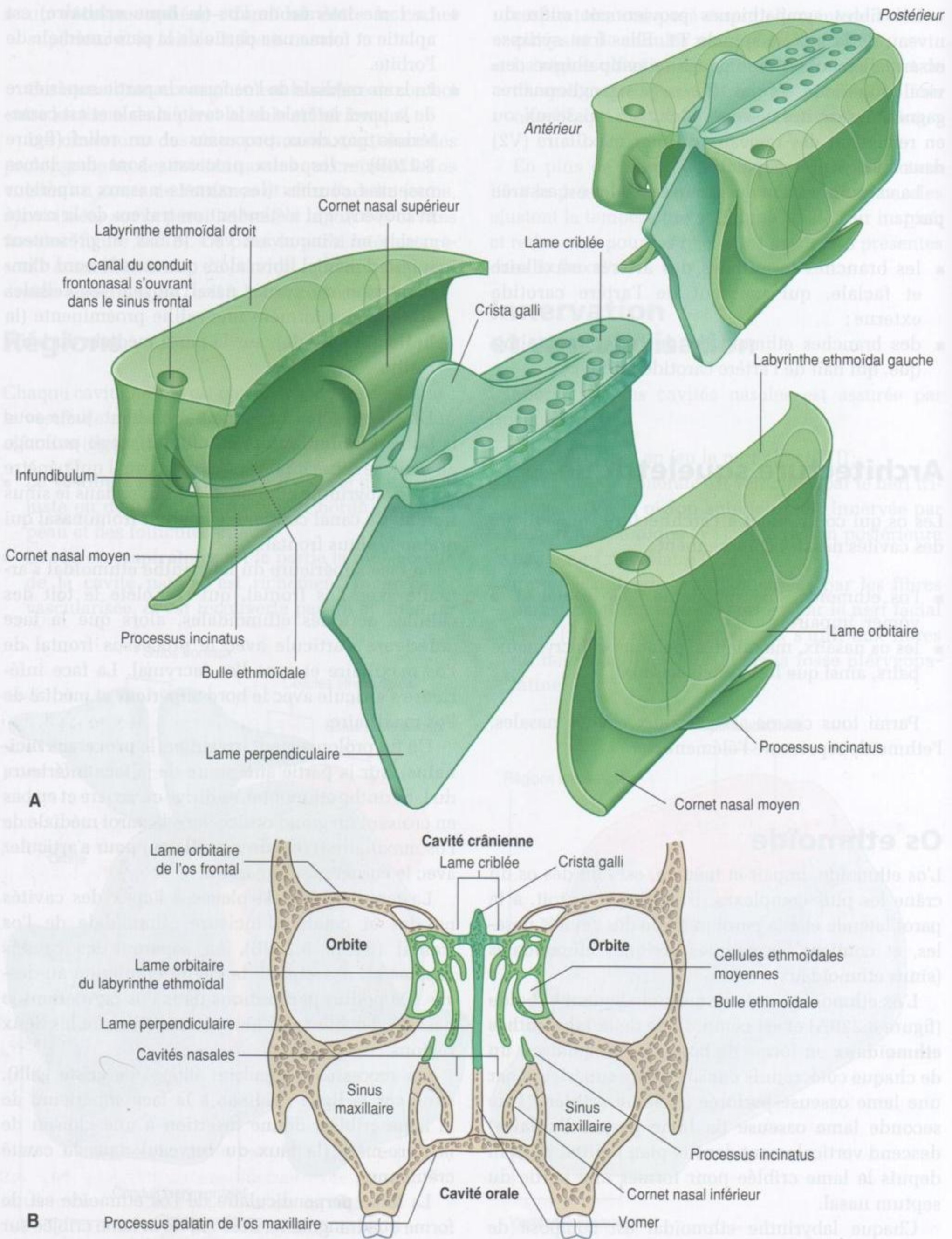
La face supérieure du labyrinthe ethmoïdal s'articule avec l'os frontal, qui complète le toit des cellules aériques ethmoïdales, alors que la face antérieure s'articule avec le processus frontal de l'os maxillaire et avec l'os lacrymal. La face inférieure s'articule avec le bord supérieur et médial de l'os maxillaire.

Un fin prolongement irrégulier (le **processus incinatus**), sur la partie antérieure de la face inférieure du labyrinthe ethmoïdal, se dirige en arrière et en bas en croisant un grand orifice dans la paroi médiale de l'os maxillaire (l'**ostium maxillaire**) pour s'articuler avec le cornet nasal inférieur.

La lame criblée est placée à l'apex des cavités nasales et comble l'incisure ethmoïdale de l'os frontal (figure 8.220B), en séparant les cavités nasales en dessous de la cavité crânienne au-dessus. De petites perforations dans l'os permettent le passage des fibres du nerf olfactif (I) entre les deux régions.

Un processus triangulaire allongé (la **crista galli**), situé sur la ligne médiane à la face supérieure de la lame criblée, donne insertion à une cloison de la dure-mère (la faux du cerveau) dans la cavité crânienne.

La lame perpendiculaire de l'os ethmoïde est de forme quadrangulaire, descend de la lame criblée sur la ligne médiane, et forme la partie supérieure du septum nasal médian (figure 8.220B). Elle s'articule :



© 2006 Elsevier Masson SAS. Tous droits réservés

Figure 8.220. Os ethmoïde. A. Forme globale en vue antérieure. B. Coupe coronale du crâne.

- en arrière avec la crête sphénoïdale sur le corps de l'os sphénoïde;
- en avant, avec l'épine nasale de l'os frontal et avec la ligne d'articulation sur la ligne médiane entre les deux os nasaux;
- en bas et en avant avec le cartilage septal, en arrière avec le vomer.

Nez

La partie antérieure du nez prolonge en avant de la face les cavités nasales et oriente les narines vers le bas (figure 8.221). Elle a une forme pyramidale dont le sommet est antérieur. L'angle supérieur du nez, entre les ouvertures des orbites, est en continuité avec le front.

Comme les régions postérieures, les régions antérieures des cavités nasales situées dans le nez sont maintenues ouvertes par une armature squelettique, composée en partie d'os mais surtout de cartilage :

- les parties osseuses sont en continuité avec le crâne – à ce niveau, les os nasaux et des parties des os maxillaires et frontaux constituent un support;
- en avant, et de chaque côté, ce support est assuré par les **processus latéraux** du cartilage septal, le **grand cartilage alaire**, et trois ou quatre **cartilages alaires accessoires**, ainsi qu'un cartilage septal unique, sur la ligne médiane, qui forme la partie antérieure du septum nasal.

Sinus paranasaux

Il existe quatre sinus aériques paranasaux : les cellules ethmoïdales, et les sinus sphénoïdaux, maxillaires et frontaux (figures 8.222A et 8.222B). Chaque sinus est dénommé selon l'os qui le contient.

Les sinus paranasaux se développent comme des prolongements des cavités nasales et creusent les os de voisinage. Ils sont tous :

- tapissés par une muqueuse respiratoire, qui est ciliée et mucosécrétante;
- ouverts dans les cavités nasales;
- innervés par des rameaux du nerf trijumeau (V).

Sinus frontaux

Les sinus frontaux, un de chaque côté, sont de taille variable et représentent les sinus les plus haut situés

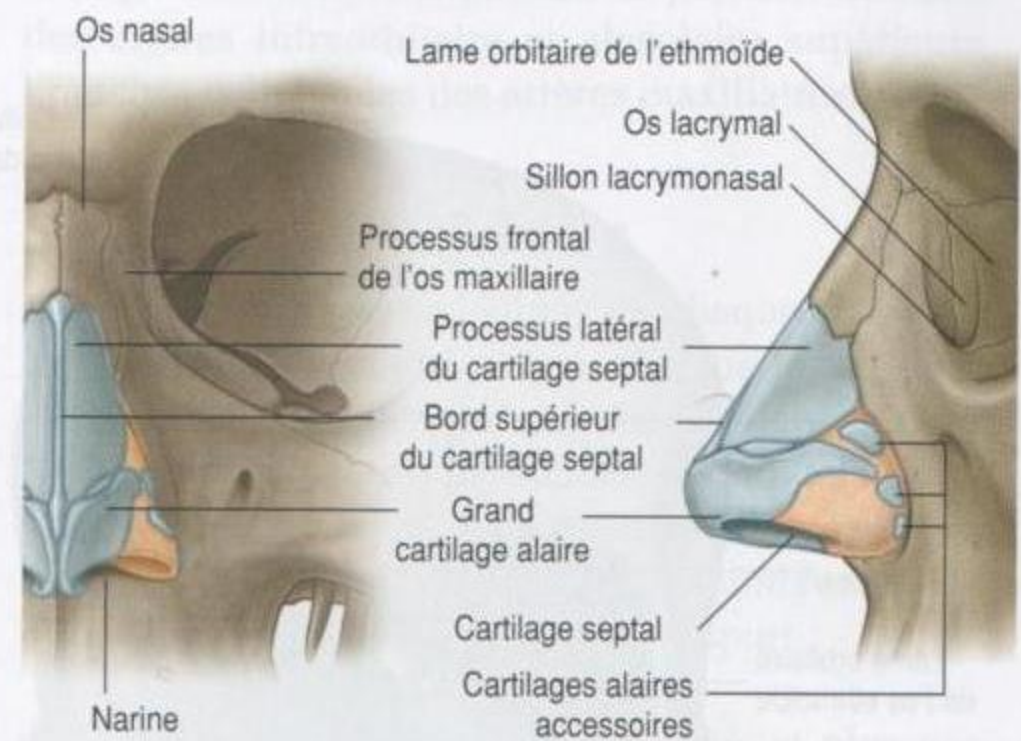


Figure 8.221. Nez.

(figure 8.222A,B). Chacun d'eux est de forme triangulaire et situé dans la partie de l'os frontal placée sous le front. La base de chaque sinus triangulaire est orientée verticalement dans l'os sur la ligne médiane au-dessus de la racine du nez, et l'apex est latéral, approximativement à un tiers de la longueur du rebord orbitaire supérieur.

Chaque sinus frontal se draine dans la paroi latérale du méat moyen par le canal frontonasal, qui pénètre dans le labyrinthe ethmoïdal et continue dans l'infundibulum ethmoïdal jusqu'à l'extrémité antérieure du **hiatus semilunaire** (voir p. 1017).

Les sinus frontaux sont innervés par des rameaux du nerf supraorbitaire, né du nerf ophtalmique (V1). Leur vascularisation osseuse provient de branches des artères ethmoïdales antérieures.

Cellules ethmoïdales

Les cellules ethmoïdales, de chaque côté, creusent le labyrinthe ethmoïdal (figure 8.222A,B). Chaque groupe de cellules est séparé de l'orbite par la fine lame orbitaire du labyrinthe ethmoïdal, et de la cavité nasale par la paroi médiale du labyrinthe ethmoïdal.

Les cellules aériques ethmoïdales sont formées par un nombre variable de cavités séparées, qui sont divisées en cellules ethmoïdales antérieures, moyennes et postérieures en fonction de la localisation de leurs ouvertures sur la paroi latérale de la cavité nasale :

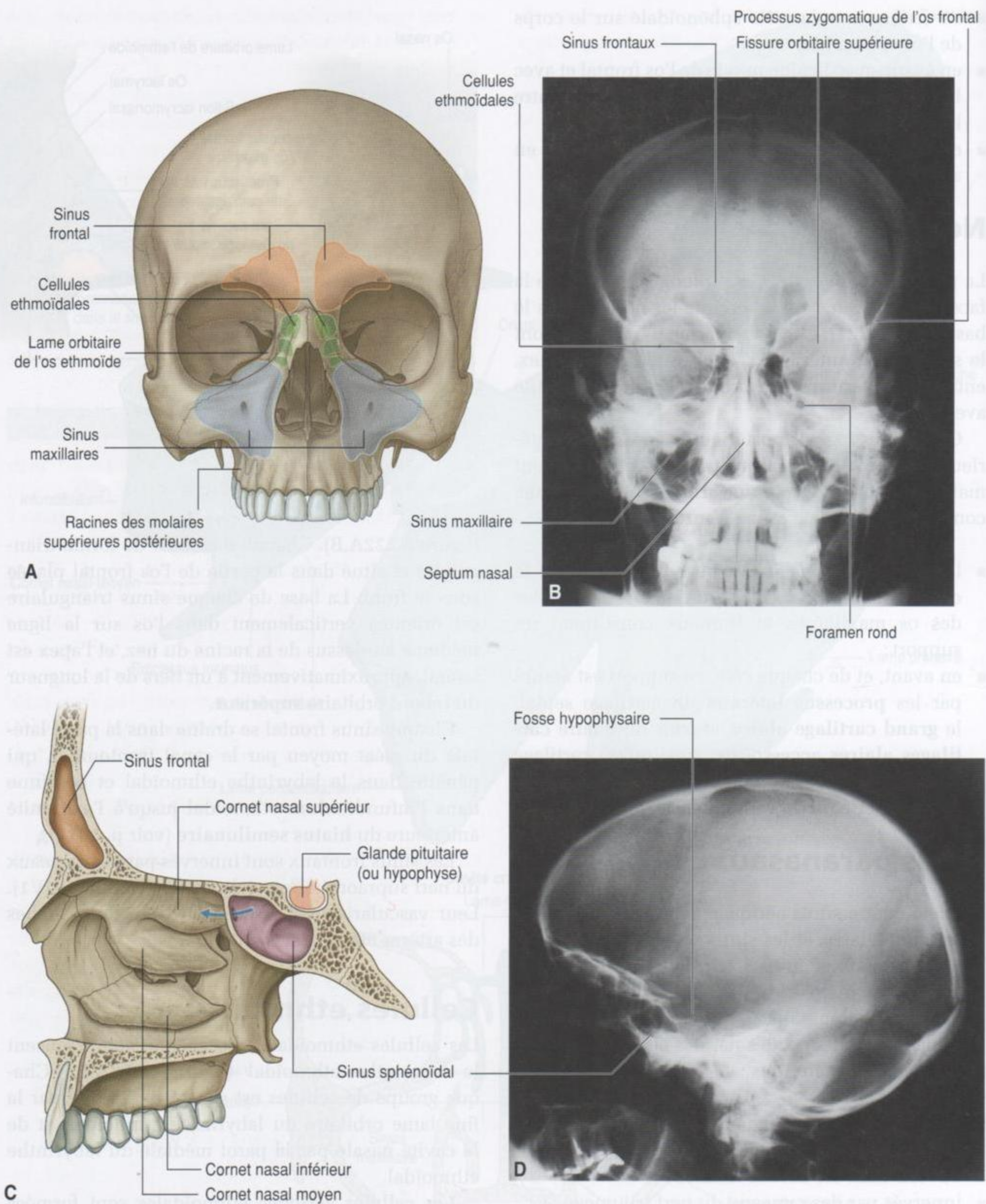


Figure 8.222. Sinus paranasaux. **A.** Vue antérieure. **B.** Radiographie du crâne en incidence postéroantérieure. Sinus paranasaux. **C.** Vue paramédiane de la cavité nasale droite. **D.** Radiographie du crâne de profil.

- les cellules ethmoïdales antérieures s'ouvrent dans l'infundibulum ethmoïdal ou dans le canal frontonasal ;
- les cellules ethmoïdales moyennes s'ouvrent dans la bulle ethmoïdale, ou dans la paroi latérale juste au-dessus de cette structure ;
- les cellules ethmoïdales postérieures s'ouvrent dans la paroi latérale du méat nasal supérieur.

Du fait de la fréquente érosion intraosseuse réalisée par les cellules ethmoïdales au-delà des limites du labyrinthe ethmoïdal, les parois peuvent être complétées par les os frontal, maxillaire, lacrymal, sphénoïde et palatin.

Les cellules ethmoïdales sont innervées par :

- les rameaux ethmoïdaux antérieurs et postérieurs du nerf nasociliaire issu du nerf ophtalmique (V1) ;
- le nerf maxillaire (V2) par l'intermédiaire des rameaux orbitaires issus du ganglion ptérygopalatin.

Les cellules aériques ethmoïdales reçoivent leur vascularisation par les branches des artères ethmoïdales antérieure et postérieure.

Sinus maxillaires

Les sinus maxillaires, pairs, sont les plus grands sinus paranasaux et occupent complètement les corps des os maxillaires (figure 8.222A,B). Chaque sinus est de forme pyramidale, avec l'apex dirigé latéralement et la base en profondeur vers la paroi latérale de la cavité nasale adjacente. La paroi médiale ou base du sinus maxillaire est formée par l'os maxillaire, et par des parties du cornet nasal inférieur et de l'os palatin qui recouvrent le hiatus maxillaire.

L'ouverture du sinus maxillaire est située près de la partie supérieure de la base, au centre du hiatus semilunaire, qui creuse un sillon dans la paroi latérale du méat nasal moyen.

Les rapports du sinus maxillaire sont les suivants :

- la face supérolatérale (toit) est en rapport en haut avec l'orbite ;
- la face antérolatérale est en rapport en bas avec les racines des molaires supérieures et des prémolaires, et en avant avec la face ;
- la paroi postérieure est située en arrière de la fosse infratemporale.

Les sinus maxillaires sont innervés par les rameaux infraorbitaires et alvéolaires du nerf maxillaire (V2),

et reçoivent leur vascularisation par des branches des artères infraorbitaire et alvéolaire supérieure, branches collatérales des artères maxillaires.

Sinus sphénoïdaux

Les sinus sphénoïdaux, situés de chaque côté dans le corps du sphénoïde, s'ouvrent dans le toit de la cavité nasale, par des orifices creusés dans la paroi postérieure du récessus sphéno-ethmoïdal (figure 8.222C,D). Les ouvertures sont en position haute sur les parois antérieures des sinus sphénoïdaux.

Les sinus sphénoïdaux sont en rapport :

- au-dessus, avec la cavité crânienne, et plus particulièrement avec la glande hypophyse et le chiasma optique ;
- latéralement, avec la cavité crânienne, et plus particulièrement avec les sinus caverneux ;
- en dessous et en avant, avec les cavités nasales.

Du fait de la séparation des sinus sphénoïdaux des cavités nasales en dessous et de la fosse hypophysaire au-dessus par de fines lames osseuses, la glande hypophyse peut être abordée chirurgicalement à travers le toit des cavités nasales en passant tout d'abord à travers la partie antéro-inférieure de l'os sphénoïde et dans les sinus sphénoïdaux, puis à travers la partie supérieure de l'os sphénoïde dans la fosse hypophysaire.

L'innervation des sinus sphénoïdaux est assurée par :

- le rameau ethmoïdal postérieur du nerf ophtalmique (V1) ;
- le nerf maxillaire (V2), par l'intermédiaire des rameaux orbitaires issus du ganglion ptérygopalatin.

Les sinus sphénoïdaux sont vascularisés par des branches des artères pharyngiennes, collatérales des artères maxillaires.

Parois, plancher et toit

Paroi médiale

La paroi médiale de chaque cavité nasale est la face recouverte de muqueuse du fin septum nasal, qui est orienté verticalement dans le plan sagittal et sépare les cavités nasales droite et gauche l'une de l'autre.

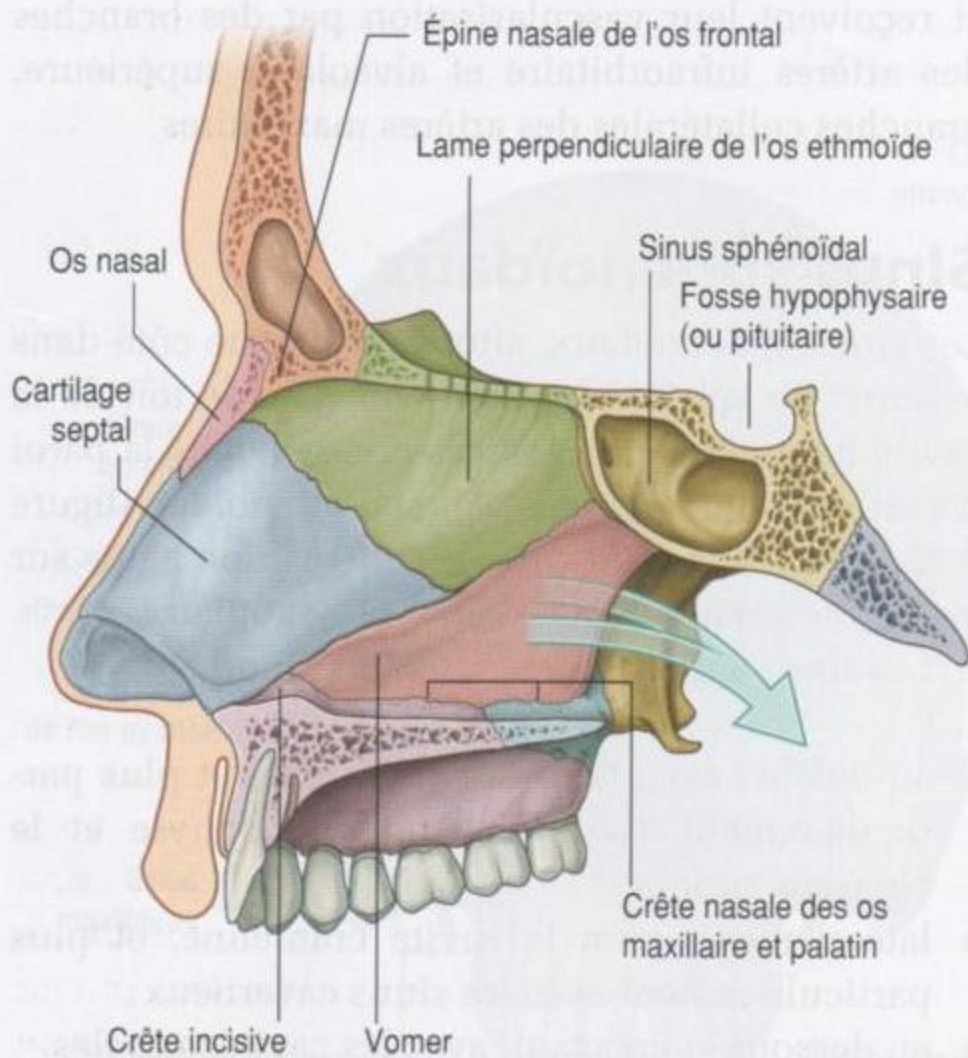


Figure 8.223. Paroi médiale de la cavité nasale – le septum nasal.

Le septum nasal (figure 8.223) est formé par :

- le **cartilage du septum nasal** en avant ;
- en arrière, principalement le vomer et la lame perpendiculaire de l'os ethmoïde ;
- de petites contributions des os nasaux par leur réunion sur la ligne médiane, et par l'épine nasale de l'os frontal ;
- la participation des crêtes des os maxillaire et palatin, le rostre de l'os sphénoïde, et la crête incisive du maxillaire.

Plancher

Le plancher de chaque fosse nasale (figure 8.224) est lisse, concave et beaucoup plus large que le toit. Il est constitué par :

- les tissus mous de la partie antérieure du nez ;
- la face supérieure du processus palatin du maxillaire, et la lame horizontale de l'os palatin, qui forment ensemble le palais dur.

Les narines s'ouvrent en avant dans le plancher, et l'ouverture supérieure du canal incisif est profonde sous la muqueuse, immédiatement en dehors du septum nasal, près de la partie antérieure du palais dur.

Toit

Le toit de la cavité nasale est étroit et culmine dans les régions centrales où il est formé par la lame criblée de l'os ethmoïde (figure 8.225).

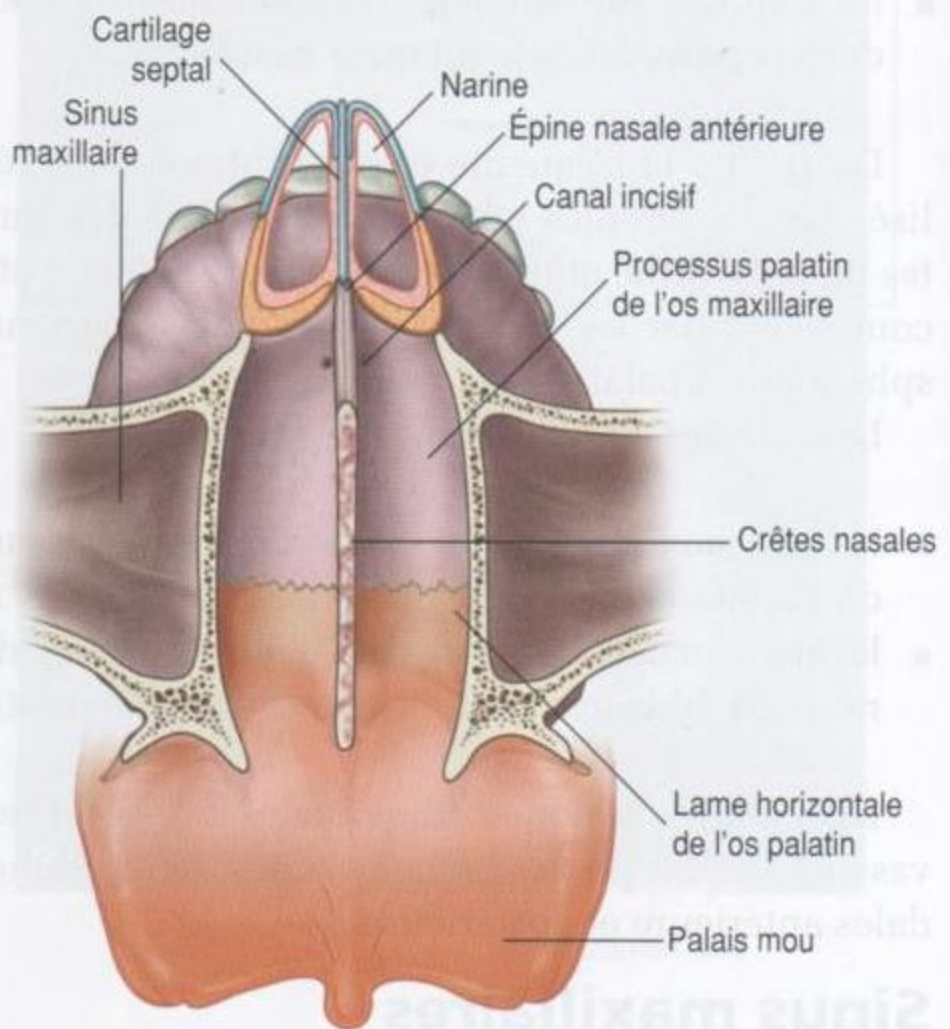


Figure 8.224. Plancher de la cavité nasale (vue supérieure).

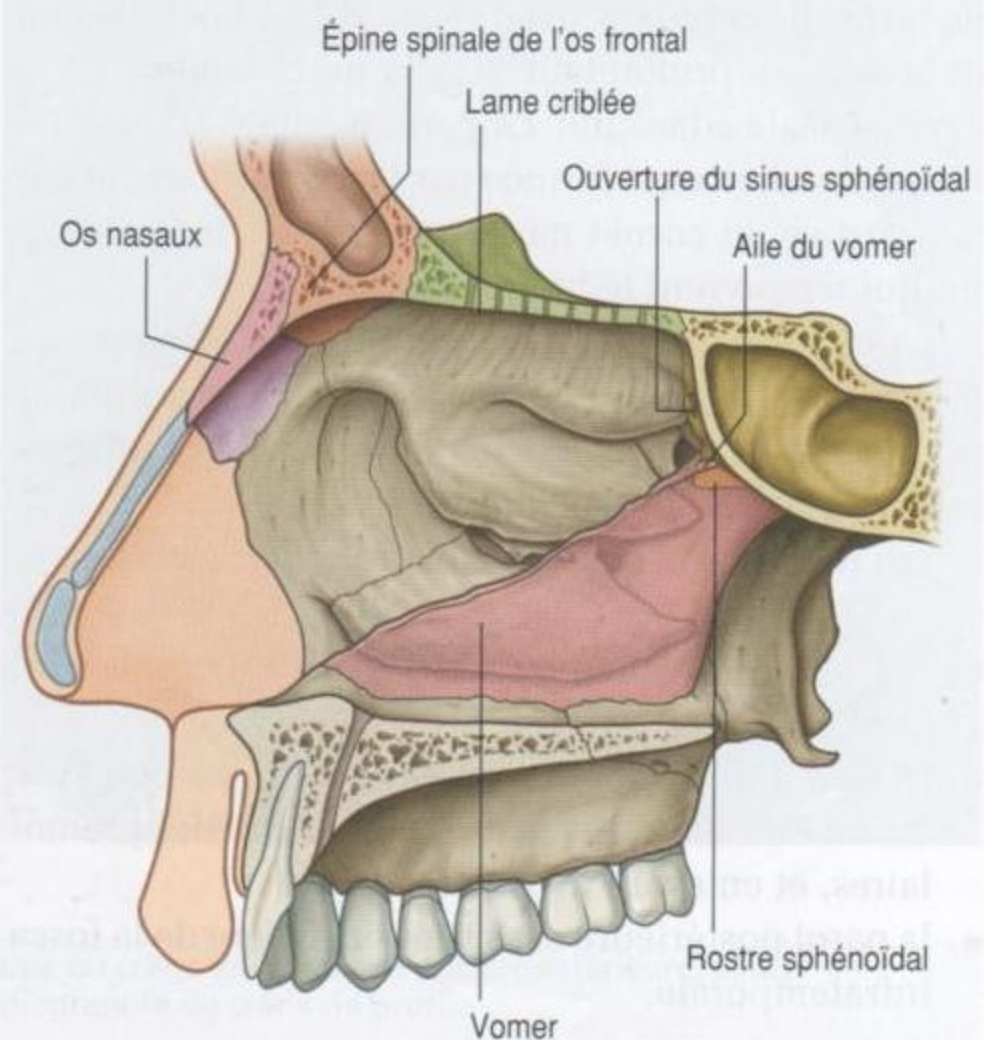


Figure 8.225. Toit de la cavité nasale.

En avant de la lame criblée, le toit s'incline en bas vers les narines, et est formé par :

- l'épine nasale de l'os frontal et l'os nasal ;
- les processus latéraux du cartilage septal et les grands cartilages alaires de la partie antérieure du nez.

En arrière, le toit de chaque cavité s'incline en bas vers les choanes, et est formé par :

- la face antérieure de l'os sphénoïde ;
- l'aile du vomer et le processus sphénoïdal adjacent de l'os palatin ;
- le processus vaginal de la lame médiale du processus ptérygoïde.

Sous la muqueuse, le toit est perforé en haut par des ouvertures de la lame criblée, et en avant de ces orifices, par un foramen séparé pour les vaisseaux et nerfs ethmoïdaux antérieurs.

L'ouverture entre le sinus sphénoïdal et le récessus sphéno-ethmoïdal est située sur la partie postérieure inclinée du toit.

Paroi latérale

La paroi latérale de chaque cavité nasale est complexe, et est formée d'os, de cartilage et de tissus mous.

L'architecture osseuse de la paroi latérale (figure 8.226A) est constituée par :

- le labyrinthe ethmoïdal et le processus incinatus ;
- la lame perpendiculaire de l'os palatin ;
- la lame médiale du processus ptérygoïde de l'os sphénoïde ;
- les faces médiales des os lacrymal et maxillaire ;
- le cornet nasal inférieur.

Dans la partie antérieure du nez, la paroi latérale de la cavité est renforcée par du cartilage (processus latéral du cartilage septal, grands cartilages alaires et cartilages alaires accessoires) et par des tissus mous. La face de la paroi latérale a un contour irrégulier et est barrée par trois cornets nasaux.

Les cornets nasaux inférieur, moyen et supérieur (figure 8.26B) se dirigent en dedans dans la cavité nasale, en séparant quatre flux aériens, un méat inférieur, un méat moyen, un méat supérieur et un récessus sphéno-ethmoïdal. Les cornets nasaux ne s'étendent pas en avant dans la partie antérieure du nez. L'extrémité antérieure de chaque cornet nasal s'incurve en bas pour former une lèvre qui déborde sur l'extrémité antérieure du méat concerné.

Immédiatement sous la ligne d'implantation du cornet moyen, et juste en avant du milieu du cornet, la paroi latérale du méat moyen s'élève pour former la bulle ethmoïdale en forme de dôme (figure 8.226C). Ce relief correspond aux cellules ethmoïdales sous-jacentes, qui élargissent la paroi médiale du labyrinthe ethmoïdal.

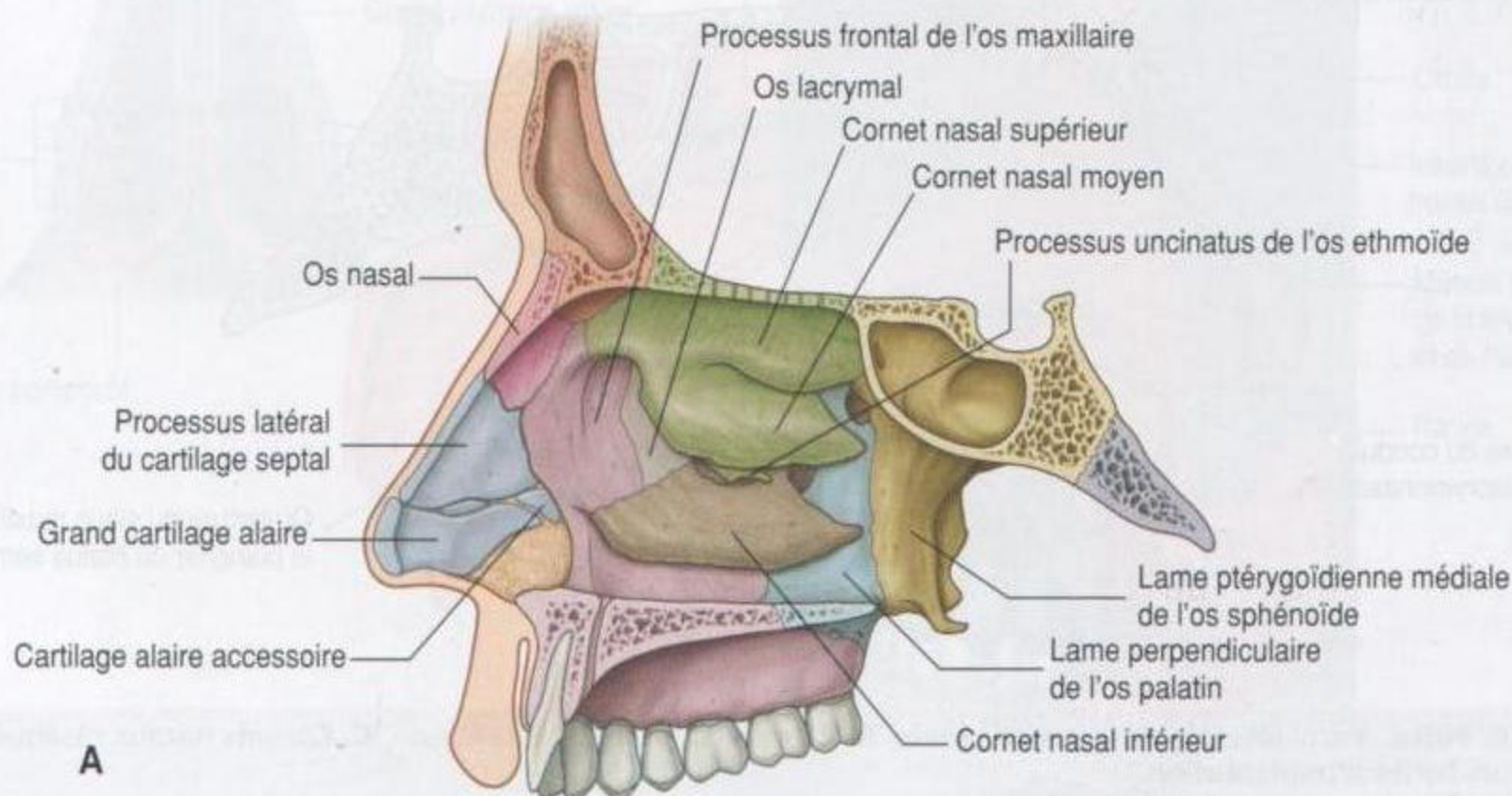


Figure 8.226. Paroi latérale de la cavité nasale. A. Os.

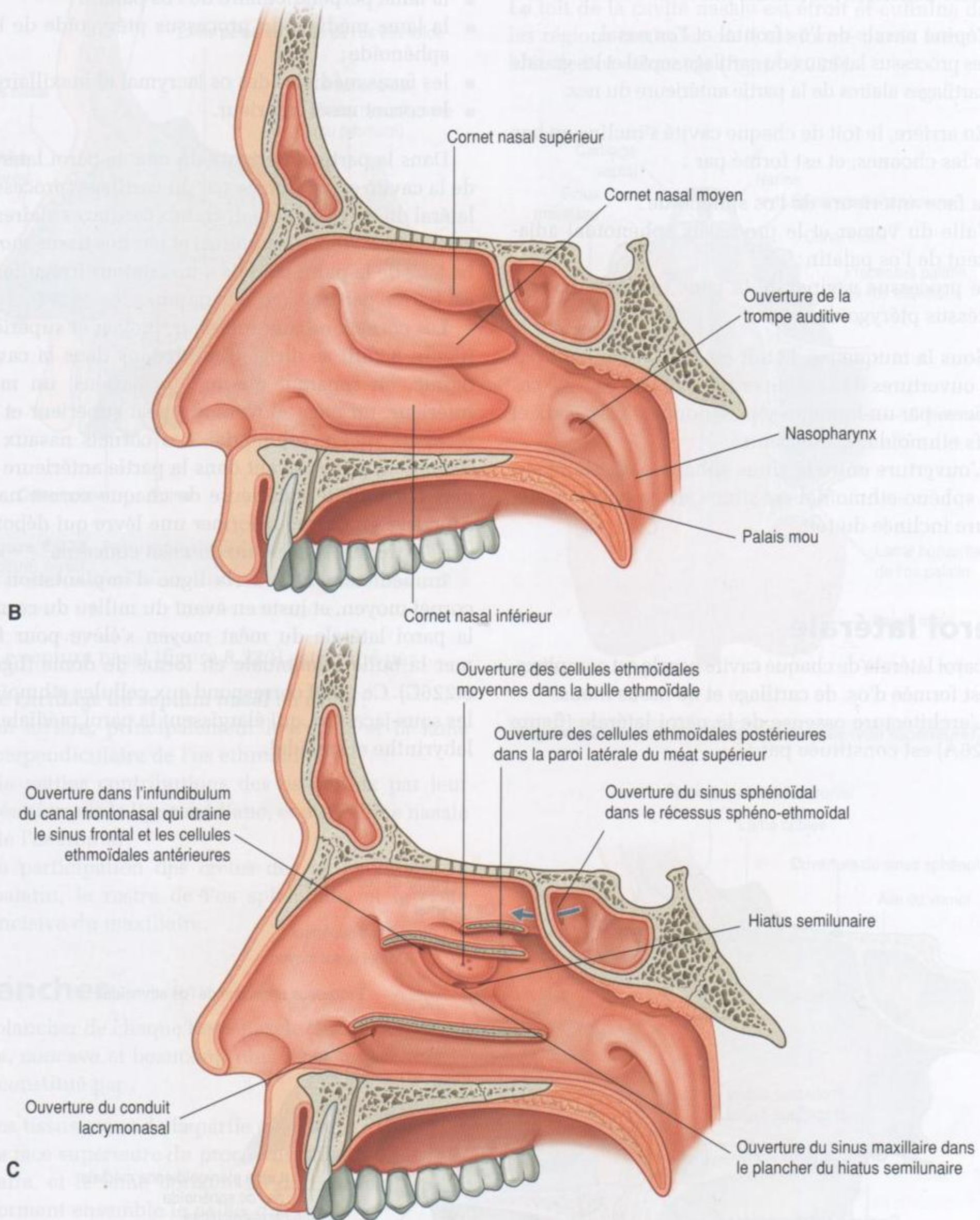


Figure 8.226, suite. Paroi latérale de la cavité nasale. **B.** Paroi recouverte de muqueuse. **C.** Cornets nasaux réséqués au niveau de leurs lignes d'implantation.

Sous la bulle ethmoïdale, un sillon courbe (le hiatus semilunaire) est formé par la muqueuse qui couvre la paroi latérale en comblant un trou dans la paroi osseuse entre la bulle ethmoïdale en haut et le processus uncinatus en bas.

L'extrémité antérieure de la bulle ethmoïdale forme un canal (l'infundibulum ethmoïdal), qui s'incurve vers le haut et continue en formant le canal frontonasal à travers la partie antérieure du labyrinthe ethmoïdal pour s'ouvrir dans le sinus frontal.

Le conduit lacrymonasal et la plupart des sinus paranasaux s'ouvrent dans la paroi latérale de la cavité nasale.

- Le conduit lacrymonasal s'abouche dans la paroi latérale du méat nasal inférieur sous la lèvre antérieure du cornet inférieur – il draine les larmes et naît de l'extrémité inférieure du sac lacrymal sur la paroi antéromédiale de l'orbite.
- Le sinus frontal se draine par le canal frontonasal et l'infundibulum ethmoïdal dans l'extrémité antérieure du hiatus semilunaire sur la paroi latérale du méat nasal moyen – les cellules ethmoïdales antérieures se drainent dans le canal frontonasal ou l'infundibulum ethmoïdal (dans certains cas, le sinus frontal s'ouvre directement dans l'extrémité antérieure du méat nasal moyen, et le conduit

frontonasal se termine de manière borgne dans les cellules ethmoïdales antérieures).

- Les cellules ethmoïdales moyennes s'ouvrent dans, ou juste au-dessus de, la bulle ethmoïdale.
- Les cellules ethmoïdales postérieures s'ouvrent habituellement dans la paroi latérale du méat nasal supérieur.
- Le grand sinus maxillaire s'ouvre dans le hiatus semilunaire, habituellement juste sous le centre de la bulle ethmoïdale – cette ouverture est proche du toit du sinus maxillaire.

Le sinus paranasal qui ne se draine pas dans la paroi latérale de la cavité nasale est le sinus sphénoïdal, qui s'ouvre en règle dans la partie postérieure inclinée du toit de la cavité nasale.

Narines

Les narines sont les orifices ovales situés à la face inférieure de la partie antérieure du nez et constituent les orifices des cavités nasales (figure 8.227A). Elles sont maintenues ouvertes par les cartilages alaires qui les entourent et par le cartilage septal, ainsi que par l'épine nasale inférieure et les bords adjacents des maxillaires.

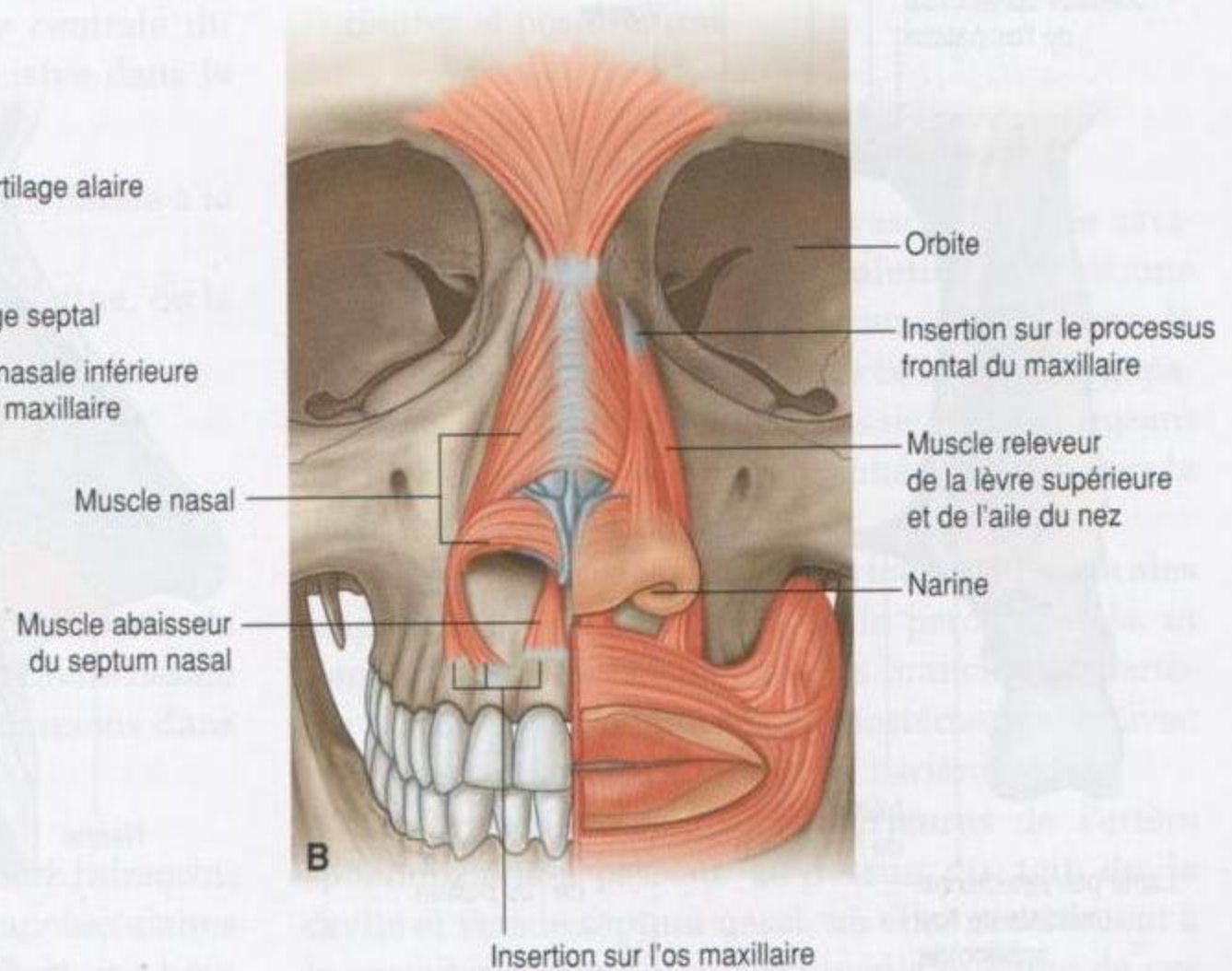
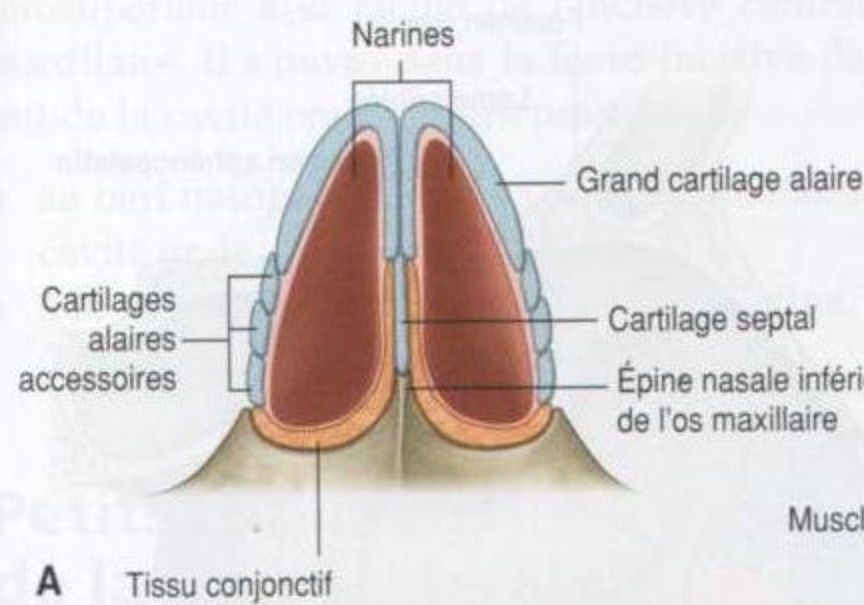


Figure 8.227. Narines. A. Vue inférieure. B. Muscles associés.

Bien que les narines soient continuellement ouvertes, elles peuvent être élargies par l'action de muscles liés à la mimique faciale (muscle nasal, muscle abaisseur du septum nasal, et muscle releveur de la lèvre supérieure et de l'aile du nez ; figure 8.227B).

Choanes

Les choanes sont les ouvertures de forme ovale situées entre les cavités nasales et le nasopharynx (figure 8.228). À la différence des narines, qui ont des bords flexibles constitués de cartilage et de tissus mous, les choanes sont des ouvertures rigides totalement circonscrites par de l'os, et leurs limites sont formées :

- en bas, par le bord postérieur de la lame horizontale de l'os palatin ;
- latéralement, par le bord postérieur de la lame médiale du processus ptérygoïde ;
- médialement, par le processus postérieur du vomer.

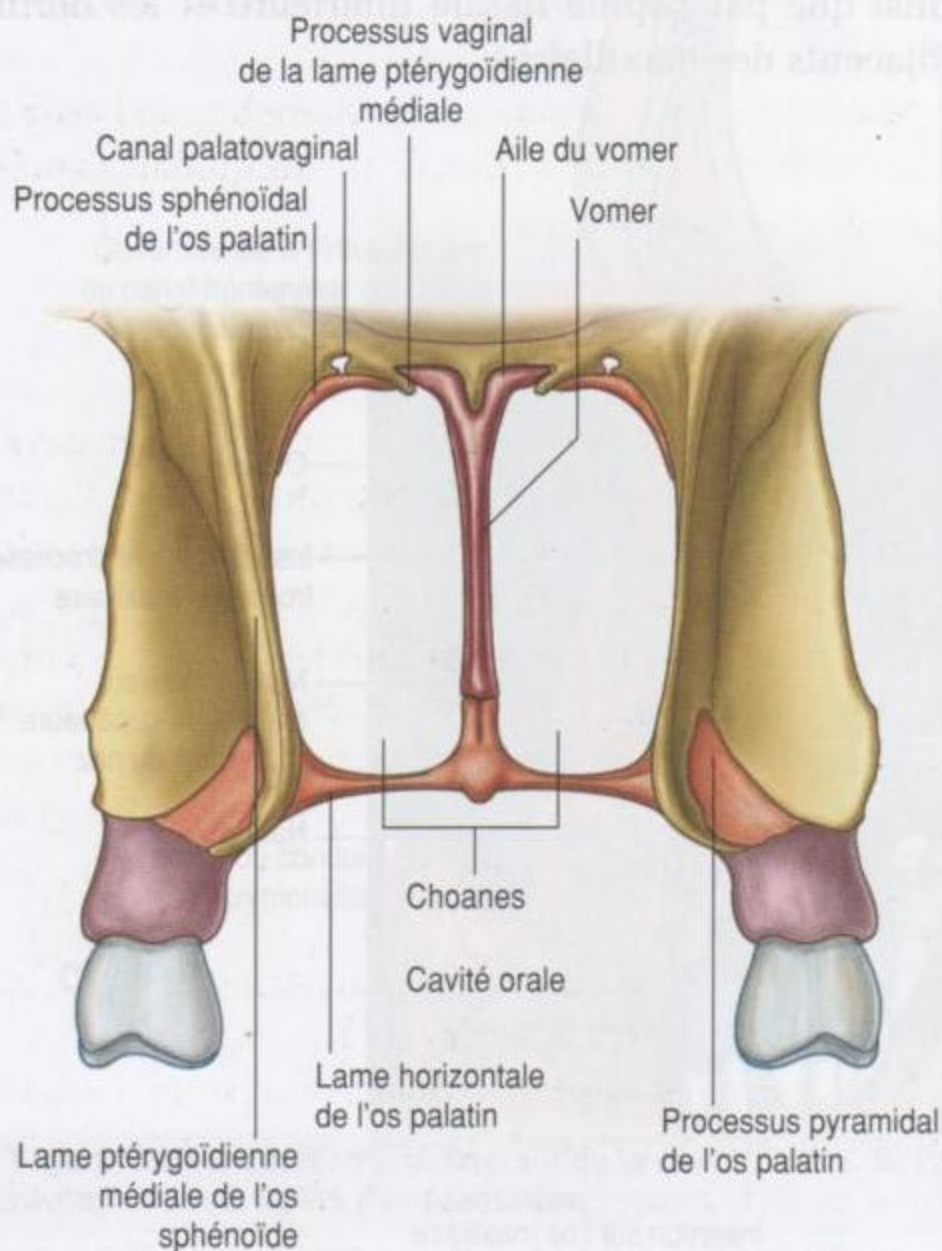


Figure 8.228. Choanes (vue postérieure).

- Le toit des choanes est formé :
- en avant, par l'aile du vomer et le processus vaginal de la lame médiale du processus ptérygoïde ;
 - en arrière, par le corps de l'os sphénoïde.

Points d'entrée et de passage

Il existe de nombreux passages par lesquels les nerfs et les vaisseaux entrent et sortent des tissus mous qui recouvrent chaque cavité nasale (figure 8.229) ; ce sont la lame criblée, le foramen sphéno-palatin, le canal incisif, de petits foramens dans la paroi latérale, et autour du bord des narines.

Lame criblée

Les fibres du nerf olfactif (I) sortent de la cavité nasale et entrent dans la cavité crânienne à travers les perforations de la lame criblée. De plus, de petits foramens placés entre la lame criblée et l'os qui l'entoure permettent le passage du nerf ethmoïdal antérieur, un rameau du nerf ophtalmique (V1) et des vaisseaux qui l'accompagnent, de l'orbite vers la cavité crânienne puis vers le bas dans la cavité nasale.

Par ailleurs, il existe une connexion chez certains individus entre les veines nasales et le sinus sagittal supérieur de la cavité crânienne à travers un foramen.

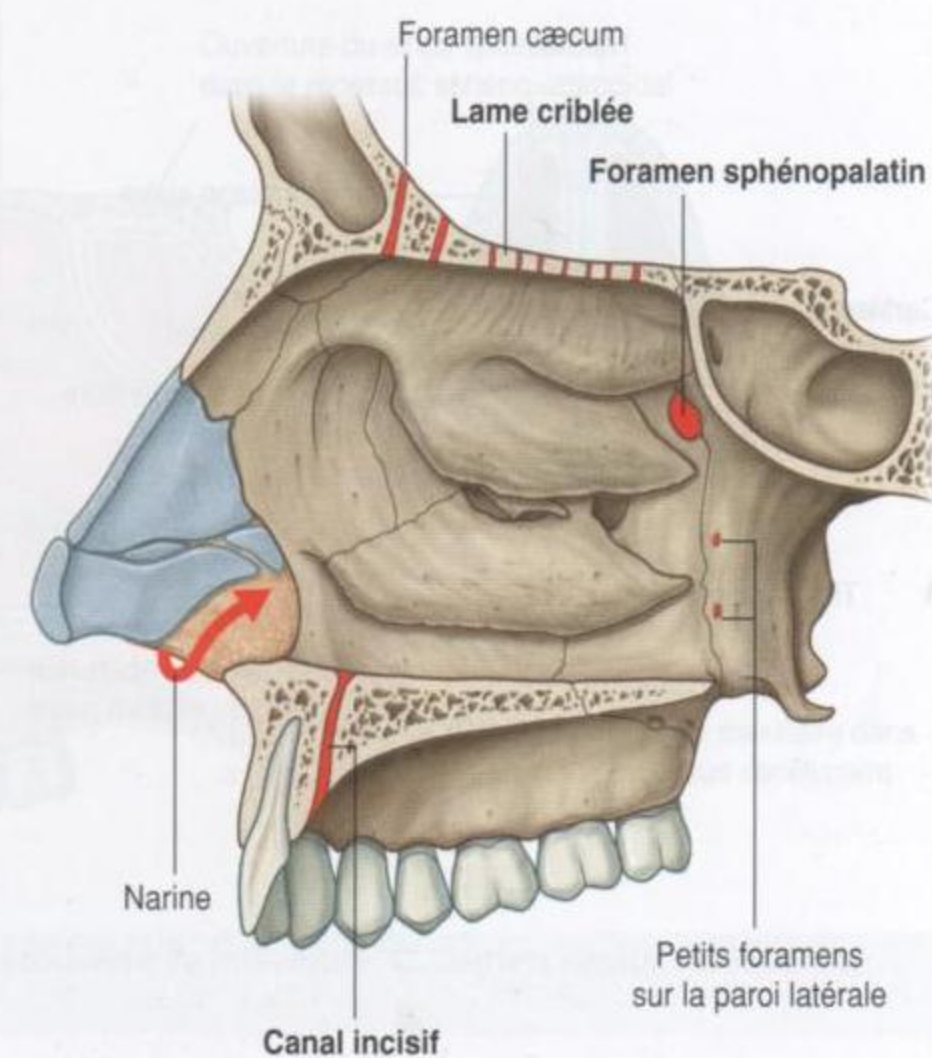


Figure 8.229. Points de passage vers les cavités nasales.

men proéminent (le foramen cæcum) sur la ligne médiane entre la crista galli et l'os frontal.

Foramen sphéno-palatine

L'une des plus importantes voies de passage permettant aux nerfs et aux vaisseaux d'entrer dans la cavité nasale est le foramen sphéno-palatine dans la paroi postérolatérale du méat nasal supérieur. Ce foramen est situé juste au-dessus de l'implantation de l'extrémité postérieure du cornet nasal moyen, et est formé par l'incisure sphéno-palatine de l'os palatin et le corps de l'os sphénoïde.

Le foramen sphéno-palatine est la voie de communication entre la cavité nasale et la fosse ptérygo-palatine. Les principales structures qui passent à travers ce foramen sont :

- la branche sphéno-palatine de l'artère maxillaire ;
- le rameau nasopalatin du nerf maxillaire (V2) ;
- les rameaux nasaux supérieurs du nerf maxillaire (V2).

Canal incisif

Une autre voie d'entrée et de sortie des cavités nasales pour différentes structures est le **canal incisif** dans le plancher des fosses nasales. Ce canal est immédiatement latéral au septum nasal et juste postérosupérieur à la racine de l'incisive centrale du maxillaire. Il s'ouvre dans la fosse incisive dans le toit de la cavité orale et livre passage :

- au nerf nasopalatin, qui va de la cavité nasale à la cavité orale ;
- à la terminaison de l'artère grande palatine, de la cavité orale vers la cavité nasale.

Petits foramens de la paroi latérale

D'autres voies de passage pour l'entrée ou la sortie de vaisseaux et de nerfs dans ou hors de la cavité nasale comprennent les narines et de petits foramens dans la paroi latérale :

- des rameaux nasaux internes du nerf infraorbitaire du nerf maxillaire (V2) et des branches alaires de l'artère nasale de l'artère faciale font une boucle autour de la narine pour entrer dans la paroi latérale de la cavité nasale de la face ;

- des rameaux nasaux inférieurs du rameau grand palatin du nerf maxillaire (V2) entrent dans la paroi latérale de la cavité nasale depuis le canal palatin en passant par de petits foramens sur la paroi latérale.

Vaisseaux

Les cavités nasales ont une riche vascularisation pour contrôler l'humidité et la température de l'air inspiré. En fait, la sous-muqueuse de la région respiratoire, particulièrement celle en rapport avec les cornets nasaux et le septum, est souvent décrite comme de nature « érectile » ou « caverneuse » du fait des possibilités de dilatation ou de rétraction du tissu selon le flux sanguin parcourant le système.

Artères

Les artères qui vascularisent la cavité nasale comprennent des vaisseaux qui proviennent à la fois des artères carotides interne et externe (figure 8.230) :

- les vaisseaux qui naissent des branches de l'artère carotide externe sont les artères sphéno-palatine, grande palatine, labiale supérieure et nasale latérale ;
- les vaisseaux qui naissent des branches de l'artère carotide interne sont les artères ethmoïdales antérieures et postérieures.

Artère sphéno-palatine

Le plus important vaisseau qui vascularise les cavités nasales est l'**artère sphéno-palatine**, qui est une branche terminale de l'artère maxillaire dans la fosse ptérygo-palatine. Elle quitte la fosse ptérygo-palatine et entre dans la cavité nasale en se dirigeant en dedans à travers le foramen sphéno-palatine vers la paroi latérale de la cavité nasale.

Les **branches nasales postérieures et latérales** irriguent une grande partie de la paroi latérale, et s'anastomosent en avant avec les branches des artères ethmoïdales antérieures et postérieures, et avec les branches nasales latérales de l'artère faciale.

Les **branches septales postérieures** de l'artère sphéno-palatine passent au-dessus du toit de la cavité et vers le septum nasal, où elles contribuent à la vascularisation de la paroi médiale. L'une de ces dernières branches continue en avant et en bas sur le septum nasal pour s'anastomoser avec la branche

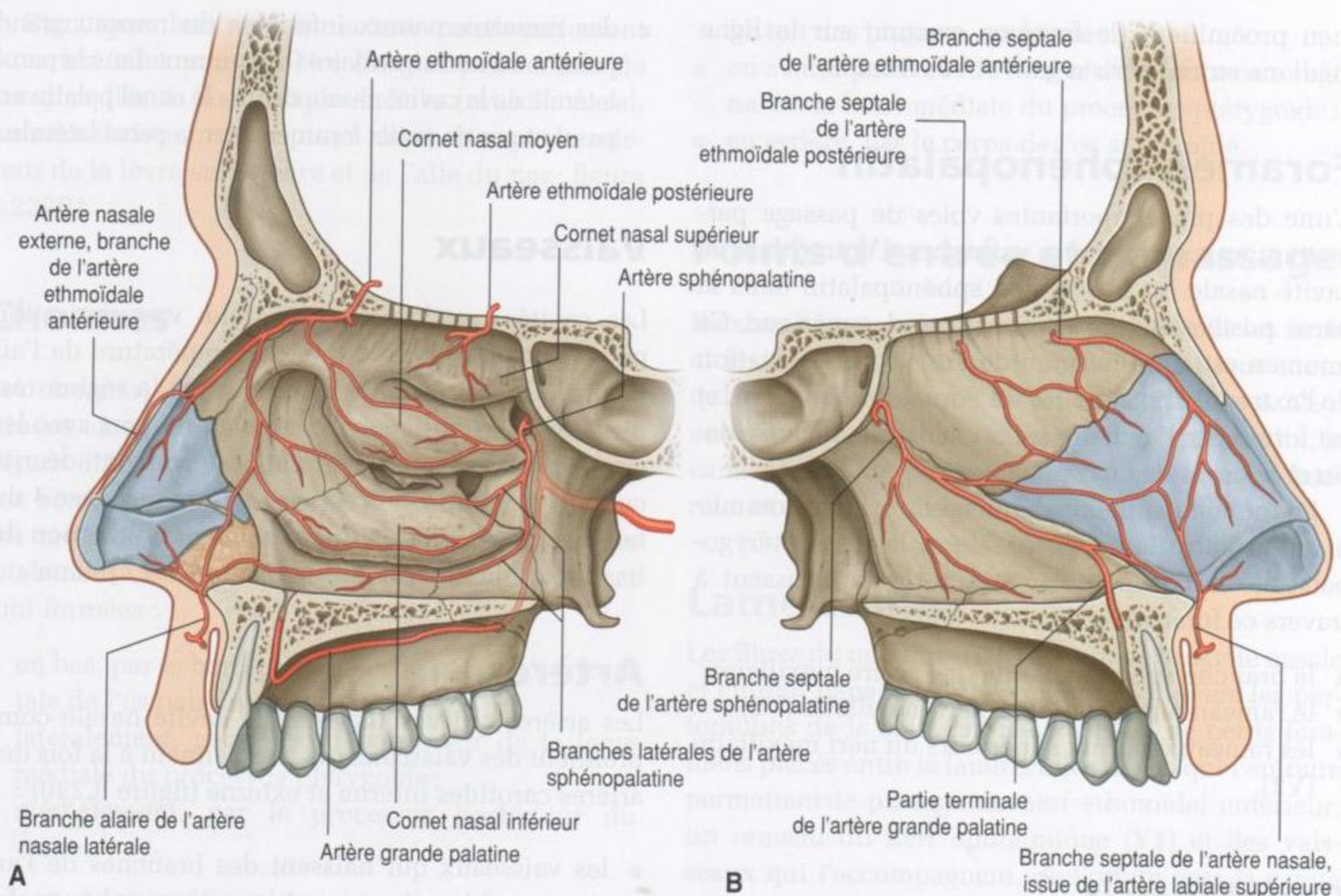


Figure 8.230. Vascularisation artérielle des cavités nasales. **A.** Paroi latérale de la cavité nasale droite. **B.** Septum (paroi médiale de la cavité nasale droite).

terminale de l'artère grande palatine et des branches septales de l'artère labiale supérieure.

Artère grande palatine

La partie terminale de l'**artère grande palatine** entre dans la partie antérieure du plancher de la cavité nasale en traversant vers le haut le toit de la cavité orale dans le canal incisif.

Comme l'artère sphéno-palatine, l'artère grande palatine naît dans la fosse ptérygopalatine de l'artère maxillaire. Elle chemine d'abord sur le toit de la cavité orale en passant dans le canal palatin et le foramen grand palatin vers la partie postérieure du palais, puis chemine vers l'avant à la face inférieure du palais, et se dirige en haut dans la fosse incisive et le canal incisif pour gagner le plancher de la cavité nasale. L'artère grande palatine vascularise les régions antérieures de la paroi médiale et le plancher adjacent de la cavité nasale, et s'anas-

tomose avec la branche septale de l'artère sphéno-palatine.

Artères labiale supérieure et nasale latérale

Les artères labiale supérieure et nasale latérale naissent de l'artère faciale à la partie antérieure de la face.

L'**artère labiale supérieure** naît de l'artère faciale près de l'extrémité latérale de la fente orale et se dirige en dedans dans la lèvre, qu'elle irrigue, et donne ensuite naissance à des branches qui vascularisent le nez et la cavité nasale. Une branche alaire irrigue la région qui entoure la partie latérale des narines, et une branche septale se dirige dans la cavité nasale et vascularise les régions antérieures du septum nasal.

L'**artère nasale latérale** naît de l'artère faciale au contact du bord de la partie antérieure du nez et contribue à la vascularisation de cette partie antérieure du nez. Les branches alaires passent autour du bord latéral de la narine et irriguent le vestibule nasal.

Artères ethmoïdales antérieure et postérieure

Les artères ethmoïdales antérieure et postérieure naissent dans l'orbite de l'artère ophtalmique, qui naît elle-même dans la cavité crânienne et constitue une branche importante de l'artère carotide interne. Elles passent dans des canaux dans la paroi médiale de l'orbite entre le labyrinthe ethmoïdal et l'os frontal, irriguent les sinus paranasaux adjacents, et entrent dans la cavité crânienne immédiatement en dehors et au-dessus de la lame criblée.

L'**artère ethmoïdale postérieure** descend dans la cavité nasale à travers la lame criblée, et donne des branches pour les parties supérieures des parois médiale et latérale.

L'**artère ethmoïdale antérieure** se dirige en avant, accompagnée par le nerf ethmoïdal antérieur, dans un sillon creusé sur la lame criblée, et entre dans la cavité nasale en descendant à travers un foramen en forme de fente situé immédiatement en dehors de la crista galli. Elle donne naissance aux branches qui vascularisent les parois médiale (septale) et latérale de la cavité nasale, et continue vers l'avant sur la face profonde de l'os nasal, pour venir se terminer en passant entre l'os nasal et le cartilage nasal latéral et émerger dans la partie antérieure du nez, en formant la branche nasale externe qui irrigue la peau et les tissus adjacents.

Les vaisseaux qui irriguent les cavités nasales forment entre eux des anastomoses très développées. Cela est particulièrement évident dans la région antérieure de la paroi médiale où il existe des anastomoses entre les branches des artères grande palatine, sphéno-palatine, labiale supérieure, et ethmoïdale antérieure, et où les vaisseaux sont étroitement au contact de la surface (figure 8.230B). Cette zone est le principal site de « saignements de nez » ou épistaxis.

Veines

Les veines qui drainent les cavités nasales suivent les artères (figure 8.231) :

- les veines accompagnant les branches qui naissent de l'artère maxillaire se drainent dans le plexus veineux ptérygoïdien de la fosse infratemporale ;
- les veines des régions antérieures des cavités nasales rejoignent la veine faciale.

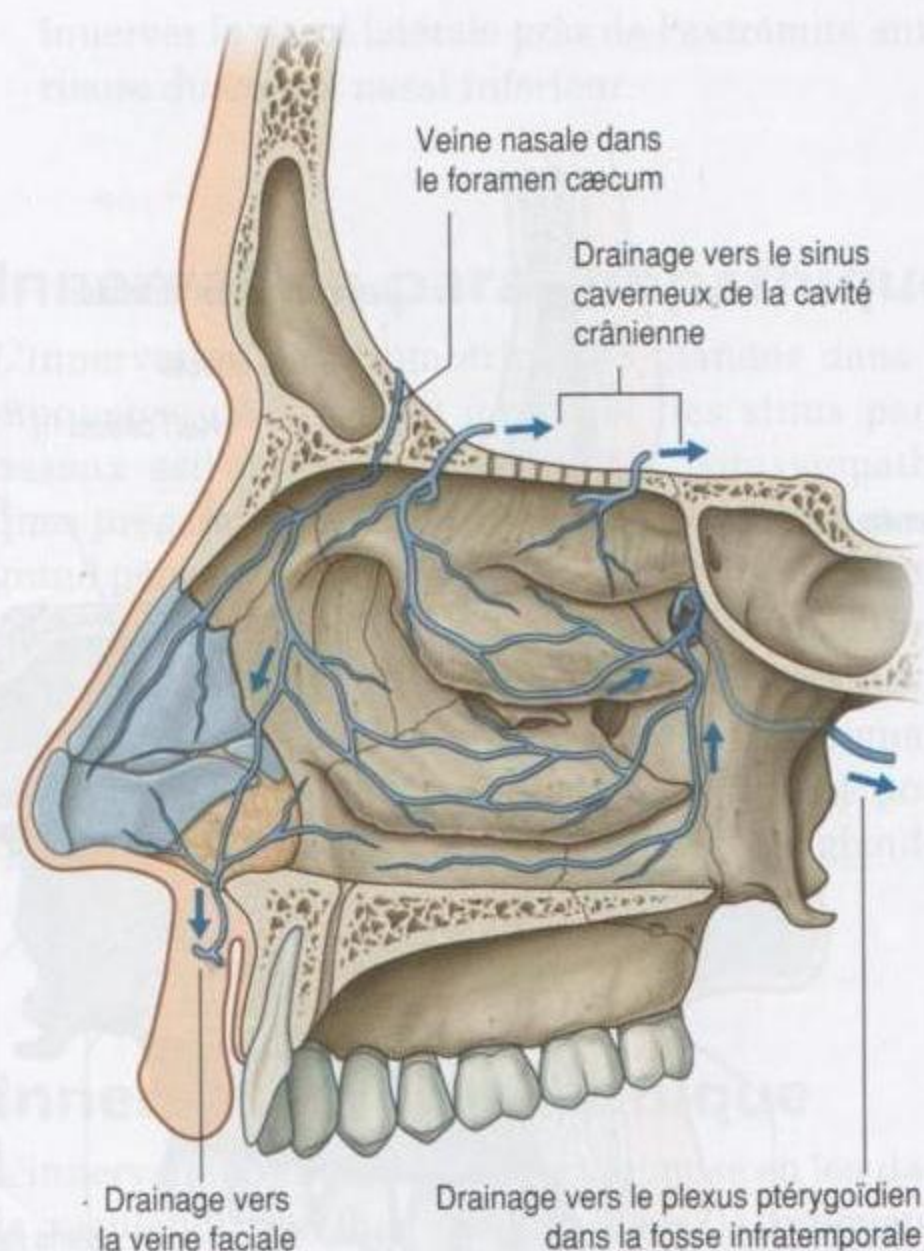


Figure 8.231. Drainage veineux des cavités nasales.

Chez certains individus, une veine nasale supplémentaire se dirige en haut à travers l'ouverture située sur la ligne médiane (le foramen cæcum), dans l'os frontal en avant de la crista galli, et se jette à l'extrémité antérieure du sinus sagittal supérieur. Du fait de la mise en communication par cette veine d'un sinus intracrânien avec des veines extracrâniennes, elle est appelée une veine émissaire. Les veines émissaires sont en général des voies de propagation des infections depuis les régions périphériques vers la cavité crânienne.

Les veines qui accompagnent les artères ethmoïdales antérieure et postérieure sont des afférences de la veine ophtalmique supérieure, qui est l'une des plus grandes veines émissaires et qui se draine dans le sinus caverneux de chaque côté de la fosse hypophysaire.

Innervation

Les nerfs qui innervent les cavités nasales sont (figure 8.232) :

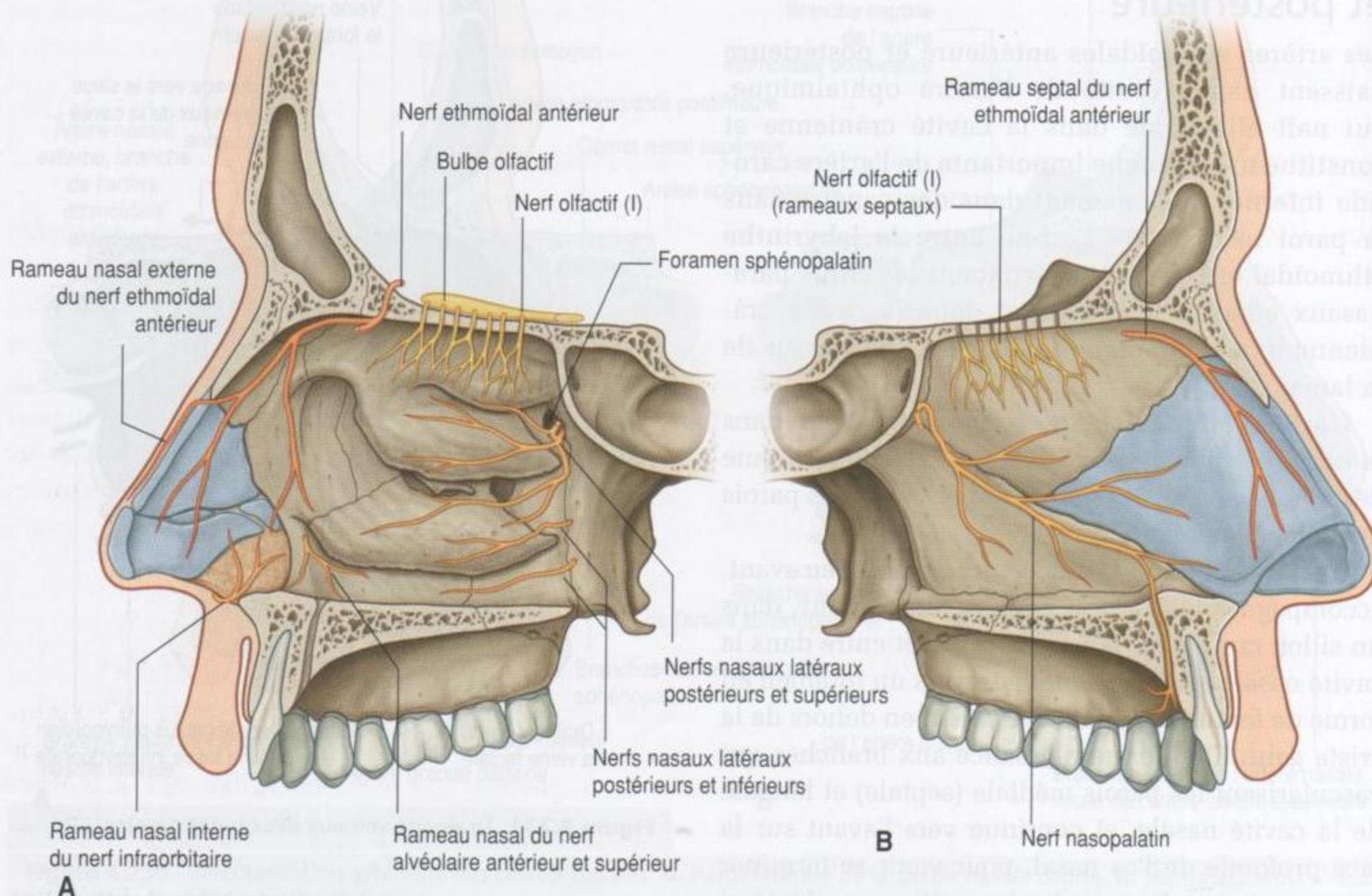


Figure 8.232. Innervation des cavités nasales. **A.** Paroi latérale de la cavité nasale droite. **B.** Paroi médiale de la cavité nasale droite.

- le nerf olfactif (I), responsable de l'olfaction ;
- les rameaux des nerfs ophtalmique (V1) et maxillaire (V2), qui assurent la sensibilité générale.

L'innervation sécrétomotrice des glandes muqueuses des cavités nasales et des sinus paranasaux est assurée par des fibres parasymphatiques du nerf facial (VII), qui s'unissent principalement à des rameaux du nerf maxillaire (V2) dans la fosse ptérygopalatine.

Nerf olfactif (I)

Le nerf olfactif (I) est composé d'axones provenant des récepteurs de l'épithélium olfactif au sommet de chaque cavité nasale. Les faisceaux d'axones cheminent vers le haut par les perforations de la lame criblée pour faire synapse avec les neurones dans le bulbe olfactif du cerveau.

Rameaux du nerf ophtalmique (V1)

Les rameaux du nerf ophtalmique (V1) qui innervent les cavités nasales sont les nerfs ethmoïdaux antérieur et postérieur, qui naissent du nerf nasociliaire dans l'orbite.

Nerfs ethmoïdaux antérieur et postérieur

Le nerf ethmoïdal antérieur (figure 8.232) accompagne l'artère ethmoïdale antérieure et quitte l'orbite à travers un canal entre le labyrinthe ethmoïdal et l'os frontal. Il traverse en les innervant les cellules ethmoïdales adjacentes et le sinus frontal, puis entre dans la cavité crânienne immédiatement en dehors et au-dessus de la lame criblée.

Le nerf ethmoïdal antérieur chemine en avant dans un sillon sur la lame criblée, puis entre dans la cavité nasale en descendant à travers un foramen en forme de fente immédiatement latéral à la crista galli. Il donne des branches pour les parois médiale et latérale de la cavité nasale, puis continue vers l'avant à la face profonde de l'os nasal. Il passe à la face externe du nez entre l'os nasal et le cartilage nasal latéral, puis se termine en **nerf nasal externe**, qui innerve la peau autour de la narine, dans le vestibule nasal et sur le bout du nez.

Comme le nerf ethmoïdal antérieur, le nerf ethmoïdal postérieur quitte l'orbite à travers un canal similaire dans la paroi médiale de l'orbite. Il se termine en innervant la muqueuse des cellules ethmoïdales et le sinus sphénoïdal, et normalement ne se prolonge pas dans la cavité nasale proprement dite.

Rameaux du nerf maxillaire (V2)

De nombreux rameaux nasaux du nerf maxillaire (V2) innervent la cavité nasale. Plusieurs de ces rameaux nasaux (figure 8.232) naissent dans la fosse ptérygopalatine, qui est située juste en dehors de la paroi latérale de la cavité nasale, et quittent la fosse pour entrer dans la cavité nasale en se dirigeant en dedans vers le foramen sphéno-palatin :

- plusieurs de ces nerfs (**nerfs nasaux latéraux postérieurs et supérieurs**) se dirigent vers l'avant pour innerver la paroi latérale de la cavité nasale ;
- d'autres (**nerfs nasaux médiaux postérieurs et supérieurs**) croisent le toit vers le septum nasal et innervent ces deux régions ;
- le plus volumineux de ces nerfs est le **nerf nasopalatin**, qui se dirige en avant et en bas vers la paroi médiale de la cavité nasale pour passer dans le canal incisif vers le toit de la cavité orale, et se termine en innervant la muqueuse orale en arrière des incisives ;
- d'autres rameaux nerveux (**nerfs nasaux postérieurs et inférieurs**) naissent du nerf grand palatin, descendent de la fosse ptérygopalatine dans le canal palatin juste en dehors de la cavité nasale, et passent à travers de petits foramens osseux pour innerver la paroi latérale de la cavité nasale ;
- un petit nerf nasal naît aussi du rameau alvéolaire supérieur et antérieur du nerf infraorbitaire et se dirige en dedans à travers l'os maxillaire pour

innerver la paroi latérale près de l'extrémité antérieure du cornet nasal inférieur.

Innervation parasympathique

L'innervation sécrétomotrice des glandes dans la muqueuse de la cavité nasale et des sinus paranasaux est assurée par les fibres parasympathiques préganglionnaires transportées par le rameau grand pétreux du nerf facial (VII). Ces fibres entrent dans la fosse ptérygopalatine et font synapse dans le ganglion ptérygopalatin (voir p. 935). Les fibres postganglionnaires parasympathiques rejoignent alors les rameaux du nerf maxillaire (V2) pour quitter la fosse et finalement gagner les glandes cibles.

Innervation sympathique

L'innervation sympathique, surtout mise en jeu dans la régulation du flux sanguin dans la muqueuse nasale, provient du niveau médullaire T1. Les fibres sympathiques préganglionnaires entrent dans le tronc sympathique et montent pour faire synapse dans le ganglion sympathique supérieur. Les fibres sympathiques postganglionnaires se dirigent vers l'artère carotide interne, et entrent dans la cavité crânienne. Elles quittent l'artère carotide interne pour former le nerf pétreux profond, qui rejoint le nerf grand pétreux issu du nerf facial (VII), et parvient dans la fosse ptérygopalatine (voir figure 8.147 et p. 941).

Comme les fibres parasympathiques, les fibres sympathiques suivent les rameaux du nerf maxillaire (V2) dans la cavité nasale.

Lymphatiques

La lymphe des régions antérieures des cavités nasales se draine en avant vers la face en passant autour des bords des narines (figure 8.233). Ces lymphatiques communiquent finalement avec les nœuds submandibulaires.

La lymphe des régions postérieures de la cavité nasale et des sinus paranasaux se draine dans les nœuds cervicaux profonds supérieurs. Une partie de cette lymphe passe tout d'abord par les nœuds rétropharyngiens.

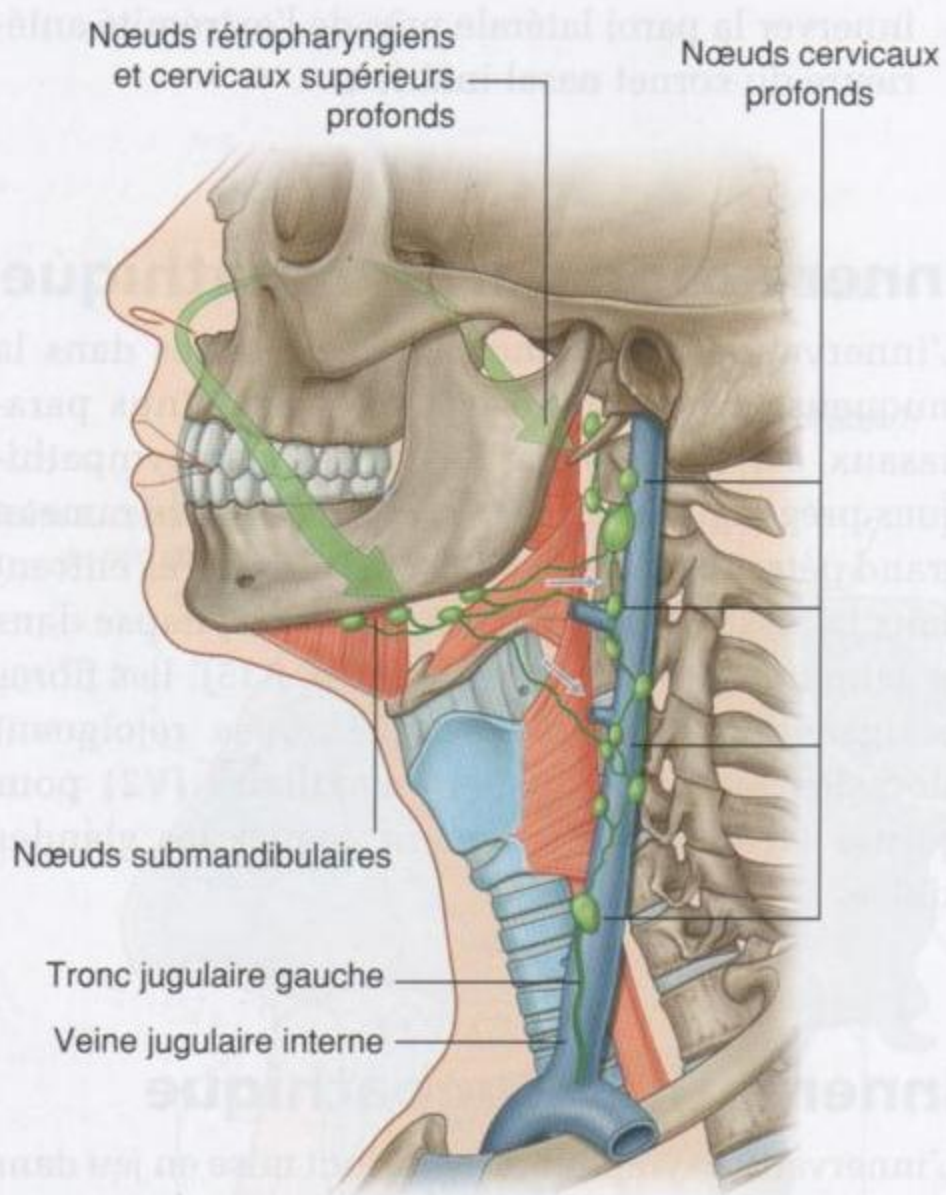


Figure 8.233. Drainage lymphatique des cavités nasales.

CAVITÉ ORALE

La cavité orale (ou cavité buccale) est située sous les cavités nasales (figure 8.234A). Elle possède un toit et un plancher, des parois latérales, s'ouvre au niveau de la face par la fente orale, et est en continuité avec la cavité du pharynx par l'isthme du gosier.

Le toit de la cavité orale est formé par le palais dur et le palais mou. Le plancher est formé principalement par des tissus mous, qui comprennent le diaphragme musculaire et la langue. Les parois latérales (les joues) sont musculaires et limitées en avant par les lèvres qui entourent la **fente orale** (l'ouverture antérieure de la cavité orale).

L'ouverture postérieure de la cavité orale est l'isthme du gosier, qui s'ouvre dans la partie orale du pharynx.

La cavité orale est séparée en deux régions par les arcades dentaires supérieure et inférieure, formées par les dents et l'os alvéolaire qui les soutient (figure 8.234B) :

- le **vestibule oral**, externe, en forme de fer à cheval, est situé entre les arcades dentaires et la face profonde des joues et des lèvres – la fente orale

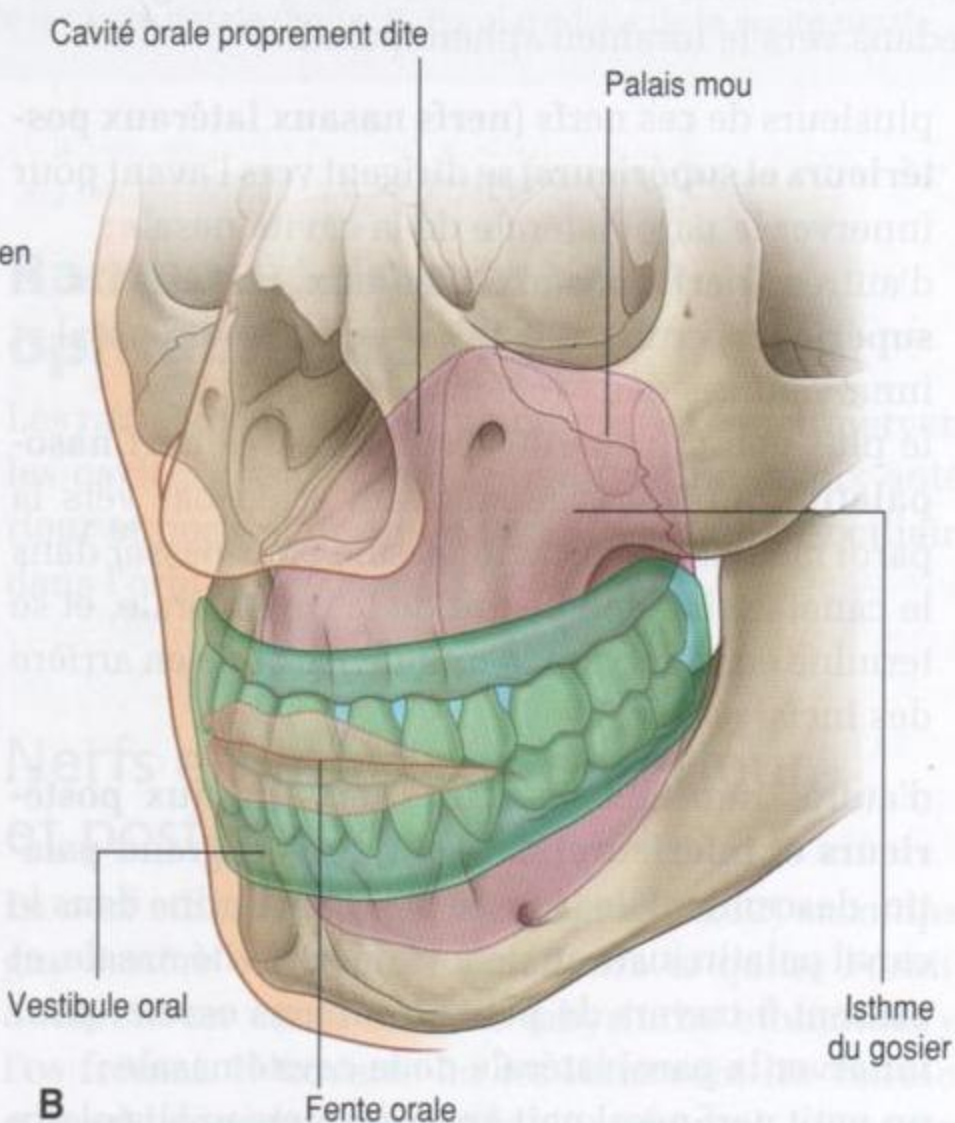
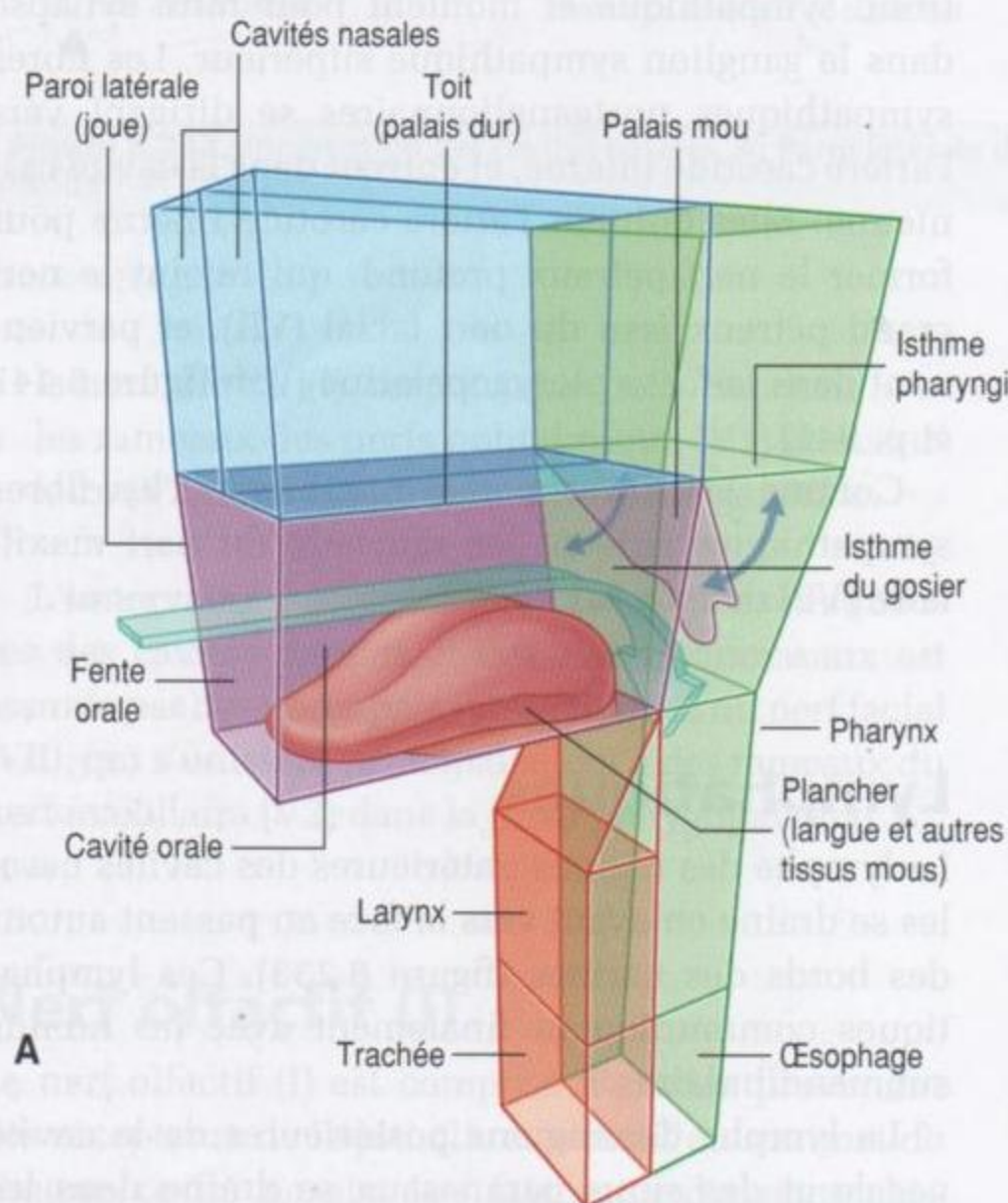


Figure 8.234. Cavité orale. A. Rapports avec les autres cavités. B. Vestibule oral et cavité orale proprement dite.

s'ouvre dans le vestibule et peut être ouverte ou fermée par les muscles de l'expression faciale, et par les mouvements de la mâchoire inférieure;

- la **cavité orale proprement dite**, interne, est circonscrite par les arcades dentaires.

Le degré d'écartement entre les arcades supérieure et inférieure résulte de l'élévation ou de l'abaissement de la mâchoire inférieure (la mandibule) au niveau de l'articulation temporomandibulaire.

L'isthme du gosier, à l'arrière de la cavité orale proprement dite, peut être ouvert ou fermé par les tissus mous l'entourant, qui associent le palais mou et la langue.

La cavité orale a de multiples fonctions :

- elle constitue l'entrée du système digestif et le siège de la première étape de la digestion, qui met en jeu les sécrétions des glandes salivaires;
- elle module les sons produits par le larynx, et intervient dans l'élocution;
- elle peut être utilisée pour la respiration car elle s'ouvre dans le pharynx, qui constitue la voie commune pour les aliments et l'air. *Pour cette raison, la cavité orale peut être utilisée par les médecins pour accéder à la voie aérienne inférieure. Les dentistes utilisent des filets pour empêcher que des débris tels que des fragments de dents passent par l'isthme du gosier et le pharynx dans l'œsophage ou la voie aérienne.*

De nombreux nerfs innervent la cavité orale

L'innervation sensitive générale est apportée essentiellement par les rameaux du nerf trijumeau (V) :

- les parties supérieures de la cavité, qui comprennent le palais et les dents supérieures, sont innervées par le nerf maxillaire (V2);
- les parties inférieures, qui comprennent les dents et la partie orale de la langue, sont innervées par les rameaux du nerf mandibulaire (V3);
- le goût (fibres afférentes spéciales [AS]) de la partie orale (ou des deux tiers antérieurs de la langue) est transmis par des rameaux du nerf facial (VII), qui rejoignent les rameaux du nerf trijumeau (V);
- les fibres parasympathiques destinées aux glandes de la cavité orale sont transportées par les rameaux du nerf facial (VII), qui sont distribués avec des rameaux du nerf trijumeau (V);

- les fibres sympathiques de la cavité orale proviennent du niveau médullaire spinal T1, font synapse dans le ganglion cervical sympathique supérieur, et sont distribuées dans la cavité orale le long des rameaux du nerf trijumeau (V) ou directement le long des vaisseaux.

Tous les muscles de la langue sont innervés par le nerf hypoglosse (XII), sauf le palatoglosse, qui est innervé par le nerf vague (X).

Tous les muscles du palais mou sont innervés par le nerf vague (X), sauf le tenseur du voile du palais, qui est innervé par un rameau du nerf mandibulaire (V3). Le muscle (mylohyoïdien) qui forme le plancher de la cavité orale est aussi innervé par le nerf mandibulaire (V3).

Architecture squelettique

Les os qui participent à la constitution de l'architecture squelettique de la cavité orale ou qui sont en rapport avec l'anatomie des structures de la cavité orale comprennent :

- les os maxillaires, palatins et temporaux, pairs;
- la mandibule, le sphénoïde et l'os hyoïde, impairs.

De plus, les parties cartilagineuses des trompes auditives à la face inférieure de la base du crâne sont en rapport avec les insertions des muscles sur le palais mou.

Os maxillaires

Les deux os maxillaires contribuent largement à l'architecture du toit de la cavité orale. Les parties concernées sont le processus alvéolaire et le processus palatin (voir figure 8.235A).

Le processus palatin est une lame osseuse horizontale qui est implantée sur la face médiale de chaque maxillaire. Sa ligne d'implantation est située juste au-dessus de la partie médiale du processus alvéolaire (ou bord inférieur), et le processus palatin s'étend vers la ligne médiane où il s'unit, par une suture, avec le processus palatin controlatéral. Ensemble, les deux processus palatins forment les deux tiers antérieurs du palais osseux.

Sur la ligne médiane, à la face inférieure du palais dur et à l'extrémité antérieure de la suture intermaxillaire, se situe une petite fosse (la fosse incisive), juste en arrière de l'incisive. Deux canaux

incisifs, un de chaque côté, se dirigent en arrière et en haut depuis le toit de cette fossette pour s'ouvrir dans le plancher de la cavité nasale. Les canaux et les fossettes permettent le passage des vaisseaux grands palatins et des nerfs nasopalatins.

Os palatins

Les parties de l'os palatin, en forme de L, qui contribuent au toit de la cavité orale sont la lame horizontale et le processus pyramidal (voir figure 8.235A).

La lame horizontale s'étend en dedans depuis la face inférieure de l'os palatin et est unie par des sutures à son homologue opposée sur la ligne médiane, et du même côté, avec le processus palatin du maxillaire en avant.

Une **épine nasale postérieure**, unique, est formée sur la ligne médiane où les deux lames horizontales s'unissent, et se dirige en arrière à partir du bord du

palais dur. Le bord postérieur des lames horizontales et l'épine nasale postérieure participent aux attaches du palais mou.

Le foramen grand palatin, formé essentiellement par la lame horizontale de l'os palatin et complété latéralement par la partie adjacente du maxillaire, s'ouvre sur la partie postérolatérale de la lame horizontale. Ce foramen est l'ouverture antérieure du canal palatin, qui continue en haut vers la fosse ptérygopalatine et livre passage au nerf grand palatin et aux vaisseaux du palais.

Le foramen petit palatin s'ouvre aussi sur l'os palatin. Ce foramen est l'ouverture antérieure du canal petit palatin, qui naît du canal grand palatin et conduit le nerf petit palatin et les vaisseaux petits palatins vers le palais mou.

Le processus pyramidal se dirige en arrière et remplit l'espace situé entre les extrémités inférieures des lames médiale et latérale des processus ptérygoïdes de l'os sphénoïde.

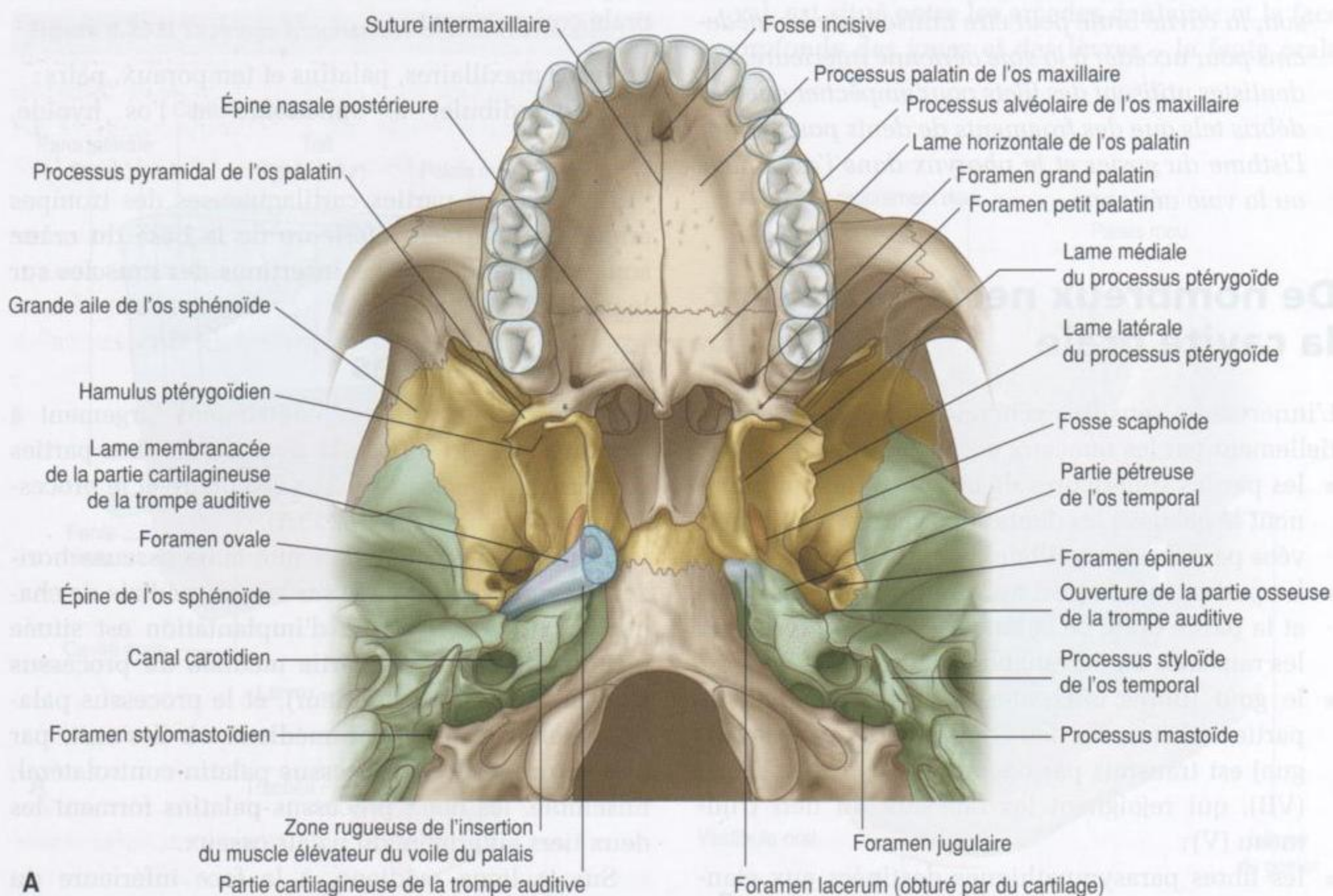
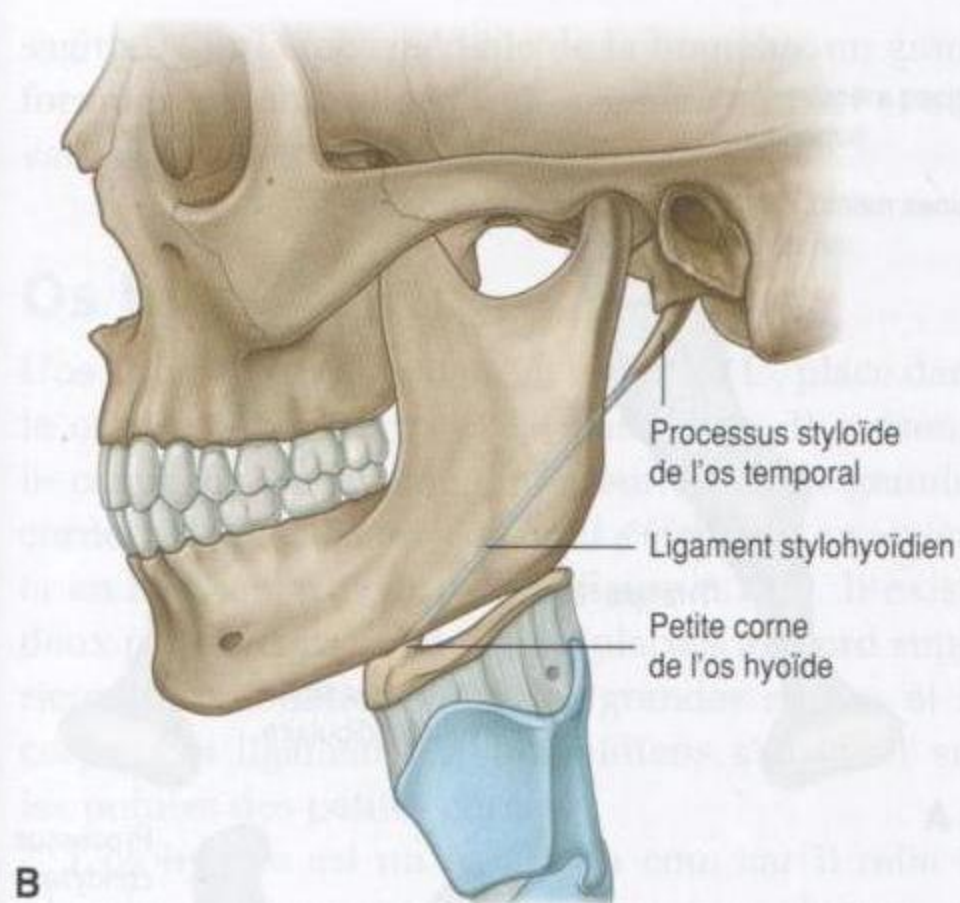


Figure 8.235. Base et parties latérales du crâne. **A.** Structures de la base du crâne en rapport avec les éléments de la cavité orale.



B

Figure 8.235, suite. Base et parties latérales du crâne.
B. Processus styloïde de l'os temporal.

Os sphénoïde

Les processus ptérygoïdes et les épines de l'os sphénoïde sont associés aux structures en rapport avec le palais mou, qui forme une partie du toit de la cavité orale (figure 8.235A).

Les processus ptérygoïdes descendent, un de chaque côté, de la face latérale du corps de l'os sphénoïde. Chaque processus présente une lame médiale et une lame latérale. Ces deux lames sont développées et orientées verticalement à partir de la partie postérieure du processus. L'espace en forme de V qui est délimité dans la partie inférieure entre les deux lames est rempli par le processus pyramidal de l'os palatin.

Une structure osseuse allongée en forme de crochet (l'hamulus ptérygoïdien) se développe en arrière et en dehors du bord inférieur de la lame médiale du processus ptérygoïde. Cet hamulus est immédiatement en arrière de l'arcade alvéolaire et sous le bord postérieur du palais dur. Il constitue :

- une « poulie » pour l'un des muscles du palais mou (le tenseur du voile du palais) ;
- le point d'attache de l'extrémité supérieure du raphé ptérygomandibulaire, qui est inséré sous la mandibule et réunit le muscle constricteur supérieur du pharynx et le muscle buccinateur de la joue.

En regard de la racine de la lame médiale du processus ptérygoïde, sur la base du crâne, une petite

fosse en forme de canoë (la **fosse scaphoïde**) débute juste en dedans du foramen ovale, et descend en avant et en dedans de la racine de la lame médiale du processus ptérygoïde (figure 8.235A). Cette fosse reçoit l'insertion de l'un des muscles du palais mou (le muscle tenseur du voile du palais).

Les épines du sphénoïde, une de chaque côté, sont des prolongements verticaux issus des faces inférieures des grandes ailes de l'os sphénoïde (figure 8.235A). Chaque épine est immédiatement postérolatérale au foramen épineux. Le bord médial des épines donne insertion à la partie la plus latérale du muscle tenseur du voile du palais, destiné au palais mou.

Os temporal

Le processus styloïde et la face inférieure de la portion pétreuse de l'os temporal donnent insertion aux muscles destinés respectivement à la langue et au palais mou.

Le processus styloïde s'étend en avant et en bas depuis la face inférieure de l'os temporal. Il peut être long de 2,5 cm, et s'oriente vers la petite corne de l'os hyoïde à laquelle il est solidarisé par le ligament stylohyoïdien (figure 8.235B). La racine du processus styloïde est immédiatement antérieure au foramen stylomastoïdien et latérale au foramen jugulaire. Le muscle styloglosse de la langue s'insère sur la face antérolatérale du processus styloïde.

La face inférieure de l'os temporal présente une face rugueuse triangulaire immédiatement antéromédiale à l'ouverture du canal carotidien (figure 8.235A). Le muscle élévateur du voile du palais s'insère à ce niveau.

Partie cartilagineuse de la trompe auditive

La partie cartilagineuse de la trompe auditive, en forme de trompette, est située dans un sillon entre le bord antérieur de la partie pétreuse de l'os temporal et le bord postérieur de la grande aile de l'os sphénoïde (figure 8.235A).

Les parois médiale et latérale de la partie cartilagineuse de la trompe auditive sont formées principalement de cartilage, alors que la partie la plus inférieure et latérale est fibreuse et appelée **lame membranacée**.

L'apex de la partie cartilagineuse de la trompe auditive est en continuité latéralement avec l'ouverture de la partie osseuse dans l'os temporal.

L'extrémité médiale élargie de la partie cartilagineuse de la trompe auditive est immédiatement postérieure au bord supérieur de la lame médiale du processus ptérygoïde et s'ouvre dans le nasopharynx.

La partie cartilagineuse de la trompe auditive est en dehors de l'insertion du muscle élévateur du voile du palais sur la partie pétreuse de l'os temporal, et en dedans de l'épine de l'os sphénoïde. Le muscle tenseur du voile du palais est inséré en partie sur la **lame membranacée**.

Mandibule

La mandibule est l'os de la mâchoire inférieure (figure 8.236). Elle est constituée par un corps, lui-même formé d'une partie droite et d'une partie gauche fusionnées sur la ligne médiane, et par deux branches. Le site de la fusion est visible à la face externe de l'os sous la forme d'une petite crête verticale médiane (**symphyse mandibulaire**).

La face supérieure du corps de la mandibule porte les arcades dentaires, où sont implantées les dents inférieures, et un petit foramen mentonnier est visible à sa face externe de chaque côté.

À la face postérieure de la symphyse mandibulaire, sur la face interne de la mandibule, se trouvent deux paires de petites épines, une paire au-dessus de l'autre. Ce sont les **épines mentonnières supérieures** et **inférieures**, qui sont les points d'insertion d'une paire de muscles destinés à la langue et d'une paire de muscles qui relie la mandibule à l'os hyoïde.

Naissant de la ligne médiane, sous les épines mentonnières, une ligne osseuse ou une crête (la **ligne mylohyoïdienne**) se dirige en arrière et en haut à la face interne de chaque côté du corps de la mandibule, pour se terminer juste sous le niveau de la dernière molaire.

Au-dessus du tiers antérieur de la ligne mylohyoïdienne se situe une zone évasée (la **fosse sublinguale**), et sous les deux tiers postérieurs de la ligne mylohyoïdienne se place une autre dépression (la **fosse submandibulaire**).

Entre la dernière molaire et la ligne mylohyoïdienne, un sillon évasé marque le passage du nerf lingual.

Immédiatement en arrière de la dernière molaire, sur la partie médiale de la face supérieure du corps de la mandibule, se situe une petite dépression triangulaire (le **triangle rétromolaire**). Le raphé ptérygomandibulaire s'insère juste en dedans de l'apex

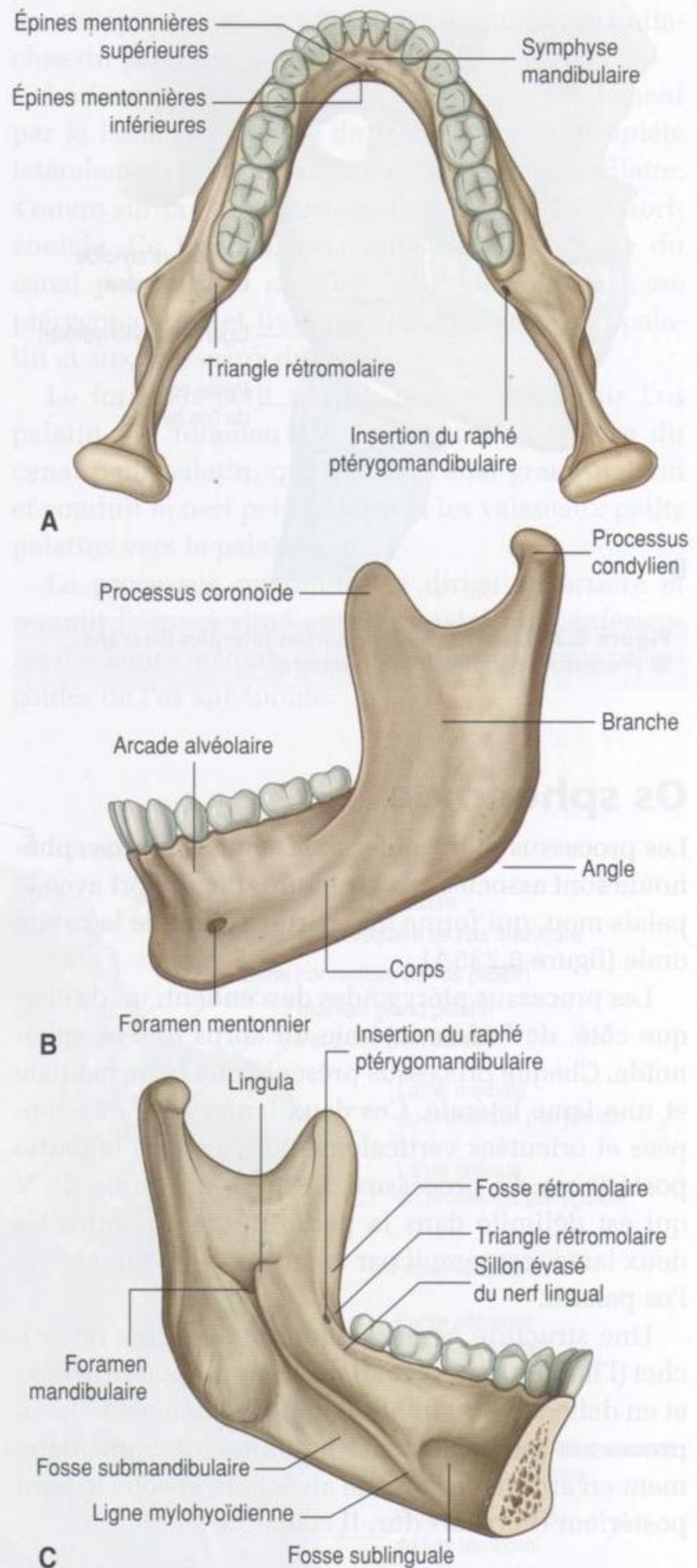


Figure 8.236. Mandibule. **A.** Vue supérieure. **B.** Vue latérale. **C.** Vue médiale.

de ce triangle et s'étend en haut vers la pointe de l'hamulus ptérygoïdien.

La branche de la mandibule, une de chaque côté, est de forme quadrangulaire et orientée dans le plan

sagittal. Sur la face médiale de la branche, un grand **foramen mandibulaire** livre passage au nerf et aux vaisseaux alvéolaires inférieurs.

Os hyoïde

L'os hyoïde est un petit os en forme de U, placé dans le cou entre le larynx et la mandibule. Il présente le corps de l'os hyoïde, antérieur, et deux grandes cornes, une de chaque côté, qui s'étendent en arrière et en haut à partir du corps (figure 8.237). Il existe deux petites cornes, coniques, placées au bord supérieur de la jonction entre les grandes cornes et le corps. Les ligaments stylohyoïdiens s'insèrent sur les pointes des petites cornes.

L'os hyoïde est un os clé du cou, car il relie le plancher de la cavité orale en avant au pharynx en arrière et au larynx en dessous.

Parois (joues)

Les parois de la cavité orale sont formées par les joues.

Chaque joue est constituée par un fascia et une couche de muscle squelettique, compris entre la peau en dehors et la muqueuse buccale en dedans. La fine

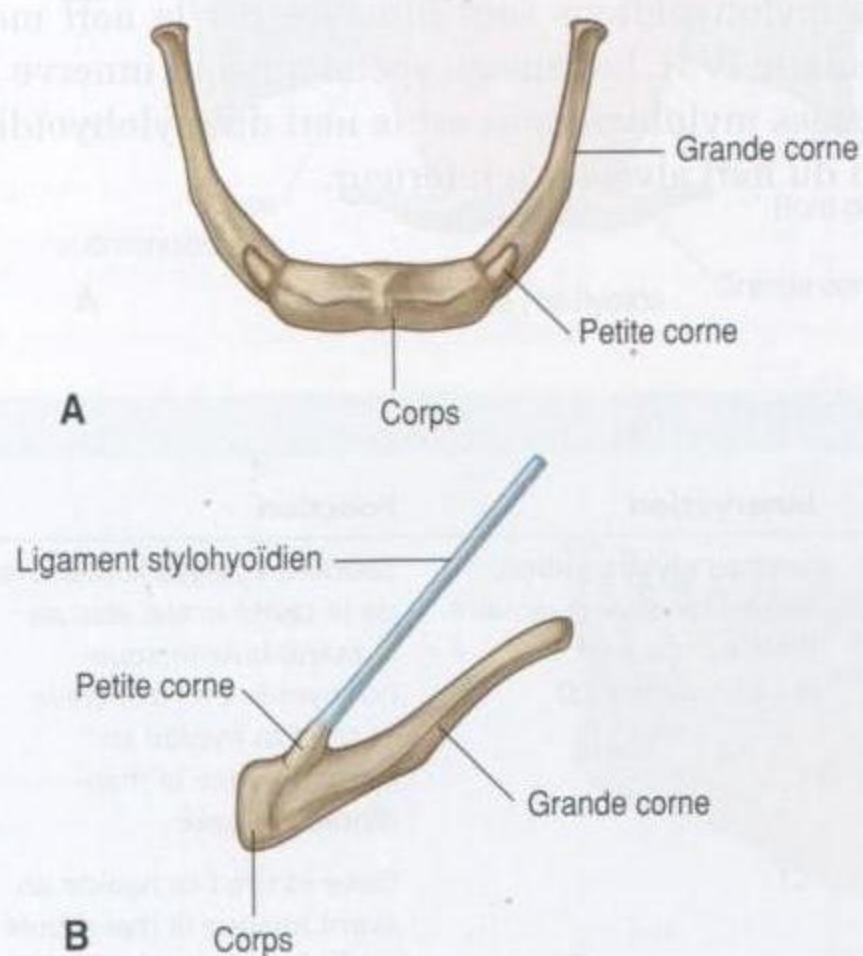


Figure 8.237. Os hyoïde. **A.** Vue antérieure. **B.** Vue latérale.

couche de muscle squelettique dans les joues est formée essentiellement par le muscle buccinateur.

Muscle buccinateur

Le muscle buccinateur est un des muscles de l'expression faciale (voir p. 850 et figure 8.238). Il est dans le même plan que le muscle constricteur supérieur du pharynx. En fait, le bord postérieur du muscle buccinateur est uni au bord antérieur du muscle constricteur supérieur du pharynx par le raphé ptérygomandibulaire, qui est tendu entre la pointe de l'hamulus ptérygoïdien de l'os sphénoïde en haut et une surface osseuse rugueuse située immédiatement en arrière de la dernière molaire de la mandibule en bas.

Les muscles buccinateur et constricteur supérieur représentent une continuité entre les parois de la cavité orale et la cavité pharyngienne.

Le muscle buccinateur, en plus de son insertion sur le raphé ptérygomandibulaire, s'insère aussi directement sur la partie alvéolaire de la mandibule et le processus alvéolaire de l'os maxillaire.

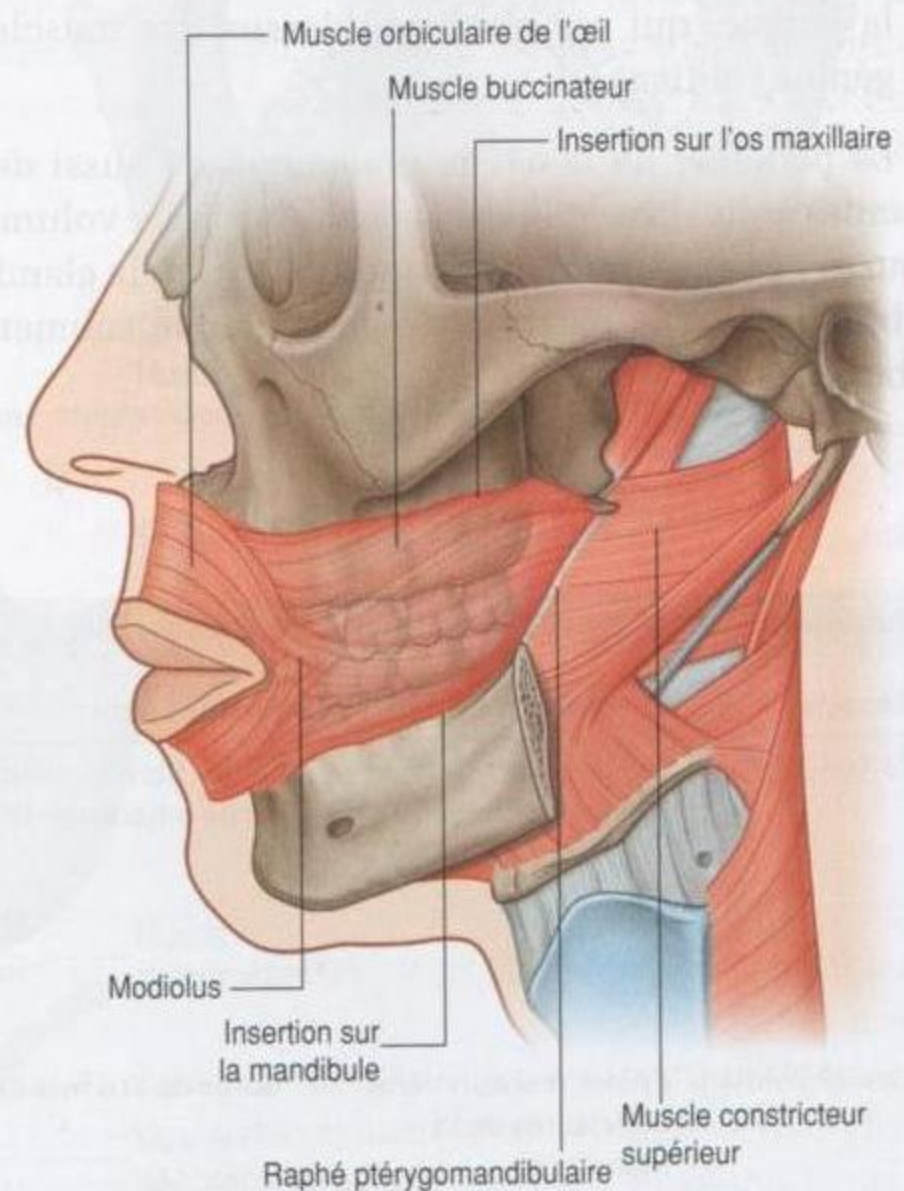


Figure 8.238. Muscle buccinateur.

À partir de ces trois sites d'origine, les fibres musculaires du muscle buccinateur se dirigent en avant pour se mélanger avec celles du muscle orbiculaire de la bouche et pour s'insérer sur le modiolus, qui est un petit nodule de tissu conjonctif en forme de bouton à l'interface entre les muscles des lèvres et les joues de chaque côté.

Le muscle buccinateur attire les joues contre les arcades alvéolaires et maintient les aliments entre les dents au cours de la mastication.

Le muscle buccinateur est innervé par le rameau buccal du nerf facial (VII). La sensibilité générale de la peau et de la muqueuse orale des joues est acheminée par le rameau buccal du nerf mandibulaire (V3).

Plancher

Le plancher de la cavité orale est formé principalement par trois structures :

- un diaphragme musculaire, qui remplit l'espace en forme de U entre les côtés gauche et droit du corps de la mandibule, et est composé d'une paire de muscles mylohyoïdiens ;
- deux muscles géniohyoïdiens en forme de corde, au-dessus du diaphragme, qui vont de la mandibule en avant à l'os hyoïde en arrière ;
- la langue, qui est placée au-dessus des muscles géniohyoïdiens.

Le plancher de la cavité orale contient aussi des glandes salivaires et leurs canaux. Les plus volumineuses de ces glandes, de chaque côté, sont la glande sublinguale et la partie orale de la glande submandibulaire.

Muscles mylohyoïdiens

Les deux fins muscles mylohyoïdiens (tableau 8.20), un de chaque côté, forment ensemble un diaphragme musculaire qui définit la limite inférieure du plancher de la cavité orale (figure 8.239A). Chaque muscle est de forme triangulaire, avec le sommet orienté vers l'avant.

Le bord latéral de chaque muscle triangulaire est attaché à la ligne mylohyoïdienne à la face médiale du corps de la mandibule. De là, les fibres musculaires se dirigent légèrement en bas vers le bord médial sur la ligne médiane, où elles s'unissent aux fibres du muscle homologue controlatéral par un raphé. Le raphé s'étend de la face postérieure de la symphyse mandibulaire en avant au corps de l'os hyoïde en arrière.

Le bord postérieur de chaque muscle mylohyoïdien est libre, à l'exception d'une petite insertion médiale sur l'os hyoïde.

Les muscles mylohyoïdiens :

- contribuent à la structure de soutien du plancher de la cavité orale ;
- participent à l'élévation et à la traction vers l'avant de l'os hyoïde, et aussi du larynx qui y est attaché, lors des premières étapes de la déglutition ;
- lorsque l'os hyoïde est fixé, abaissent la mandibule et ouvrent la bouche.

Comme les muscles de la manducation, les muscles mylohyoïdiens sont innervés par le nerf mandibulaire (V3). Le rameau spécifique qui innerve les muscles mylohyoïdiens est le nerf du mylohyoïdien issu du nerf alvéolaire inférieur.

Tableau 8.20 Muscles du plancher de la cavité orale.

Muscle	Origine	Terminaison	Innervation	Fonction
Mylohyoïdien	Ligne mylohyoïdienne de la mandibule	Raphé fibreux médian et partie adjacente de l'os hyoïde	Nerf du mylohyoïdien, issu du rameau alvéolaire inférieur du nerf mandibulaire (V3)	Soutient et élève le plancher de la cavité orale, abaisse la mandibule lorsque l'os hyoïde est fixé; élève et tire l'os hyoïde en avant lorsque la mandibule est fixée
Géniohyoïdien	Épines mentonnières inférieures de la mandibule	Corps de l'os hyoïde	C1	Élève et tire l'os hyoïde en avant lorsque la mandibule est fixée; abaisse la mandibule lorsque l'os hyoïde est fixé

Muscles géniohyoïdiens

Les muscles géniohyoïdiens (tableau 8.20) sont deux muscles symétriques en forme de corde qui cheminent, un de chaque côté, depuis les épines mentonnières inférieures à la face postérieure de la symphyse mandibulaire, jusqu'à la face antérieure de l'os hyoïde (figure 8.239B). Ils sont en position immédiatement supérieure par rapport au muscle mylohyoïdien dans le plancher de la bouche, et inférieure aux muscles génioglosses qui forment une partie de la racine de la langue.

Les muscles géniohyoïdiens :

- ont pour action essentielle la traction sur l'os hyoïde, et par cet intermédiaire sur le larynx, solidement attaché, qui se déplace en haut et en avant au cours de la déglutition ;
- du fait de leur trajet postéro-inférieur de la mandibule vers l'os hyoïde, lorsque l'os hyoïde est fixé. Ils peuvent agir avec les muscles mylohyoïdiens pour abaisser la mandibule et ouvrir la bouche.

À la différence des autres muscles qui mobilisent la mandibule au niveau de l'articulation temporomandibulaire, les muscles géniohyoïdiens sont innervés par un rameau du nerf cervical C1, qui remonte du cou le long du nerf hypoglosse (XII) dans le plancher de la cavité orale.

Points de passage dans le plancher de la cavité orale

En complément de la limite inférieure du plancher de la cavité orale, le bord libre postérieur du muscle mylohyoïdien forme de chaque côté l'un des trois bords de la grande ouverture triangulaire qui constitue la principale voie par laquelle les structures de la partie supérieure du cou et de la fosse infratemporale de la tête peuvent passer vers les structures du plancher de la cavité orale (figure 8.240). Les deux autres muscles qui complètent les bords de l'ouverture sont les muscles constricteurs supérieur et moyen du pharynx.

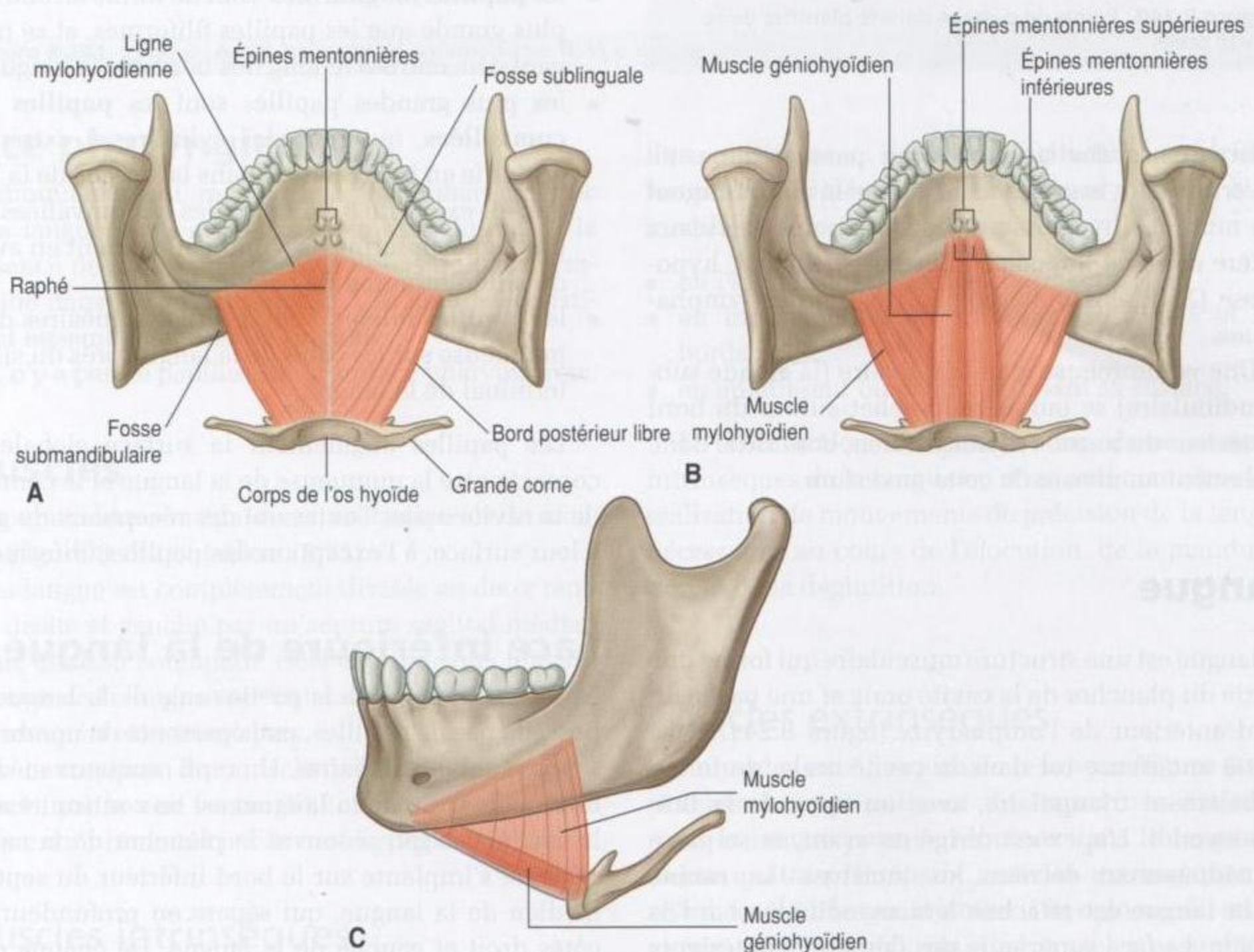


Figure 8.239. A. Muscles mylohyoïdiens. B. Muscles géniohyoïdiens. C. Vue latérale.

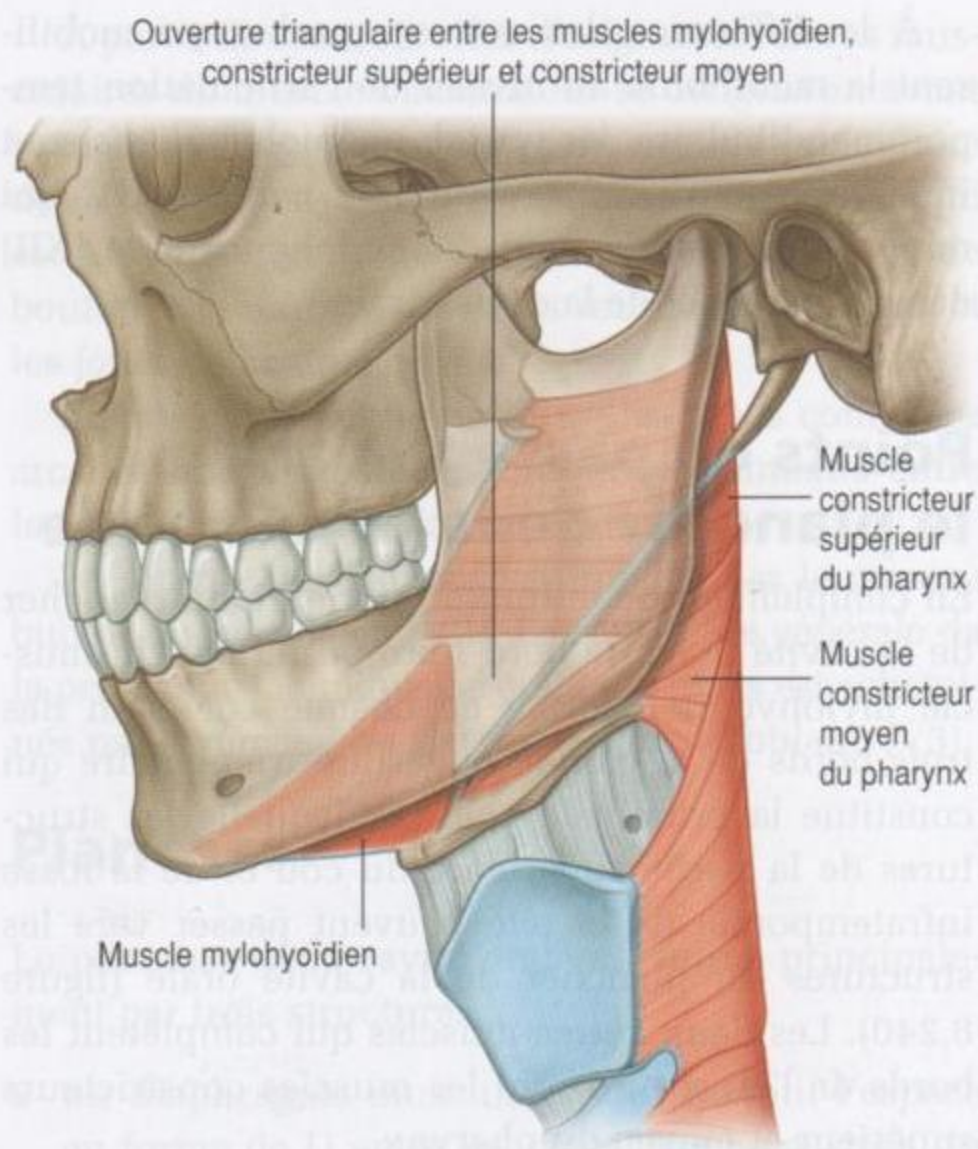


Figure 8.240. Points de passage dans le plancher de la cavité orale.

La plupart des structures qui passent par cette ouverture sont associées à la langue et comprennent des muscles (hyoglosse, styloglosse), des vaisseaux (artère et veine linguales), des nerfs (lingual, hypoglosse [XII], glossopharyngien [IX]) et des lymphatiques.

Une volumineuse glande salivaire (la glande submandibulaire) se moule en crochet autour du bord postérieur du muscle mylohyoïdien, et se situe donc également au niveau de cette ouverture.

Langue

La langue est une structure musculaire qui forme une partie du plancher de la cavité orale et une partie du bord antérieur de l'oropharynx (figure 8.241A). Sa partie antérieure est dans la cavité orale, de forme globalement triangulaire, avec un **apex de la langue** arrondi. L'apex est dirigé en avant, et se place immédiatement derrière les incisives. La **racine de la langue** est attachée à la mandibule et à l'os hyoïde. La face supérieure des deux tiers antérieurs (partie orale) de la langue est orientée dans le plan horizontal.

La face pharyngienne (tiers postérieur de la langue) s'incurve en bas et devient orientée dans le plan vertical. Les faces orale et pharyngienne sont séparées par le **sillon terminal de la langue** en forme de V (V lingual). Ce sillon terminal forme le bord inférieur de l'isthme du gosier entre les cavités orale et pharyngienne. À l'apex du sillon en V lingual, une petite dépression (le **foramen cæcum de la langue**) marque le site embryonnaire initial où l'épithélium s'invagine pour former la glande thyroïde. *Chez certains sujets, un canal thyroïdologique persiste et met en communication le foramen cæcum de la langue et la glande thyroïde dans le cou.*

Papilles

La face supérieure de la langue est couverte de centaines de papilles (figure 8.241B) :

- les **papilles filiformes** sont de petits prolongements de la muqueuse en forme de cônes qui se terminent en un ou plusieurs points ;
- les **papilles fongiformes** sont de forme arrondie et plus grande que les papilles filiformes, et se trouvent concentrées le long des bords de la langue ;
- les plus grandes papilles sont les **papilles circumvallées**, qui sont des cylindres à extrémité arrondie en invagination dans la surface de la langue – il existe de 8 à 12 papilles circumvallées sur une ligne en forme de V immédiatement en avant du sillon terminal de la langue ;
- les **papilles foliées** sont des replis linéaires de la muqueuse sur les côtés de la langue près du sillon terminal de la langue.

Les papilles augmentent la surface globale de contact entre la muqueuse de la langue et le contenu de la cavité orale. Toutes ont des récepteurs du goût à leur surface, à l'exception des papilles filiformes.

Face inférieure de la langue

La face inférieure de la partie orale de la langue ne possède pas de papilles, mais présente de nombreux replis muqueux linéaires. Un repli muqueux médian unique (le **frein de la langue**) est en continuité avec la muqueuse qui recouvre le plancher de la cavité orale, et s'implante sur le bord inférieur du septum médian de la langue, qui sépare en profondeur les côtés droit et gauche de la langue. De chaque côté du frein se situent une veine linguale profonde et, latéralement à chaque veine, un **repli fimbrié**.

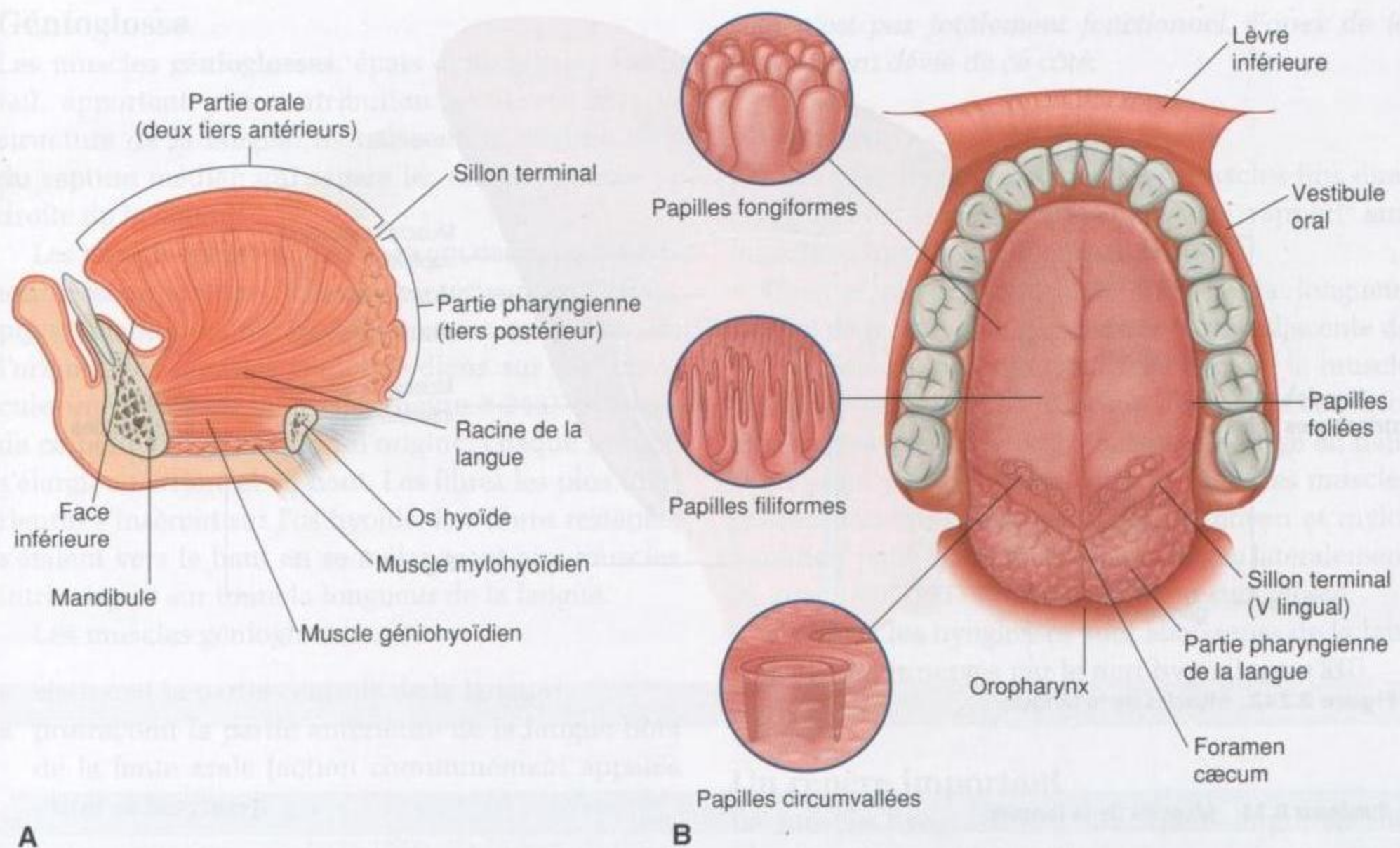


Figure 8.241. Langue. **A.** Coupe sagittale paramédiane. **B.** Vue supérieure.

Face pharyngienne

La muqueuse qui recouvre la face pharyngienne de la langue a des contours irréguliers du fait de la présence de nombreux petits nodules de tissu lymphoïde dans la sous-muqueuse. Ces nodules constituent ensemble la **tonsille linguale**.

Il n'y a pas de papilles sur la surface pharyngienne.

Muscles

La langue, dans son épaisseur, est composée de muscles (figure 8.242 et tableau 8.21).

La langue est complètement divisée en deux moitiés droite et gauche par un septum sagittal médian formé de tissu conjonctif. Cela explique que tous les muscles de la langue sont pairs. Il existe des muscles intrinsèques et extrinsèques.

À l'exception du muscle palatoglosse, qui est innervé par le nerf vague (X), tous les muscles de la langue sont innervés par le nerf hypoglosse (XII).

Muscles intrinsèques

Les muscles intrinsèques de la langue (figure 8.242) naissent de l'épaisseur de la langue et s'y insèrent.

Ils sont divisés en **muscles longitudinal supérieur, longitudinal inférieur, transverse, et vertical**, et ils modifient la forme de la langue :

- en l'allongeant ou en l'accourcissant ;
- en incurvant ou en enroulant son apex et ses bords ;
- en aplatissant ou en arrondissant sa surface.

La contraction simultanée des deux muscles intrinsèques de la langue ou d'un seul contribue à la réalisation de mouvements de précision de la langue nécessaires au cours de l'élocution, de la mastication et de la déglutition.

Muscles extrinsèques

Les muscles extrinsèques de la langue (figure 8.242 et tableau 8.21) naissent des structures extérieures à la langue pour se terminer dans la langue. Il existe quatre principaux muscles extrinsèques de chaque côté : le génio-glosse, l'hyo-glosse, le stylo-glosse et le palato-glosse. Ces muscles assurent la protrusion, la rétraction, l'abaissement et l'élévation de la langue.

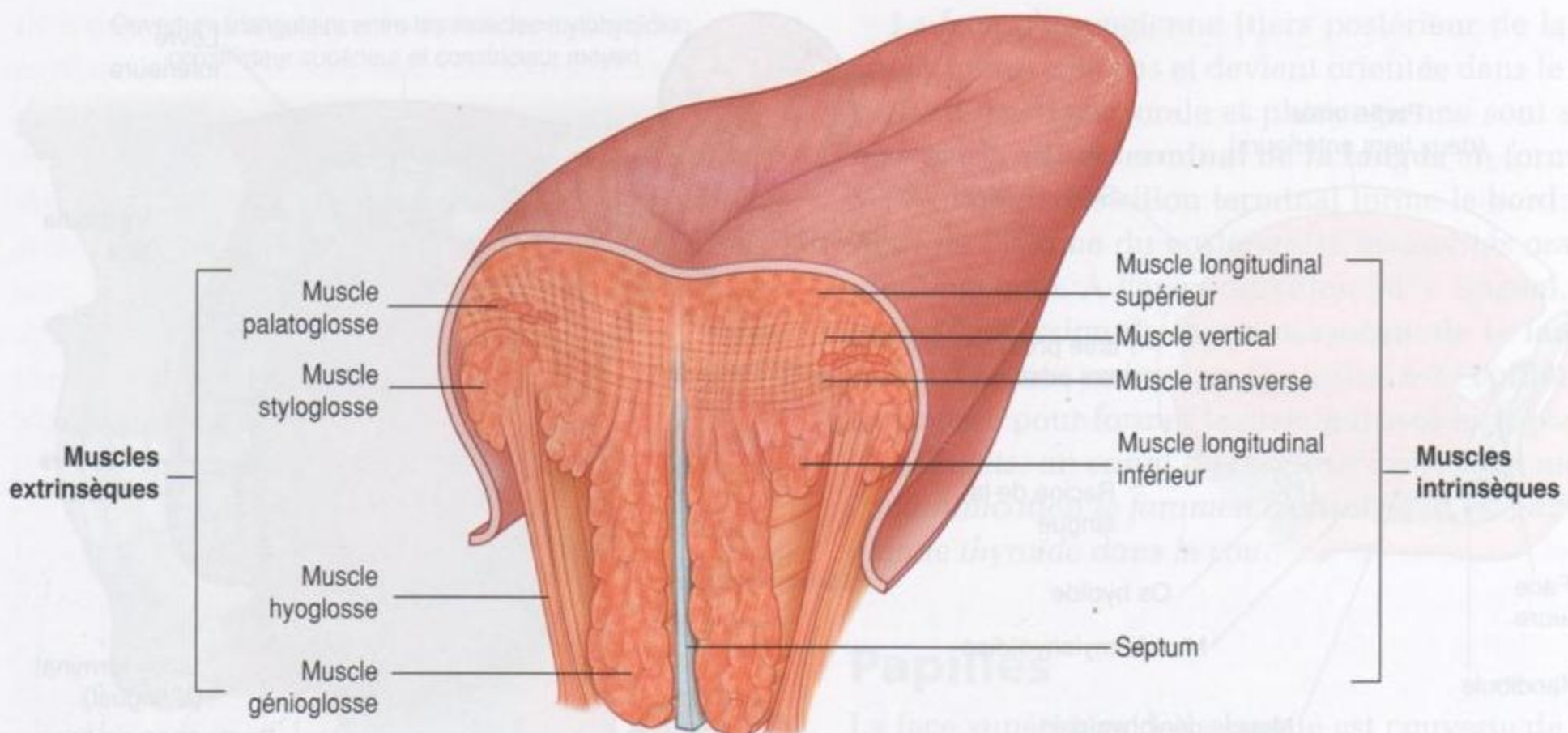


Figure 8.242. Muscles de la langue.

Tableau 8.21 Muscles de la langue.

Muscles	Origine	Terminaison	Innervation	Fonction
Intrinsèques				
Longitudinal supérieur (situé juste sous la surface de la langue)	Tissu conjonctif sous-muqueux à la partie postérieure de la langue et septum médian de la langue	Les fibres musculaires se dirigent en avant et obliquement vers le tissu conjonctif sous-muqueux et la muqueuse des bords de la langue	Nerf hypoglosse (XII)	Accourcit la langue ; incurve l'apex et les bords de la langue
Longitudinal inférieur (entre les muscles génioglosse et hyoglosse)	Racine de la langue (certaines fibres proviennent de l'os hyoïde)	Apex de la langue	Nerf hypoglosse (XII)	Accourcit la langue ; incurve l'apex et l'orienté vers le bas
Transverse	Septum médian de la langue	Tissu conjonctif sous-muqueux sur les bords latéraux de la langue	Nerf hypoglosse (XII)	Rétrécit et allonge la langue
Vertical	Tissu conjonctif sous-muqueux du dos de la langue	Tissu conjonctif des régions plus ventrales de la langue	Nerf hypoglosse (XII)	Aplatit et élargit la langue
Extrinsèques				
Génioglosse	Épines mentonnières supérieures	Corps de l'os hyoïde ; toute la longueur de la langue	Nerf hypoglosse (XII)	Protrusion de la langue ; abaisse le centre de la langue
Hyoglosse	Grande corne et partie adjacente du corps de l'os hyoïde	Face latérale de la langue	Nerf hypoglosse (XII)	Abaisse la langue
Styloglosse	Processus styloïde (face antérolatérale)	Face latérale de la langue	Nerf hypoglosse (XII)	Élève et rétracte la langue
Palatoglosse	Face inférieure de l'aponévrose palatine	Bord latéral de la langue	Nerf vague (X) (via le rameau pharyngien du plexus pharyngien)	Abaisse le palais ; déplace le repli palatoglosse vers la ligne médiane ; élève le dos de la langue

Génioglosse

Les muscles **génioglosses**, épais et élargis en éventail, apportent une contribution substantielle à la structure de la langue. Ils naissent de chaque côté du septum médian qui sépare les moitiés gauche et droite de la langue.

Les muscles génioglosses naissent des épines mentonnières supérieures à la face postérieure de la symphyse mandibulaire, immédiatement au-dessus de l'origine des muscles géniopharyngiens sur les tubercules mentonniers inférieurs (figure 8.243). À partir de ce petit site d'insertion d'origine, chaque muscle s'élargit en arrière et en haut. Les fibres les plus inférieures s'insèrent sur l'os hyoïde. Les fibres restantes s'étalent vers le haut en se mélangeant aux muscles intrinsèques sur toute la longueur de la langue.

Les muscles génioglosses :

- abaissent la partie centrale de la langue ;
- protractent la partie antérieure de la langue hors de la fente orale (action communément appelée «tirer la langue»).

Comme la plupart des muscles de la langue, les muscles génioglosses sont innervés par le nerf hypoglosse (XII).

Demander à un patient de «tirer la langue» peut être un test simple des nerfs hypoglosses (XII). Si les nerfs fonctionnent normalement, la protraction de la langue se fait sur la ligne médiane. Si le nerf d'un

côté n'est pas totalement fonctionnel, l'apex de la langue sera dévié de ce côté.

Hyoglosse

Les muscles hyoglosses sont des muscles fins quadrangulaires situés latéralement par rapport aux muscles génioglosses (figure 8.244).

Chaque muscle hyoglosse naît de la longueur entière de la grande corne et de la partie adjacente de l'os hyoïde. À son origine sur l'os hyoïde, le muscle hyoglosse est latéral à l'insertion du muscle constricteur moyen du pharynx. Le muscle se dirige en haut et en avant par un espace délimité entre les muscles constricteur supérieur, constricteur moyen et mylohyoïdien, pour se terminer dans la langue latéralement au géniopharyngien et médialement au styloglosse.

Les muscles hyoglosses sont abaisseurs de la langue, et sont innervés par le nerf hypoglosse (XII).

Un repère important

Le muscle hyoglosse est un repère important du plancher de la cavité orale :

- l'artère linguale issue de l'artère carotide externe dans le cou entre dans la langue à la face profonde du muscle hyoglosse, entre les muscles hyoglosse et génioglosse ;
- le nerf hypoglosse (XII) et le nerf lingual (rameau du nerf mandibulaire [V3]), qui proviennent

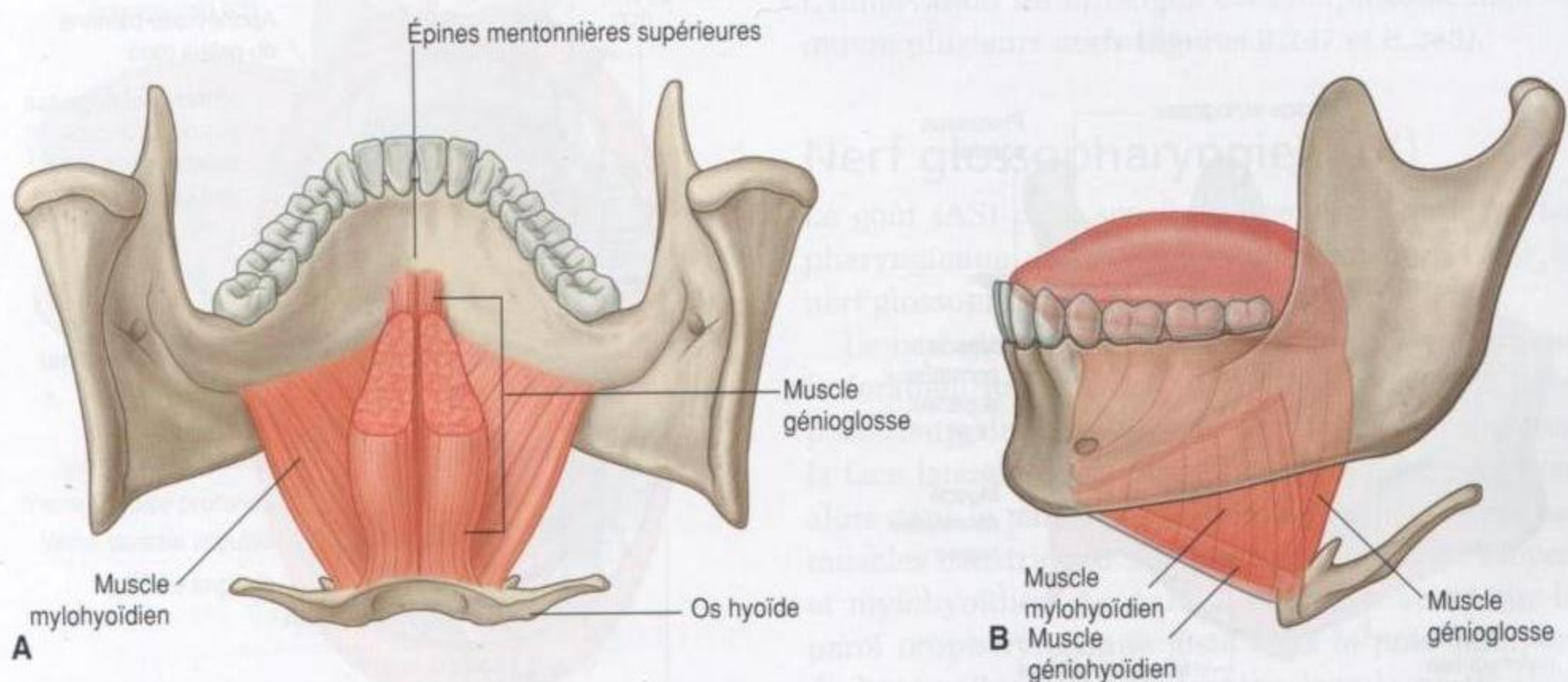


Figure 8.243. Muscles génioglosses. A. Vue postérieure. B. Vue latérale (gauche).

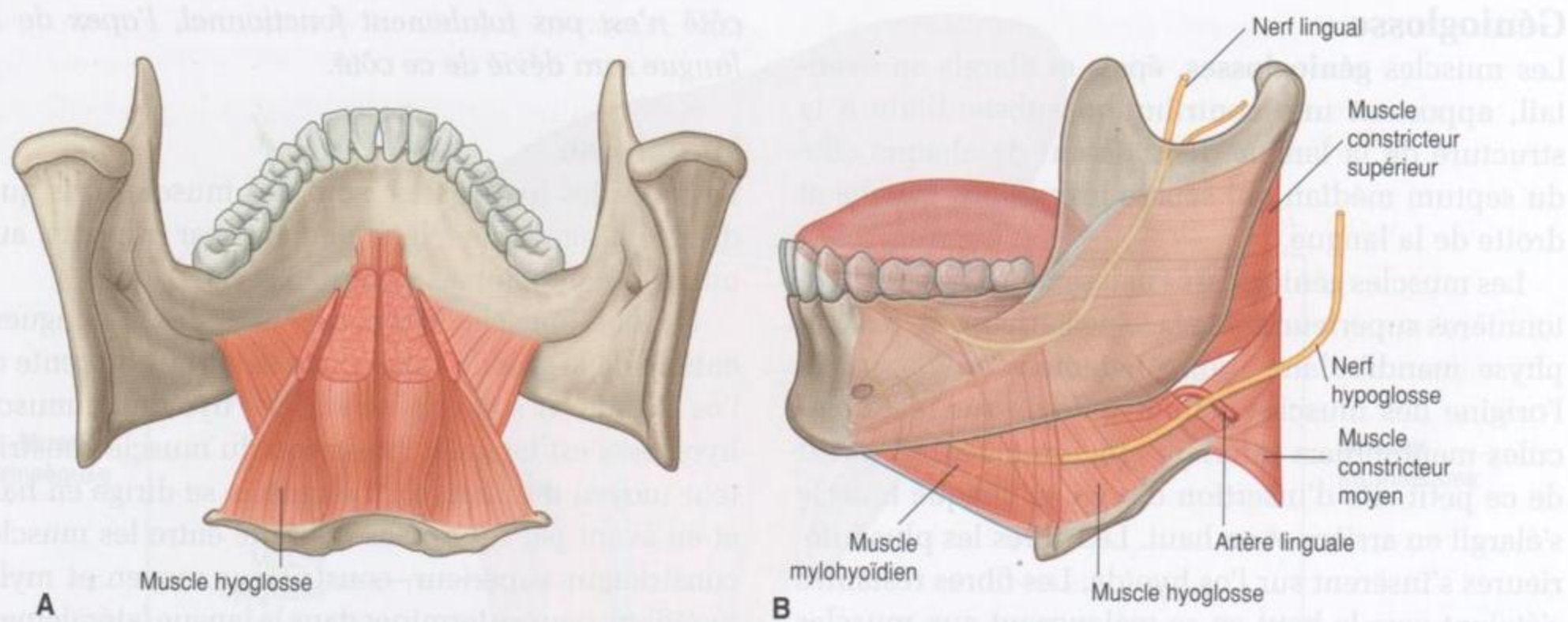


Figure 8.244. Muscles hyoglosses. A. Vue postérieure. B. Vue latérale (gauche).

respectivement du cou et de la fosse infratemporale de la tête, entrent dans la langue par la face externe du muscle hyoglosse.

Styloglosse

Les muscles styloglosses naissent de la face antérieure du processus styloïde des os temporaux. À partir de cette insertion d'origine, chaque muscle se dirige en bas et en dedans à travers un espace entre les muscles constricteur moyen, constricteur supérieur et mylohyoïdien, pour entrer dans la face latérale de la langue où ils se mélangent avec le bord

supérieur du muscle hyoglosse et avec les muscles intrinsèques (figure 8.245).

Les muscles styloglosses rétractent la langue et tirent sa partie dorsale vers le haut. Ils sont innervés par les nerfs hypoglosses (XII).

Palatoglosse

Les muscles palatoglosses sont des muscles du palais mou et de la langue. Ils naissent chacun de la face inférieure de l'aponévrose palatine, et se dirigent en avant et en bas vers la face latérale de la langue (figure 8.246).

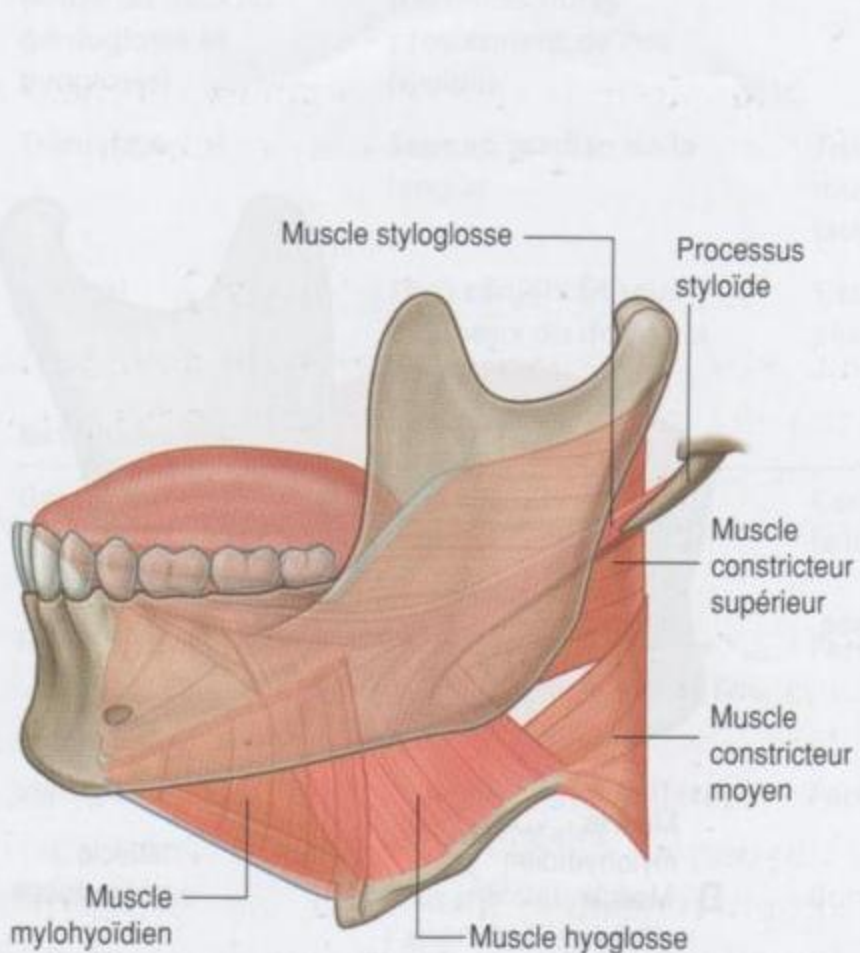


Figure 8.245. Muscles styloglosses.

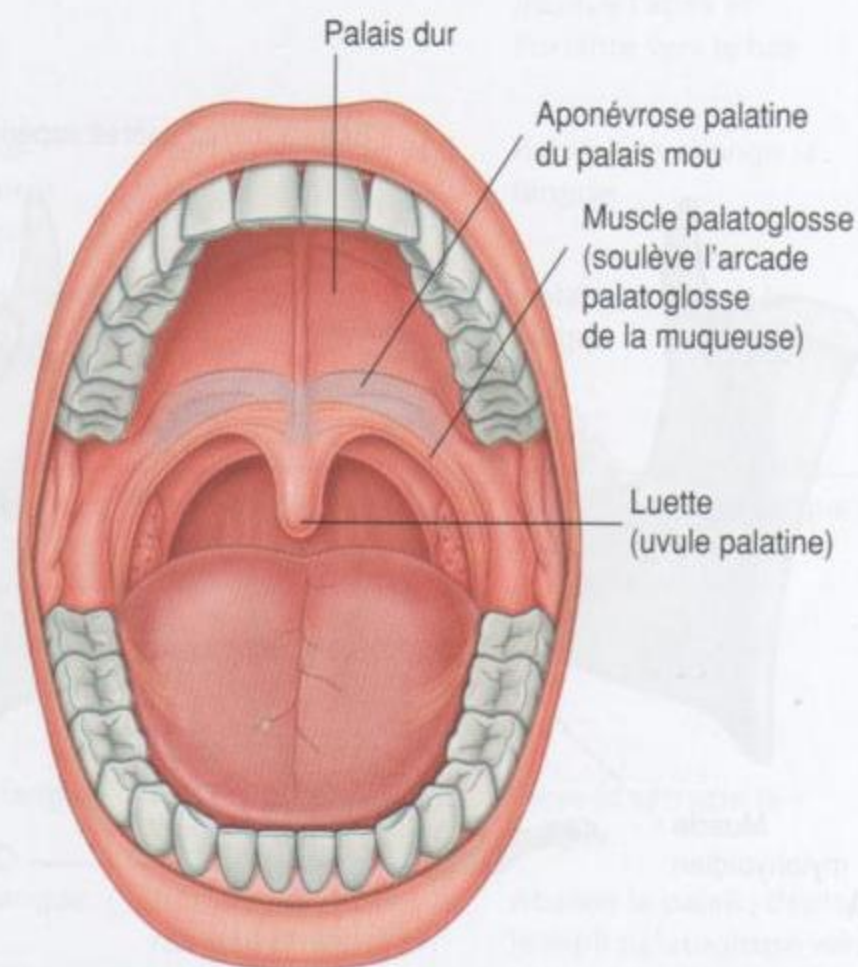


Figure 8.246. Muscles palatoglosses.

Les muscles palatoglosses :

- élèvent le dos de la langue ;
- mobilisent les arcades muqueuses palatoglosses vers la ligne médiane ;
- abaissent le palais mou.

Ces mouvements facilitent l'occlusion de l'isthme du gosier et séparent ainsi la cavité orale de l'oropharynx.

À la différence des muscles de la langue, mais de manière similaire à la plupart des autres muscles du palais mou, les muscles palatoglosses sont innervés par les nerfs vagues (X).

Vaisseaux

Artères

La principale artère de la langue est l'**artère linguale** (figure 8.247).

De chaque côté, l'artère linguale naît de l'artère carotide externe dans le cou en regard de la pointe de la grande corne de l'os hyoïde. Elle forme une courbe vers le haut puis une boucle vers le bas et l'avant pour passer en profondeur sous le muscle hyoglosse, et accompagne le muscle à travers l'ouverture formée par les bords des muscles mylohyoïdien,

constricteur supérieur et constricteur moyen, puis entre dans le plancher de la cavité orale. L'artère linguale chemine alors en avant dans le plan délimité entre les muscles hyoglosse et génioglosse jusqu'à l'apex de la langue.

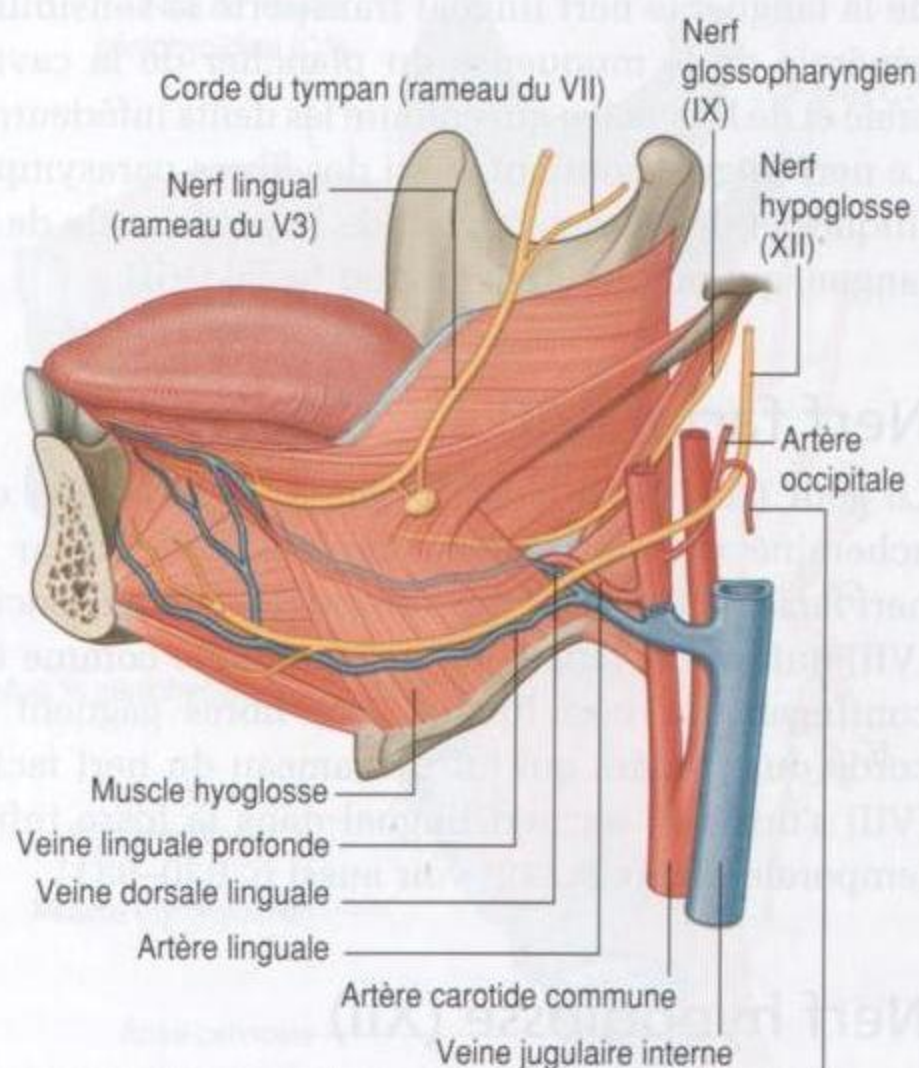
En plus de la langue, l'artère linguale vascularise la glande sublinguale, les gencives et la muqueuse buccale du plancher de la cavité orale.

Veines

La langue est drainée par les veines linguale dorsale et linguale profonde (figure 8.247).

Les **veines linguales profondes** sont visibles à travers la muqueuse à la surface de la langue. Bien qu'elles accompagnent les artères linguales dans les parties antérieures de la langue, elles sont séparées des artères en arrière par les muscles hyoglosses. De chaque côté, la veine linguale profonde accompagne le nerf hypoglosse (XII) à la face externe du muscle hyoglosse, et quitte le plancher de la cavité orale par l'ouverture formée par les bords des muscles mylohyoïdien, constricteur supérieur et constricteur moyen. Elle va s'aboucher dans la veine jugulaire interne dans le cou.

La **veine linguale dorsale** accompagne l'artère linguale entre les muscles hyoglosse et génioglosse, et comme la veine linguale profonde, se draine dans la veine jugulaire interne dans le cou.



Branche de l'artère occipitale pour le muscle sternocléidomastoïdien

Figure 8.247. Artères, veines et nerfs de la langue.

Innervation

L'innervation de la langue est complexe et met en œuvre plusieurs nerfs (figures 8.247 et 8.248).

Nerf glossopharyngien (IX)

Le goût (AS) et la sensibilité générale de la partie pharyngienne de la langue sont transportés par le nerf glossopharyngien (IX).

Le nerf glossopharyngien (IX) quitte le crâne par le foramen jugulaire et descend le long de la face postérieure du muscle stylopharyngien. Il contourne la face latérale du muscle stylopharyngien et passe alors dans la partie postérieure de l'espace entre les muscles constricteur supérieur, constricteur moyen et mylohyoïdien. Le nerf se dirige en avant sur la paroi oropharyngienne juste sous le pôle inférieur de la tonsille palatine, et entre dans la partie pharyngienne de la langue sous la face profonde des muscles styloglosse et hyoglosse. En plus du goût

Innervation sensitive

Deux tiers antérieurs (partie orale)

- Sensibilité générale, nerf mandibulaire (V3) par le nerf lingual
- Sensibilité spéciale (goût), nerf facial (VII) par la corde du tympan

Tiers postérieur (pharyngien)

- Sensibilité générale et spéciale (goût), nerf glossopharyngien (IX)

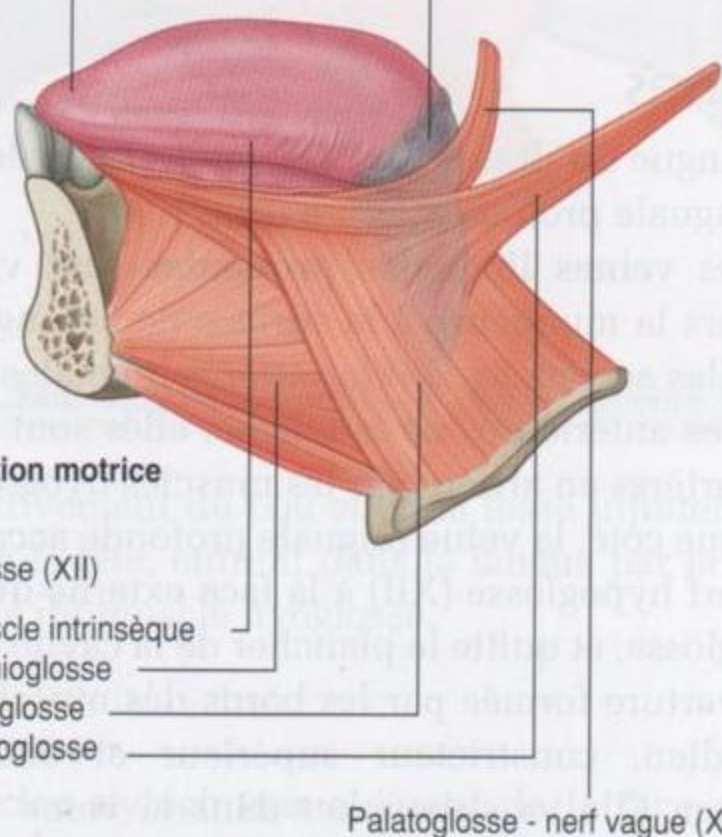


Figure 8.248. Innervation de la langue.

et de la sensibilité générale dans le tiers postérieur de la langue, les rameaux gagnent en avant le sillon terminal de la langue pour assurer le goût (AS) et la sensibilité générale des papilles circumvallées.

Nerf lingual

L'innervation sensitive générale dans les deux tiers antérieurs (ou de la partie orale) de la langue est apportée par le **nerf lingual**, qui est un important rameau du nerf mandibulaire (V3). Il naît dans la fosse infratemporale et se dirige en avant vers le plancher de la cavité orale en traversant l'espace entre les muscles mylohyoïdien, constricteur supérieur et constricteur moyen (figure 8.249). En traversant cet espace, il se place immédiatement sous l'insertion mandibulaire du muscle constricteur supérieur, et continue en avant sur la face médiale de la mandibule adjacente à la dernière molaire dans

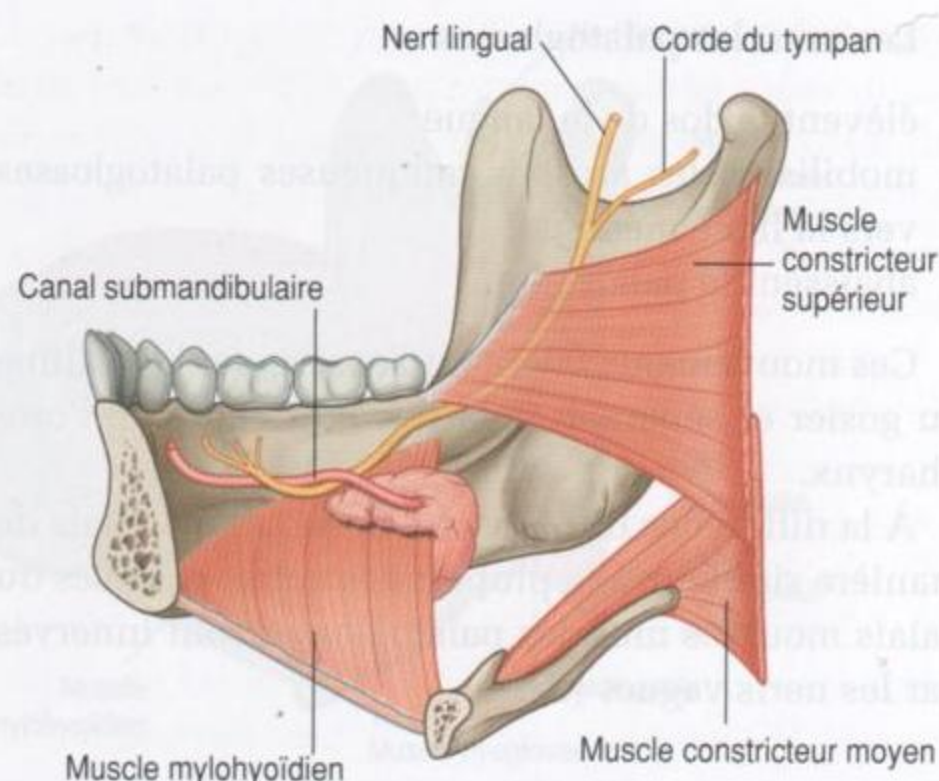


Figure 8.249. Nerf lingual dans le plancher de la cavité orale (vue médiale).

l'épaisseur de la gencive. Dans cette position, le nerf peut être palpé contre l'os en plaçant un doigt dans la cavité orale.

Le nerf lingual continue ensuite en avant et en dedans à travers le plancher de la cavité orale, fait une boucle autour du canal submandibulaire, et monte dans la langue sur la face externe et supérieure du muscle hyoglosse.

En plus de la sensibilité générale de la partie orale de la langue, le nerf lingual transporte la sensibilité générale de la muqueuse du plancher de la cavité orale et de la gencive qui entoure les dents inférieures. Le nerf lingual contient aussi des fibres parasymphatiques et des fibres du goût de la partie orale de la langue, qui proviennent du nerf facial (VII).

Nerf facial (VII)

Le goût (AS) dans la partie orale de la langue est acheminé vers le système nerveux central par le nerf facial (VII). Les fibres sensorielles du nerf facial (VII) quittent la langue et la cavité orale comme un contingent du nerf lingual. Les fibres gagnent la corde du tympan, qui est un rameau du nerf facial (VII) s'unissant au nerf lingual dans la fosse infratemporale (figure 8.249; voir aussi p. 930-931).

Nerf hypoglosse (XII)

Tous les muscles de la langue sont innervés par le nerf hypoglosse (XII), à l'exception du muscle palatoglosse, qui est innervé par le nerf vague (X).

Le nerf hypoglosse (XII) quitte le crâne par le canal hypoglosse et descend presque verticalement dans le cou jusqu'au niveau situé juste sous l'angle de la mandibule (figure 8.250). Il effectue alors un angle vers l'avant autour de la branche sternocléidomastoïdienne de l'artère occipitale, croise l'artère carotide externe, et continue en avant, en croisant la boucle de l'artère linguale, pour gagner la face externe du tiers inférieur du muscle hyoglosse.

Le nerf hypoglosse (XII) suit le muscle hyoglosse à travers l'espace compris entre les muscles constricteur supérieur, constricteur moyen et mylohyoïdien, pour atteindre la langue.

Dans la partie supérieure du cou, une branche du rameau antérieur de C1 s'unit au nerf hypoglosse (XII). La plupart de ces fibres de C1 quittent le nerf hypoglosse (XII) en constituant la racine supérieure de l'anse cervicale (figure 8.250). Près du bord postérieur du muscle hyoglosse, les fibres restantes quittent le nerf hypoglosse (XII) et forment deux nerfs :

- le rameau thyrohyoïdien, qui reste dans le cou pour innerver le muscle thyrohyoïdien ;
- le rameau du muscle géniohyoïdien, qui passe dans le plancher de la cavité orale pour innerver le muscle géniohyoïdien.

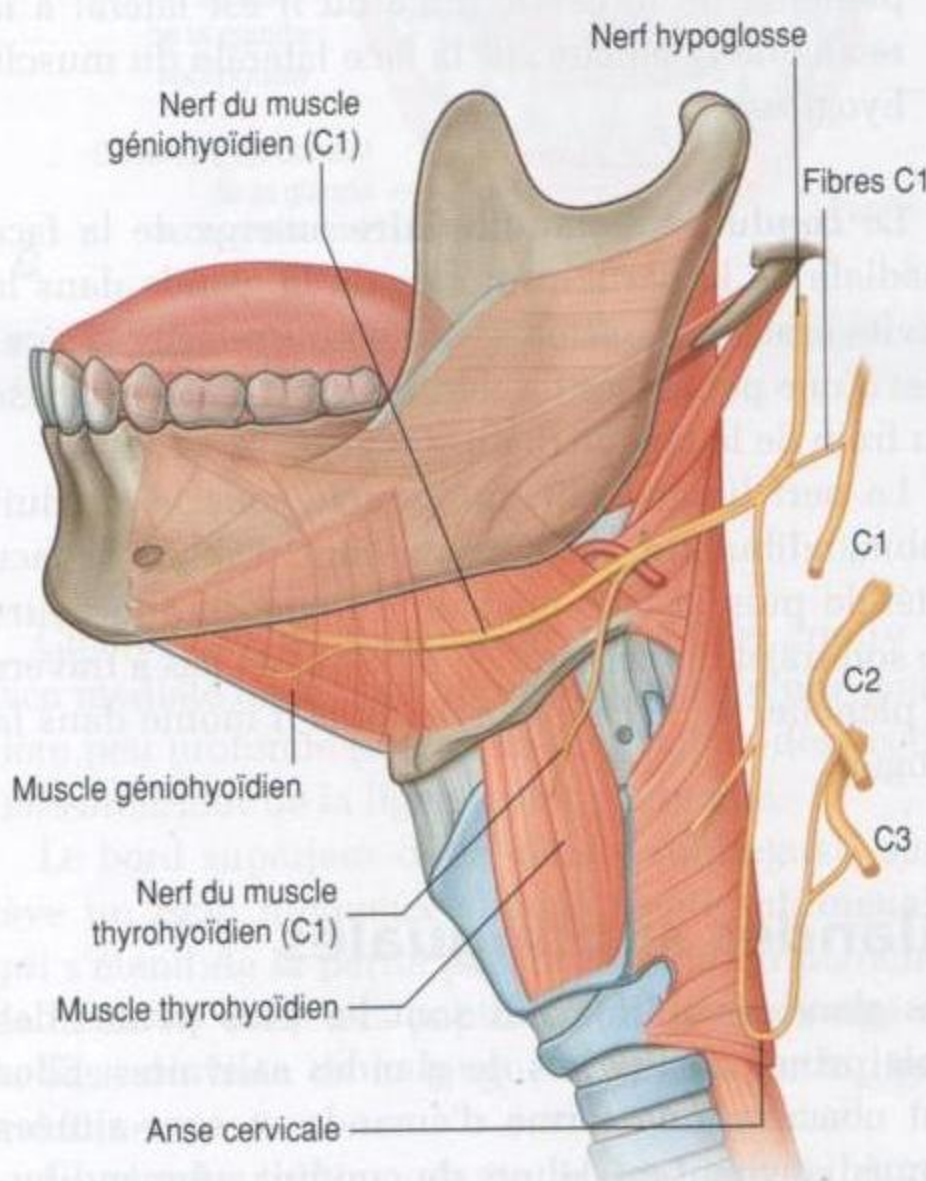


Figure 8.250. Nerf hypoglosse (XII) et fibres C1.

Lymphatiques

Tous les vaisseaux lymphatiques de la langue se drainent dans la chaîne cervicale profonde des nœuds lymphatiques situés le long de la veine jugulaire :

- la partie pharyngienne de la langue se draine essentiellement à travers la paroi pharyngienne directement dans le nœud lymphatique jugulodigastrique de la chaîne cervicale profonde ;
- la partie orale de la langue se draine pour partie directement dans les nœuds cervicaux profonds, et indirectement dans ces nœuds en traversant tout d'abord le muscle mylohyoïdien puis en gagnant les nœuds submentaux et submandibulaires.

Les nœuds submentaux sont situés sous le muscle mylohyoïdien et entre les muscles digastriques, alors que les nœuds submandibulaires sont situés sous le plancher de la cavité orale, le long de la partie interne des bords inférieurs de la mandibule.

Les lymphatiques de l'apex de la langue se drainent à travers le muscle mylohyoïdien dans les nœuds submentaux, puis essentiellement dans le nœud jugulomohyoïdien de la chaîne cervicale profonde.

Glandes salivaires

Les glandes salivaires sont des glandes qui s'ouvrent ou sécrètent dans la cavité orale. La plupart sont des petites glandes de la sous-muqueuse ou de la muqueuse de l'épithélium oral qui tapisse la langue, le palais, les joues et les lèvres, et s'ouvrent dans la cavité orale directement ou par de petits canaux. En plus de ces petites glandes, il existe des glandes plus volumineuses, qui comprennent les glandes parotides, submandibulaires et sublinguales, qui sont paires.

Glande parotide

La glande parotide (voir p. 815), de chaque côté, est entièrement extérieure aux limites de la cavité orale, dans une tranchée peu profonde de forme triangulaire (figure 8.251), avec :

- le muscle sternocléidomastoïdien en arrière ;
- la branche de la mandibule en avant ;
- en haut, la base de la tranchée est formée par le méat acoustique externe et la partie postérieure de l'arcade zygomatique.

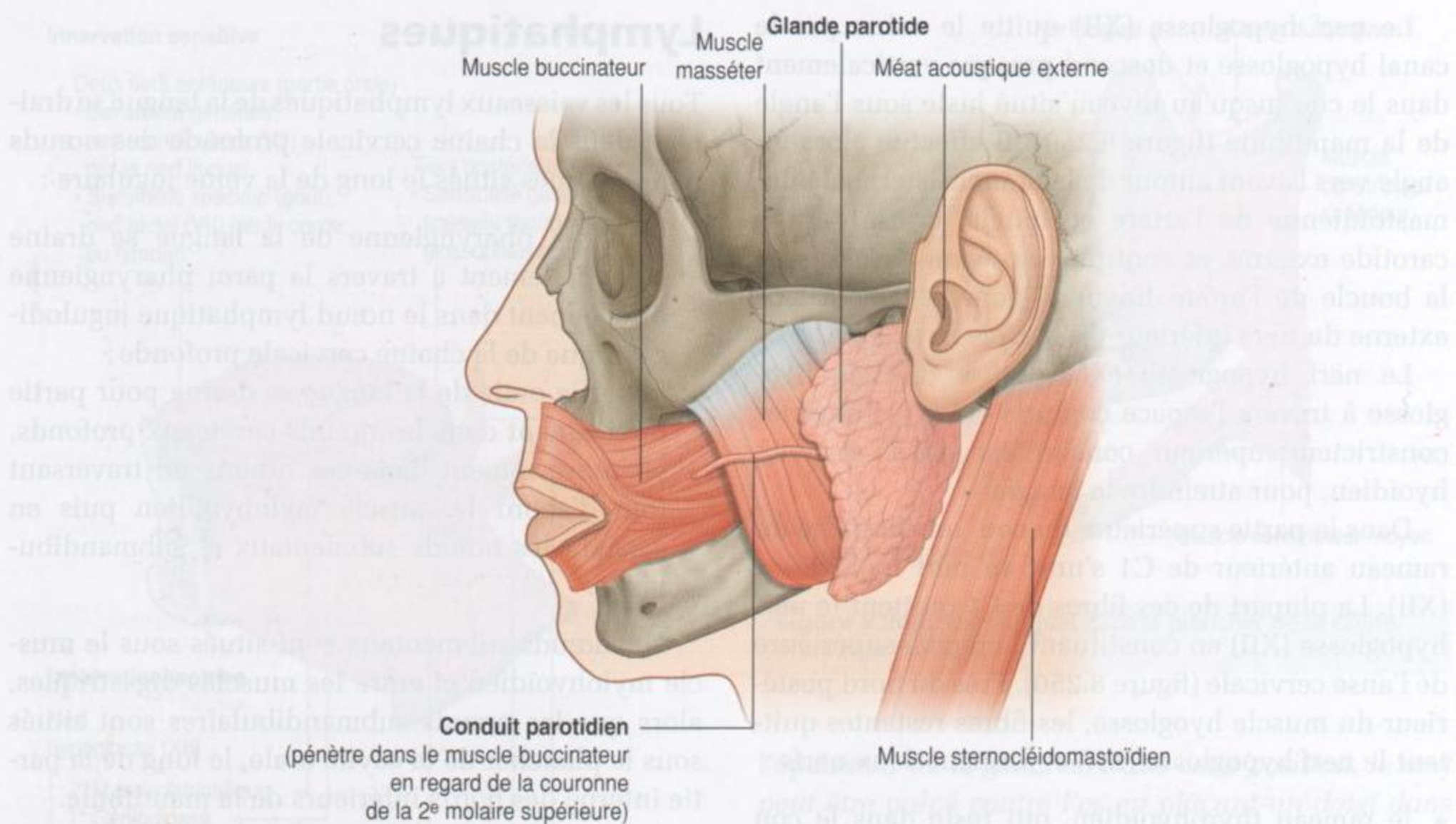


Figure 8.251. Glande parotide.

Le conduit parotidien se dirige en avant en croisant la face externe du muscle masséter puis s'incurve en dedans pour pénétrer dans le muscle buccinateur de la joue, et s'ouvre dans la cavité orale en regard de la couronne de la deuxième molaire supérieure.

La glande parotide englobe l'artère carotide externe, la veine rétromandibulaire et l'origine de la partie extracrânienne du nerf facial (VII).

Glandes submandibulaires

Les **glandes submandibulaires**, allongées, sont plus petites que les glandes parotides, mais plus volumineuses que les glandes sublinguales. Chaque glande a une forme en crochet (figures 8.252A et 8.252B) :

- le plus grand bras du crochet est dirigé en avant dans le plan horizontal sous le muscle mylohyoïdien et se situe ainsi en dehors des limites de la cavité orale – cette partie la plus grande de la glande, superficielle, est directement au contact d'une empreinte peu profonde marquée à la face médiale de la mandibule (fosse submandibulaire) sous la ligne mylohyoïdienne ;
- le plus petit bras du crochet (ou partie profonde) de la glande s'enroule autour du bord posté-

rieur du muscle mylohyoïdien et s'étend dans le plancher de la cavité orale où il est latéral à la racine de la langue sur la face latérale du muscle hyoglosse.

Le **conduit submandibulaire** émerge de la face médiale de la partie profonde de la glande dans la cavité orale et passe en avant pour s'ouvrir au sommet d'une petite papille sublinguale à côté de la base du frein de la langue (figures 8.252C et 8.252D).

Le nerf lingual fait une boucle sous le conduit submandibulaire, en croisant tout d'abord la face latérale puis la face médiale du conduit, au cours de son trajet descendant en avant et en bas à travers le plancher de la cavité orale, puis il monte dans la langue.

Glandes sublinguales

Les glandes sublinguales sont les plus petites des trois principales paires de glandes salivaires. Elles ont chacune une forme d'amande et sont situées immédiatement en dehors du conduit submandibulaire et en rapport avec le nerf lingual dans le plancher de la cavité orale (figure 8.252).

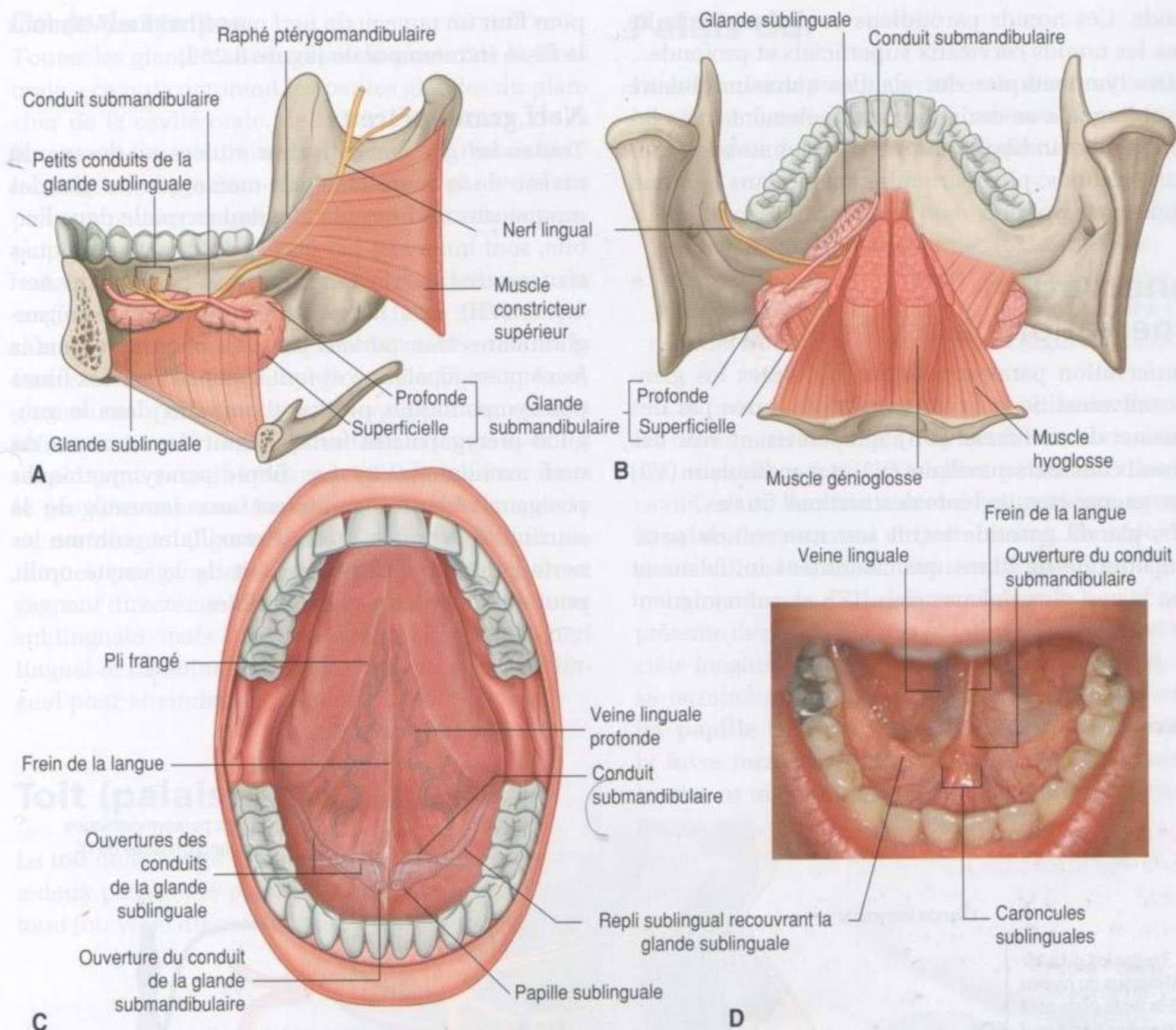


Figure 8.252. Glandes submandibulaires et sublinguales. **A.** Vue médiale. **B.** Vue postérieure. **C.** Vue antérieure. **D.** Vue antérosupérieure.

Chaque glande sublinguale est située contre la face médiale de la mandibule au niveau d'une gouttière peu profonde (fosse sublinguale) au-dessus du tiers antérieur de la ligne mylohyoïdienne.

Le bord supérieur de la glande sublinguale soulève un repli muqueux allongé (**repli sublingual**), qui s'étend de la partie postérolatérale du plancher de la cavité orale à la papille sublinguale, à côté de la base du frein de la langue en avant sur la ligne médiane.

La glande sublinguale se draine dans la cavité orale par de nombreux petits conduits, qui s'ouvrent sur la crête du repli sublingual.

Vaisseaux

Les vaisseaux qui irriguent la glande parotide naissent de l'artère carotide externe et de ses branches adjacentes à la glande. Les glandes submandibulaire et sublinguale sont vascularisées par les branches des artères faciales et linguales.

Les veines de la glande parotide se drainent dans la veine jugulaire externe, et celles des glandes submandibulaire et sublinguale dans la veine faciale ou la veine linguale.

Les vaisseaux lymphatiques de la glande parotide se drainent dans les nœuds situés sur ou dans la

glande. Ces nœuds parotidiens se drainent ensuite dans les nœuds cervicaux superficiels et profonds.

Les lymphatiques des glandes submandibulaire et sublinguale se drainent principalement dans les nœuds submandibulaires puis dans les nœuds cervicaux profonds, plus particulièrement dans le nœud jugulo-omohyoïdien.

Innervation

Innervation parasympathique

L'innervation parasympathique de toutes les glandes salivaires de la cavité orale est assurée par des rameaux du nerf facial (VII), qui s'unissent avec des rameaux des nerfs maxillaire (V2) et mandibulaire (V3) pour gagner ensuite leurs destinations finales.

La glande parotide reçoit son innervation parasympathique de fibres qui cheminent initialement avec le nerf glossopharyngien (IX), et qui rejoignent

pour finir un rameau du nerf mandibulaire (V3) dans la fosse infratemporelle (figure 8.253).

Nerf grand pétreux

Toutes les glandes salivaires situées au-dessus du niveau de la fente orale, de même que les glandes muqueuses du nez et la glande lacrymale dans l'orbite, sont innervées par les fibres parasympathiques transportées par le rameau grand pétreux du nerf facial (VII). Les fibres parasympathiques pré-ganglionnaires transportées par ce nerf entrent dans la fosse ptérygopalatine et font synapse avec les fibres parasympathiques postganglionnaires dans le ganglion ptérygopalatin formé autour des rameaux du nerf maxillaire (V2). Les fibres parasympathiques postganglionnaires s'unissent aux rameaux de la sensibilité générale du nerf maxillaire, comme les nerfs palatins, destinés au toit de la cavité orale, pour atteindre leurs glandes cibles.

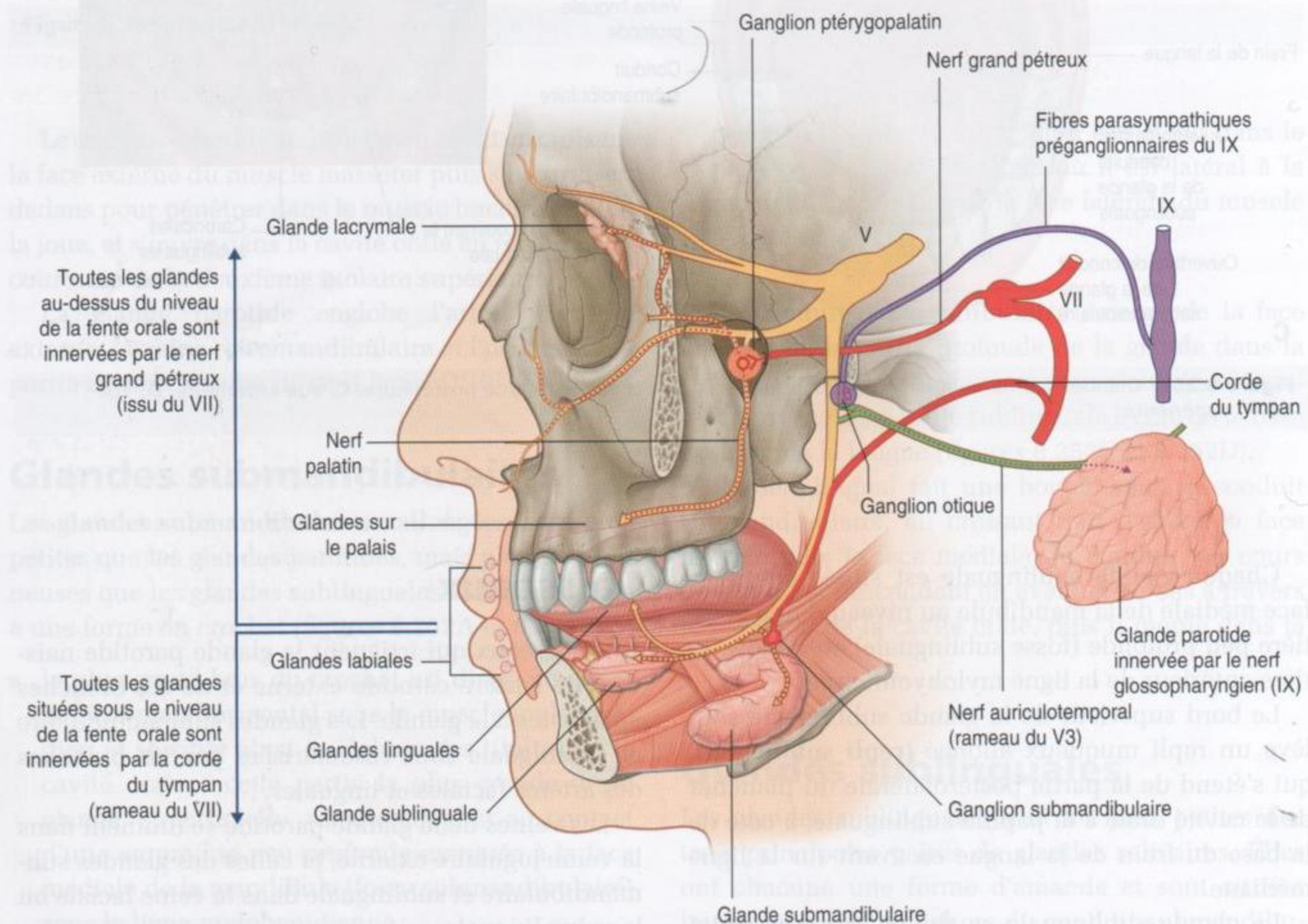


Figure 8.253. Innervation sécrétomotrice (parasympathique) des glandes salivaires.

Corde du tympan

Toutes les glandes situées sous le niveau de la fente orale – ce qui comprend les petites glandes du plancher de la cavité orale, de la lèvre inférieure, de la langue, et les volumineuses glandes submandibulaires et sublinguales – sont innervées par les fibres parasympathiques transportées par la corde du tympan du nerf facial (VII).

La corde du tympan s'unit au nerf lingual du nerf mandibulaire (V3) dans la fosse infratemporelle, et entre avec ce nerf dans la cavité orale. À la face externe du muscle hyoglosse, les fibres préganglionnaires parasympathiques quittent le versant inférieur du nerf lingual pour faire synapse avec les fibres parasympathiques postganglionnaires dans le ganglion submandibulaire, qui semble suspendu au nerf lingual (figure 8.254). Les fibres parasympathiques postganglionnaires sortent du ganglion et gagnent directement les glandes submandibulaire et sublinguale, mais certaines fibres regagnent le nerf lingual et cheminent avec des rameaux du nerf lingual pour atteindre les glandes cibles.

Toit (palais)

Le toit de la cavité orale est formé par le palais, qui a deux parties : le palais dur, antérieur, et le palais mou (ou voile du palais), postérieur (figure 8.255).

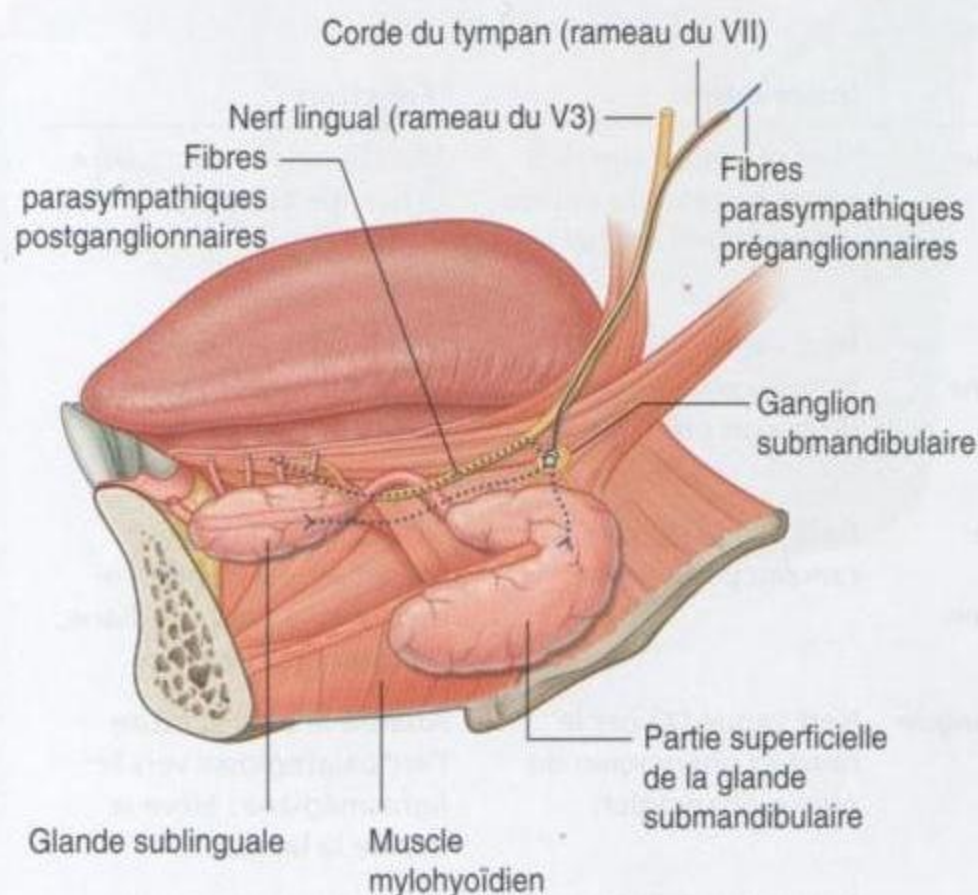


Figure 8.254. Trajet des fibres parasympathiques de la corde du tympan.

Palais dur

Le palais dur sépare la cavité orale des cavités nasales. Il est formé d'une lame osseuse couverte au-dessus et en dessous par une muqueuse :

- au-dessus, il est couvert par la muqueuse respiratoire et forme le plancher des fosses nasales ;
- au-dessous, il est couvert par une couche de muqueuse orale fermement attachée et forme l'essentiel du toit de la cavité orale (figure 8.255).

Les processus palatins des os maxillaires forment les trois quarts du palais dur. Les lames horizontales des os palatins forment le quart postérieur. Dans la cavité orale, l'arcade alvéolaire supérieure entoure le palais dur en avant et latéralement. En arrière, le palais dur est en continuité avec le palais mou.

La muqueuse du palais mou dans la cavité orale présente de nombreux **plis palatins transverses** et une crête longitudinale médiane (le **raphé du palais**), qui se termine en avant par une petite voussure ovale (la **papille incisive**). La papille incisive recouvre la fosse incisive formée entre les lames horizontales des os maxillaires immédiatement en arrière des incisives.

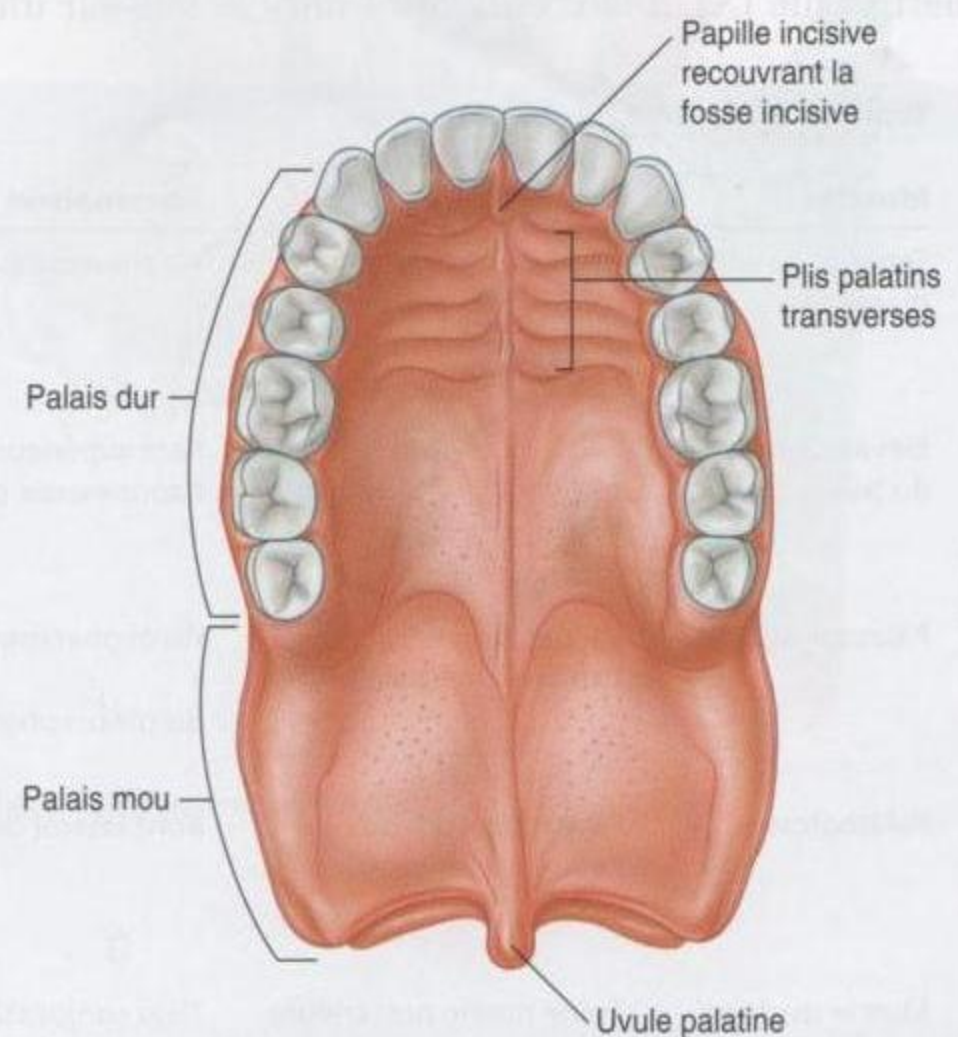


Figure 8.255. Palais.

Palais mou

Le palais mou (ou voile du palais) (figure 8.255) prolonge en arrière le palais dur et agit comme une valve qui peut être :

- abaissée pour contribuer à la fermeture de l'isthme du gosier ;
- élevée pour séparer le nasopharynx de l'oropharynx.

Le palais mou est constitué et mobilisé par quatre muscles, et est recouvert par une muqueuse qui est en continuité avec la muqueuse du pharynx et des cavités orale et nasales.

Le petit muscle en forme de goutte d'eau qui est suspendu à son bord postérieur est l'**uvule palatine (luette)**.

Muscles du palais mou

Cinq muscles (tableau 8.22) de chaque côté contribuent à la formation et au mouvement du palais mou. Deux d'entre eux, le muscle tenseur du voile du palais et le muscle élévateur du voile du palais, descendent dans le palais depuis la base du crâne. Deux autres, le muscle palatoglosse et le muscle palatopharyngien, montent dans le palais depuis la langue et le pharynx, respectivement. Le dernier muscle, le muscle uvulaire, est destiné à l'uvule palatine.

Tous les muscles du palais sont innervés par le nerf vague (X), à l'exception du muscle tenseur du

voile du palais, qui est innervé par le nerf mandibulaire (V3) (par l'intermédiaire du nerf du ptérygoïdien médial).

Muscle tenseur du voile du palais et aponévrose palatine

Le muscle **tenseur du voile du palais** est composé de deux parties : une partie verticale musculaire et une partie fibreuse plus horizontale, qui forme l'aponévrose palatine (figure 8.256A).

La partie verticale du muscle tenseur du voile du palais est fine et de forme triangulaire, sa base étant attachée au crâne et son apex étant orienté en bas. La base est attachée le long d'une ligne oblique qui commence en dedans dans la fosse scaphoïde près de la racine du processus ptérygoïde de l'os sphénoïde, et continue latéralement le long de la partie membraneuse de la trompe auditive vers l'épine de l'os sphénoïde.

Le muscle tenseur du voile du palais descend verticalement le long de la face latérale de la lame médiale du processus ptérygoïde et de la paroi pharyngienne jusqu'à l'hamulus ptérygoïde où les fibres convergent sur un petit tendon.

Le tendon fait une boucle à 90° en dedans autour de l'hamulus ptérygoïdien, en pénétrant dans l'origine du muscle buccinateur, et s'élargit en éventail pour former la partie horizontale du muscle. Cette partie fibreuse est en continuité sur la ligne médiane avec son homologue controlatérale pour former l'aponévrose palatine.

Tableau 8.22 Muscles du palais mou.

Muscles	Origine	Terminaison	Innervation	Fonction
Tenseur du voile du palais	Fosse scaphoïde de l'os sphénoïde; partie fibreuse de la trompe auditive; épine du sphénoïde	Aponévrose palatine	Nerf mandibulaire (V3) par le rameau du muscle ptérygoïdien médial	Tend le palais mou; ouvre la trompe auditive
Élévateur du voile du palais	Partie pétreuse de l'os temporal en avant de l'ouverture du canal carotidien	Face supérieure de l'aponévrose palatine	Nerf vague (X) par le rameau pharyngien du plexus pharyngien	Seul muscle élévateur du palais mou au-dessus de la position neutre
Palatopharyngien	Face supérieure de l'aponévrose palatine	Paroi pharyngienne du plexus pharyngien	Nerf vague (X) par le rameau pharyngien	Abaisse le palais mou; attire l'arc palatopharyngien vers la ligne médiane; élévateur du pharynx
Palatoglosse	Face inférieure de l'aponévrose palatine	Bord latéral de la langue	Nerf vague (X) par le rameau pharyngien du plexus pharyngien	Abaisse le palais; attire l'arc palatoglosse vers la ligne médiane; élève le dos de la langue
Muscle uvulaire	Épine nasale postérieure du palais dur	Tissu conjonctif de l'uvule palatine	Nerf vague (X) par le rameau pharyngien du plexus pharyngien	Élève et rétracte l'uvule palatine; épaissit la région centrale du palais mou

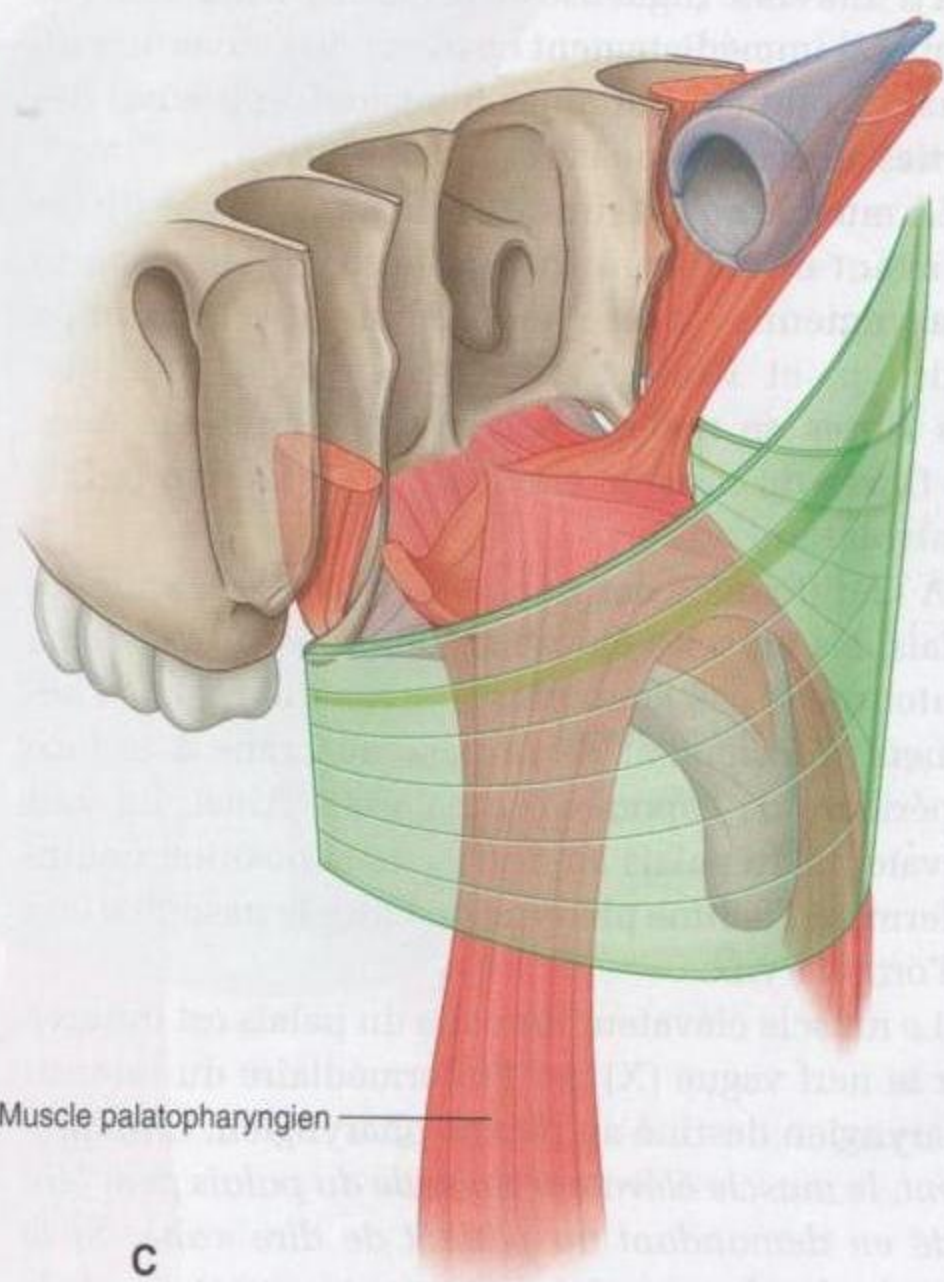
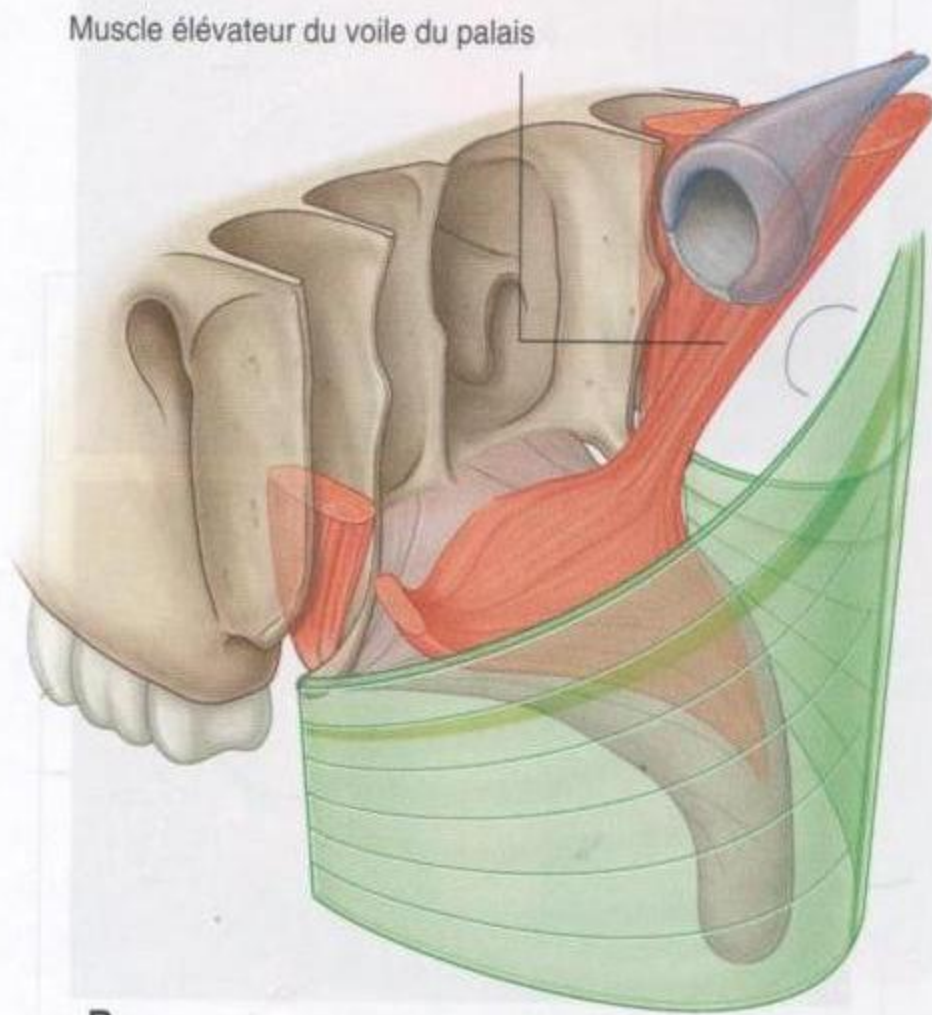
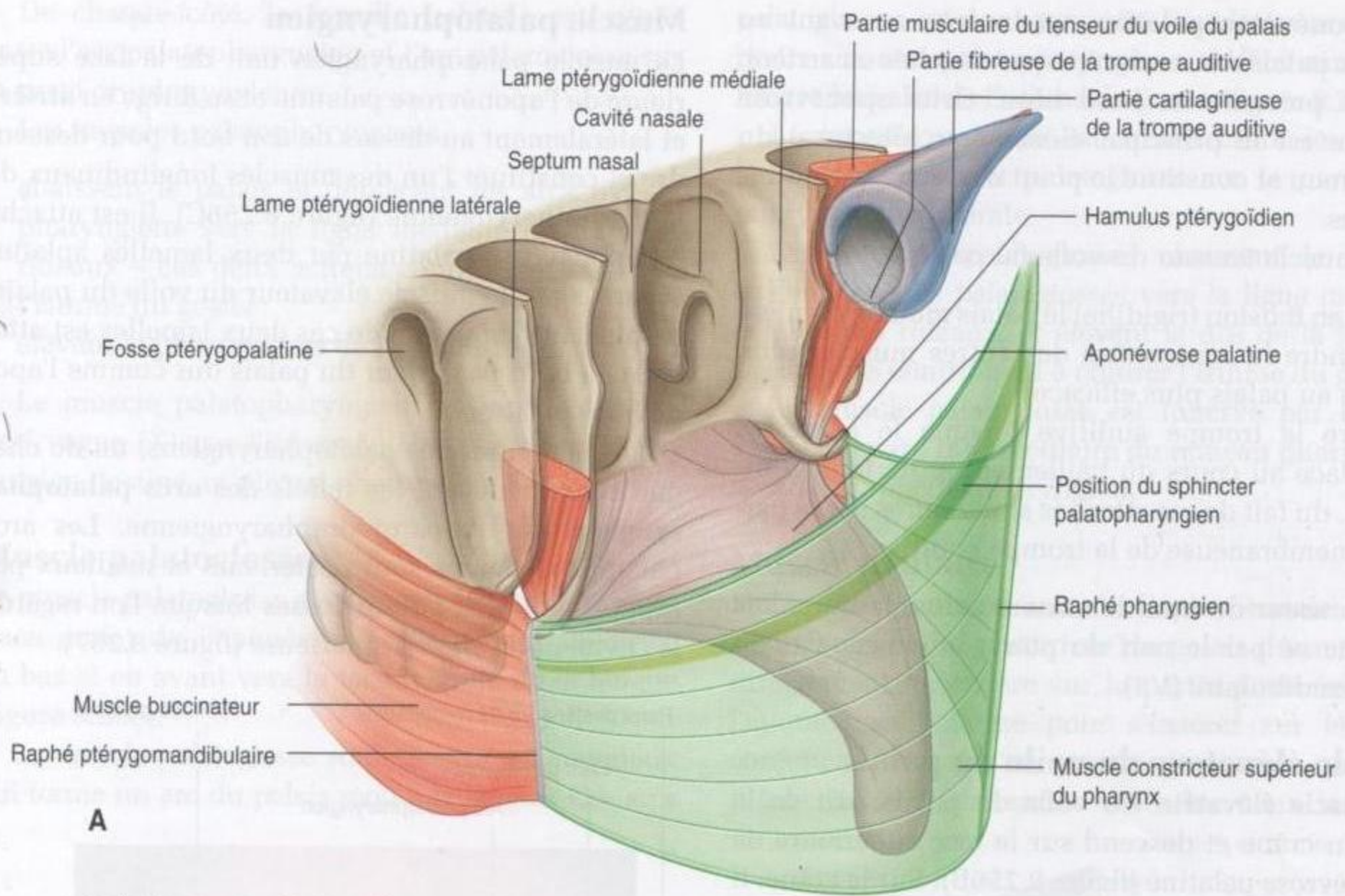


Figure 8.256. A. Muscles tenseurs du voile du palais et aponévrose palatine. B. Muscles éleveurs du voile du palais. C. Muscles palatopharyngiens.

L'aponévrose palatine est insérée en avant au bord du palais dur, mais n'est pas attachée en arrière, où elle présente un bord libre. Cette aponévrose étendue est le principal élément architectural du palais mou et constitue le point d'attache des autres muscles.

Le muscle tenseur du voile du palais :

- met en tension (rigidifie) le palais mou de manière à rendre la contraction des autres muscles attachés au palais plus efficace ;
- ouvre la trompe auditive lorsque le palais se déplace au cours du bâillement et de la déglutition, du fait de ses attaches supérieures sur la partie membraneuse de la trompe auditive.

Le tenseur du muscle tenseur du voile du palais est innervé par le nerf du ptérygoïdien médial du nerf mandibulaire (V3).

Muscle élévateur du voile du palais

Le muscle élévateur du voile du palais naît de la base du crâne et descend sur la face supérieure de l'aponévrose palatine (figure 8.256B). Sur le crâne, il naît d'une zone rugueuse de la partie pétreuse de l'os temporal immédiatement en avant de l'ouverture du canal carotidien. Certaines fibres naissent aussi des parties adjacentes de la trompe auditive.

Le muscle élévateur du voile du palais se dirige en avant et en bas à travers le fascia de la paroi pharyngienne, passe en dedans de la trompe auditive, et s'insère sur l'aponévrose palatine. Ses fibres se mêlent sur la ligne médiane avec les fibres du muscle élévateur du voile du palais controlatéral.

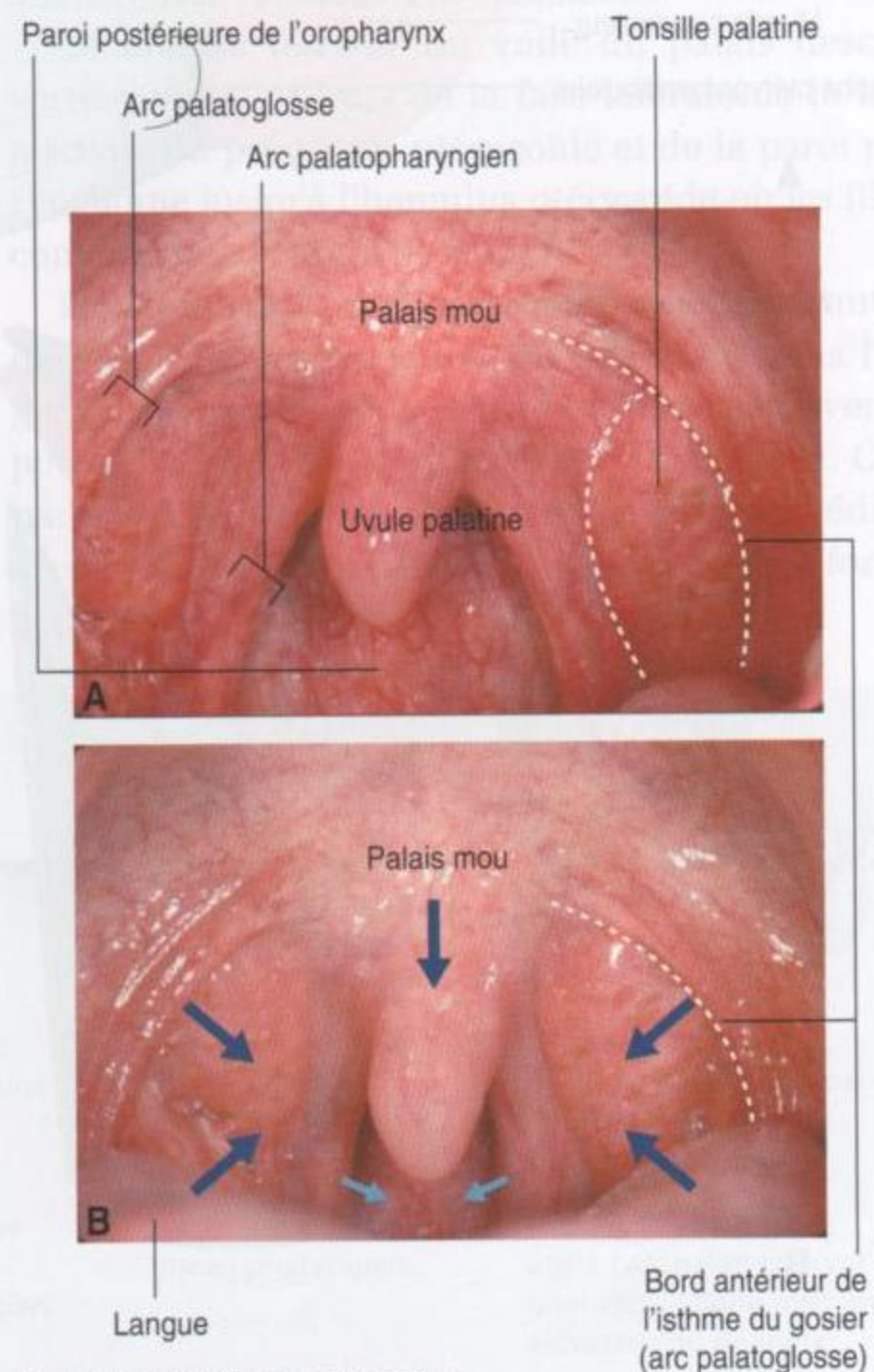
À la différence des muscles tenseurs du voile du palais, les muscles élévateurs du voile du palais ne contournent pas l'hamulus ptérygoïdien, mais cheminent directement de la base du crâne à la face supérieure de l'aponévrose palatine. Ainsi, ils sont élévateurs du palais au-dessus de la position neutre et ferment l'isthme pharyngien entre le nasopharynx et l'oropharynx.

Le muscle élévateur du voile du palais est innervé par le nerf vague (X) par l'intermédiaire du rameau pharyngien destiné au plexus pharyngien. *Cliniquement, le muscle élévateur du voile du palais peut être testé en demandant au patient de dire « ah ». Si le muscle de chaque côté fonctionne correctement, le palais s'élève, surtout sur la ligne médiane. Si un côté ne fonctionne pas bien, le palais dévie alors du côté déficitaire.*

Muscle palatopharyngien

Le muscle palatopharyngien naît de la face supérieure de l'aponévrose palatine et se dirige en arrière et latéralement au-dessus de son bord pour descendre et constituer l'un des muscles longitudinaux de la paroi pharyngienne (figure 8.256C). Il est attaché à l'aponévrose palatine par deux lamelles aplaties séparées par le muscle élévateur du voile du palais. La plus antérolatérale de ces deux lamelles est attachée au bord postérieur du palais dur comme l'aponévrose palatine.

Les deux muscles palatopharyngiens, un de chaque côté, soulèvent les reliefs des **arcs palatopharyngiens** sur la paroi oropharyngienne. Les arcs palatopharyngiens sont postérieurs et médiaux par rapport aux **arcs palatoglosses** lorsque l'on regarde la cavité orale en vue antérieure (figure 8.257).



Fermeture de l'isthme du gosier

- Mouvement des arcs palatoglosses en dedans et en bas
- Mouvement des arcs palatopharyngiens en dedans et en bas
- Mouvement de la langue vers le haut
- Mouvement du palais mou vers le bas et vers l'avant

Figure 8.257. Bouche ouverte et palais mou. **A.** Isthme du gosier ouvert. **B.** Isthme du gosier fermé.

De chaque côté, la tonsille palatine est située entre l'arc palatopharyngien et l'arc palatoglosse sur la paroi oropharyngienne.

Les muscles palatopharyngiens :

- abaissent le palais et déplacent les arcs palatopharyngiens vers la ligne médiane comme des rideaux – ces deux actions contribuent à fermer l'isthme du gosier ;
- élèvent le pharynx lors de la déglutition.

Le muscle palatopharyngien est innervé par le nerf vague (X) par l'intermédiaire du rameau pharyngien destiné au plexus pharyngien.

Muscle palatoglosse

Le muscle palatoglosse s'insère sur la face inférieure (face orale) de l'aponévrose palatine, et se dirige en bas et en avant vers la face latérale de la langue (figure 8.258).

Le muscle palatoglosse soulève un repli muqueux qui forme un arc du palais mou à la langue. Ces arcs

palatoglosses, un de chaque côté, sont latéraux et antérieurs aux arcs palatopharyngiens, et déterminent les limites latérales de l'isthme du gosier (figure 8.257).

La tonsille palatine est située entre les replis palatopharyngien et palatoglosse sur la paroi oropharyngienne latérale.

Les muscles palatoglosses abaissent le palais, attirent les arcs palatoglosses vers la ligne médiane comme des rideaux, et élèvent le dos de la langue. Ces actions contribuent à obturer l'isthme du gosier.

Le muscle palatoglosse est innervé par le nerf vague (X) par l'intermédiaire du rameau pharyngien destiné au plexus pharyngien.

Muscle uvulaire

Le muscle uvulaire naît de l'épine nasale postérieure sur le bord postérieur du palais dur, et passe directement en arrière sur la partie postérieure de l'aponévrose palatine pour s'insérer sur le tissu conjonctif sous la muqueuse de l'uvule palatine (figure 8.258). Il chemine entre les deux lamelles

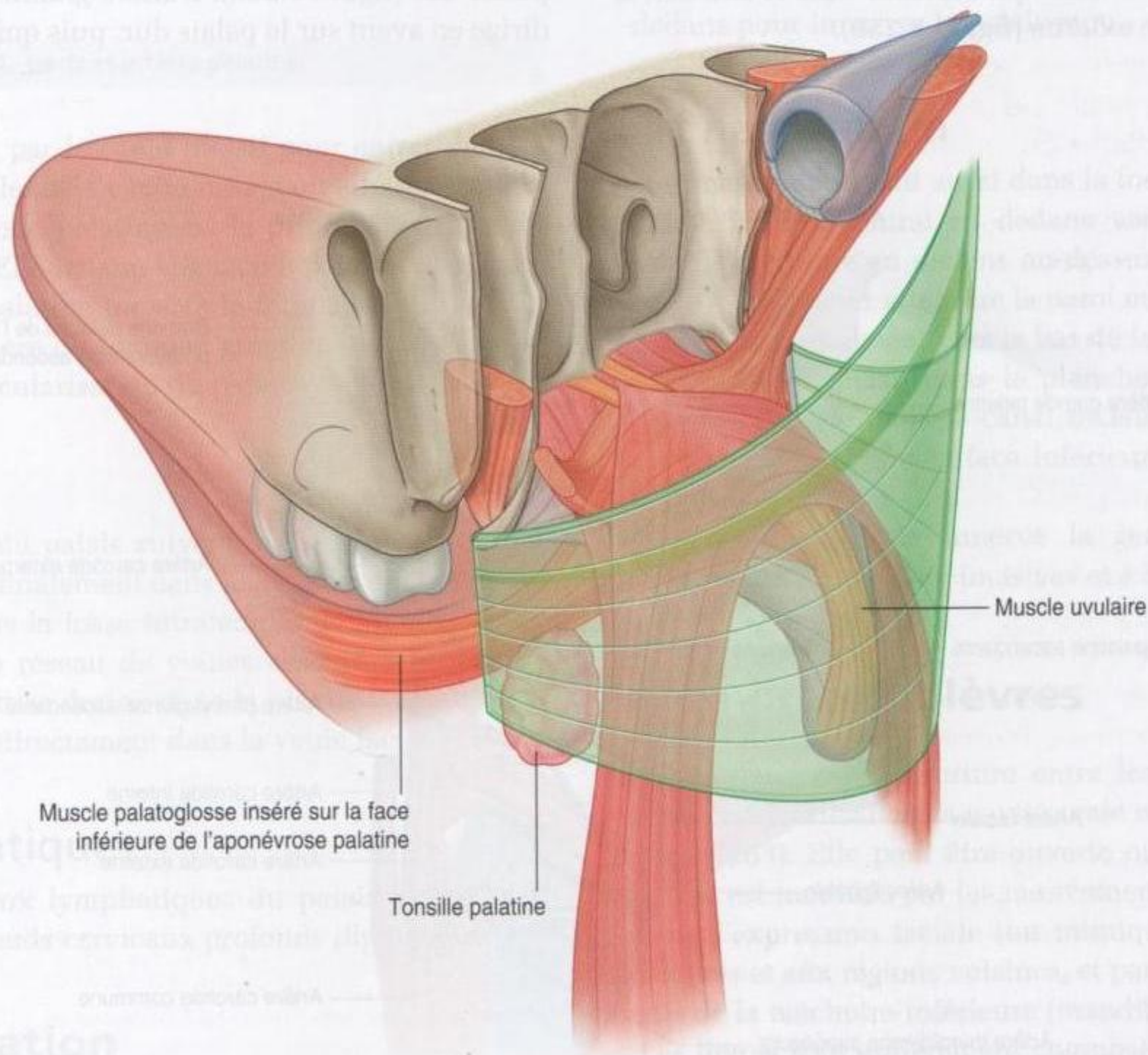


Figure 8.258. Muscles palatoglosses et muscle uvulaire.

du muscle palatopharyngien au-dessus de l'insertion du muscle élévateur du voile du palais. Le long de la ligne médiane, le muscle uvulaire s'unit à son homologue opposé.

Le muscle uvulaire élève et rétracte l'uvule palatine. Cette action épaissit la partie centrale du palais mou et renforce l'action des muscles élévateurs du voile du palais pour fermer l'isthme pharyngien entre le nasopharynx et l'oropharynx.

Le muscle uvulaire est innervé par le nerf vague (X) par l'intermédiaire du rameau pharyngien destiné au plexus pharyngien.

Vaisseaux

Artères

Les artères du palais comprennent la branche grande palatine de l'artère maxillaire, l'artère palatine ascendante branche de l'artère faciale, et la branche palatine de l'artère pharyngienne ascendante. Les artères maxillaire, faciale et pharyngienne ascendante sont toutes des branches qui naissent dans le cou de l'artère carotide externe (figure 8.259).

Artère palatine ascendante et branche palatine

L'artère palatine ascendante, branche de l'artère faciale, monte le long de la face externe du pharynx. La branche palatine fait une boucle en dedans au-dessus du muscle constricteur du pharynx pour pénétrer dans le fascia pharyngien avec le muscle élévateur du voile du palais, et accompagne le muscle élévateur du voile du palais jusqu'au palais mou.

La **branche palatine** de l'artère pharyngienne ascendante suit le même trajet que la branche palatine de l'artère palatine ascendante à partir de l'artère faciale, et peut se substituer à ce vaisseau.

Artère grande palatine

L'artère grande palatine naît de l'artère maxillaire dans la fosse ptérygopalatine. Elle descend dans le canal palatin où elle donne origine à une **branche petite palatine**, puis elle continue à travers le foramen grand palatin jusqu'à la face inférieure du palais dur (figure 8.260). L'artère grande palatine se dirige en avant sur le palais dur, puis quitte le palais

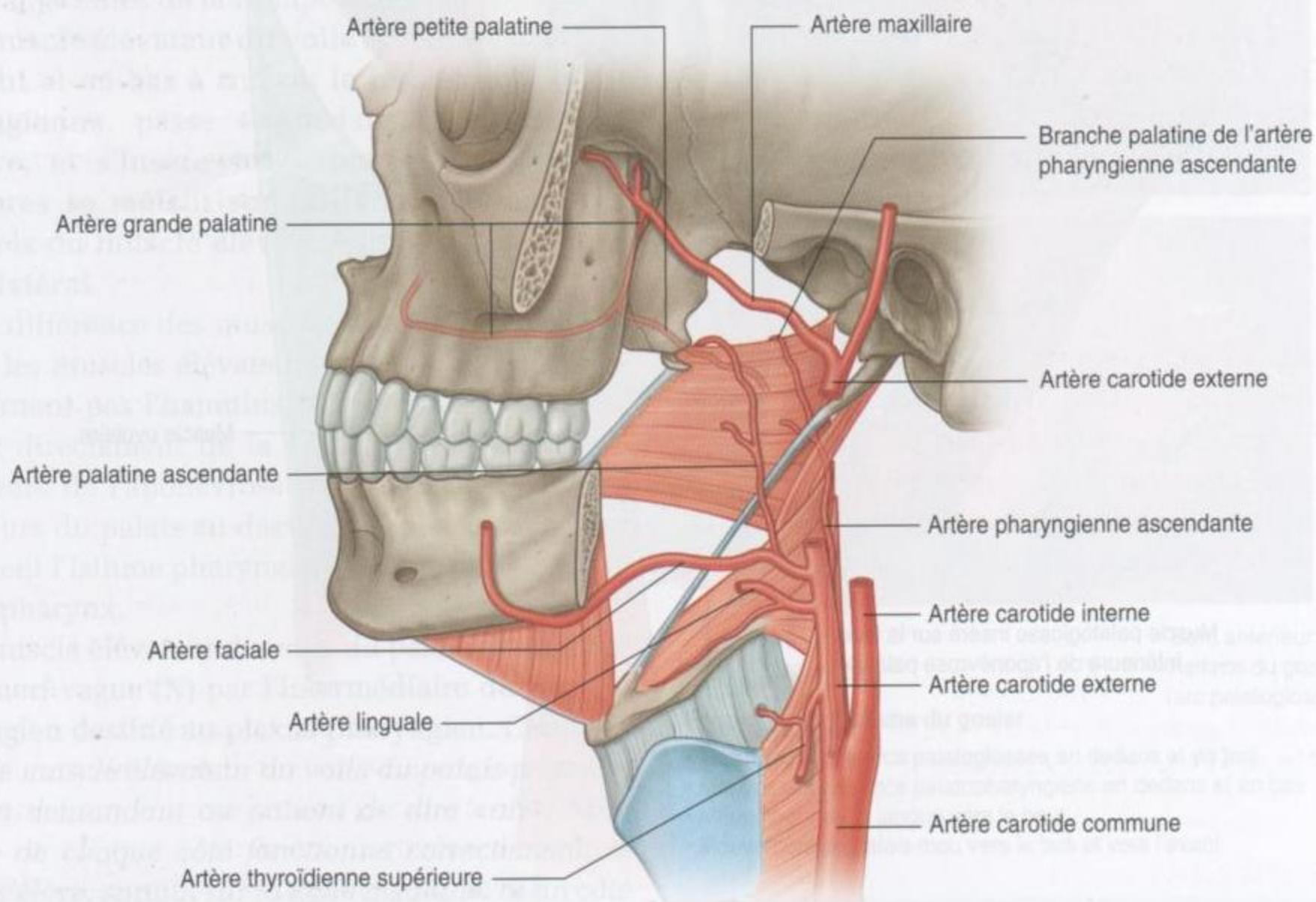


Figure 8.259. Artères du palais.

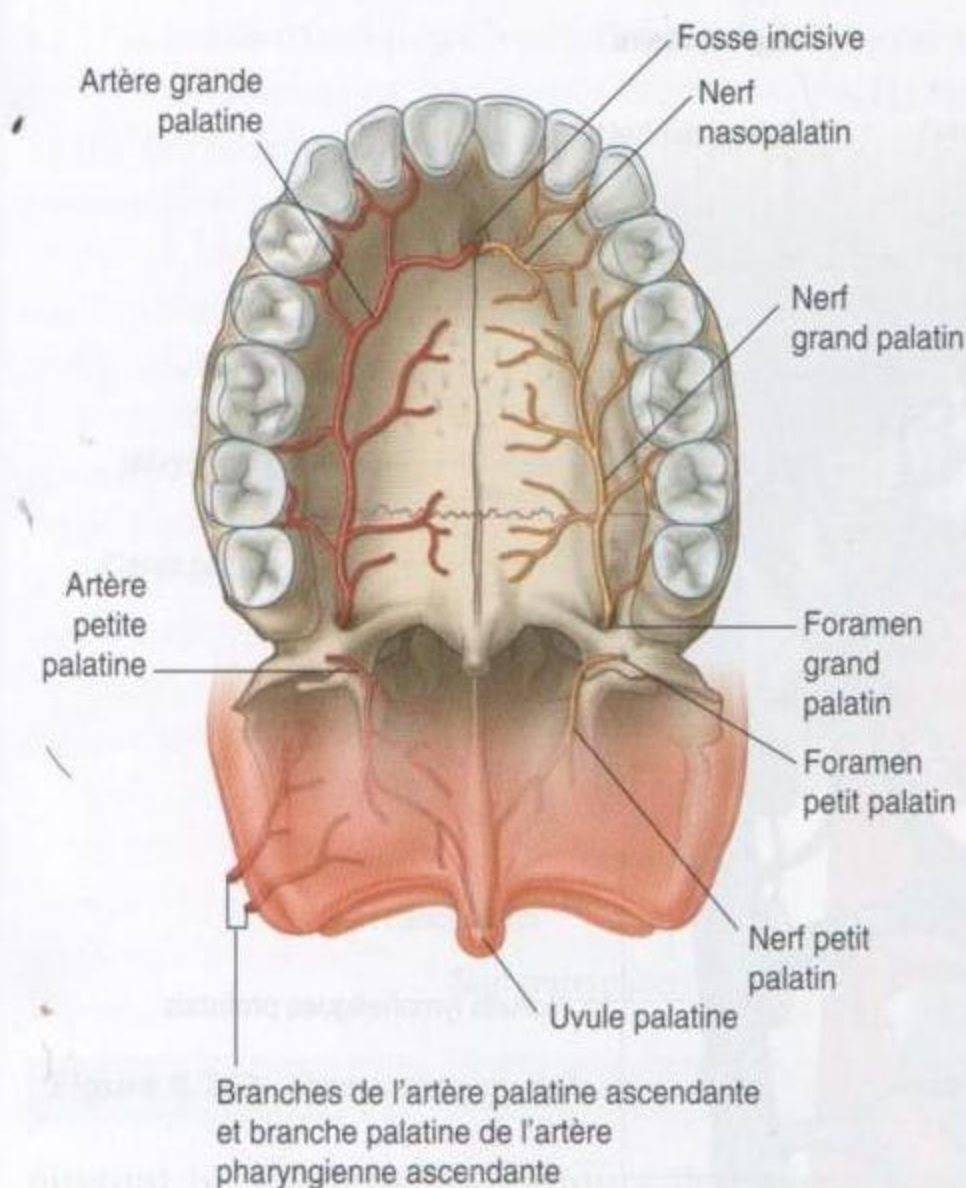


Figure 8.260. Nerfs et artères palatins.

vers le haut par le canal incisif pour entrer dans la paroi médiale de la cavité nasale où elle se termine. L'artère grande palatine est la principale artère du palais dur. Elle irrigue la gencive palatine. La branche petite palatine traverse le foramen petit palatin juste en arrière du foramen grand palatin, et contribue à la vascularisation du palais mou.

Veines

Les veines du palais suivent en règle les artères et se drainent finalement dans le plexus veineux ptérygoïdien dans la fosse infratemporale (figure 8.261), ou dans un réseau de veines associé à la tonsille palatine, qui se draine dans le plexus veineux pharyngien ou directement dans la veine faciale.

Lymphatiques

Les vaisseaux lymphatiques du palais se drainent dans les nœuds cervicaux profonds (figure 8.261).

Innervation

Le palais est innervé par les nerfs grand et petit palatins (figures 8.260 et 8.262).

Les fibres de la sensibilité générale transportées par ces nerfs naissent dans la fosse ptérygopalatine du nerf maxillaire (V2).

Des fibres parasympathiques (destinées aux glandes) et des fibres AS (pour le goût au niveau du palais mou) proviennent d'un rameau du nerf facial (VII) et s'unissent aux nerfs dans la fosse ptérygopalatine, de même que des fibres sympathiques (surtout destinées aux vaisseaux sanguins) qui proviennent du niveau médullaire spinal T1.

Nerfs grand et petit palatins

Les nerfs grand et petit palatins descendent à travers la fosse ptérygopalatine et le canal palatin pour atteindre le palais :

- le nerf grand palatin chemine à travers le foramen grand palatin et tourne en avant pour innover le palais osseux et la gencive jusqu'à la première molaire ;
- le nerf petit palatin chemine en arrière et en dedans pour innover le palais mou.

Nerf nasopalatin

Le nerf nasopalatin naît aussi dans la fosse ptérygopalatine, mais chemine en dedans vers la cavité nasale. Il continue en dedans au-dessus du toit de la cavité nasale pour atteindre la paroi médiale, puis en avant et obliquement vers le bas de la paroi pour gagner le canal incisif dans le plancher antérieur. Il descend ensuite dans le canal incisif et la fosse incisive pour atteindre la face inférieure du palais osseux.

Le nerf nasopalatin innerve la gencive et la muqueuse adjacentes aux incisives et à la canine.

Fente orale et lèvres

La fente orale est l'ouverture entre les lèvres qui met en communication la cavité orale et l'extérieur (figure 8.263). Elle peut être ouverte ou fermée, et sa forme est modifiée par les mouvements des muscles de l'expression faciale (ou mimique) associés aux lèvres et aux régions voisines, et par les mouvements de la mâchoire inférieure (mandibule).

Les lèvres sont entièrement composées de tissus mous (figure 8.263B). Elles sont bordées sur leur versant interne par la muqueuse orale et couvertes

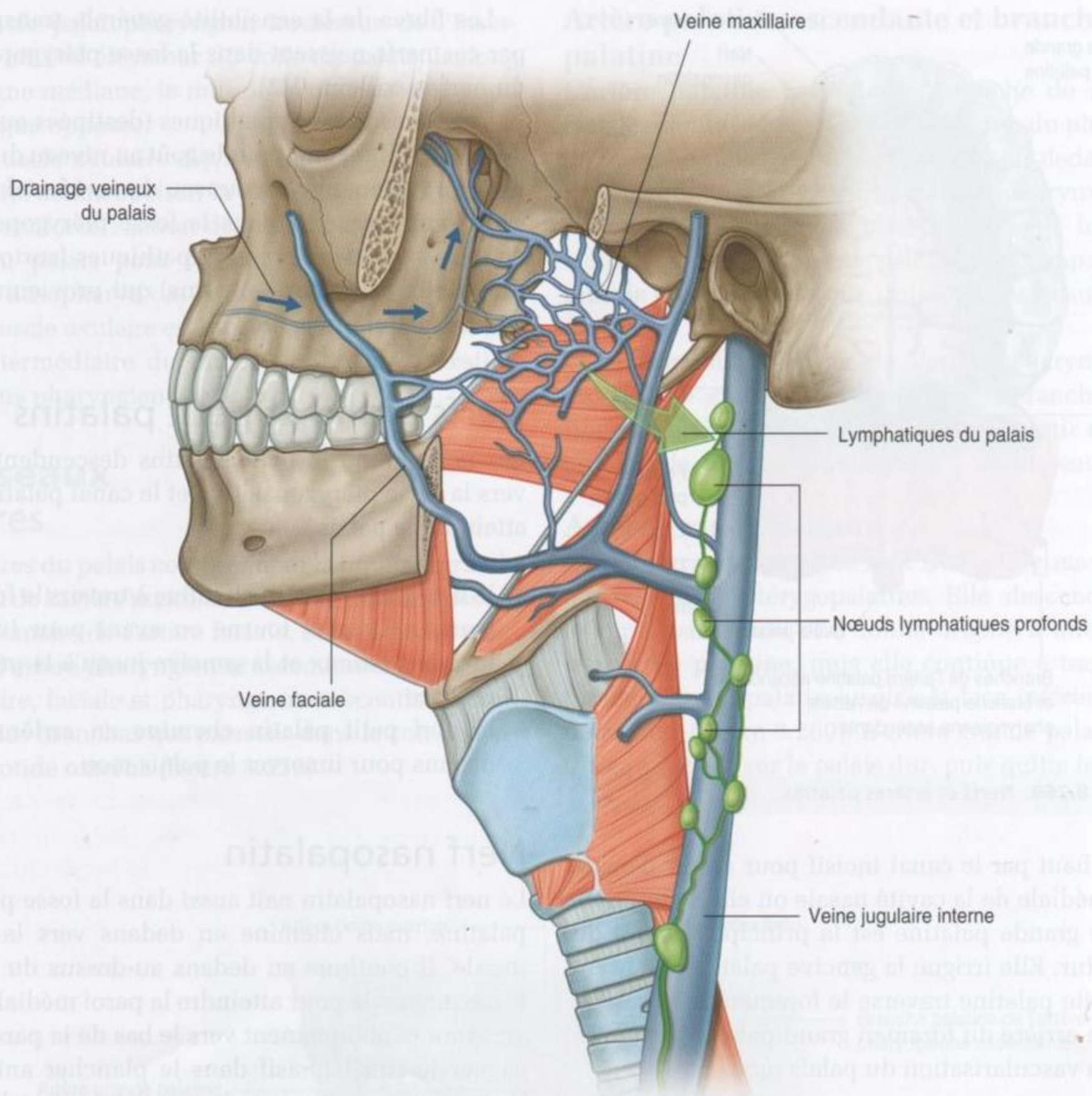


Figure 8.261. Drainage veineux et lymphatique du palais.

sur leur versant externe par la peau. Sur leur versant interne, il existe une zone de transition entre la peau épaisse qui couvre la face et la peau plus fine qui couvre les bords des lèvres en continuité avec la muqueuse orale sur les faces profondes des lèvres.

Les vaisseaux sanguins sont au contact de la surface dans les zones où la peau est fine, ce qui crée le bord rouge vermillon qui couvre les bords des lèvres.

La lèvre supérieure présente un sillon évasé vertical à sa face externe (le **philtrum**), compris entre deux crêtes cutanées (les crêtes philtrales). Le philtrum et les crêtes sont formés embryologiquement par la fusion des deux bourgeons nasaux médiaux.

À la face profonde des deux lèvres, un repli muqueux (le **frein médian de la lèvre**) unit la lèvre à la gencive adjacente.

Les lèvres contiennent le muscle orbiculaire de la bouche, des tissus neurovasculaires et les glandes labiales. Les glandes labiales, en forme de petits pois, sont situées entre le tissu musculaire et la muqueuse orale, et s'ouvrent dans le vestibule oral.

Certains muscles de l'expression faciale contrôlent la forme et la taille de la fente orale. Le plus important de ces muscles est le muscle orbiculaire de la bouche, qui entoure l'ouverture et agit comme un sphincter. Certains autres muscles de l'expression faciale sont intriqués dans le muscle orbiculaire de la bouche ou dans d'autres tissus des lèvres, et

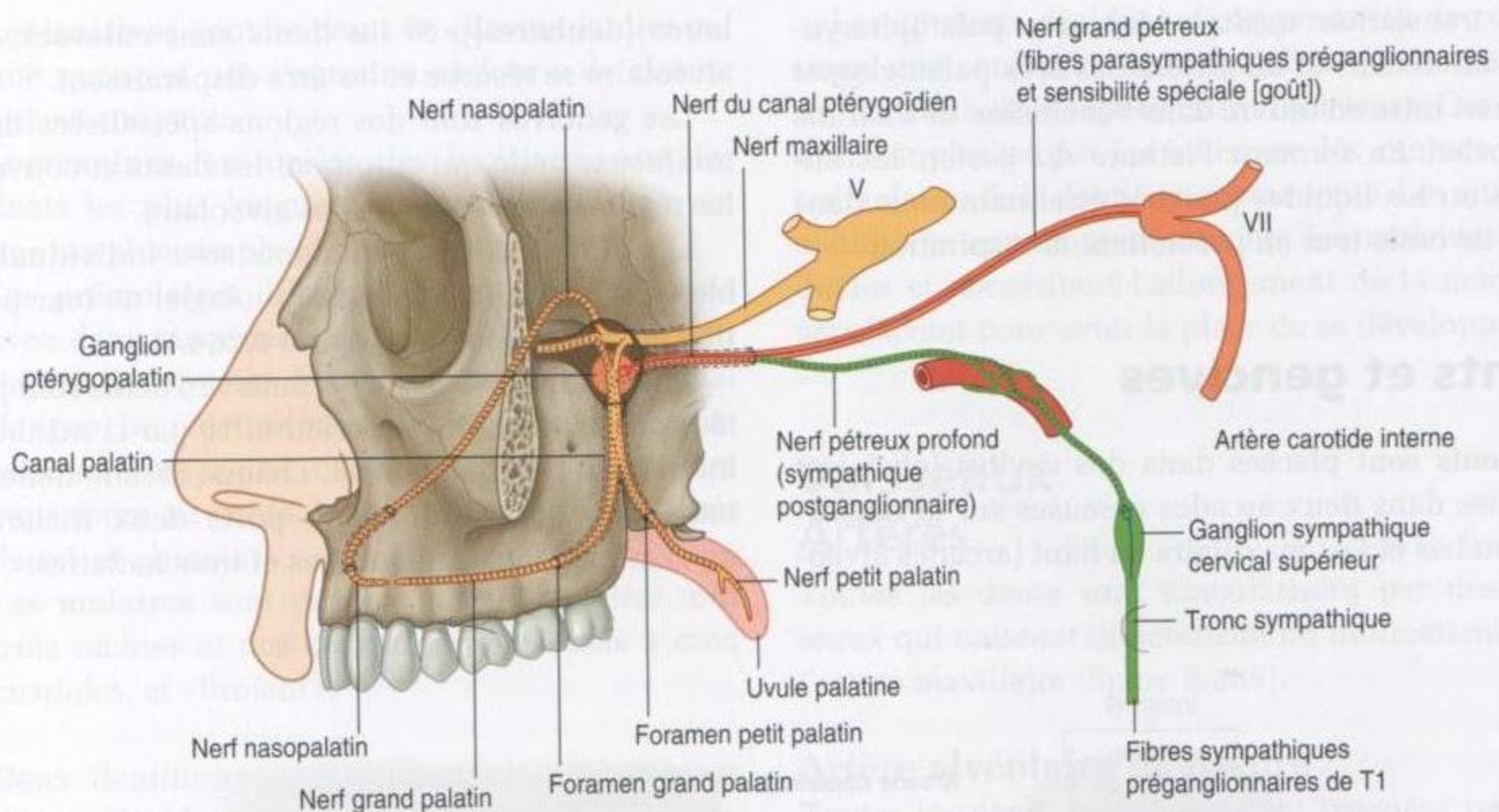


Figure 8.262. Innervation du palais.

ouvrent ou ajustent les contours de la fente orale. Ceux-ci comprennent les muscles buccinateur, releveur de la lèvre supérieure, grand et petit zygomatiques, releveur de l'angle de la bouche, abaisseur de la lèvre inférieure, abaisseur de l'angle de la bouche, et platysma (voir p. 845–849).

Isthme du gosier

L'isthme du gosier est l'ouverture entre la cavité orale et l'oropharynx (voir figure 8.257). Il est formé :

- latéralement, par les arcs palatoglosses ;
- en haut, par le palais mou ;
- en bas, par le sillon terminal de la langue qui sépare la face orale de la langue (deux tiers antérieurs) de la face pharyngienne (tiers postérieur).

L'isthme du gosier peut être fermé par l'élévation de la partie postérieure de la langue, l'abaissement du palais, et la translation médiale des arcs palatoglosses vers la ligne médiane.

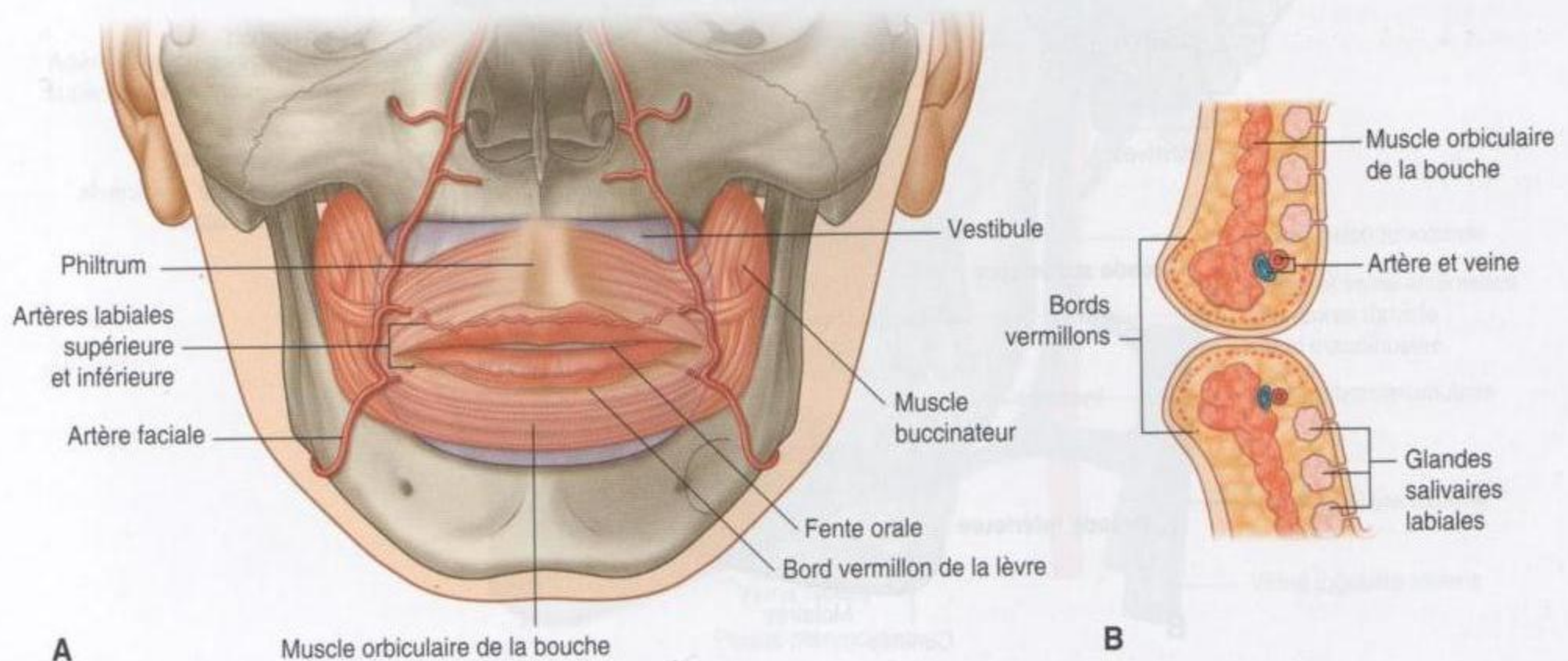


Figure 8.263. Fente orale et lèvres. **A.** Vue antérieure. **B.** Vue latérale.

La translation médiale des arcs palatopharyngiens en dedans et en arrière des arcs palatoglosses est aussi mise en œuvre dans l'occlusion de l'isthme du gosier. En fermant l'isthme du gosier, les aliments ou les liquides peuvent être maintenus dans la cavité orale tout en permettant la respiration.

Dents et gencives

Les **dents** sont placées dans des cavités (alvéoles) creusées dans deux arcades osseuses sur la mandibule en bas et l'os maxillaire en haut (arcades alvéolaires [dentaires]). Si les dents sont enlevées, l'os alvéolaire se résorbe et les arcs disparaissent.

Si les dents sont enlevées, l'os alvéolaire se résorbe et les arcs disparaissent.

Les **gencives** sont des régions spécialisées de la muqueuse orale qui entourent les dents et couvrent les régions adjacentes de l'os alvéolaire.

Les différents types de dents sont individualisables en fonction de leur morphologie, de leur position et de leur fonction (figure 8.264A).

Chez l'adulte, il existe 32 dents ; 16 dents sont portées par la mâchoire supérieure, 16 par la mâchoire inférieure. De chaque côté, chaque arcade dentaire maxillaire ou mandibulaire porte deux incisives, une canine, deux prémolaires et trois molaires.

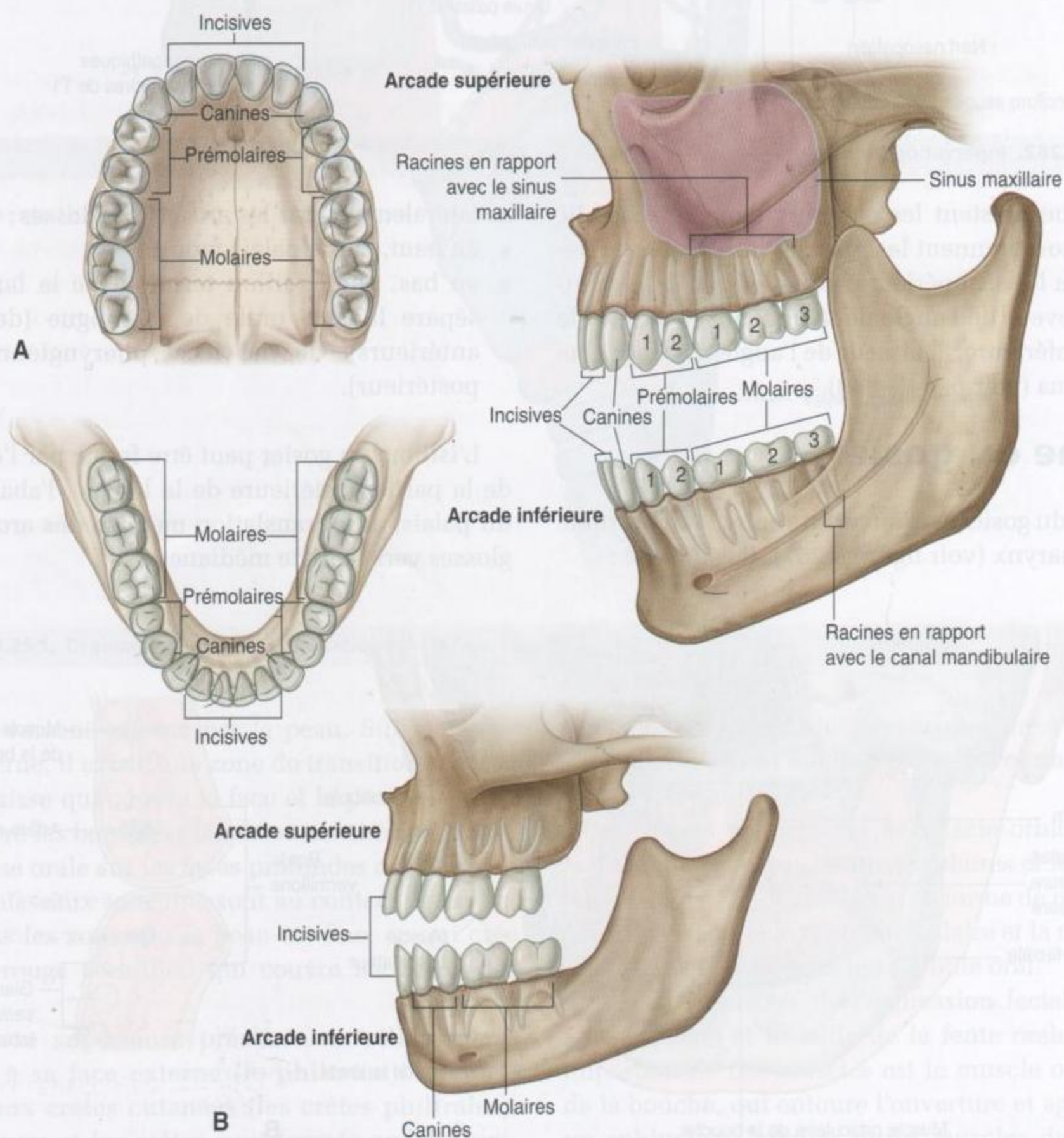


Figure 8.264. Dents. **A.** Dents supérieures et inférieures définitives de l'adulte. **B.** Dentition provisoire de l'enfant.

- Les **incisives** sont les dents de « devant » ; elles ont une racine et une couronne en forme de ciseau, qui est coupante.
- Les **canines**, en arrière des incisives, sont les dents les plus longues, ont une couronne avec une cuspide simple pointue, et « déchirent ».
- Les **prémolaires** (bicuspidés) ont une couronne avec deux cuspides pointues, une sur le versant buccal (joue) de la dent et l'autre du côté lingual (langue) ou palatin (palais). Elles possèdent généralement une racine (mais la première prémolaire supérieure au contact de la canine peut en avoir deux), et « broient ».
- Les **molaires** sont derrière les prémolaires, ont trois racines et des couronnes avec trois à cinq cuspides, et « broient ».

Deux dentitions se succèdent chez l'homme : les dents déciduales ou temporaires (ou lactéales, de l'enfant) (figure 8.246B), et les dents définitives (ou permanentes, de l'adulte). Les dents déciduales apparaissent sur la gencive entre l'âge de 6 mois et 2 ans. Les dents définitives commencent à apparaître et à remplacer les dents déciduales à partir de l'âge de 6 ans, et peuvent continuer d'apparaître jusqu'à l'âge adulte.

Les 20 dents déciduales comprennent deux incisives, une canine, et deux molaires de chaque côté sur les mâchoires supérieure et inférieure. Ces dents sont remplacées par les incisives, les canines et les prémolaires de la dentition permanente. Les molaires définitives apparaissent derrière les molaires déciduales et nécessitent l'allongement de la mâchoire vers l'avant pour avoir la place de se développer.

Vaisseaux

Artères

Toutes les dents sont vascularisées par des vaisseaux qui naissent directement ou indirectement de l'artère maxillaire (figure 8.265).

Artère alvéolaire inférieure

Toutes les dents inférieures sont irriguées par l'**artère alvéolaire inférieure**, qui naît de l'artère maxillaire dans la fosse infratemporale. Le vaisseau entre dans le canal de la mandibule, se dirige en avant dans l'os en donnant des branches pour les dents les plus postérieures, et se divise sous la première prémolaire en **branches incisive** et **mentonnière**. La branche mentonnière quitte le foramen mentonnier

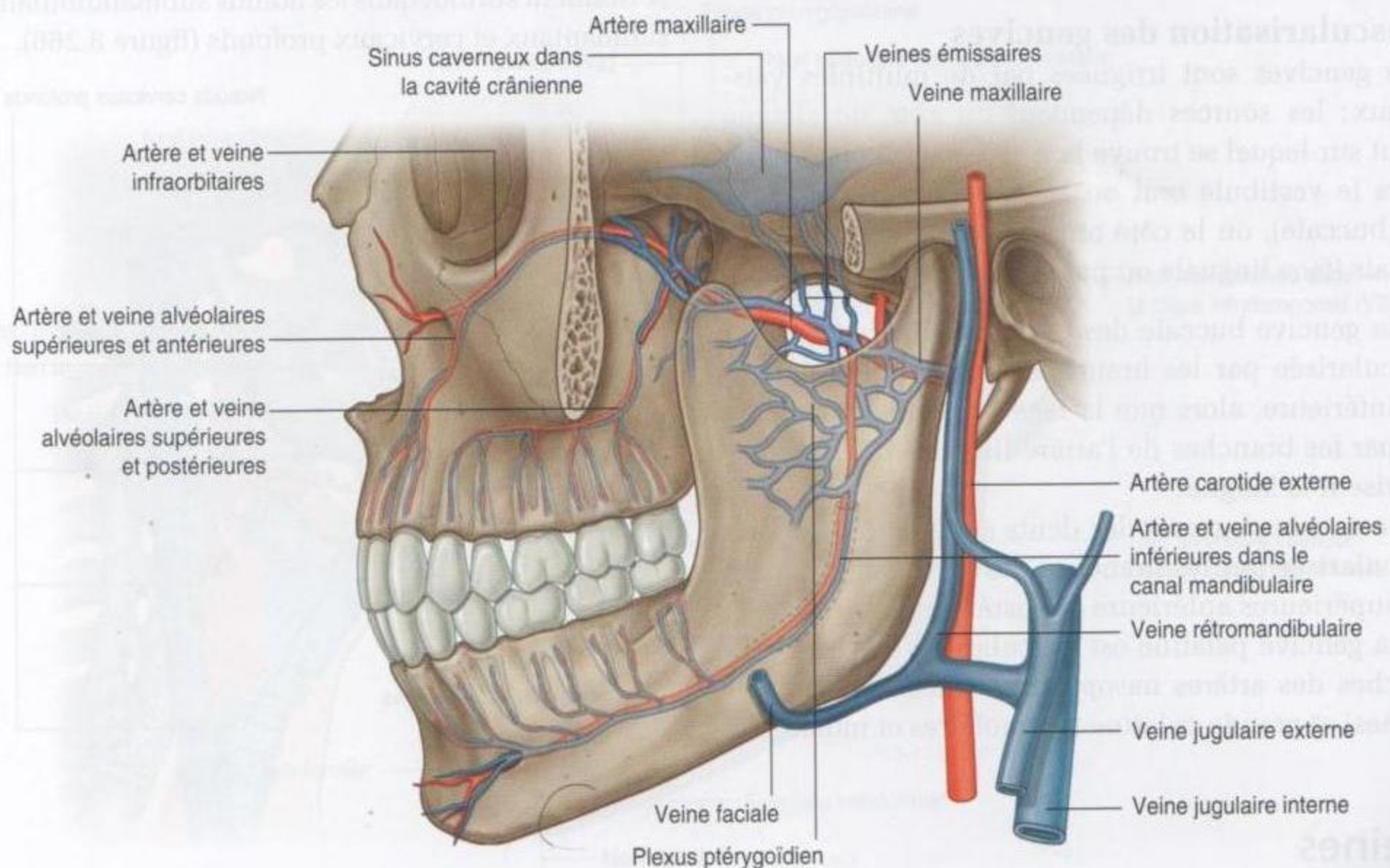


Figure 8.265. Artères et veines des dents.

pour vasculariser le menton, alors que la branche incisive continue dans l'os pour vasculariser les dents antérieures et les structures adjacentes.

Artères alvéolaires supérieures postérieure et antérieure

Toutes les dents supérieures sont vascularisées par les artères alvéolaires supérieures antérieure et postérieure.

L'artère alvéolaire supérieure et postérieure naît de l'artère maxillaire juste après son entrée dans la fosse ptérygopalatine, et quitte la fosse par la fissure ptérygopalatine. Elle descend sur la face postéro-latérale de l'os maxillaire, donne des branches collatérales qui entrent dans l'os par de petits canaux pour vasculariser les molaires et les prémolaires.

L'artère alvéolaire supérieure et antérieure naît de l'artère infraorbitaire, qui provient de l'artère maxillaire dans la fosse ptérygopalatine. L'artère infraorbitaire quitte la fosse ptérygopalatine par la fissure orbitaire inférieure, et chemine dans le canal et le sillon orbitaires inférieurs dans le plancher de l'orbite. L'artère alvéolaire supérieure antérieure naît de l'artère infraorbitaire dans le canal infraorbitaire. Elle traverse l'os et donne des branches qui vont irriguer les canines et les incisives.

Vascularisation des gencives

Les gencives sont irriguées par de multiples vaisseaux; les sources dépendent du côté de chaque dent sur lequel se trouve la gencive – le côté orienté vers le vestibule oral ou la joue (face vestibulaire ou buccale), ou le côté orienté vers la langue ou le palais (face linguale ou palatine) :

- la gencive buccale des dents inférieures est vascularisée par les branches de l'artère alvéolaire inférieure, alors que la face linguale est irriguée par les branches de l'artère linguale qui vascularisent la langue;
- la gencive buccale des dents supérieures est vascularisée par les branches des artères alvéolaires supérieures antérieure et postérieure;
- la gencive palatine est vascularisée par les branches des artères nasopalatine (incisives et canines) et grande palatine (prémolaires et molaires).

Veines

Les veines des dents supérieures et inférieures suivent les artères (figure 8.265).

Les veines alvéolaires inférieures des dents inférieures, et les veines alvéolaires supérieures des dents supérieures se drainent principalement dans le plexus veineux ptérygoïdien dans la fosse infratemporale. Une partie du drainage des dents antérieures peut gagner des collatérales de la veine faciale.

Le plexus veineux ptérygoïdien se draine dans la veine maxillaire et, finalement, dans la veine rétro-mandibulaire et le système veineux jugulaire. De plus, de petits vaisseaux communicants se dirigent en haut, à partir du plexus, et passent par de petits forams émissaires dans la base du crâne pour s'anastomoser avec le sinus caverneux dans la cavité crânienne. Une infection développée au niveau des dents peut s'étendre dans la cavité crânienne par ces petites veines émissaires.

Le drainage veineux des dents peut aussi suivre des vaisseaux qui traversent le foramen mentonnier pour s'aboucher à la veine faciale.

Des veines des gencives suivent également les artères et se drainent finalement dans la veine faciale ou dans le plexus veineux ptérygoïdien.

Lymphatiques

Les vaisseaux lymphatiques des dents et des gencives se drainent surtout dans les nœuds submandibulaires, submentaux et cervicaux profonds (figure 8.266).

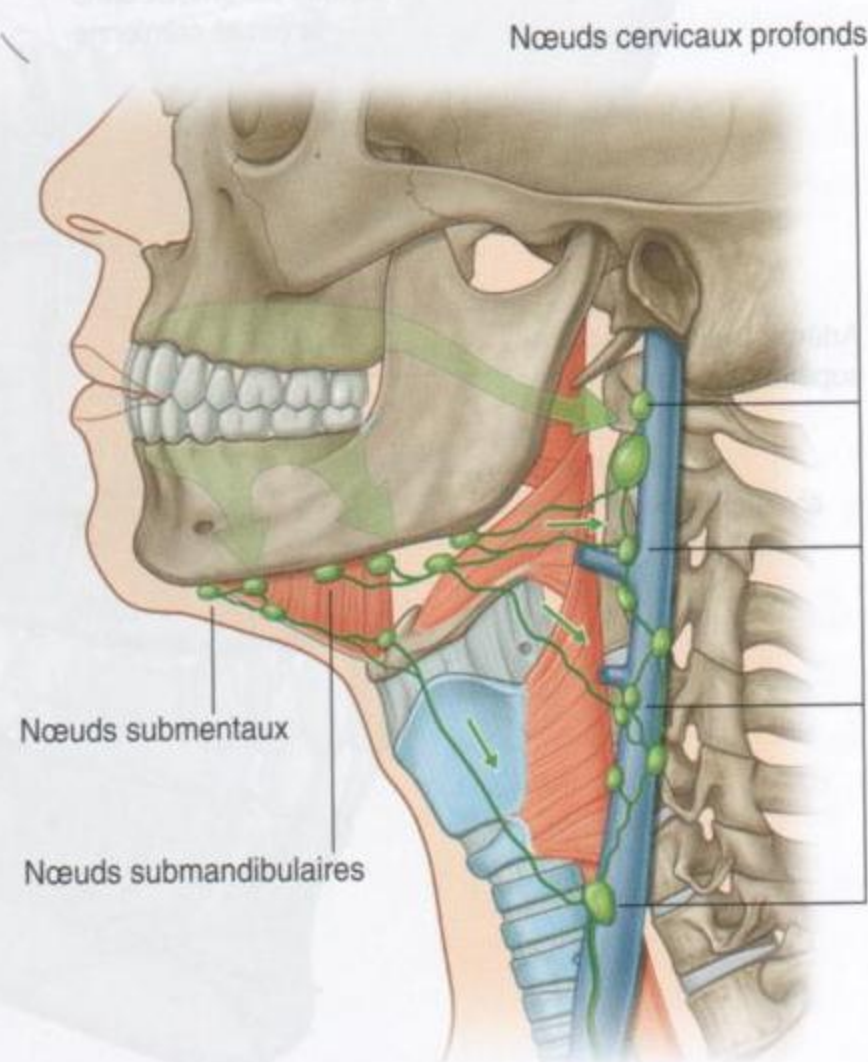


Figure 8.266. Drainage lymphatique des dents et des gencives.

Innervation

Tous les nerfs qui innervent les dents et les gencives sont des rameaux du nerf trijumeau (V) (figures 8.267 et 8.268).

Nerf alvéolaire inférieur

Les dents inférieures sont toutes innervées par le nerf alvéolaire inférieur, qui naît dans la fosse infratemporale du nerf mandibulaire (V3). Le nerf alvéolaire inférieur et les vaisseaux qui l'accompagnent entrent dans le foramen mandibulaire à la face médiale de la branche de la mandibule, et cheminent vers l'avant à travers l'os dans le canal mandibulaire. Les rameaux destinés aux dents postérieures naissent directement du nerf alvéolaire.

Au contact de la première prémolaire, le nerf alvéolaire se divise en rameaux incisif et mentonnier :

- le **nerf incisif** innerve la première prémolaire, la canine et l'incisive, ainsi que la gencive vestibulaire (buccale) associée ;
- le **nerf mentonnier** sort de la mandibule par le foramen mentonnier, et innerve le menton et la lèvre inférieure.

Nerfs alvéolaires supérieurs antérieur, moyen et postérieur

Toutes les dents supérieures sont innervées par les nerfs alvéolaires supérieurs antérieur, moyen et postérieur, qui naissent directement ou indirectement du nerf maxillaire (V2).

Le nerf alvéolaire supérieur postérieur naît directement du nerf maxillaire (V2) dans la fosse ptérygopalatine, quitte la fosse ptérygopalatine par la fissure ptérygomaxillaire, et descend sur la face postérolatérale de l'os maxillaire. Il entre dans l'os maxillaire par un petit foramen approximativement à mi-distance entre la fissure ptérygomaxillaire et la dernière molaire, et passe à travers l'os dans la paroi du sinus maxillaire. Le nerf alvéolaire supérieur postérieur innerve alors les molaires par le plexus alvéolaire supérieur formé par les nerfs alvéolaires supérieurs postérieur, moyen et antérieur.

Les nerfs alvéolaires supérieurs moyen et antérieur naissent du rameau infraorbitaire du nerf maxillaire (V2) dans le plancher de l'orbite :

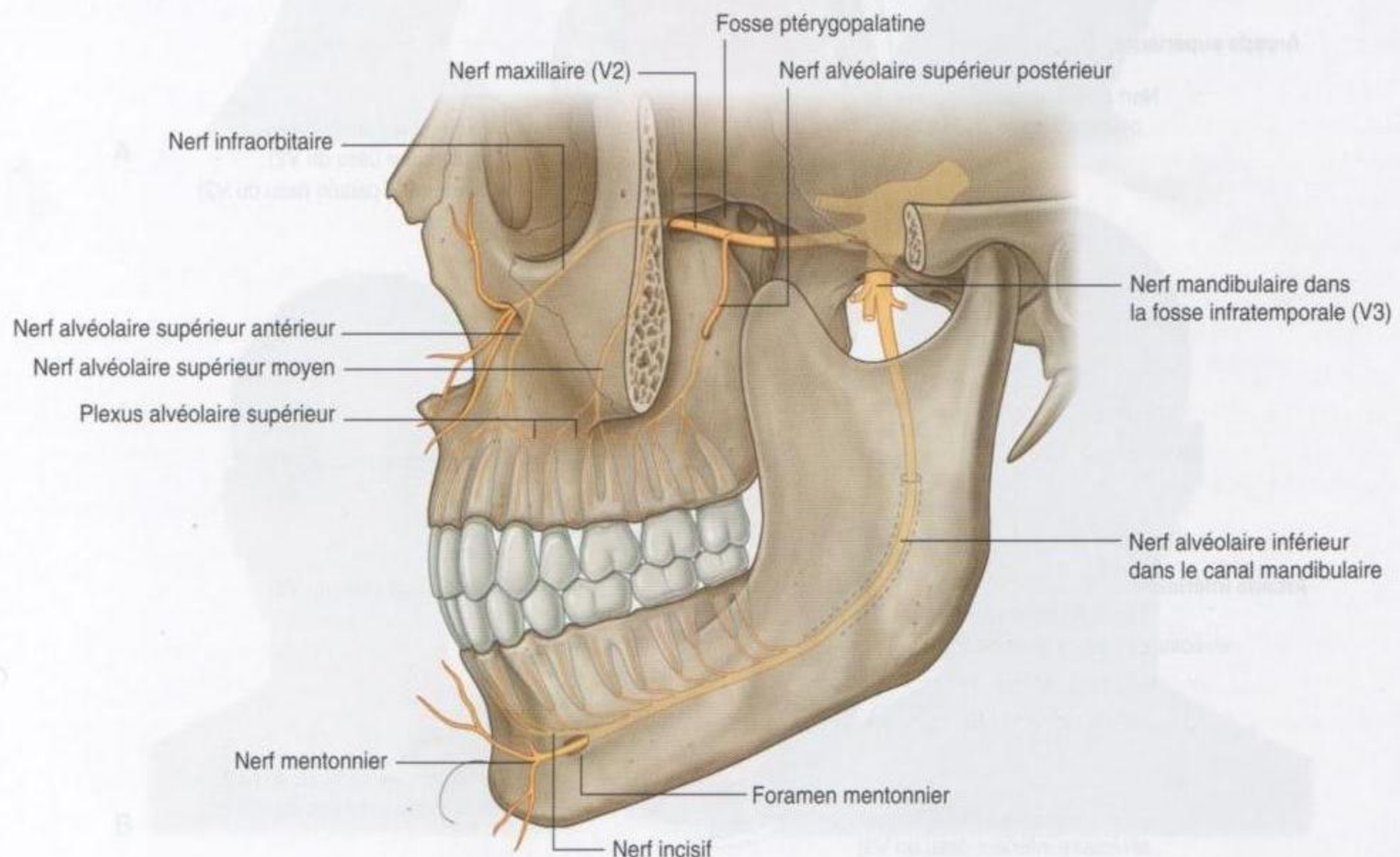


Figure 8.267. Innervation des dents.

- le nerf alvéolaire supérieur moyen provient du nerf infraorbitaire dans le sillon infraorbitaire, passe à travers l'os dans la paroi latérale du sinus maxillaire, et innerve les prémolaires par le plexus alvéolaire supérieur ;
- le nerf alvéolaire supérieur antérieur naît du nerf infraorbitaire dans le canal infraorbitaire, passe à travers l'os maxillaire dans la paroi antérieure du sinus maxillaire, et innerve la canine et les incisives par le plexus alvéolaire supérieur.

Innervation des gencives

Comme les dents, les gencives sont innervées par des nerfs qui proviennent tous initialement du nerf trijumeau (V) (figure 8.268) :

- la gencive associée aux dents supérieures est innervée par des rameaux issus du nerf maxillaire (V2) ;
- la gencive associée aux dents inférieures est innervée par des rameaux du nerf mandibulaire (V3).

La gencive de la face buccale des dents supérieures est innervée par les nerfs alvéolaires supéroantérieurs, moyen et postérieur, qui innervent aussi les dents adjacentes. La gencive de la face palatine (linguale) de ces mêmes dents est innervée par les nerfs nasopalatin et grand palatin :

- le nerf nasopalatin innerve la gencive associée aux incisives et aux canines ;
- le nerf grand palatin innerve la gencive associée aux dents restantes.

La gencive associée au côté buccal des incisives, canines et prémolaires mandibulaires est innervée par le rameau mentonnier du nerf alvéolaire inférieur. La gencive du côté buccal des molaires mandibulaires est innervée par le nerf buccal, qui naît dans la fosse infratemporale du nerf mandibulaire (V3). La gencive adjacente à la face linguale des dents inférieures est innervée par le nerf lingual.

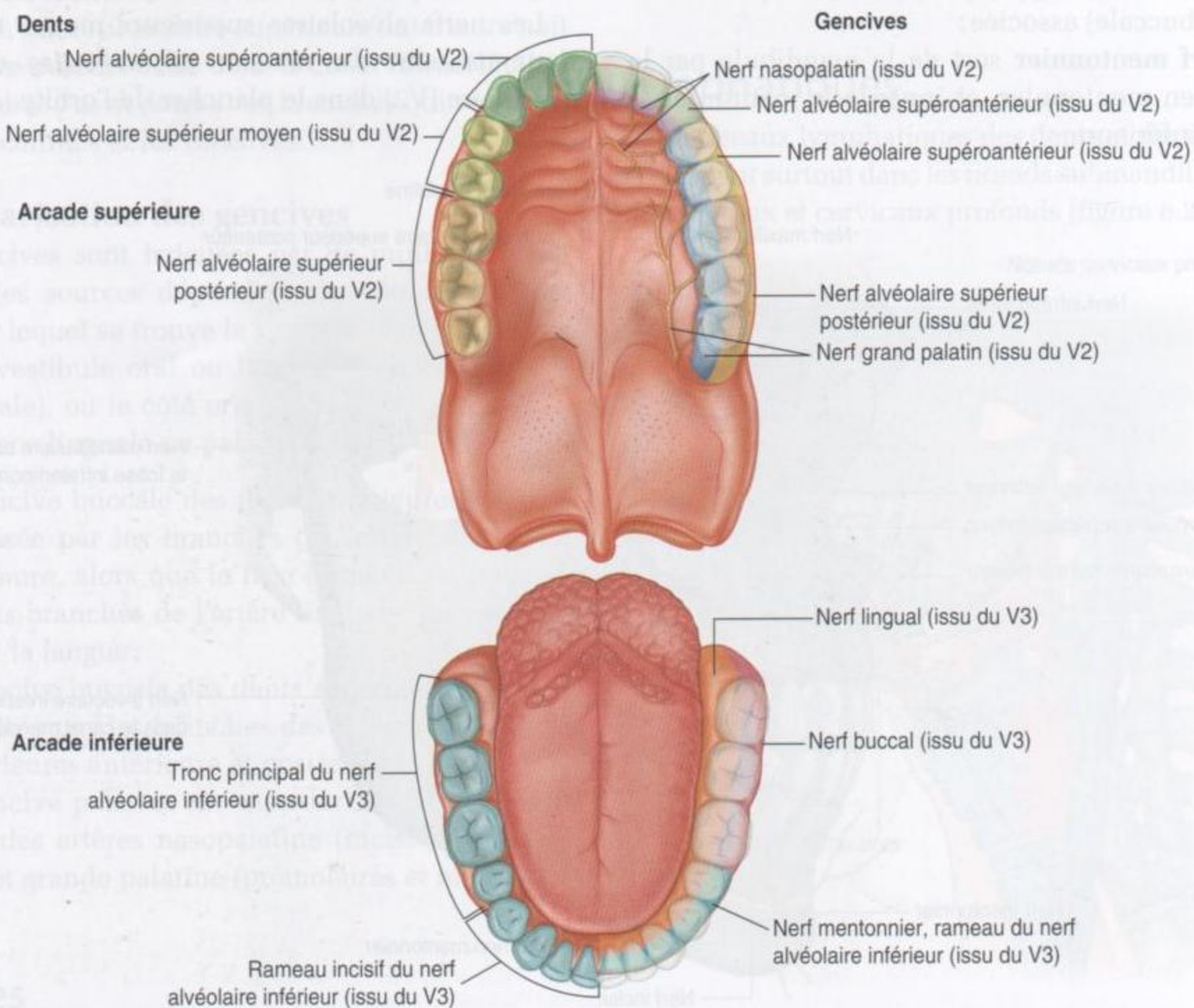


Figure 8.268. Innervation des dents et des gencives.

Anatomie de surface

Anatomie de surface de la tête et du cou

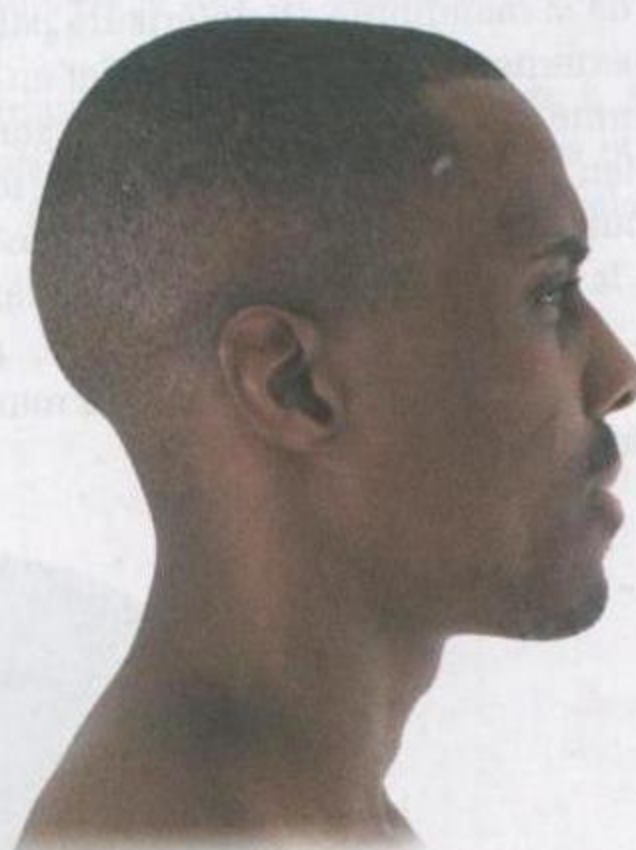
Les repères osseux de la tête et du cou sont utilisés pour localiser les principaux vaisseaux sanguins, les glandes et les muscles, et pour identifier les points d'accès aux voies aériennes.

L'examen neurologique des nerfs crâniens et du plexus cervical est réalisé en évaluant la fonction de la tête et du cou.

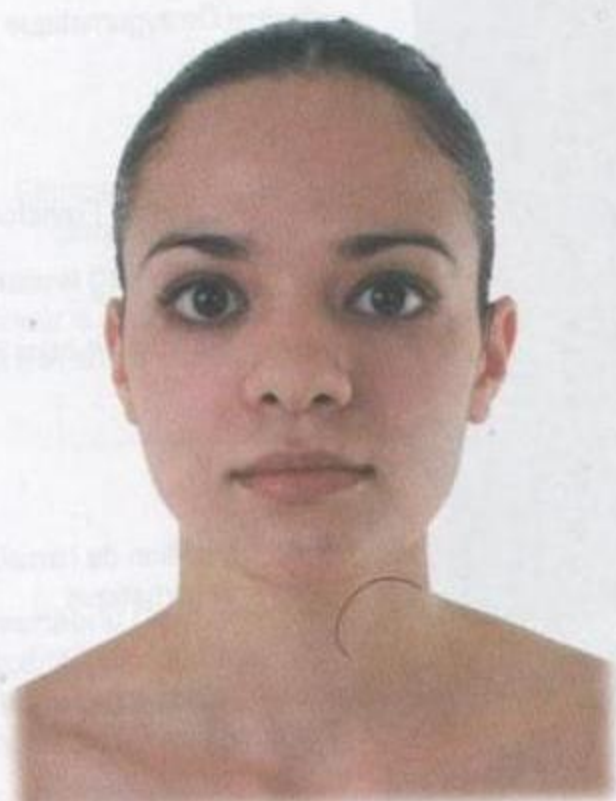De plus, des informations sur l'état de santé général d'un patient sont souvent obtenues par l'évaluation des éléments de surface (figure 8.269), les yeux et la cavité orale, et par les possibilités d'élocution.



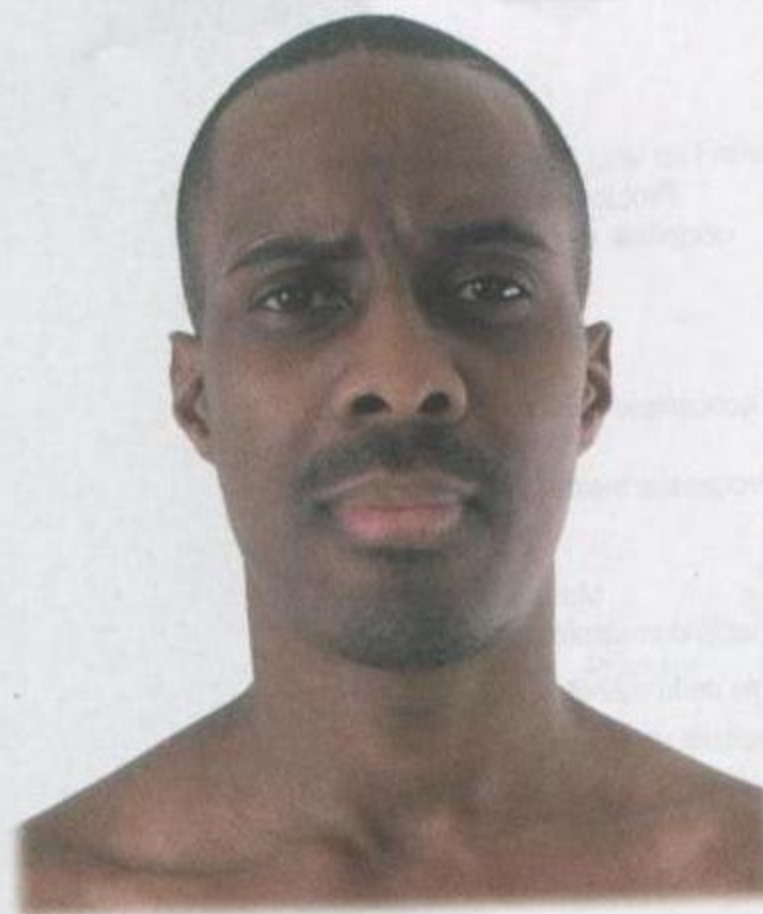
A



C



B



D

Figure 8.269. Aspect normal de la tête et du cou. **A.** Une femme, vue latérale. **B.** Une femme, vue antérieure. **C.** Un homme, vue latérale. **D.** Un homme, vue antérieure.

Position anatomique de la tête et principaux repères

La tête est dite en position anatomique lorsque les rebords inférieurs des orbites osseuses et les rebords supérieurs des méats acoustiques externes sont sur une même ligne horizontale (plan de Francfort).

En plus du méat acoustique externe et du rebord osseux orbitaire, d'autres reliefs palpables de la tête sont représentés par la mandibule, l'arcade zygomatique, l'os zygomatique, le partie mastoïdienne et la protubérance occipitale externe (figure 8.270).

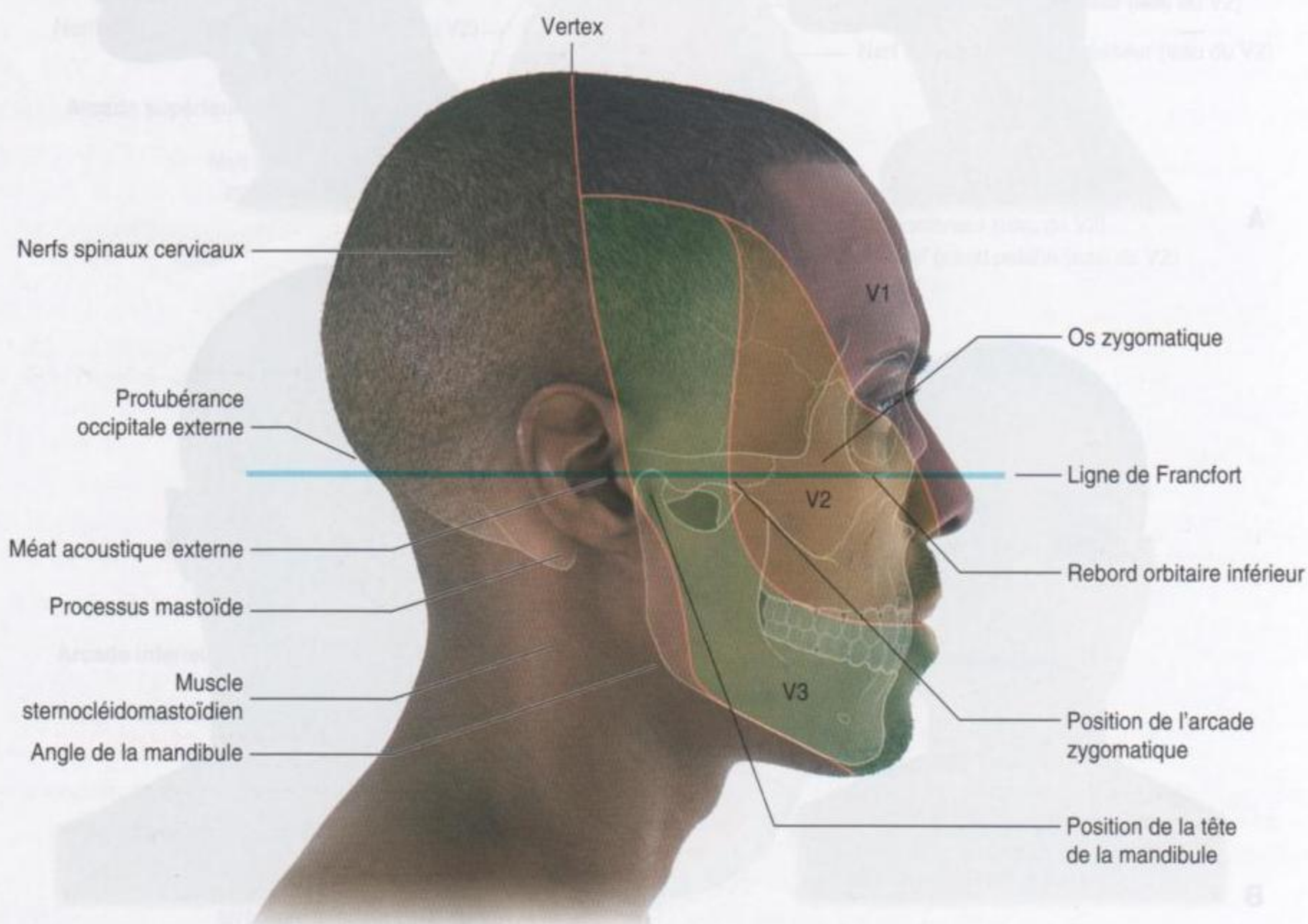
La tête de la mandibule est antérieure par rapport à l'oreille externe, et se situe derrière, et au-dessous de, l'extrémité postérieure de l'arcade zygomatique. Elle est bien palpée en faisant ouvrir et fermer la bouche pour mobiliser la mâchoire, tout en palpant la tête de la mandibule au cours de la translation antérieure sous le tubercule articulaire, puis au cours de la translation postérieure et du retour dans la fosse mandibulaire.

L'arcade zygomatique s'étend en avant depuis la région de l'articulation temporomandibulaire jusqu'à l'os zygomatique, qui forme un relief osseux proéminent en dehors du rebord inférieur de l'ouverture antérieure de l'orbite.

Le partie mastoïdienne est une grande protubérance osseuse qui est facilement palpable en arrière de la partie inférieure du méat acoustique externe. L'extrémité supérieure du muscle sternocléidomastoïdien s'attache sur le partie mastoïdienne.

La protubérance occipitale externe est palpable sur la ligne médiane en arrière, au niveau où le contour du crâne s'incurve fortement vers l'avant. Ce repère osseux marque le point superficiel où la partie postérieure du cou s'unit à la tête.

Un autre relief de la tête utile cliniquement est le vertex. Il s'agit du plus haut point de la tête en position anatomique, qui marque approximativement le point de transition, sur le scalp, entre l'innervation cervicale et l'innervation crânienne. En avant du vertex, le scalp et la face sont innervés par le nerf trijumeau (V). En arrière du vertex, le scalp est innervé par des rameaux des nerfs spinaux cervicaux.



Repérage et visualisation des structures aux niveaux vertébraux CIII–CIV et CVI

Deux niveaux vertébraux du cou sont associés à d'importants reliefs anatomiques (figure 8.271).

Le disque intervertébral entre les vertèbres CIII et CIV est dans le même plan horizontal que la bifurcation de l'artère carotide commune en artères carotides interne et externe. Ce niveau est approximativement celui du rebord supérieur du cartilage thyroïde.

Le niveau vertébral CVI marque la transition entre le pharynx et l'œsophage, et entre le larynx et la trachée. Le niveau vertébral CVI, qui correspond ainsi à la bouche œsophagienne et à l'extrémité supérieure de la trachée, est approximativement au niveau du bord inférieur du cartilage cricoïde.

Comment déterminer les triangles antérieur et postérieur du cou ?

Les limites des triangles antérieurs et postérieurs de chaque côté du cou sont aisément établies en utilisant les repères osseux et musculaires visibles (figure 8.272).

La base de chaque triangle antérieur est le bord inférieur de la mandibule, la limite antérieure est la ligne médiane du cou, et le bord postérieur correspond au bord médial du muscle sternocléidomastoïdien. Le sommet de chaque triangle antérieur est dirigé vers le bas en regard de l'incisure supra-sternale.

Les triangles antérieurs sont liés à différentes structures, comme les voies aériennes et le tractus digestif, ainsi que des nerfs et des vaisseaux qui

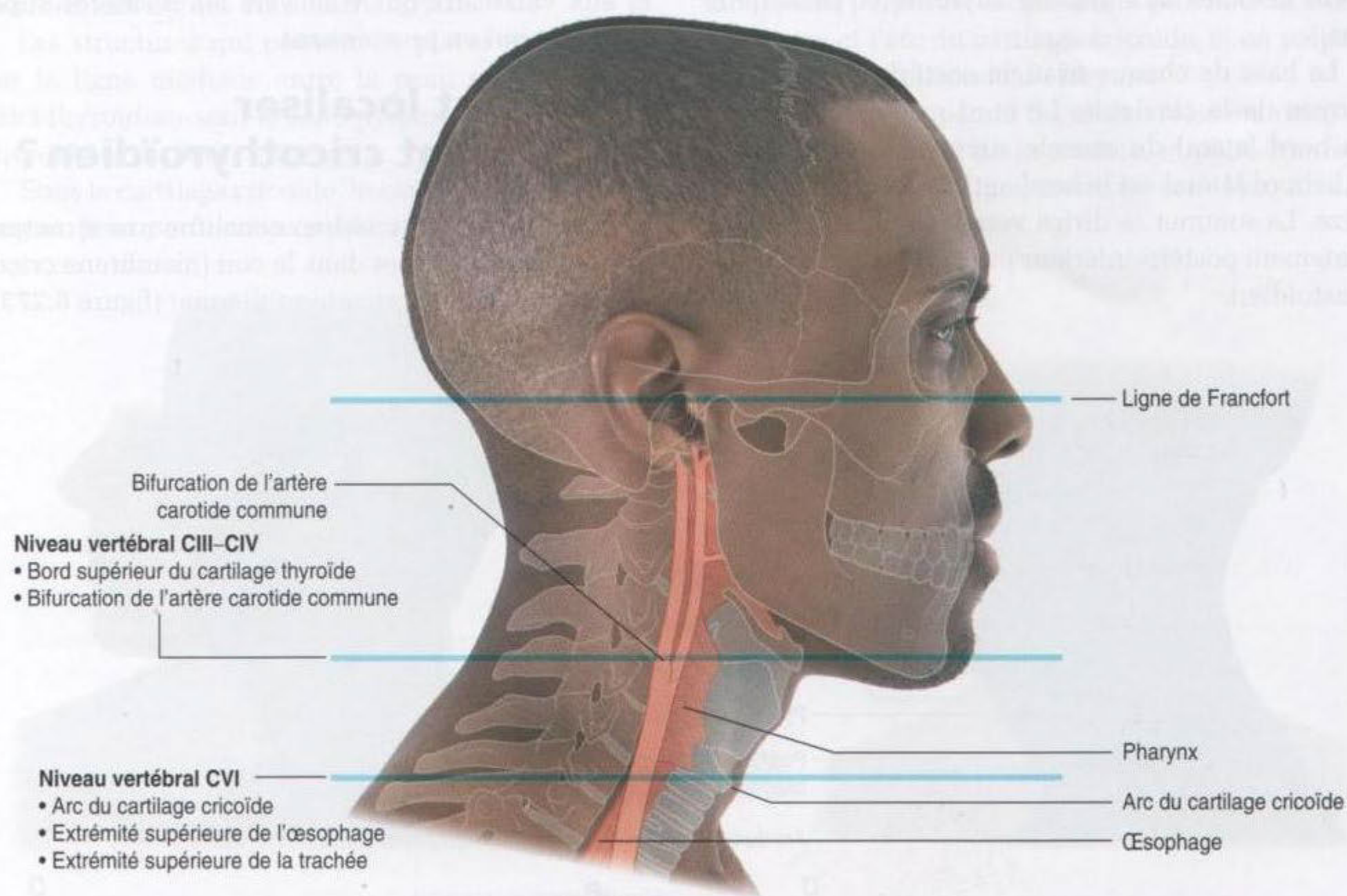


Figure 8.271. Visualisation des structures aux niveaux vertébraux CIII–CIV et CVI. Vue latérale de la tête et du cou chez un homme.

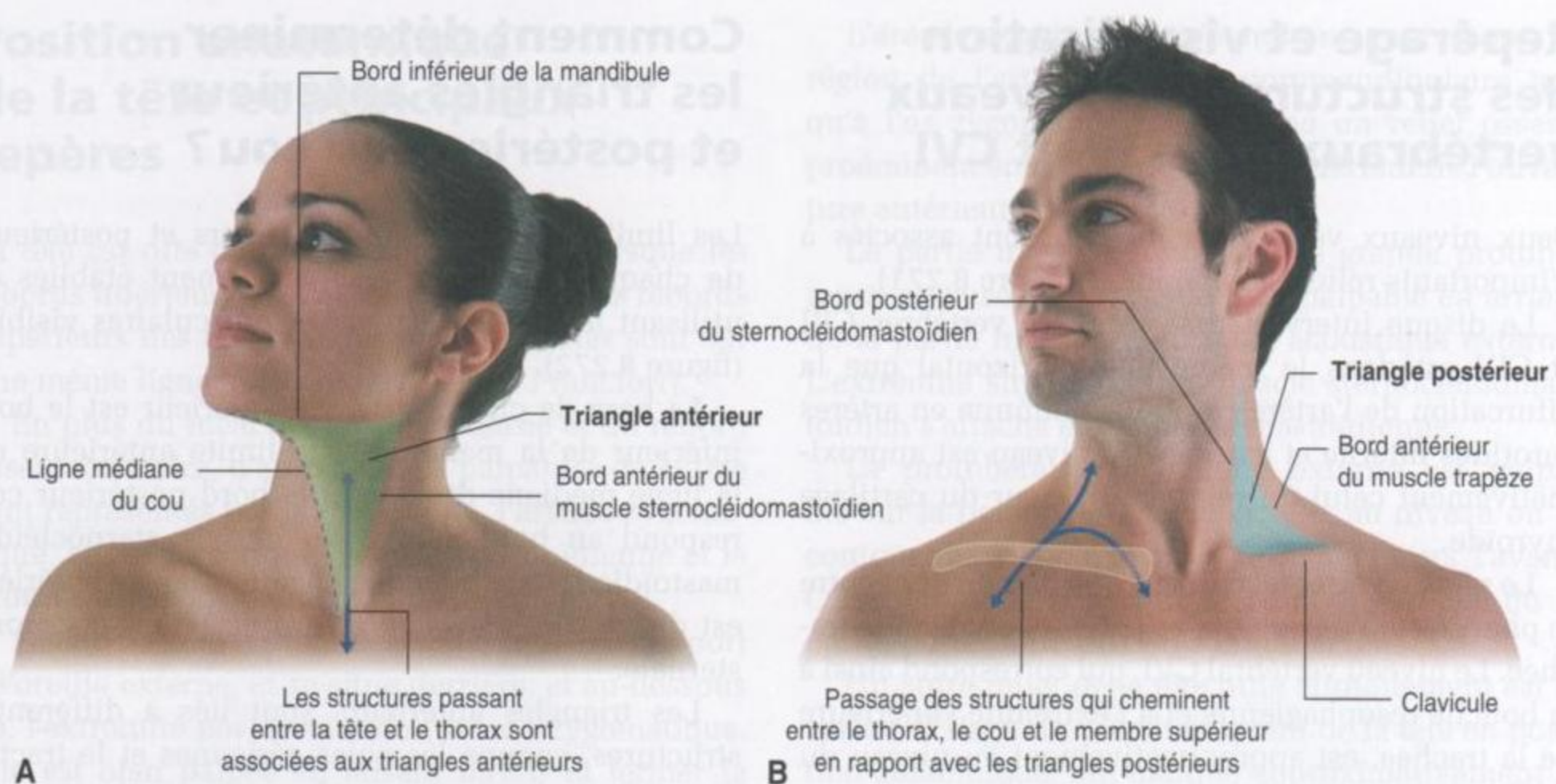


Figure 8.272. Comment localiser les triangles antérieurs et postérieurs du cou. **A.** Vue antérolatérale chez une femme. Le triangle antérieur gauche est indiqué. **B.** Vue antérieure des triangles postérieurs chez un homme.

cheminent entre le thorax et la tête. Ils sont également associés aux glandes thyroïde et parathyroïdes.

La base de chaque triangle postérieur est le tiers moyen de la clavicule. Le bord médial correspond au bord latéral du muscle sternocléidomastoïdien, et le bord latéral est le bord antérieur du muscle trapèze. Le sommet se dirige vers le haut et est immédiatement postéro-inférieur par rapport au processus mastoïdien.

Les triangles postérieurs sont associés aux nerfs et aux vaisseaux qui vont vers les membres supérieurs ou qui en proviennent.

Comment localiser le ligament cricothyroïdien ?

Le ligament cricothyroïdien constitue une structure importante à localiser dans le cou (membrane crico-vocale, membrane cricothyroïdienne) (figure 8.273),

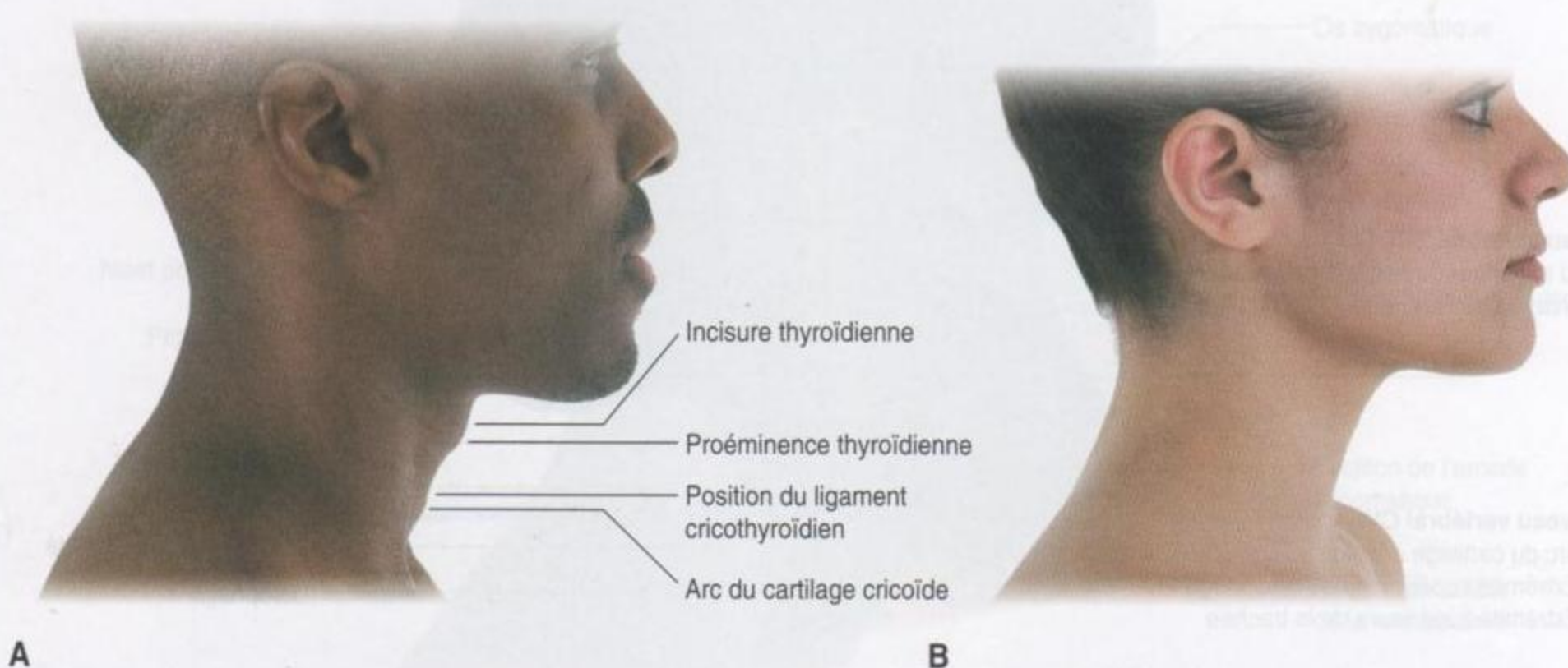


Figure 8.273. Comment localiser le ligament cricothyroïdien. **A.** Vue latérale de la tête et du cou chez un homme. **B.** Vue latérale de la tête et du cou chez une femme.

car l'incision chirurgicale de cette membrane dans les situations d'urgence peut procurer un accès aux voies aériennes inférieures lorsque la voie aérienne supérieure au-dessus du niveau des replis vocaux est obturée.

Le ligament peut être facilement trouvé en utilisant les reliefs palpables du larynx comme des repères.

En utilisant un doigt pour palper avec précaution les structures laryngées sur la ligne médiane, il faut tout d'abord localiser l'incisure thyroïdienne au bord supérieur du cartilage thyroïde, puis déplacer le doigt vers le bas sur la proéminence laryngée et sous la face antérieure de l'angle thyroïdien. Lorsque le doigt croise le bord inférieur du cartilage thyroïde sur la ligne médiane, une légère dépression est ressentie avant que le doigt ne glisse sur l'arc du cartilage cricoïde, qui est rigide.

La légère dépression entre le bord inférieur du cartilage thyroïde et l'arc du cartilage cricoïde est la position du ligament cricothyroïdien.

Un tube mis en place à travers le ligament cricothyroïdien passe dans la voie aérienne juste sous la position des cordes vocales du larynx.

Les structures qui peuvent se placer sur ou croiser la ligne médiane entre la peau et le ligament cricothyroïdien sont le lobe pyramidal de la glande thyroïde et de petits vaisseaux.

Sous le cartilage cricoïde, le cartilage supérieur du larynx peut parfois être palpé au-dessus du niveau

de l'isthme de la glande thyroïde qui croise la trachée en avant.

Les repères utilisés pour trouver le ligament cricothyroïdien sont semblables chez l'homme et chez la femme ; cependant, du fait de l'angle plus aigu de la lame du cartilage thyroïde chez l'homme, les structures sont plus proéminentes chez l'homme que chez la femme.

Comment trouver la glande thyroïde ?

Les lobes droit et gauche de la glande thyroïde sont dans les triangles antérieurs de la partie inférieure du cou, de chaque côté de la voie aérienne et du tractus digestif, sous le niveau de la ligne oblique du cartilage thyroïde (figure 8.274). En fait, les muscles sternothyroïdiens, qui s'insèrent en haut sur les lignes obliques, sont placés en avant des lobes de la glande thyroïde et limitent les déplacements supérieurs des lobes dans le cou.

Les lobes de la glande thyroïde peuvent être plus facilement palpés en localisant la proéminence thyroïdienne et l'arc du cartilage cricoïde, et en palpant la partie postérolatérale du larynx.

L'isthme de la glande thyroïde croise en avant de la partie supérieure de la trachée, et peut être facilement palpé sur la ligne médiane sous l'arc du cartilage cricoïde.

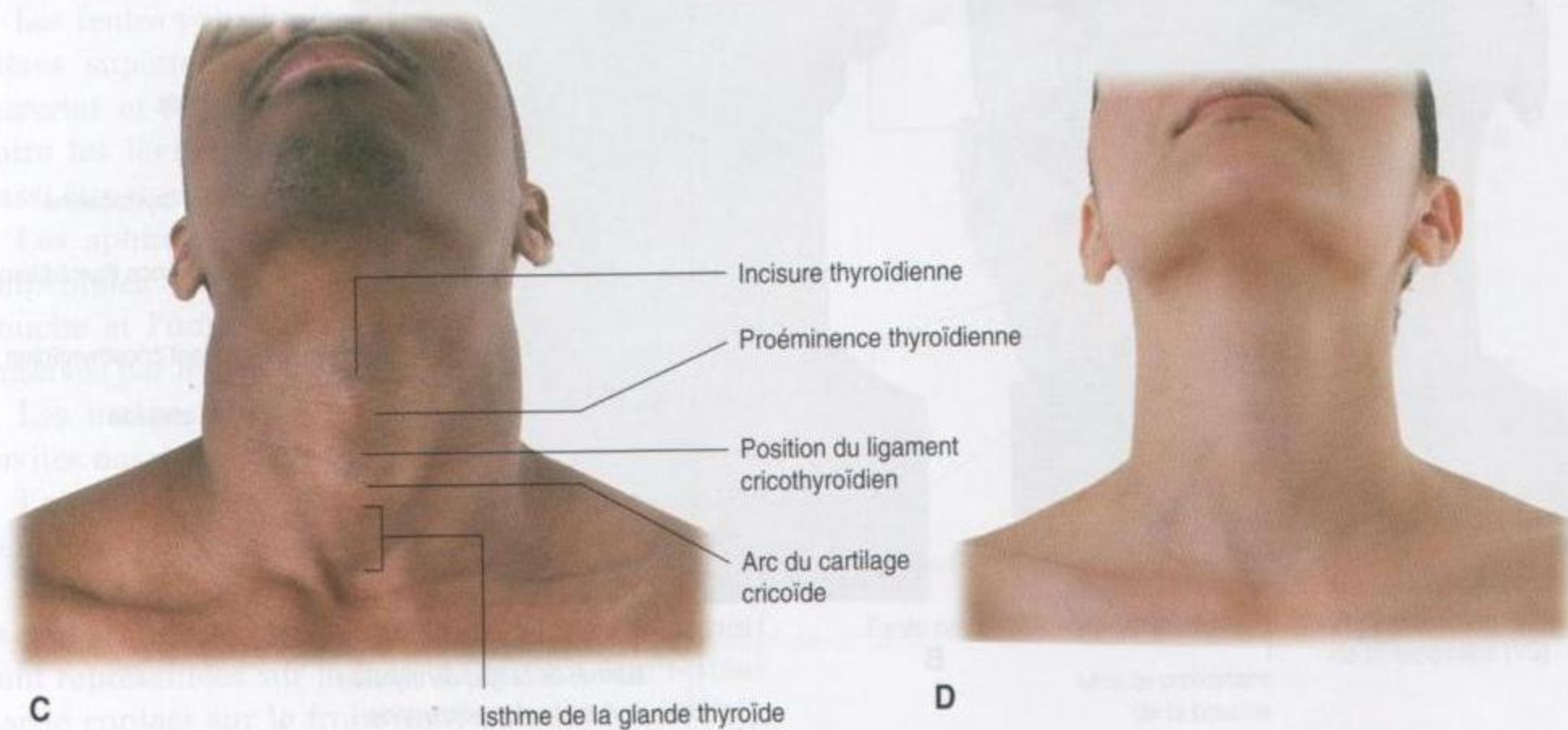


Figure 8.273, suite. Comment localiser le ligament cricoïde. **C.** Vue antérieure du cou avec le menton surélevé chez un homme. **D.** Vue antérieure du cou avec le menton surélevé chez une femme.

La présence de l'isthme de la glande thyroïde rend la palpation des cartilages trachéaux malaisée dans le cou. De même, la présence de l'isthme de la glande thyroïde et des vaisseaux associés qui croisent la ligne médiane rend difficile la pénétration dans la voie aérienne par la face antérieure à travers la trachée. Cette technique, la trachéotomie, est une procédure chirurgicale.

Estimation de la position de l'artère méningée moyenne

L'artère méningée moyenne (figure 8.275) est une branche de l'artère maxillaire dans la fosse infra-temporale. Elle entre dans le crâne par le foramen épineux, et chemine dans la dure-mère qui tapisse la cavité crânienne.

Lors des traumatismes latéraux de la tête, l'artère méningée moyenne peut être rompue, ce qui conduit

à une hémorragie extradurale et au risque de mort en l'absence de traitement.

La branche antérieure de l'artère méningée moyenne est la partie du vaisseau la plus souvent arrachée. Cette branche se projette dans la région de la tempe sur la tête, approximativement à mi-distance entre le rebord supérieur de l'orbite et la partie supérieure de l'oreille externe dans la région du ptérior. Le ptérior est une petite surface circulaire qui correspond à la région où l'os sphénoïde, l'os frontal, l'os pariétal et l'os temporal du crâne se rejoignent.

Les chocs latéraux appliqués sur la tête peuvent fracturer la lame interne de l'os du crâne et arracher l'artère méningée moyenne dans la couche externe de la dure-mère qui est adhérente au cranium. Le sang, sous l'effet des pulsations et de la pression artérielle, diffuse à partir du vaisseau et sépare progressivement la dure-mère de l'os, formant un hématome extradural de taille croissante.

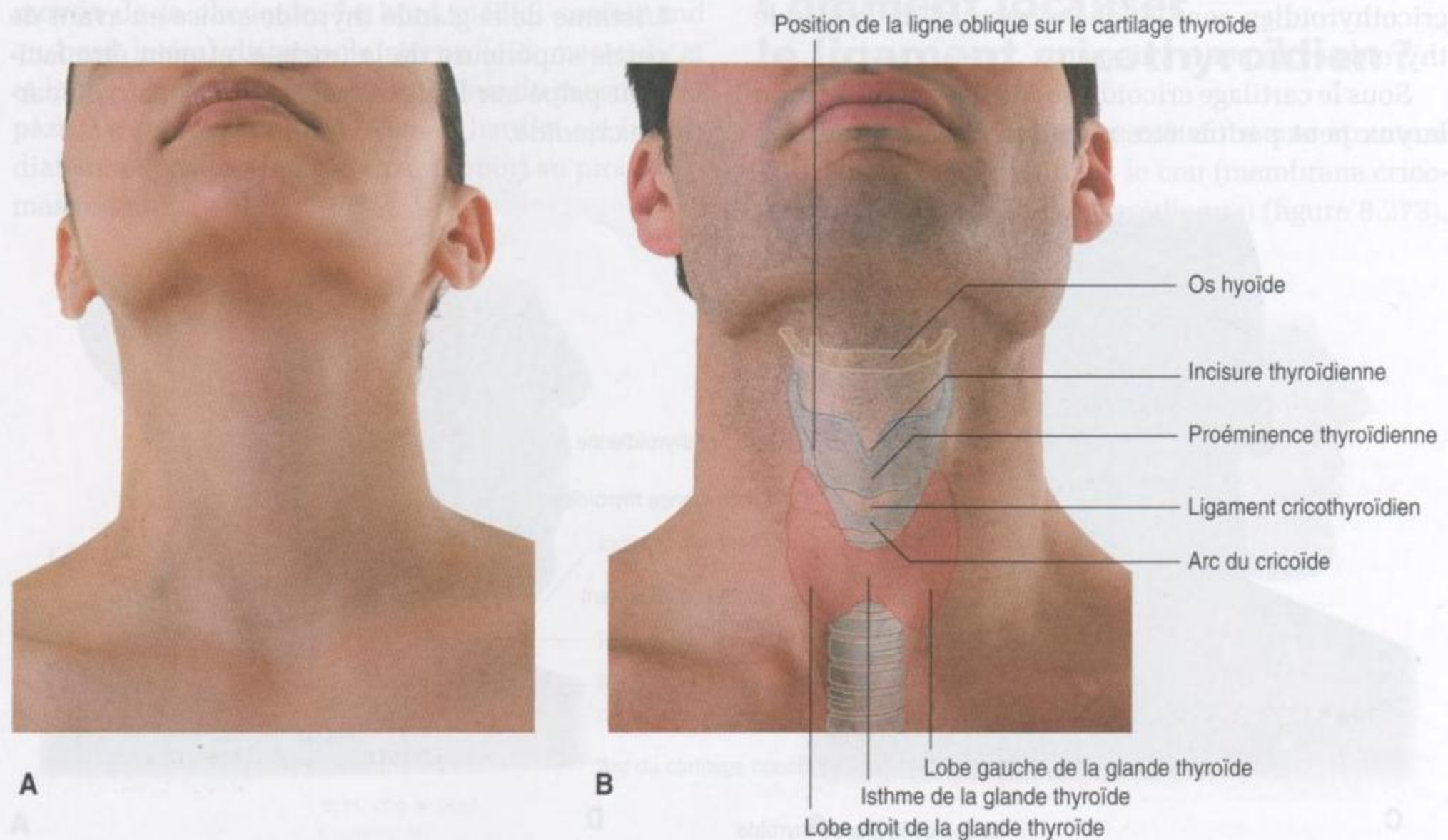


Figure 8.274. Comment trouver la glande thyroïde. **A.** Vue antérieure du cou chez une femme. **B.** Vue antérieure du cou chez un homme.

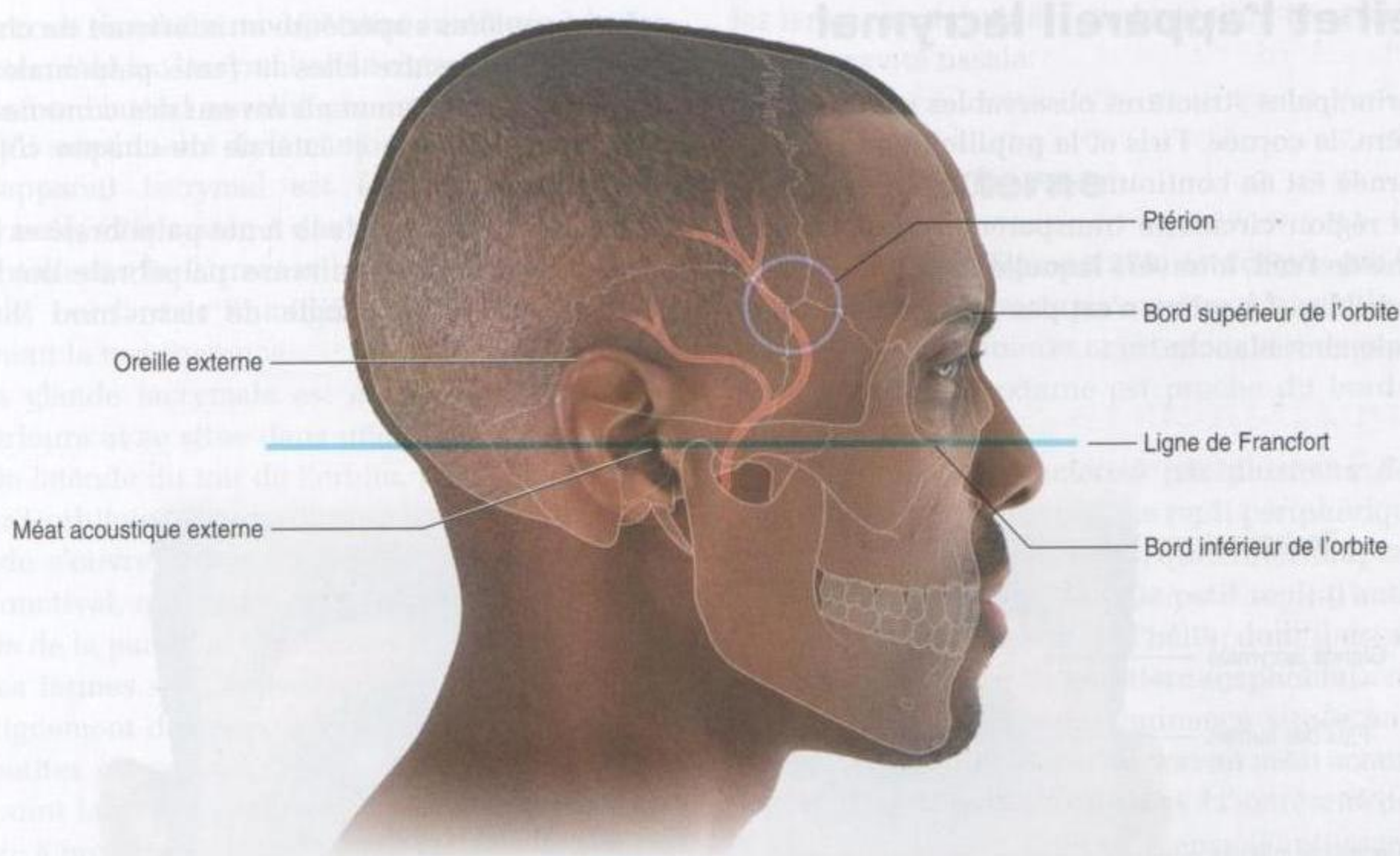


Figure 8.275. Estimation de la position de l'artère méningée moyennée. Vue latérale de la tête et du cou chez un homme.

Principaux reliefs de la face

Les principaux reliefs de la face sont en rapport avec les ouvertures antérieures de l'orbite, les cavités nasales et la cavité orale (figure 8.276).

Les fentes palpébrales sont situées entre les paupières supérieures et inférieures, et peuvent être ouvertes et fermées. La fente orale est l'ouverture entre les lèvres supérieures et inférieures, et peut aussi être ouverte et fermée.

Les sphincters musculaires des fentes orale et palpébrales sont respectivement l'orbiculaire de la bouche et l'orbiculaire de l'œil. Ces muscles sont innervés par le nerf facial (VII).

Les narines sont les ouvertures antérieures des cavités nasales et sont en permanence ouvertes.

Le sillon vertical placé sur la ligne médiane entre le nez et la lèvre supérieure est le philtrum.

L'innervation sensitive de la face est apportée par le nerf trijumeau (V). Les trois divisions de ce nerf sont représentées sur la face et peuvent être testées par le contact sur le front (nerf ophtalmique [V1]), la partie antérieure de la joue (nerf maxillaire [V2]), et la peau qui recouvre la partie antérieure du corps de la mandibule (nerf mandibulaire [V3]).

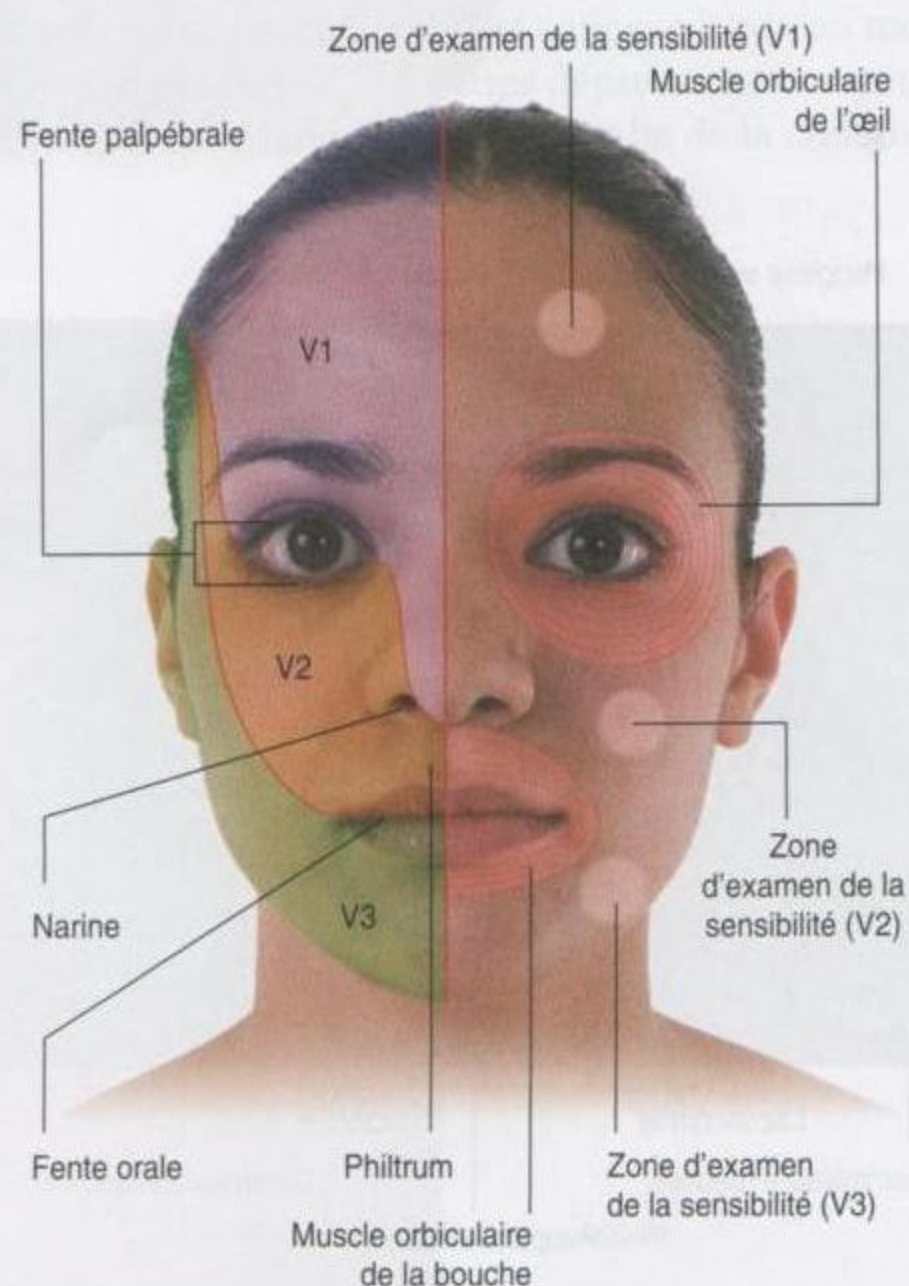


Figure 8.276. Principaux repères de la face. Vue antérieure de la tête et du cou chez une femme.

L'œil et l'appareil lacrymal

Les principales structures observables sur l'œil sont la sclère, la cornée, l'iris et la pupille (figure 8.277). La cornée est en continuité avec la sclère et constitue la région circulaire transparente de la tunique externe de l'œil, à travers laquelle la pupille et l'iris sont visibles. La sclère n'est pas transparente et est normalement blanche.

Les paupières supérieure et inférieure de chaque œil délimitent entre elles la fente palpébrale. Les paupières se rejoignent au niveau des commissures palpébrales médiale et latérale de chaque côté de chaque œil.

À la partie interne de la fente palpébrale et juste en dehors de la commissure palpébrale médiale, se situe un petit triangle de tissu mou (le lac lacrymal).

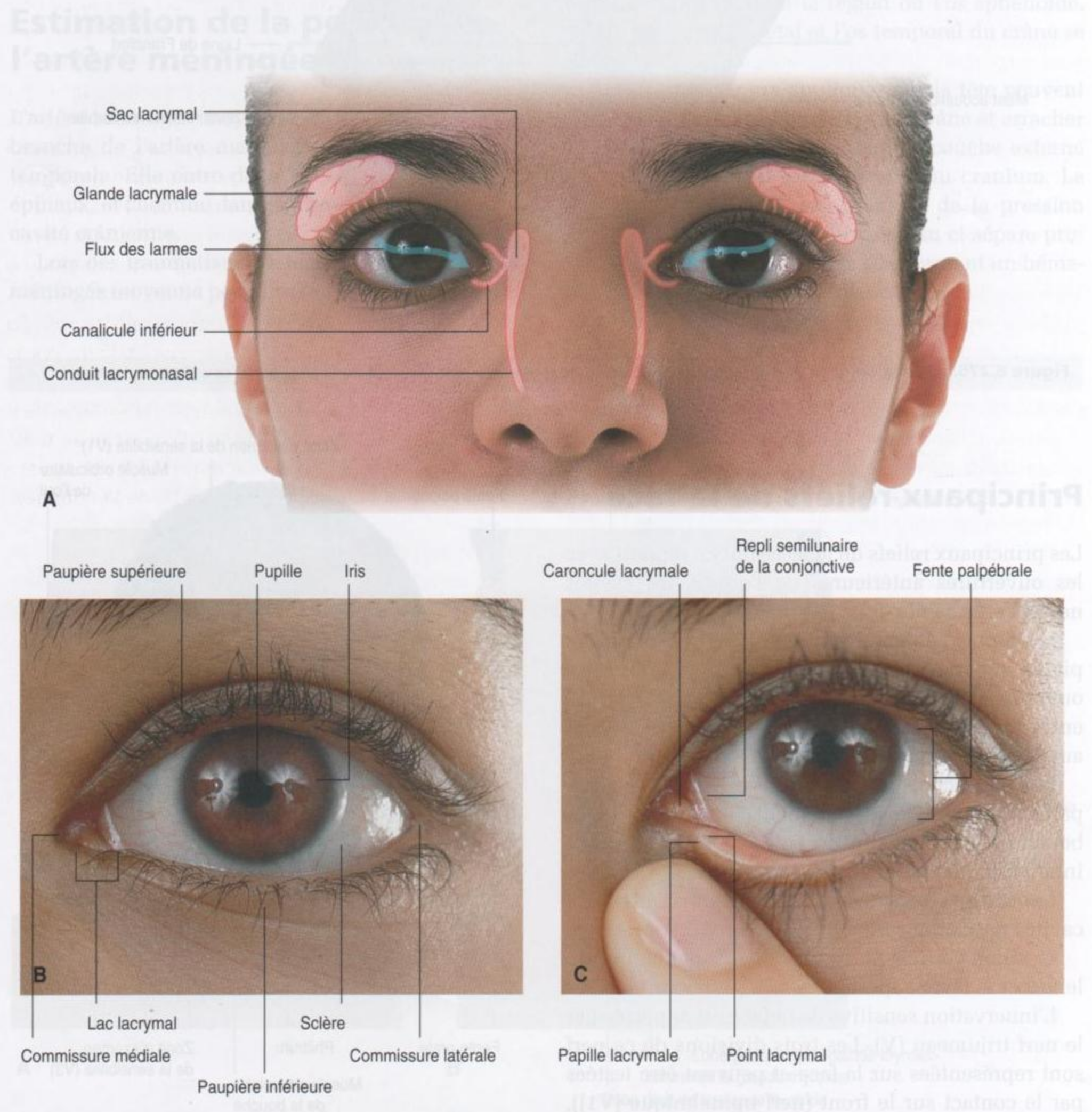


Figure 8.277. L'œil et l'appareil lacrymal. **A.** Face d'une femme. L'appareil lacrymal et le flux des larmes sont indiqués. **B.** Œil gauche et structures de voisinage. **C.** Œil gauche, structures de voisinage, avec rétraction vers le bas de la paupière inférieure pour exposer la papille lacrymale et le point lacrymal.

La zone tissulaire modérément surélevée à la partie interne du lac lacrymal est la caroncule lacrymale, et le rebord latéral en relief par rapport à la sclère est le repli semilunaire de la conjonctive.

L'appareil lacrymal est formé par la glande lacrymale, et le système des conduits et canaux qui vont collecter les larmes et les drainer vers la cavité nasale. Les larmes humidifient la cornée et maintiennent la transparence.

La glande lacrymale est associée à la paupière supérieure et se situe dans une petite fosse dans la partie latérale du toit de l'orbite, juste en arrière du rebord orbitaire. Les multiples petits canaux de la glande s'ouvrent dans la limite supérieure du sac conjonctival, qui comble l'espace entre la face profonde de la paupière et la cornée.

Les larmes sont étalées en dedans sur l'œil par le clignement des paupières et sont collectées dans de petites ouvertures, les points lacrymaux; il y a un point lacrymal par paupière supérieure ou inférieure à proximité du lac lacrymal.

Chaque point est sur un petit relief tissulaire (une papille lacrymale), et constitue l'ouverture d'un petit canal (canalicule lacrymal) qui est connecté avec le sac lacrymal.

Le sac lacrymal est dans la fosse lacrymale à la partie médiale de l'orbite. À partir du sac lacrymal,

les larmes sont drainées par le conduit lacrymonasal dans la cavité nasale.

Oreille externe

L'oreille externe (figure 8.278) est formée par l'auricule et le méat acoustique externe. L'auricule a une armature cartilagineuse et est recouvert de peau. Le méat acoustique externe est proche du bord antérieur de l'auricule.

L'auricule est caractérisé par plusieurs dépressions, éminences et replis. Le repli périphérique qui délimite l'auricule est l'hélix, qui s'interrompt en bas au niveau du lobule. Un plus petit repli (l'anthélix) est parallèle au contour de l'hélix, dont il est séparé par une dépression (la gouttière scaphoïde).

Le tragus est la petite éminence située en position latéro-inférieure par rapport au méat acoustique externe. À l'opposé du tragus et à l'extrémité de l'anthélix se situe une autre éminence (l'antitragus). La dépression délimitée entre le tragus et l'antitragus est l'incisure intertragique.

La dépression la plus profonde (la conque) est encadrée par l'anthélix, et est concave jusqu'au méat acoustique externe. Les autres dépressions comprennent la fosse triangulaire et la cymba de la conque.

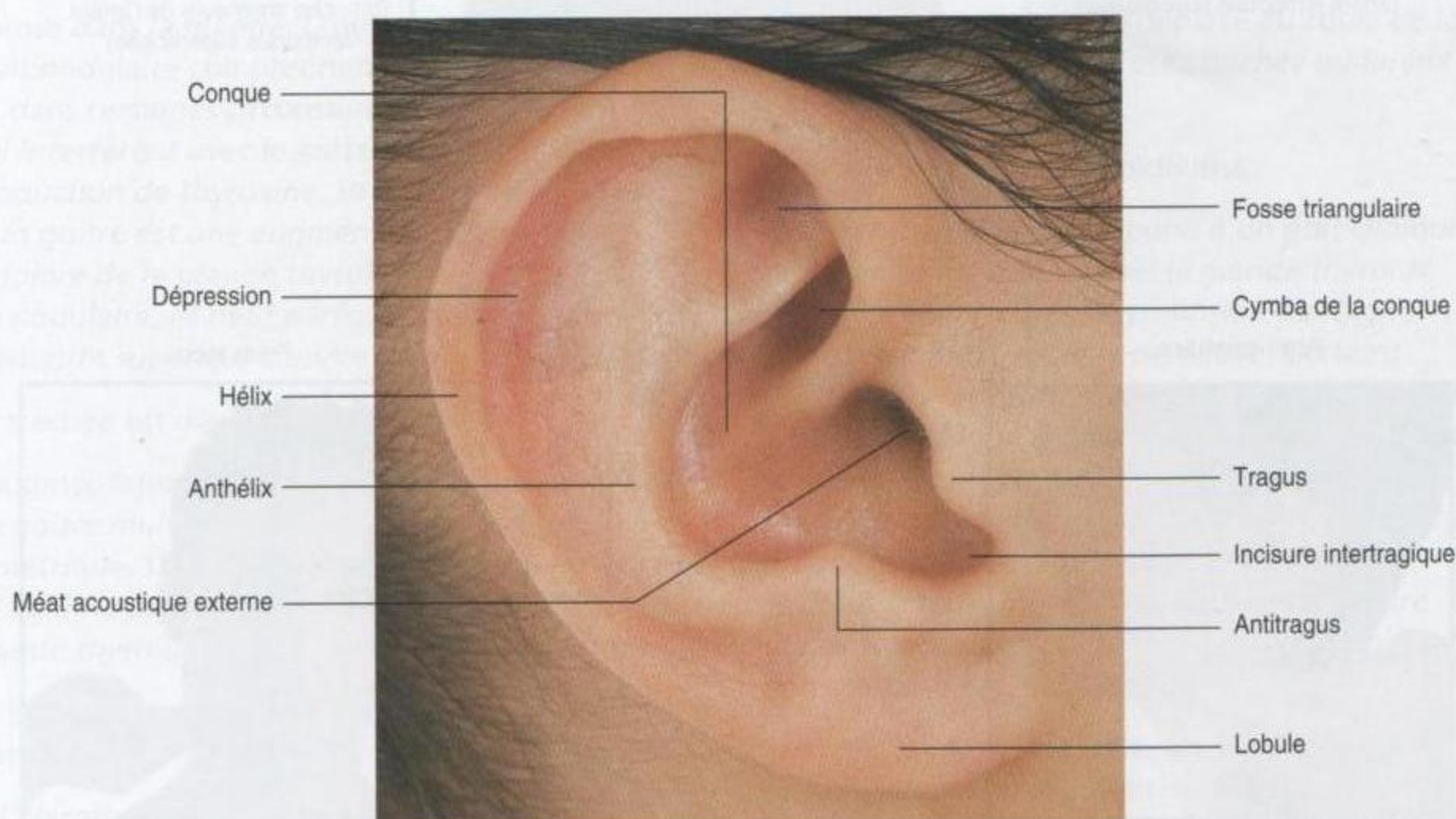


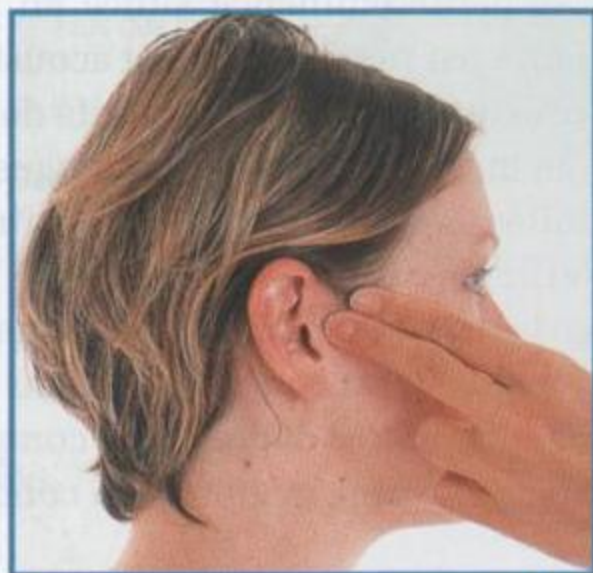
Figure 8.278. Oreille externe. Vue latérale de l'oreille droite d'une femme.

Pouls artériels

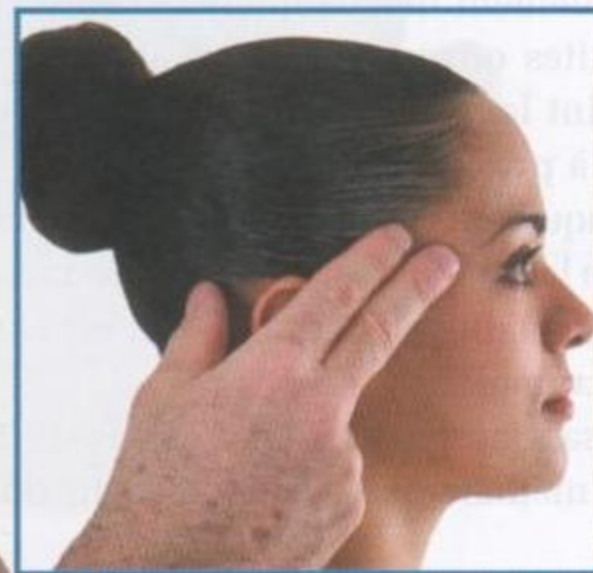Des pouls artériels peuvent être palpés en quatre endroits sur la tête et le cou (figure 8.279).

- Le pouls carotidien : l'artère carotide commune ou l'artère carotide externe peuvent être palpées dans le triangle antérieur du cou. Il s'agit de l'un des pouls les mieux perçus sur le corps humain. Le pouls peut être perçu soit en palpant l'artère carotide commune en position postérolatérale par rapport au larynx, soit en palpant l'artère carotide externe immédiatement latérale par rapport au pharynx, à mi-distance entre le bord supérieur du cartilage thyroïde en dessous et la grande corne de l'os hyoïde au-dessus.

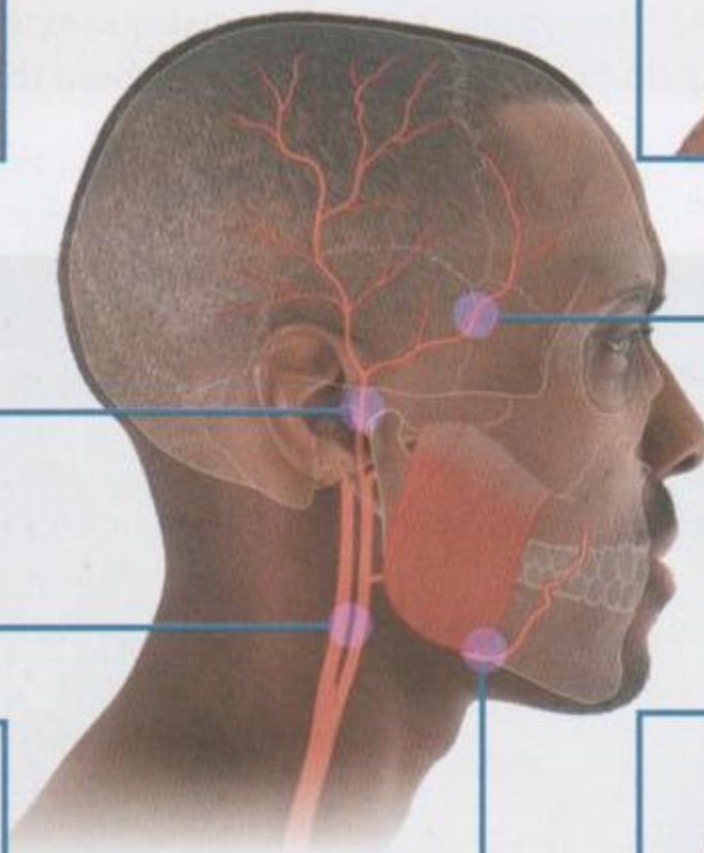
- Le pouls facial : l'artère faciale peut être palpée lorsqu'elle croise le bord inférieur de la mandibule immédiatement adjacente au bord antérieur du muscle masséter.
- Le pouls temporal : l'artère temporale superficielle peut être palpée en avant de l'oreille externe et immédiatement en arrière et au-dessus de la position de l'articulation temporomandibulaire.
- Le pouls temporal : la branche antérieure de l'artère temporale superficielle peut être palpée en arrière du processus zygomatique de l'os frontal, sur son trajet en dehors du fascia temporal, et dans les régions antérolatérales du scalp. Chez certains individus, les pulsations de l'artère temporale superficielle peuvent être observées à travers la peau.



Pouls temporal
(artère temporale superficielle)



Pouls temporal
(branche antérieure de l'artère
temporale superficielle)



Pouls carotidien

Pouls facial

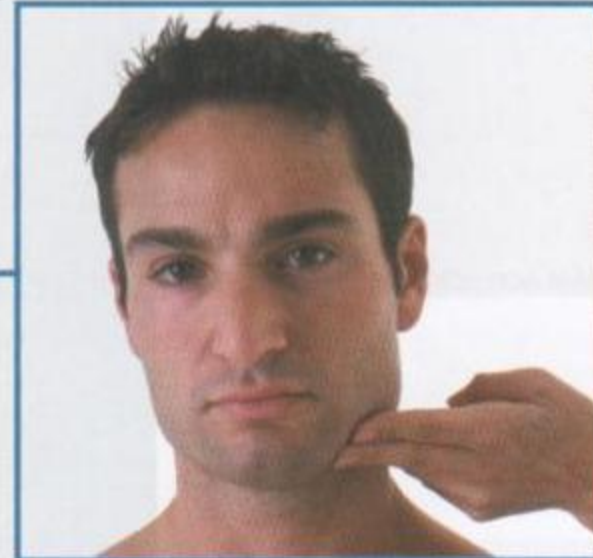
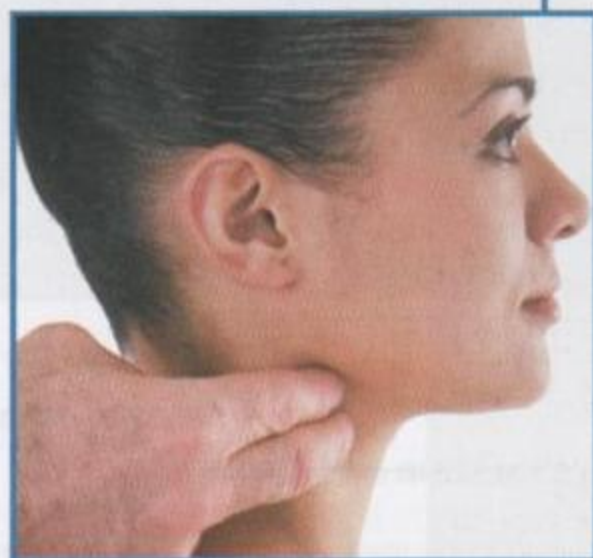


Figure 8.279. Sites de palpation des pouls artériels de la tête et du cou.

Cas cliniques

Cas 1

Goitre multinodulaire

Une femme de 50 ans, obèse, se présente à son médecin en se plaignant d'un enrouement de la voix et d'une respiration bruyante. Elle est aussi inquiète du fait de l'augmentation du volume de son cou. À l'examen, elle présente un pouls artériel lent (45 battements/min). Elle a aussi une masse irrégulière dans la partie antérieure de la base du cou, qui dévie la trachée vers la droite.

Le diagnostic clinique de goitre multinodulaire et d'hypothyroïdie est posé.

L'augmentation de volume de la glande thyroïde est due à une augmentation de sécrétion de la thyroïde stimulée par une hormone (TSH), qui est habituellement secondaire à une diminution de la sécrétion d'hormones thyroïdiennes. La thyroïde subit des périodes d'activité et de repos, qui peuvent conduire à la formation de nodules; certains sont solides et d'autres sont partiellement kystiques (kystes colloïdes). Cette formation de nodules est limitée par des zones de fibrose dans la glande. D'autres causes de goitre multinodulaire comprennent les carences en iode et, dans certaines circonstances, des médicaments qui interfèrent avec le métabolisme et la production de thyroxine. La présentation typique d'un goitre est une augmentation de volume indolore de la glande thyroïde. Il peut être lisse ou nodulaire, et peut parfois s'étendre dans le médiastin supérieur comme un goitre rétrosternal.

La trachée est déviée.

L'augmentation de volume de la glande thyroïde du goitre multinodulaire peut ne pas être symétrique. Dans ce cas, il y a une augmentation de volume asymétrique du lobe gauche de la glande thyroïde déviant la trachée vers la droite.

La patiente a un enrouement de la voix et une respiration bruyante.

Si l'élargissement de la glande thyroïde est significatif, il peut comprimer la trachée, rétrécir

son calibre, ce qui conduit à entendre lors de l'inspiration le « chant du coq » ou stridor.

D'autres causes possibles d'enrouement comprennent la paralysie des cordes vocales due à la compression du nerf récurrent laryngé gauche par le goitre. Dans ce cas, il existe une possibilité de dégénérescence maligne du goitre, avec envahissement direct du nerf laryngé récurrent. Heureusement, la dégénérescence maligne est rare dans la glande thyroïde.

Lorsque les patients ont une relativement faible production de thyroxine, le métabolisme basal est réduit, et ils deviennent plus sensibles aux infections et, donc, aux maux de gorge ainsi qu'aux infections respiratoires supérieures.

Lors de l'examen, la glande thyroïde est mobile au cours de la déglutition.

De manière caractéristique, une glande thyroïde augmentée de volume se présente comme une masse cervicale développée sur l'un des deux côtés de la trachée ou sur les deux. La glande thyroïde augmentée de volume se déplace au cours de la déglutition parce qu'elle est attachée au larynx par le fascia prétrachéal.

La patiente est hypothyroïdienne.

L'hypothyroïdisme correspond à un état clinique et biochimique dans lequel la glande thyroïde est hypoactive. L'hyperthyroïdisme témoigne d'une glande thyroïde hyperactive. Certains patients présentent des masses thyroïdiennes sans anomalie clinique ou biochimique – ces patients sont euthyroïdiens.

L'hormone thyroxine contrôle le métabolisme basal. De faibles taux de thyroxine affectent le pouls artériel de repos et peuvent produire d'autres modifications, dont la prise de poids et, dans certains cas, la dépression.

La patiente désire un traitement chirurgical.

Après discussion sur les risques et les complications, une thyroïdectomie subtotale

(Suite)

Cas 1 (suite)

est réalisée. Après l'intervention, la patiente se plaint de paresthésies des mains, des pieds et péri-buccales, et de contractures carpopédales. Ces symptômes sont typiques de la tétanie et sont provoqués par de faibles taux sériques de calcium.

L'étiologie de ce faible taux sérique de calcium est le traumatisme ou la contusion des quatre glandes parathyroïdes laissées en place après l'intervention. Sans aucun doute, le traumatisme de l'exérèse d'une aussi grande partie de la glande thyroïde a produit des modifications dans les glandes parathyroïdes, qui présentent un fonctionnement insuffisant. La sécrétion d'hormones parathyroïdiennes diminue rapidement après 24 h, conduisant à une excitabilité augmentée des nerfs périphériques, révélée par les contractures carpopédales et par le tremblement orofacial. Les contractures musculaires peuvent aussi être provoquées par la percussion du nerf facial (VII) sur le site de son émergence de la glande parotide, qui entraîne

des clonies dans les muscles faciaux (signe de Chvostek).

Ces signes dus à l'hypocalcémie disparaissent au bout de 24 h.

Par la suite, la patiente reçoit un traitement substitutif oral de thyroxine, qui est nécessaire après l'exérèse de la glande thyroïde.

La patiente se plaint encore d'un enrrouement de la voix.

L'étiologie de cette perturbation de la voix est une lésion du nerf laryngé récurrent.

Le nerf laryngé récurrent chemine au contact de la glande thyroïde. Il peut être lésé au cours de procédures chirurgicales difficiles. Il en résulte une contraction unilatérale de la corde vocale homolatérale à l'origine de l'enrouement vocal.

Depuis la thyroïdectomie et après l'institution du traitement par thyroxine, la patiente a perdu du poids et a retrouvé une vie normale.

Cas 2

Lithiase du conduit parotidien

Un homme de 25 ans consulte pour une augmentation de volume symptomatique devant son auricule droite avant de manger et au cours des repas. Cette augmentation de volume est associée à une douleur considérable, provoquée par l'ingestion de bonbons au citron. À l'examen, le patient présente une zone douloureuse autour de la région parotidienne droite, et un nodule dur est mis en évidence dans la muqueuse buccale adjacente aux molaires supérieures droites.

Le diagnostic de calcul du conduit parotidien est posé.

La formation de lithiases au sein des glandes salivaires n'est pas rare, mais est plus fréquente au niveau de la glande submandibulaire qu'à celui de la glande parotide, car la salive est plus muqueuse et le conduit a un trajet ascendant long depuis le plancher de la bouche. Néanmoins, des lithiases peuvent se former dans la glande parotide et dans le conduit parotidien. Il faut noter que la plupart des lithiases canalaire parotidiennes ou submandibulaires surviennent chez des patients qui présentent une excellente denture et une muqueuse buccale saine.

Un examen échographique est réalisé.

Une échographie met en évidence un calcul dans la partie distale du conduit parotidien droit avec une dilatation de ce conduit. L'exploration de la glande met également en évidence des canaux dilatés dans la glande et des lymphadénopathies intraparotidiennes (figure 8.280).

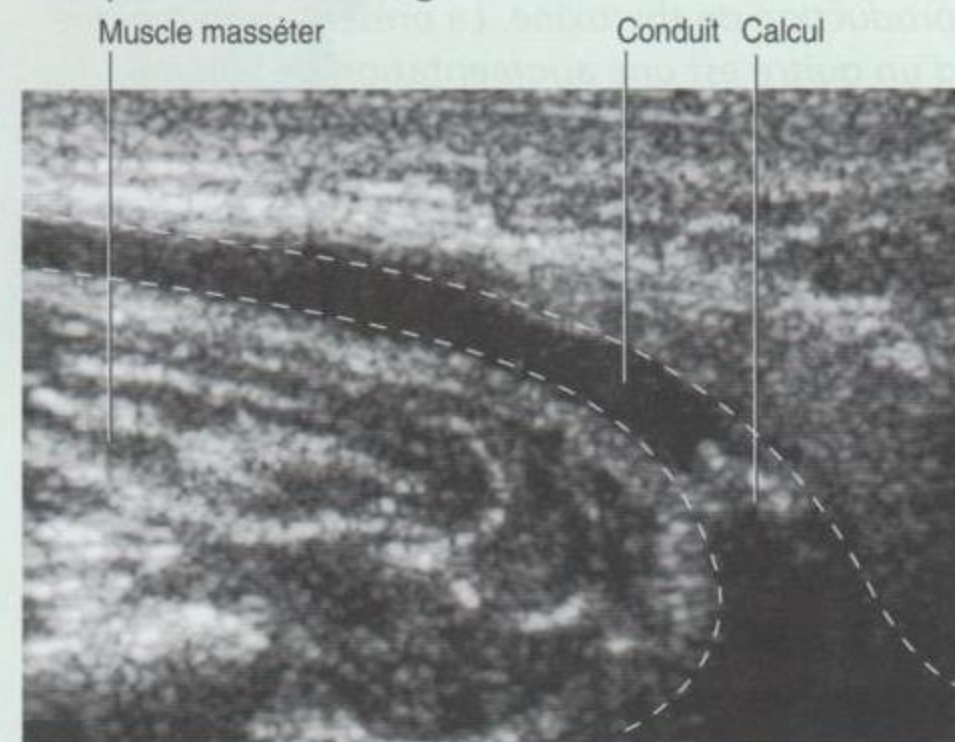


Figure 2.280. Coupe échographique montrant le calcul dans le conduit parotidien dilaté.

(Suite)

Cas 2 (suite)

Le patient est traité par antibiotiques.

Une cure d'antibiotiques est prescrite pour éliminer la bactérie qui a produit cette inflammation. Lors de la consultation suivante réalisée quelques jours plus tard, la glande est revenue à une taille normale, et il n'y a plus de signes d'inflammation ou d'infection.

Une intervention chirurgicale est nécessaire.

La lithiase est localisée à la partie distale du conduit parotidien, et il semble logique de faire une petite incision du sphincter dans la muqueuse buccale et de libérer ce calcul, pour permettre à nouveau le drainage normal de la glande. Malheureusement, dans le cas de ce patient, la glande est de toute évidence détruite par une obstruction chronique et une infection bactérienne. De plus, de petits calculs sont également décelés dans la glande par échographie. À l'interrogatoire, il apparaît que le patient a eu de nombreux accès douloureux au cours des quatre à cinq années précédentes, et il est décidé de réaliser une résection chirurgicale de la glande parotide.

Le patient accepte l'exérèse de la glande parotide et est informé de la perte possible de la fonction

du nerf facial avec risque de paralysie faciale résiduelle.

Le nerf facial (VII) se divise dans la glande parotide en cinq rameaux terminaux. Pendant l'opération, la glande est exposée et la dissection est extrêmement prudente pour séparer la glande parotide des rameaux du nerf facial (VII). La dissection est rendue encore plus difficile par l'inflammation chronique dans la glande. Après cette intervention, le patient récupère bien malgré une légère paralysie persistante de l'ensemble du côté droit de la face. Mais le goût dans les deux tiers antérieurs de la langue est préservé. Les fibres du goût destinées aux deux tiers antérieurs de la langue cheminent dans le nerf de la corde du tympan, qui est un rameau du nerf facial (VII). Ce nerf quitte le nerf facial (VII) pour rejoindre le nerf lingual à proximité de la glande parotide; aussi, toute lésion du nerf facial (VII) dans la glande parotide n'affecte pas la sensibilité spéciale (le goût).

Au cours de la semaine suivante, la paralysie régresse; elle était due à l'étirement du nerf au cours de la procédure chirurgicale. Le patient est redevenu asymptomatique.

Cas 3

Hématome extradural

Un homme de 33 ans joue au cricket le dimanche avec son équipe locale. Alors que le nouveau lanceur lui envoie la balle, celle-ci rebondit plus haut qu'il ne l'avait anticipé, et l'atteint sur le côté de la tête. Il tombe immédiatement au sol, inconscient, mais au bout de 30 s, on l'aide à se relever et il se sent bien. On remarque une contusion sur sa tempe. Il décide de ne pas continuer à jouer et de regarder le match assis sur le banc de touche. Une heure plus tard, il se sent extrêmement fatigué, et présente une certaine torpeur. Il est hospitalisé en urgence.

Lorsque le patient est admis à l'hôpital, sa respiration est superficielle et irrégulière, et il est

nécessaire de l'intuber. Une radiographie du crâne montre une fracture de la région du ptériorion. Aucune autre anomalie n'est mise en évidence en dehors de la contusion des tissus mous de la fosse temporale gauche.

Un examen tomodensitométrique est réalisé.

L'examen tomodensitométrique montre une zone de forme lenticulaire de haute densité dans la fosse crânienne gauche.

Le diagnostic d'hématome extradural est posé.

Les fractures de la région du ptériorion sont extrêmement dangereuses. Une branche de l'artère méningée moyenne passe en profondeur par rapport à cette structure et peut être l'objet

(Suite)

Cas 3 (suite)

d'une plaie ou d'une rupture, particulièrement en association avec un traumatisme crânien de cette région. Dans ce cas, l'artère méningée moyenne a été arrachée et s'est mise à saigner, produisant un important caillot extradural.

La pression artérielle du patient commence à augmenter.

À l'intérieur du crâne, le volume est inextensible, et tout ce qui pénètre doit en ressortir (par exemple, du sang, du liquide cébrospinal). S'il existe une lésion occupant de l'espace, tel qu'un hématome extradural, il n'y a pas de site susceptible de favoriser une décompression. Lorsque la lésion augmente de volume, le cerveau est comprimé et la pression intracrânienne augmente. Cette pression comprime les vaisseaux, ce qui diminue la pression de perfusion cérébrale.

Pour s'opposer à cet effet, les mécanismes de l'homéostasie de l'organisme augmentent la pression sanguine pour contre-balancer l'augmentation de pression intracrânienne. Malheureusement, l'augmentation de la pression intracrânienne est compliquée par l'œdème cérébral qui survient lors de l'accident initial et après cet accident initial.

Une intervention chirurgicale est réalisée en urgence.

Des trous de trépan sont réalisés autour de la région de l'hématome et celui-ci est évacué. La petite branche de l'artère méningée moyenne est ligaturée, et le patient passe quelques jours en service de soins intensifs. Le patient présente une récupération favorable.

Cas 4

Sténose de l'artère carotide interne
Une femme âgée de 60 ans présente un déficit aigu du côté droit, prédominant sur le membre supérieur, qui dure 24 h. Elle récupère complètement, mais elle est extrêmement inquiète sur la nature de cette paralysie et demande conseil à son médecin.

Le diagnostic d'accident ischémique transitoire (AIT) est posé.

Un AIT est un déficit neurologique régressif en 24 h. C'est un type d'attaque.

Un déficit neurologique peut être permanent ou transitoire. La plupart des déficits transitoires sont régressifs en moins de 21 jours; toute absence de récupération après 21 jours est considérée comme une attaque cérébrale irréversible.

Une investigation à la recherche de la cause de l'AIT est entreprise.

Quatre-vingt-cinq pour cent de toutes les attaques résultent d'une ischémie cérébrale, le plus souvent due à une embolie.

Un examen Doppler des vaisseaux carotidiens est réalisé.

La majorité des embolies naissent de plaques qui se développent au niveau et autour de la bifurcation carotidienne. Les embolies sont composées d'agrégats plaquettaires, de cholestérol et de débris athéromateux. Les embolies peuvent aussi provenir du cœur, compliquant un trouble du rythme, une tumeur cardiaque ou un infarctus myocardique.

La lésion cérébrale est du côté droit.

Le cortex moteur de tout le côté droit du corps est représenté par l'aire motrice gauche du cerveau, qui est située sur le gyrus précentral.

L'échographie-Doppler montre une sténose significative de la carotide interne gauche, avec la mise en évidence de la formation d'une plaque et de perturbations du flux dans cette région. La sténose fut évaluée à 90 %.

Le traitement nécessite une opération.

Une endartériectomie carotidienne (ablation de la sténose et de la plaque athéromateuse) est pratiquée. Cette technique est indiquée en présence d'une plaque ulcérée avec sténose.

(Suite)

Cas 4 (suite)

L'intervention est réalisée sous anesthésie générale, par une incision curviligne à la face latérale gauche du cou. L'artère carotide commune, l'artère carotide externe et l'artère carotide interne sont exposées. Tous les vaisseaux sont clampés et un shunt est placé entre l'artère carotide commune et l'artère carotide interne pour maintenir la perfusion cérébrale pendant l'intervention. L'artère carotide interne est incisée et la plaque excisée.

Après l'intervention, la patiente se porte très bien et ne présente aucune complication cérébrale. Cependant, un nouvel examen de la patiente au cours des jours suivants montre certains éléments intéressants. Il existe en effet une altération de la sensibilité de la peau sous le côté droit de la mandibule, une diminution de la sensibilité du palais mou du côté gauche, un déplacement en adduction de la corde vocale gauche, l'impossibilité d'élever l'épaule gauche et une déviation de la langue vers la gauche.

L'étiologie de ces lésions est en rapport avec des traumatismes nerveux localisés.

Cette association de déficits neurologiques peut être attribuée au traumatisme des nerfs qui entourent la bifurcation carotidienne. Le déficit sensitif cutané peut être attribué à une neurapraxie des rameaux du nerf cervical le plus proche. L'altération de la sensibilité dans le palais mou est due à une neurapraxie du nerf glossopharyngien (IX). L'adduction de la corde vocale gauche résulte d'une neurapraxie du nerf laryngé récurrent, alors que la perte de l'élévation de l'épaule gauche est due à une neurapraxie du nerf accessoire (XI). La déviation de la langue peut être attribuée à une lésion du nerf hypoglosse (XII).

La plupart de ces modifications sont transitoires et sont habituellement en rapport avec des lésions de traction consécutives à l'intervention chirurgicale.

Cas 5

Anévrisme de l'artère communicante postérieure
Une femme de 33 ans en bon état général et sans antécédent particulier présente une diplopie accompagnée d'une douleur rétro-oculaire droite. Elle n'a aucun autre symptôme. À l'examen de son œil droit, on retrouve une dilatation de la pupille, associée à un léger ptosis. L'examen de l'oculomotricité révèle que l'œil est dévié en bas et en dehors, et que le réflexe pupillaire est absent.

Ces symptômes traduisent une paralysie du troisième nerf crânien homolatéral (paralysie du nerf oculomoteur [III]).

Le nerf oculomoteur (III) est le principal nerf moteur des muscles oculaires et extraoculaires. Il provient du mésencéphale, et traverse la dure-mère pour cheminer dans la paroi latérale du sinus caverneux. Le nerf oculomoteur (III) quitte

la cavité crânienne et entre dans l'orbite par la fissure orbitaire supérieure. Dans cette fissure, il se divise en ses rameaux supérieur et inférieur.

Le site de la lésion nerveuse nécessite d'être précisé.

La paralysie du troisième nerf crânien peut concerner le noyau du nerf oculomoteur (III), qui théoriquement épargne la pupille et est indolore. Les réflexes pupillaires sont assurés par les fibres autonomes du noyau d'Edinger-Westphal, qui cheminent à travers le ganglion ciliaire.

La lésion ne peut pas être une lésion primitive du noyau du nerf oculomoteur (III).

Si les réflexes pupillaires et la vision sont tous deux en cause, cela évoque une lésion située le long du trajet du nerf oculomoteur (III). Des antécédents médicaux comme le diabète ou une maladie vasculaire peuvent provoquer un déficit isolé du

(Suite)

Cas 5 (suite)

nerf oculomoteur (III), mais ils ne sont pas associés à des douleurs.

La lésion est causée par un anévrisme.

L'une des causes les plus fréquentes de paralysie du troisième nerf crânien est la compression du nerf par un anévrisme de l'artère communicante postérieure, qui chemine parallèlement au nerf à la face antérieure du tronc cérébral. Comme l'anévrisme est au contact de la partie externe du nerf oculomoteur (III), il comprime en premier lieu les fibres parasympathiques, ce qui conduit à une prédominance du déficit de la fonction

pupillaire avant la survenue des conséquences sur les fonctions du nerf.

L'anévrisme est mis en évidence par une angiographie.

La patiente fait l'objet d'un examen tomodensitométrique et par IRM. Classiquement, l'examen décisif pour la confirmation des anévrismes du cercle de Willis et de ses branches est une angiographie de soustraction digitalisée. L'angiographie montre l'anévrisme de l'artère communicante postérieure. La patiente est opérée et présente une excellente récupération.

Cas 6

Épistaxis récurrente

Un garçon de 10 ans est adressé à un chirurgien ORL pour épistaxis (saignement de nez). Le saignement est associé à son habitude de mettre ses doigts dans son nez. Cependant, ce saignement est particulièrement abondant et, en deux occasions, nécessite une admission à l'hôpital pour un méchage nasal.

À l'inspection, une zone indurée est notée.

Les constatations typiques sont une zone indurée dans la partie antérieure et inférieure du septum nasal (aire de Kiesselbach). Il s'agit d'une zone particulièrement vasculaire, qui présente un nombre considérable de veines, souvent traumatisées lorsque l'enfant met ses doigts dans le nez.

Le patient est traité.

Le traitement classique est la cautérisation de ces veines proéminentes dans la zone de Kiesselbach, qui est le plus souvent réalisée avec une simple anesthésie locale et l'application de nitrate d'argent.

Malheureusement, ce garçon est pris dans une bagarre le jour suivant et présente à nouveau une épistaxis sévère, encore difficile à contrôler.

Il n'y a pas seulement un riche plexus veineux autour de la zone de Kiesselbach; il y a aussi un important apport artériel, qui est fourni par les branches nasales septales des artères ethmoïdales postérieure et antérieure, et par les branches de l'artère grande palatine. Elles sont de plus renforcées par les branches septales de l'artère labiale supérieure.

Dans la plupart des cas, le traitement est conservateur.

Le traitement conservateur utilise habituellement le méchage (ou packing) de la cavité nasale jusqu'à ce que le saignement soit arrêté, et la correction de tout trouble associé de l'hémostase. Chez les patients qui présentent un saignement réfractaire au traitement médical, une série de manœuvres est proposée, comprenant la ligature des artères ethmoïdales antérieure et postérieure par une incision médiale dans le canthus de l'orbite. Des mesures plus radicales sont la ligature de l'artère carotide interne. Malheureusement, la plupart de ces techniques sont prises en défaut du fait de l'importance de la vascularisation artérielle et de sa diversité au niveau de la cavité nasale. Le sang ne parvient pas seulement par les branches de l'artère carotide interne, mais aussi par des branches de l'artère carotide externe, et la simple ligature de l'une ou de l'autre de ces branches ne peut pas interrompre le flux sanguin.

La précision du site spécifique du saignement peut être obtenue par l'imagerie.

En plaçant le cathéter dans l'artère fémorale, dans l'aorte puis dans l'artère carotide, l'artère sphéno-palatine peut être canulée à partir de la branche maxillaire de l'artère carotide externe. Le saignement peut alors être mis en évidence, et les vaisseaux peuvent être embolisés par une injection de petites particules de matériau synthétique.

Fort heureusement pour ce jeune garçon, les saignements s'interrompirent après les mesures de traitement médical et ne se reproduisirent plus.

Cas 7

Complications de fracture orbitaire

Un homme de 35 ans est blessé dans une bagarre par un coup de poing sur l'orbite droite. Il est admis dans le département des urgences avec une vision double.

La vision double (diplopie) n'est présente que dans un seul plan.

L'examen des orbites révèle que lorsque l'on demande au patient de regarder vers le haut, l'œil droit est incapable de tourner vers le haut. Il y a une limitation globale de la mobilité du globe oculaire. L'examen du muscle droit latéral (nerf abducens [VI]), du muscle oblique supérieur (nerf trochléaire [IV]) et du reste des muscles oculomoteurs (nerf oculomoteur [III]) ne présente pas d'anomalie.

Le patient bénéficie d'un examen tomodensitométrique.

L'examen tomodensitométrique des os de la face montre une fracture du plancher de l'orbite droite (figure 8.281).

Une analyse prudente de ce scanner montre que le muscle droit inférieur a été attiré en bas et incarcerated dans un fragment osseux de la fracture. Cela produit un effet d'allongement, qui se manifeste lorsque l'on demande au patient de porter le regard vers le haut; l'œil gauche peut effectuer ce mouvement, mais l'œil droit en est incapable du fait de la mise en tension du muscle droit inférieur.

Le patient bénéficie d'une exploration chirurgicale pour relever le petit fragment osseux et libérer le muscle droit inférieur pour qu'il reprenne sa position normale. L'évolution est non compliquée.

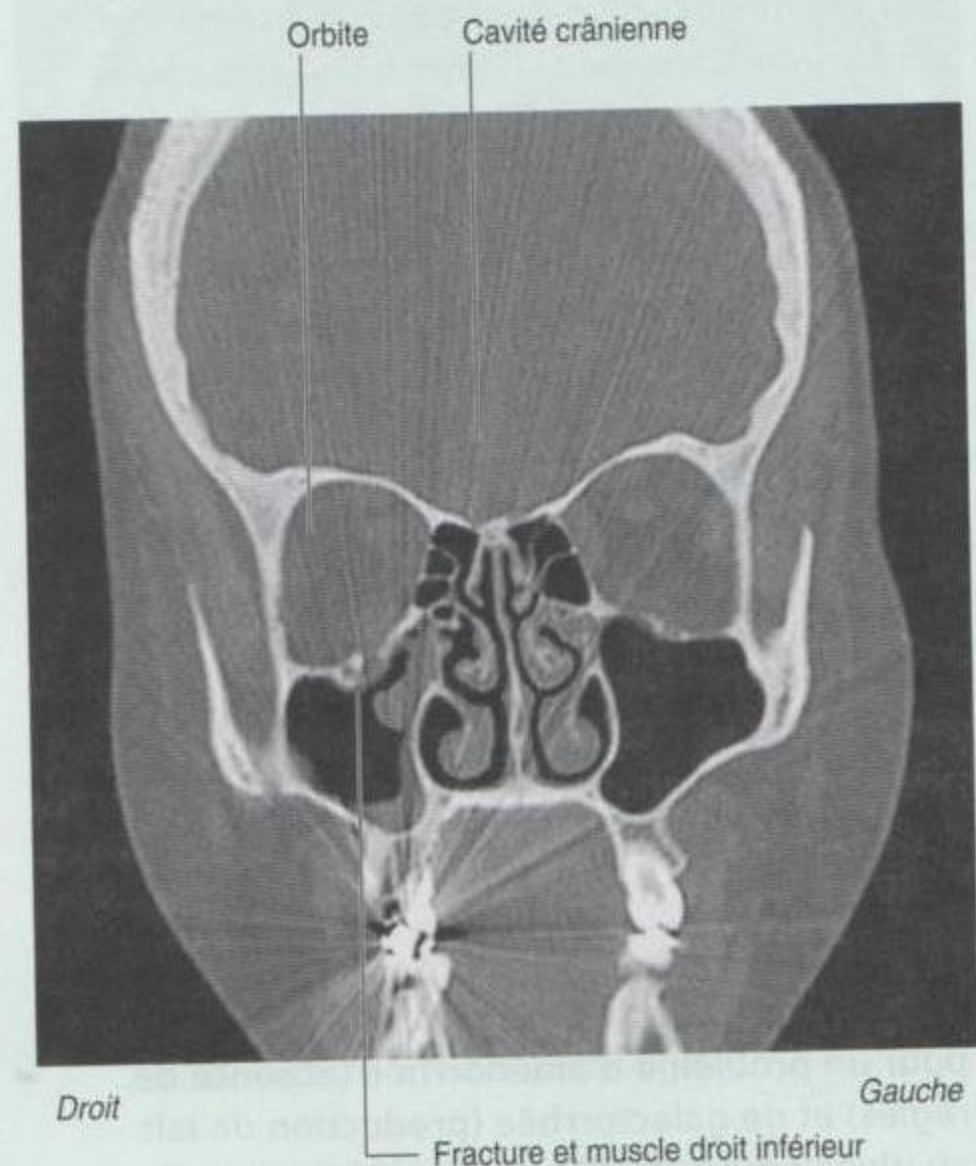


Figure 8.281. Coupe tomodensitométrique coronale montrant la fracture orbitaire droite par éclatement du plancher.

Cas 8

Tumeur du tronc cérébral

Un homme de 30 ans présente des céphalées de plus en plus intenses à prédominance matinale. Il se plaint aussi d'un flou visuel et d'une modification non spécifique de ses possibilités de motricité globale.

L'examen clinique par un étudiant en médecine ne révèle pas d'anomalie sensitivomotrice significative. Il s'agit d'un étudiant consciencieux qui fait l'examen de toutes les paires crâniennes.

L'examen ophtalmoscopique révèle un renflement marqué en périphérie du nerf optique, et les vaisseaux ont un aspect en crochet à la limite de ce renflement périphérique.

Le diagnostic d'hypertension intracrâniennne est posé et un examen tomodensitométrique est réalisé.

Le scanner révèle une dilatation du troisième ventricule et des ventricules latéraux, et un aspect normal du quatrième ventricule.

Un diagnostic d'hydrocéphalie est posé, et du fait de l'absence de dilatation du quatrième ventricule, l'existence d'un blocage est suspectée au niveau de l'aqueduc du cerveau (hydrocéphalie non communicante).

Une IRM est réalisée.

L'IRM avec injection intraveineuse de produit de contraste montre une petite masse du mésencéphale au niveau et autour de la région de l'aqueduc.

Une tumeur du tronc cérébral est diagnostiquée et le patient reçoit un traitement.

(Suite)

Cas 8 (suite)

Les constatations cliniques de l'étudiant en médecine et le site de la tumeur ne sont pas concordants.

En présence d'une hydrocéphalie, les ventricules se dilatent successivement en série à partir des ventricules latéraux. Si l'obstruction siège dans la région des forams de Monro, seuls les ventricules latéraux sont dilatés. Si l'obstruction se situe dans la région de l'aqueduc, le troisième ventricule et les ventricules latéraux sont dilatés. Il est inhabituel que les forams latéral et médian du quatrième ventricule soient obstrués, et le plus souvent l'autre point possible d'obstruction est situé dans la région des granulations arachnoïdes, secondaire au blocage de la résorption du liquide cérébrospinal par du sang ou un autre liquide.

Dans ces cas, la pression du liquide cérébrospinal autour du cerveau est élevée, produisant des modifications autour du nerf optique qui sont révélées par l'examen ophtalmoscopique.

Un ophtalmologue examine l'œil.

L'œil a été décrit normal, ce qui constitue une malheureuse erreur de diagnostic (malgré un bon exercice d'apprentissage) de l'étudiant en médecine. Fort heureusement, la tumeur du patient est diagnostiquée et le traitement institué. Les compétences requises pour réaliser une ophtalmoscopie sont difficiles à acquérir et nécessitent de nombreuses heures de pratique et d'entraînement.

Cas 9

Macroadénome hypophysaire

Une femme âgée de 30 ans consulte son médecin pour un problème d'aménorrhée (absence de règles) et de galactorrhée (production de lait au niveau du sein). Elle n'est pas enceinte et apparemment en bonne santé par ailleurs.

Le taux sérique de prolactine est mesuré.

La prolactine est une hormone produite par la glande pituitaire (hypophyse), et nécessaire pour la production de lait au niveau du sein pendant le postpartum. Cette hormone est particulièrement élevée.

D'autres tests cliniques mirent en évidence des troubles du champ visuel.

La patiente est examinée par un optométriste qui étudie le champ visuel et montre la réduction de la vision latérale par rapport au champ visuel normal. Ce déficit est bilatéral et symétrique – hémianopsie temporale bilatérale.

L'étude des voies visuelles permet de situer la lésion.

Les informations visuelles perçues dans le secteur temporal du champ visuel sont projetées sur la partie médiale de la rétine, de chaque côté. Les informations visuelles perçues par la partie

médiale de la rétine sont transportées par les fibres qui croisent la ligne médiane au niveau du chiasma optique pour gagner le côté opposé.

La lésion est dans la zone du chiasma optique.

Toute interruption du chiasma optique produit un déficit visuel sous la forme d'une hémianopsie bitemporale. Les tumeurs du chiasma optique sont inhabituelles, bien que des gliomes puissent se développer. Plus fréquemment, la compression du chiasma optique par une tumeur voisine produit une hémianopsie bitemporale.

Une tumeur hypophysaire est diagnostiquée.

Le chiasma optique est en avant et extrêmement au contact de la glande hypophyse. Du fait de l'association chez cette patiente d'une production excessive de prolactine (tumeur hypophysaire) et du déficit visuel en rapport avec une lésion au niveau du chiasma, l'explication clinique la plus logique est la présence d'une tumeur hypophysaire comprimant le chiasma optique.

Une IRM est réalisée et confirme l'existence d'une volumineuse tumeur (macroadénome) de la glande hypophyse.

(Suite)

Cas 9 (suite)

Un traitement médicamenteux est entrepris et la tumeur régresse. Les effets endocrinologiques sous la forme d'une sécrétion de prolactine disparaissent.

Des contrôles en imagerie sont réalisés.

Au cours des années suivantes, la tumeur régresse. Malheureusement, la patiente présente à nouveau une sécrétion de prolactine, et un traitement chirurgical est réalisé (figure 8.282).

Une voie transphénoïdale est utilisée.

Des instruments très fins sont passés de manière extrêmement méticuleuse dans la cavité nasale puis dans l'os sphénoïde. L'os est creusé et, par cette exposition, la glande hypophyse est enlevée.

Une prudence extrême est requise car, de chaque côté de la glande hypophyse, se situe le sinus caverneux, à travers lequel cheminent l'artère carotide interne, le nerf oculomoteur (III), le nerf trochléaire (IV), le nerf trijumeau (V) et le nerf abducens (VI).

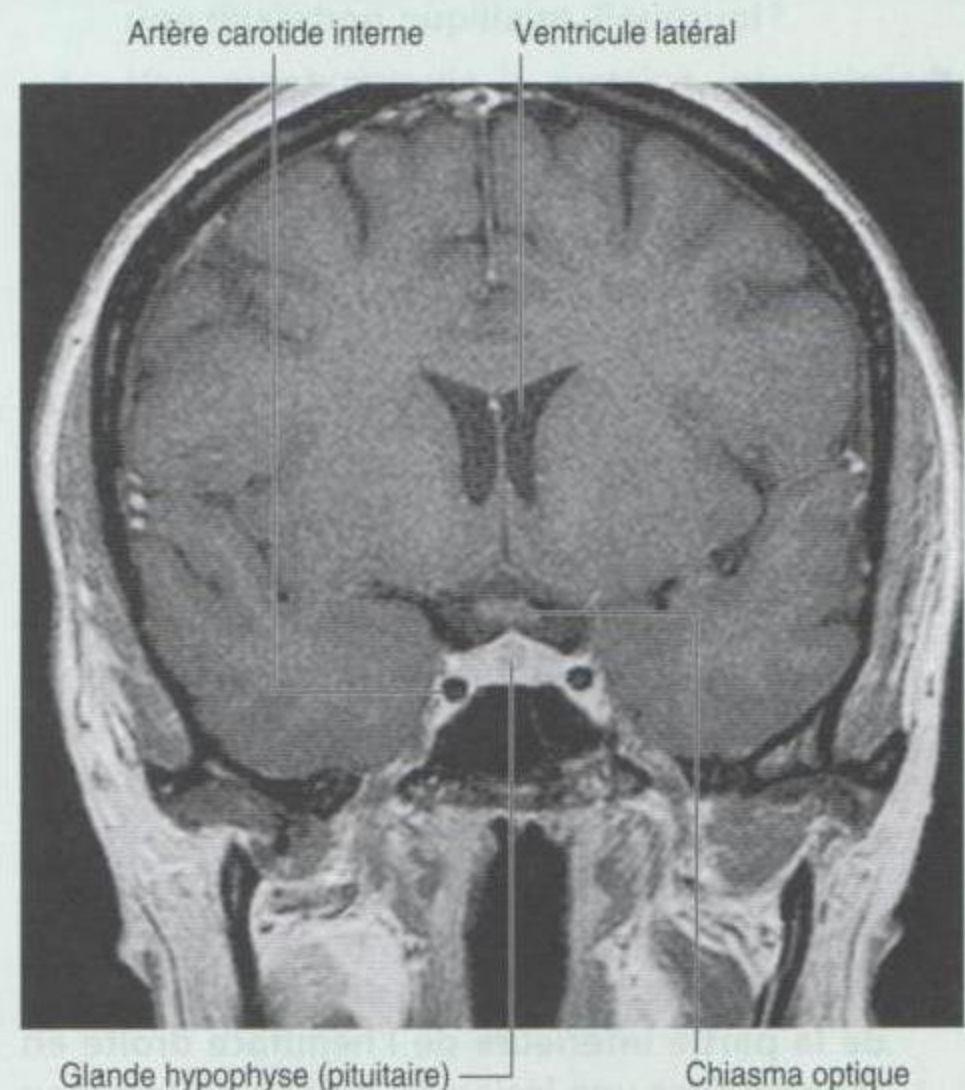


Figure 8.282. Coupe IRM coronale montrant le macro adénome hypophysaire.

10 questions-réponses

- 1. Un patient entre en salle d'urgence avec des lésions évidentes de la tête, du cou et de l'abdomen. L'examen constate que sa pression artérielle est élevée et que son pouls est lent. Présente-t-il un saignement actif ?**

Sans aucun doute, le patient a perdu une quantité significative de sang, cette hémorragie peut être occulte (interne); cependant, le problème majeur de ce patient est sa tension artérielle élevée, qui peut être physiologiquement secondaire à une lésion compressive intracrânienne. Un scanner cérébral urgent est nécessaire pour évaluer le contenu intracrânien, et pour déterminer la taille et la source de la lésion compressive (probablement un hématome) à l'origine de cette hypertension.

- 2. Une patiente a développé une paralysie aiguë de la partie inférieure de l'hémiface droite en rapport avec une lésion au niveau du foramen stylomastoïdien. Où se trouve son déficit de sensibilité ?**

Son déficit de sensibilité est une petite zone cutanée autour du méat acoustique externe. Les modifications sensibles ne sont pas habituelles parce que la lésion est située distalement par rapport à l'origine du nerf de la corde du tympan (qui ne correspond pas au territoire sensitif du nerf facial [VII], pouvant être confondu avec le territoire sensitif du nerf trijumeau [V]).

- 3. Quels mots ne peuvent pas être prononcés par un patient porteur d'une trachéotomie ?**

Un patient porteur d'une trachéotomie ne peut pas parler du tout puisque l'air ne passe pas à travers les cordes vocales. Des trachéotomies permettant la parole ont été développées pour permettre au patient d'orienter le flux d'air vers les cordes vocales lorsque cela est nécessaire.

- 4. Un patient a été opéré pour excision de la glande submandibulaire sur le côté droit du cou, et présente maintenant une zone d'anesthésie sous la branche de la mandibule et jusqu'à la partie droite du menton. Pourquoi ?**

Malheureusement, la chirurgie a provoqué une lésion du nerf mandibulaire (V3) au niveau de

son passage sous, et au contact de, la partie inférieure de la branche de la mandibule.

- 5. Un homme a reçu un coup de poing sur le nez et présente maintenant un écoulement constant de liquide clair. Pourquoi ?**

Un traumatisme nasal violent peut fracturer la lame criblée. Toute fracture de la lame criblée est susceptible de léser les méninges, ce qui conduit à un écoulement de liquide cérébrospinal. Il est indispensable de traiter ces lésions pour prévenir toute infection bactérienne et le risque de méningite secondaire.

- 6. Un homme âgé de 50 ans a été opéré pour une exérèse radicale au niveau du cou, comprenant la résection du muscle sternomastoïdien et des nœuds lymphatiques du triangle postérieur. Il ne peut plus élever son épaule. Pourquoi ?**

Malheureusement, le chirurgien a également enlevé le nerf accessoire (XI), qui est indispensable pour l'élévation de l'épaule.

- 7. Un homme s'est présenté avec une surdité de transmission unilatérale, et l'examen de son oreille a montré la présence de liquide derrière la membrane tympanique, sans douleur. Que doit-on examiner ensuite ?**

Le nasopharynx doit être toujours examiné chez les patients qui présentent une surdité de conduction de transmission. Malheureusement, ce patient avait une tumeur nasopharyngienne à l'origine de l'obstruction de la trompe auditive.

- 8. Un patient présente un déficit auditif, des acouphènes, une diminution du réflexe corneen et des troubles de l'équilibre. Où se situe la lésion ?**

En l'absence de tout autre signe ou de tout autre symptôme, la lésion concerne très probablement le nerf cochléovestibulaire (VIII). La lésion la plus commune est un neurinome de l'acoustique, qui est une tumeur bénigne à croissance lente développée à partir des cellules de Schwann.

9. Un patient présente une occlusion bilatérale de l'artère carotide interne secondaire à une maladie athéromateuse. Comment sont vascularisés les lobes frontaux ?

Le sang chemine par les artères vertébrales, qui sont des branches des artères subclavières jusqu'à l'artère basilaire. L'artère basilaire se divise en artères cérébrales postérieures, qui donnent naissance aux artères communicantes postérieures. Par les artères communicantes postérieures, le sang rejoint la circulation carotidienne, et gagne ainsi non seulement les artères cérébrales moyennes mais aussi les artères cérébrales antérieures (le cercle de Willis).

10. Un patient développe une augmentation de pression intracrânienne rapide, qui provoque une dilatation pupillaire. Pourquoi ?

L'augmentation de la pression intracrânienne comprime le nerf oculomoteur (III) contre la portion pétreuse de l'os temporal. Les fibres autonomes mises en jeu dans le contrôle pupillaire sont en position superficielle dans le nerf et sont les premières affectées.



Facebook : La culture ne s'hérite pas elle se conquiert

Index

A

- Abdomen, 229
 Abdomen, abcès intra-abdominal, 371
 Abdomen, anatomie de surface, 358, 359
 Abdomen, capillaire lymphatique, 347
 Abdomen, cas cliniques, 367-374
 Abdomen, cavité, 235, 252, 516
 Abdomen, côtes, 327
 Abdomen, douleur projetée, 365
 Abdomen, drainage veineux gauche-droite, 246
 Abdomen, éléments anatomiques, 234
 Abdomen, fonctions, 231
 Abdomen, gaine des muscles droits, 261
 Abdomen, incision chirurgicale, 253
 Abdomen, ouverture inférieur du thorax, 230
 Abdomen, paroi, 234
 Abdomen, paroi antérolatérale, 254
 Abdomen, paroi antérolatérale, artères, 265
 Abdomen, paroi antérolatérale, drainage lymphatique, 266
 Abdomen, paroi antérolatérale, muscles, 256
 Abdomen, paroi antérolatérale, nerfs, 263
 Abdomen, paroi antérolatérale, veines, 265
 Abdomen, paroi postérieure, 326
 Abdomen, paroi postérieure, muscles, 327
 Abdomen, plan intertuberculaire, 253, 291, 296, 361, 363, 365
 Abdomen, plan médioclaviculaire, 253, 291, 296
 Abdomen, plan sagittal, 364
 Abdomen, plan sagittal médioclaviculaire, 365
 Abdomen, plan subcostal, 253, 291, 296, 361, 363, 365
 Abdomen, plan supérieur des crêtes iliaques, 361, 363
 Abdomen, plan transombilical, 364
 Abdomen, plan transpylorique, 246, 253, 283, 361-363
 Abdomen, questions-réponses, 375
 Abdomen, rapport avec le dos, 23
 Abdomen, rapport avec le membre inférieur, 497
 Abdomen, rapport avec le pelvis, 384
 Abdomen, rapport avec le thorax, 112
 Abdomen, région postérieure, 326
 Abdomen, région postérieure, nerfs, 349
 Abdomen, région postérieure, vascularisation, 342
 Abdomen, région postérieure, viscères, 333
 Abdomen, surface de projection, 359
 Abdomen, viscères, 277
 Abdomen, viscères intrapéritonéaux, 235
 Abdomen, viscères rétropéritonéaux, 235, 262
 Abdomen, viscères, artères, 305
 Abdomen, viscères, développement, 239
 Abdomen, viscères, lymphatiques, 319
 Abdomen, viscères, nerfs, 319
 Abdomen, viscères, veines, 314
 Acétabulum, 395, 396, 507
 Acétabulum, fosse, 507
 Acétabulum, incisure, 507
 Acétabulum, surface semilunaire, 507
 Acromion, 653
 Adamkiewicz, artère, 68
 Aditus ad antrum, 899
 Adventice du péricarde fibreux, 161
 Aile du sphénoïde, grande, 802, 808
 Aile du sphénoïde, petite, 808, 812
 Aine. *Voir* Inguinale, région
 Aisselle. *Voir* Axillaire, région et Fosse axillaire
 Aisselle, anatomie de surface, 766
 Allen, test, 759
 Ampoule hépatopancréatique, ampoule de Vater, 301
 Ampoule osseuse, 906
 Ampoule rectale, 413
 Anastomose portocave, 249, 317
 Anatomie, approche régionale, 2
 Anatomie, étude par système, 2
 Anesthésie dentaire, 930
 Anévrisme artériel poplité, 630
 Anévrisme de l'artère communicante postérieure, 1073
 Anévrisme intracérébral, 828
 Angiographie avec soustraction, 6
 Angiographie coronaire, 223
 Angiographie, artère fémorale, 394
 Angiographie, veine fémorale, 394
 Angioplastie coronaire, 182
 Angle anorectal, 409
 Angle colique droit, 294
 Angle colique droit, angle hépatique, 290
 Angle colique gauche, angle splénique, 290
 Angle de la côte, 126
 Angle de la mandibule, 914
 Angle duodénojejunal, 285
 Angle sternal, 211
 Angor mésentérique, 314
 Anneau fibreux valvulaire, 177
 Anneau inguinal profond, 268
 Anneau inguinal superficiel, 269
 Anneau inguinal superficiel, anatomie de surface, 359
 Anneau inguinal superficiel, pilier externe, 269
 Anneau inguinal superficiel, pilier interne, 269
 Anneau tendineux commun, 876
 Anneau tympanique, 896
 Anse cervicale, 957
 Antérieur, terme de localisation relative, 3
 Anthélix, 894
 Antitragus, 894
 Antre de la mastoïde, 901
 Anulus fibrosus, 44
 Aorte abdominale, 305, 342
 Aorte abdominale, branches antérieures, 306

Index

- Aorte ascendante, 189
Aorte thoracique, 151, 196, 204, 331
Aorte thoracique ascendante, 194
Aorte thoracique descendante, 194
Aorte thoracique, dissection, 225
Aorte, anévrisme, 345
Aorte, arc, 151, 189, 194, 203
Aorte, arc, anomalies, 196
Aorte, coarctation, 195, 224
Aorte, dissection, 196
Aorte, traumatisme, 196
Aortique, maladie, 176
Apex de la langue, 1034
Apex de la partie pétreuse de l'os temporal, 809
Apex du cartilage aryténoïde, 994
Aponévrose épicroticienne, 863
Aponévrose palatine, 1048
Aponévrose palmaire, 747
Aponévrose plantaire, 600
Appareil auditif, 784
Appareil digestif, 795
Appareil lacrymal, 871
Appareil lacrymal, anatomie de surface, 1066
Appareil respiratoire, 795
Appendice omental, 291
Appendicite, 100, 293
Arachnoïde, 69, 71, 817, 820
Arbre bronchique, 152
Arc du cartilage cricoïde, 992
Arc palatoglosse, 1048
Arc palatopharyngien, 984, 1048
Arc vertébral, 30
Arcade alvéolaire, 807
Arcade carpienne dorsale, 759
Arcade palmaire profonde, 729, 759, 774
Arcade palmaire profonde, anatomie de surface, 774
Arcade palmaire profonde, branches perforantes, 759
Arcade palmaire superficielle, 729, 758, 774
Arcade palmaire superficielle, anatomie de surface, 774
Arcade sourcilière, 800
Arcade tendineuse du fascia pelvien, 408, 409
Arcade veineuse jugulaire, 945
Arcade zygomatique, 803
Arche carpienne, 740
Aréole, 120
Artère alvéolaire inférieure, 931, 1055
Artère alvéolaire inférieure, branche incisive, 1055
Artère alvéolaire inférieure, branche mentonnière, 1055
Artère alvéolaire supérieure et antérieure, 940, 1056
Artère alvéolaire supérieure et postérieure, 939, 1056
Artère angulaire, 858
Artère appendiculaire, 312
Artère auriculaire postérieure, 852, 866, 954
Artère auriculaire profonde, 931
Artère axillaire, 669, 680, 682, 966, 970
Artère brachiale, 703-705, 716, 729
Artère brachiale profonde, 703
Artère brachiale, anatomie de surface, 767
Artère bronchique droite, 155, 156, 204
Artère bronchique gauche, 156, 204
Artère bronchique inférieure, 156
Artère bronchique supérieure gauche, 156
Artère buccale, 860, 932
Artère cœcale, 312
Artère carotide commune droite, 194, 951
Artère carotide commune gauche, 194, 195, 951
Artère carotide externe, 952, 953
Artère carotide externe, branches, 865
Artère carotide externe, glande parotide, 852
Artère carotide interne, 823, 827, 952
Artère carotide interne, sténose, 1072
Artère carpienne, branche dorsale, 730
Artère carpienne, branche palmaire, 730
Artère centrale de la rétine, 883
Artère cérébelleuse antérieure et inférieure, 827
Artère cérébelleuse postérieure et inférieure, 827
Artère cérébelleuse supérieure, 827
Artère cérébrale antérieure, 828
Artère cérébrale moyenne, 828
Artère cérébrale postérieure, 827
Artère cervicale ascendante, 972
Artère cervicale profonde, 972
Artère cervicale suprascapulaire, 966
Artère cervicale transverse, 55, 966, 972
Artère cervicale transverse, branches, 966, 972
Artère ciliaire postérieure courte, 883
Artère ciliaire postérieure longue, 883
Artère circonflexe antérieure de l'humérus, 669, 681, 684
Artère circonflexe fibulaire, 578
Artère circonflexe iliaque profonde, 265
Artère circonflexe iliaque superficielle, 265, 552
Artère circonflexe latérale de la cuisse, 553
Artère circonflexe latérale de la cuisse, branches, 553
Artère circonflexe médiale de la cuisse, 554
Artère circonflexe postérieure de l'humérus, 667-669, 681, 684
Artère circonflexe scapulaire, 669, 683
Artère colique, 312
Artère colique droite, 310, 312
Artère colique gauche, 312, 313
Artère colique gauche, branche ascendante, 313
Artère colique gauche, branche descendante, 313
Artère colique moyenne, 310, 312
Artère communicante postérieure, 828
Artère communicante postérieure, anévrisme, 1073
Artère coronaire droite, 178, 180
Artère coronaire droite, branche atriale, 178
Artère coronaire droite, branche interventriculaire postérieure, 178
Artère coronaire droite, branche marginale, 180
Artère coronaire droite, branche marginale droite, 178
Artère coronaire droite, branche nodale sinoatriale, 178, 180
Artère coronaire gauche, 180, 181
Artère coronaire gauche, branche circonflexe, 180, 181
Artère coronaire gauche, branche diagonale, 181
Artère coronaire gauche, branche interventriculaire antérieure, 180, 181
Artère coronaire gauche, branche interventriculaire postérieure, 180, 181

- Artère coronaire gauche, branche marginale gauche, 180
 Artère coronaire gauche, branche nodale sinoatriale, 181
 Artère coronaire, pathologie, 182
 Artère crémastique, 470
 Artère digitale commune palmaire, 759
 Artère digitale propre palmaire, 759
 Artère dorsale digitale, 759
 Artère dorsale du nez, 884
 Artère dorsale du pied, anatomie de surface, 620
 Artère dorsale métacarpienne, 759
 Artère du bulbe du vestibule, 470
 Artère du canal ptérygoïdien, 940
 Artère du renflement lombal, artère d'Adamkiewicz, 68
 Artère épigastrique inférieure, 265
 Artère épigastrique superficielle, 265, 552
 Artère épigastrique supérieure, 137, 265
 Artère ethmoïdale, 819
 Artère ethmoïdale antérieure, 884, 1023
 Artère ethmoïdale postérieure, 884, 1023
 Artère extrahilaire, 337
 Artère faciale, 858, 953
 Artère faciale transverse, 852, 858
 Artère faciale, branches, 858
 Artère fémorale, 265, 520, 552
 Artère fémorale, anatomie de surface, 394, 615
 Artère fibulaire, 578
 Artère gastrique courte, 307
 Artère gastrique gauche, 306
 Artère gastrique gauche, branches œsophagiennes, 306
 Artère gastroduodénale, 307
 Artère gastro-omentale droite, 307
 Artère gastro-omentale gauche, 307
 Artère glutéale inférieure, 450, 520, 535
 Artère glutéale supérieure, 448, 520, 535
 Artère grande palatine, 1022, 1050
 Artère hépatique commune, 307
 Artère hépatique droite, 307
 Artère hépatique propre, 307
 Artère iléale, 310, 312
 Artère iléocolique, 310, 312
 Artère iliaque commune, 305
 Artère iliaque commune droite, 342
 Artère iliaque commune gauche, 342, 483
 Artère iliaque commune gauche, obstruction, 483
 Artère iliaque externe, 265
 Artère iliaque interne, 447, 448
 Artère iliolumbale, 447, 448
 Artère infraorbitaire, 860, 939
 Artère intercostale, 132, 265
 Artère intercostale antérieure, 116, 132, 136, 137
 Artère intercostale postérieure, 116, 136, 137, 204
 Artère intercostale suprême, 972
 Artère interosseuse antérieure, 730, 737
 Artère interosseuse antérieure, branches perforantes, 729
 Artère interosseuse commune, 730
 Artère interosseuse postérieure, 730, 737
 Artère interosseuse récurrente, 737
 Artère jéjunale, 310
 Artère labiale supérieure, 1022
 Artère labyrinthique, 910
 Artère lacrymale, 883
 Artère laryngée inférieure, 1005
 Artère laryngée supérieure, 1005
 Artère linguale, 953, 1039
 Artère lombale, 345
 Artère malléolaire antérieure et latérale, 584
 Artère malléolaire antérieure et médiale, 584
 Artère marginale, 314
 Artère marginale gauche, 181
 Artère maxillaire, 819, 852, 930, 939, 954
 Artère maxillaire, branche pharyngienne, 940
 Artère maxillaire, branches, 860, 904, 930, 939
 Artère médullaire segmentaire, 67
 Artère méningée accessoire, 819, 931
 Artère méningée antérieure, 819
 Artère méningée moyenne, 819, 931
 Artère méningée moyenne, anatomie de surface, 1064
 Artère méningée postérieure, 819
 Artère mentonnière, 860
 Artère mésentérique inférieure, 305, 312, 313
 Artère mésentérique supérieure, 305, 307
 Artère métacarpienne palmaire, 759
 Artère musculaire, 884
 Artère musculophrénique, 137, 265, 331
 Artère nasale dorsale, 860
 Artère nasale latérale, 1022
 Artère obturatrice, 450, 520, 555
 Artère obturatrice, branches, 555
 Artère occipitale, 820, 866, 954
 Artère ombilicale, 448
 Artère ophtalmique, 828
 Artère ophtalmique, branches, 860, 865
 Artère ovarique, 344, 450
 Artère palatine ascendante, 1050
 Artère palpébrale médiale, 884
 Artère pancréaticoduodénale inférieure, 310
 Artère pancréaticoduodénale inférieure et antérieure, 310
 Artère pancréaticoduodénale supérieure, 307
 Artère pancréaticoduodénale supérieure
 et postérieure, 310
 Artère perforante, 555, 578
 Artère péricardophrénique, 331
 Artère périnéale, 470
 Artère petite palatine, 1022, 1050
 Artère pharyngienne ascendante, 820, 901, 953
 Artère pharyngienne ascendante, branche palatine, 1050
 Artère phrénique inférieure, 142, 331, 342, 345
 Artère phrénique supérieure, 142, 331
 Artère pontine, 827
 Artère poplitée, 568, 577
 Artère profonde de la cuisse, 552
 Artère principale du pouce, 759
 Artère pudendale externe, 470
 Artère pudendale externe profonde, 552
 Artère pudendale externe superficielle, 552
 Artère pudendale interne, 450, 468, 470
 Artère pulmonaire, 152, 155
 Artère radiale, 705, 728, 729, 738, 759
 Artère radiale de l'index, 759

Index

- Artère radiale, branche carpienne dorsale, 729, 759
Artère radiale, branche palmaire superficielle, 729
Artère radiale, section, 713
Artère radulaire antérieure, 67
Artère radulaire postérieure, 67
Artère rectale inférieure, 470
Artère rectale moyenne, 450
Artère rectale supérieure, 312-314
Artère récurrente radiale, 729
Artère récurrente ulnaire, 730
Artère récurrente ulnaire, branche antérieure, 730
Artère récurrente ulnaire, branche postérieure, 730
Artère rénale, 337, 344
Artère rénale droite, 337
Artère rénale gauche, 337
Artère sacrale latérale, 447, 448
Artère sacrale médiane, 345, 450
Artère scapulaire dorsale, 683, 966
Artère sigmoïdienne, 312, 313
Artère sphéno palatine, 940, 1021
Artère sphéno palatine, branches, 1021
Artère spinale antérieure, 67, 825
Artère spinale postérieure, 67, 825
Artère spinale segmentaire, 67
Artère splénique, 307
Artère subclavière, 825, 965
Artère subclavière droite, 150, 194, 970
Artère subclavière gauche, 151, 195, 970
Artère subclavière, branches, 965
Artère subcostale, 265
Artère subscapulaire, 681, 682
Artère supraoduodénale, 307
Artère supraorbitaire, 884
Artère suprascapulaire, 667, 668, 966, 972
Artère supratrochléaire, 884
Artère surrénale inférieure, 342
Artère surrénale moyenne, 342, 344
Artère surrénale supérieure, 342
Artère temporale moyenne, 920
Artère temporale profonde, 920
Artère temporale superficielle, 852, 866, 954
Artère testiculaire, 344, 470
Artère thoracique interne, 137, 265, 331, 972
Artère thoracique latérale, 681, 682
Artère thoracique supérieure, 137, 681, 683
Artère thoracoacromiale, 681, 683
Artère thoracodorsale, 683
Artère thyroïdienne ima, 961
Artère thyroïdienne inférieure, 960, 971
Artère thyroïdienne supérieure, 953, 960
Artère thyroïdienne supérieure, branches, 960
Artère tibiale antérieure, 578, 583
Artère tibiale postérieure, 578, 608
Artère tympanique antérieure, 931
Artère ulnaire, 705, 729, 758
Artère ulnaire, branche palmaire profonde, 758
Artère ulnaire, section, 713
Artère urétrale, 470
Artère utérine, 389, 450
Artère vaginale, 449
Artère vertébrale, 64, 820, 823, 825, 971
Artère vésicale inférieure, 449
Artère vésicale supérieure, 449
Artère zygomatique faciale, 860
Arthroscopie, 567
Arthrose, 566
Articulation acromioclaviculaire, 655
Articulation acromioclaviculaire, luxation, 659
Articulation atlanto-axoïdienne, 34
Articulation atlanto-occipitale, 34
Articulation calcanéocuboïdienne, 594
Articulation carpométacarpienne, 743
Articulation cartilagineuse, 42, 43
Articulation charnière, 641
Articulation condylienne, articulation ellipsoïde, 641
Articulation costotransversaire, 128, 129
Articulation costovertebrale, 128
Articulation cricoaryténoïdienne, 997
Articulation cricothyroïdienne, 997
Articulation de la cheville. Voir Articulation talocrurale
Articulation du carpe, 743
Articulation du coude, 637
Articulation du genou, 558
Articulation du genou, surfaces articulaires, 558
Articulation du poignet, 637, 742
Articulation en selle, 641
Articulation fibreuse, 42
Articulation fixe, 40
Articulation glénohumérale, 637, 656
Articulation glénohumérale, luxation, 660
Articulation interchondrale, 130
Articulation interphalangienne de la main, 744
Articulation laryngée, 997
Articulation lombosacrée, 398
Articulation manubriosternale, 130
Articulation médiotarsienne, 593
Articulation métacarpophalangienne, 743
Articulation métatarsophalangienne, 596
Articulation radio-ulnaire distale, 720
Articulation sacro-iliaque, 400, 401
Articulation sternoclaviculaire, 654
Articulation sternoclaviculaire, luxation, 659
Articulation sternocostale, 129
Articulation subtalaire, 592
Articulation synoviale, 40
Articulation talo-calcanéo-naviculaire, 594
Articulation talocrurale, 590
Articulation tarsométatarsienne, 595
Articulation temporomandibulaire, 915
Articulation temporomandibulaire, disque articulaire, 915
Articulation tibiofibulaire, 565
Articulation xiphosternale, 130
Articulation zygapophysaire, 44, 398, 399
Articulations intertarsiennes, 592
Atlas, arc antérieur, 32
Atlas, arc postérieur, 32
Atlas, ligament transverse, 34
Atlas, vertèbre CI, 32, 33
Atrium, 170

Atrium droit, 114, 165, 169

Atrium gauche, 165, 173

Attaque cérébrale, 827

Audition, organes de l', 909

Auricule, 894

Auricule droite, 170

Auricule gauche, 174

Auricule, artères, 895

Auricule, muscles, 894

Auricule, nerfs, 895

Auricule, veines, 895

Auscultation cardiaque, 177

Avant-bras, 636, 717

Avant-bras, compartiment antérieur, 723

Avant-bras, compartiment antérieur, artères, 728

Avant-bras, compartiment antérieur, muscles, 723

Avant-bras, compartiment antérieur, nerfs, 730

Avant-bras, compartiment antérieur, veines, 730

Avant-bras, compartiment postérieur, 731

Avant-bras, compartiment postérieur, artères, 737

Avant-bras, compartiment postérieur, muscles, 731

Avant-bras, compartiment postérieur, nerfs, 739

Avant-bras, compartiment postérieur, veines, 739

Avant-bras, partie distale, anatomie de surface, 770

Axillaire, région, 113, 669

Axis, vertèbre CII, 32, 33

B

Bande modératrice. *Voir* Trabécule septomarginale

Bandelette iliopubienne, 273

Bartholin, glande, 460

Baryum, suspension de sulfate, 5

Base de la cochlée, 907

Base de la mandibule, 802

Base du cartilage aryénoïde, 994

Base du stapes, 900, 902

Bassin. *Voir* Pelvis

Bassin, fracture, 508

Bâtonnet, 893

Biceps brachial, rupture, 701

Bloc du plexus brachial, 777

Bloc pudendal, 441

Bord de la fosse ovale. *Voir* Limbe de la fosse ovale

Bourse omentale, petite cavité, 242

Bourse séreuse du tendon du muscle subscapulaire, 656

Bourse sous-acromiale, 657

Bourse suprapatellaire, 561

Branche antérieure du stapes, 902

Branche de la mandibule, 802, 914

Branche ischiopubienne, 383

Branche postérieure du stapes, 902

Bras, 636, 696

Bras, artères, 703

Bras, muscles, 700

Bras, nerfs, 705

Bras, veines, 704

Bregma, 805

Bronche lobaire, 152

Bronche principale droite, 152

Bronche principale gauche, 152, 203

Bronche segmentaire, 152

Bronche, artères, 156

Bronche, fibroscopie, 158

Bronche, veines, 156

Bulle ethmoïdale, 1011

C

Cæcum, 291

Caisse tympanique. *Voir* Cavité tympanique

Calcanée, tubercule, 588

Calcanéus, 586, 587

Calcanéus, sillon, 588

Calcanéus, surface articulaire talaire antérieure, 588

Calcanéus, surface articulaire talaire moyenne, 588

Calcanéus, surface articulaire talaire postérieure, 588

Calcanéus, tubérosité, 588

Calcul biliaire, 304

Calcul urétéral, 370

Calva, 805

Calvaria, 800, 810

Calvaria, portion latérale, 802

Canal anal, 294, 413

Canal artériel, 177, 195

Canal artériel persistant, 177

Canal biliaire, 301

Canal carotidien, 809, 813

Canal carpien, 745

Canal carpien, syndrome, 745, 778

Canal condyloire, 809, 815

Canal cystique, 301

Canal des adducteurs, 526, 546, 547, 549

Canal galactophore, 120

Canal grand palatin, 808

Canal hépatique commun, 301

Canal hépatique droit, 301

Canal hépatique gauche, 301

Canal hypoglosse, 809

Canal incisif, 808, 1020, 1021

Canal infraorbitaire, 875

Canal inguinal, 243, 267, 268

Canal lacrymal, 871

Canal lymphatique, 348

Canal obturateur, 387, 405, 515, 516

Canal optique, 812, 874

Canal palatovaginal, 935

Canal pancréatique accessoire, 301

Canal pancréatique principal, 299

Canal petit palatin, 808

Canal ptérygoïdien, 808, 934, 935

Canal sacral, 398

Canal semicirculaire, 905

Canal semicirculaire antérieur, 906

Canal semicirculaire latéral, 906

Canal semicirculaire postérieur, 906

Canal tarsien, 597

Canal tarsien, anatomie de surface, 618

Canal vertébral, 20, 30, 39, 71

Canalicule cochléaire, 908

Canalicule lacrymal, 871

Cancer en cuirasse, 122

Index

- Canine, 1055
Capsule articulaire, 41
Cartilage alaire accessoire, 1013
Cartilage alaire, grand, 1013
Cartilage aryténoïde, 994
Cartilage corniculé, 994
Cartilage cricoïde, 992
Cartilage cunéiforme, 995
Cartilage du septum nasal, 1016
Cartilage hyalin, 41
Cartilage thyroïde, 992
Cataracte, 891
Cathéter central, voie veineuse, 194
Cathétérisme urétral, 422
Caudal, terme de localisation relative, 3
Cavité abdominale, 235
Cavité cardiaque, 169
Cavité crânienne, 784, 810, 1072
Cavité crânienne, plancher, 811
Cavité crânienne, orbite, 1012
Cavité du larynx, 998
Cavité glénoïdale, 651
Cavité mastoïdienne, 901
Cavité nasale, 784, 1008
Cavité nasale, artères, 1010, 1021
Cavité nasale, lymphatiques, 1025
Cavité nasale, nerfs, 1010, 1023
Cavité nasale, os, 1011
Cavité nasale, paroi latérale, 1009, 1017
Cavité nasale, paroi médiale, 1015
Cavité nasale, plancher, 1016
Cavité nasale, toit, 1016
Cavité nasale, veines, 1023
Cavité orale, 784, 785, 1012, 1026
Cavité orale propre, 1027
Cavité orale, nerfs, 1027
Cavité orale, os, 1027
Cavité orale, parois, 1031
Cavité orale, plancher, 1032
Cavité orale, toit, 1045
Cavité péricardique, 161
Cavité péritonéale, 231, 252, 277
Cavité péritonéale, grande, 242
Cavité péritonéale, petite, bourse omentale, 242
Cavité pleurale, 110, 142
Cavité pleurale, anatomie de surface, 215
Cavité trigéminal, 840
Cavité tympanique, 898
Ceinture scapulaire, 651
Cellule ethmoïdale, 1013
Cellule mastoïdienne, 901
Cellule somatique motrice efférente, 79
Cellule somatique sensitive afférente, 79
Cercle artériel du cerveau, 823, 828
Cérumen, 895
Cerveau, 66, 823
Cerveau moyen. *Voir* Mésencéphale
Cerveau, artères, 823
Cerveau, tumeurs, 825
Cerveau, veines, 830
Cerveau, ventricule, 66
Cervicale, région, rapport avec le dos, 23
Chalazion, 871
Chambre antérieure du globe oculaire, 890
Chambre postérieure du globe oculaire, 890
Chef claviculaire du m. grand pectoral, 673
Chef court du biceps brachial, 702
Chef huméral du fléchisseur ulnaire du carpe, 724
Chef huméral du rond pronateur, 724
Chef huméro-ulnaire du fléchisseur superficiel des doigts, 726
Chef latéral du triceps brachial, 665
Chef long du biceps brachial, 702
Chef long du triceps brachial, 665, 677
Chef oblique de l'adducteur du pouce, 754
Chef radial du fléchisseur superficiel des doigts, 726
Chef sternocostal du m. grand pectoral, 673
Chef transverse de l'adducteur du pouce, 754
Chef ulnaire du fléchisseur ulnaire du carpe, 724
Chef ulnaire du rond pronateur, 724
Cheville. *Voir aussi* Articulation talocrurale
Cheville, anatomie de surface, 619
Cheville, fracture, 593
Choane, 785, 1020
Cholécystectomie, 304
Cholécystite, 304
Choroïde, 890, 892
Chylomicron, 346
Cirrhose, 317, 368
Citerne arachnoïdienne, 822
Citerne de chyle, 207, 319
Claude Bernard-Horner, syndrome de, 879
Claudication intermittente, 554
Clavicule, 636, 651
Clavicule, fracture, 659
Clitoris, 460
Clitoris, artère dorsale, 470
Clitoris, artère profonde, 470
Clitoris, corps, 380, 459, 460
Clitoris, érection, 460
Clitoris, frein, 463
Clitoris, gland, 380, 459, 460
Clitoris, pilier, 459
Clitoris, prépuce, capuchon, 463
Clitoris, racine, 460
Clitoris, veine dorsale profonde, 470
Clivus, 814
Coccyx, 35, 383, 398
Coccyx, corne, 398
Cochlée, 900, 905, 907
Cœur, 150, 164
Cœur, anatomie de surface, 214
Cœur, apex, 164
Cœur, auscultation, 177
Cœur, base, 164
Cœur, bord droit, 166
Cœur, bord gauche, 166
Cœur, bord inférieur, 166
Cœur, bord obtus, 166
Cœur, bruits, 177, 214

- Cœur, face antérieure, 164
 Cœur, face diaphragmatique, 166
 Cœur, face pulmonaire droite, 166
 Cœur, face pulmonaire gauche, 166
 Cœur, lymphatiques, 184
 Cœur, nerfs, 185
 Cœur, orientation, 164
 Cœur, pathologies congénitales, 176
 Cœur, pompe droite, 169
 Cœur, pompe gauche, 169
 Cœur, squelette, 177
 Cœur, veines, 182
 Coiffe des rotateurs, lésion, 661
 Coils, embolisation par microsphères, 234
 Col de la côte, 125
 Col de la mandibule, 915
 Col du malleus, 902
 Colique, douleur, 100
 Colles, fascia de, 465
 Colliculus séminal, 417
 Côlon, 293
 Côlon ascendant, 290
 Côlon transverse, 290, 294
 Côlon, carcinome, 415
 Côlon, sillon pariétocolique, 293
 Colonne anale, 413
 Colonne rénale, 336
 Colonne vertébrale antérieure, discocorporéale, 49
 Colonne vertébrale moyenne, 49
 Colonne vertébrale postérieure, isthmoarticulaire, 49
 Colonne vertébrale, courbure, adulte, 14
 Colonne vertébrale, région cervicale, 95
 Colonne vertébrale, région lombale, 95
 Colonne vertébrale, région sacrococcygienne, 95
 Colonne vertébrale, région thoracique, 95
 Commissure postérieure des lèvres, périnée, 464
 Commissures, valve mitrale, 175
 Commissures, valve tricuspide, 171
 Communication dans le septum interatrial, 176
 Communication interatriale, 176
 Communication interventriculaire, 176
 Conduction cardiaque, système, 184
 Conduit cochléaire, 905, 909
 Conduit endolymphatique, 906, 909
 Conduit lacrymonasal, 871
 Conduit médiastinal, 107
 Conduit parotidien, 852, 1042
 Conduit parotidien, lithiase du, 1070
 Conduit semicirculaire, 905
 Conduit submandibulaire, 1042
 Conduit thoracique, 138, 207, 349, 975
 Conduit thoracique dans le médiastin postérieur, 206
 Conduit thoracique dans le médiastin supérieur, 200
 Condyle de l'humérus, 698
 Condyle occipital, 32, 809
 Cône, 893
 Cône médullaire terminal, 66
 Conjonctive, 871
 Connexions intertendineuses, 732
 Conque de l'auricule, 894
 Contraste, produits, 5
 Cooper, ligament de, 257
 Cordage tendineux, 171, 172, 175
 Corde du tympan, 842, 911, 928, 1045
 Corde vocale, fausse. *Voir* Repli vestibulaire
 Corde vocale, vraie. *Voir* Repli vocal
 Cordon spermatique, 243, 268, 270
 Corne inférieure du cartilage thyroïde, 993
 Corne supérieure du cartilage thyroïde, 993
 Corne, grande, de l'os hyoïde, 789
 Cornée, 891
 Cornet nasal inférieur, 801, 1009
 Cornet nasal moyen, 1009
 Cornet nasal supérieur, 1009
 Corps adipeux infrapatellaire, 560
 Corps caverneux, 458
 Corps ciliaire, 892
 Corps de l'os hyoïde, 789
 Corps de l'os maxillaire, 802
 Corps de l'os sphénoïde, 808
 Corps de la mandibule, 802
 Corps du sternum, 128
 Corps vertébral, 30, 124
 Corps vitré, 890
 Côte, 107, 125
 Côte, 1^{re}, 126, 127
 Côte, 2^e, 127
 Côte, 10^e, 127
 Côte, 11^e, 127
 Côte, 12^e, 127
 Côte cervicale, 131, 219
 Côte fausse, 125
 Côte flottante, 125
 Côte vraie, 125
 Côte, anatomie de surface, 211
 Côte, fracture, 131
 Côte, première, fracture, 686
 Cou, 636, 783, 786, 941
 Cou, anatomie de surface, 1059
 Cou, base, 786
 Cou, fascia, 942
 Cou, lymphatiques, 977
 Cou, lymphatiques, aspect clinique, 979
 Cou, muscles, 791
 Cou, plans fasciaux, 946
 Cou, racine, 970
 Cou, racine, artères, 970
 Cou, racine, lymphatiques, 975
 Cou, racine, nerfs, 972
 Cou, racine, veines, 972
 Cou, rapport avec le membre supérieur, 643
 Cou, rapports avec le thorax, 111
 Cou, régions, 786
 Cou, splénus, 59
 Cou, triangle antérieur, 797, 941, 947, 1062
 Cou, triangle antérieur, anatomie de surface, 1061
 Cou, triangle antérieur, artères, 951
 Cou, triangle antérieur, muscles, 947
 Cou, triangle antérieur, nerfs, 954
 Cou, triangle antérieur, veines, 954

- Cou, triangle postérieur, 797, 941, 947, 961, 962, 1062
 Cou, triangle postérieur, anatomie de surface, 1061
 Cou, triangle postérieur, artères, 965
 Cou, triangle postérieur, muscles, 962
 Cou, triangle postérieur, nerfs, 967
 Cou, triangle postérieur, veines, 965
 Cou, veines, 944
 Couche nerveuse de la rétine, 893
 Couche pigmentée de la rétine, 893
 Coude, arthrose, 715
 Coude, articulation. *Voir* Articulation du coude
 Coude, articulation, traumatisme, 714
 Coude, pli, 715
 Crâne, 788, 800
 Crâne, vue antérieure, 800
 Crâne, vue inférieure, 806
 Crâne, vue latérale, 802
 Crâne, vue postérieure, 804
 Crâne, vue supérieure, 805
 Crânial, terme de localisation relative, 3
 Crête ampullaire, 909
 Crête de la côte, 125
 Crête du supinateur, 700
 Crête frontale, 810
 Crête iliaque, 396, 506
 Crête infratemporale, 914
 Crête intertrochantérique, 510
 Crête lacrymale antérieure, 868
 Crête lacrymale postérieure, 868
 Crête nasale, 801
 Crête occipitale externe, 804
 Crête supraépicondyloïdienne latérale, 698
 Crête supraépicondyloïdienne médiale, 698
 Crête supramastoïdienne, 913
 Crête terminale, 170
 Cricothyrotomie, 794
 Crista galli, 811, 1011
 Cristallin, 890
 Crochet de l'hamatum, 740
 Cuisse, 490, 536
 Cuisse, artères, 552
 Cuisse, compartiment antérieur, 536, 542, 543
 Cuisse, compartiment médial, 542, 546
 Cuisse, compartiment postérieur, 536, 542, 550
 Cuisse, muscles, 542
 Cuisse, nerfs, 556
 Cuisse, os, 537
 Cuisse, veines, 555
 Cul-de-sac de Douglas, 437
 Cul-de-sac recto-utérin, 436, 437
 Cul-de-sac rectovésical, 437
 Cul-de-sac vésico-utérin, 436
 Cuspide antérieure, 172
 Cuspide postérieure, 172
 Cuspide septale, 172
 Cyphose, 38
- D**
 Défécation, 409
 Défilé axillaire, 111, 113
 Déglutition, 1004
 Dent, 1054
 Dent, anesthésie, 930
 Dent, artères, 1055
 Dent, lymphatiques, 1056
 Dent, nerfs, 1057, 1058
 Dent, veines, 1056
 Dermatome, 22, 77, 79
 Dermatotomyotome, 76
 Dextrocardie, 196
 Dialyse, 279
 Dialyse péritonéale, 279
 Dialyse rénale, fistule artérioveineuse, 717
 Dialyse, voie veineuse, 194
 Diaphragme, 109, 140, 198, 237, 329
 Diaphragme sellaire, 819
 Diaphragme, artères, 142
 Diaphragme, centre tendineux, 112, 161
 Diaphragme, coupole, 331
 Diaphragme, nerfs, 117, 142, 332
 Diaphragme, pilier droit, 329, 330
 Diaphragme, pilier gauche, 329, 330
 Diaphragme, rupture traumatique, 367
 Diaphragme, tendon central, 330
 Diaphragme, vascularisation, 331
 Diaphragme, veines, 142
 Diencéphale, 823
 Diploe, 806
 Disque du nerf optique, 893
 Disque intervertébral, 43, 399
 Disque intervertébral, hernie, 45
 Distal, terme de localisation relative, 3
 Diverticule de Meckel, 289
 Doigt de la main, 739
 Doigt, base de la phalange, 742
 Doigt, diaphyse de la phalange, 742
 Doigt, phalange distale, 742
 Doigt, phalange intermédiaire, 742
 Doigt, phalange proximale, 742
 Doigt, tête de la phalange, 742
 Dôme pleural. *Voir* Plèvre pariétale, partie cervicale
 Dorsal, terme de localisation relative, 3
 Dorsum sellae, 813
 Dos, 13
 Dos de la main, 739
 Dos, anatomie de surface, 94
 Dos, cas cliniques, 100-102
 Dos, courbure, anatomie de surface, 94
 Dos, déformation, 38
 Dos, douleur projetée, 91
 Dos, douleur vertébrale, 44
 Dos, éléments anatomiques, 17
 Dos, fonctions, 15
 Dos, membrane fibreuse, 41
 Dos, membrane fibreuse extérieure, 41
 Dos, membrane synoviale, 41
 Dos, membrane synoviale interne, 41
 Dos, muscles, 18, 47
 Dos, muscles du groupe appendiculaire, 48
 Dos, muscles du groupe intermédiaire, 53

Dos, muscles du groupe profond, 54
 Dos, nerfs, 25
 Dos, questions-réponses, 103
 Dos, rapport avec le membre supérieur, 644
 Dossière des interosseux. *Voir* Sangle aponévrotique dorsale des extenseurs
 Duodénum, 284, 285
 Duodénum, papille duodénale majeure, grande caroncule, 285, 301
 Duodénum, papille duodénale mineure, petite caroncule, 285, 301
 Duodénum, ulcération, 287
 Dure-mère, 71, 817
 Dure-mère spinale, 69
 Dure-mère, artères, 819
 Dure-mère, couche méningée, 818
 Dure-mère, couche périostée, 818
 Dure-mère, nerfs, 820
 Dysphonie, 200

E

Échancrure spinoglénoïdale. *Voir* Incisure scapulaire, grande
 Échelle de coma de Glasgow, 835
 Échographie, 7
 Échographie de la tête, 816
 Échographie-Doppler, 7
 Élargissement cervical, 67
 Électrocardiogramme, infarctus du myocarde, 223
 Embolisation par coils, 287
 Embryon, courbure de la colonne vertébrale, 14
 Éminence hypothénar, 754
 Éminence iliopectinée, 506
 Éminence pyramidale, 903
 Éminence thénar, 753
 Eminentia arcuata, 814
 Endolymph, 905
 Endoscopie, 288
 Épanchement péricardique, 163
 Épaule, articulation. *Voir* Articulation glénohumérale
 Épaule, région, 636, 651
 Épaule, région, muscles, 659
 Épicarde. *Voir* Péricarde fibreux, couche viscérale
 Épicondyle latéral fémoral, 539
 Épicondyle médial fémoral, 539
 Épicondylite, 715
 Epididyme, 423
 Epididyme, corps, 424, 425
 Epididyme, queue, 424, 425
 Epididyme, tête, 423, 424
 Epididyme, vrai, 423
 Épiglotte, 993
 Épine de la scapula, 653
 Épine du sphénoïde, 914
 Épine iliaque antéro-inférieure, 395-397
 Épine iliaque antérosupérieure, 388, 395, 396, 506
 Épine iliaque postéro-inférieure, 397
 Épine iliaque postérosupérieure, 396, 506
 Épine ischiatique, 381, 395, 396, 398
 Épine mentonnière inférieure, 1030
 Épine mentonnière supérieure, 1030

Épine nasale antérieure, 801
 Épine nasale postérieure, 808, 1028
 Épiploon. *Voir* Omentum
 Épisiotomie, 413
 Épistaxis récurrente, 1074
 Équilibration, organes, 908
 Espace axillaire inférieur, 668, 678, 679
 Espace axillaire latéral, 666, 678
 Espace axillaire latéral, syndrome, 667
 Espace axillaire médial, 667, 678
 Espace extradural, 821
 Espace infraglottique, 998
 Espace intercostal, 131
 Espace prétrachéal, 944
 Espace rétromammaire, 120
 Espace rétropharyngé, 944
 Espace subarachnoïdien, 822
 Espace, troisième, 944
 Estomac, 283
 Estomac, antre pylorique, 283
 Estomac, canal pylorique, 283
 Estomac, cancer, 289
 Estomac, cardia, 283
 Estomac, constriction pylorique, 283
 Estomac, corps, 283
 Estomac, fundus gastrique, 283
 Estomac, grande courbure, 284
 Estomac, incisure angulaire, 284
 Estomac, incisure cardiale, 284
 Estomac, innervation sympathique, 326
 Estomac, orifice pylorique, 283
 Estomac, petite courbure, 284
 Ethmoïde, os, 811, 1011
 Examen biologique, infarctus du myocarde, 223
 Expansion aponévrotique bicipitale, 700
 Expiration, 233

F

Face, 785, 786, 800, 845
 Face antérolatérale du cartilage aryténoïde, 994
 Face médiale du cartilage aryténoïde, 994
 Face postérieure de la scapula, 653
 Face, anatomie de surface, 1065
 Face, artères, 858
 Face, lymphatiques, 861
 Face, muscles, 845
 Face, nerfs, 854
 Face, os, 800
 Face, veines, 860
 Facette calcanéenne postérieure, 587
 Facette claviculaire, 654
 Facette costale inférieure, 124
 Facette costale supérieure, 124
 Facette costale transversaire, 124
 Faisceau atrioventriculaire, 185, 186
 Faisceau atrioventriculaire, branche droite, 185, 186
 Faisceau atrioventriculaire, branche gauche, 185, 186
 Faisceau du plexus brachial, 686
 Faisceau latéral du plexus brachial, 687
 Faisceau médial du plexus brachial, 687

- Faisceau postérieur du plexus brachial, 687
 Fascia buccopharyngien, 985
 Fascia cervical superficiel, 942
 Fascia clavipectoral, 124, 673, 674
 Fascia crémasterique, 270
 Fascia de Camper, 254
 Fascia de Colles, 465
 Fascia de Scarpa, 255
 Fascia endothoracique, 133
 Fascia extrapéritonéal, 262
 Fascia lata, 255, 524
 Fascia pariétal du pelvis, fascia endopelvien, 259
 Fascia pelvien, 434
 Fascia périnéal superficiel, fascia de Colles, 255
 Fascia pharyngobasilaire, 985
 Fascia spermatique externe, 269
 Fascia spermatique interne, 268
 Fascia superficialis, 255
 Fascia temporal, 918
 Fascia thoracolombal, 55, 59
 Fascia transversalis, 258
 Fascia, paroi abdominale, 254
 Faux du cerveau, 810, 818
 Faux du cervelet, 819
 Fémur, 507, 537
 Fémur, col, 508
 Fémur, col, fracture, 511, 627
 Fémur, condyle, 538
 Fémur, diaphyse, 508, 510, 537
 Fémur, diaphyse, fracture, 511
 Fémur, gaine, 527
 Fémur, tête, 508
 Fémur, vascularisation, 511
 Fenêtre aortopulmonaire, 200
 Fenêtre de la cochlée, 900
 Fenêtre du vestibule, 900
 Fenêtre ovale. *Voir* Fenêtre du vestibule
 Fenêtre ronde. *Voir* Fenêtre de la cochlée
 Fente glottique, 998
 Fente orale, 785, 1026, 1051
 Fente palpébrale, 869
 Fente vestibulaire, 998
 Fessière, région. *Voir* Glutéale, région
 Fibre parasympathique, 83
 Fibre postganglionnaire, 83, 86
 Fibre préganglionnaire, 83, 85
 Fibre somatique motrice, 79
 Fibre sympathique, 83
 Fibre sympathique postganglionnaire, 321, 886
 Fibre sympathique préganglionnaire, 321
 Fibre viscérale afférente, 82, 187, 321
 Fibre viscérale efférente, 83
 Fibre zonulaire, 892
 Fibroscopie bronchique, 158
 Fibula, 542, 569, 571
 Fibula, col, 542
 Fibula, crête médiale, 571
 Fibula, diaphyse, 542, 571
 Fibula, face, 571
 Fibula, tête, 542
 Fibula, trochlée, 588
 Filum terminale, 66
 Fissure orbitaire inférieure, 875, 935
 Fissure orbitaire supérieure, 813, 874
 Fissure pétrotympanique, 912, 914
 Fissure ptérygomaxillaire, 930, 935
 Fissure tympanosquameuse, 914
 Fistule artérioveineuse, dialyse rénale, 717
 Foie, 296
 Foie, face diaphragmatique, 296
 Foie, face viscérale, 296
 Foie, ictère, 304
 Foie, ictère hépatique, 304
 Foie, ictère posthépatique, 305
 Foie, ictère préhépatique, 304
 Foie, lobe, 298
 Foie, lobe carré, 298
 Foie, lobe caudé, 298
 Foie, lobe droit, 298
 Foie, lobe gauche, 298
 Foie, plan principal, 302
 Foie, segmentation du, 302
 Foie, zone non péritonisée, 298
 Foramen cæcum de l'os frontal, 811
 Foramen cæcum de la langue, 1034
 Foramen ethmoïdal antérieur, 868, 875
 Foramen ethmoïdal postérieur, 868
 Foramen grand palatin, 808
 Foramen incisif, 808
 Foramen infraorbitaire, 802, 875
 Foramen intervertébral, 25, 35
 Foramen ischiatique, 405
 Foramen ischiatique, grand, 387, 403, 405
 Foramen ischiatique, petit, 387, 403, 405, 406
 Foramen jugulaire, 809
 Foramen lacerum, 809, 813
 Foramen magnum, 808, 815
 Foramen mandibulaire, 915, 1031
 Foramen mentonnier, 802
 Foramen obturé, 396
 Foramen omental, 301
 Foramen omental, épiploïque, 242
 Foramen ovale, 813
 Foramen rond, 813, 935
 Foramen sacral antérieur, 398
 Foramen sacral postérieur, 398
 Foramen sphéno palatin, 935, 1020, 1021
 Foramen stylomastoïdien, lésion du, 862
 Foramen supraorbitaire, 800
 Foramen suprascapulaire, 666, 678
 Foramen transversaire, 32, 788
 Foramen vertébral, 124
 Foramen zygomatofacial, 804
 Fornix conjonctival inférieur, 871
 Fornix conjonctival supérieur, 871
 Fosse axillaire, paroi antérieure, 671
 Fosse axillaire, paroi latérale, 675
 Fosse axillaire, paroi médiale, 671, 674
 Fosse axillaire, paroi postérieure, 671, 676
 Fosse axillaire, paroi postérieure, accès, 678

- Fosse axillaire, plancher, 671, 679
 Fosse axillaire, sommet, 671
 Fosse condyalaire, 809
 Fosse coronoïdienne, 699
 Fosse crânienne antérieure, 811
 Fosse crânienne moyenne, 812
 Fosse crânienne postérieure, 814
 Fosse de la vésicule biliaire, 297
 Fosse du sac lacrymal, 868
 Fosse hypophysaire, 812
 Fosse iliaque, 327, 396
 Fosse incisive, 808
 Fosse infraépineuse, 653
 Fosse infratemporale, 785, 913, 915, 917, 919, 921, 923, 925, 927, 929, 931
 Fosse infratemporale, paroi antérieure, 921
 Fosse infratemporale, paroi latérale, 921
 Fosse infratemporale, paroi médiale, 921
 Fosse infratemporale, toit, 921
 Fosse intercondyalaire, 538
 Fosse ischioanale, 454, 456
 Fosse ischioanale, abcès, 457
 Fosse ischioanale, récessus antérieurs, 454
 Fosse malléolaire, 571
 Fosse mandibulaire, 809
 Fosse olécrânienne, 699
 Fosse ovale, 171
 Fosse poplitée, 491, 566
 Fosse poplitée, anatomie de surface, 616
 Fosse ptérygoïde, 808
 Fosse ptérygopalatine, 785, 786, 933
 Fosse ptérygopalatine, os, 933
 Fosse ptérygopalatine, veines, 940
 Fosse radiale, 699
 Fosse scaphoïde, 808, 1029
 Fosse sublinguale, 1030
 Fosse submandibulaire, 1030
 Fosse subscapulaire, 653
 Fosse supraépineuse, 653
 Fosse temporale, 913, 917, 919
 Fosse trochantérique, 510
 Fossette granulaire, 811
 Fossette trigéminal, 814
 Fovea articulaire caudale, 34
 Fovea articulaire crâniale, 32
 Fovea capitis, 508
 Fovea centralis, 893
 Fovea ptérygoïdienne, 915
 Fracture intertrochantérique, 511
 Fracture ouverte de la voûte du crâne, 817
 Frein de la langue, 1034
 Frein des petites lèvres, fourchette, 463
 Frein médian de la lèvre, 1052
 Front, 800
 Frontal, os, 800, 810
 Frontal, os, partie orbitaire, 812
- G**
- Gaine axillaire, 943
 Gaine carotidienne, 943
 Gaine digitale fibreuse, 748
 Gaine du globe oculaire, 876
 Galea aponévrotique. Voir Aponévrose épicroânienne
 Ganglion aorticorénal, 351
 Ganglion cervical inférieur, 975
 Ganglion cervical moyen, 975
 Ganglion cervical supérieur, 87, 886, 975
 Ganglion cervicothoracique, 975
 Ganglion ciliaire, 888
 Ganglion ciliaire, rameau du nerf oculomoteur pour le, 885
 Ganglion cœliaque, 351
 Ganglion géniculé, 842, 910, 911
 Ganglion géniculé, lésion du, 862
 Ganglion impair, 320, 446
 Ganglion inférieur, 842, 843, 989
 Ganglion mésentérique inférieur, 352
 Ganglion mésentérique supérieur, 351
 Ganglion prévertébral, 351
 Ganglion prévertébral abdominal, 321, 351
 Ganglion ptérygopalatin, 938, 939
 Ganglion spinal, 72
 Ganglion submandibulaire, 927
 Ganglion sympathique cervical supérieur, 938
 Ganglion sympathique thoracique, 208
 Ganglion trigéminal, 840
 Ganglion vestibulaire, 910
 Gastro-intestinal, appareil, 379
 Gastro-intestinal, appareil, artères, 246
 Gastro-intestinal, appareil, parties pelviennes, 413
 Gastro-intestinal, tractus, pathologies congénitales, 295
 Gastro-intestinal, tractus, tomодensitométrie, 289
 Gastro-intestinal, tractus, vascularisation, 313
 Gencive, 1054
 Gencive, artères, 1056
 Gencive, lymphatiques, 1056
 Gencive, nerfs, 1057, 1058
 Gencive, veines, 1056
 Génital, organe externe, aspects superficiels, chez l'homme, 464
 Génital, organe externe, aspects superficiels, chez la femme, 462
 Génital, organe externe, racines, 380
 Genou, articulation, 558
 Genou, articulation, anatomie de surface, 616
 Genou, articulation, examen, 567
 Genou, articulation, lésion, 625
 Genou, articulation, lésions des parties molles, 565
 Genou, articulation, ligaments, 562
 Genou, articulation, mécanisme du verrouillage, 564
 Genou, articulation, nerfs, 564
 Genou, articulation, vascularisation, 564
 Genou, capsule, 561
 Genou, IRM de l'articulation, 567
 Genou, membrane synoviale, 560
 Genou, muscle articulaire, 544
 Genou, radiographie de l'articulation, 567
 Genou, test pour l'instabilité antérieure, 567
 Gimbernat, ligament de, 257
 Glabelle, 800

Index

Gland, couronne, 464
Gland, frein, 464
Glande bulbo-urétrale, 428
Glande de Bartholin, 460
Glande de Skene, 417, 463
Glande lacrymale, 871
Glande lacrymale, artères, 874
Glande lacrymale, nerfs, 873, 939
Glande lacrymale, partie orbitaire, 872
Glande lacrymale, partie palpébrale, 872
Glande lacrymale, veines, 874
Glande mammaire, 120
Glande parathyroïde, 191, 957, 961
Glande parotide, 852, 854, 1041, 1042
Glande parotide, artères, 853, 1043
Glande parotide, lithiase de la, 854
Glande parotide, lymphatiques, 1043
Glande parotide, nerfs, 853
Glande parotide, rapports avec la, 852
Glande parotide, tumeurs, 854
Glande parotide, veines, 1043
Glande salivaire, 1041
Glande salivaire, nerfs, 1044
Glande sublinguale, 1042
Glande submandibulaire, 1042
Glande surrénale, 339
Glande surrénale, vascularisation, 342
Glande thyroïde, 957-959
Glande thyroïde, anatomie de surface, 1063
Glande thyroïde, artères, 960
Glande thyroïde, lymphatiques, 961
Glande thyroïde, pathologie, 959
Glande thyroïde, veines, 960
Glande vestibulaire majeure, 429
Glasgow, échelle de coma de, 835
Glaucome, 891
Globe oculaire, 889
Globe oculaire, artères, 890
Globe oculaire, paroi, 890
Globe oculaire, tunique fibreuse, 891
Globe oculaire, tunique interne, 893
Globe oculaire, tunique vasculaire, 892
Globe oculaire, veines, 890
Glomus carotidien, 952
Glutéale, région, 490, 527
Glutéale, région, artères, 535
Glutéale, région, lymphatiques, 536
Glutéale, région, muscles, 528
Glutéale, région, nerfs, 532
Glutéale, région, quadrants, 533
Glutéale, région, veines, 536
Goitre multinodulaire, 959, 1069
Gomphose, 42, 43
Granulation arachnoïdienne, 822
Grossesse ectopique, 484
Gubernaculum, 243

H
Hallux valgus, 597
Hallux, sillon pour le tendon du long fléchisseur, 587

Hamatum, 740
Hamulus ptérygoïdien, 808
Hanche, articulation, 512
Hanche, articulation, ligaments, 514
Hartmann, zone de, 304
Haustration colique, 291
Hélicotréma, 908
Hélix, 894
Hématome extradural, 817, 1071
Hématome sous-dural, 833
Hématurie, 340
Hémodialyse, 279
Hémorragie cérébrale primitive, 833
Hémorragie extradurale, 833
Hémorragie intracrânienne, 833
Hémorragie subarachnoïdienne, 834
Hémorroïdes, 318, 457
Hernie chirurgicale, 276
Hernie de la faux du cerveau, 835
Hernie de Spigel, 276
Hernie diaphragmatique, 332
Hernie fémorale, 276
Hernie hiatale, 333
Hernie inguinale, 272, 275, 370
Hernie inguinale directe, 273, 275
Hernie inguinale indirecte, 272, 275
Hernie inguinale indirecte droite, 276
Hernie inguinale, étranglement, 275
Hernie ombilicale, 276
Hernie paraombilicale, 276
Hesselbach, triangle inguinal d', 273
Hiatus du nerf grand pétreux, 814
Hiatus du nerf petit pétreux, 814
Hiatus œsophagien, 203
Hiatus sacral, 398
Hiatus saphène, 525
Hiatus semilunaire, 1013
Hiatus urogénital, 409, 454
Hile du rein, 336
Hile hépatique, 297
Hile splénique, 302
His, sulcus terminalis, 170
Hodgkin, lymphome de, 369
Humérus, capitulum, 698
Humérus, col anatomique, 653
Humérus, col chirurgical, 654
Humérus, diaphyse, 697
Humérus, diaphyse, bords, 697
Humérus, diaphyse, faces, 697
Humérus, épicondyle latéral, 699
Humérus, épicondyle médial, 698
Humérus, fracture, 655
Humérus, fracture supracondylienne, 713
Humérus, partie distale, 697
Humérus, partie proximale, 653
Humérus, sillon, 698
Humérus, tête, 653
Humérus, tête, luxation antérieure, 686
Humérus, trochlée, 698
Humérus, grand tubercule, 653

Humérus, petit tubercule, 653
 Humeur aqueuse, 890
 Hydramnios, 301
 Hydrocéphalie, 822
 Hymen, 463
 Hyoïde, os, 789, 1031
 Hypertension portale, 373
 Hypertrophie splénique, 305

I

Iléum, 286
 Ilium, 396, 505, 506
 Ilium, tubercule de la crête, 506
 Imagerie, 5
 Imagerie de la vascularisation du membre supérieur, 685
 Imagerie par résonance magnétique, 7, 11
 Imagerie par résonance magnétique, tête, 816
 Imagerie par résonance magnétique, tractus gastro-intestinal, 289
 Imagerie pulmonaire, 158
 Imagerie, sécurité, 11
 Images, interprétation, 9
 Impuissance, 447
 Incisive, 1055
 Incisure cardiaque, 151
 Incisure de la tente du cervelet, 819
 Incisure fibulaire, 571
 Incisure interaryténoïdienne, 998
 Incisure ischiatique, grande, 381, 395, 396, 515, 516
 Incisure ischiatique, petite, 381, 395, 396, 516
 Incisure jugulaire, 127, 211
 Incisure jugulaire de l'os occipital, 809
 Incisure jugulaire de l'os temporal, 809
 Incisure mandibulaire, 914
 Incisure mastoïdienne, 805
 Incisure radiale, 699
 Incisure scapulaire, grande, 653
 Incisure supraorbitaire. *Voir* Foramen supraorbitaire
 Incisure suprascapulaire, 653
 Incisure suprasternale. *Voir* Incisure jugulaire
 Incisure thyroïdienne inférieure, 993
 Incisure thyroïdienne supérieure, 992
 Incisure trochléaire, 699
 Incus, 902
 Infarctus du myocarde, 182, 221
 Inférieur, terme de localisation relative, 3
 Infundibulum, 429, 819
 Infundibulum ethmoïdal, 1011
 Infundibulum pulmonaire, 171, 172
 Inguinal, triangle, triangle de Hesselbach, 273
 Inguinale, région, 243, 266
 Inguinale, tuméfaction, 275
 Inion, 804
 Innervation sympathique périphérique, 85
 Inspiration, 233
 Intestin antérieur, 247, 307
 Intestin antérieur, artères, 305
 Intestin antérieur, développement, 242
 Intestin grêle, 284
 Intestin moyen, 247, 307

Intestin moyen, artères, 305
 Intestin moyen, développement, 242
 Intestin moyen, malrotation, 295
 Intestin moyen, volvulus, 295
 Intestin postérieur, 247, 307
 Intestin postérieur, artères, 306
 Intestin postérieur, développement, 242
 Intestin, gros, 290
 Iode, sels, 6
 Iris, 890, 892
 Ischémie, jambe, 554
 Ischium, 398, 505
 Isthme de la glande thyroïde, 958
 Isthme du gosier, 785, 1048, 1053

J

Jambe, 490, 569
 Jambe, articulations, 571
 Jambe, compartiment antérieur, 582
 Jambe, compartiment antérieur, artères, 583
 Jambe, compartiment antérieur, muscles, 582
 Jambe, compartiment antérieur, nerfs, 584
 Jambe, compartiment antérieur, veines, 584
 Jambe, compartiment latéral, 579
 Jambe, compartiment latéral, artères, 580
 Jambe, compartiment latéral, muscles, 579
 Jambe, compartiment latéral, nerfs, 581
 Jambe, compartiment latéral, veines, 581
 Jambe, compartiment postérieur, 572
 Jambe, compartiment postérieur, artères, 577
 Jambe, compartiment postérieur, muscles, 572
 Jambe, compartiment postérieur, nerfs, 578
 Jambe, compartiment postérieur, veines, 578
 Jambe, ischémie, 554
 Jambe, os, 570
 Jéjunum, 285
 Jonction pelvi-urétérale, 338
 Joue. *Voir* Cavité orale, parois

L

Labrum acétabulaire, 512
 Labrum glénoïdal, 656
 Labyrinthe ethmoïdal, 1011
 Labyrinthe membraneux, 905, 908
 Labyrinthe osseux, 905, 906
 Lac lacrymal, 872
 Lachman, test de, 567
 Lambda, 805
 Lame, 124
 Lame basilaire, 909
 Lame criblée de l'ethmoïde, 1011, 1020
 Lame du cartilage cricoïde, 992
 Lame horizontale du palatin, 807
 Lame latérale du processus ptérygoïde, 808
 Lame médiale du processus ptérygoïde, 808
 Lame membranacée, 1029
 Lame orbitaire de l'ethmoïde, 1011
 Lame périphérique, 942
 Lame perpendiculaire de l'ethmoïde, 1011
 Lame prétrachéale, 943

Index

- Lame prévertébrale, 943
Lame spirale, 907
Langue, 1034
Langue, artères, 1039
Langue, face inférieure, 1034
Langue, face pharyngienne, 1035
Langue, lymphatiques, 1041
Langue, muscles, 1035
Langue, muscles extrinsèques, 1035, 1036
Langue, muscles intrinsèques, 1035, 1036
Langue, nerfs, 1039, 1040
Langue, veines, 1039
Laryngopharynx, 787, 980, 986
Laryngopharynx, nerfs, 991
Larynx, 787, 991
Larynx, artères, 1005
Larynx, cartilages, 992
Larynx, entrée, 787
Larynx, fonctions, 1002, 1003
Larynx, lymphatiques, 1005
Larynx, muscles intrinsèques, 1000
Larynx, nerfs, 1006
Larynx, veines, 1005
Latéral, terme de localisation relative, 3
Leptoméninge, 823
Lèvre, 1051
Ligament acromioclaviculaire, 655
Ligament alaire, 34
Ligament annulaire du radius, 711
Ligament anococcygien, raphé anococcygien, 409
Ligament arqué central, 238
Ligament arqué latéral, 238, 330
Ligament arqué médial, 238, 329
Ligament arqué médian, 141, 329
Ligament artériel, 195
Ligament bifurqué, 594
Ligament calcanéocuboïdien, 594
Ligament calcanéofibulaire, 592
Ligament calcanéonaviculaire, 594
Ligament cardinal, 434
Ligament collatéral de l'articulation interphalangienne de la main, 744
Ligament collatéral de l'articulation métacarpophalangienne, 743
Ligament collatéral fibulaire, 562
Ligament collatéral latéral interphalangien, 597
Ligament collatéral latéral métatarsophalangien, 596
Ligament collatéral médial interphalangien, 597
Ligament collatéral médial métatarsophalangien, 596
Ligament collatéral radial, 712
Ligament collatéral radial du poignet, 742
Ligament collatéral tibial, 562
Ligament collatéral tibial, évaluation, 567
Ligament collatéral ulnaire du poignet, 742
Ligament coracoclaviculaire, 655
Ligament coracohuméral, 657
Ligament coronaire antérieur, 298
Ligament coronaire postérieur, 298
Ligament costoclaviculaire, 654
Ligament costotransversaire, 129
Ligament costotransversaire latéral, 129
Ligament costotransversaire supérieur, 129
Ligament cricothyroïdien, 794, 996
Ligament cricothyroïdien médian, 996
Ligament cricothyroïdien, anatomie de surface, 1062
Ligament cricotrachéal, 996
Ligament croisé antérieur, 539, 563
Ligament croisé postérieur, 539, 563
Ligament de la tête fémorale, 512
Ligament dentelé, 70
Ligament falciforme, 296, 298
Ligament fundiforme du pénis, 256
Ligament glénohuméral inférieur, 657
Ligament glénohuméral moyen, 657
Ligament glénohuméral supérieur, 657
Ligament hépatoduodénal, 298
Ligament hépatoduodénal latéral, 280
Ligament hépatogastrique, 280, 298
Ligament hyoépiglottique, 995
Ligament iliofémoral, 514
Ligament iliolumbal, 35, 399
Ligament inguinal, 257, 516
Ligament interclaviculaire, 654
Ligament interépineux, 47, 48
Ligament ischiofémoral, 514
Ligament jaune, 46, 47
Ligament lacunaire, ligament de Gimbernat, 257
Ligament large, 429, 430
Ligament latéral de l'articulation temporomandibulaire, 916
Ligament latéral de la cheville, 592
Ligament latéral de la glande thyroïde, 1007
Ligament lombosacral, 399
Ligament longitudinal antérieur, 46
Ligament longitudinal postérieur, 46
Ligament médial de la cheville, 591
Ligament métacarpien transverse profond, 743, 756
Ligament métatarsien transverse profond, 596
Ligament nuchal, 46, 48
Ligament ombilical médial, 449
Ligament ombilical médian, 416
Ligament palmaire, 744
Ligament palmaire, plaque palmaire, 743
Ligament palpébral latéral, 869
Ligament palpébral médial, 869
Ligament patellaire, 541, 544, 546, 562
Ligament pectinéal, ligament de Cooper, 257
Ligament pisohamatal, 725
Ligament pisométacarpien, 725
Ligament plantaire, 596, 597
Ligament plantaire calcanéocuboïdien, 594
Ligament plantaire calcanéonaviculaire, 594
Ligament plantaire long, 594
Ligament poplité oblique, 561
Ligament pubocervical, 434
Ligament pubofémoral, 514
Ligament puboprostatique, 416
Ligament pubovésical, 416
Ligament pulmonaire, 147
Ligament radiocarpien dorsal, 742

- Ligament radiocarpien palmaire, 742
 Ligament rond de l'utérus, 272
 Ligament rond du foie, 249
 Ligament sacroépineux, 381, 382, 403
 Ligament sacro-iliaque interosseux, 400
 Ligament sacro-iliaque postérieur, 400
 Ligament sacro-iliaque antérieur, 400
 Ligament sacrotubéral, 381-383, 403
 Ligament sphénomandibulaire, 916, 922
 Ligament spiral de la cochlée, 909
 Ligament sternoclaviculaire antérieur, 654
 Ligament sternoclaviculaire postérieur, 654
 Ligament sternopéricardique, 161
 Ligament stylomandibulaire, 916
 Ligament supraépineux, 46, 48
 Ligament suspenseur de la gaine du globe oculaire, 877
 Ligament suspenseur du cristallin, 892
 Ligament suspenseur du sein, 120
 Ligament talocalcanéen interosseux, 593
 Ligament talocalcanéen latéral, 593
 Ligament talocalcanéen médial, 593
 Ligament talocalcanéen postérieur, 593
 Ligament talofibulaire antérieur, 592
 Ligament talofibulaire antérieur, rupture, 631
 Ligament talofibulaire postérieur, 592
 Ligament talonaviculaire, 594
 Ligament tibioalcanéen, 591
 Ligament tibiofibulaire antérieur, 571
 Ligament tibiofibulaire postérieur, 571
 Ligament tibionaviculaire, 591
 Ligament tibiotalaire, 591
 Ligament transverse cervical, 434
 Ligament transverse de l'acétabulum, 512
 Ligament transverse huméral, 657
 Ligament triangulaire, 298
 Ligament ulnocarpien palmaire, 742
 Ligament utérosacral, 434, 437
 Ligament vestibulaire, 996
 Ligament vocal, 996
 Ligature des trompes, 432
 Ligne anocutanée, 415
 Ligne âpre, 510, 538
 Ligne arquée, 261, 396
 Ligne blanche, 255, 257-259, 261
 Ligne du muscle soléaire, 541
 Ligne glutéale antérieure, 506
 Ligne glutéale inférieure, 506
 Ligne glutéale postérieure, 506
 Ligne intertrochantérique, 510
 Ligne médioaxillaire, 145, 146
 Ligne médioclaviculaire, 145, 146
 Ligne mylohyoïdienne, 1030
 Ligne nuchale inférieure, 804
 Ligne nuchale supérieure, 804
 Ligne oblique de la mandibule, 802
 Ligne oblique du cartilage thyroïde, 993
 Ligne pectinéale, ligne spirale, 510
 Ligne pectinée, 415
 Ligne supracondyloire latérale, 538
 Ligne supracondyloire médiale, 538
 Ligne terminale, ouverture supérieure du pelvis, 395
 Ligne trapézoïde, 651
 Limbe de la fosse ovale, 171
 Lingula, 915
 Liquide chyleux, 348
 Lithiase de la glande parotide, 854
 Lithiase du conduit parotidien, 1070
 Lithiase urinaire, 340
 Lobe de la glande thyroïde, 958
 Lombalgie, 101
 Lordose, 38
 Lumbago, 101
 Luñule de la valvule semilunaire, 172
 Lymphatique, nœud. *Voir* Nœud lymphatique
 Lymphé, 348
 Lymphome de Hodgkin. *Voir* Hodgkin, lymphome de
- M**
 Macroadénome hypophysaire, 1076
 Macula, 893
 Macule de l'utricule, 909
 Macule du saccule, 909
 Main, 636, 739
 Main, anatomie de surface, 772
 Main, artères, 757
 Main, muscles, 749
 Main, nerfs, 759
 Main, veines, 759
 Malléole latérale, 571
 Malléole médiale, 571
 Malleus, 902
 Mamelon, 120
 Manche du malleus, 896, 902
 Mandibule, 802, 804, 1030
 Mandibule, mouvements de la, 916
 Mandibule, partie alvéolaire de la, 802
 Manubrium sternal, 127, 654
 Mastoïdite, 901
 Maxillaire, os, 802, 914, 1027
 McBurney, point de, 293
 Méat acoustique externe, 894, 895
 Méat acoustique externe, nerfs, 896
 Méat acoustique interne, 815
 Méat acoustique externe. *Voir* Ouverture latérale
 du conduit auditif externe
 Méat nasal inférieur, 1009
 Méat nasal moyen, 1009
 Méat nasal supérieur, 1009
 Meckel, diverticule, 289
 Médecine nucléaire, infarctus du myocarde, 223
 Médial, terme de localisation relative, 3
 Médiastin, 110, 160
 Médiastin antérieur, 160, 209
 Médiastin inférieur, 160
 Médiastin moyen, 160, 161
 Médiastin postérieur, 160, 201
 Médiastin supérieur, 160, 189
 Médiastin supérieur, anatomie
 de surface, 213
 Médiastin supérieur, nerfs, 197

- Membrane fibreuse de l'articulation temporomandibulaire, 916
- Membrane fibreuse du genou. *Voir* Genou, capsule
- Membrane fibroélastique du larynx, 996
- Membrane intercostale externe, 135
- Membrane intercostale interne, 135
- Membrane interosseuse de l'avant-bras, 720
- Membrane interosseuse de la jambe, 571
- Membrane obturatrice, 396
- Membrane quadrangulaire, 996
- Membrane synoviale de l'articulation temporomandibulaire, 916
- Membrane thyroïdienne, 995
- Membrane tympanique, 895, 896
- Membrane tympanique, nerfs, 897
- Membrane tympanique, perforation, 898
- Membrane vestibulaire, 909
- Membre inférieur, 489
- Membre inférieur, accès, 515
- Membre inférieur, accès aux vaisseaux, 527
- Membre inférieur, affection dégénérative articulaire, 566
- Membre inférieur, anatomie de surface, 359, 614
- Membre inférieur, artères, 520
- Membre inférieur, atrophie musculaire, 575
- Membre inférieur, cas cliniques, 623–632
- Membre inférieur, éléments anatomiques, 492
- Membre inférieur, examen neurologique, 575
- Membre inférieur, fonctions, 491
- Membre inférieur, fonctions, locomotion, 492
- Membre inférieur, fonctions, support du poids, 491
- Membre inférieur, injection intramusculaire, 534
- Membre inférieur, lymphatiques, 523
- Membre inférieur, maladie vasculaire périphérique, 554
- Membre inférieur, muscle grand adducteur, 552
- Membre inférieur, muscles, 494
- Membre inférieur, nerfs, 499, 517
- Membre inférieur, pouls, 622
- Membre inférieur, questions-réponses, 633
- Membre inférieur, rapport avec l'abdomen, 239
- Membre inférieur, rapport avec le dos, 24
- Membre inférieur, rapport avec le pelvis, 384
- Membre inférieur, traumatisme musculaire, 551
- Membre inférieur, veines, 521
- Membre supérieur, 635
- Membre supérieur, anatomie de surface, 765
- Membre supérieur, cas clinique, 776–779
- Membre supérieur, éléments anatomiques, 640
- Membre supérieur, fonctions, 637
- Membre supérieur, lymphatiques, 695
- Membre supérieur, muscles, 641
- Membre supérieur, nerfs, 645, 646
- Membre supérieur, questions-réponses, 780
- Membre supérieur, rapport avec le dos, 24
- Membre supérieur, rapport avec le cou, 792
- Membre supérieur, rapport avec le thorax, 111
- Méninge, 68, 817
- Méningite, 823
- Méningocèle, 37
- Ménisque, 559
- Ménisque articulaire, 41
- Ménisque latéral, 559
- Ménisque médial, 559
- Mésencéphale, 823
- Mésentère, 235, 277, 282
- Mésoappendice, 291
- Mésocôlon sigmoïde, 282
- Mésocôlon transverse, 282
- Mésosalpinx, 429
- Mésovarium, 429
- Métacarpien, 739–741
- Métacarpien, base, 740
- Métacarpien, diaphyse, 740
- Métacarpien, tête, 740
- Métatarsien, 589
- Métatarsien, base, 589
- Métatarsien, diaphyse, 589
- Métatarsien, tête, 589
- Métatarsien, tubérosité, 589
- Métencéphale, 823
- Mitrale, maladie, 176
- Modiolus, 907
- Moelle allongée. *Voir* Myélocéphale
- Moelle osseuse, biopsie, 397
- Moelle spinale, 66
- Moelle spinale cervicale, lésion, 101
- Moelle spinale, anatomie de surface, 97
- Moelle spinale, artères, 67
- Moelle spinale, sillon intermédiaire postérieur, 67
- Moelle spinale, sillon médian antérieur, 67
- Moelle spinale, sillon médian postérieur, 67
- Moelle spinale, veines, 68
- Molaire, 1055
- Mollet, 574
- Morton, névrome de, 613
- Muscle court abducteur du pouce, 755
- Muscle abaisseur de l'angle de la bouche, 850
- Muscle abaisseur de la lèvre inférieure, 850
- Muscle abaisseur du septum nasal, 849
- Muscle abducteur de l'auriculaire, 755
- Muscle abducteur de l'hallux, 603
- Muscle abducteur du petit orteil, 605
- Muscle adducteur de l'hallux, 607
- Muscle adducteur du pouce, 753
- Muscle anconé, 723, 734
- Muscle aryténoïdien oblique, 1002
- Muscle aryténoïdien oblique, partie aryépiglottique, 1002
- Muscle aryténoïdien transverse, 1001
- Muscle auriculaire antérieur, 851
- Muscle auriculaire postérieur, 851
- Muscle auriculaire supérieur, 851
- Muscle biceps brachial, 679, 700
- Muscle biceps fémoral, 550
- Muscle brachial, 702
- Muscle brachioradial, 732
- Muscle buccinateur, 850, 1031
- Muscle bulbospongieux, 462
- Muscle carré fémoral, 531
- Muscle carré plantaire, 605
- Muscle carré pronateur, 723, 728

- Muscle ciliaire, 892
 Muscle coccygien, 408, 410
 Muscle constricteur, 982
 Muscle constricteur inférieur, 983
 Muscle constricteur moyen, 983
 Muscle constricteur supérieur, 983
 Muscle coracobrachial, 680, 700, 702
 Muscle corrugateur du sourcil, 848
 Muscle court abducteur du pouce, 753
 Muscle court adducteur, 549
 Muscle court extenseur des orteils, 602
 Muscle court extenseur du pouce, 735
 Muscle court extenseur radial du carpe, 732
 Muscle court fibulaire, 580
 Muscle court fléchisseur de l'auriculaire, 755, 756
 Muscle court fléchisseur de l'hallux, 607
 Muscle court fléchisseur des orteils, 604
 Muscle court fléchisseur du petit orteil, 607
 Muscle court fléchisseur du pouce, 754, 755
 Muscle crémaster, 270
 Muscle cricoaryténoïdien latéral, 1001
 Muscle cricoaryténoïdien postérieur, 1001
 Muscle cricothyroïdien, 1000
 Muscle cricothyroïdien, partie oblique, 1000
 Muscle cricothyroïdien, partie verticale, 1000
 Muscle de l'espace périnéal profond, 384
 Muscle deltoïde, 662
 Muscle dentelé antérieur, 674, 675
 Muscle dentelé postérieur et inférieur, 133
 Muscle dentelé postérieur et supérieur, 133
 Muscle dentelé postéro-inférieur, 54, 58
 Muscle dentelé postérosupérieur, 54, 58
 Muscle digastrique, 948
 Muscle digastrique, ventre antérieur, 948
 Muscle digastrique, ventre postérieur, 948
 Muscle dilatateur de la pupille, 892
 Muscle droit de l'abdomen, 259
 Muscle droit fémoral, 544
 Muscle droit inférieur, 880
 Muscle droit latéral, 880, 881
 Muscle droit médial, 880, 881
 Muscle droit supérieur, 880
 Muscle élévateur de côte, 133
 Muscle élévateur de l'anus, 381, 383, 407, 408
 Muscle élévateur de la scapula, 53, 56, 662
 Muscle élévateur des côtes, 63
 Muscle élévateur du voile du palais, 1048
 Muscle épiaxial, 77, 78
 Muscle épineux, 59
 Muscle érecteur du rachis, 58
 Muscle extenseur propre de l'index, 737
 Muscle extenseur des doigts, 732, 778
 Muscle extenseur propre de l'auriculaire, 732
 Muscle extenseur ulnaire du carpe, 734
 Muscle extrinsèque du globe oculaire, 877
 Muscle fléchisseur profond des doigts, 727
 Muscle fléchisseur radial du carpe, 724, 725
 Muscle fléchisseur superficiel des doigts, 726
 Muscle fléchisseur ulnaire du carpe, 723, 724
 Muscle gastrocnémien, 572
 Muscle génioglosse, 1037
 Muscle géniohyoïdien, 949, 1033
 Muscle gracile, 547
 Muscle grand adducteur, 549
 Muscle grand adducteur, hiatus tendineux, 549
 Muscle grand dorsal, 53, 677, 678
 Muscle grand droit postérieur de la tête, 64
 Muscle grand glutéal, 445, 531
 Muscle grand pectoral, 123, 124, 645, 672, 673
 Muscle grand psoas, 328, 543
 Muscle grand rhomboïde, 53, 56, 57, 662
 Muscle grand rond, 665, 677
 Muscle grand zygomatique, 851
 Muscle hyoglosse, 1037
 Muscle hypoaxial, 77, 78
 Muscle hypothénarien, 754, 755
 Muscle iliaque, 329, 543
 Muscle iliococcygien, 409
 Muscle iliocostal, 59
 Muscle iliopsoas, 329, 543
 Muscle infraépineux, 642, 663, 665
 Muscle infrahyoïdien, 948, 949
 Muscle intercostal, 133
 Muscle intercostal externe, 133, 134
 Muscle intercostal interne, 134, 135
 Muscle intercostal intime, 134, 135
 Muscle interépineux, 64
 Muscle interosseux dorsal, 608, 751
 Muscle interosseux palmaire, 753
 Muscle interosseux plantaire, 608
 Muscle interosseux plantaire, abduction, 607
 Muscle interosseux plantaire, adduction, 607
 Muscle intertransversaire, 64
 Muscle intrinsèque du globe oculaire, 877
 Muscle ischio-caverneux, 461
 Muscle jumeau inférieur, 530
 Muscle jumeau supérieur, 530
 Muscle lombrical, 606, 756
 Muscle long abducteur du pouce, 735
 Muscle long adducteur, 548
 Muscle long extenseur de l'hallux, 582
 Muscle long extenseur des orteils, 583
 Muscle long extenseur du pouce, 735
 Muscle long extenseur radial du carpe, 732
 Muscle long fibulaire, 579
 Muscle long fléchisseur de l'hallux, 576
 Muscle long fléchisseur des orteils, 576
 Muscle long fléchisseur du pouce, 728
 Muscle long fléchisseur superficiel des doigts, 726
 Muscle long palmaire, 725
 Muscle longissimus, 59
 Muscle longitudinal, 983
 Muscle longitudinal inférieur, 1035
 Muscle longitudinal supérieur, 1035
 Muscle masséter, 917
 Muscle mentonnier, 850
 Muscle moyen glutéal, 445, 531
 Muscle multifidus, 61
 Muscle mylohyoïdien, 949, 1032
 Muscle nasal, 848

Index

- Muscle nasal, partie alaire, 848
Muscle nasal, partie transverse, 848
Muscle oblique externe, 257
Muscle oblique inférieur, 882
Muscle oblique inférieur de la tête, 64
Muscle oblique interne, 258
Muscle oblique supérieur, 880, 881
Muscle oblique supérieur de la tête, 64
Muscle obturateur externe, 550
Muscle obturateur interne, 381, 382, 403, 404, 530
Muscle occipitofrontal, 852, 863
Muscle omohyoïdien, 950, 962, 964
Muscle opposant de l'auriculaire, 755
Muscle opposant du pouce, 753, 755
Muscle orbiculaire de l'œil, 846, 869
Muscle orbiculaire de l'œil, partie orbitaire, 846, 869
Muscle orbiculaire de l'œil, partie palpébrale, 846, 869
Muscle orbiculaire de la bouche, 849
Muscle palatoglosse, 1038, 1049
Muscle palatopharyngien, 984, 1048
Muscle papillaire, 171
Muscle papillaire antérieur, 171-173, 175
Muscle papillaire postérieur, 171-173, 175
Muscle papillaire septal, 171, 172
Muscle pectiné, 170, 171, 548
Muscle petit droit postérieur de la tête, 64
Muscle petit glutéal, 445, 531
Muscle petit palmaire, 747
Muscle petit pectoral, 123, 124, 673, 674
Muscle petit psoas, 328
Muscle petit rhomboïde, 53, 56, 57, 662
Muscle petit rond, 642, 664, 665
Muscle petit zygomatique, 851
Muscle piriforme, 381, 382, 404, 529
Muscle plantaire, 574
Muscle platysma, 851
Muscle poplité, 576
Muscle procérus, 849
Muscle ptérygoïdien latéral, 922
Muscle ptérygoïdien latéral, chef inférieur, 923
Muscle ptérygoïdien latéral, chef supérieur, 923
Muscle ptérygoïdien médial, 922
Muscle ptérygoïdien médial, chef profond, 922
Muscle ptérygoïdien médial, chef superficiel, 922
Muscle puboanal, 409
Muscle pubococcygien, 409
Muscle puboprostatique, élévateur de la prostate, 409
Muscle puborectal, 409
Muscle pubovaginal, 409
Muscle pyramidal, 261
Muscle quadriceps fémoral, 544
Muscle releveur de l'angle de la bouche, 851
Muscle releveur de la lèvre supérieure, 851
Muscle releveur de la lèvre supérieure
et de l'aile du nez, 851
Muscle releveur de la paupière supérieure, 870, 877, 880
Muscle risorius, 851
Muscle rond pronateur, 723-725
Muscle rotateur, 63
Muscle salpingopharyngien, 984
Muscle sartorius, 546
Muscle semiépineux, 61
Muscle semiépineux du cou, 63
Muscle semimembraneux, 551
Muscle semitendineux, 551
Muscle soléaire, 574
Muscle sphincter de la pupille, 892
Muscle sphincter palatopharyngien, 983
Muscle splénus capitis, 57
Muscle splénus cervicis, 57
Muscle stapédien, 904
Muscle sternohyoïdien, 949
Muscle sternothyroïdien, 951
Muscle styloglosse, 1038
Muscle stylohyoïdien, 948
Muscle stylopharyngien, 984
Muscle subclavier, 123, 124, 672, 674
Muscle subcostal, 135
Muscle subscapulaire, 642, 653, 676, 679
Muscle superficiel du dos, lésion nerveuse, 65
Muscle supinateur, 722, 735
Muscle supraépineux, 642, 663, 665
Muscle suprahyoïdien, 947, 948
Muscle suspenseur du duodénum,
ligament de Treitz, 285, 295
Muscle tarsal supérieur, 870
Muscle temporal, 919
Muscle tenseur du fascia lata, 445, 532
Muscle tenseur du tympan, 903
Muscle tenseur du voile du palais, 1046
Muscle thénarien, 753, 755
Muscle thoracique transverse, 135
Muscle thyroaryténoïdien, 1002
Muscle thyroaryténoïdien, partie thyroépiglottique, 1002
Muscle thyrohyoïdien, 951
Muscle tibial antérieur, 582
Muscle tibial postérieur, 577
Muscle transverse de l'abdomen, 258
Muscle trapèze, 48, 661
Muscle triceps brachial, 702
Muscle troisième fibulaire, 583
Muscle uvulaire, 1049
Muscle vaste intermédiaire, 544
Muscle vaste latéral, 544
Muscle vaste médial, 544
Muscle vertical, 1035
Muscle vocal, 1002
Muscle, grand adducteur, tubercule, 538
Muscle, groupe nasal, 848
Muscle, groupe oral, 849
Muscle, groupe orbitaire, 846
Muscles du dos extrinsèques, 19
Muscles du dos intrinsèques, 19, 73
Muscles du dos, groupe appendiculaire, 48
Muscles du dos, groupe intermédiaire, 19, 53
Muscles du dos, groupe profond, 19, 54
Muscles du dos, groupe superficiel, 19
Myélocéphale, 823
Myélocèle, 37
Myocarde, 173

- Myotome, 22, 79
Myxœdème, 959
- N**
- Narine, 784, 785, 1019
Nasal, os, 801
Nasale, région, 800
Nasion, 801
Nasopharynx, 787, 980, 986
Nasopharynx, nerfs, 991
Nécrose avasculaire de la partie proximale du scaphoïde, 744
Nerf abducens (VI), 841, 886
Nerf accessoire (XI), 55, 843, 955, 967
Nerf alvéolaire antérieur moyen, 937
Nerf alvéolaire inférieur, 927, 1057
Nerf alvéolaire supérieur et antérieur, 1057
Nerf alvéolaire supérieur et postérieur, 937, 1057
Nerf alvéolaire supérieur moyen, 937, 1057
Nerf anococcygien, 445
Nerf auriculaire postérieur, 857
Nerf auriculotemporal, 853, 926
Nerf axillaire, 649, 667, 668, 694
Nerf buccal, 856, 925
Nerf calcanéen médial, 578, 579
Nerf cardiaque inférieur, 975
Nerf cardiaque moyen, 975
Nerf cardiaque supérieur, 975
Nerf caroticotympanique, 905
Nerf carotidien interne, 938
Nerf caverneux, 446
Nerf cervical, 645, 795
Nerf cervical transverse, 956, 969
Nerf cervical, rameaux antérieurs, 797
Nerf cervical, rameaux postérieurs, 797
Nerf ciliaire long, 887, 888
Nerf cochléaire, 910
Nerf cochléovestibulaire (VIII), 842
Nerf crânien, 794, 836
Nerf crânien, lésion du, 844
Nerf cutané latéral de l'avant-bras, 691, 706, 708
Nerf cutané latéral de la cuisse, 357, 520
Nerf cutané latéral inférieur du bras, 709
Nerf cutané latéral supérieur du bras, 694
Nerf cutané médial de l'avant-bras, 692
Nerf cutané médial du bras, 692
Nerf cutané postérieur de l'avant-bras, 709
Nerf cutané postérieur de la cuisse, 445, 520, 534
Nerf cutané postérieur du bras, 695
Nerf cutané sural latéral, 581
Nerf cutané sural médial, 578, 579
Nerf de l'obturateur interne, 445, 520, 534
Nerf de la corde du tympan, 912
Nerf digital dorsal, 613
Nerf digital palmaire, 763
Nerf digital plantaire commun, 611, 613
Nerf digital plantaire propre latéral du 5^e orteil, 613
Nerf digital propre de l'hallux, 611
Nerf dorsal de la scapula, 57
Nerf dorsal du clitoris, 466, 468
Nerf dorsal du pénis, 466, 467
Nerf dorsal scapulaire, 691
Nerf du canal ptérygoïdien, 873, 938
Nerf du carré fémoral, 520, 534
Nerf du jumeau supérieur, 445
Nerf du muscle carré fémoral, 445
Nerf du muscle jumeau inférieur, 445
Nerf du muscle mylohyoïdien, 928
Nerf du muscle piriforme, 445
Nerf du muscle stapédien, 842, 912
Nerf du muscle subclavier, 687, 691
Nerf du ptérygoïdien latéral, 926
Nerf du ptérygoïdien médial, 925
Nerf ethmoïdal antérieur, 888, 1024
Nerf ethmoïdal postérieur, 888, 1024
Nerf facial (VII), 841, 857, 911, 954, 1040
Nerf facial (VII), dans l'os temporal, 910
Nerf facial (VII), glande parotide et, 852
Nerf facial (VII), paralysie du, 861
Nerf facial (VII), rameaux, 852, 857
Nerf fémoral, 357, 502, 519, 556
Nerf fibulaire commun, 502, 558, 568
Nerf fibulaire commun, branche profonde, 502
Nerf fibulaire commun, branche superficielle, 502
Nerf fibulaire profond, 584, 613
Nerf fibulaire superficiel, 581, 613
Nerf frontal, 886, 887
Nerf génitofémoral, 355, 520
Nerf génitofémoral, branche fémorale, 356
Nerf génitofémoral, branche génitale, 356
Nerf glossopharyngien (IX), 842, 954, 990, 1039
Nerf glutéal inférieur, 445, 502, 519, 535
Nerf glutéal supérieur, 445, 502, 519, 532
Nerf grand auriculaire, 856, 865, 969
Nerf grand occipital, 865
Nerf grand palatin, 936, 1051
Nerf grand pétreux, 842, 910, 911, 938, 1044
Nerf grand splanchnique, 209, 321
Nerf hypogastrique, 446
Nerf hypoglosse (XII), 843, 956, 1040
Nerf iliohypogastrique, 264, 354
Nerf iliohypogastrique, rameau cutané antérieur, 354
Nerf iliohypogastrique, rameau cutané latéral, 354
Nerf ilio-inguinal, 264, 355, 516, 519
Nerf incisif, 928, 1057
Nerf infraorbitaire, 856, 937
Nerf infratrochléaire, 855, 888
Nerf intercostal, 116, 132, 138, 140, 692
Nerf intercostal, rameau cutané latéral, 139, 140
Nerf intercostal, rameau cutané antérieur, 139, 140
Nerf intercostobrachial, 140
Nerf intermédiaire, 841
Nerf interosseux antérieur, 730, 731
Nerf interosseux postérieur, 738, 739
Nerf lacrymal, 855, 886, 887
Nerf laryngé externe, 989
Nerf laryngé récurrent, 961, 1007
Nerf laryngé récurrent droit, 974
Nerf laryngé récurrent gauche, 974
Nerf laryngé supérieur, 989, 1006

Index

- Nerf laryngé supérieur, rameaux, 1006
Nerf lingual, 926, 1040
Nerf lingual, lésion du, 930
Nerf lombal, 499, 500
Nerf mandibulaire (V3), 841, 855, 856, 923
Nerf mandibulaire (V3), rameau méningé, 925
Nerf massétérique, 925
Nerf maxillaire (V2), 841, 855, 856, 936
Nerf maxillaire (V2), rameaux, 1025
Nerf maxillaire (V2), rameaux orbitaires, 936
Nerf médian, 648, 692, 693, 706, 708, 716, 724, 730, 746, 761, 763
Nerf médian, rameau dorsal, 730
Nerf médian, rameau palmaire, 730, 731, 763
Nerf médian, rameau récurrent, 763
Nerf médian, rameau récurrent, anatomie de surface, 773
Nerf médian, fonction motrice, 773
Nerf médian, lésion, 710
Nerf médian, racine latérale, 691
Nerf médian, racine médiale, 692
Nerf mentonnier, 856, 928, 1057
Nerf musculocutané, 648, 690, 693, 705, 708
Nerf nasal externe, 855, 1025
Nerf nasal inférieur et postérieur, 936
Nerf nasal latéral postérieur et supérieur, 1025
Nerf nasal médial postérieur et supérieur, 1025
Nerf nasal postérieur et inférieur, 1025
Nerf nasal supérieur, 937
Nerf nasociliaire, 886–888
Nerf nasociliaire, racine sensitive
 du ganglion ciliaire, 887
Nerf nasopalatin, 937, 1025, 1051
Nerf obturateur, 357, 445, 502, 519, 556
Nerf obturateur, rameau antérieur, 357
Nerf obturateur, rameau postérieur, 357
Nerf obturateur, rameaux, 557
Nerf occipital, troisième, 856, 865
Nerf oculomoteur (III), 840, 885
Nerf oculomoteur (III), racine parasymphatique, 888
Nerf oculomoteur (III), racine sensitive, 889
Nerf oculomoteur (III), racine sympathique, 889
Nerf oculomoteur (III), rameaux, 880, 885
Nerf olfactif (I), 836, 1024
Nerf olfactif (I), rameaux, 1024
Nerf ophtalmique (V1), 840, 855, 886
Nerf ophtalmique (V1), rameaux, 886
Nerf ophtalmique (V3), 856
Nerf optique (II), 838, 884, 886
Nerf pectoral latéral, 690, 693
Nerf pectoral médial, 692
Nerf perforant cutané, 445, 520, 535
Nerf périnéal, 466–468
Nerf petit occipital, 865, 969
Nerf petit palatin, 936, 1051
Nerf petit pétreux, 843, 904, 929
Nerf petit splanchnique, 209, 321
Nerf pétreux profond, 938
Nerf pharyngien, 937
Nerf phrénique, 117, 198, 332, 691, 968, 972
Nerf phrénique droit, 162, 198, 199
Nerf phrénique gauche, 162, 200
Nerf plantaire latéral, 611
Nerf plantaire latéral, rameau profond, 613
Nerf plantaire latéral, rameau superficiel, 613
Nerf plantaire médial, 611
Nerf pudendal, 390, 391, 444, 465, 467, 468, 534
Nerf radial, 648, 649, 694, 706, 709, 730, 731, 738, 739
Nerf radial, anatomie de surface, 767
Nerf radial, rameau profond, 730, 731, 738, 739
Nerf radial, rameau superficiel, 730, 731, 738, 739, 764
Nerf radial, lésion, 710, 762
Nerf rectal inférieur, 466–468
Nerf récurrent laryngé, 200
Nerf récurrent laryngé gauche, 198, 200
Nerf sacral, 499, 500
Nerf saphène, 556, 613
Nerf scapulaire dorsal, 687, 970
Nerf sciatique, 441, 502, 519, 533, 557
Nerf sciatique, anatomie de surface, 615
Nerf sciatique, compression, 482
Nerf spinal, 21, 25, 72, 74
Nerf spinal, racine antérieure, 72
Nerf spinal, racine postérieure, 72
Nerf spinal, rameau antérieur, 73
Nerf spinal, rameau postérieur, 73
Nerf splanchnique, 88, 321
Nerf splanchnique imus (inférieur), 88, 231
Nerf splanchnique inférieur, 88, 209, 321
Nerf splanchnique lombal, 88, 321
Nerf splanchnique pelvien, 88, 324, 439
Nerf splanchnique pelvien, racine parasymphatique, 321
Nerf splanchnique sacral, 88, 321, 446
Nerf splanchnique thoracique, 321
Nerf splanchnique, grand, 88
Nerf splanchnique, petit, 88
Nerf subcostal, 139, 264
Nerf subscapulaire inférieur, 677, 694
Nerf subscapulaire supérieur, 677, 693, 694
Nerf supraclaviculaire, 969
Nerf supraorbitaire, 855
Nerf suprascapulaire, 667, 668, 687, 691, 970
Nerf supratrochléaire, 855
Nerf sural, 613
Nerf temporal profond, 919, 925
Nerf thoracique long, 687, 691, 970
Nerf thoracique long, lésion, 676
Nerf thoracique supérieur, 645
Nerf thoracodorsal, 693, 694
Nerf tibial, 558, 568, 578, 611
Nerf tibial, rameaux calcanéens médiaux, 611
Nerf transverse du cou, 856
Nerf trijumeau (V), 797, 840
Nerf trochléaire (IV), 840, 885, 886
Nerf tympanique, 843, 904
Nerf ulnaire, 648, 649, 692, 693, 706, 708, 730, 731, 760, 762
Nerf ulnaire, rameau dorsal, 731, 761, 762
Nerf ulnaire, rameau musculaire, 731
Nerf ulnaire, rameau palmaire, 731
Nerf ulnaire, rameau profond, 760

- Nerf ulnaire, rameau superficiel, 762
 Nerf ulnaire, fonction motrice, 773
 Nerf ulnaire, lésion, 717, 761
 Nerf vague, 197, 200
 Nerf vague (X), 324, 794, 843, 955, 973
 Nerf vague (X), rameau pharyngien, 989
 Nerf vague droit, 156, 197, 198
 Nerf vague gauche, 156, 198, 199
 Nerf vestibulaire, 910
 Nerf zygomaticofacial, 856, 937
 Nerf zygomaticotemporal, 855, 920, 937
 Nerf zygomatique, 937
 Neurone moteur, 79
 Neurone moteur viscéral, 83
 Neurone sensitif, 79
 Neurone sensitif viscéral, 82
 Neurone somatique sensitif, 79
 Névralgie trigéminal, 862
 Névrome de Morton, 613
 Nez, 1013
 Nodule de la valvule semilunaire, 172
 Nœud atrioventriculaire, 185, 186
 Nœud inguinal fémoral, 349
 Nœud lymphatique, 347, 348
 Nœud lymphatique aortique latéral droit, 349
 Nœud lymphatique aortique latéral gauche, 349
 Nœud lymphatique apical, 695
 Nœud lymphatique axillaire, 121, 349
 Nœud lymphatique axillaire apical, 121
 Nœud lymphatique axillaire central, 121
 Nœud lymphatique axillaire latéral, 121
 Nœud lymphatique axillaire pectoral, 121
 Nœud lymphatique brachio-céphalique, 138
 Nœud lymphatique central, 695
 Nœud lymphatique cervical, 349
 Nœud lymphatique cervical profond, 978
 Nœud lymphatique cervical superficiel, 978
 Nœud lymphatique cœliaque, 319
 Nœud lymphatique diaphragmatique, 138, 139
 Nœud lymphatique ganglionnaire huméral latéral, 695
 Nœud lymphatique iliaque externe, 472, 523
 Nœud lymphatique inguinal, 349
 Nœud lymphatique inguinal profond, 472, 523
 Nœud lymphatique inguinal superficiel, 472, 523
 Nœud lymphatique intercostal, 138, 139
 Nœud lymphatique jugulodigastrique, 978
 Nœud lymphatique jugulo-omohyoïdien, 978
 Nœud lymphatique latéro-aortique, 138
 Nœud lymphatique latéro-aortique lombal, 472
 Nœud lymphatique lombal, 337, 349
 Nœud lymphatique mastoïdien, 867, 978
 Nœud lymphatique mésentérique inférieur, 319
 Nœud lymphatique mésentérique supérieur, 319
 Nœud lymphatique occipital, 978
 Nœud lymphatique parasternal, 138, 139
 Nœud lymphatique parotidien, 862
 Nœud lymphatique pectoral antérieur, 695
 Nœud lymphatique poplité, 523
 Nœud lymphatique préaortique, 319, 348, 472
 Nœud lymphatique préaortique cœliaque, 319
 Nœud lymphatique préaortique mésentérique inférieur et supérieur, 319
 Nœud lymphatique préauriculaire, 862
 Nœud lymphatique préauriculaire et parotidien, 978
 Nœud lymphatique profond, 349
 Nœud lymphatique submandibulaire, 862, 978
 Nœud lymphatique submental, 861, 978
 Nœud lymphatique subscapulaire postérieur, 695
 Nœud lymphatique superficiel, 977
 Nœud lymphatique trachéal, 349
 Nœud lymphatique trachéobronchique, 158
 Nœud lymphatique, cercle péricrânien, 349
 Nœud sinoatrial, 185, 186
 Nucleus pulposus, 44
- O**
- Occipital, os, 804, 808–810
 Occipital, os, partie basilaire, 808, 809
 Occipital, os, partie latérale, 809
 Occipital, os, partie squameuse, 804, 817
 Oddi, sphincter, 301
 Œil, anatomie de surface, 1066
 Œil, examen, 882
 Œsophage, 150, 151, 196, 201–203
 Œsophage abdominal, 283
 Œsophage, artères, 202
 Œsophage, cancer, 203
 Œsophage, lymphatiques, 202
 Œsophage, nerfs, 203
 Œsophage, veines, 202
 Olécrâne, 699
 Olfactive, région de la cavité nasale, 1010
 Omphalocèle, 896
 Omentum, grand, 242, 280, 281
 Omentum, petit, 280
 Ophtalmoscopie, 891
 Ora serrata, 893
 Orbite, 784, 867, 1012
 Orbite, artères, 883
 Orbite, fascias, 875
 Orbite, fracture, complications, 1075
 Orbite, muscles, 877
 Orbite, nerfs, 884
 Orbite, os, 867
 Orbite, paroi inférieure, 868
 Orbite, paroi latérale, 869
 Orbite, paroi médiale, 868
 Orbite, paroi supérieure, 868
 Orbite, veines, 884
 Oreille, 784, 893
 Oreille externe, 893, 894
 Oreille externe, anatomie de surface, 1067
 Oreille interne, 893, 894, 897, 905
 Oreille interne, artères, 910
 Oreille interne, veines, 910
 Oreille interne, nerfs, 910
 Oreille moyenne, 893, 894, 896, 898
 Oreille moyenne, artères, 904
 Oreille moyenne, examen, 897
 Oreille moyenne, nerfs, 904

Index

Oreille moyenne, parois, 898
Oreille moyenne, veines, 904
Oreille, examen, 897
Organe de Corti. *Voir* Organe spiral
Organe spiral, 910
Orgelet, 871
Orifice arrondi intracrânien, 813
Orifice saphène, 524
Oropharynx, 787, 980, 986
Oropharynx, nerfs, 991
Orteil, gaine fibreuse, 601
Orteil, os, phalange, 585, 589
Orteil, phalange, base, 590
Orteil, phalange, diaphyse, 590
Orteil, phalange, tête, 590
Os capitatum, 740
Os coxal, 327, 394, 396, 516
Os cuboïde, 589
Os cunéiforme, 589
Os des doigts, phalanges, 740-742
Os du carpe, 740
Os du métatarse, 585
Os ilium, 327
Os lunatum, 740
Os naviculaire, 589
Os pisiforme, 740
Os scaphoïde, 740
Os scaphoïde, fracture, 744
Os scaphoïde, nécrose avasculaire
 de la partie proximale, 744
Os trapèze, 740
Os trapézoïde, 740
Os trigone, 590
Os triquetrum, 740
Ostéoporose, 40
Ostium atrioventriculaire droit, 170
Ostium atrioventriculaire gauche, 173
Ostium de la veine cave inférieure, 171
Ostium des petites veines cardiaques, 171
Ostium du sinus coronaire, 170, 171
Ostium maxillaire, 1011
Ouille, os, 902
Ouverture axillaire, 670
Ouverture entre la symphyse pubienne
 et la membrane du périnée, 387
Ouverture latérale du conduit auditif externe, 803
Ouverture piriforme, 801
Ouverture thoracique supérieure, 643
Ovaire, 429
Ovaire, cancer, 431
Ovaire, imagerie, 431
Ovaire, ligament propre, 429
Ovaire, ligament suspenseur,
 ligament infundibulo-ovarique, 429
P
Pacemaker détérioré, 224
Palais dur, 785, 807, 1045
Palais mou, 785, 790, 1046
Palais mou, muscles, 1046

Palais, artères, 1050
Palais, lymphatiques, 1051
Palais, nerfs, 1051
Palais, veines, 1051
Palatin, os, 807, 1028
Pancoast, tumeur, 200
Pancréas, 299
Pancréas annulaire, 301
Pancréas, col, 299
Pancréas, processus uncinatus, 299
Pancréas, tête, 299
Pancréas, tête, cancer, 374
Pannicule adipeux, 41
Papille circumvallée, 1034
Papille filiforme, 1034
Papille foliée, 1034
Papille fongiforme, 1034
Papille incisive, 1045
Pariétal, os, 810
Paroi thoracique, rapport avec le membre supérieur, 644
Pars flaccida, 896
Pars tensa, 896
Partie mastoïdienne, 803, 804
Patella, 539
Patte d'oie, 546
Paume, 739
Paupière, 869
Paupière, artères, 871
Paupière, glandes, 871
Paupière, nerfs, 871
Paupière, veines, 871
Pavillon de l'oreille. *Voir* Auricule
Peau d'orange, 122
Pecten anal, 415
Pectorale, région, 113, 120
Pectorale, région, muscles, 122
Pédicule, arc vertébral, 32
Pelvis, 377
Pelvis et périnée, cas cliniques, 481-485
Pelvis et périnée, questions-réponses, 486
Pelvis, anatomie de surface, 473, 475, 477, 479
Pelvis, artères, 447
Pelvis, cavité, 378, 384, 388, 516
Pelvis, diaphragme, 381, 407
Pelvis, différences sexuelles, 401
Pelvis, éléments anatomiques, 380
Pelvis, fascia, 434
Pelvis, fascia, chez l'homme, 434
Pelvis, fascia, chez la femme, 434
Pelvis, faux, 378
Pelvis, fonctions, 378
Pelvis, grand. *Voir* Pelvis, faux
Pelvis, ligne terminale, ouverture supérieure, 395
Pelvis, lymphatiques, 453
Pelvis, mesures en obstétrique, 407
Pelvis, nerfs, 438
Pelvis, orientation, 401
Pelvis, os, 327, 394, 505
Pelvis, ouverture inférieure, 378, 381, 406
Pelvis, ouverture supérieure, 380, 402

- Pelvis, ouverture supérieure du bassin, 231, 238
 Pelvis, parois, 381, 403
 Pelvis, parois, ligaments, 403
 Pelvis, parois, muscles, 403
 Pelvis, parois, orifices, 405
 Pelvis, péritoine, 434
 Pelvis, péritoine, chez l'homme, 437
 Pelvis, péritoine, chez la femme, 436
 Pelvis, petit. *Voir* Pelvis, vrai
 Pelvis, plancher, 381, 406
 Pelvis, plexus veineux, 450
 Pelvis, plexus veineux rectal externe, 451
 Pelvis, plexus veineux rectal interne, 450
 Pelvis, rapport avec l'abdomen, 238
 Pelvis, rapport avec le dos, 23
 Pelvis, rapport avec le membre inférieur, 498
 Pelvis, rénal (ou pyélon ou bassin), 337
 Pelvis, veine dorsale profonde, 451
 Pelvis, veines, 450
 Pelvis, viscères, 413
 Pelvis, vrai, 378, 402
 Pénis, 460, 464
 Pénis, artère dorsale, 470
 Pénis, artère du bulbe, 470
 Pénis, artère profonde, 470
 Pénis, bulbe, 460
 Pénis, corps, 380, 459, 460
 Pénis, corps spongieux, 418, 459
 Pénis, érection, 460
 Pénis, gland, 380, 460
 Pénis, ligament fundiforme, 460
 Pénis, ligament suspenseur, 460
 Pénis, pilier, 459
 Pénis, prépuce, 465
 Pénis, racine, 380, 460
 Pénis, raphé, 464
 Pénis, veine dorsale profonde, 470
 Péricarde, 161
 Péricarde fibreux, 161
 Péricarde fibreux, couche pariétale, 161
 Péricarde fibreux, couche viscérale, 161
 Péricarde séreux, 161, 162
 Péricarde, artères, 163
 Péricarde, nerfs, 163
 Péricarde, veines, 163
 Péricardite, 163
 Péricardite constrictive, 164
 Périnée, 377, 384, 406, 454
 Périnée, anatomie de surface, 473
 Périnée, artères, 468
 Périnée, bords, 454
 Périnée, centre tendineux, 390, 393, 412
 Périnée, espace profond, 410, 454
 Périnée, espace superficiel, 458
 Périnée, fascia superficiel, 465, 466
 Périnée, lymphatiques, 471
 Périnée, membrane, 384, 410, 428, 454
 Périnée, muscle transverse profond, 411
 Périnée, muscle transverse superficiel, 462
 Périnée, muscles, 461
 Périnée, nerfs, 389
 Périnée, nerfs somatiques, 465
 Périnée, nerfs viscéraux, 468
 Périnée, organes et tissus érectiles, 458
 Périnée, rapport avec le membre inférieur, 499
 Périnée, veines, 470
 Périoste, 864
 Périoste orbitaire, 875
 Péristaltisme, 326
 Péritoine, 235, 262, 277, 279, 385
 Péritoine pariétal, 235
 Péritoine viscéral, 235
 Péritoine, mésothélium, 235
 Péritoine, métastases, 279
 Pharyngienne, paroi, 981
 Pharyngienne, paroi, déhiscences
 entre les muscles de la, 985
 Pharyngienne, paroi, fascia, 985
 Pharyngienne, paroi, muscles, 982
 Pharynx, 203, 787, 978
 Pharynx, artères, 988
 Pharynx, lymphatiques, 988
 Pharynx, nerfs, 988
 Pharynx, os, 980
 Pharynx, veines, 988
 Philtrum, 1052
 Phonation, 1003, 1004
 Pied, 490, 585
 Pied, anatomie de surface, 619
 Pied, arcade plantaire artérielle, 620
 Pied, arcade plantaire profonde, 609
 Pied, arche longitudinale, 599
 Pied, arche transversale, 599
 Pied, arches, 599
 Pied, artère arquée, 610
 Pied, artère digitale dorsale, 610
 Pied, artère dorsale, 609
 Pied, artère métatarsienne dorsale, 610
 Pied, artère métatarsienne dorsale, première, 610
 Pied, artère plantaire latérale, 609
 Pied, artère plantaire médiale, 609
 Pied, artère tarsienne, 610
 Pied, artères, 608
 Pied, articulation interphalangienne, 597
 Pied, articulations, 590
 Pied, dos, 585
 Pied, ligament des arches, 599
 Pied, muscle des arches, 599
 Pied, nerfs, 610
 Pied, os, 585
 Pied, plante, 585
 Pied, veine saphène, grande, 610
 Pied, veine saphène, petite, 610
 Pied, veines, 610
 Pie-mère, 70, 71, 817, 821
 Plan anatomique axial, 3
 Plan anatomique coronal, 3
 Plan anatomique horizontal, 3
 Plan anatomique sagittal, 3
 Plan anatomique sagittal médian, 3

Index

- Plan anatomique transversal, 3
Plan axial, 4
Plan coronal, 4
Plan frontal, 4
Plan horizontal, 4
Plan sagittal, 4
Plan transversal, 4
Plaque criblée de l'ethmoïde, 811
Platine. *Voir* Base du stapes
Platysma, 942
Plèvre, 143
Plèvre pariétale, 144
Plèvre pariétale, partie cervicale, 144
Plèvre pariétale, partie costale, 144
Plèvre pariétale, partie diaphragmatique, 144
Plèvre pariétale, partie médiastinale, 144
Plèvre pariétale, zones de réflexion périphériques, 145
Plèvre viscérale, 143, 146
Plexus nerveux, 91
Plexus nerveux alvéolaire supérieur, 937
Plexus nerveux aortique, 322
Plexus nerveux aortique abdominal, 351
Plexus nerveux brachial, 93, 684, 969
Plexus nerveux brachial, divisions, 686
Plexus nerveux brachial, faisceaux, 686
Plexus nerveux brachial, lésions, 695
Plexus nerveux brachial, racines, 684, 686
Plexus nerveux cardiaque, 93, 185
Plexus nerveux cardiaque profond, 185
Plexus nerveux cardiaque superficiel, 185, 187
Plexus nerveux carotidien interne, rameau, 904
Plexus nerveux cervical, 795, 968
Plexus nerveux cervical, rameaux cutanés, 969
Plexus nerveux cervical, rameaux musculaires, 968
Plexus nerveux coccygien, 438, 439, 445
Plexus nerveux coéliquaie, 321, 351
Plexus nerveux dentaire supérieur, 937
Plexus nerveux hypogastrique inférieur, 321, 390, 392, 446
Plexus nerveux hypogastrique supérieur, 322, 351, 446
Plexus nerveux lombal, 93, 352, 517
Plexus nerveux myentérique, 91
Plexus nerveux myoentérique, 325
Plexus nerveux œsophagien, 93, 203, 204
Plexus nerveux paravertébral, 446
Plexus nerveux pelvien, 321, 446
Plexus nerveux pharyngien, 989
Plexus nerveux prévertébral, 93, 250, 251, 323, 351
Plexus nerveux prévertébral abdominal, 321, 351
Plexus nerveux prostatique, 446
Plexus nerveux pulmonaire antérieur, 156
Plexus nerveux pulmonaire postérieur, 156
Plexus nerveux rectal, 446
Plexus nerveux sacral, 93, 438, 439, 518
Plexus nerveux somatique, 91, 93, 438
Plexus nerveux sous-muqueux, 91, 325
Plexus nerveux thoracique aortique, 93
Plexus nerveux tympanique, 843, 900, 904, 905
Plexus nerveux utérovaginal, 446
Plexus nerveux vésical, 446
Plexus nerveux viscéral, 91, 93, 445
Plexus sous-endocardique de cellules de conduction, 185
Plexus veineux pampiniforme, 481
Plexus veineux ptérygoïdien, 932
Pli du coude, anatomie de surface, 768
Pli frangé, 1034
Pli malléolaire antérieur, 896
Pli malléolaire postérieur, 896
Pli ombilical médial, 449
Pli palatin transverse, 1045
Pli recto-utérin, 437
Pli salpingopharyngien vertical, 986
Pli synovial infrapatellaire, 560
Pneumonie, 225
Pneumothorax, 220
Pneumothorax compressif, 220
Poignet. *Voir* Articulation du poignet
Point lacrymal, 872
Pomme d'Adam. *Voir* Proéminence laryngée
Ponction lombaire, 74
Ponction sternale de moelle osseuse, 131
Pontage coronaire, 182
Postérieur, terme de localisation relative, 3
Pouce, 739
Pouce, chef oblique de l'adducteur, 753
Pouce, chef transverse de l'adducteur, 753
Pouce, mouvements, 650
Pouce, phalange distale, 742
Pouce, phalange proximale, 742
Pouls artériel, 1068
Pouls du membre supérieur, 774
Pouls veineux jugulaire, 954
Poumon, 147
Poumon droit, 149
Poumon droit, lobe inférieur, 149, 154, 216
Poumon droit, lobe moyen, 149, 154, 216
Poumon droit, lobe supérieur, 149, 154, 216
Poumon droit, scissure horizontale, 149
Poumon droit, scissure oblique, 149
Poumon gauche, 149
Poumon gauche, lingula, 149
Poumon gauche, lobe inférieur, 154
Poumon gauche, lobe supérieur, 154, 216
Poumon gauche, scissure oblique, 149
Poumon, anatomie de surface, 215
Poumon, apex, 147
Poumon, artères, 152
Poumon, base, 147
Poumon, bord antérieur, 147
Poumon, bord inférieur, 147
Poumon, bord postérieur, 147
Poumon, bruits, 216
Poumon, cancer, 159, 220
Poumon, face costale, 147
Poumon, face médiastinale, 147
Poumon, hile, 145, 147
Poumon, imagerie, 158
Poumon, lobe, anatomie de surface, 215
Poumon, lymphatiques, 158
Poumon, nerfs, 157
Poumon, racine, 144, 147

Poumon, scissure oblique, 216
 Poumon, scissure, anatomie de surface, 215
 Poumon, veines, 153
 Première côte, fracture, complications, 777
 Prémolaire, 1055
 Pression artérielle, mesure, 706
 Pression intra-abdominale, 233, 256, 275
 Pression ventriculaire, 177
 Procès ciliaire, 892
 Processus alvéolaire, 802
 Processus antérieur du malleus, 902
 Processus articulaire inférieur, 124
 Processus articulaire supérieur, 124
 Processus axillaire de la glande mammaire, 695
 Processus clinoïde antérieur, 812
 Processus clinoïde moyen, 813
 Processus clinoïde postérieur, 813
 Processus condyalaire, 804
 Processus condylien, 915
 Processus coracoïde, 653
 Processus coronoïde, 699, 804, 915
 Processus épineux, 791
 Processus épineux de la vertèbre T1, 636
 Processus frontal, 801, 914
 Processus incinatus, 1011
 Processus latéral du cartilage septal, 1013
 Processus latéral du malleus, 896, 902
 Processus mastoïdien, 804
 Processus maxillaire, 914
 Processus palatin, 807
 Processus ptérygoïde, 808
 Processus pyramidal, 808
 Processus styloïde, 804
 Processus temporal, 914
 Processus transverse, 124, 791
 Processus vaginal, 243
 Processus vocal, 994
 Processus xiphoïde, 128
 Processus zygomatique, 801-803
 Proéminence du canal facial, 900
 Proéminence du canal semicirculaire latéral, 901
 Proéminence laryngée, 992
 Profond, terme de localisation relative, 3
 Promontoire, 900
 Promontoire sacral, 380
 Pronation, 721, 722
 Pronation douloureuse, 715
 Prostate, 388, 389, 427
 Prostate, cancer, 426
 Prostate, hypertrophie bénigne, 427
 Prostatectomie, 447
 Protubérance mentonnière, 802
 Protubérance occipitale externe, 804
 Proximal, terme de localisation relative, 3
 Psoas, abcès, 102, 332
 Ptérion, 802
 Ptérion, fracture, 817
 Pubis, 397, 505
 Pubis, branche inférieure, 398
 Pubis, branche supérieure, 398

Pubis, cavité, 385
 Pubis, corps, 397
 Pubis, ligament arqué, 410
 Pubis, ligament inférieur, 401
 Pubis, ligament supérieur, 401
 Pubis, ligne pectinée, 398
 Pubis, mont, 463
 Pubis, pecten, 257
 Pubis, sillon obturateur, 398
 Pubis, symphyse, 380, 383, 397, 401, 475
 Pubis, tubercule, 388, 395, 396, 398
 Pupille, 890

Q

Queue de cheval, 74

R

Racine crânienne du nerf accessoire, 843
 Racine de la langue, 1034
 Racine nerveuse du plexus brachial, 970
 Radicelle antérieure spinale, 73
 Radicelle postérieure spinale, 73
 Radiographie, 5
 Radiographie abdominale, 10
 Radiographie de la tête, 815
 Radiographie de thorax, 223
 Radiographie standard, 10
 Radiographie thoracique, 10
 Radius, col, 699
 Radius, diaphyse, 718
 Radius, diaphyse, bord antérieur, 718
 Radius, diaphyse, bord interosseux, 718
 Radius, diaphyse, bord postérieur, 718
 Radius, extrémité distale, 718
 Radius, face postérieure, 719
 Radius, fracture, 721
 Radius, partie proximale, 699
 Radius, tête, 699
 Radius, tubérosité, 699
 Rameau antérieur du plexus brachial, 684
 Rameau communicant blanc, 208
 Rameau communicant gris, 85, 208, 684
 Rameau communicant sural, 581
 Rameau postérieur de C1, 64
 Rampe tympanique, 908
 Rampe vestibulaire, 908
 Raphé du palais, 1045
 Raphé médian, 383
 Raphé pharyngien, 980
 Raphé ptérygomandibulaire, 850, 981
 Rate, 301
 Rate, anatomie de surface, 365
 Rate, pathologies, 305
 Récessus antérieur de la fosse ischioanale, 456
 Récessus costodiaphragmatique, 147
 Récessus costomédiastinal, 146
 Récessus épitympanique, 898
 Récessus hépatorénal, 297
 Récessus pharyngien, 986
 Récessus piriforme, 988

Index

- Récessus pleural, 146
Récessus pleural, anatomie de surface, 215
Récessus sous-diaphragmatique, 296
Récessus sous-poplité, bourse subpoplitée, 560
Récessus sphéno-ethmoïdal, 1010
Rectum, 294, 388, 413
Rectum, carcinome, 415
Réflexe achilléen, 575
Réflexe crémastique, 272
Réflexe patellaire, 575
Rein, 333, 335
Rein pelvien, 482
Rein, anatomie de surface, 365
Rein, calice, grand, 337
Rein, calice, petit, 337
Rein, cortex rénal, 336
Rein, face antérieure, 334
Rein, fascia, 334
Rein, graisse pararénale, 336
Rein, graisse périrénale, 334
Rein, lymphatiques, 337
Rein, médullaire, 336
Rein, papille rénale, 337
Rein, pôle inférieur, 334
Rein, pôle supérieur, 334
Rein, pyramide rénale, 336
Rein, sinus rénal, 337
Rein, vascularisation, 337
Repli vestibulaire, 996
Repli alaire, 560
Repli aryépiglottique, 998
Repli fimbrié, 1034
Repli sublingual, 1043
Repli vocal, 996
Reproduction, appareil, 379, 423
Reproduction, appareil, chez l'homme, 423
Reproduction, appareil, chez l'homme, ampoule du conduit déférent, 424
Reproduction, appareil, chez la femme, 428
Réseau veineux dorsal de la main, 649
Résection abdominopérinéale, complications, 372
Respiration, 107, 233, 1002
Respiration, mouvements de la paroi thoracique, 142
Respiration, mouvements du diaphragme, 142
Respiratoire, région de la cavité nasale, 1010
Rete testis, 423
Rétinaculum des fléchisseurs, anatomie de surface, 773
Rétine, 890, 893
Rétine, partie non visuelle, 893
Rétine, partie optique, 893
Rostral, terme de localisation relative, 3
Rupture splénique, 305
- S**
Sac conjonctival, 871
Sac endolymphatique, 909
Sac lacrymal, 871
Saccule, 905, 909
Saccule laryngé, 998
Sacrum, 35, 326, 383, 398
Sacrum, aile, 380, 398
Sacrum, apex, 35
Sacrum, rapport avec le dos, 23
Sangle aponévrotique dorsale des extenseurs, 601
Sangle des extenseurs, 732, 748
Scalp, 785, 786, 862
Scalp, artères, 865
Scalp, couches, 862
Scalp, lymphatiques, 867
Scalp, nerfs, 864
Scalp, plaie du, 865
Scalp, veines, 866
Scanner. *Voir* Tomodensitométrie
Scapula, 651
Scapula alata, 776
Scapula, angle inférieur, 652
Scapula, angle latéral, 651
Scapula, angle supérieur, 652
Scapula, bord latéral, 652
Scapula, bord médial, 652
Scapula, bord supérieur, 652
Scapula, région postérieure, 663
Scapula, région postérieure, accès, 666
Scapula, région postérieure, anatomie de surface, 765
Scapula, région postérieure, artères, 668
Scapula, région postérieure, muscles, 663
Scapula, région postérieure, nerfs, 668
Scapula, région postérieure, veines, 669
Sciatalgie, 101
Sclérotique, 101
Scintigraphie, 9, 11
Sclère, 871, 891
Scoliose, 38
Scrotum, 464
Scrotum, raphé, 464
Segment bronchopulmonaire, 152
Segment spinal, 73
Segment spinal T10, 85
Sein, 112, 120
Sein chez l'homme, 122
Sein, anatomie de surface, 212
Sein, artères, 120
Sein, cancer, 122, 698
Sein, lymphatiques, 121
Sein, nerfs, 121
Sein, veines, 121
Selle turcique, 812
Septum interatrial, 171
Septum interventriculaire, partie membraneuse, 173
Septum interventriculaire, partie musculaire, 173
Septum orbitaire, 869, 875
Septum osseux nasal, 801
Septum rectovaginal, 434
Shunt portocave, 373
Shunt portosystémique intrahépatique transjugulaire, 373
Shunt spléno-rénal, 373
Sillon coronaire, 167, 168, 179
Sillon costal, 126, 131, 132
Sillon de l'artère temporale moyenne, 913

- Sillon du nerf grand pétreux, 814
 Sillon du nerf petit pétreux, 814
 Sillon du nerf radial, 698
 Sillon du sinus pétreux inférieur, 815
 Sillon du sinus sagittal supérieur, 810
 Sillon du sinus sigmoïde, 815
 Sillon infraorbitaire, 875
 Sillon intertuberculaire profond, sillon bicipital, 654
 Sillon interventriculaire antérieur, 167, 168
 Sillon interventriculaire postérieur, 167, 168
 Sillon mylohyoïdien, 915
 Sillon obturateur, 515
 Sillon terminal de la langue, 1034
 Sinus anal, 413
 Sinus aortique droit, 175
 Sinus aortique gauche, 175
 Sinus aortique postérieur, 175
 Sinus carotidien, 952
 Sinus caverneux, 832
 Sinus coronaire, 179, 182
 Sinus des veines caves, 170
 Sinus frontal, 1013
 Sinus maxillaire, 785, 1015
 Sinus non coronaire, 175
 Sinus oblique du péricarde, 162, 163, 189
 Sillon obturateur, 515
 Sinus paranasal, 785, 1013
 Sinus pétreux inférieur, 833, 954
 Sinus pétreux supérieur, 833
 Sinus pulmonaire, 173
 Sinus sagittal inférieur et direct, 831
 Sinus sagittal supérieur, 831
 Sinus sigmoïde, 832, 954
 Sinus sphénoïdal, 1015
 Sinus transverse, 832
 Sinus transverse du péricarde, 162, 163
 Sinus veineux de la sclère, 890
 Sinus veineux dure-mérien, 830, 831
 Situs inversus, 196
 Skene, glandes de, 417, 463
 Somite, 22, 76
 Sphénoïde, os, 808, 812, 914, 934, 1029
 Sphincter anal externe, 458
 Sphincter de l'ampoule hépatopancréatique, 301
 Sphincter pylorique, 283
 Sphincter urétrovaginal, 411
 Spigel, hernie de, 276
 Spina bifida, 37
 Splénomégalie, 305
 Spondylolisthésis, 50
 Stapes, 902
 Sténose de l'artère carotide interne, 1072
 Sternum, 107, 127
 Substance blanche, 66
 Substance grise, 66
 Sulcus tali, 587
 Sulcus terminalis de His, 170
 Superficiel, terme de localisation relative, 3
 Supérieur, terme de localisation relative, 3
 Supination, 721, 722
 Surface articulaire, 400
 Surface articulaire de l'articulation du genou, 558
 Sustentaculum tali, 588
 Suture, 788
 Suture coronale, 802
 Suture crânienne, 42, 43
 Suture frontonasale, 801
 Suture interpalatine, 808
 Suture lambdoïde, 802
 Suture maxillaire, 807
 Suture occipitomastoïdienne, 802
 Suture palatomaxillaire, 808
 Suture pariétomastoïdienne, 804
 Suture sphénoïdienne, 802
 Suture sphénosquameuse, 802
 Suture, os de, 804
 Sympathique, système, nerfs, 185
 Symphyse, 42, 43
 Symphyse mandibulaire, 1030
 Synchronose, 42, 43
 Syndesmose, 42, 43
 Système carotidien, 951
 Système nerveux autonome, 82
 Système nerveux central, 16, 65, 66, 76
 Système nerveux entérique, 91, 92, 320, 325
 Système nerveux parasymphatique, 82, 83, 88
 Système nerveux périphérique, 16, 65, 72, 84
 Système nerveux somatique, 76
 Système nerveux sympathique, 82, 83, 974
 Système nerveux viscéral, 76, 80
 Système somatique afférent, 79
 Système somatique efférent, 79
- T**
 Tabatière anatomique, 747
 Tænia coli, 291
 Talon, sulcus tali, 587
 Talus, 586
 Talus, col, 587
 Talus, fracture, 590
 Talus, processus latéral, 587
 Talus, processus postérieur, 587
 Talus, tête, 586
 Tarse inférieur, 870
 Tarse supérieur, 870
 Tarse, articulation transverse, 592
 Tarse, os, 585
 Tarse, os intermédiaire, 586, 589
 Tarse, os, groupe distal, 586
 Tarse, os, groupe proximal, 586
 Tarse, sinus, 588
 Tegmen tympani, 814
 Télencéphale, 823
 Temporal, os, 802, 804, 809, 813, 913, 1029
 Temporal, os, partie pétreuse, 803
 Temporal, os, partie pétromastoïdienne, 803
 Temporal, os, partie squameuse, 803
 Tendon calcanéen, 574
 Tendon calcanéen, rupture, 629
 Tendon conjoint, faux inguinale, 270

Index

- Tendon de l'extenseur des doigts, 750
Tendon du biceps brachial, 716
Tendon du fléchisseur profond des doigts, 746, 756
Tendon du fléchisseur superficiel des doigts, 746
Tendon du long fléchisseur du pouce, 746
Tendon du muscle stapédien, 903
Tendon supraépineux, déchirure, 778
Tente du cervelet, 812, 818
Test d'Allen, 759
Test de Lachman, 567
Test de motricité des groupes musculaires, 575
Test du ressaut, 567
Test du tiroir antérieur, 567
Test du tiroir postérieur, 567
Testicule, 423, 424
Testicule, albuginée, 423
Testicule, conduit déférent, 389, 423–425
Testicule, conduit éjaculateur, 424, 427
Testicule, cordon spermatique, 423, 424
Testicule, ductule efférent, 423
Testicule, mediastinum testis, 423
Testicule, tumeur, 423
Testicule, vaginale, 423, 424
Tête, 783, 784
Tête de la côte, 125
Tête de la mandibule, 915
Tête de Méduse, 318
Tête du malleus, 902
Tête du radius, fracture, 713
Tête du stapes, 902
Tête et cou, cas cliniques, 1069–1077
Tête et cou, éléments anatomiques, 788
Tête et cou, fonctions, 788
Tête et cou, questions-réponses, 1078
Tête, anatomie de surface, 1059
Tête, imagerie médicale, 815
Tête, lymphatiques, aspect clinique, 979
Tête, muscles, 790
Tête, os, 800
Tête, plans fasciaux, 946
Tête, rapport avec le dos, 22
Tête, splénius, 59
Thebesius, veine. *Voir* Veine minime du cœur
Thorax, 105
Thorax, anatomie de surface, 210, 359
Thorax, anatomie régionale, 120
Thorax, cas cliniques, 219, 220, 221, 224, 225
Thorax, cavité, 107
Thorax, éléments anatomiques, 107
Thorax, fonctions, 107
Thorax, ouverture inférieure, 109, 117
Thorax, ouverture supérieure, 108, 113
Thorax, paroi, 107, 124
Thorax, paroi, artères, 136
Thorax, paroi, articulations, 128
Thorax, paroi, lymphatiques, 138
Thorax, paroi, muscles, 133
Thorax, paroi, nerfs, 138
Thorax, paroi, scissure oblique, 217
Thorax, paroi, squelette, 124
Thorax, paroi, veines, 137
Thorax, questions-réponses, 227
Thorax, radiographie, 223
Thorax, rapport avec l'abdomen, 238
Thorax, rapport avec le dos, 23
Thorax, rapport avec le cou, 792
Thorax, traumatisme, 220
Thrombose veineuse profonde, 523, 628
Thymus, 189
Thyroïdectomie, 959
Tibia, 539, 569, 570
Tibia, condyle, 540
Tibia, condyle latéral, 539
Tibia, condyle médial, 539
Tibia, diaphyse, 541, 570
Tibia, diaphyse, surface, 541
Tibia, éminence intercondyalaire, 541
Tibia, tubercule intercondyalaire latéral, 541
Tibia, tubercule intercondyalaire médial, 541
Tibia, tubérosité, 540, 541
Tissus érectiles, nerfs, 392
Tomodensitométrie, 7, 10
Tomodensitométrie de la tête, 815
Tomographie par émission de positron, 9
Tonsille linguale, 988, 1035
Tonsille palatine, 984, 988
Tonsille pharyngienne, 986, 988
Torus tubaire, 986
Trabéculatation arachnoïdale, 70
Trabécule charnue, 171–173, 175
Trabécule septomarginale, 171, 172
Trachée, 152, 196, 197
Trachéotomie, 794, 1004
Tractus iliotibial, 524
Tragus, 894
Trapèze, 53, 55
Traumatisme crânien, 833
Traumatisme crânien, évaluation clinique, 835
Traumatisme crânien, traitement, 835
Treitz, ligament, 285, 295
Triangle anal, 384, 457
Triangle anal, anatomie de surface, 474
Triangle anal, chez l'homme, 386
Triangle anal, chez la femme, 386
Triangle carotidien, 947, 953
Triangle clavipectoral, triangle deltopectoral, 649
Triangle musculaire, 947
Triangle postérieur du cou, 684
Triangle rétromolaire, 1030
Triangle submandibulaire, 947
Triangle submentonnier, 947
Triangle urogénital, 384, 454, 458
Triangle urogénital, anatomie de surface, chez l'homme, 478
Triangle urogénital, anatomie de surface, chez la femme, 474
Triangle urogénital, chez l'homme, 386
Triangle urogénital, chez la femme, 386
Triangle urogénital, fascia superficiel, 465
Triceps brachial, anatomie de surface, 767

- Trigone fémoral, 491, 526
 Trigone fémoral, anatomie de surface, 615
 Trigone fibreux droit, 177
 Trigone fibreux gauche, 177
 Trochanter, grand, 510
 Trochanter, petit, 510
 Trochlée, 881
 Trompe auditive, 809, 901
 Trompe auditive, artères, 901
 Trompe auditive, nerfs, 902
 Trompe auditive, partie cartilagineuse, 901, 1029
 Trompe auditive, partie osseuse, 901
 Trompe auditive, veines, 901
 Tronc artériel brachiocéphalique, 194, 195
 Tronc artériel cœliaque, 305, 306, 310
 Tronc artériel costocervical, 137, 972
 Tronc artériel pulmonaire, 152, 155, 188
 Tronc artériel thyrocervical, 669, 960, 971
 Tronc cérébral, tumeur, 1075
 Tronc lombosacral, 354
 Tronc lymphatique, 348
 Tronc lymphatique bronchomédiastinal, 138
 Tronc lymphatique bronchomédiastinal droit, 157, 160
 Tronc lymphatique bronchomédiastinal gauche, 157, 160, 976
 Tronc lymphatique jugulaire droit, 976
 Tronc lymphatique jugulaire gauche, 207, 976
 Tronc lymphatique subclavier droit, 976
 Tronc lymphatique subclavier gauche, 207, 976
 Tronc nerveux du plexus brachial, 684, 686, 970
 Tronc nerveux du plexus brachial, division antérieure, 686
 Tronc nerveux du plexus brachial, division postérieure, 686
 Tronc nerveux lombosacral, 518
 Tronc nerveux sympathique, 208
 Tronc nerveux sympathique paravertébral, 86
 Tronc nerveux sympathique, partie cervicale, 975
 Tronc nerveux vague antérieur, 203, 204, 283, 324
 Tronc nerveux vague postérieur, 203, 204, 283, 324
 Tronc subclavier, 695
 Tronc veineux brachiocéphalique gauche, 151
 Tubercule antérieur, 789
 Tubercule articulaire, 809
 Tubercule conoïde, 651
 Tubercule de la côte, 125
 Tubercule de la selle, 813
 Tubercule du scalène antérieur, 127
 Tubercule du scaphoïde, 740
 Tubercule du trapèze, 740
 Tubercule épiglottique, 994
 Tubercule infralénoïdal, 652
 Tubercule jugulaire, 815
 Tubercule mentonnier, 802
 Tubercule pharyngien, 809
 Tubercule postérieur, 789
 Tubercule quadraté, 510
 Tubercule supraglénoidal, 652
 Tubercule thyroïdien inférieur, 993
 Tubercule thyroïdien supérieur, 993
 Tubérosité deltoïdienne, 654, 698
 Tubérosité iliaque, 396
 Tubérosité ischiatique, 381-383, 395, 396, 398, 475, 507
 Tubérosité ulnaire, 700
 Tumeur cérébrale, 825
 Tumeur de la glande parotide, 854
 Tumeur de Pancoast, 200
 Tumeur du tronc cérébral, 1075
 Tumeur, stade, 122
 Tympan. *Voir* Membrane tympanique
 Tympanal, os, 803
- ## U
- Ulna, diaphyse, 719
 Ulna, diaphyse, bord antérieur, 720
 Ulna, diaphyse, bord interosseux, 720
 Ulna, diaphyse, bord postérieur, 720
 Ulna, extrémité distale, 719
 Ulna, face antérieure, 720
 Ulna, face médiale, 720
 Ulna, face postérieure, 720
 Ulna, fracture, 721
 Ulna, partie proximale, 699
 Urètre, 338, 388, 389, 415
 Urètre, lymphatiques, 339
 Urètre, nerfs, 339
 Urètre, rétrécissements, 338
 Urètre, traumatisme, 484
 Urètre, vascularisation, 339
 Urètre, 391, 415, 417, 420
 Urètre spongieux, 418
 Urètre, chez l'homme, 417
 Urètre, chez la femme, 417
 Urètre, compresseur, 411
 Urètre, crête, 417
 Urètre, fosse naviculaire, 418
 Urètre, orifice, 380
 Urètre, rupture, 465
 Urètre, sinus, 417
 Urètre, sphincter externe, 411, 418
 Urètre, sphincter interne, 417
 Urinaire, appareil, 379
 Urinaire, appareil, cancer, 341
 Urinaire, appareil, échographie, 340
 Urinaire, appareil, médecine nucléaire, 340
 Urinaire, appareil, parties pelviennes, 415
 Urinaire, appareil, tomographie, 340
 Urinaire, appareil, urographie intraveineuse, 340
 Urinaire, infection, 421
 Urographie intraveineuse, 6
 Utérus, 429, 433
 Utérus, ampoule de la trompe, 429
 Utérus, col, 432, 433
 Utérus, col, carcinome, 433
 Utérus, fond, 429
 Utérus, frange de la trompe, 429
 Utérus, isthme de la trompe, 429
 Utérus, ligament rond, 429
 Utérus, ostium externe, 432
 Utérus, ostium interne, 432

Index

Utérus, trompe, 429
Utérus, tumeur, 485
Utricule, 905, 909
Utricule prostatique, 418
Uvule palatine (luette), 1046

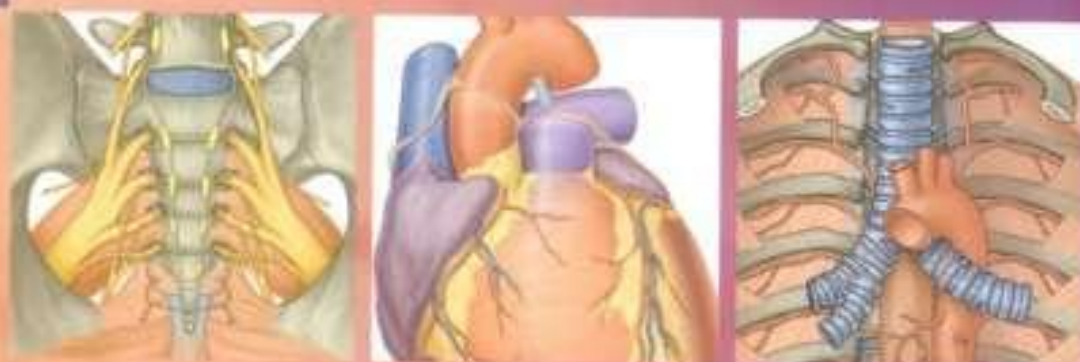V
Vagin, 432, 433
Vagin, fornix, 433
Vagin, orifice, 380, 432
Vaisseau péricardophrénique, 162
Vallécule, 988
Valve, pathologies, 176
Valve aortique, 175, 215
Valve atrioventriculaire droite. *Voir* Valve tricuspide
Valve de la veine cave inférieure, 170
Valve du foramen ovale, 173, 174
Valve du sinus coronaire, 170
Valve iléocœcale, 286
Valve mitrale, 215
Valve mitrale, valve atrioventriculaire gauche, 175
Valve pulmonaire, 172, 176, 215
Valve tricuspide, 171, 176, 215
Valve, pathologies, 176
Valvule anale, 413
Valvule antérieure, 175
Valvule antérieure de la valve mitrale, 175
Valvule de la veine cave inférieure, 171
Valvule du sinus coronaire, 171
Valvule non coronaire, 175
Valvule postérieure, 175
Valvule postérieure de la valve mitrale, 175
Valvule semilunaire, 172, 175
Valvule semilunaire antérieure, 173
Valvule semilunaire droite, 173
Valvule semilunaire gauche, 173
Varice œsophagienne, 318
Varices, 522, 623
Varicocèle, 481
Vasa recta, 310
Vasectomie, 425
Veine angulaire, 860
Veine antérieure du ventricule droit, 184
Veine appendiculaire, 291
Veine auriculaire postérieure, 867, 944
Veine axillaire, 650, 684, 685, 707, 972
Veine azygos, 137, 138, 142, 150, 205, 330, 342, 347, 375
Veine azygos, système, 204
Veine basilique, 649, 650, 707
Veine brachiale, 704, 707
Veine brachiocéphalique, 137, 954
Veine brachiocéphalique droite, 191
Veine brachiocéphalique gauche, 115, 192, 193
Veine bronchique, 156
Veine cardiaque antérieure. *Voir* Veine antérieure du ventricule droit
Veine cardiaque moyenne, 182
Veine cardiaque postérieure, 184
Veine cardiaque, grande, 182
Veine cardiaque, petite, 184

Veine cave inférieure, 150, 165, 189, 194, 345, 347
Veine cave inférieure, thrombose chronique, 367
Veine cave supérieure, 150, 165, 189, 192, 194
Veine céphalique, 649, 650, 707
Veine cervicale suprascapulaire, 944
Veine cervicale transverse, 944
Veine colique gauche, 319
Veine cystique, 315
Veine diploïque, 830
Veine émissaire, 830
Veine faciale, 944, 954
Veine faciale transverse, 860
Veine fémorale, 521
Veine gastrique courte, 316
Veine gastrique droite, 315
Veine gastrique gauche, 315
Veine gastro-omental droite, 280, 319
Veine gastro-omental gauche, 280, 316
Veine hémiazygos, 115, 205, 347
Veine hémiazygos accessoire, 115, 192, 193, 206
Veine hépatique, 248
Veine iliaque interne, 470
Veine iliolumbale, 345, 347
Veine intercostale, 132
Veine intercostale antérieure, 132
Veine intercostale supérieure droite, 137, 138, 205
Veine intercostale supérieure gauche, 137, 138, 192, 193, 206
Veine interventriculaire antérieure, 182
Veine interventriculaire postérieure. *Voir* Veine cardiaque moyenne
Veine jugulaire antérieure, 945
Veine jugulaire externe, 944, 965
Veine jugulaire interne, 830, 954
Veine jugulaire postérieure externe, 944
Veine labyrinthique, 910
Veine linguale, 954
Veine linguale dorsale, 1039
Veine linguale profonde, 1039
Veine lombale, 345, 347
Veine lombale ascendante, 345, 347
Veine lombale ascendante droite, 205
Veine lombale ascendante gauche, 205
Veine marginale droite, 184
Veine maxillaire, 852, 944
Veine médiane basilique, 649, 650
Veine mésentérique inférieure, 316, 319
Veine mésentérique supérieure, 315, 316
Veine minime du cœur, 184
Veine occipitale, 867, 954
Veine ophtalmique inférieure, 884
Veine ophtalmique supérieure, 884
Veine ovarique, 453
Veine pancréaticoduodénale inférieure antérieure, 319
Veine pancréaticoduodénale inférieure postérieure, 319
Veine pancréatique, 316
Veine paraombilicale, 315
Veine pharyngienne, 954
Veine poplitée, 569

- Veine porte, 248, 250, 315
 Veine porte, branches, 315
 Veine pudendale interne, 470
 Veine pulmonaire, 174
 Veine pulmonaire droite, 155
 Veine pulmonaire gauche, 155
 Veine pulmonaire inférieure, 153
 Veine pulmonaire supérieure, 153
 Veine rectale supérieure, 319
 Veine rénale droite, 337
 Veine rénale gauche, 337
 Veine rétromandibulaire, 944
 Veine rétromandibulaire, glande parotide et, 852
 Veine sacrale médiane, 453
 Veine saphène, grande, 521, 555
 Veine saphène, petite, 521
 Veine sigmoïdienne, 319
 Veine splénique, 315, 316
 Veine subclavière, 944, 967, 972
 Veine subclavière droite, 150
 Veine subcostale droite, 205
 Veine subcostale gauche, 205
 Veine supraorbitaire, 860
 Veine supratrochléaire, 860
 Veine surrénale droite, 342
 Veine surrénale gauche, 342
 Veine temporale superficielle, 852, 866, 944
 Veine thoracique interne, 137, 138
 Veine thyroïdienne inférieure, 961
 Veine thyroïdienne moyenne, 954, 961
 Veine thyroïdienne supérieure, 954, 961
 Veine vorticineuse, 890
 Ventral, terme de localisation relative, 3
 Ventricule droit, 165, 166, 171
 Ventricule du cerveau, 66
 Ventricule gauche, 165, 166, 173
 Ventricule laryngé, 998
 Vertébral CIII-CIV, niveau, anatomie de surface, 1061
 Vertébral CIII-IV, niveau, 794, 1061
 Vertébral CV-CVI, niveau, 794
 Vertébral CVI, niveau, 1061
 Vertébral CVI, niveau, anatomie de surface, 1061
 Vertébral CV-VI, niveau, 794
 Vertébral TIV-V, niveau, 113
 Vertébral TIV-V, niveau, anatomie de surface, 212
 Vertèbre cervicale, 27, 32, 788
 Vertèbre LI, 244, 362
 Vertèbre lombale, 27, 35, 36, 326
 Vertèbre thoracique, 27, 35, 36, 124
 Vertèbre type, 17
 Vertèbre, cancer, 39
 Vertèbre, fracture, 49
 Vertèbre, incisure inférieure, 32
 Vertèbre, incisure supérieure, 32
 Vertèbre, processus articulaire inférieur, 32
 Vertèbre, processus articulaire supérieur, 32
 Vertèbre, processus épineux, 32
 Vertèbre, processus épineux vertébral,
 anatomie de surface, 96
 Vertèbre, processus transverse, 32
 Vertèbre, surface articulaire inférieure, 34
 Vertèbre, surface articulaire supérieure, 32
 Vésicule biliaire, 298
 Vésicule biliaire, col, 299
 Vésicule biliaire, corps, 299
 Vésicule biliaire, fond, 299
 Vésicule séminale, 424, 427
 Vessie, 415
 Vessie, base, 416
 Vessie, calcul, 419
 Vessie, cancer, 418
 Vessie, col, 415, 416
 Vessie, sommet, 416
 Vessie, trigone, 416
 Vessie, tumeur, 418
 Vestibule, 905
 Vestibule aortique, 173
 Vestibule de l'organe génital externe chez la femme, 463
 Vestibule du larynx, 998
 Vestibule nasal, 1010
 Vestibule oral, 1026
 Vestibule, bulbe, 459
 Villosité arachnoïdienne, 822
 Viscérocrâne, 800
 Voie veineuse centrale, 946
 Volet costal, 131
 Vomer, os, 808
 Voûte crânienne. *Voir* Calvaria
 Voûte du crâne, fracture avec enfoncement, 817
 Voûte du crâne, fracture ouverte, 817
 Voûte vaginale, 432
 Vulve, 462
 Vulve, grande lèvre, 463
 Vulve, petite lèvre, 463
- Z**
 Zona, 79
 Zygomatique, os, 801, 914

GRAY'S

Anatomie pour les étudiants



1 Anatomie et imagerie

2 Dos

3 Thorax

4 Abdomen

5 Pelvis et périnée

6 Membre inférieur

7 Membre supérieur

8 Tête et cou

Gray's Anatomie pour les étudiants est un outil efficace d'apprentissage de l'anatomie. Il a été spécialement conçu pour les étudiants ; son approche pratique et la richesse exceptionnelle de ses illustrations en font un ouvrage convivial qui facilite la compréhension et la mémorisation. Le texte très clair et pédagogique est étayé par plus de 1000 schémas anatomiques en couleur et plusieurs centaines de photographies et d'images radiologiques.

Les chapitres abordent l'anatomie selon une approche régionale ; chaque chapitre est structuré par sections (vue globale, anatomie régionale, anatomie de surface) et complété par des cas cliniques et des questions-réponses qui permettent à l'étudiant de tester ses connaissances.

La terminologie anatomique est reprise dans un glossaire français - latin - anglais détachable offert avec l'ouvrage.



Publié dans sa version originale sous le titre *Gray's Anatomy for students*.



ELSEVIER

<http://france.elsevier.com>



ISBN 978-2-84299-774-8

Copyrighted material

Facebook : La culture ne s'hérite pas elle se conquiert